TRATAT DE PATOLOGIE CHIRURGICALĂ

SUB REDACȚIA

E. PROCA

III

EDITURA MEDICALĂ

Scanned with OKEN Scanner

TRATAT DE
PATOLOGIE CHIRURGICALĂ

sub red.

Prof. dr. E. PROCA

vol. III

– ORTOPEDIA –

Coordonator:

Prof. dr. A. DENISCHI

Scanned with OKEN Scanner

Colaboratori

Prof. dr. C. ARSENI — Spitalul Clinic „Gh. Marinescu"
Prof. dr. A. DENISCHI — Spitalul Clinic al Municipiului București
Prof. dr. A. IONESCU — Spitalul de Chirurgie Plastică și Reparatorie
Dr. DOINA IONESCU — Spitalul de Chirurgie Plastică și Reparatorie
Prof. dr. O. MEDREA — Spitalul Clinic „Dr. I. Cantacuzino"
Dr. GH. PANOZA — Spitalul Clinic „Gh. Marinescu"
Prof. dr. D. VEREANU — Spitalul Clinic de copii „Gr. Alexandrescu"

Scanned with OKEN Scanner

CUVÎNT ÎNAINTE

Volumul de față din cadrul *Tratatului de patologie chirurgicală* este rezervat patologiei aparatului locomotor.

Desigur, în cadrul acestui tratat, volumul de față nu epuizează toată patologia osteo-articulară, dar cuprinde cele mai importante afecțiuni ale acestui aparat, mai frecvent întîlnite în practică.

El se adresează în principal medicilor tineri, fie generaliști, fie, mai ales, tinerilor medici care vor să îmbrățișeze această specialitate, dar și chirurgilor generali.

Dezvoltarea tehnicii, industrializarea, dar mai cu seamă intensificarea circulației rutiere, care creează o adevărată patologie „de stradă", precum și creșterea numărului celor de vîrsta a 3-a impun ca aceste cunoștințe de patologie a aparatului locomotor să fie cît mai larg răspîndite printre chirurgi și chiar printre medicii generaliști.

Pentru aceste motive, în redactarea volumului, autorii au căutat să prezinte noțiunile de bază pentru cel ce dorește să se pregătească în specialitatea noastră, dar și pentru specialistul tînăr care dorește să se orienteze în stabilirea unei indicații terapeutice.

Întrucît caracterul Tratatului și spațiul limitat nu ne-au permis prezentarea amănunțită a unor tehnici chirurgicale folosite curent, am căutat să prezentăm totuși unele indicații de tratament sau de tehnici chirurgicale verificate în practică, ca un îndrumar util tinerilor specialiști.

În prezentarea diferitelor afecțiuni s-a pus accentul pe examenul clinic coroborat cu investigațiile paraclinice — în special cu cea radiologică —, urmărind să dezvoltăm la tînărul specialist o gîndire medicală care să conducă nemijlocit la diagnostic printr-o logică deductivă a faptelor și mai puțin prin memorizarea lor. În acest sens, am introdus cunoștințe noi de fiziopatologie care să stea la baza înțelegerii patogeniei, în vederea stabilirii unei indicații terapeutice corecte.

Cu aceste gînduri, am scris noi acest volum.

Prof. dr. AUREL DENISCHI

CUPRINS

Pag.

I. GENERALITĂŢI 15

I.1. Malformaţii şi boli eredocongenitale ale aparatului locomotor 15

I.1.1. Generalităţi privind malformaţiile congenitale ale membrelor (D. Vereanu) 15

I.1.1.1. Malformaţii prin boala amniotică sau boala ulceroasă . . . 16

I.1.1.2. Aplaziile membrelor 19

I.1.1.3. Alungirile congenitale ale membrelor (boala Marfan) . . 21

I.1.1.4. Hipertrofiile congenitale ale membrelor 23

I.1.1.4.1. Hipertrofiile regulate totale 23

I.1.1.4.2. Hipertrofiile regulate parţiale 24

I.1.1.4.3. Hipertrofii neregulate prin limfangiom difuz . . . 25

I.1.1.4.4. Hipertrofii de origine vasculară 25

I.1.1.5. Articulaţiile balante congenitale 26

I.1.1.6. Sindromul Ehler-Danlos 27

I.1.1.7. Artrogripoze (redori articulare congenitale) 27

I.1.1.8. Fragilitatea osoasă 29

I.1.1.8.1. Osteopsatiroza (boala Lobstein) 30

I.1.1.9. Boala osteogenică 33

I.1.1.9.1. Exostozele osteogenice 33

I.1.1.10. Condromul şi condromatoza osoasă 37

I.1.1.10.1. Discondroplazia Ollier 40

I.1.1.10.2. Sindromul Maffucci-Kast 40

I.1.1.11. Displazia epifizară hemimelică 41

I.1.1.12. Acondroplazia 42

I.1.1.13. Discondrosteoza 43

I.1.1.14. Osteopetroza (boala Albers-Schönberg) 44

I.1.1.15. Meloreostoza 45

I.1.1.16. Osteopoikilia (osteoscleroza localizată sau „boala oaselor pătate") 46

I.1.1.17. Displazia condroectodermică (sindromul Ellis-van Creveld) . 47

I.1.1.18. Hiperostoza corticală infantilă (boala Caffey) 49

I.1.1.19. Displazia diafizară progresivă (boala Camurati-Engelmann) 50

I.1.1.20. Displazia onicoscheletică (boala Fong) 51

I.1.1.21. Disostoza metafizară (boala Jansen) 52

I.1.1.22. Mucopolizaharidozele 54

I.1.1.22.1. Boala Hurler (gargoilismul) 54

I.1.1.22.2. Boala Morquio-Brailsford 55

I.1.1.23. Displazia poliepifizară 57

I.1.1.24. Displazia spondiloepifizară (zisă tardivă) 59

I.1.1.25. Pahidermoperiostoza 59

Scanned with OKEN Scanner

Pag.
I.1.1.26. Anomalii musculare 61
I.1.1.26.1. Anomaliile mușchiului marele pectoral 61
I.1.1.27. Anomalii congenitale ale tendoanelor 62
I.1.1.28. Manifestări osteoarticulare în cadrul bolilor congenitale ale sîngelui 62
I.1.1.28.1. Osteopatiile din anemiile hemolitice congenitale . . 62
I.1.1.28.2. Manifestările articulare în hemofilie 64
I.2.1. Histiocitoza X (granulomatoza histiocitară) și determinările osoase la copil (D. Vereanu) 66
I.2.1.1. Granulomul eozinofil 68
I.2.1.2. Boala Hand-Schüller-Christian 71
I.2.1.3. Boala Letterer-Siwe 72
I.3.1. Modificările scheletului în neurofibromatoza Recklinghausen (D. Vereanu) 77
I.4. Osteodistrofii 78
I.4.1. Osteonecrozele aseptice (A. Denischi) 78
I.4.1.1. Osteonecroze aseptice de cauză cunoscută 80
I.4.1.1.1. Osteonecroze de origine traumatică 80
I.4.1.1.2. Osteonecroza din boala chesonierilor 80
I.4.1.1.3. Osteonecroze de origine termică 82
I.4.1.1.4. Osteonecroze prin radiații ionizante 82
I.4.1.1.5. Osteonecroza drepanocitară 82
I.4.1.1.6. Osteonecroza cortizonică 82
I.4.1.2. Osteonecroze aseptice de cauză necunoscută 83
I.4.1.2.1. Osteonecroza aseptică a semilunarului (boala Kienböck) 83
I.4.1.2.2. Osteonecroza aseptică idiopatică a adultului 84
I.4.1.2.3. Osteonecroze aseptice idiopatice ale copilului (osteocondroze) (epifizite, apofizite) 85
I.4.2. Chistul solitar osos (D. Vereanu) 104
I.4.3. Displazia fibroasă (O. Medrea) 107
I.4.4. Boala Paget 110
I.4.5. Osteoporozele 112
I.4.5.1. Osteoporoze generalizate 112
I.4.5.2. Osteoporoze localizate 115
I.4.6. Osteopatii de carență 117
I.4.6.1. Osteomalacia 118
I.4.6.2. Rahitismul (D. Vereanu) 119
I.4.7. Osteoliza (O. Medrea) 122
I.4.7.1. Osteoliza idiopatică (esențială) 122
I.4.7.1.1. Osteoliza masivă idiopatică 122
I.4.7.1.2. Acroosteoliza idiopatică 123
I.4.7.2. Osteoliza secundară sau simptomatică 124
I.5. Reumatismul inflamator 124
I.5.1. Poliartrita reumatoidă 124
I.5.2. Spondilita anchilopoietică 129
I.6. Infecțiile osului (D. Vereanu) 132
I.6.1. Osteomielita acută 133
I.6.1.1. Osteomielita acută a perioadei de creștere 133
I.6.1.2. Osteomielita sugarului 142
I.6.1.3. Osteomielita adultului 145
I.6.2. Osteomielitele cronice 146
I.6.2.1. Osteomielita cronică secundară 146
I.6.2.2. Osteomielite cronice de la început 147
I.6.2.2.1. Forma hiperostozantă și necrozantă 147
I.6.2.2.2. Abcesul central osos (abcesul Brodie) 148
I.6.2.2.3. Osteomielita albuminoasă 149
I.6.3. Osteitele posttraumatice 149
I.6.4. Osteitele tuberculoase 150
I.6.5. Osteitele sifilitice 153
I.6.5.1. Sifilisul osos congenital al primei copilării 153
I.6.5.2. Manifestările osoase ale sifilisului ereditar tardiv și ale sifilisului cîștigat 155

Scanned with OKEN Scanner

	Pag.
I.6.6. Osteitele parazitare	158
I.6.6.1. Osteitele micotice	158
I.6.6.2. Echinococoza osoasă	159
I.6.7. Osteitele chimice	161
I.7. Infecțiile articulare	162
I.7.1. Artritele nespecifice	162
I.7.2. Artrite specifice	164
I.7.2.1. Tuberculoza articulară	164
I.7.2.2. Sifilisul articular	167
I.7.2.3. Artritele tifice	168
I.7.2.4. Artritele gonococice	168
I.8. Osteoartropatii (O. Medrea)	170
I.8.1. Osteoartropatii neurogene	170
I.8.1.1. Osteoartropatia tabetică	170
I.8.1.2. Osteoartropatia siringomielică	172
I.8.1.3. Osteoartropatia diabetică	173
I.8.1.4. Osteoartropatia mielodisplazică	174
I.8.1.5. Osteoartropatia leproasă	175
I.8.1.6. Acropatia ulceromutilantă familială	176
I.8.1.7. Paraartropatia osifiantă	177
I.8.2. Osteoartropatii endocrine	178
I.8.2.1. Osteoza fibrogeodică paratiroidiană generalizată	178
I.8.2.2. Osteoartropatiile în gigantism și în acromegalie	180
I.8.2.3. Osteoartropatiile în hipotiroidie	181
I.8.2.4. Osteoza hipertiroidiană	181
I.8.2.5. Osteoartropatii în sindromul Cushing	181
I.8.3. Osteoartropatii metabolice	182
I.8.3.1. Osteoartropatia gutoasă	182
I.8.3.2. Ocronoza	184
I.8.3.3. Condrocalcinoza articulară	184
I.8.4. Osteoartropatiile din afecțiunile limfo- și hematopoietice ale adultului	186
I.8.4.1. Osteoartropatii în leucoze	186
I.8.4.2. Osteoartropatii în anemii	186
I.8.4.3. Osteoartropatii în boala Hodgkin	186
I.8.4.4. Osteoartropatii în sarcoidoză	187
I.8.4.5. Osteoartropatii în boala Gaucher	188
I.9. Leziunile traumatice ale scheletului (A. Denischi)	188
I.9.1. Fracturile — generalități	188
I.9.1.1. Fracturile la copil	205
I.9.2. Traumatismele articulare	207
I.9.2.1 Entorsele	207
I.9.2.2. Luxațiile	213
I.9.2.2.1. Luxațiile recente	213
I.9.2.2.2. Luxațiile vechi	216
I.9.2.2.3. Luxațiile recidivante	218
I.9.2.3. Plăgile articulare	218
I.9.3. Dezlipirile epifizare traumatice (D. Vereanu)	223
I.10. Tumorile osoase (A. Denischi)	226
I.10.1. Generalități	226
I.10.2. Clasificarea tumorilor osoase	234
I.10.3. Tumorile osoase benigne	235
I.10.3.1. Osteomul	235
I.10.3.2. Osteomul osteoid	236
I.10.3.3. Osteoblastomul benign (fibromul osteogenic)	237
I.10.3.4. Condroblastomul benign	238
I.10.3.5. Condromul	239
I.10.3.6. Osteocondromul periferic (exostoza osteocartilaginoasă)	241
I.10.3.7. Fibromul osos neosteogenic	242
I.10.3.8. Angiomul osos	243
I.10.3.9. Chistul anevrismal osos	245
I.10.3.10. Cordomul	246

Scanned with OKEN Scanner

Pag.
I.10.3.11. Adamantinomul 247
I.10.3.12. Tumoarea cu celule gigante 248
I.10.4. Tumorile maligne primitiv osoase 251
I.10.4.1. Sarcomul osteogenetic 251
I.10.4.2. Condrosarcomul osos 255
I.10.4.3. Fibrosarcomul osos 257
I.10.4.4. Reticulosarcomul primitiv al măduvei osoase Parker-Jackson 259
I.10.4.5. Peritcliosarcomul (reticulosarcomul Ewing) 261
I.10.4.6. Reticulomielosarcomul (mielomul multiplu Rustițki-Kahler) 262
I.10.4.7. Angiomul malign osos (hemangioendoteliomul) . . . 265
I.10.4.8. Metastazele osoase 266
I.11. Patologia musculară și tendinoasă (O. Medrea) 267
I.11.1. Traumatismele musculare 267
I.11.2. Miopatiile 268
I.11.3. Tumorile musculare 270
I.11.4. Patologia tendoanelor 271
I.11.4.1. Plăgile tendoanelor 271
I.11.4.2. Tendinitele 272
I.11.4.2.1. Tendinitele de inserție sau entezitele 272
I.12. Amputarea membrelor și protezarea 273

II. MEMBRUL TORACIC 283

II.1. Centura scapulară și umărul 283
II.1.1. Malformații congenitale (D. Vereanu) 283
II.1.1.1. Disostoza claviculară și cleidocraniană 283
II.1.1.2. Omoplatul supraridicat 285
II.1.1.3. Luxația congenitală a umărului 289
II.1.2. Paralizia obstetricală a plexului brahial (O. Medrea) 291
II.1.3. Paralizia traumatică a plexului brahial 293
II.1.4. Sechele după poliomielita anterioară acută 298
II.1.5. Osteoartrita tuberculoasă scapulohumerală 299
II.1.6. Fracturile claviculei 302
II.1.7. Fracturile omoplatului 306
II.1.8. Luxația acromioclaviculară 307
II.1.9. Luxația sternoclaviculară 309
II.1.10. Luxațiile scapulohumerale 310
II.1.11. Fracturile extremității proximale a humerusului 317
II.1.12. Dezlipiri epifizare humerale superioare (D. Vereanu) 322
II.1.12.1. Dezlipirea epifizară humerală superioară a nou-născutului 322
II.1.12.2. Dezlipirea epifizară humerală superioară la copilul mare 323
II.1.13. Periartroza scapulohumerală (P.S.H.) (O. Medrea) 323
II.2. Brațul 326
II.2.1. Ruptura bicepsului brahial (O. Medrea) 326
II.2.2. Fracturile diafizei humerale 327
II.2.3. Fracturile extremității distale a humerusului 332
II.3. Cotul 338
II.3.1. Malformații congenitale (D. Vereanu) 338
II.3.1.1. Palmurile cotului 338
II.3.1.2. Anchiloza congenitală a cotului 339
II.3.2. Dezlipiri epifizare humerale inferioare (D. Vereanu) 339
II.3.2.1. Dezlipirea epifizară humerală inferioară 339
II.3.2.2. Dezlipirile de epitrohlee și de epicondil 340
II.3.3. Luxațiile cotului (D. Vereanu) 340
II.3.3.1. Luxațiile posterioare 341
II.3.3.2. Luxațiile vechi de cot 342
II.3.3.3. Luxațiile laterale de cot 343
II.3.3.3.1. Luxațiile externe 343
II.3.3.3.2. Luxațiile interne 343
II.3.3.4. Luxațiile divergente de cot 344
II.3.3.5. Luxațiile izolate ale capului radial 344
II.3.3.6. Subluxația capului radial la copiii mici (pronația dureroasă de cot) 344

Scanned with OKEN Scanner

Pag.
II.3.4. Paraliziile cotului (D. Vereanu) 346
II.3.4.1. Paraliziile din poliomielită 346
II.3.4.2. Paraliziile de cot din infirmitatea motorie de origine cerebrală (I.M.C.) 347
II.3.5. Tuberculoza cotului (D. Vereanu) 348
II.3.6. Redorile cotului (O. Medrea) 349
II.4. Antebraţul 350
II.4.1. Malformaţii congenitale (D. Vereanu) 350
II.4.1.1. Sinostoza radiocubitală 350
II.4.1.2. Luxaţia congenitală a capului radial 351
II.4.1.3. Malformaţiile de antebraţ cu răsunet asupra mîinii . . . 352
II.4.1.4. Absenţa parţială sau totală a radiusului 352
II.4.1.5. Absenţa parţială sau totală a cubitusului 354
II.4.1.6. Mîna strîmbă congenitală prin displazii musculare ale antebraţului 355
II.4.1.7. Boala Madelung *(radius curvus)* 356
II.4.2. Fracturile extremităţii proximale a ulnei (O. Medrea) . . . 359
II.4.2.1. Fractura olecranului 359
II.4.3. Fracturile capului şi ale gîtului radial 361
II.4.4. Fracturile diafizei oaselor antebraţului la adult 363
II.4.4.1. Fractura ambelor oase ale antebraţului 364
II.4.4.2. Fractura diafizei radiale 367
II.4.4.3. Fractura diafizei ulnare 368
II.4.4.4. Fractura-dislocaţie (Monteggia-Stănciulescu) 369
II.4.5. Fracturile oaselor antebraţului la copii (D. Vereanu) . . . 369
II.4.5.1. Fracturile extremităţii superioare a radiusului 369
II.4.5.2. Fracturile de olecran 372
II.4.5.3. Fracturile celor două oase ale antebraţului 373
II.4.5.3.1. Fracturile diafizare de antebraţ 373
II.4.5.3.2. Fracturile metafizare de antebraţ 377
II.4.5.4. Fracturile izolate de radius sau de cubitus 379
II.4.5.5. Fractura Monteggia-Stănciulescu 380
II.4.6. Fracturile extremităţii distale a radiusului (O. Medrea) . . . 383
II.4.7. Sindromul Volkmann (D. Vereanu) 387
II.5. Mîna (Agrippa Ionescu) 393
II.5.1. Introducere 393
II.5.2. Noţiuni de anatomie funcţională 394
II.5.3. Malformaţii congenitale (D. Vereanu) 403
II.5.3.1. Sindactiliile 404
II.5.3.1.1. Sindactiliile embrionare 404
II.5.3.1.2. Sindactiliile cicatriceale şi leziunile digitale în boala ulceroasă intrauterină 407
II.5.3.2. Anomaliile degetelor prin lipsă sau exces 408
II.5.3.2.1. Anomalii prin lipsă numerică (ectrodactilia) 408
II.5.3.2.2. Anomaliile prin exces numeric (polidactilia) 410
II.5.3.3. Anomaliile prin defecte în dezvoltare 411
II.5.3.4. Anomaliile prin exces în dezvoltare (hipertrofii congenitale ale degetelor : mega- sau macrodactilia) 411
II.5.3.5. Deviaţiile congenitale ale degetelor 412
II.5.3.5.1. Clinodactilia 413
II.5.3.5.2 Camptodactilia 413
II.5.4. Traumatismele mîinii — generalităţi (Agrippa Ionescu) . . . 414
II.5.5. Traumatismele închise ale mîinii 417
II.5.6. Entorsele mîinii 418
II.5.7. Luxaţiile mîinii 419
II.5.8. Fracturile mîinii 421
II.5.9. Rupturile de tendoane ale mîinii 424
II.5.10. Întreruperile vasculare la mînă 425
II.5.11. Traumatismele deschise ale mîinii 427
II.5.12. Traumatisme termice şi electrocutări 431
II.5.12.1. Arsurile mîinii 431
II.5.12.2. Electrocutările mîinii 434

Pag.
II.5.13. Principii ale primului ajutor și ale măsurilor de tratament chirurgical în urgența traumatismelor mîinii 435
II.5.14. Leziunile tendoanelor mîinii 437
II.5.15. Leziunile nervilor periferici (Doina Ionescu) 440
II.5.16. Replantările de membre 450
II.5.17. Paraliziile nervilor mîinii (Agrippa Ionescu) . . . 457
II.5.18. Infecțiile mîinii 461
II.5.19. Boala Dupuytren 465
II.5.20. Tumorile mîinii 470
II.5.20.1. Tumorile epiteliale 471
II.5.20.2. Tumorile țesuturilor moi (neepiteliale) . . . 472
II.5.20.3. Tumorile oaselor și ale cartilajelor . . . 476
II.5.20.4. Tumorile metastatice 477
II.5.21. Refacerea funcției de prehensiune a mîinii . . . 477
II.5.22. Problemele recuperării chirurgicale a mîinii . . . 481

III. MEMBRUL PELVIAN

III.1. Centura pelviană și șoldul 486
III.1.1. Malformații congenitale (D. Vereanu) 486
III.1.1.1. Malformații și agenezii sacrococcigiene 486
III.1.1.1.1. Malformații coccigiene 488
III.1.1.2. Malformația luxantă și luxația congenitală de șold . . . 499
III.1.1.3. *Coxa vara* congenitală a copiilor mici . . . 523
III.1.1.4. *Coxa valga izolată*, „esențială“ a copilăriei, de origine congenitală 526
III.1.2. Traumatismele bazinului (A. Denischi) 527
III.1.2.1. Fracturile centurii pelviene 528
III.1.2.2. Fracturile izolate ale oaselor bazinului 534
III.1.2.2.1. Fracturile ileonului 534
III.1.2.2.2. Fracturile ischionului 535
III.1.2.2.3. Fracturile pubisului 536
III.1.2.3. Fracturile sacrului și ale coccisului 536
III.1.2.4. Fracturile cotilului 537
III.1.2.5. Disjuncțiile și luxațiile bazinului 542
III.1.3. Tuberculoza sacroiliacă 545
III.1.4. Fracturile extremității proximale a femurului . . . 548
III.1.4.1. Fracturile parcelare ale capului femural . . . 548
III.1.4.2. Fracturile gîtului femural 559
III.1.4.3. Fracturile trohanteriene 564
III.1.4.3.1. Fracturile marelui trohanter 571
III.1.4.3.2. Fracturile micului trohanter 572
III.1.5. Luxațiile traumatice recente ale șoldului 573
III.1.6. Artrita acută a șoldului 580
III.1.7. Tuberculoza coxofemurală 585
III.1.8. Osteocondroza șoldului (boala Legg-Perthes-Calvé) . . . 589
III.1.9. Necroza idiopatică a capului femural (boala Chandler) . . . 602
III.1.10. *Coxa vara* 613
III.1.10.1. Epifiziolíza femurală superioară 613
III.1.10.2. *Coxa vara* rahitică 620
III.1.10.3. *Coxa vara* traumatică 623
III.1.11. *Coxa valga* 624
III.1.11.1. *Coxa valga* idiopatică 624
III.1.11.2. *Coxa valga* simptomatică 625
III.1.11.3. *Coxa valga* traumatică 626
III.1.12. Coxartroza 626
III.1.13. Paraliziile șoldului 643
III.1.13.1. Șoldul poliomielitic 643
III.1.13.2. Șoldul spastic 648
III.1.14. Anchilozele șoldului 652

III.2. Coapsa 657
III.2.1. Malformații congenitale (D. Vereanu) 657
III.2.1.1. Aplaziile de femur 657

Scanned with OKEN Scanner

Pag.
III.2.1.2. Inegalitatea congenitală de lungime a membrelor pelviene . 658
III.2.2. Fracturile diafizare ale femurului (A. Denischi) 660
III.2.2.1. Fracturile diafizei femurale la copii 666
III.2.3. Fracturile extremității distale a femurului (A. Denischi) . . 668
III.2.4. Dezlipirea epifizară femurală distală (D. Vereanu) 675
III.2.4.1. Dezlipirea epifizară femurală inferioară la nou-născut . . 677
III.2.5. Retracția iatrogenă a cvadricepsului (D. Vereanu) 677
III.3. Genunchiul 684
III.3.1. Malformații congenitale (D. Vereanu) 684
III.3.1.1. Absența congenitală a rotulei 684
III.3.1.2. *Patella bipartita* 684
III.3.1.3. *Genu recurvatum* congenital 685
III.3.1.4. Luxațiile congenitale ale rotulei 687
III.3.1.5. Meniscul discoid și displazia meniscală 692
III.3.1.6. Palmurile poplitee 692
III.3.2. Fracturile rotulei (A. Denischi) 693
III.3.3. Luxațiile traumatice ale rotulei (A. Denischi) 699
III.3.4. Luxațiile genunchiului 702
III.3.5. Leziunile traumatice ale ligamentelor genunchiului (entorsele genunchiului) 705
III.3.6. Leziunile meniscale 719
III.3.7. Ruptura tendonului cvadricipital și a ligamentului rotulian . . 726
III.3.8. *Genu valgum* de creștere 728
III.3.9. *Genu varum* de creștere 731
III.3.10. *Genu recurvatum* de creștere 732
III.3.11. Osteonecrozele aseptice ale genunchiului 734
III.3.11.1. Apofizita rotuliană (boala Sinding-Larsen-Johansson) . . 734
III.3.11.2. Apofizita tibială anterioară (boala Osgood-Schlatter) . . 735
III.3.11.3. Osteocondroza disecantă a genunchiului (boala König) . . 736
III.3.11.4. Condromalacia rotulei 740
III.3.12. Leziuni inflamatoare ale genunchiului 745
III.3.12.1. Higroma prerotuliană 745
III.3.13. Artrita acută a genunchiului 747
III.3.14. Tuberculoza genunchiului 750
III.3.15. Paraliziile genunchiului 755
III.3.15.1. Genunchiul poliomielitic 755
III.3.15.2. Genunchiul spastic 759
III.3.16. Gonartroza 762
III.3.17. Osteocondromatoza genunchiului 769
III.3.18. Redorile și anchilozele genunchiului 771
III.3.18.1. Redoarea posttraumatică a genunchiului 771
III.3.18.2. Anchiloza genunchiului 775
III.4. Gamba 778
III.4.1. Malformații congenitale (D. Vereanu) 778
III.4.1.1. Absența peroneului 778
III.4.1.2. Absența tibiei 779
III.4.1.3. Pseudartrozele congenitale tibiale și curburile congenitale ale gambei 781
III.4.2. Fracturile platoului tibial (A. Denischi) 785
III.4.3. Fracturile spinelor tibiale 790
III.4.4. Fracturile dia-epifizare ale tibiei (juxtaepifizare) 792
III.4.5. Fracturile tuberozității anterioare a tibiei 793
III.4.6. Decolările epifizei tibiale superioare 794
III.4.7. Fracturile diafizare ale gambei 795
III.4.7.1. Fracturile ambelor oase 795
III.4.8. Dezlipirea epifizară distală a tibiei (D. Vereanu) 805
III.4.9. Sindromul de compartiment (lojă) al gambei (O. Medrea) . . 807
III.4.10. Sindromul Volkmann al piciorului 808
III.4.11. Rupturile tendonului ahilian 808
III.5. Glezna și piciorul 810
III.5.1. Malformații congenitale (D. Vereanu) 810
III.5.1.1. Piciorul strîmb congenital 810
III.5.1.1.1. Piciorul strîmb congenital *varus equinus* 812

Pag.
III.5.1.1.2. Piciorul strîmb congenital *talus valgus* 820
III.5.1.1.3. Piciorul strîmb congenital *valgus convexus* . . 822
III.5.1.2. Piciorul plat *valgus* prin sinostoză 823
III.5.1.3. *Metatarsus varus* congenital 824
III.5.1.4. Malformațiile congenitale ale degetelor . . . 825
III.5.1.4.1. Degetele încălecate 826
III.5.1.4.2. Degetul „în ciocan" 826
III.5.2. Fracturile gleznei (O. Medrea) 826
III.5.2.1. Fracturile maleolare 827
III.5.2.2. Fracturile pilonului tibial 829
III.5.2.3. Diastazisul tibioperonier 830
III.5.3. Entorsele piciorului 835
III.5.4. Luxațiile piciorului 836
III.5.5. Fracturile oaselor tarsiene 837
III.5.5.1. Fracturile astragalului 837
III.5.5.2. Fracturile calcaneului 840
III.5.5.3. Fracturile scafoidului, cuboidului și cuneiformelor . . . 844
III.5.5.4. Fracturile metatarsului și falangelor . . . 845
III.5.6. Leziunile inflamatoare ale piciorului 847
III.5.6.1. Bursite 847
III.5.6.2. Tenosinovite 848
III.5.6.3. Tarsalgia plantară 849
III.5.6.4. Aponevrozita plantară 850
III.5.7. Osteoartrita acută a piciorului 850
III.5.8. Tuberculoza piciorului 850
III.5.9. Sindromul tunelului tarsian 852
III.5.10. Micetomul sau piciorul de Madura 853
III.5.11. Paraliziile piciorului 854
III.5.11.1. Paralizia traumatică 854
III.5.11.2. Paralizia spastică 856
III.5.11.3. Piciorul poliomielitic 857
III.5.12. Diformitățile statice ale piciorului 863
III.5.12.1. Piciorul plat sau plat *valgus postural* 863
III.5.12.2. Piciorul plat la copil (D. Vereanu) 865
III.5.12.3. Piciorul scobit esențial sau idiopatic (O. Medrea) . . . 868
III.5.12.4. Antepiciorul plat sau piciorul rotund 870
III.5.12.5. Sindromul de insuficiență a primului metatarsian . . . 872
III.5.12.6. Sindromul de hiperpresiune a primului metatarsian . . 873
III.5.13. Metatarsalgia Thomas Morton 873
III.5.14. *Hallux valgus* 873
III.5.15. *Hallux rigidus* 876
III.5.16. Degetul „în gheară" sau „în ciocan" 877
III.5.17. Leziunile cutanate și ale unghiilor 876
IV. COLOANA VERTEBRALĂ 880
IV.1. Patologia osteoarticulară vertebrală 880
IV.1.1. Malformații congenitale (O. Medrea) 880
IV.1.1.1. Occipitalizarea atlasului 881
IV.1.1.2. Sindromul Klippel-Feil 881
IV.1.1.3. *Torticolis* 881
IV.1.1.3.1. *Torticolis congenital* 882
IV.1.1.3.2. *Torticolis* căpătat 883
IV.1.1.4. Sindromul de coastă cervicală și sindromul defileului scalenic 884
IV.1.1.5. Rahischizisul posterior *(spina bifida)* 886
IV.1.1.6. Sacralizarea 888
IV.1.1.7. Lombalizarea 890
IV.1.1.8. Rahischizisul anterior 890
IV.1.1.9. Absența congenitală a coloanei lombosacrate . . . 890
IV.1.1.10. Diastematomielia 891
IV.1.2. Stenoza canalului lombar 891
IV.1.3. Neoartroza interspinoasă lombară (Baastrup) . . . 892
IV.1.4. Coccigodinia 892

Scanned with OKEN Scanner

	Pag.
IV.1.5 Spondilolistezis	893
IV.1.6. Scoliozele	896
IV.1.7. Cifozele	906
IV.1.7.1. Cifoze congenitale	907
IV.1.7.2. Cifoze căpătate	907
IV.1.8. Spondilita tuberculoasă (morbul Percival Pott)	912
IV.1.9. Osteomielita vertebrală	919
IV.1.10. Traumatismele coloanei vertebrale fără leziuni nervoase	922
IV.1.11. Traumatismele coloanei vertebrale cu leziuni nervoase (C. Arseni și Gh. Panoza)	935
IV.1.11.1. Simptomatologia leziunilor traumatice vertebromedulare	937
IV.1.11.2. Sindroamele neurologice posttraumatice totale	940
IV.1.11.3. Sindroamele neurologice posttraumatice parțiale	943
IV.1.11.3.1. Sindromul Brown-Sequard	943
IV.1.11.3.2. Sindromul de supresiune centromedulară cervicală	946
IV.1.11.3.3. Sindromul radiculomedular acut	946
IV.1.11.3.4. Sindroamele neurologice particulare	947
IV.1.11.4. Sindromul radicular	949

I.

GENERALITĂŢI

I.1. MALFORMAŢII ŞI BOLI EREDOCONGENITALE ALE APARATULUI LOCOMOTOR

I.1.1. GENERALITĂŢI PRIVIND MALFORMAŢIILE CONGENITALE ALE MEMBRELOR

D. VEREANU

În procesul de formare a corpului uman, variaţiile minore care apar de la individ la individ sînt regula. Dacă aceste variaţii depăşesc o anumită limită, interesînd forma şi funcţia unor aparate sau organe, vorbim atunci de existenţa unor malformaţii congenitale.

Pentru înţelegerea mai uşoară a malformaţiilor aparatului locomotor, este necesar de reamintit cîteva date de embriologie.

Mugurii din care se vor dezvolta membrele apar către săptămîna a treia de viaţă intrauterină, cînd pe laturile embrionului se reliefează o creastă care se atrofiază repede la mijloc, astfel încît rămîn numai segmentele de la extremităţi. Din mugurele proximal, situat la nivelul ultimelor somite cervicale şi al primelor toracale, se va forma membrul superior ; mugurele caudal din care se va forma membrul inferior, apare puţin mai tîrziu şi corespunde ultimelor somite toracale, celor lombare şi primelor sacrate. În săptămîna a cincea, rudimentele celor patru membre se pot vedea foarte bine.

Mugurii membrelor sînt formaţi, la început, dintr-un mezenchim care conţine atît sclerotomul (schiţa conjunctivă şi scheletică), cît şi miotomul (schiţa musculară).

Din schiţa conjunctivoscheletică sau scleroblastem, se formează o machetă cartilaginoasă care prefigurează viitoarele piese osoase ale membrelor. Individualizarea lor se face printr-un proces de liză la nivelul scleroblastemului, loc unde se vor dezvolta viitoarele articulaţii.

Din schița musculară se diferențiază elementele care vor forma grupele musculare ale membrelor. O dată cu organizarea țesutului muscular ajung la el și fibrele nervoase pornite de la neuronii motori și senzitivi.

Toate aceste transformări se fac în cea de a doua lună de viață embrionară. La începutul ei apare un prim șanț transversal, care separă mîna și piciorul de restul membrului; după o săptămînă se diferențiază cotul, și cîteva zile mai tîrziu, genunchiul. Segmentul distal al mugurilor se lățește în formă de paletă, pe care ivirea a patru șanțuri longitudinale schițează cele cinci degete.

La sfîrșitul lunii, a doua, se deosebesc doar vîrfurile degetelor. Adîncirea șanțurilor I și IV, care formează policele și degetul mic, se face înainte de separarea degetelor din mijloc, fapt care explică apariția cu precădere a sindactiliilor embrionare de la nivelul degetelor II—IV.

Pînă în luna a treia, membrele sînt orientate astfel, încît planul lor de flexiune privește corpul, cotul și genunchiul fiind dirijate în afară. Ulterior, membrul superior suferă o mișcare de rotație externă, care duce cotul îndărăt, în vreme ce membrul inferior se rotește înăuntru, astfel încît genunchiul este dus înainte.

Aceste date sumare de embriologie permit, în oarecare măsură, o mai bună înțelegere o mecanismelor de producere și o clasificare mai bună a malformațiilor congenitale.

Opririle în dezvoltare ale membrelor produc *aplazii* mai mult sau mai puțin grave ale acestora, în funcție de stadiul embrionar și de locul în care acționează agentul malformativ.

Contrar acestor opriri în dezvoltare, proliferarea exagerată de la nivelul acestor muguri duce la *hipertrofiile membrelor.*

Alte malformații sînt datorite unor dezvoltări anormale *(displazii)* sau unor alterări de nutriție *(distrofii).*

Tulburările de acest fel sînt de obicei regionale, dar pot să predomine la nivelul oaselor, articulațiilor sau mușchilor.

În afara acestor malformații, există *opriri în dezvoltare prin distrugere,* așa cum se petrec lucrurile în boala amniotică, în care leziunile ulceroase, în afara sechelelor cicatriceale binecunoscute, pot să ducă pînă la amputații ale unor segmente de membre.

I.1.1.1. MALFORMAȚII PRIN BOALA AMNIOTICĂ SAU BOALA ULCEROASĂ

Sub denumirea mai cuprinzătoare de boală amniotică sau boală ulceroasă, cum a denumit-o Ombrédanne, au fost reunite o serie de leziuni cicatriceale variate, care pot să fie observate la nou-născut: macule, stigmate, șanțuri, alipiri anormale de degete și amputații. Aceste leziuni pot să fie izolate sau pot să coexiste, uneori asociindu-se și cu alte malformații, cum sînt piciorul strîmb, luxațiile și pseudartrozele congenitale etc.

Pentru a le explica mecanismul de apariție (atribuit clasic bridelor și aderențelor amniotice), Ombrédanne a emis ipoteza unei boli ulceroase

intrauterine, acționînd precoce (la embrionul pînă la 40 de zile), dar a cărei etiologie nu a putut să o stabilească.

Ipoteza bolii ulceroase, care poate interesa țesuturile superficiale (cicatrizarea făcîndu-se atunci sub formă de macule, stigmate) sau țesuturile profunde (șanțuri, amputații), explică și alipirile anormale ale degetelor din sindactiliile de tip amniotic însoțite totdeauna de șanțuri și amputații, sindactilii asemănătoare cu alipirile care apar după arsurile defectuos îngrijite ale degetelor.

Fèvre încearcă să explice unele aspecte ale bolii ulceroase prin leziuni de necroză consecutivă gangrenelor aseptice, datorată vasoconstricției. Aceasta s-ar produce ușor pe sistemul vascular în curs de formare, în special la nivelul membrelor, ca o consecință a unor traumatisme materne, cu descărcări mari de adrenalină.

Aspectele clinice depind de gradul și sediul leziunilor.

Șanțurile congenitale se întîlnesc la nivelul gambei, antebrațului, coapsei, brațului și, în special la nivelul degetelor mîinii cînd împreună cu amputațiile, însoțesc sindactiliile de tip amniotic (fig. I.1).

Șanțurile sînt mai mult sau mai puțin profunde, făcînd înconjurul complet sau parțial al segmentului de membru. Cele de la nivelul gambei sînt uneori foarte adînci, ajungînd pînă la schelet. În aceste cazuri, segmentul de sub șanț poate să apară mai rar atrofic, mai des hipertrofic, mărit mult în grosime, datorită coexistenței unui limfangiom difuz (fig. I.2).

Dermul și țesutul subdermic din fundul acestor șanțuri prezintă o transformare fibroasă, cu leziuni histologice de scleroză cicatriceală.

Fig. I.1. — Boala amniotică : șanțuri congenitale și amputații ale degetelor mîinii.

Amputațiile congenitale se întîlnesc în special la nivelul degetelor, cînd extremitatea bontului apare netedă, rotunjită (fig. I.3).

Așa-zisele amputați congenitale de picior, de gambă sau de antebraț, care prezintă la nivelul bontului segmente terminale rudimentare (fig. I.4), trebuie încadrate ca aplazii terminale ale unor segmente de membre (hemimelii transverse).

BIBLIOTECA JUDEȚEANĂ „GH ASACHI" IAȘI

537.921

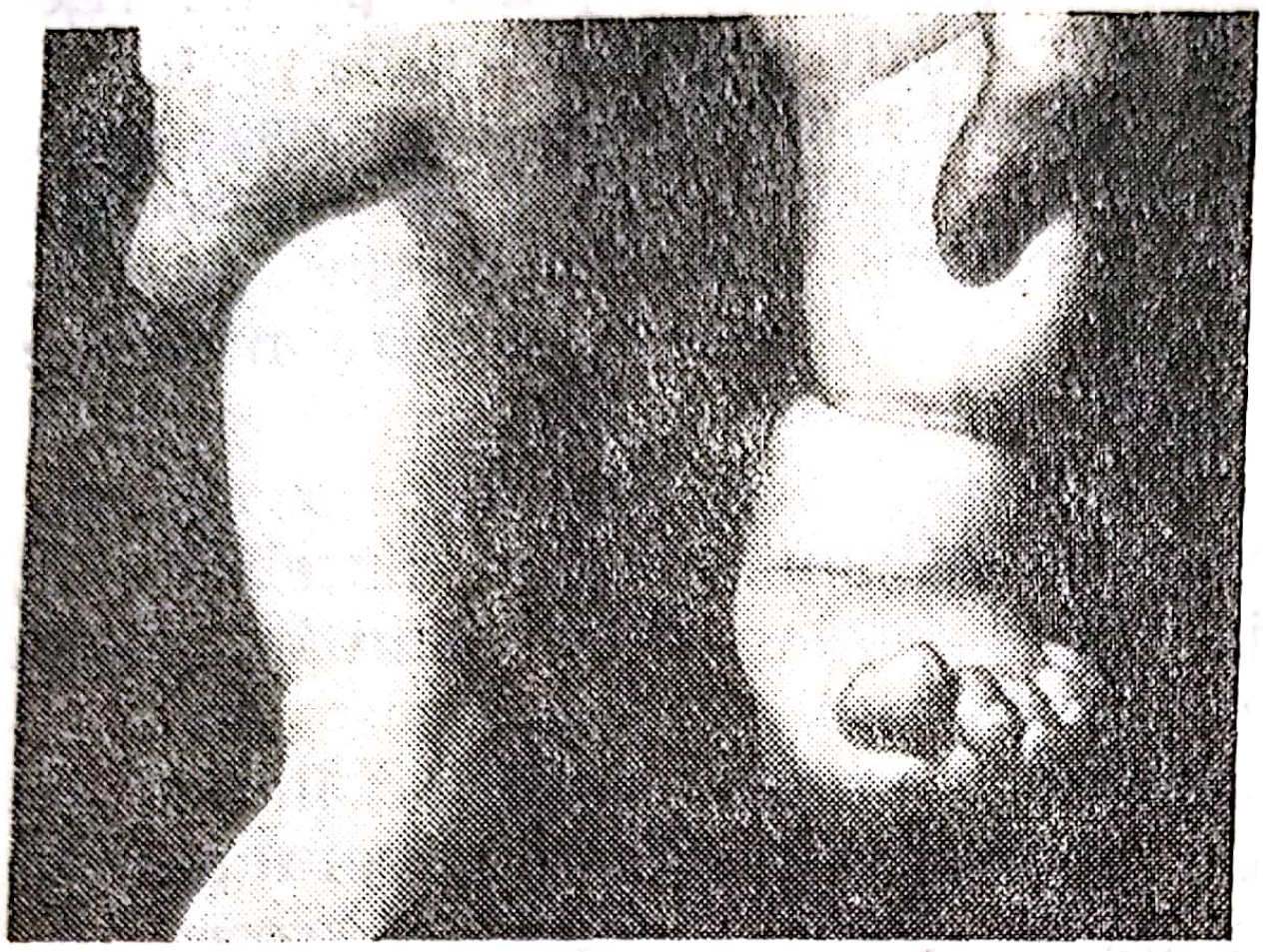

Fig. I.2. — Hipertrofia piciorului însoțind un șanț congenital situat în treimea inferioară a gambei.

Fig. I.3. — Amputații congenitale ale degetelor al III-lea și al IV-lea.

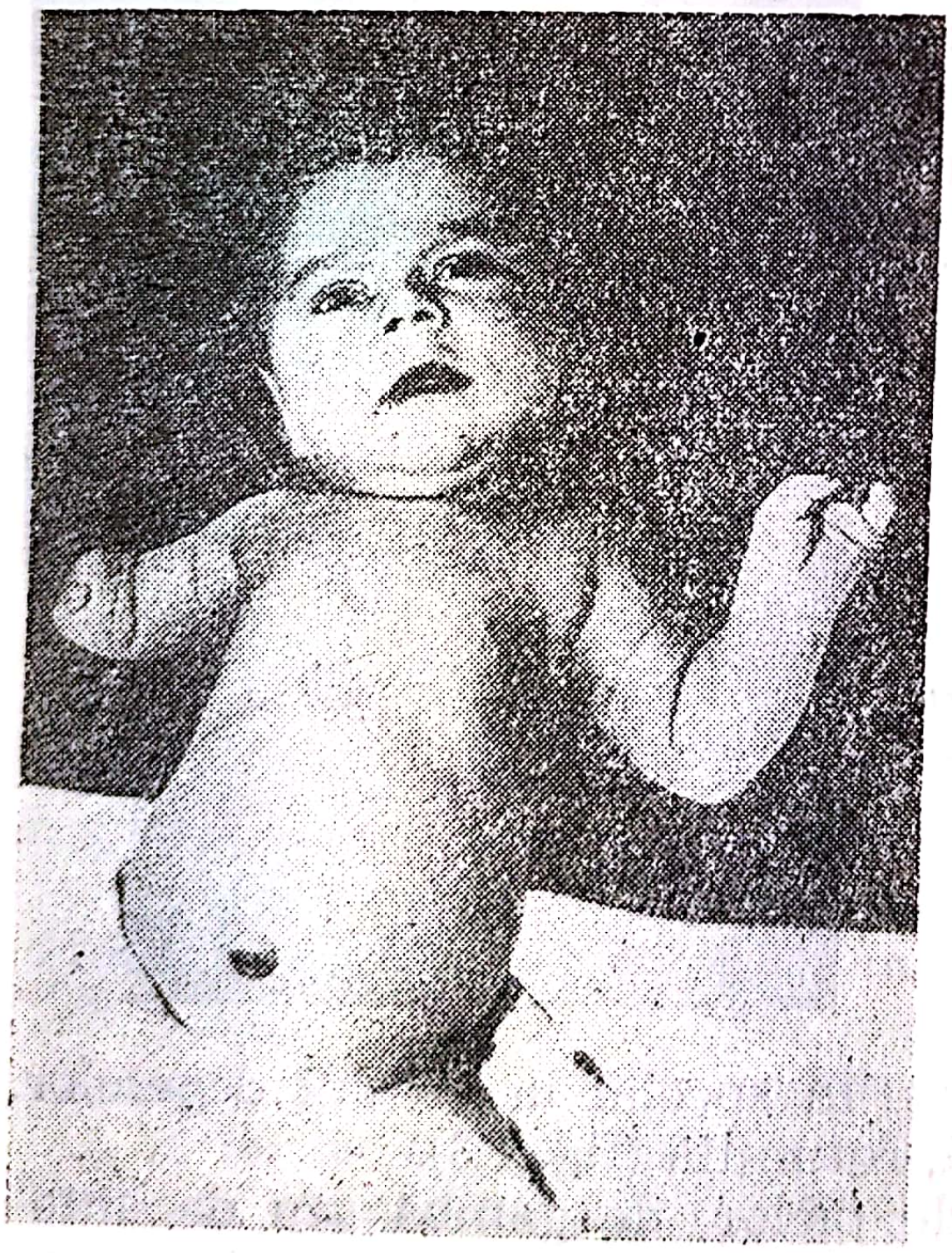

Fig. I.4. — Amputație congenitală de antebraț drept, cu prezența unor segmente terminale rudimentare.

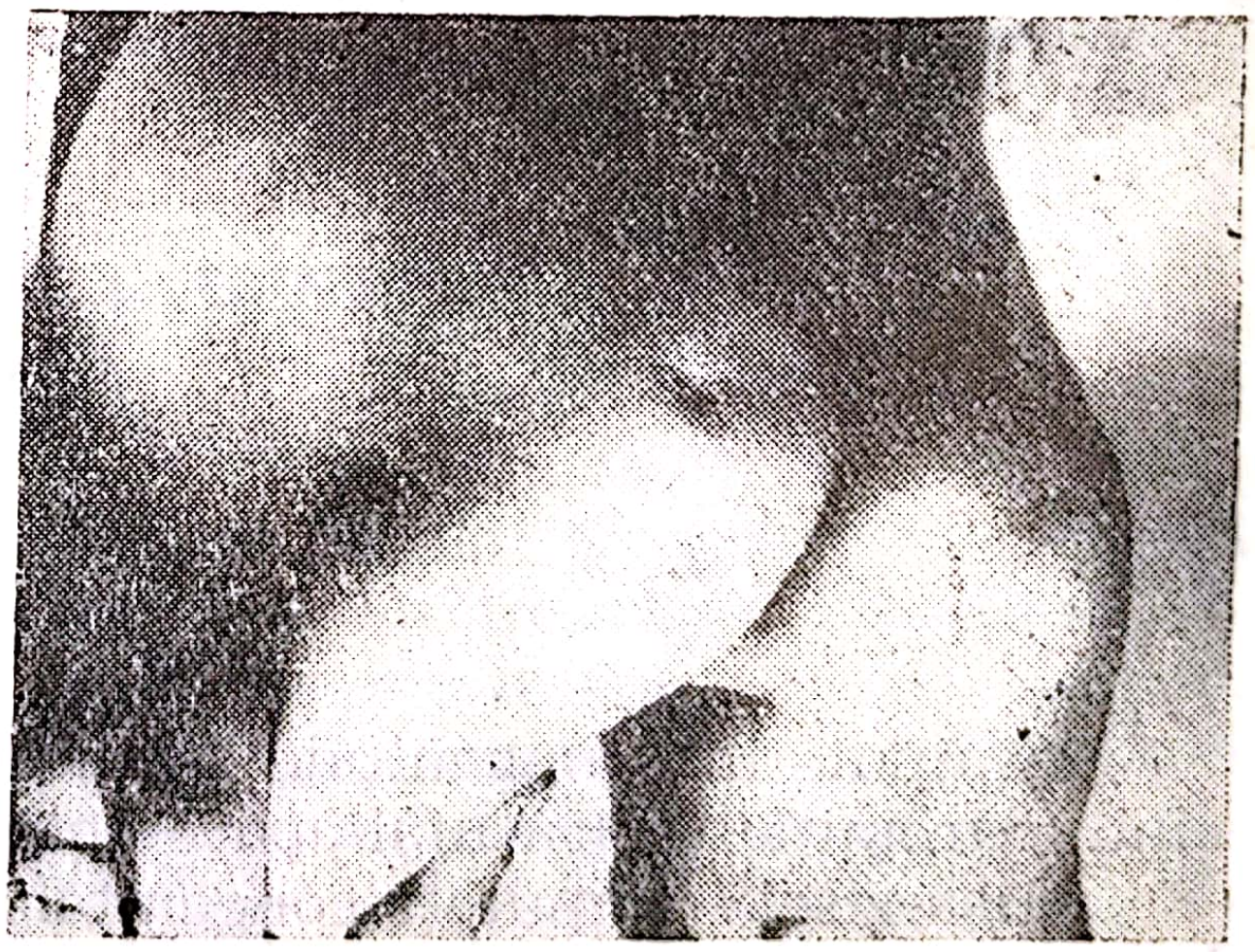

Fig. I.5. — Stigmate congenitale pe fața anterioară a genunchilor.

Stigmatele congenitale sînt reprezentate de mici leziuni cicatriceale punctiforme sau liniare, ușor deprimate, albicioase în centrul lor. Mai totdeauna însoțesc o leziune congenitală subiacentă : o pseudartroză congenitală de tibie, o artrogripoză cu redori la nivelul genunchilor etc. (fig. I.5).

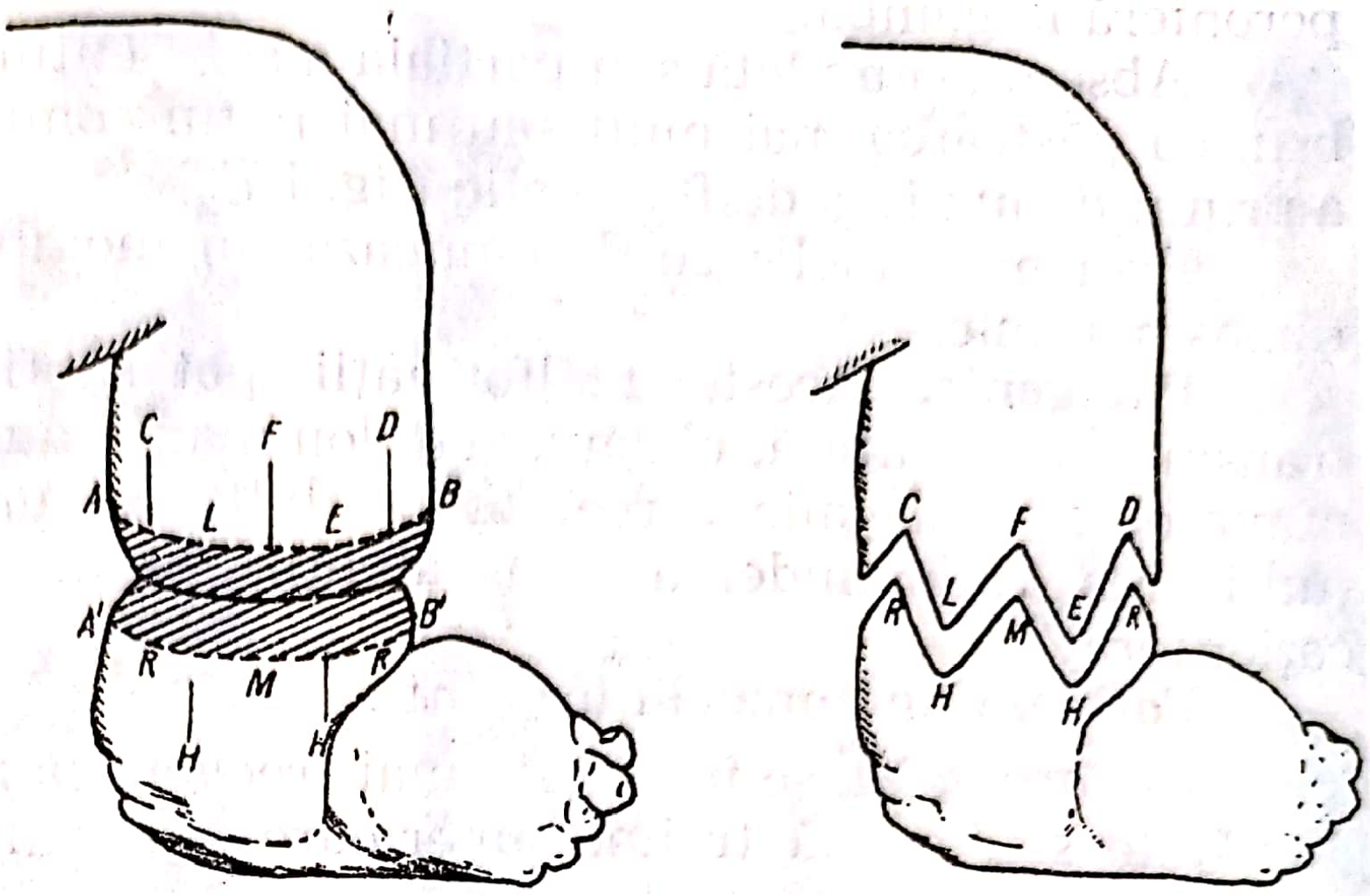

Fig. I.6. — Tehnica Ombrédanne pentru corectarea șanțurilor congenitale.

Uneori, leziunile sînt cu totul superficiale, apărînd sub forma maculelor.

Tratament. Pentru stigmate, macule și amputații congenitale, indicațiile de tratament chirurgical sînt foarte rare. În schimb, șanțurile congenitale care strangulează un segment de membru pun probleme de chirurgie reparatoare. Ombrédanne a codificat foarte bine aceste intervenții : șanțul trebuie extirpat între două incizii circulare, făcute pe tegument sănătos, urmate de cîteva incizii verticale alternante, astfel încît să îngăduie efectuarea unei plastii în zigzag care, asigurînd un surplus de tegumente, permite o sutură ușoară a celor două margini ale șanțului excizat (fig. I.6). Operația trebuie făcută totdeauna în doi timpi, cîte o jumătate din circumferința șanțului de fiecare dată.

Probleme mai grele de tratament pune asocierea unui șanț gambier cu un picior strîmb congenital, nu atît din punctul de vedere al rezolvării șanțului, cît a piciorului strîmb, care este mult mai dificil de tratat. Pentru acest motiv, trebuie început cît mai curînd tratamentul ortopedic al piciorului strîmb, șanțul urmînd să fie operat către vîrsta de 1 an.

I.1.1.2. APLAZIILE MEMBRELOR

Pentru malformațiile prin lipsă ale membrelor, se întrebuințează o serie de termeni care precizează întinderea și topografia leziunilor. Malformația poate interesa întreg membrul, segmentul lui distal (mînă, antebraț — picior, gambă) ori segmentul proximal (braț — coapsă).

Amelie înseamnă lipsa completă a unui membru.

Prin hemimelie se înțelege absența parțială a unei extremități distale a unui membru. Această absență poate să fie transversală (hemimelie

parțială transversală), cînd antebrațul, de exemplu, lipsește de la jumătatea lui în jos, sau poate fi longitudinală (hemimelie parțială longitudinală), cînd aplazia interesează o rază, adică unul dintre oasele antebrațului, cu partea corespunzătoare a pumnului, metacarpienelor și degetelor respective. Raza poate să fie radială sau cubitală la antebraț, tibială sau peronieră la gambă.

Absența completă sau parțială a segmentului proximal al unui membru, cu păstrarea mai mult sau mai puțin completă a segmentului distal, a primit denumirea de focomelie (fig. I.7).

Prin micromelie se desemnează un membru bine proporționat, dar rămas mai mic.

Patogenie. Aceste malformații pot să fie genotipice, cu risc de transmitere ereditară, obișnuit cu dominantă autozomală. Fenocopiile sînt numeroase și trebuie cercetată posibilitatea unei etiologii metagenetice (utilizarea Talidomidei a atras atenția, în mod dramatic, asupra medicației teratogene).

Formele anatomoclinice sînt :

— *focomelia*, se întîlnește mai frecvent la membrul inferior (fig. I.8). Jumătate sau două treimi superioare ale femurului lipsesc ; diafiza se

Fig. I.7. — Focomelie a membrului superior drept.

Fig. I.8. — Focomelie : în lipsa femurului, tibia se articulează direct cu bazinul.

termină printr-o extremitate ascuțită, situată aproximativ în dreptul cavității cotiloide ; extremitatea inferioară formează cu tibia un genunchi *varus* ; gamba și piciorul sînt mai mici, dar cu aspect normal ; scurtarea globală a membrului inferior rămîne totuși foarte mare ;

— *hemimeliile longitudinale,* totale sau parțiale, interesează la membrul superior în special radiusul și raza externă a mîinii : scafoid, trapez, primul metacarpian și policele (fig. I.9) ; acestei malformații i se asociază o mînă strîmbă radială ; cubitusul este mai rar malformat, absența lui fiind însoțită de lipsa piramidalului, pisiformului, a osului cu

Fig. I.9. — Hemimelie longitudinală interesînd radiusul și raza externă a mîinii.

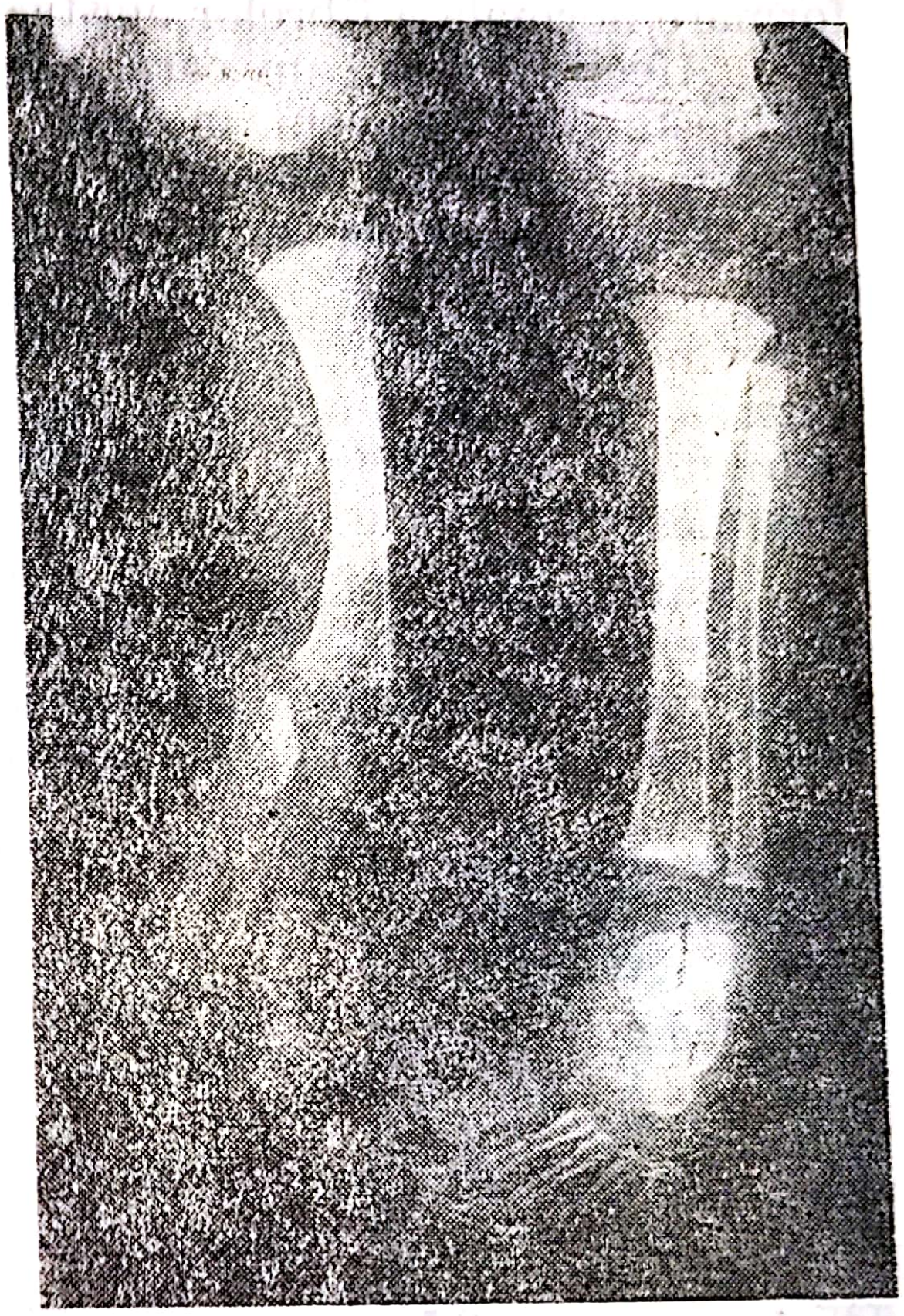

Fig. I.10. — Hemimelie longitudinală interesînd peroneul și raza externă a piciorului drept.

cîrlig și a ultimelor două sau trei degete. La gambă, malformația interesează de obicei peroneul, metatarsienele și degetele patru și cinci ; laba piciorului este răsturnată în *valgus* ; gamba este mai scurtă, tibia fiind groasă și încurbată (fig. I.10) ; tibia lipsește rar, mai întotdeauna fiind vorba de absențe parțiale. Piciorul este deformat în *varus*.

Tratamentul acestor malformații este dificil ; diferite osteotomii pot să corecteze, în parte, devierile și înclinațiile laterale, dar pentru mînă, prehensiunea rămîne deficitară. La membrul inferior, crearea unei morteze sau diferite artrodeze încearcă să dea stabilitatea piciorului. Pentru aplaziile superioare de femur, protezarea este destul de dificilă, dar numai așa se poate compensa scurtarea, totdeauna importantă.

I.1.1.3. ALUNGIRILE CONGENITALE ALE MEMBRELOR (BOALA MARFAN)

Sub denumirea de dolicostenomelie, Marfan (1896) a descris o malformație congenitală caracterizată clinic prin prezența unor membre lungi și subțiri, alungirea fiind mai accentuată pentru extremități. De fapt, lezi-

unile scheletice se încadrează într-un sindrom mult mai complex, fiind vorba de interesarea concomitentă a mușchilor și a ligamentelor, a aparatului cardiovascular, a globilor oculari (miopie, nistagmus, ectopie de cristalin).

Fiziopatologic, sindromul Marfan se explică prin incapacitatea de formare normală a fibrelor elastice de colagen.

Afecțiunea are un caracter familial, cu transmitere dominantă. Se întîlnește mai frecvent la fete. Alungirea anormală a membrelor este datorită unei funcții exagerate a cartilajelor de creștere.

Simptome. Încă de la naștere, copiii cu dolicostenomelie au membrele lungi și subțiri ; acest caracter se accentuează o dată cu creșterea și devine net aparent după vîrsta de 2 ani. În raport cu talia, brațele și coapsele sînt mai lungi decît normal, această disproporție fiind mai accentuată la antebrațe și la gambe și, în special, la mîini și la picioare, unde degetele sînt anormal de lungi, subțiri și efilate (fig. I.11).

Musculatura, puțin dezvoltată și reliefată, dă o formă cilindrică membrelor. În același timp, lasă impresia că dezvoltarea ei în lungime nu se face paralel cu dezvoltarea scheletului, astfel încît bolnavul este obligat să-și țină degetele flectate (arahnodactilie).

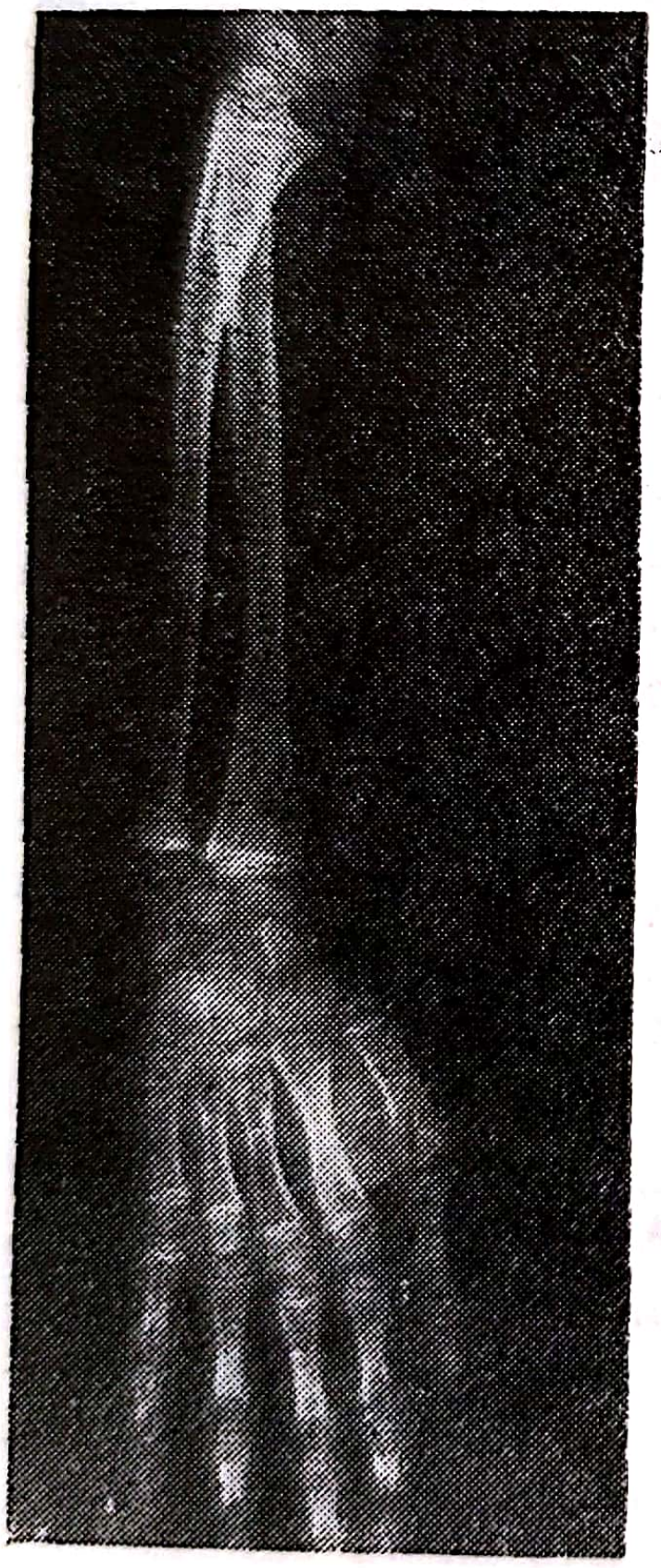

Fig. I.11. — Boala Marfan : degetele lungi și subțiri.

Ligamentele laxe permit mișcări articulare exagerate. Țesutul grăsos, puțin dezvoltat în general, dar mai cu seamă la nivelul plantei, conferă piciorului aspectul unui picior de cimpanzeu.

O dată cu pubertatea pot să apară devieri ale coloanei (cifoscolioze) și deformări ale cutiei toracice (*pectus excavatum*). Extremitatea cefalică

apare și ea modificată ; craniul este de tip dolicocefal, fața îngustă, bolta palatină ogivală, mandibula prognată. Mult mai grave pot să fie leziunile cardiovasculare : dilatarea aortei ascendente, insuficiență aortică sau mitrală, leziuni septale.

Examen radiologic. Oasele sînt subțiri și lungi, cu epifize mici. Corticala apare de obicei mai subțire, dar uneori poate fi îngroșată într-atît, încît ajunge să îngusteze canalul medular. Punctele de osificare pot să apară mai devreme decît normal, în special la nivelul mîinilor și picioarelor.

Evoluția este dominată de coexistența celorlalte malformații, în special cardiace, vasculare, articulare și, aproape constant, oculare (ectopia de cristalin).

Tratament. Prin mijloace ortopedice trebuie obținută dezvoltarea cît mai bună a musculaturii și prevenirea, pe cît posibil, a devierilor degetelor, ale coloanei și ale toracelui.

I.1.1.4. HIPERTROFIILE CONGENITALE ALE MEMBRELOR

Hipertrofiile congenitale ale membrelor apar de la naștere, dar unele se evidențiază o dată cu creșterea.

Se pot întîlni două feluri de hipertrofii :

— hipertrofii totale, care interesează un membru în întregime ;

— hipertrofii parțiale, cînd este interesat numai un segment de membru.

În funcție de țesuturile interesate în procesul hipertrofic, cele două categorii de hipertrofii se clasifică, la rîndul lor, în :

— hipertrofii regulate, cînd sînt interesate toate țesuturile membrului respectiv, realizînd gigantismul parțial ;

— hipertrofii neregulate, cînd sînt interesate numai anumite țesuturi, așa cum se întîmplă în limfangiomul difuz, localizat cel mai frecvent la gambă și la laba piciorului.

Hipertrofiile de origine vasculară sînt hipertrofii totale, care intră în cadrul hipertrofiilor regulate.

I.1.1.4.1. HIPERTROFIILE REGULATE TOTALE

În hipertrofiile regulate totale, mărirea de volum interesează, proporțional, toate elementele anatomice ale membrului respectiv, care apare mai dezvoltat decît congenerul său, fiind vorba de o mărire globală a lui, atît în lungime, cît și în grosime, cu păstrarea formei.

Localizată cel mai adesea la membrul inferior, hipertrofia totală realizează diferențe de cîțiva centimetri în lungime și în diametru ; hipertrofiile minore, cu diferențe mici de (1—2 cm), sînt mai frecvente decît hipertrofiile majore. Obișnuit, în cursul creșterii, diferența rămîne proporțională.

Hipertrofiile regulate totale pot să intereseze jumătate din corp sau, mai rar, pot fi întîlnite hipertrofii încrucișate, cînd o dată cu membrul superior, este interesat și membrul inferior din partea opusă.

Tratament. Trebuie să fie prevenite, prin metode ortopedice, devierile care pot să apară la nivelul coloanei, ca urmare a inegalității membrelor inferioare. Înălțarea încălțămintei pînă la egalizare este obligatorie pentru partea rămasă mai scurtă.

I.1.1.4.2. HIPERTROFIILE REGULATE PARȚIALE

În această categorie intră hipertrofiile rizomelice, cele limitate la gambă și la laba piciorului și hipertrofiile localizate la degete. Spre deosebire de primele două grupe, întîlnite mai rar, hipertrofiile degetelor sînt relativ frecvente, astfel încît se vorbește de „macrodactilie" ca despre o manifestare unică a unei hipertrofii regulate parțiale de membre (fig. I.12).

În macrodactilie sînt interesate două sau mai multe degete. În ordinea frecvenței sînt hipertrofiate : mediusul, indexul, policele, inelarul și degetul mic. Malformația interesează mai frecvent mîna dreaptă și este întîlnită de două ori mai frecvent la sexul masculin. Alături de prinderea degetelor, poate să existe și hipertrofia mîinii (macrodactilie și meta-



Fig. I.12. — Macrodactilie a halucelui și a degetului al II-lea.

carpomegalie) sau a piciorului (halomegalie cu metatarsomegalie sau cu macropodie).

Clinic. Degetele hipertrofiate sînt ușor încurbate, puțin mobile și, de obicei, jenează mișcările mîinii și ale degetelor normale. Unghiile sînt mari, groase, dezvoltate proporțional cu degetul hipertrofiat.

Radiografia arată un schelet mai mare, dar cu structura normală.

Tratamentul constă în reducerea lungimii degetelor hipertrofiate la dimensiuni mai puțin jenante pentru funcția mîinii, dar amputația sau dezarticulația trebuie făcute după terminarea creșterii.

Cînd la aceste macrodactilii se adaugă și un element de limfangiomatoză difuză, care duce la îngroșarea exagerată a degetelor (forme mixte), este necesară și suprimarea limfangiomului, ca degetul să poată fi subțiat.

I.1.1.4.3. HIPERTROFII NEREGULATE PRIN LIMFANGIOM DIFUZ

Hipertrofiile prin limfangiom difuz intră în cadrul hipertrofiilor neregulate ; membrul interesat își dublează volumul, fără ca scheletul să fie afectat. De obicei, este vorba de hipertrofii parțiale, interesînd mai ales membrele inferioare.

Limfangiomul, localizat în special subcutanat, infiltrează tegumentul, dar adesea pătrunde și între mușchi și între fasciculele musculare. Față de factorul „jenă funcțională“, primează, de obicei, factorul estetic.

Tratament. Tratamentul chirurgical încearcă să subțieze membrul hipertrofiat, suprimînd limfangiomul și excesul de tegument. Intervenția necesită mai mulți timpi operatori.

I.1.1.4.4. HIPERTROFII DE ORIGINE VASCULARĂ

Anumite malformații ale venelor profunde de la nivelul membrelor duc la tulburări circulatorii, cu stază venoasă periferică și cu hipertrofie regulată, totală, a membrului respectiv.

Klippel și Trénaunay au izolat sindromul care le poartă numele, sindrom caracterizat prin existența unui nev vascular plan, dilatații varicoase ale venelor, hipertrofie totală a părților moi și a scheletului membrului interesat (nev varicos osteohipertrofic (fig. I.13).

Tulburarea circulatorie poate să fie datorită atreziei sau absenței venelor profunde, dar și unui obstacol, unei bride fibroase care comprimă venele : poplitee, femurală, humerală sau axilară. Circulația venoasă derivată spre venele superficiale, duce la apariția dilatațiilor varicoase. Hipertrofia și alungirea osoasă sînt datorite stazei venoase. Staza venoasă este datorită și unor fistule arteriovenoase congenitale.

Flebografia poate să arate locul obstacolului venos, care este uneori suprimat chirurgical (cînd se găsește o bridă fibroasă sau fibrovasculară, un inel muscular prea strîns etc.).

Arteriografia poate să arate existența fistulelor arteriovenoase, dar suprimarea lor este aproape imposibilă, fiind vorba de fistule multiple, risipite în masa musculară.

Tratament. Se încearcă, mai ales, compensarea scurtării membrului sănătos, prin încălțăminte ortopedică sau prin scurtarea osoasă a membrului hipertrofiat.

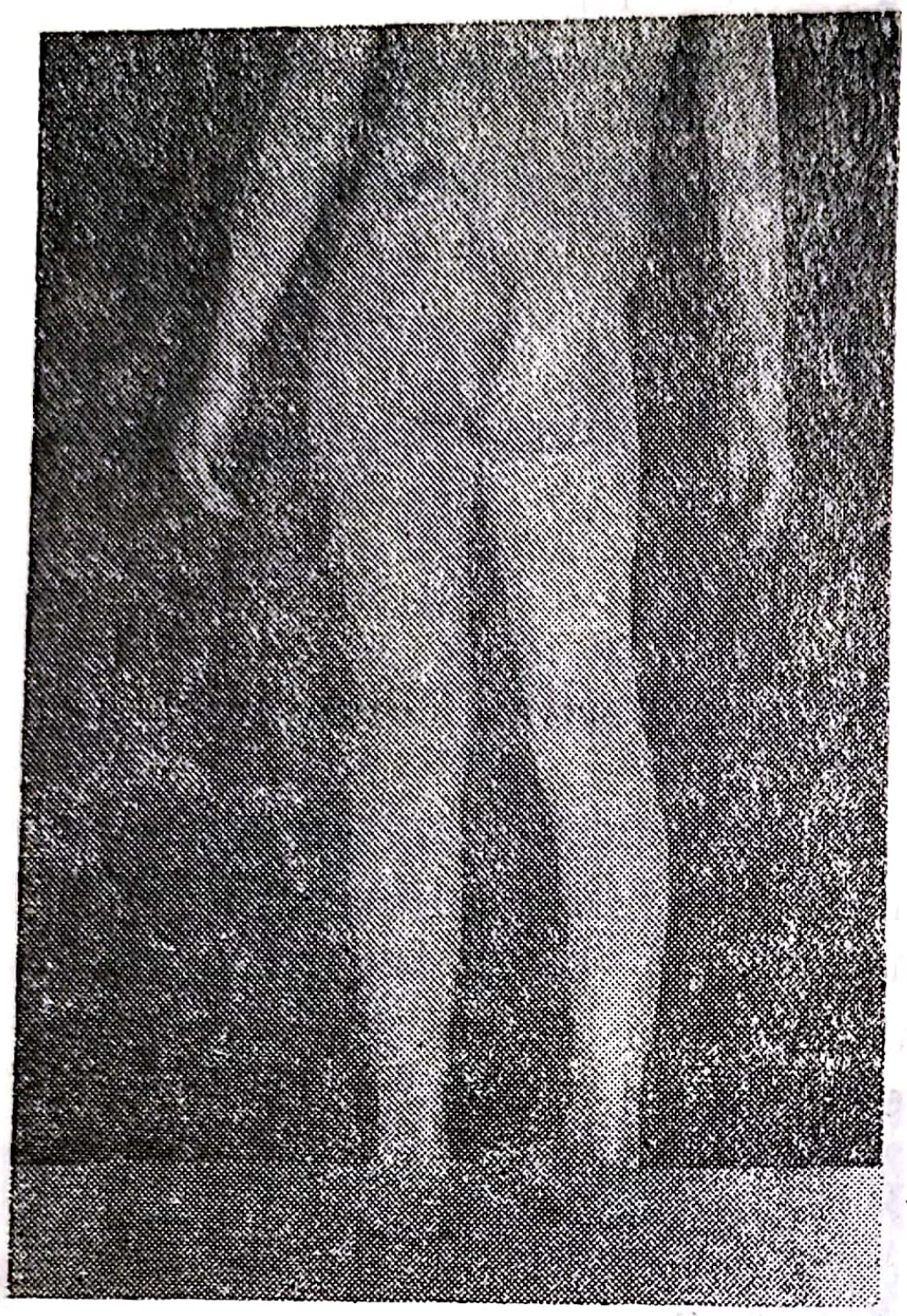

Fig. I.13. — Hipertrofia membrului inferior stîng cu nev vascular plan (sindrom Klippel-Trénaunay).

I.1.1.5. ARTICULAȚIILE BALANTE CONGENITALE

Articulațiile balante congenitale se datoresc unei laxități excesive a aparatului ligamentar, astfel încît, se produc mișcări de amplitudine anormală la nivelul unor articulații aparent sănătoase. Hiperlaxitatea se poate observa de la naștere dar, de obicei, devine vizibilă la adolescent și la adultul tînăr, atenuîndu-se cu vîrsta.

Există forme localizate la o singură articulație și forme generalizate.

În formele localizate, frecvente, este interesată în primul rînd articulația metacarpofalangiană, apoi oricare din articulațiile mari : genunchi, șold, umăr, cot, pumn. La inspecție, articulația interesată pare normală, dar la nivelul ei se pot face mișcări pasive sau active de amplitudine exagerată, mergînd pînă la subluxație. De îndată ce mișcarea care a produs subluxația a încetat, reducerea se face spontan cu un mic zgomot de arc (care scapă).

În formele generalizate, cu interesarea tuturor articulațiilor mari, inclusiv articulațiile coloanei vertebrale, bolnavul ia atitudini cu totul anormale, realizînd ceea ce în lumea circului se numește „omul șarpe". La astfel de bolnavi, în afară de hiperextensia coloanei, care ajunge să depășească amplitudinea flexiei, mîna poate să fie răsturnată pe fața dorsală a antebrațului, iar antebrațul și gamba pot să fie duse în hiperextensie de 45—60°.

Chiar în aceste cazuri extreme, nu este vorba de o infirmitate propriu-zisă, forța musculară fiind păstrată, astfel încît se pot face și mișcări active reduse la amplitudinea normală.

Articulațiile balante congenitale nu necesită un tratament ortopedic. Exercițiile de gimnastică medicală duc la tonificarea musculaturii, permițînd executarea unor mișcări corecte, limitate voluntar la o amplitudine normală.

I.1.1.6. SINDROMUL EHLER-DANLOS

La acest sindrom, pe lîngă laxitatea aparatului capsuloligamentar, așa cum se întîmplă în articulațiile balante congenitale, defectul de țesut conjunctiv este mult mai întins, interesînd în primul rînd pielea.

Aceasta prezintă o laxitate neobișnuită care domină aspectul clinic. Ea poate fi mobilizată ușor, pliul cutanat pe care îl face cuprinzînd o porțiune mare de tegument. Echimozele și hematoamele apar cu mare ușurință la locurile de presiune. Acolo unde a fost întinsă mai tare sau în urma unor leziuni cutanate minime, se formează cicatrice flasce. La aceste aspecte se adaugă prezența unor noduli subcutanați, nedureroși, localizați în zonele unde pielea este întinsă pe proeminențele osoase. Frecvent, există o fragilitate vasculară, cu semnul Rumpell-Leede pozitiv. Rănirile părților moi se pot complica, din cauza hemostazei dificile, dar și datorită faptului că firele de sutură nu țin bine.

Tratamentul este simptomatic, individualizat după caz. Trebuie evitate traumatismele și instalarea unor poziții vicioase datorate laxităților articulare.

I.1.1.7. ARTROGRIPOZE (REDORI ARTICULARE CONGENITALE)

Denumirea de artrogripoză (articulație înțepenită) a fost dată unei malformații congenitale, caracterizată prin redori ale articulațiilor mari ale membrelor. Alături de leziunile articulare există leziuni musculare importante, care merg de la mușchi cu funcționalitate scăzută, pînă la absența totală a unor grupe musculare.

Anatomie patologică. Spațiul articular este mai mic decît normal, la nivelul articulațiilor interesate. Suprafețele articulare sînt incomplet dezvoltate, cartilajul fiind redus ca întindere și grosime. Capsula și ligamentele sînt îngroșate, lipsite de suplețe.

Mușchii pot prezenta leziuni atît de importante încît, alături de artrogripoză, s-a propus denumirea de miodistrofie fetală sau amiodisplazie. Dezvoltarea slabă, incompletă, a grupelor musculare, uneori rău diferențiate, face ca membrele să aibă un aspect cilindric, fără relieful muscular binecunoscut.

La microscop, fibrele musculare apar atrofiate, palide, invadate și disociate de țesutul fibroadipos. Pierderea de echilibru a unor grupe musculare antagoniste, ca și adaptarea-retracție a mușchilor rămași cu

oarecare valoare funcțională, amintesc de leziunile din poliomielită. De altfel, cercetări anatomopatologice mai recente au pus în evidență leziuni la nivelul coarnelor anterioare ale măduvei, unde celulele motorii sînt mai puține la număr sau chiar pot lipsi, creînd aparența unei aplazii congenitale.

Leziunilor articulare și musculare li se adaugă și leziuni cutanate de tipul stigmatelor congenitale, evidente în special la nivelul genunchilor cu artrogripoză.

Aspectele clinice sînt foarte variate, mergînd de la formele grave, generalizate, pînă la leziunile localizate la cîteva articulații sau chiar la una singură.

În formele generalizate, sînt prinse toate articulațiile mari ale membrelor, dînd copilului aspectul caracteristic de „păpușă de lemn", cu membre subțiri și cilindrice, lipsite de reliefuri musculare.

Membrele superioare, cu coatele înțepenite sînt lipite de trunchi și rotate intern, pumnul și degetele flectate privind îndărăt (fig. I.14). Membrele inferioare, abduse, rotate extern și ușor flectate din șolduri, au genunchii înțepeniți în flexie ușoară și picioarele fixate în *varus equinus* (fig. I.15).

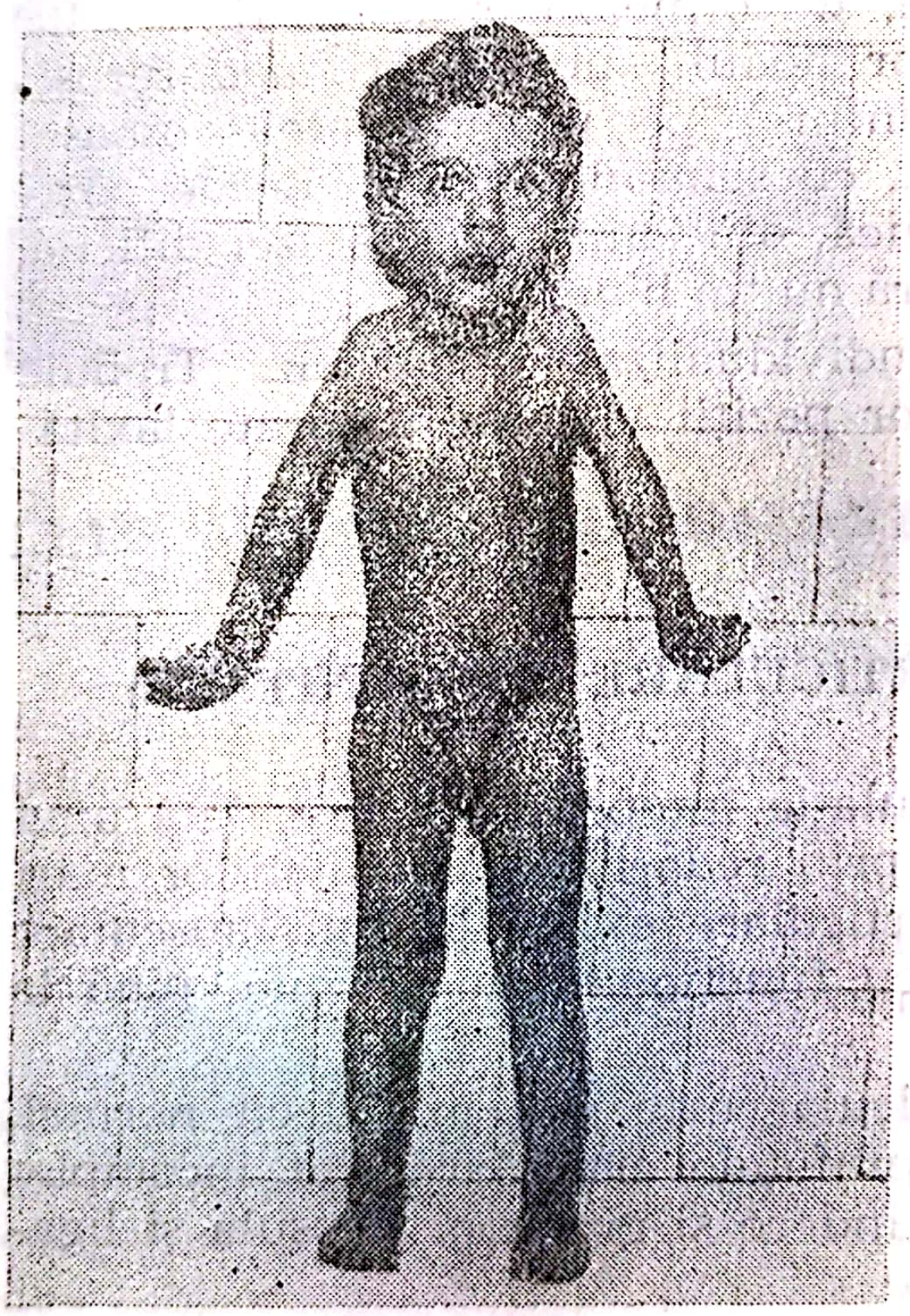

Fig. I.14. — Artrogripoză localizată la nivelul membrelor superioare.

Fig. I.15. — Artrogripoză : imagine radiografică a membrelor inferioare.

La nivelul articulațiilor interesate se pot face mișcări pasive de mică amplitudine.

În formele localizate, atingerea articulațiilor este adesea simetrică ; sînt prinși ambii genunchi sau numai picioarele. Există și forme monoarticulare, cu localizare mai frecventă la membrele inferioare.

Luxația congenitală de șold și piciorul strîmb *varus equinus* care se întîlnesc la copiii cu artrogripoză, pot să fie considerate ca forme localizate ale malformației artrogripotice, și nu ca malformații asociate, deosebindu-se de acestea prin cîteva caractere speciale. În acest cadru, pentru luxația de șold există o imposibilitate de reducere ortopedică timpurie prelungită, uneori și după vîrsta de 1 an, ca și cum articulația respectivă, incomplet dezvoltată, ar avea nevoie de o anumită maturare. Asemenea luxații, care nu au putut fi reduse la o vîrstă foarte mică, de cîteva luni, s-au redus relativ ușor în preajma vîrstei de 1 an și au evoluat după aceea mulțumitor. Piciorul strîmb congenital din artrogripoză are un prognostic sever ; este greu de redus și rămîne expus recidivelor.

Dezvoltarea psihică a acestor copii este în general bună.

Examenele paraclinice, utile, sînt :

— *artrografia genunchiului,* care poate arăta o cavitate articulară mai mică, cu absența fundului de sac de sub mușchiul cvadriceps ;

— *examenul electric,* care precizează anumite atingeri neuromusculare, dar, ca și în poliomielită, nu traduce exact posibilitățile funcționale ale unui mușchi pus în condiții mai bune de lucru.

Tratamentul vizează corectarea atitudinilor vicioase și mobilizarea cît mai bună a articulațiilor înțepenite.

Mobilizarea pasivă și cea activă sînt suficiente pentru formele ușoare, cu rigiditate redusă, unde prognosticul este mai bun, existînd și posibilitatea de ameliorare progresivă în cursul creșterii.

Pentru corectarea atitudinilor vicioase, sînt utilizate reduceri succesive, fixate în aparate gipsate, asociate cu prioade de mobilizare pasivă și activă.

În cazurile mai severe se fac redresări chirurgicale prin capsulotomii, alungiri de tendoane sau, mai bine, prin dezinserții musculare întinse. În continuarea operațiilor, pentru obținerea și menținerea unor rezultate bune, este necesară recuperarea musculară progresivă, perseverentă și de lungă durată.

I.1.1.8. FRAGILITATEA OSOASĂ

Sub denumirea de fragilitate osoasă se înțelege o distrofie osoasă caracterizată printr-o fragilitate osoasă deosebită, cu fracturi numeroase produse în urma unor traumatisme minime. De fapt, fragilitatea osoasă nu reprezintă decît un element al unei boli generale de mezenchim, mult mai complexă. Este vorba de insuficiența aparatului conjunctiv de susținere, ceea ce pentru os înseamnă fibrile mai subțiri și mai puțin numeroase, de unde fragilitatea excesivă a oaselor. Clasic, osul unui astfel de bolnav este comparat cu un aparat gipsat bine făcut, dar cu tifon mai puțin și cu fire foarte rare ; sau, comparația se mai face cu un stîlp de beton, la care armătura este insuficientă, greșit calculată.

În cadrul mai larg al fragilității osoase au fost descrise două forme, considerate multă vreme independente, datorită caracterelor etiologice și

evolutive diferite : osteopsatiroza, individualizată de Lobstein în 1825, cunoscută și sub denumirea de osteogeneză imperfectă tîrzie, și boala Vrolick (1845) sau osteogeneza imperfectă congenitală.

Osteopsatiroza apare după naștere sau chiar mai tîrziu, în cursul primei sau a celei de-a doua copilării, manifestîndu-se printr-un număr variabil de fracturi. Prognosticul vital este bun. După pubertate, fracturile se răresc și au tendința să dispară.

Osteogeneza imperfectă congenitală evoluează în timpul vieții intrauterine, astfel încît copilul se naște cu fracturi multiple. Prognosticul este sumbru, aproape constant letal, astfel încît boala este depistată mai mult în maternități, mai puțin în serviciile de chirurgie și ortopedie infantilă.

Existența unor forme de trecere și studiul mai amănunțit al leziunilor au arătat, din punct de vedere patologic, apropierea dintre cele două sindroame.

I.1.1.8.1. OSTEOPSATIROZA (BOALA LOBSTEIN)

Cunoscută și sub denumirea de „copii de sticlă", osteopsatiroza se întîlnește destul de rar, apărînd mai des la băieți. Aspectul ereditar este destul de evident ; boala se transmite cu un caracter dominant autozomal. Poate apărea și izolat, prin mutații recente, fără caracter ereditar.

Anatomie patologică. Sînt interesate, în primul rînd, diafizele oaselor lungi și craniul, mai rar coastele, clavicula, omoplatul. Oasele sînt subțiri și au corticala îngustă.

Histologic, se remarcă osteoporoza, insuficiența osteoblaștilor, fibrile mai subțiri și mai puțin numeroase, substanța fundamentală interfibrilară redusă.

Această insuficiență a aparatului de susținere cuprinde întreg sistemul mezenchimal, explicînd și celelalte simptome ale bolii : sclerotice subțiri, laxitate articulară, leziuni ale fanerelor etc.

Aspect clinic. Bolnavii cu osteopsatiroză au o înfățișare caracteristică : talia este mică și subțire, figura fină, mîna și degetele sînt lungi, efilate. Capul apare ca o pară întoarsă cu baza în sus ; bolta este turtită, regiunile temporale și occipitale sînt proeminente (fig. I.16).

Dinții, fragili, se rup foarte ușor. Creșterea acestor copii se face insuficient ; ei rămîn slabi, plăpînzi, cu talia mai redusă decît normal.

Fragilitatea osoasă, sclerotica albastră și surditatea formează triada simptomatică întîlnită atunci cînd tabloul clinic este complet.

Fragilitatea osoasă se traduce prin fracturile, mai mult sau mai puțin numeroase, repetate, apărînd mai ales între 2 și 10 ani, provocate de traumatisme minime, uneori avînd aspectul unor fracturi spontane (de aci, denumirea de „copii de sticlă"). Simptomele acestor fracturi, pe os patologic, sînt reduse : mai mult jenă decît durere, mobilitate discretă a fragmentelor, impotență funcțională variabilă. La cei cu fracturi numeroase, o parte dintre ele rămîn necunoscute și numai apariția unor calusuri mai voluminoase sau a unor unghiulații atrage atenția asupra lor. Aceasta se datorește faptului că marea majoritate sînt fracturi incom-

plete, de tip subperiostic sau „în lemn verde", cu simptomatologie foarte redusă. Reparația fracturilor se face repede, cu o consolidare corespunzătoare unui os fragil.

Colorația albastră a scleroticelor este un simptom care atrage atenția asupra bolii ; se întîlnește mai constant decît fracturile. Culoarea,

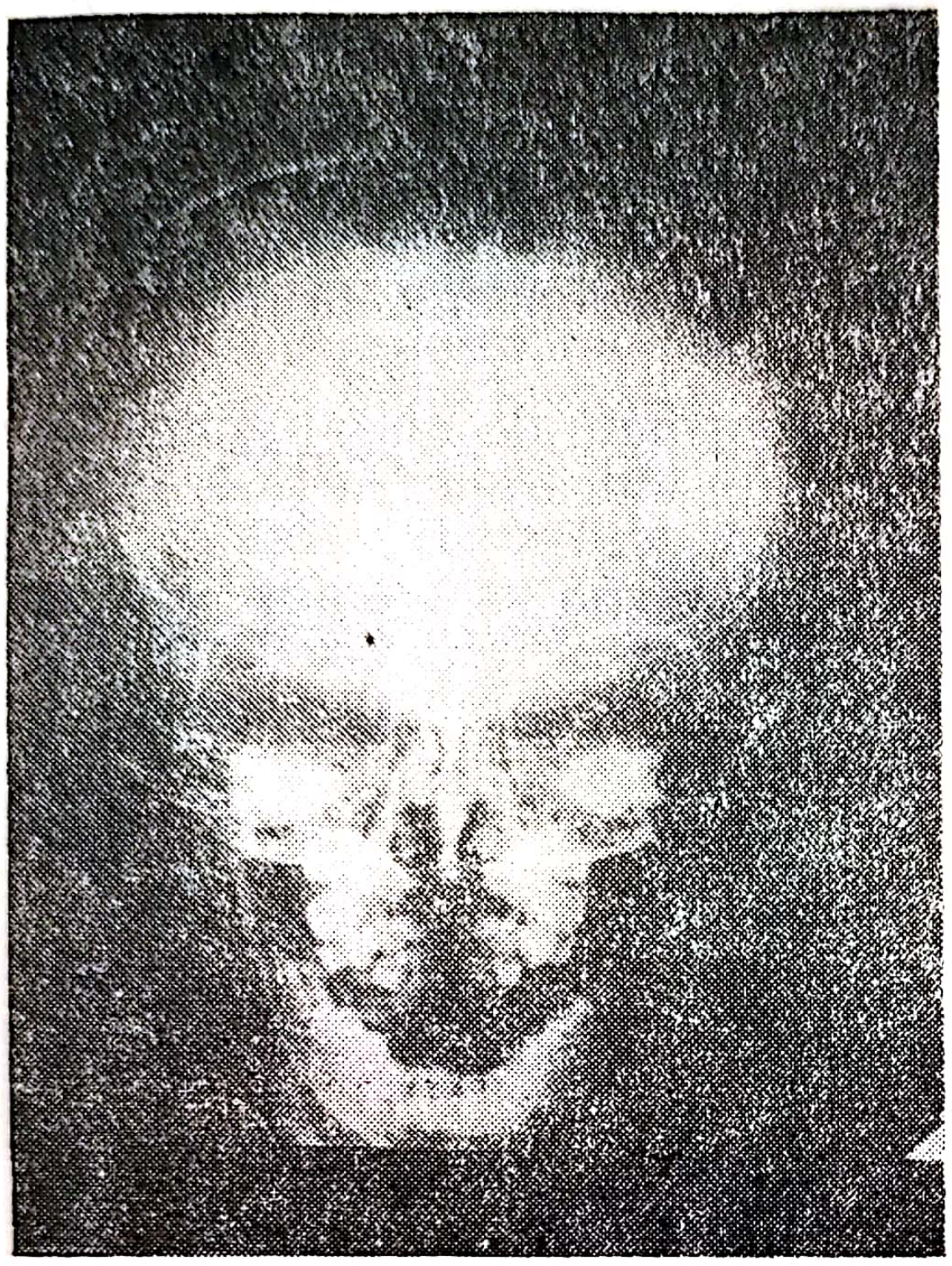

Fig. I.16. — Osteopsatiroză : craniul sub formă de „pară întoarsă".

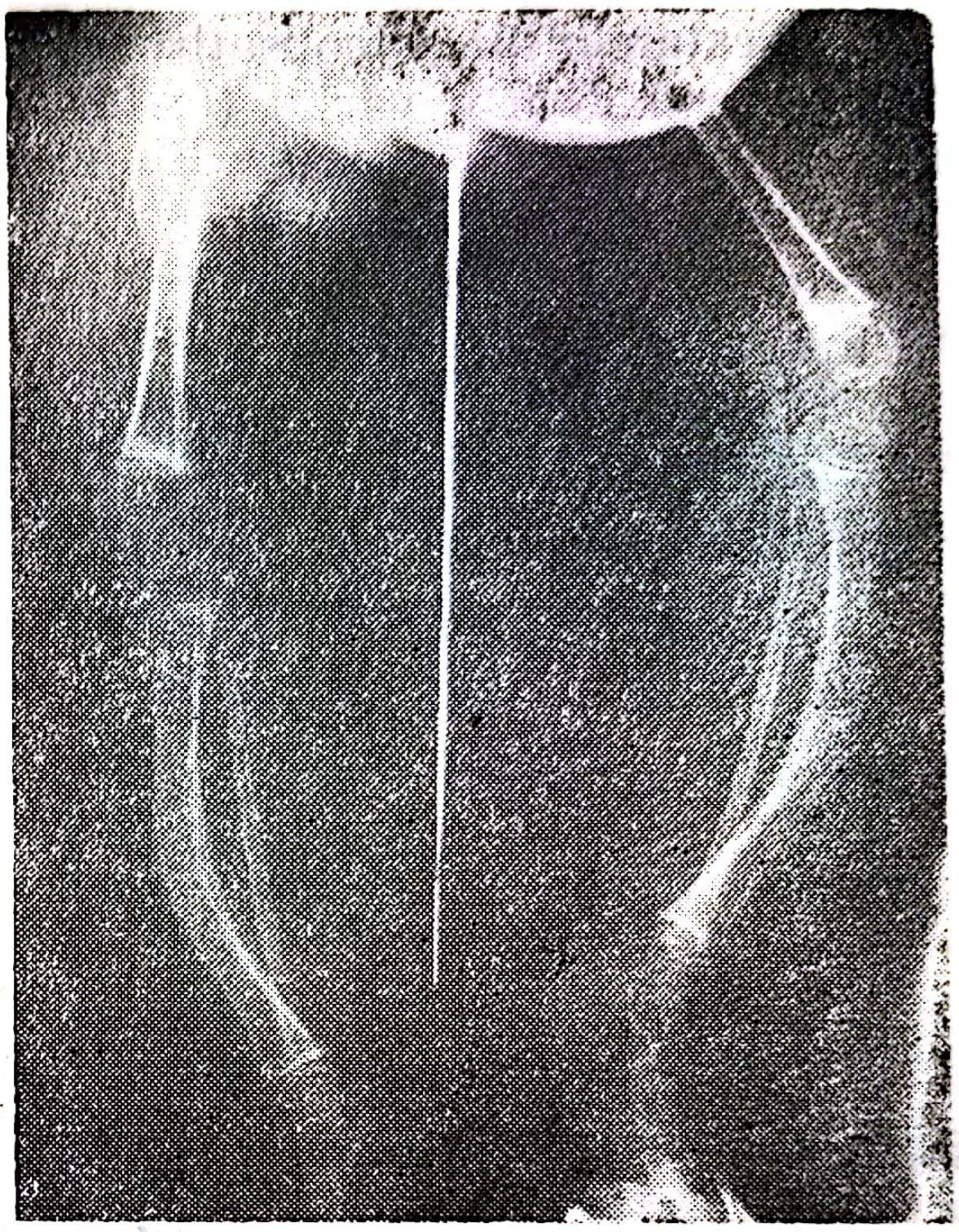

Fig. I.17. — Osteopsatiroză : transparență anormală a oaselor cu corticale subțiri și deformări datorate fracturilor repetate.

care variază de la albastru deschis pînă la albastru-intens, se datorește scleroticei subțiri, care lasă să se vadă, prin transparență, culoarea închisă a coroidei.

Tendința la surditate, prin otoscleroză, se manifestă din copilărie, iar infirmitatea se completează mai tîrziu, la vîrsta adultă.

Hipotonia musculară și laxitatea ligamentară, frecvent întîlnite, arată natura mezenchimală a bolii.

Examen radiologic. Se obțin imagini care arată transparența anormală a oaselor, care au corticalele reduse ca grosime și ca opacitate (fig. I.17). Forma oaselor, punctele de osificare, cartilajele de creștere sînt normale. În urma fracturilor repetate, nereduse, consolidate vicios, diafizele oaselor lungi apar încurbate, sinuoase. Calusul este mic și regulat, aproape de nerecunoscut la fracturile mai vechi.

Evoluție. Prognosticul vital este bun în osteopsatiroză, spre deosebire de cel, aproape totdeauna letal, din osteogeneza imperfectă congenitală Vrolick. Evoluția este benignă ; boala se atenuează spre pubertate, cînd oasele devin mai rezistente și fracturile se răresc.

Diagnosticul este uşor pentru forma congenitală, cînd diafizele apar deformate de la naştere, în urma fracturilor intrauterine multiple. În osteopsatiroză, diagnosticul se pune pe asocierea : fragilitate osoasă+sclerotice albastre.

Fracturile spontane care apar pe un os patologic de altă etiologie se diferenţiază uşor de boala Lobstein în urma examenului radiologic.

Tratamentul osteopsatirozei este ortopedic şi chirurgical ; tratamentul general, foarte variat (fosfor, calciu, vitamine), ca şi opoterapia şi intervenţiile de paratiroide, nu au dat rezultatele scontate.

Tratamentul ortopedic şi cel chirurgical au drept scop consolidarea fracturilor în poziţie corectă şi corectarea oaselor deformate prin fracturi vicios consolidate.

Imobilizarea unei fracturi trebuie să fie urmată de masaj şi de mobilizare, făcute cu toată grija, ca să nu se mai producă noi fracturi. Fizioterapia, reeducarea sub apă pot fi utilizate cu folos.

Osteotomiile de corectare a unor curburi se consolidează normal. Pentru a permite, atît corectarea curburilor, cît şi o mobilizare activă,

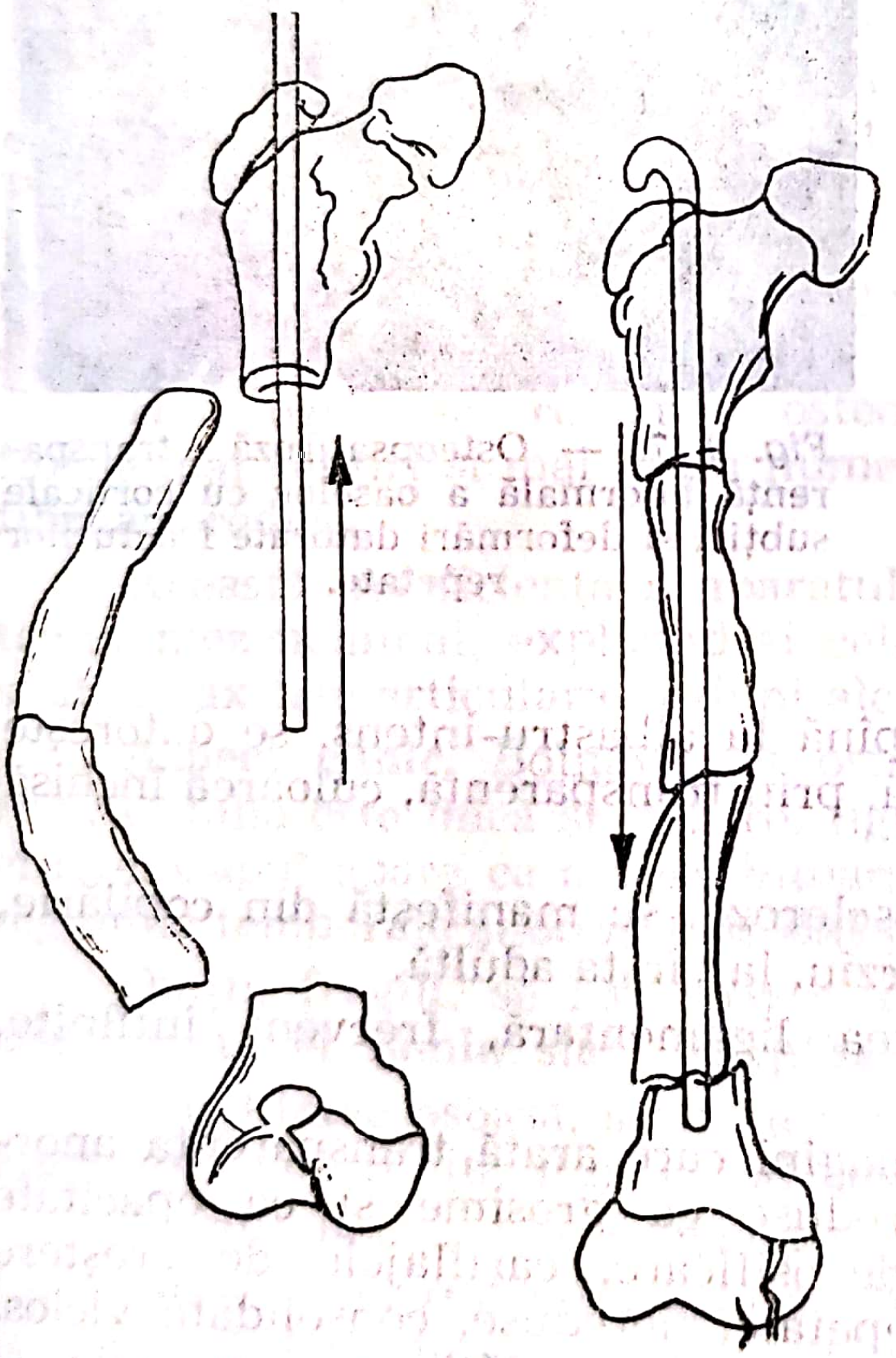

Fig. I.18. — Tehnica Sofield şi Miller pentru îndreptarea încurbărilor osoase din osteopsatiroză.

fără risc de refracturare, Sofield şi Miller au propus o serie de osteotomii subperiostice pe osul deformat, cu orientarea corectă a segmentelor osoase şi solidarizarea lor cu ajutorul unei tije metalice, care rămîne pe loc, pentru a da rezistenţă segmentului de membru (fig. I.18). Tija va fi

înlocuită atunci cînd rămîne prea scurtă în cursul creșterii. Aplicată la copilul între 2 și 8 ani, operația permite redresarea diformităților și mersul.

I.1.1.9. BOALA OSTEOGENICĂ

Anumite tulburări care apar în procesul de osteogeneză de la nivelul cartilajelor de creștere pot să dea naștere unor formațiuni osoase sau cartilaginoase care apar implantate pe os, proeminente, constituind exostoze și encondroame, sau pot să umfle, să deformeze osul, să-l îngroașe, sub forma unor hiperostoze (cunoscute și sub denumirea de enostoze sau encondroame, în funcție de predominanța țesutului osos ori cartilaginos).

Cînd toate aceste varietăți ale anomaliilor de creștere coexistă la același bolnav, avînd localizări multiple, se poate vorbi de boala osteogenetică, așa cum a denumit-o Broca. Manifestarea cea mai frecventă se întîlnește însă, sub forma exostozelor osteogenetice, fie că este vorba de exostoza solitară, fie de exostoze multiple (boala exostozantă Ombrédanne).

I.1.1.9.1. EXOSTOZELE OSTEOGENICE

Exostozele se caracterizează prin : sediul lor, în vecinătatea imediată a cartilajului de creștere, și anume pe fața lui diafizară ; prin structura lor, osoasă la centru și cartilaginoasă la periferie ; prin creșterea lor o dată cu creșterea osului și încetarea dezvoltării lor cînd cartilajul de creștere se osifică.

Etiopatogenie. Frecvența cu care se întîlnesc exostozele este mai mare decît aceea arătată în statistici, exostozele unice, de mărime redusă, trecînd adeseori neobservate.

Exostozele sînt congenitale, dar devin aparente spre vîrsta de 3—4 ani, cînd au crescut suficient ca să poată fi descoperite.

Sînt întîlnite de două ori mai frecvent la băieți decît la fete.

Caracterul familial și ereditar al bolii osteogenice este cunoscut de multă vreme. Studiul genetic arată că este vorba de o transmitere dominantă, care se poate face prin intermediul unor femei aparent sănătoase.

Localizarea în apropierea cartilajelor de conjugare și dezvoltarea exostozelor concomitent cu procesul de creștere osoasă, ca și deficitul în lungime al oaselor interesate arată legătura strînsă dintre exostoze și cartilajul de conjugare. Cauza care produce tulburarea în dezvoltare rămîne însă obscură, deși teoriile care încearcă să o explice nu lipsesc. Aproape toate ajung să admită existența unor noduli cartilaginoși aberanți, situați în vecinătatea cartilajului de creștere, noduli rău orientați, astfel încît, creșterea lor în loc să se facă axial, spre metafiză, se face lateral, deformînd osul. Exostoza, inițial cartilaginoasă, crește de la locul de implantare spre mijlocul diafizei.

Prezența unor noduli aberanți explică și altă manifestare a bolii osteogenice : îngroșarea mai mult sau mai puțin simetrică a diafizei (sub formă de enostoze sau de encondroame).

Cu timpul, baza exostozei se îndepărtează de punctul de plecare inițial, situat în apropierea cartilajului de conjugare, datorită osului nou-format, care se depune între cartilaj și locul de implantare a exostozei.

Anatomie patologică. Pe secțiune, exostoza prezintă un centru osos (cu structură de țesut spongios), acoperit la periferie de cartilaj. Periostul osului pe care este implantată exostoza înconjură pedicului și se oprește acolo unde exostoza începe să fie acoperită de cartilaj.

Exostoza solitară este situată mai totdeauna pe extremitatea inferioară și internă a femurului, mai rar pe extremitatea superioară a tibiei sau a humerusului, pe omoplat sau pe claviculă.

Exostozele multiple sînt foarte variate ca număr, sediu, formă și volum. Dacă obișnuit, un bolnav prezintă 5—6 exostoze, nu rareori numărul lor ajunge la cîteva zeci sau poate depăși suta. Se găsesc situate, cel mai des, în apropierea cartilajelor fertile, aproape de genunchi, departe de cot. Forma variază și ea, de la simplul nodul, cu bază de implantare largă, la exostoza pediculată, cu un vîrf mai mult sau mai puțin ascuțit sau, dimpotrivă, umflat ca o măciucă (fig. I.19) sau de aspect conopidiform. Partea liberă a exostozei se dezvoltă în direcția diafizei, luînd înfățișarea de stalagmite sau de stalactite, după cum au aspectul că urcă sau coboară de la nivelul genunchiului. Foarte multe dintre ele sînt mici, dar pot să ajungă și la dimensiunea unui pumn de copil.

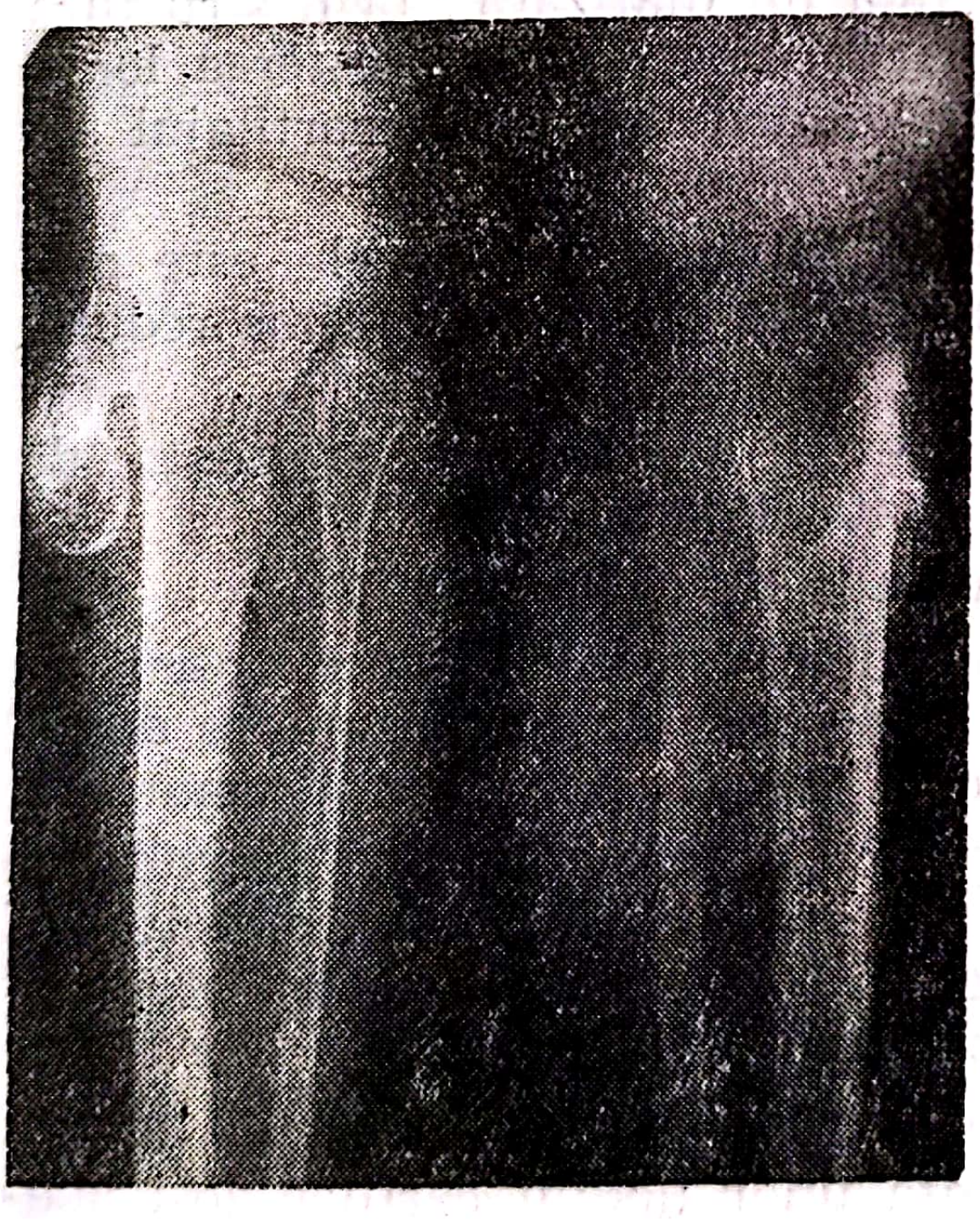

Fig. I.19. — Boală osteogenică : exostoză „în măciucă" la nivelul tibiei.

Cînd este vorba de exostoze multiple, mai totdeauna implantarea lor se face pe un os îngroșat, cu hiperostoze.

Scurtarea osului pe care sînt implantate exostoze a dus la formularea unei legi generale de osteogeneză : osul pierde în lungime ceea ce

Scanned with OKEN Scanner

cîștigă în lărgime ca formațiuni aberante (legea Bessel-Hagen, fig. I.20). Fără să fie o lege de exactitate matematică, tulburările de creștere sînt prezente atunci cînd există mai multe exostoze pe același os, astfel încît se poate vorbi de un „nanism exostozic“, la bolnavii la care sînt interesate concomitent mai multe oase lungi (boala exostozantă).

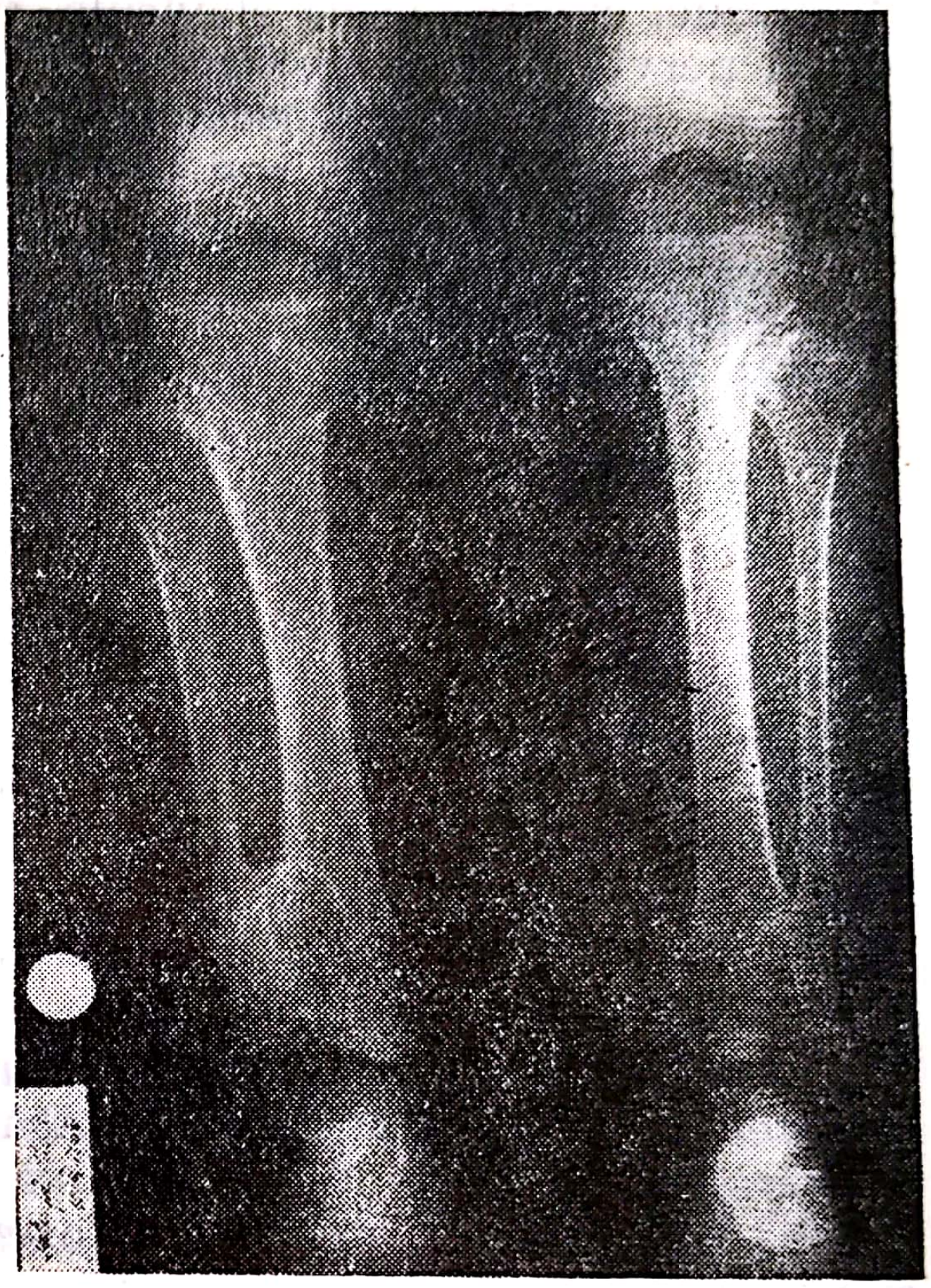

Fig. I.20. — Boală osteogenică : ilustrarea legii Bessel-Hagen.

Încurbări osoase, prin creștere inegală, se pot observa la segmentele de membru cu oase duble : antebraț și gambă. Sînt datorite fie scurtării unui singur os, astfel încît celălalt os, rămas prea lung, se încurbează, fie unei exostoze care împinge osul alăturat și îi modifică axul. Ca o consecință a acestor creșteri inegale, pot să apară devieri ale mîinii sau ale piciorului.

În boala exostozantă pot să apară localizări mai puțin obișnuite pentru exostoze : oasele craniului, ale bazinului, pe vertebre, la nivelul astragalului sau al calcaneului.

Simptome. Cîtă vreme sînt mici și solitare, exostozele pot să rămînă asimptomatice, fiind descoperite întîmplător cu ocazia unei radiografii.

Exostozele mari atrag atenția prin volumul lor, prin jenă sau prin dureri, prin creșterea inegală și prin devierea unor segmente osoase.

Durerile pot să fie datorate inflamației care cuprinde bursele seroase dezvoltate pe proeminențele exostozei. Alteori, durerea va fi provocată de fractura pediculului subțire al exostozei.

Creșterea inegală și devierea unor segmente osoase pot să producă tulburări ale dinamicii articulare : mîna și piciorul strîmb, genunchiul *varus* sau *valgus*, luxația căpceanului radial etc.

Complicațiile exostozelor osteogenice sînt :

— *complicațiile nervoase*, sub formă de nevralgii, pareze sau paralizii, pot să apară în urma compresiunilor pe care le exercită exostoza la nivelul unor trunchiuri nervoase ; cele mai frecvente tulburări le dă exostoza extremității superioare a peroneului, care comprimă nervul sciatic popliteu extern ; exostozele pubiene, ale extremității superioare femurale, exostozele de claviculă, de humerus pot da compresiuni la nivelul nervilor femural, marele sciatic sau pe ramurile plexului brahial ;

— *complicațiile vasculare*, produse de exostoze, se întîlnesc cu mult mai rar ; compresiunea venoasă poate să dea edeme ; compresiunea arterială poate să conducă la obliterarea progresivă a vasului, astfel încît, tulburarea nu apare ca un accident ischemic acut, circulația colaterală avînd timp să se stabilească ; anevrismul arterial a fost întîlnit la nivelul arterei poplitee, la humerală, la femurală ;

— *artrozele* de genunchi, de șold și de gleznă, care apar la copilul mai mare și la adult, sînt produse prin deformările osoase care duc la alterarea mecanicii articulare ;

— *limitarea mișcărilor*, prin obstacolul pe care-l produce exostoza, se întîlnește la nivelul antebrațului, la genunchi, la gleznă ;

— *degenerarea sarcomatoasă*, rar întîlnită, are ca punct de plecare condromul asociat exostozei. Uneori, este vorba numai de o malignitate locală cu recidivă *in situ* după extirpare. Alteori, cînd creșterea tumorii se face brusc, exploziv, poate să fie o degenerare malignă cu metastaze, dar atunci este vorba de un condrosarcom, și nu de degenerescența componentei osoase a exostozei.

Diagnostic. *Diagnosticul pozitiv* se face ușor, ținînd seama de caracterele exostozei : tumoretă osoasă apărînd în apropierea cartilajelor de creștere, evidențiată de obicei după vîrsta de 3—4 ani. Radiografia confirmă diagnosticul, precizînd forma, sediul, dimensiunile și numărul exostozelor.

Diagnosticul diferențial trebuie făcut cu exostozele și hiperostozele inflamatorii ale diverselor osteite. Sediul, diferit de al exostozelor osteogenice, dispoziția radiografică a traveelor osoase, vîrsta la care apar și datele anamnestice permit diagnosticul.

Confuzia cu sarcomul se face pentru unele exostoze conopidiforme, dar lipsa de distrugere osoasă și conturul net al diafizei pledează pentru exostoză.

Prognostic. Prognosticul vital este bun, dar pentru boala osteogenică rămîne rezervat din punctele de vedere estetic și funcțional, cînd depinde de numărul, forma și volumul exostozelor, de scurtările și devierile segmentelor de membru care s-au produs.

Tratament. Cum nu există nici un fel de tratament medical, extirparea exostozelor se impune din motive estetice, funcționale sau cînd apar complicații.

Ablația exostozei trebuie făcută împreună cu baza de implantare, în plină corticală, pentru evitarea recidivelor. Cum acestea țin de persistența nodulului cartilaginos de la baza exostozei, se înțelege necesitatea de a fi extirpat o dată cu exostoza sau, atunci cînd se poate, intervenția trebuie să fie făcută în momentul osificării complete a pediculului.

Pentru exostozele voluminoase ale capului peroneului, cu amenințarea sciaticului popliteu extern, este preferabilă rezecția extremității superioare a osului. În luxația căpceanului radial produsă de scurtarea cubitusului, luxație asociată și cu o mînă strîmbă radială, Fèvre recomandă scurtarea diafizei radiale, care va corecta și luxația și mîna strîmbă radială.

I.1.1.10. CONDROMUL ȘI CONDROMATOZA OSOASĂ

La nivelul oaselor pot să apară formațiuni cartilaginoase anormale, îmbrăcînd aspecte anatomoclinice variate, avînd o evoluție diferită, deși aspectul histologic este asemănător pentru marea lor majoritate : celule cartilaginoase de tip normal, dar fără așezare seriată.

Condromul poate să apară ca o manifestare unică, cu localizare pe un singur os. În cadrul condromatozei, vor fi interesate mîna și degetele, ori va fi vorba de prinderea întregului schelet. Uneori, coexistă cu exostozele, apărînd ca o anomalie de dezvoltare scheletică, evoluînd simultan cu exostozele, dar independent de ele.

Anatomie patologică. În raport cu osul pe care se dezvoltă, condromul este situat intraosos (encondrom) ori se dezvoltă periferic ca exostozele (econdrom). Deși sînt situate mai întotdeauna în apropierea cartilajului de creștere, condromul poate fi găsit și la distanță de el, în plină diafiză.

Localizarea cea mai frecventă se întîlnește la nivelul oaselor mîinii și degetelor, apoi pe extremitățile fertile ale oaselor lungi : femur, tibie, humerus, radius, cubitus. Mai rar va fi localizat pe oasele plate : bazin, omoplat, coaste.

Pe secțiune, apare alb-sidefiu, translucid. Poate fi lobulat, compartimentat, cu despărțitoare conjunctive. Consistența este elastică, uneori cu porțiuni mai moi (de aspect mixoid) sau, dimpotrivă, cu porțiuni dure, acolo unde există depuneri calcare.

Histologic, este format din țesut cartilaginos hialin, limitat de un pericondru care îl separă de țesuturile vecine. Țesutului cartilaginos îi pot fi adăugate mase fibroase (fibrocondrom), mixomatoase (mixocondrom) sau neoformații osoase (osteocondrom).

În funcție de volumul și întinderea leziunilor, pot să apară scurtări și încurbări osoase.

Patogenie. Ca și la exostoze, mecanismele de apariție nu sînt încă precizate. Dezvoltarea în apropierea cartilajului de creștere arată defectul de condrogeneză, dar nu și cauza care îl produce. Existența condroamelor situate în plină diafiză justifică ipoteza persistenței unor noduli rămași din matricea cartilaginoasă a osului.

Formele anatomoclinice ale acestei afecțiuni sînt :

1. *Condromul unic*, apare ca o formațiune tumorală dezvoltată pe un os lung, în apropierea cartilajului fertil. Debutul se face prin apariția unei tumefacții care crește foarte încet. La palpare, se găsește o formațiune circumscrisă, neregulat lobulată, de consistență elastic-cartilaginoasă.

Radiografia arată o imagine tumorală dezvoltată în vecinătatea osului și parțial intraosos, avînd un contur fin, ușor neregulat; aria tumorii este împărțită de linii subțiri în numeroase areole clare, corespunzînd lobulației tumorii. Cu timpul, despărțitoarele dintre lobuli se îngroașă, devin mai opace; pe aria tumorii pot să apară pete, corespunzînd unor zone de calcifiere.

Evoluția este lentă, aproape constant benignă pentru copii. Nu același lucru se întîmplă cu condromul care apare la adult, cînd poate exista o malignitate locală, de reproducere după exereză sau chiar de degenerare malignă, pentru condroamele solitare, care cresc repede. Instabilitatea histologică și degenerarea pot să apară după o evoluție benignă, cînd ritmul de dezvoltare se schimbă, ducînd la invadarea țesuturilor vecine și la apariția metastazelor.

2. *Condroamele multiple ale degetelor,* de preferință pe prima și a doua falangă a degetelor de mijloc (II, III, IV), dar și la nivelul metacarpienelor sau metatarsienelor, reprezintă mai bine de o treime din condroame.

Localizările sînt multiple, sub forma unor tumorete de dimensiuni variabile de la mărimea unui bob de mazăre, la aceea a unei alune sau a unei castane mici, deformînd degetele, deviindu-le, astfel încît conferă mîinii un aspect caracteristic (fig. I.21). Consistența tumoretelor este

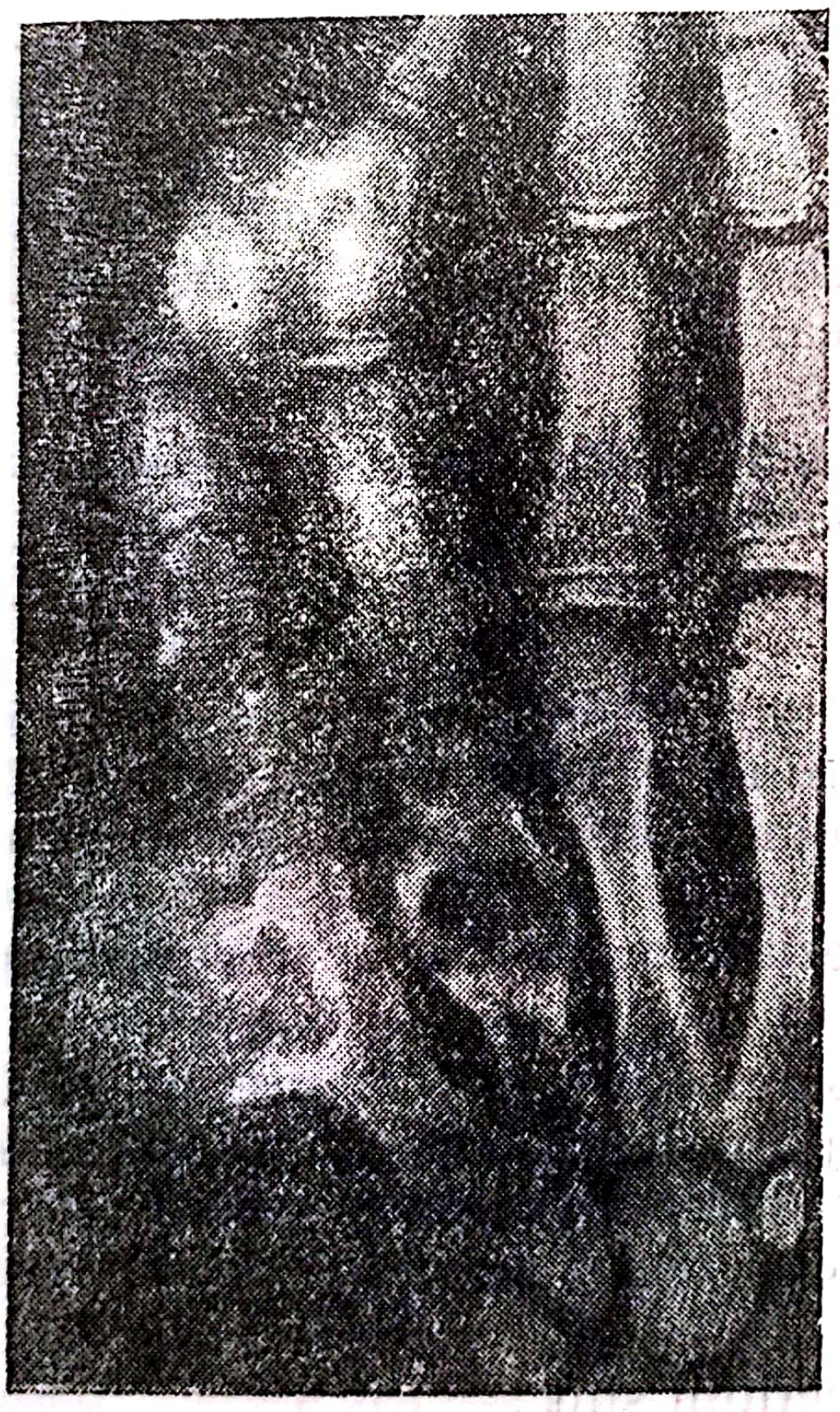

Fig. I.21. — Condroame multiple ale degetelor.

cartilaginoasă, elastică. Prin deformările pe care le produc și prin limitarea mișcărilor articulare, reduc funcția mîinii, putînd crea adevărate invalidități.

Spre deosebire de exostoze, evoluția lor poate să continue și după terminarea creșterii osoase. În general, degenerarea lor este rară.

Radiografia le arată ca arii clare, rotunde sau ovalare, cuprinzînd în parte falangele, situate intraosos sau depășind lateral corticala, fără să existe o recție constructivă periostică sau osoasă.

3. *Condromatoza diseminată*, spre deosebire de formele limitate la oasele mîinii, prezintă localizări atît pe oasele lungi, cît și pe cele plate. Este descoperită, de obicei, după trecerea primei copilării, cînd asimetria membrelor, anumite tumefacții sau apariția unor noduli, atrag atenția asupra scheletului și impun efectuarea unor radiografii.

Radiografia arată aceleași zone clare ca în localizările de la mînă și de la degete, dar aici este vorba de metafiza sau diafiza oaselor lungi, care apare pătată de imagini ovalare sau rotunde, cu limite bine trasate, uneori cu mici opacități în interior.

Evoluția condroamelor se face lent, fiind în general benignă pentru localizările de la mînă și de la degete, deși s-a constatat o malignitate locală pentru toate formele de condrom.

Spre deosebire de exostoze, condroamele pot să crească și după osificarea cartilajelor de conjugare.

Degenerarea sarcomatoasă se observă, în special, pentru condroamele mari, solitare, localizate la rădăcina membrelor. Prognosticul lor rămîne oarecum rezervat, chiar dacă examenul histologic apare inițial benign. Creșterea lor rapidă, după o evoluție lentă de ani de zile, ridică imediat suspiciunea unei degenerări maligne.

Diagnosticul pozitiv este ușor de făcut pentru condroamele mîinii și ale degetelor ; vîrsta la care apar, aspectul nodulilor, consistența lor cartilaginoasă și radiografia îl impun.

Diagnosticul diferențial va fi făcut cu localizările multiple din *spina ventosa* bacilară sau sifilitică, dar la acești bolnavi se constată, radiografic, o reacție periostică puternică și prezența de sechestre.

Condromul unic trebuie deosebit, uneori radiografic, de un chist osos, de o tumoare cu mieloplaxe sau de o osteită fibroasă.

Tratament. Pentru tumorile mici, evidarea corectă pînă la osul sănătos este în general suficientă.

În condroamele multiple ale mîinii și ale degetelor, intervenția precoce evită apariția deformării și a devierii degetelor. Operația trebuie să păstreze o funcție cît mai bună a mîinii și a degetelor, fiind, în același timp, completă. Dacă evidarea a fost largă, este indicată aplicarea unei extensii pînă la umplerea cavității și consolidarea falangei sau a metacarpianului respectiv.

Pentru tumorile mari, cu baza de implantare largă, poate fi necesară rezecția segmentului osos, urmată de transplantare.

În condromatoza diseminată, intervenția va fi adaptată de la caz la caz, extirpîndu-se tumorile care produc jenă în funcția unei articulații, acelea care deformează osul sau acelea care se dezvoltă nemăsurat, mai ales după terminarea perioadei de creștere.

Röntgenterapia nu a dat rezultate mulțumitoare.

Scanned with OKEN Scanner

I.1.1.10.1. DISCONDROPLAZIA OLLIER

Din cadrul condromatozelor, Ollier a desprins un tip particular de leziune, caracterizat prin interesarea cu predominanță a unei singure jumătăți a corpului, frecvența mai mare la fete și absența caracterelor ereditar și familial.

Înrudirea cu condroamele o arată atît examenul histologic, cît și imaginile radiografice.

Clinic, malformația se evidențiază în prima copilărie, prin tulburarea creșterii unilaterale de la nivelul oaselor lungi, astfel încît, scurtarea membrelor de partea lezată contrastează cu partea opusă, dezvoltată normal. Diferențele de lungime, care se accentuează cu creșterea, ajung pînă la 10—12 cm, fiind mai mari pentru membrul inferior. În afară de scurtare, creșterea inegală a oaselor de la antebraț sau de la gambă, poate produce curburi și devieri ale segmentelor distale: mînă sau picior strîmb. Degetele și metacarpienele pot fi interesate inegal.

Formațiunile cartilaginoase, anormal dezvoltate, ocupă interiorul osului, pe care îl îngroașă la nivelul zonei epifizometafizare. Ca urmare a inegalității membrelor, apar genunchiul *valgus,* mîna și piciorul strîmb, scolioza.

Radiografia arată zone clare, ovalare sau rotunde, care corespund formațiunilor cartilaginoase situate la nivelul metafizei sau în lungul diafizei (fig. I.22). Leziunile evidente sînt unilaterale dar, așa cum remarcase și Ollier, pot să existe leziuni minime și de partea aparent sănătoasă.

Evoluția se face, cu vîrsta, către osificarea formațiunilor cartilaginoase, spre deosebire de condromatoză, unde tumorile rămîn cartilaginoase și după terminarea procesului de creștere. În aceste condiții, pe radiografii apar calcifieri la nivelul ariilor clare.

Tratamentul este ortopedic, căutînd să împiedice apariția deformărilor. Dacă acestea au apărut, intervenția le va corecta după terminarea evoluției leziunilor.

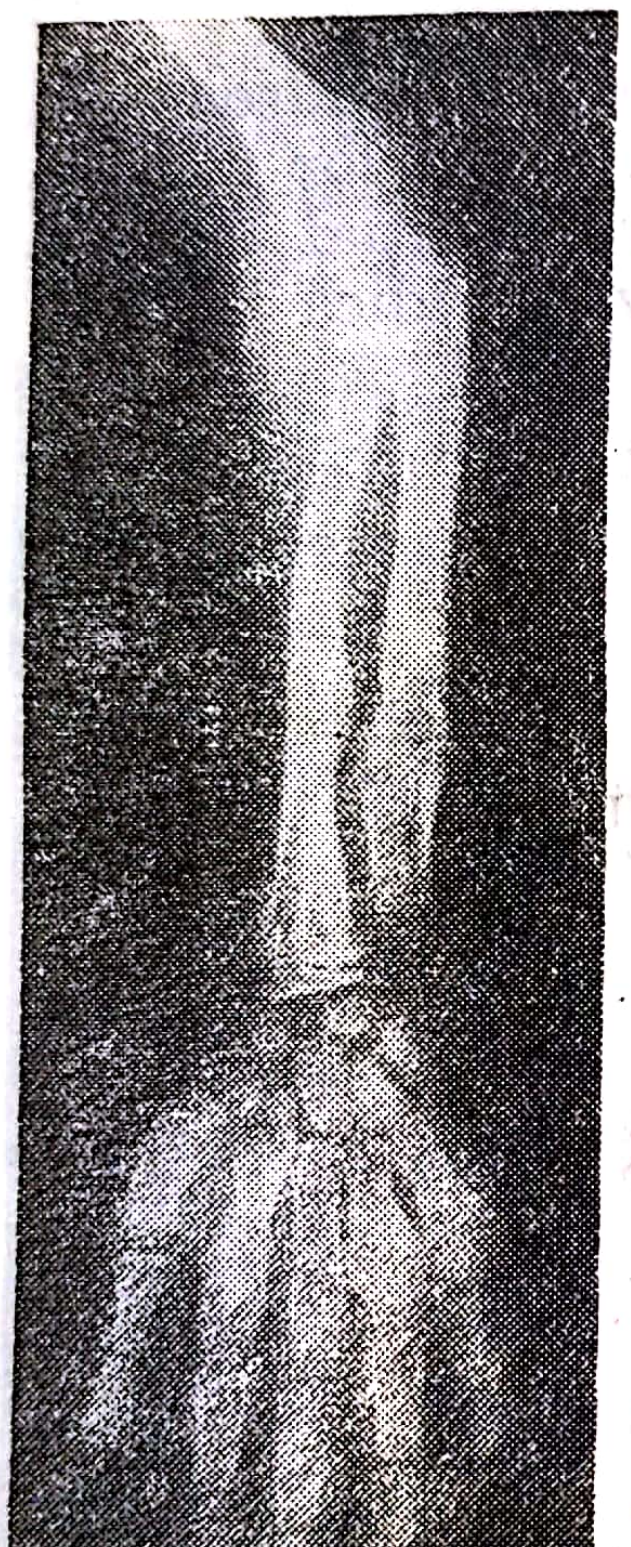

Fig. I.22. — Discondroplazia Ollier: numeroase zone clare, ovalare sau rotunde, situate în lungul diafizelor.

I.1.1.10.2. SINDROMUL MAFFUCCI—KAST

Asocierea unei discondroplazii de tip Ollier sau a unei condromatoze diseminate cu leziuni vasculare angiomatoase ale pielii și ale țesutului subcutanat, constituie sindromul descris de Maffucci și de Kast. Angioamele cutanate se însoțesc uneori de dilatații venoase, mai rar de nevi pigmentați. Leziuni de tip angiomatos au fost găsite, uneori, la nivelul viscerelor.

Localizarea tulburărilor vasculare nu este legată, obligatoriu, de leziunile condromatoase. Pe radiografii, în afara leziunilor de condromatoză, pot să apară imagini de fleboliți la nivelul dilatațiilor venoase.

Tratamentul, ca în toate condromatozele, trebuie să prevină apariția deformărilor osoase sau să le corecteze, dacă acestea există. Leziunile vasculare pot să necesite extirparea lor chirurgicală, pentru motive estetice sau funcționale.

I.1.1.11. DISPLAZIA EPIFIZARĂ HEMIMELICĂ

Dezvoltarea anormal-asimetrică a unei epifize de os lung (femur sau tibie cel mai des), sau a unora dintre oasele tarsului (astragal, scafoid, cuneiform), interesînd în general scheletul de o singură parte a corpului, poate să ducă la apariția unor diformități de membre. Boala este cunoscută sub denumirea pe care i-a dat-o Fairbank : „displazia epifizară hemimelică". Ereditatea nu este menționată în observațiile publicate. Boala afectează, în trei sferturi din cazuri, copiii de sex masculin.

Aspectele clinice devin evidente după vîrsta de 2—3 ani, interesînd obișnuit unul din membrele inferioare. Uneori diformitatea apare ca o formațiune tumorală care îngroașă călcîiul, alteori mărește evident condilul intern al femurului ori epifiza tibială, ducînd genunchiul sau piciorul în *valgus,* defect care se accentuează progresiv cu creșterea. Modificarea reliefului este datorită unei formațiuni osteocartilaginoase, nedureroasă la palpare, de consistență variabilă, uneori ușor elastică, alteori osoasă, formațiune care poate limita mișcările articulației respective. La copiii mai mari, dintre toate articulațiile care pot să fie interesate, glezna este aceea care poate deveni dureroasă.

Radiografia arată, la copilul mic, doar o ușoară lărgire a zonei metafizare.

La copilul mai mare, nucleul de osificare din partea bolnavă apare mai devreme și este mai mare decît omologul sănătos. Pe fondul nucleului de osificare, dar și în afara lui, apar noduli de osificare densă, dispuși neregulat, cu aspect de osteocondrom. La adolescent și la adult imaginea radiografică se aseamănă cu a unei exostoze, cu deosebirea că implantarea ei se face pe epifiză.

Evoluția acestei displazii este benignă. O dată cu terminarea creșterii se termină și evoluția osteocartilaginoasă anormală. Deformările de la nivelul articulațiilor pot să ducă însă la artroze dureroase.

Tratamentul trebuie să prevină apariția deformărilor articulare grave. Dacă un genunchi *valgus,* apărut la copilul mic, poate să fie tratat ortopedic, în caz de nereușită și la cei care vin cu deformări fixate, se va recurge la tratamentul chirurgical. În acest fel, se poate echilibra, prin rezecție cuneiformă, un condil hipertrofiat sau o deformare a regiunii tibiotarsiene, cruțîndu-se, bineînțeles, cartilajul de creștere și cel articular.

În cazurile cu leziuni severe, poate fi indicată o artrodeză.

I.1.1.12. ACONDROPLAZIA

Acondroplazia este o anomalie datorată unor tulburări congenitale care apar în dezvoltarea cartilajului de conjugare, astfel încît, proliferarea cartilaginoasă își încetează prematur activitatea, avînd drept consecință oprirea creșterii în lungime a oaselor lungi. În schimb, dezvoltarea periostală și pericondrală continuă să se facă astfel încît, oasele tubulare rămîn scurte, dar groase. Oasele membranoase se dezvoltă normal. Defectul encondral de osificare apare către sfîrșitul lunii a doua de viață embrionară.

Descrisă pentru prima oară de Parrot, acondroplazia era cunoscută de multă vreme ; în picturi și sculpturi rămase din evul mediu și chiar din antichitate sînt reprezentați acondroplazici.

Etiopatogenie. Frecvența este de aproximativ 1/10 000 de nașteri ; este întîlnită mai ales la fete. Apare rar ca o afecțiune ereditară și familială, copiii femeilor acondroplazice fiind adesea neviabili.

Deși, genetic, pare a fi datorită unei tare dominante, în majoritatea cazurilor este vorba de mutații recente, fapt care explică numeroasele cazuri ivite sporadic.

Simptome. Disproporția dintre membrele foarte scurte și capul mare se observă chiar de la naștere. Creșterea se face lent, nanismul accentuîndu-se cu vîrsta. Adultul acondroplazic are o statură mică (0,90—1,25 m), membrele scurte și grosolan construite contrastînd cu trunchiul și capul care sînt mari (fig. I.23). Părțile moi sînt prea abundente pentru

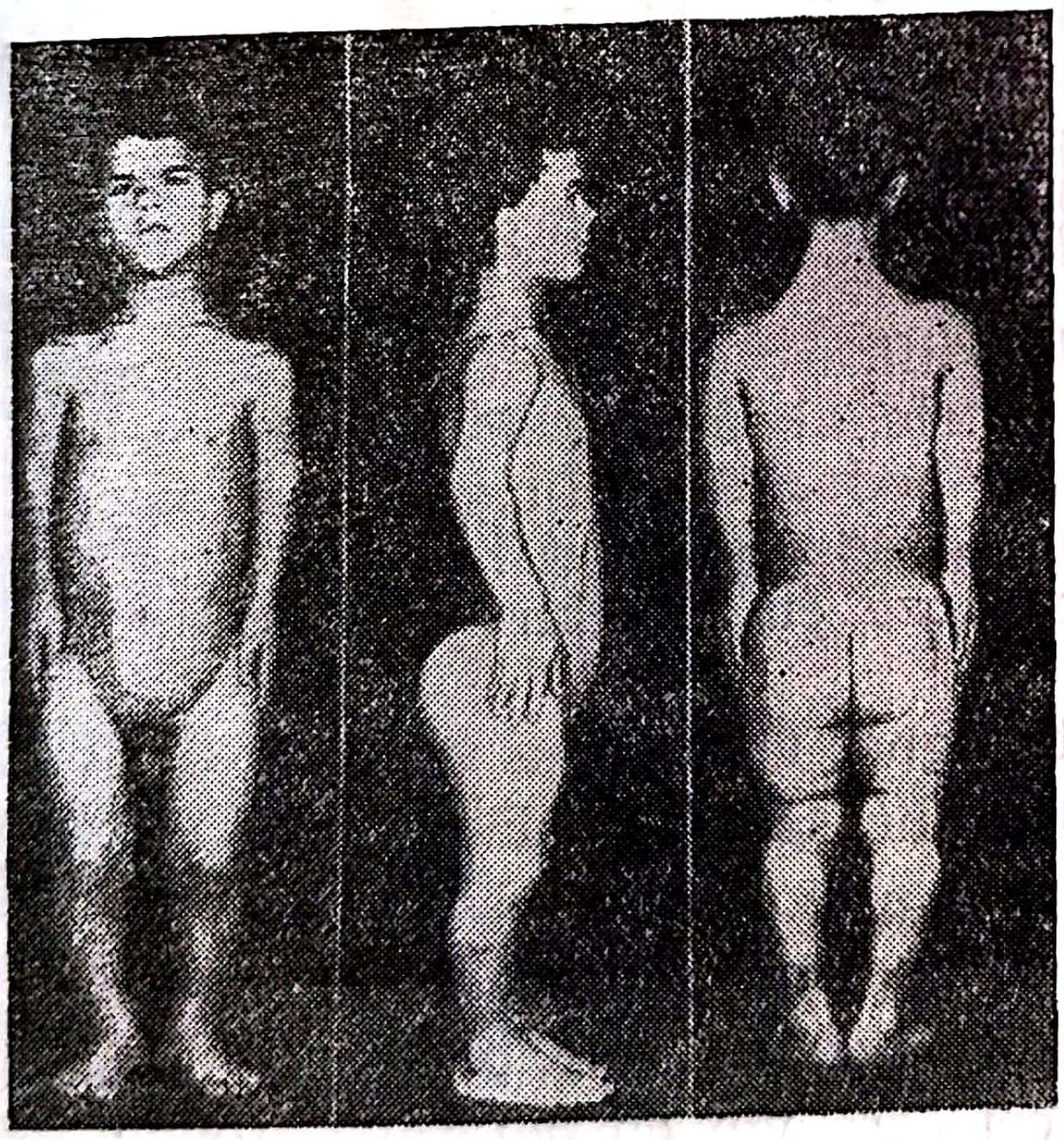

Fig. I.23. — Acondroplazie : membrele scurte și grosolan construite contrastează cu toracele și capul, care sînt mari.

aceste oase scurte, astfel încît mușchii formează reliefuri care dau acondroplazicului un aspect atletic. Toracele pare larg din cauza claviculelor, care, fiind de origine membranoasă, se dezvoltă normal, motiv pentru care acestea apar exagerat de lungi. Bazinul, aplecat înainte, produce o lordoză accentuată.

Inteligența este intactă. Caracterele sexuale se dezvoltă normal.

Radiografia arată diafize scurte și groase, cu cartilaje de conjugare subțiri, neregulate, care se închid prematur.

Scurtarea oaselor lungi capătă un caracter rizomelic, fiind mai pronunțată pentru segmentele proximale ale membrelor (fig. I.24).

Diagnosticul nu pune probleme speciale dar, la naștere, acondroplazia trebuie deosebită de o boală Vrolick la care membrele sînt scurte în raport cu trunchiul datorită numeroaselor fracturi care orientează de altfel și diagnosticul. Mai tîrziu, tot din cauza scurtării și devierii membrelor, acondroplazia trebuie deosebită de un rahitism grav sau de tulburările de dezvoltare ale scheletului din boala Morquio sau Hurler.

Evoluția. Deformările care apar înainte de terminarea creșterii pot să ducă la încurbări și devieri de ax ale membrelor. Tulburările de osificare existente uneori la nivelul coloanei lombare, avînd drept urmare o îngustare a canalului medular, pot să dea, la acondroplazicul adult, tulburări neurologice care merg de la o sciatică banală pînă la paraplegie.

Tratamentul, ortopedic sau chirurgical, poate să corecteze un membru încurbat sau o deviere de ax la nivelul genunchilor. În caz de tulburări neurologice poate fi indicată o laminectomie.

Fig. I.24. — Acondroplazie : diafizele sînt scurte și groase.

I.1.1.13. DISCONDROSTEOZA

Discondrosteoza, descrisă de Lèri și Weill, este o varietate de nanism, în care scurtarea este localizată numai la segmentul mijlociu al membrelor, adică la antebraț și la gambă.

Malformația pare să fie datorită unei mutații genetice, cu posibilitatea de transmitere dominantă. Întrucît scurtarea interesează numai un segment de membru, nanismul rămîne moderat ; afecțiunea este descoperită de obicei spre pubertate, atunci cînd se produce o diferențiere mai accentuată între lungimea antebrațului și a gambei, care rămîn mai scurte în comparație cu brațul și mîna, coapsa și piciorul.

Oasele antebrațului sînt scurtate inegal ; radiusul rămîne de obicei mai lung, încurbat în afară, astfel încît antebrațul poate să ia aspectul întîlnit în boala Madelung. Extremitatea inferioară a cubitusului este subluxată îndărăt, aspect care se vede bine pe o radiografie din profil. Mișcările din articulația pumnului sînt reduse.

La gambă, scurtarea se poate însoți de un genunchi *varus*.

Atît pentru antebraț, cît și pentru gambă, poate să fie nevoie de o corectare ortopedică sau chirurgicală.

I.1.1.14. OSTEOPETROZA (BOALA ALBERS-SCHÖNBERG)

Osteopetroza sau „boala oaselor de marmură“ se caracterizează printr-o condensare accentuată a corticalei și a traveelor spongioase ale oaselor, condensare care determină o opacitate radiografică deosebită a scheletului.

Etiopatogenie. Boala este rar întîlnită și prezintă un caracter, familial și ereditar. Se transmite ca un caracter recesiv, legat totuși de o genă dominantă.

Osteopetroza debutează în copilărie dar, cum poate să evolueze multă vreme asimptomatic, manifestările ei pot să apară mai tîrziu. Sexul feminin este interesat mai frecvent.

Cum examenele de laborator arată un metabolism fosfocalcic normal, boala pare să țină de un dezechilibru în procesul fiziologic de resorbție și reconstrucție osoasă, activitatea osteoblaștilor depășind activitatea osteoclaștilor. Oasele devin dure, lipsite de elasticitate, astfel încît se pot fractura relativ ușor.

Dezvoltarea copiilor cu osteopetroză se face mai lent, necorespunzător vîrstei ; pubertatea este întîrziată, iar caracterele sexuale secundare sînt slab reprezentate. Dezvoltarea dentiției se face și ea cu întîrziere. Pot să apară carii și, uneori, o osteomielită a mandibulei.

Simptome. Descoperirea bolii poate să se facă întîmplător, o dată cu apariția unei fracturi provocate de un traumatism neînsemnat, fractură care se consolidează normal.

Alteori, o anemie progresivă, hipocromă, apare încă din copilărie, fiind datorită interesării cavităților medulare în procesul de condensare osoasă. Examenele făcute cu această ocazie, descoperă și leziunile scheletice. Anemia evoluează lent, putînd să ajungă la forme grave, rebele la tratament. Ficatul și splina sînt uneori mărite de volum.

Compresiunea nervilor care trec prin găurile de la baza craniului reprezintă o altă manifestare a bolii, fiind datorată strîmtorării produse de procesul de condensare osoasă. În primul rînd este interesat nervul optic, comprimat aproape în jumătate din cazuri. Atrofia acestuia duce la restrîngerea progresivă a cîmpului vizual, putînd să meargă pînă la cecitate. Leziunile facialului și ale acusticului se întîlnesc mai rar.

Examenul radiologic arată o scleroză osoasă generalizată, cu zone întinse de opacifiere a scheletului. Este vorba de o condensare extremă, care face să dispară trabeculația normală a osului (fig. I.25).

La nivelul oaselor lungi, canalul medular este îngustat sau dispare complet. Regiunile diafizoepifizare pot să fie îngroșate, mărite, în măciucă ; la nivelul diafizei apar striuri transversale opace, alternînd cu benzi clare (fig. I.26).

Densitatea osoasă, aproape simetrică, predomină la oasele bazinului, la femur, humerus, claviculă, coloana vertebrală și la baza craniului (fig. I.27).

Calcifieri izolate, sub formă de noduli, pot fi întîlnite la nivelul unor tendoane (tendonul lui Ahile, tendonul rotulian etc.).

Diagnostic. Cel pozitiv este ușurat de examenul radiologic, condensarea osoasă generalizată deosebindu-se ușor de celelalte condensări asi-

metrice din meloreostoză, osteopoikilie, sclerozele din osteomielită sau din sifilis.

Evoluția este progresivă, prognosticul fiind cu atît mai grav, cu cît boala s-a manifestat la o vîrstă mai tînără. Tulburările nervoase agravează evoluția, dar sfîrșitul se datorește de obicei anemiei.

Fig. I.25. — Osteopetroză : scleroză osoasă generalizată, cu condensare, care face să dispară trabeculația normală osoasă.

Tratamentul este simptomatic, adresîndu-se anemiei și leziunilor nervoase ; în caz de fracturi, tratamentul ortopedic sau chirurgical aduce o rezolvare mulțumitoare.

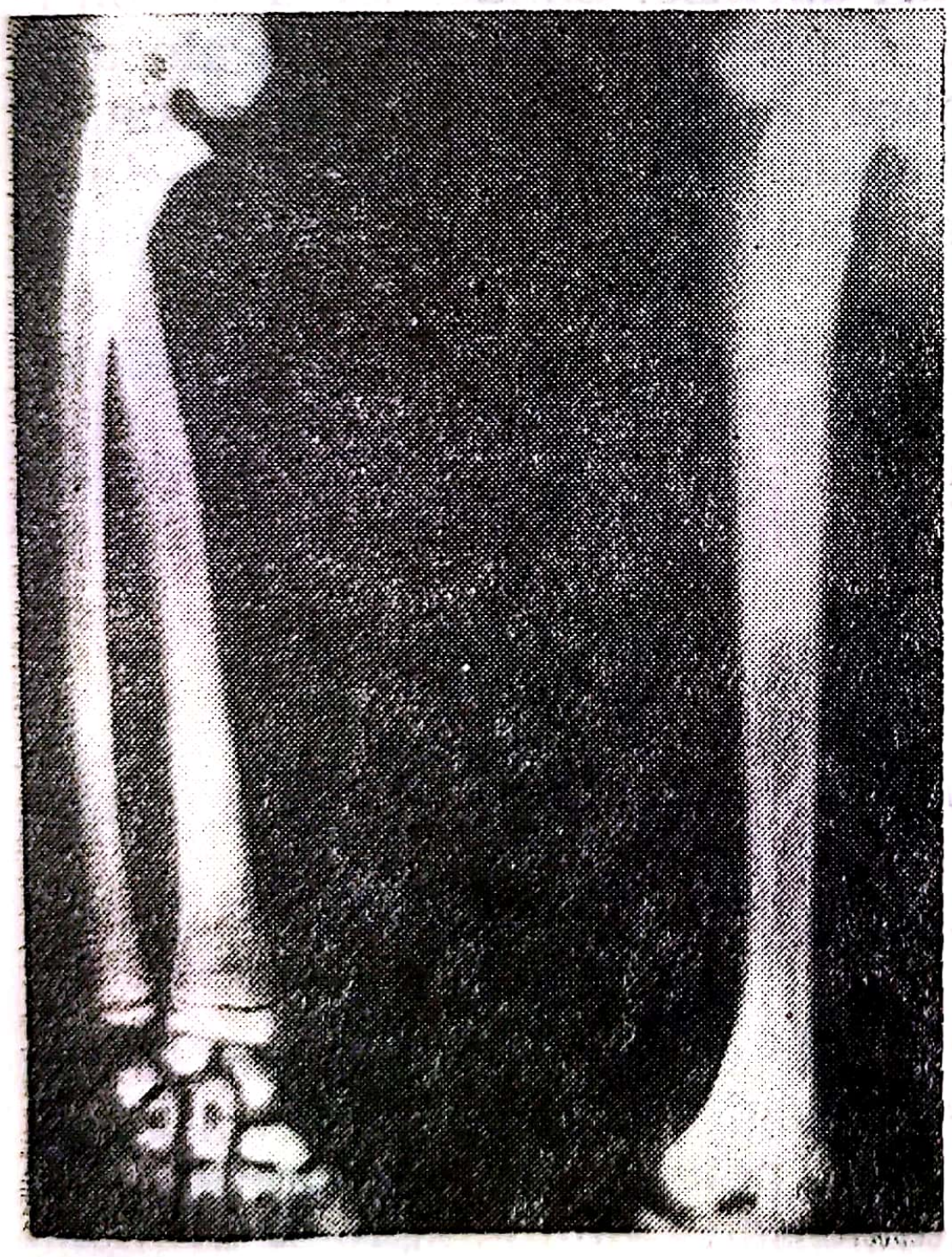

Fig. I.27. — Osteopetroză : densificări osoase la baza craniului și pe calotă.

Fig. I.26. — Osteopetroză : striuri transversale opace alternînd cu benzi clare la nivelul diafizelor.

I.1.1.15. MELOREOSTOZA

Meloreostoza se caracterizează printr-o condensare osoasă care cuprinde, lateral, o parte din circumferința oaselor lungi, pe toată lungimea unui membru. Condensarea osoasă a corticalei este neregulată și in-

teresează, total sau parțial, canalul medular, dar ceea ce este caracteristic pentru aceasta, deformează corticala la exterior, asemenea unor picături de ceară care se scurg de-a lungul unei lumînări aprinse.

Patogenia este obscură. Leziunile pot să apară din prima copilărie, dar anumite modificări privind lungimea sau grosimea membrului interesat se evidențiază mai tîrziu.

Anatomie patologică. Zona îngroșată a corticalei este foarte dură. Microscopic, se constată același proces ca la osteopetroză : resorbția osoasă normală este depășită de procesul de reconstrucție, ajungînd la densificarea corticalei.

Simptomele sînt relativ reduse, în formele ușoare rezumîndu-se la unele scurtări sau alungiri ale membrului respectiv, însoțite uneori de modificări ale tegumentelor și oarecare atrofie musculară. În formele mai severe, tegumentele și țesutul subcutanat sînt edemațiate, indurate, iar membrul interesat, pe lîngă deficitul sau excesul de lungime, este mai gros decît cel sănătos. La nivelul genunchiului sau al gleznei apar devieri în *valgus* sau *varus*, însoțite uneori de limitarea mișcărilor. Bolnavul resimte dureri la nivelul oaselor interesate, dureri care se pot accentua la oboseală.

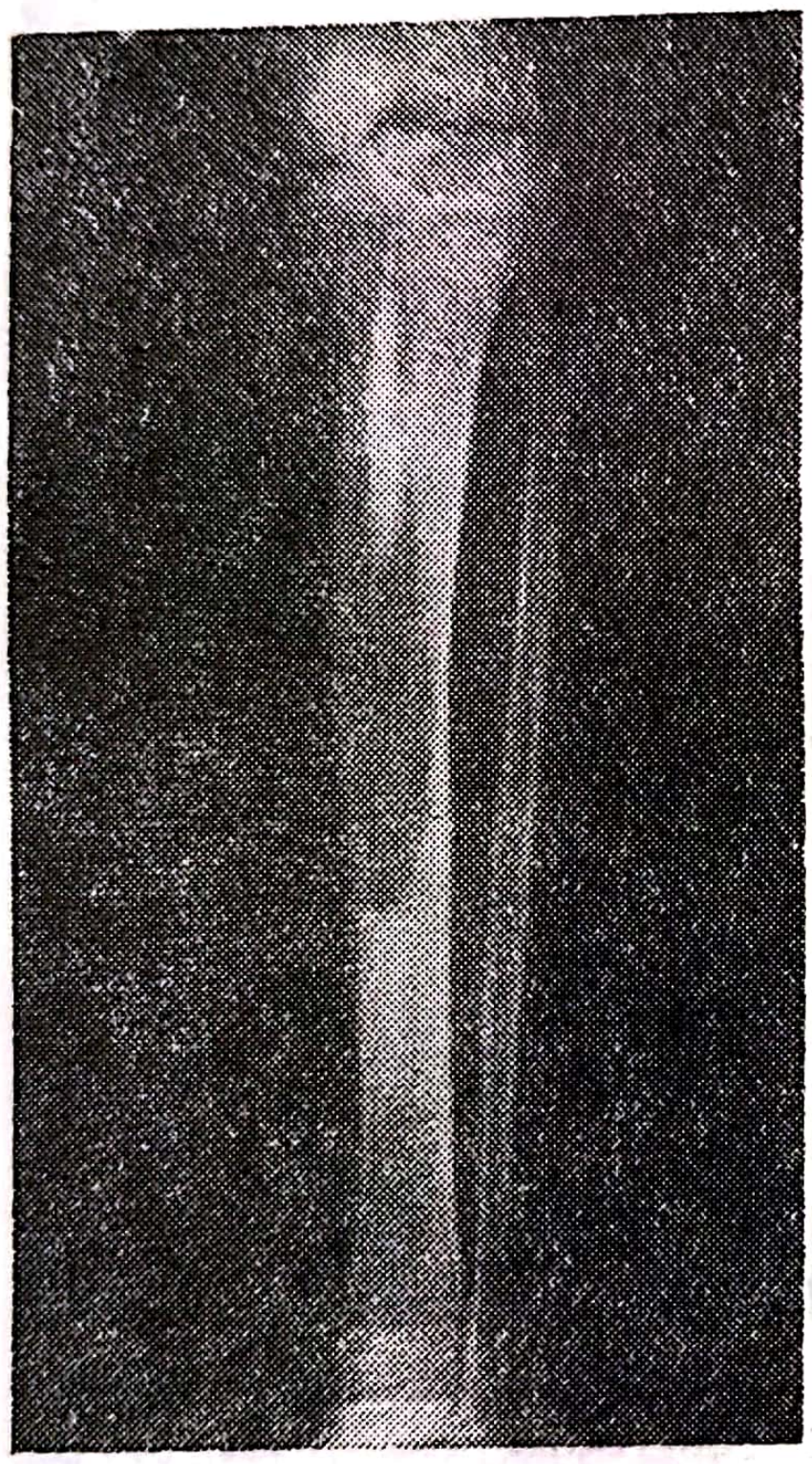

Fig. I.28. — Meloreostoză : condensarea unei corticale de os lung : aspect „în dîră de ceară topită" ; canal medular opacifiat parțial.

Radiologic, se constată condensarea unei corticale a oaselor lungi, condensare căreia conturul extern neregulat îi dă aspectul dîrei de ceară topită care se scurge de-a lungul unei lumînări aprinse. Condensarea se continuă la mai multe segmente osoase ale aceluiași membru, interesînd numai un singur os la antebraț sau la gambă. Canalul medular poate să fie opacifiat parțial sau în întregime (Fig. I.28).

Tratamentul, în general simptomatic, depinde de gravitatea deformațiilor și a devierilor de ax care pot să apară, cînd necesită corectarea chirurgicală.

I.1.1.16. OSTEOPOIKILIA (OSTEOSCLEROZA LOCALIZATĂ SAU „BOALA OASELOR PĂTATE")

Sub numele de osteopoikilie s-a descris un tablou radiologic special, caracterizat prin prezența unor pete opace de dimensiuni reduse, rotunde sau ovalare, situate în unele epifize și metafize ale unui schelet de configurație și arhitectură normală.

Patogenia este obscură ; boala are un caracter familial și, uneori, ereditar.

Simptomatologia este practic inexistentă, boala fiind descoperită cu ocazia unui examen radiografic făcut întîmplător, cînd în metafizele sau

apofizele oaselor lungi apar mici pete de densificare osoasă (fig. I.29) cu dimensiunile de 2—5 mm. Mai rar, condensările apar ca benzi fine, longitudinale, paralele cu axul diafizei. Urmărirea în timp a acestor bolnavi a arătat posibilitatea de modificare a zonelor de condensare, cu mărirea sau micşorarea lor, mergînd uneori pînă la dispariţie, ca şi apariţia unor noi pete opace.

Fig. I.29. — Osteopoikilie : numeroase pete de densificare la nivelul oaselor bazinului şi pe femure.

Examenele de laborator sînt normale.

Neexistînd nici un fel de tulburări, nu se pun probleme de tratament.

I.1.1.17. DISPLAZIA CONDROECTODERMICĂ (SINDROMUL ELLIS — VAN CREVELD)

În 1940, Ellis şi Van Creveld au descris un sindrom la care sînt interesate atît ţesuturile de origine mezodermică, cît şi acelea de origine ectodermică. Bolnavii prezintă, în principal, o condrodistrofie care afectează creşterea oaselor lungi ale membrelor, ducînd la nanism ; la aceasta se asociază o displazie ectodermică, interesînd unghiile, părul şi dinţii. Polidactilia şi diverse malformaţii cardiace completează tabloul clinic.

Inteligenţa acestor copii este de obicei normală, rareori întîrziată. La unii bolnavi sînt asociate şi alte malformaţii : despicături de buză şi de văl, coloboma, hipospadias, ectopii testiculare.

Etiopatogenia bolii nu este cunoscută, dar este notată incidenţa mare a consanguinităţii părinţilor, care poate sugera posibilitatea de transmitere recesivă autosomală.

Aspect clinic. Polidactilia şi aspectul unghiilor pot să atragă atenţia încă de la naştere dar, odată cu creşterea, se evidenţiază din ce în ce mai

mult aspectul nanic dat de scurtarea membrelor în raport cu dezvoltarea normală a trunchiului.

Condrodisplazia este evidentă la oasele membrelor care sînt scurte și groase (fig. I.30), scurtarea fiind mai accentuată pentru segmentele dis-

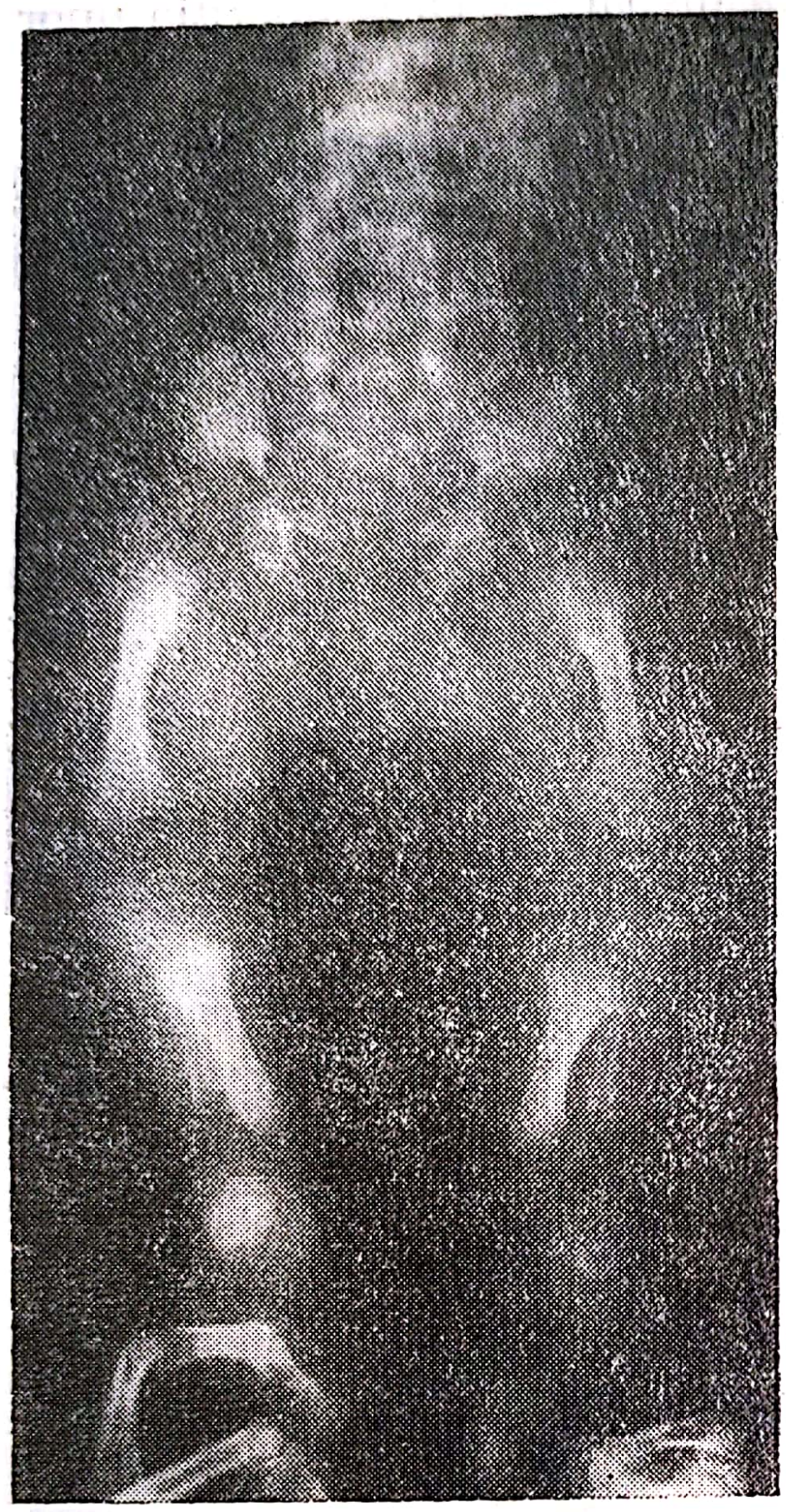

Fig. I.30. — Displazie condroectodermică: oasele membrelor sînt scurte și groase.

tale: mînă, picior, gambă și antebraț, deosebindu-se astfel de acondroplazie, unde scurtarea este de tip rizomelic. Coloana vertebrală, capul și fața sînt de aspect normal.

Displazia de tip ectodermic se manifestă, în primul rînd la nivelul unghiilor, care sînt mici, friabile, cu striuri longitudinale; dinții cresc neregulat, sînt rău implantați; părul este rar, unii bolnavi prezintă alopecie.

Polidactilia este constant întîlnită la mîini, (fig. I.31), mai rar la picioare.

Aproape două treimi dintre bolnavi prezintă malformații cardiace.

Evoluția este variabilă. Copiii cu malformații cardiace grave mor îndată după naștere sau în primii ani de viață. Cei care ajung la vîrsta adultă nu depășesc în înălțime 130—140 centimetri.

Scanned with OKEN Scanner

Tratament. Ca și în acondroplazie, tratamentul se reduce la foarte puțin. În afară de extirparea unui deget supranumerar, de corectarea unui genunchi valg, rareori va fi indicată o intervenție chirurgicală pentru malformație cardiacă.



Fig. I.31. — Displazie condroectodermică: membrul superior cu polidactilie.

I.1.1.18. HIPEROSTOZA CORTICALĂ INFANTILĂ (BOALA CAFFEY)

Apariția foarte timpurie, în primele trei luni de viață, a unor tumefacții dureroase la nivelul diferitelor piese scheletice (oase lungi, omoplat și mai ales mandibulă), constituie boala descrisă de Caffey în 1945.

Tumefacțiile dureroase apar în cadrul unui tablou clinic caracterizat prin stare subfebrilă, inapetență, agitație, insomnie. Viteza de sedimentare crescută coexistă cu o hiperleucocitoză moderată. Local, părțile moi infiltrate, calde, acoperă un os care, la palpare, se simte îngroșat.

Examenul radiografic arată o îngroșare neregulată a corticalei osoase, de intensitate inegală la început, mai apoi omogenă. La oasele lungi, îngroșarea interesează numai diafiza; hiperostoza cuprinde adesea mandibula, mai rar oasele craniului, coastele, omoplatul.

Evoluție. Boala Caffey evoluează în puseuri succesive, urmate de remisiuni, ca și în tumoarea Ewing. Puseurile se repetă pînă spre vîrsta de 1 1/2—2 ani, cînd fenomenele clinice se răresc, apoi dispar. Cu timpul, imaginile radiografice revin și ele la normal.

Diagnosticul trebuie făcut cu osteomielita (de care o deosebește localizarea poliostotică), cu periostita traumatică neonatală (care este însoțită de hematoame, echimoze), cu scorbutul (debutul se face ceva mai tîrziu), cu periostita sifilitică, cu periostoza rahitică și cu boala Engelmann (boală osteozantă și sclerozantă, cu leziuni simetrice, uniform repartizate, leziuni care nu regresează).

Tratament. În afara tratamentului simptomatic, boala beneficiază, în prezent, de utilizarea corticoizilor care influențează favorabil evoluția puseurilor.

I.1.1.19. DISPLAZIA DIAFIZARĂ PROGRESIVĂ (BOALA CAMURATI-ENGELMANN)

Denumită încă și „periostita hiperplazică sclerozantă multiplă infantilă", boala Camurati-Engelmann apare în prima sau în a doua copilărie și se caracterizează prin hiperostoza și scleroza multiplă a oaselor.

Este ereditară și familială, interesînd ceva mai des sexul masculin (3 : 2).

Pare să fie datorată unui dezechilibru între edificarea și resorbția osoasă, prima fiind exagerată (există o abundență de osteoblaști) în dauna celei de-a doua.

Aspect clinic. Debutul se face prin dureri la nivelul membrelor inferioare și tulburări de mers : bolnavul obosește repede, nu poate alerga. Toate acestea apar la un copil plăpînd, anemic, cu dezvoltare mai greoaie, cu pubertate întîrziată. Membrele sînt lungi și subțiri, cu musculatura slab dezvoltată. Genunchiul *valgus* și piciorul plat apar adesea odată cu creșterea, asociindu-se cu o lordoză lombară care face să proemine abdomenul. Cînd scleroza interesează și oasele craniului, pot să apară și tulburări ale nervilor cranieni.

Fig. I.32. — **Displazie diafizară progresivă : diafizele oaselor lungi sînt îngroșate, prezentînd o scleroză fusiformă neomogenă care poate să cuprindă și canalul medular.**

Examen radiologic. Acesta arată leziuni bilaterale și simetrice care interesează, la debut, diafizele oaselor lungi, putînd cuprinde ulterior și metafizele, mai rar oasele craniului și oasele late.

Diafizele oaselor lungi sînt îngroșate, prezentînd o scleroză fusiformă neomogenă, care poate să cuprindă și canalul medular (fig. I.32).

La nivelul craniului sînt interesate osul frontal și baza craniului în etajele anterior și mijlociu. Modificările osoase progresează cu vîrsta, dar la un anumit moment rămîn staționare.

Diagnosticul diferențial trebuie făcut, în special, cu leziunile precoce din osteopetroză, de care se deosebește prin localizarea net diafizară a osteosclerozei. Osteomielita diafizară cronică, cu care s-ar mai putea confunda, atinge de obicei un singur os.

Tratamentul încearcă să amelioreze hipotonia musculară și să redreseze starea generală mediocră a acestor copii, iar la nevoie, să îndrepte o deviere în *valgus* a genunchilor.

I.1.1.20. DISPLAZIA ONICOSCHELETICĂ (BOALA FONG)

Descrisă de Fong (1946), displazia onicoscheletică — boală congenitală și eredofamilială cu transmitere autosomală dominantă — se caracterizează prin asocierea unor anomalii de origine mezodermică (scheletice) cu altele de origine ectodermică (unghiale).

Fig. I.33. — Displazie onicoscheletică : aspectul unghiilor.

Copilul este adus la consultații pentru displazia unghială, cea mai evidentă (aplazie sau hipoplazie), care cuprinde simetric 2—3 degete de la ambele mîini (fig. I.33). Concomitent se pot constata anomalii ale genunchilor și coatelor : un genunchi *valgus*, o aplazie sau hipoplazie de

rotulă, hipoplazie cu subluxaţie a capului radial, hipoplazie de olecran, displazie a paletei humerale. Leziunile osoase sînt şi ele simetrice, iar aspectul de „corn iliac" bilateral, este un semn radiologic patognomonic pentru boala Fong (fig. I.34 şi I.35).

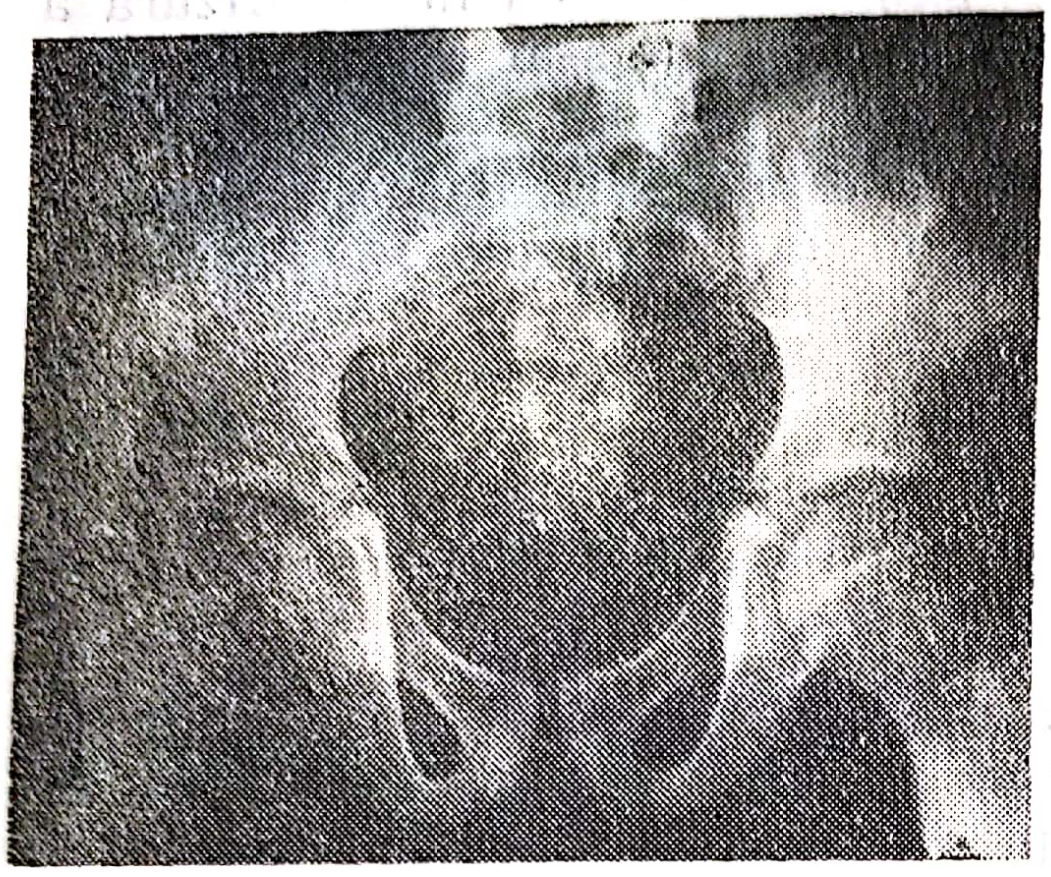

Fig. I.34. — Displazie onicoscheletică : aspect caracteristic de „corn iliac" bilateral.

Fig. I.35. — Displazie onicoscheletică : „corn iliac" (detaliu).

În literatură s-au descris forme fruste de displazie unghială ereditară, fără displazii osoase, după cum au fost descrise şi displazii ereditare ale coatelor, fără displazie unghială.

Bazîndu-se pe datele din literatură şi pe cazurile personale, Z. Fruchter crede că boala Fong poate fi considerată ca un sindrom malformativ polifenotipic, produs de două sau mai multe gene separate (unele pentru displazia scheletică, altele pentru displazia unghială).

Tratament. Prin metode ortopedice sau chirurgicale se încearcă corectarea anomaliilor de la nivelul coatelor sau genunchilor.

I.1.1.21. DISOSTOZA METAFIZARĂ (BOALA JANSEN)

Această osteopatie ereditară, cu transmitere dominantă, este caracterizată prin leziuni ale metafizelor, care duc la tulburări de creştere : bolnavii rămîn cu încurbări ale oaselor lungi, în special la nivelul membrelor inferioare.

Copiii aceştia, de talie mică, merg mai tîrziu şi pot să prezinte limitări de mişcare, în special la nivelul şoldurilor. Uneori sînt aduşi la consultaţie pentru şchiopătare, pentru curburi apărute la nivelul membrelor inferioare.

Examenul radiologic arată aspectul anormal al metafizelor, care se lărgesc brusc, prezentînd zone de condensare (fig. I.36). Linia metafizară a cartilajului de creștere apare neregulată, crenelată. La nivelul șoldului, gîtul femural poate fi deviat în *coxa vara* (fig. I.37).

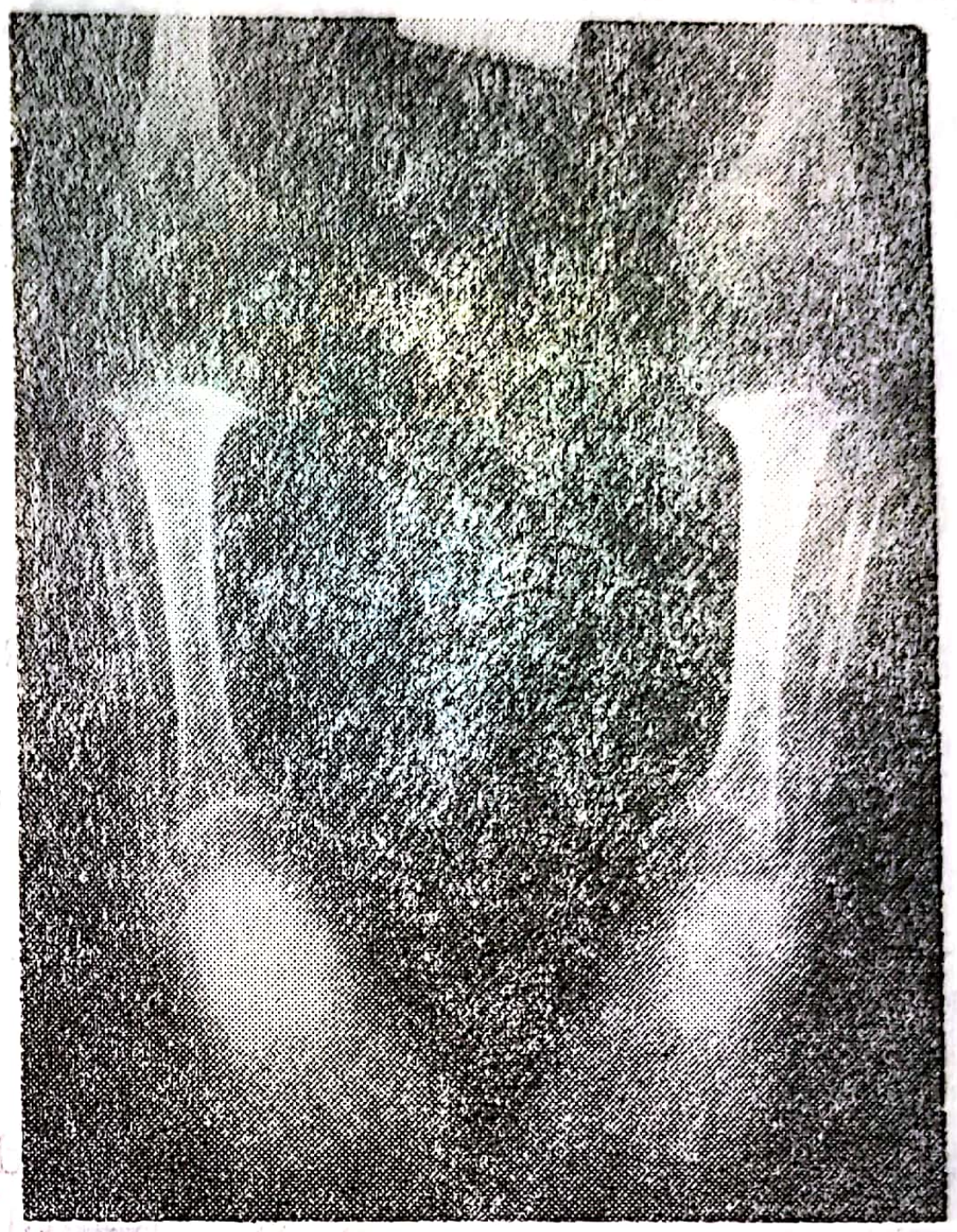

Fig. I. 36. — Disostoză metafizară : metafize lățite, prezentînd zone de condensare ; cartilajul de creștere apare neregulat, crenelat.

Evoluția acestor leziuni este variabilă : alături de forme benigne, cu interesare redusă a metafizelor și funcționalitate bună, există forme grave, cînd atingerile metafizare sînt multiple și accentuate, mersul dificil sau chiar imposibil. Cum există și o închidere mai precoce a carti-

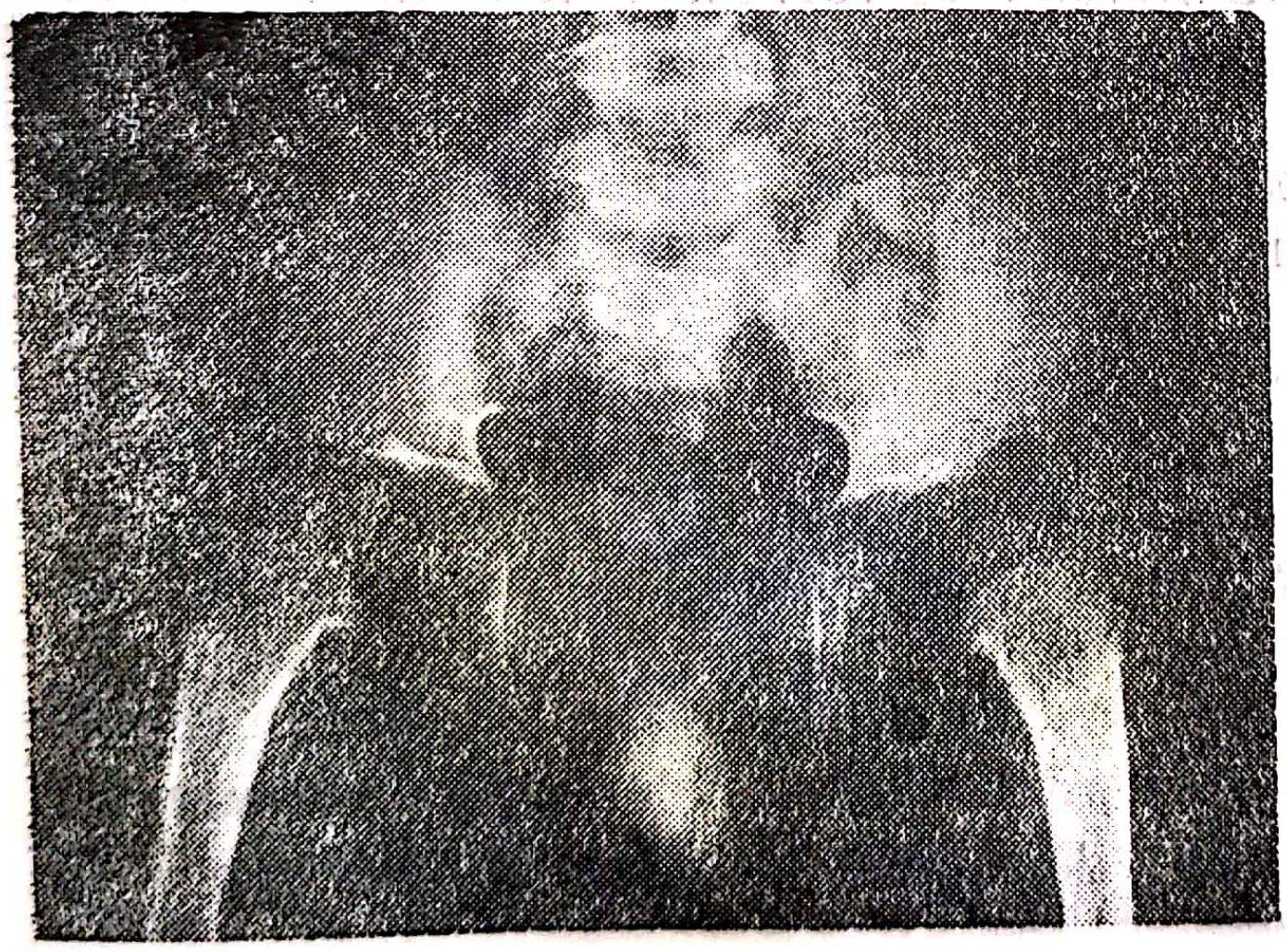

Fig. I.37. — Disostoză metafizară : gîtul femural deviat în *coxa vara.*

lajelor de creștere, talia acestor copii rămîne mică, fără să ajungă însă la proporțiile din acondroplazie.

Tratamentul constă în redresarea curburilor anormale prin aparate gipsate succesive sau prin osteotomii.

I.1.1.22. MUCOPOLIZAHARIDOZELE

Tulburarea genetică a metabolismului mucopolizaharidelor duce la acumularea lor în diferite țesuturi și organe, inclusiv la nivelul scheletului. Această acumulare se face sub forma unor produși intermediari care, datorită unor anomalii enzimatice, nu mai pot fi degradați și eliminați corect, determinînd astfel apariția unor boli care au fost grupate sub denumirea de „mucopolizaharidoze". În acest cadru intră, în principal, boala Hurler și boala Morquio. Alături de ele au mai fost individualizate, prin cercetări biochimice și aspecte clinice, încă un număr de mucopolizaharidoze care, asemănătoare mai mult sau mai puțin cu boala Hurler, au primit denumirile de boala Hunter, boala Sanfilippo, boala Scheie și boala Maroteaux și Lamy.

I.1.1.22.1. BOALA HURLER (GARGOILISMUL)

Descrisă clinic în 1919 de Gertrude Hurler, mecanismul fiziopatologic care duce la apariția leziunilor a fost lămurit abia în 1952, cînd boala a fost încadrată ca o mucopolizaharidoză.

Afecțiune autosomal recesivă, boala Hurler se caracterizează prin tulburări osteogenetice encondrale importante, nanism, întîrziere intelectuală și tulburări metabolice care duc la acumulări de substanțe anormale (derivate din mucopolizaharide) la nivelul viscerelor (hepatosplenomegalie), sistemului nervos, țesutului subcutanat și la nivelul oaselor și cartilajelor.

Boala Hurler sau gargoilismul există de la naștere, dar se evidențiază spre vîrsta de 2—3 ani, avînd un caracter progresiv. Depistarea în urină a unor mucopolizaharide permite confirmarea diagnosticului.

Aspectul clinic al acestor bolnavi este caracteristic : capul voluminos, disproporționat de mare în raport cu corpul, prezintă modificări morfologice multiple. Fruntea este bombată, rădăcina nasului turtită, nările lărgite, buzele groase, limba supărător de mare ; sprîncenele sînt groase, ochii îndepărtați, urechile mari, dezlipite, umerii obrajilor proeminenți, pielea îngroșată — toate acestea dau feței un aspect grotesc. Din cauza gîtului scurt, capul apare înfundat între umeri. Toracele, scurt și el, cifotic, contrastează cu abdomenul mare, proeminent. Membrele superioare și cele inferioare sînt ținute în ușoară abducție și semiflexie, ca la antropoide. Articulațiile au mișcările limitate. Ultimele falange ale degetelor sînt fixate în flexie.

Privit în ansamblu, bolnavul se aseamănă cu figurile ornamentale *(garguilles)* care se văd pe acoperișurile catedralelor gotice, la nivelul jgheaburilor de scurgere și, de aici, denumirea de *„gargoilism"* pe care Ellias a dat-o acestei afecțiuni.

Pe lîngă aspectul descris, la majoritatea acestor bolnavi se pot găsi alterări ale corneei și hepatosplenomegalie. Dezvoltarea psihică este întîrziată, cu deficiențe uneori foarte grave. Mersul și chiar staționarea bipedă pot să fie dificile. Frecvent se întîlnesc și malformații cardiace.

Examen radiologic. Oasele extremităților prezintă diafize îngroșate, cu deformări și încurbări variabile ; nucleii epifizari apar mai tîrziu ; metacarpienele au un aspect conic „în căpățînă de zahăr“ (fig. I.38).

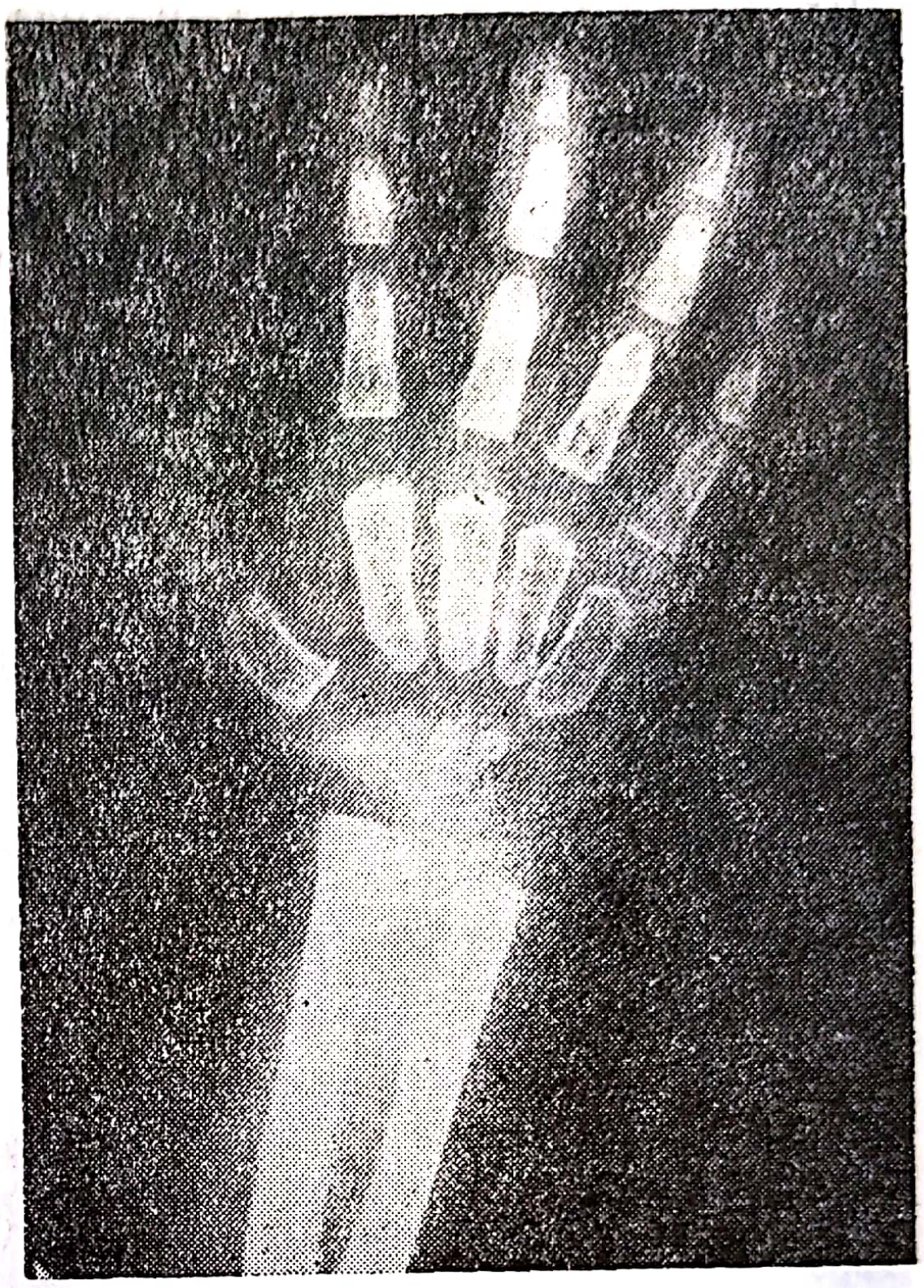

Fig. I.38. — Boala Hurler : metacarpienele și falangele au aspect conic, în „căpățînă de zahăr“.

Prognosticul este rezervat, atît din punct de vedere funcțional cît și vital ; pentru cazurile grave supraviețuirea nu depășește 10—12 ani.

Tratament. Tratamentul ortopedic încearcă să redreseze cifoza și să corecteze anumite atitudini vicioase ale membrelor.

I.1.1.22.2. BOALA MORQUIO-BRAILSFORD

Descrisă în 1929, boala a fost încadrată inițial în categoria displaziilor spondiloepifizare, categorie în care au fost reunite cîteva malformații la care există asocierea : leziuni vertebrale — leziuni epifizare. Cercetările biochimice de mai tîrziu au permis, în 1961, încadrarea fiziopatologică între mucopolizaharidoze. Spre deosebire de boala Hurler, produșii intermediari derivați din metabolismul viciat al mucopolizaharidelor nu sînt toxici pentru sistemul nervos, astfel încît inteligența acestor copii rămîne normală. Transmiterea bolii este recesiv autosomală.

Simptome. Cum defectele în dezvoltare nu sînt aparente la naștere, boala va fi recunoscută între 12—18 luni, cînd copilul începe să meargă. Tulburările de osteogeneză de la nivelul cartilajelor de creștere produc leziuni care interesează atît epifizele, cît și metafizele. Atingerile epifizometafizare sînt variabile ca sediu și gravitate.

Vertebrele turtite și asocierea unei cifoze dau aspectul nanic caracteristic al trunchiului. Din cauza turtirii vertebrelor, coastele sînt apropiate, deviate ca direcție, astfel încît proiectează sternul înainte.

Față de scurtarea trunchiului, scurtarea membrelor este mai redusă, astfel încît ele apar proporțional mai lungi, dar mai totdeauna se asociază devieri în *valgus* sau *varus* la nivelul articulațiilor mari : genunchi, gleznă, cot, pumn. Gîtul scurt, contrastînd cu calota craniană ușor lărgită, completează aspectul clinic al acestor bolnavi.

Examenul funcțiilor articulare arată o hiperlaxitate, uneori marcată, pentru pumn și degete, contrastînd cu limitarea mișcărilor la șolduri și la umeri. Genunchiul *valgus* și *flexum*, ca și deformările de la nivelul piciorului pot să facă mersul dificil, uneori aproape imposibil.

Inteligența acestor copii este normală.

Examenul radiologic la nivelul coloanei arată vertebrele turtite, lărgite transversal (fig. I.39). Cifoza toracolombară, obișnuit întîlnită în boala Morquio, se datorește primelor două vertebre lombare care sînt cuneiforme.

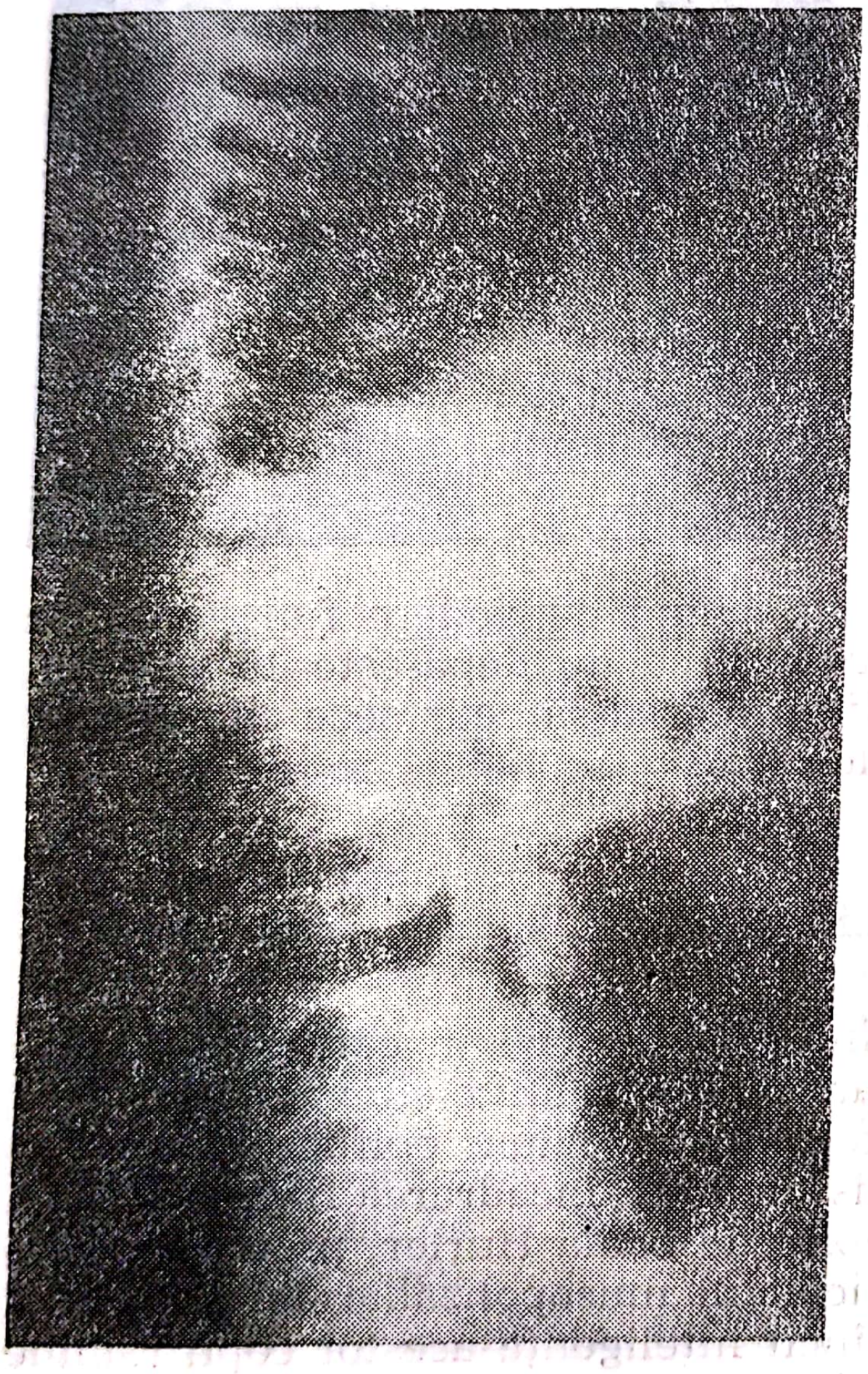

Fig. I.39. — Boala Morquio-Brailsford : vertebrele sînt turtite, lățite transversal.

Fig. I.40. — Boala Morquio-Brailsford : cotile evazate, cu tavane oblice, neregulate ; cap femural turtit adesea subluxat.

Nucleii epifizari ai oaselor lungi apar tîrziu și sînt fragmentați.

La nivelul șoldului, leziunile cuprind și cotilul, care este evazat, cu tavanul oblic, neregulat ; capul femural, turtit și fragmentat este adesea subluxat (fig. I.40). Uneori, extremitatea superioară a femurului este re-

prezentată numai de un gît femural lățit și condensat, epifiza fiind redusă la cîteva fragmente mici.

Modificări de formă se pot întîlni și la nivelul altor oase : radiusul are extremitatea inferioară orientată foarte oblic, iar extremitatea distală a metacarpienelor prezintă un aspect conic.

Prognostic. Gravitatea tulburărilor funcționale ale aparatului osteo-articular dictează prognosticul. În afara nanismului, destul de accentuat (120—130 cm), devierile de la nivelul articulațiilor mari și artrozele care apar și se accentuează cu vîrsta, fac din acești bolnavi niște deficienți motori.

Tratamentul, ortopedic sau chirurgical, trebuie să corecteze devierile de la nivelul articulațiilor mari, conferind astfel o funcționalitate mai bună aparatului locomotor.

I.1.1.23. DISPLAZIA POLIEPIFIZARĂ

Deși, după denumire, ar trebui să se întîlnească aici numai leziuni la nivelul epifizelor, în realitate sînt prinse și metafizele, în special ale

Fig. I.41. — Displazie poliepifizară : leziunile interesează în afară de epifize și metafizele, în special la nivelul metacarpienelor și falangelor.

metacarpienelor, metatarsienelor și falangelor (fig. I.41). Interesarea coloanei vertebrale, deși este mai discretă și mai rar întîlnită, a făcut totuși ca displazia poliepifizară să fie încadrată în grupul displaziilor spondilo-epifizare.

În general, sînt interesate articulaţiile mari, existînd o repartizare sensibil simetrică a leziunilor.

Simptome. Creşterea mai înceată, apariţia de dureri şi limitarea unor mişcări în articulaţiile mari (în special la nivelul şoldurilor), precum şi un mers mai deosebit, atrag atenţia părinţilor după 3—4 ani de vîrstă, alteori şi mai tîrziu.

Fig. I.42. — Displazie poliepifizară : epifizele femurale sînt turtite, neregulate, aşezate pe un gît lăţit, orientat în *coxa vara*.

Talia poate să fie mai mică, dacă există o atingere mai accentuată a metafizelor. Scăderea în lungime se manifestă în special la nivelul extremităţilor — mîini şi picioare — unde leziunile metafizare preponderente produc tulburări de creştere. Forma şi dimensiunile epifizelor limitează mobilitatea pentru unele articulaţii (şold, genunchi, umăr, cot).

Dezvoltarea intelectului este normală.

Examen radiologic. Apariţia nucleilor epifizari se face cu întîrziere ; nucleii sînt mici, neregulaţi, fragmentaţi.

La şold, capul femural este reprezentat de un nucleu turtit, neregulat, aşezat pe un gît lăţit, orientat în *coxa vara* (fig. I.42).

La nivelul genunchilor, epifizele femurale şi tibiale nu-şi corespund, nici ca formă, nici ca dimensiuni (fig. I.43).

La umăr, capul humeral mare, neregulat, se articulează rău cu o glenă plată, cu suprafaţa redusă.

Cotul, pumnii, gleznele, articulaţiile carpului şi tarsului pot să fie mai mult sau mai puţin interesate, deformate.

Vertebrele toracale inferioare şi cele lombare sînt convexe, cu contur neregulat.

Evoluţia este variabilă ; în funcţie de gradul atingerilor metafizare, bolnavul va prezenta un nanism mai mult sau mai puţin pronunţat. În raport cu leziunile epifizare, vor exista limitări ale mişcărilor la nivelul articulaţiilor mari, iar mai tîrziu artroze.

Diagnosticul trebuie făcut cu rahitismul vitaminorezistent hipofosfatemic, cu mixedemul congenital (întîrzieri în apariția nucleilor epifizari), cu epifizitele de creștere, cu acondroplazia.

Tratamentul trebuie să prevină apariția și instalarea deviațiilor. Pentru aceasta sînt indicate aparate gipsate succesive, aparate protetice și, la nevoie, osteotomii sau chiar artrodeze.

Fig. I.43. — Displazie poliepifizară : epifizele femurale și tibiale nu își corespund ca formă și dimensiuni.

I.1.1.24. DISPLAZIA SPONDILOEPIFIZARĂ (ZISĂ TARDIVĂ)

În această entitate predomină leziunile vertebrale, cu apariția unui torace scurt, lărgit în sens anteroposterior, cu proeminența sternului. Leziunile se observă ceva mai tîrziu, în a doua copilărie, cînd toracele rămîne prea scurt în raport cu membrele.

Transmiterea bolii este recesivă, legată de sex ; atinge bărbații, dar se transmite prin femei, ca și hemofilia.

Examen radiologic. Vertebrele apar biconvexe, mai reduse ca înălțime decît normal, fapt care va duce mai tîrziu la artroze (fig. I.44).

Tratamentul încearcă să corecteze, prin mijloace ortopedice, deformările de torace sau devierile articulare.

I.1.1.25. PAHIDERMOPERIOSTOZA

Boală cu caracter familial sau ereditar, pahidermoperiostoza apare aproape exclusiv la băieți, constituindu-se progresiv între 10 și 15 ani. Se caracterizează prin îngroșarea plicaturată (pahidermie) a feței, a pielii

capului și prin hipertrofia extremităților membrelor, tradusă radiologic prin pahiperiostoza oaselor lungi de la mîini și de la picioare, uneori și de la antrebraț și gambă.

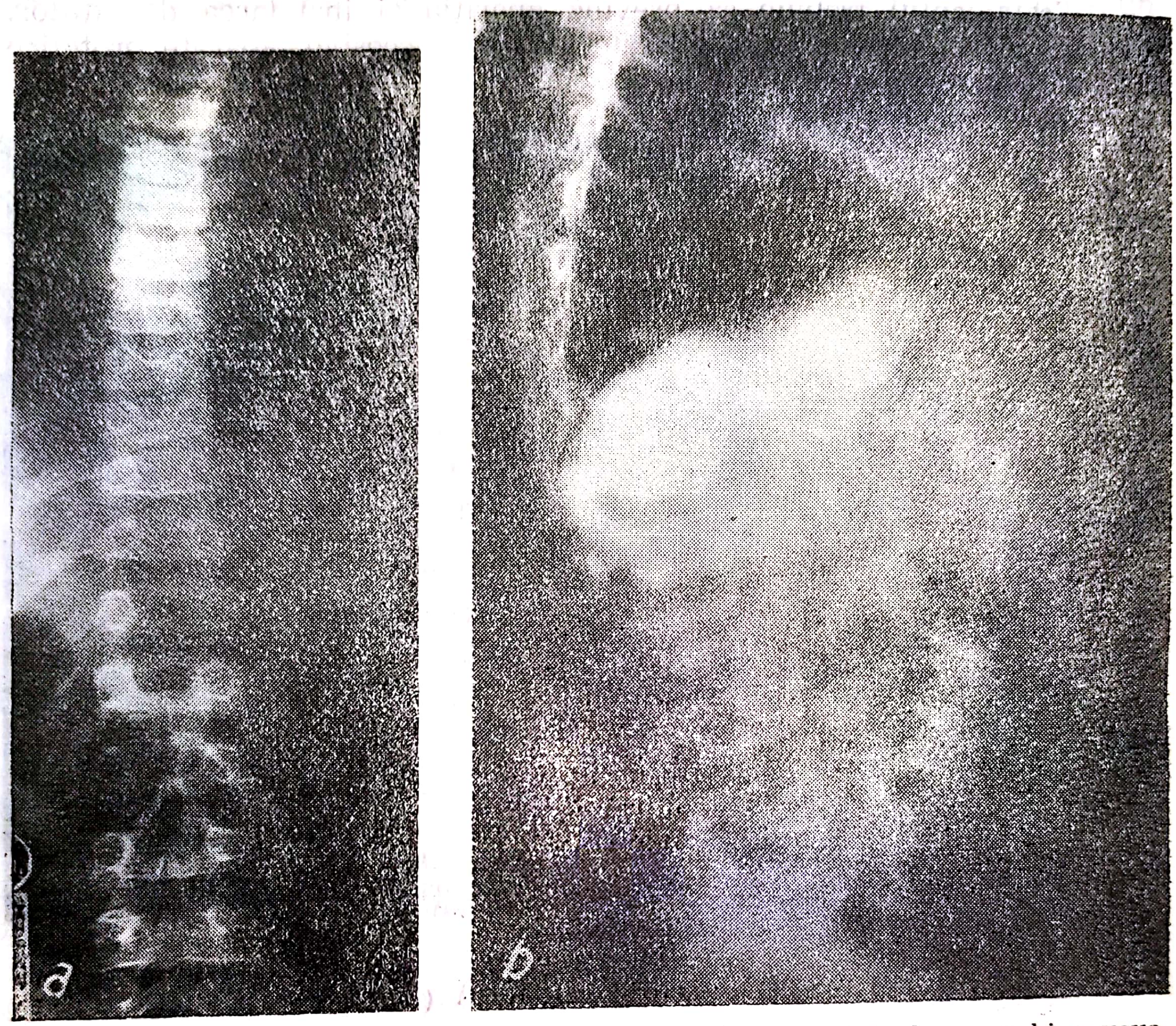

Fig. I.44. — Displazie spondiloepifizară (zisă tardivă) vertebrele apar biconvexe, mai reduse ca înălțime decît normal (imagine din față și din profil).

Clinic, mîinile și picioarele se hipertrofiază, devin enorme în raport cu restul corpului. Degetele, unde un maximum de îngroșare se petrece la nivelul falanginelor și falangetelor, se aseamănă cu niște cîrnăciori. Unghiile sînt convexe, rotunjite.

Pielea îngroșată și încrețită a frunții și feței completează aspectul clinic.

Examen radiologic. Se constată o neoformație osoasă subperiostică ce cuprinde diafiza falangelor, metacarpienelor și metatarsienelor, mai rar a oaselor antebrațului și ale gambei. Apoziția osoasă se face inițial sub formă de spiculi perpendiculari pe os, spiculi care, ulterior, se unesc prin punți osoase. Apoziția periostică se contopește cu compacta osului, pe care o îngroașă și o densifică, astfel încît, uneori nu se mai vede canalul medular. Îngroșarea oaselor nu este însoțită și de alungirea lor. La nivelul antebrațului sau al gambei, îngroșările dau un aspect grosolan oaselor. Uneori, sînt găsite osteofite pe oasele late și pe vertebre.

În cazurile mai grave pot să apară osificări ale ligamentelor coloanei și ale membranelor interosoase de la antebraț și de la gambă.

Diagnosticul diferențial trebuie făcut cu osteopatia hipertrofiantă pneumică, dar aici, apoziția osoasă se face sub formă de manșon, izolat de diafiză printr-un spațiu transparent; leziunea interesează toate oasele lungi și este datorită, de obicei, unei tumori toracice.

În acromegalie nu există modificări ale pielii.

Evoluția se face progresiv, cuprinzînd de obicei perioada pubertății. La adult, boala pare să se stabilizeze.

Tratamentul, ortopedic, poate fi util cînd apar unele redori articulare sau o cifoză.

I.1.1.26. ANOMALII MUSCULARE

Absența unui mușchi sau a unui segment muscular, sau inserția lui anormală constituie o gamă întreagă de varietăți, binecunoscute din tratatele de anatomie. În funcție de importanța mușchiului sau a mușchilor care constituie defectul, acesta poate să fie invizibil și compensat funcțional de ceilalți mușchi, astfel încît rămîne o descoperire operatorie sau cel mai adesea anatomică, făcută în sălile de disecție (absența sau inserțiile anormale ale palmarului mic, precum și numeroase alte anomalii ale mușchilor membrelor). Există însă și anomalii net vizibile, ca în cazul mușchilor marele pectoral (anomalia cea mai frecvent întîlnită), sternocleidomastoidian și trapez.

I.1.1.26.1. ANOMALIILE MUȘCHIULUI MARELE PECTORAL

Mușchiul marele pectoral poate lipsi în întregime, dar cel mai adesea există capătul clavicular și lipsește numai porțiunea sternocostală.

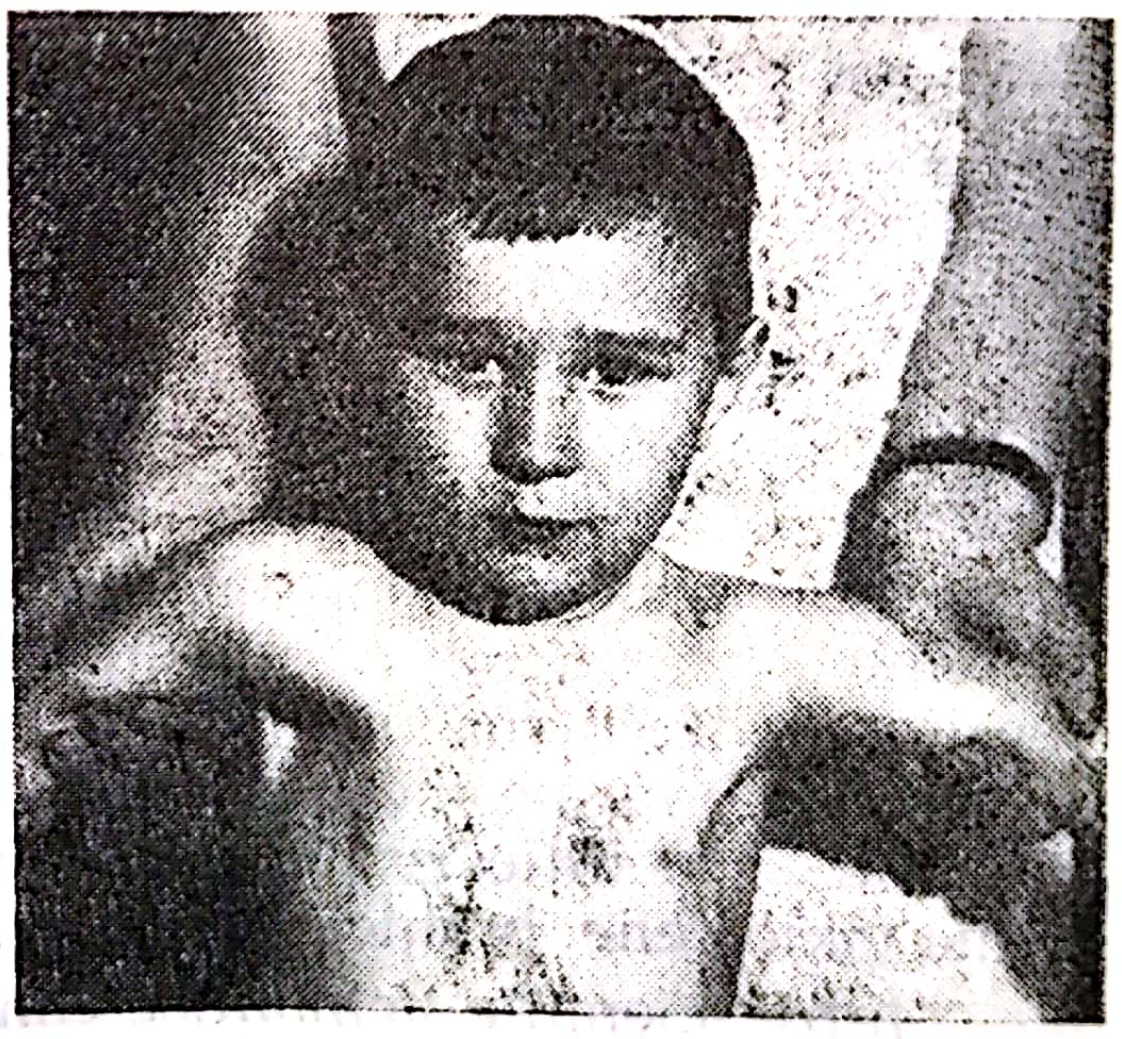

Fig. I.45. — Absență parțială a marelui pectoral drept.

Cum anomalia este de obicei unilaterală, deformarea regiunii este evidentă comparativ, relieful pe care îl face marginea inferioară a mușchiului (capătul clavicular) fiind mai șters și situat mai sus, astfel încît peretele toracic rămîne descoperit pînă la axilă (fig. I.45). De obicei, se

asociază și o lipsă a pectoralului mic, astfel încît relieful coastelor devine și mai evident.

Jena funcțională este redusă, mișcarea de adducție și rotație internă a humerusului, pe care o face pectoralul mare, fiind compensată de dorsalul mare și de rotundul mare.

Uneori, malformația este mai întinsă, cuprinzînd absențe ale coastelor, ale glandei mamare, sau se asociază cu malformații ale membrului superior respectiv: micromelie, hemimelie longitudinală, sindactilii.

Anomalia se întîlnește mai des la băieți și interesează mai frecvent partea dreaptă.

Tratamentul constă în exerciții de gimnastică medicală, avînd drept scop obținerea unei funcționalități cît mai bune a membrului superior respectiv. Pentru probleme de estetică, o parte din inserția claviculară, cînd există, poate fi coborîtă și fixată condrocostal.

I.1.1.27. ANOMALII CONGENITALE ALE TENDOANELOR

Inserții anormale, lipsa unor tendoane sau tendoane supranumerare se întîlnesc în special la nivelul mușchilor flexori și extensori ai degetelor, dar și aici, ca și la anomaliile musculare, este vorba mai mult de descoperiri anatomice, decît de deficiențe funcționale.

Cînd acestea există, datorită unor tendoane prea scurte sau anormal inserate, producînd tulburări, ele pot să fie corectate prin diferite operații de transplantare tendinoasă.

I.1.1.28. MANIFESTĂRI OSTEOARTICULARE ÎN CADRUL BOLILOR CONGENITALE ALE SÎNGELUI

I.1.1.28.1. OSTEOPATIILE DIN ANEMIILE HEMOLITICE CONGENITALE

Solicitarea intensă a măduvei osoase în sindroamele anemice de lungă durată, așa cum se întîmplă în cadrul diferitelor tipuri de anemii congenitale, duce la tulburări de osteogeneză, cu apariția unor linii metafizare transversale, deformări volumetrice și modificări structurale evidente ale oaselor. Aceste modificări radiologice nu corespund, ca intensitate, diferitelor manifestări grave clinicohematologice, ci se accentuează în timp, pe măsura creșterii copilului. În afara oaselor lungi, pot să existe și modificări ale oaselor craniului, care duc la deformări vizibile clinic (oxicefalie, brahicefalie, proeminența boselor frontale etc.).

Între anemiile hemolitice congenitale, anemia Minkowski-Chauffard (anemia hemolitică cu microsferocitoză) produce osteoartropatii dintre cele mai evidente.

Diagnosticul se stabilește pe baza triadei simptomatice: icter, anemie, splenomegalie. Pe lîngă splenomegalia, care atrage mai totdeauna

atenția, în cursul evoluției pot să apară și deformări craniene cum sînt acelea amintite mai sus.

Examen radiologic. La nivelul membrelor, pe lîngă o demineralizare scheletică generalizată, se constată resorbții microlacunare și modificări structurale ale diafizelor, care apar cu compacta subțiată și cu diametrul transversal lărgit (fig. I.46). La metacarpiene și la falange, pe lîngă compacta foarte subțire, spongioasa prezintă o structură areolară, cu ochiuri largi (fig. I.47). Pe radiografia craniană se poate constata îngroșarea apreciabilă a oaselor calotei (periostoză a osului frontal), cu numeroase zone

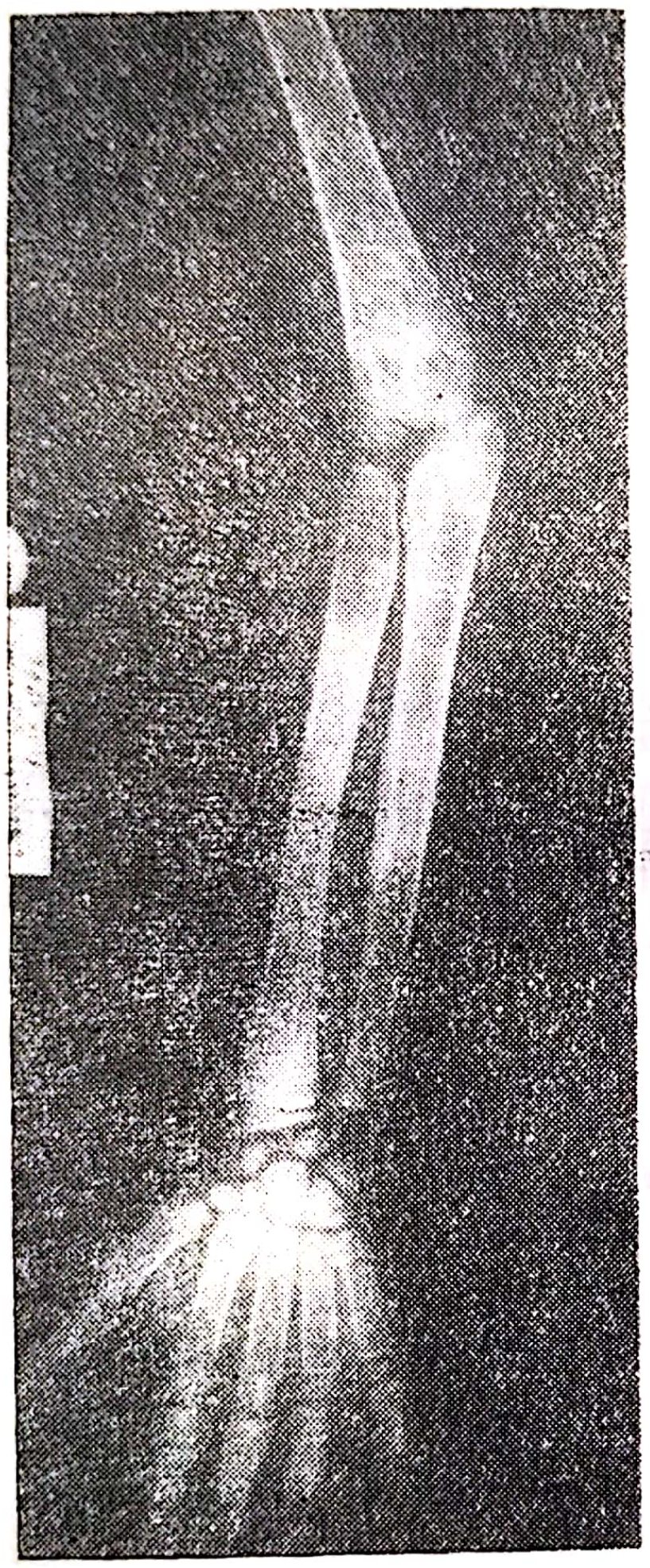

Fig. I.46. — Anemie hemolitică : demineralizare scheletică generalizată cu resorbții microlacunare, cu compacte subțiri și diametru transversal lărgit.

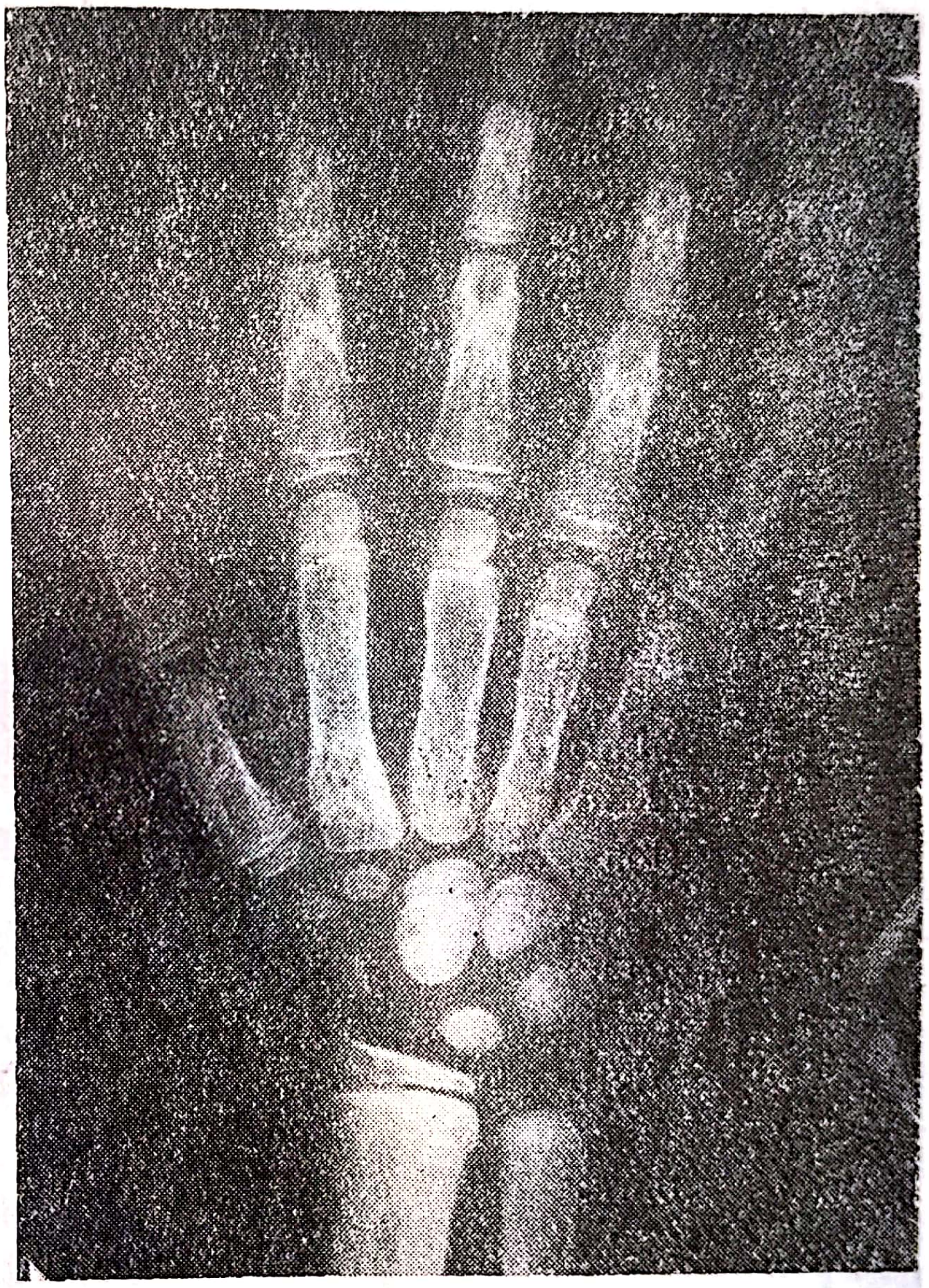

Fig. I.47. — Anemie hemolitică : structură areolară cu ochiuri largi la nivelul metacarpienelor și falangelor.

de resorbție microlacunară împrăștiate uniform. Uneori, osul nou-format pe calotă poate să îmbrace aspectul de perie, ca în anemiile Cooley.

În anemia hemolitică simplă se constată, radiologic, un grad de osteoporoză difuză, dar fără alte caractere speciale.

În anemia cu celule falciforme (drepanocitoză) se întîlnesc aspecte asemănătoare acelora din anemia Cooley (corticala subțire, cavitatea medulară lărgită, alterări ale trabeculației osoase), dar și imagini închise de necroză osoasă, în special la nivelul epifizelor.

I.1.1.28.2. MANIFESTĂRILE ARTICULARE ÎN HEMOFILIE

Uneori, hemartroza care survine după un traumatism minim, poate să reprezinte prima manifestare a unei hemofilii. Dacă diagnosticul etiologic se pune mai greu în aceste cazuri, hemartrozele repetate din cadrul hemofiliei cunoscute sînt întîlnite relativ mai des. În ordinea frecvenței interesează genunchiul, cotul, șoldul, glezna și umărul, uneori fiind prinse și două articulații dintr-o dată.

Anatomoclinic, boala evoluează în trei etape : hemartroză, artrită și artroză deformantă.

1. *Hemartroza,* mai mult sau mai puțin abundentă, se instalează brusc, după un traumatism minor. Dacă este vorba de un genunchi, acesta se tumefiază, este cald, dureros, bolnavul îl ține ușor flectat. Fundul de sac subcvadricipital proemină, contribuind la aspectul de genunchi globulos. La copii, o stare febrilă pînă la 38° însoțește, de obicei, hemartroza.

Radiologic, se constată lărgirea spațiului articular și îngroșarea părților moi.

Caracteristică pentru hemofilie este recidiva repetată a hemartrozelor.

2. *Artrita* apare o dată cu trecerea timpului, după hemartroze care s-au repetat cîțiva ani în șir. În această fază, articulația rămîne permanent tumefiată, contrastînd cu atrofia marcată a musculaturii. Sinoviala

Fig. I.48. — Hemofilie : deformarea epifizelor la nivelul genunchiului stîng în urma unei hemartroze.

este edemațiată ; în fundurile de sac se găsesc depozite fibrinoase ; cartilajul articular se dezlipește, apar necroze osoase.

Radiologic, se constată eroziuni ale suprafețelor articulare, deformarea epifizelor (fig. I.48), zone de osteoporoză difuză, chisturi subcondrale (fig. I.49).

3. *Artroza* survine după cîțiva ani de suferințe repetate la nivelul unei încheieturi, cînd se produc alterări osteoarticulare marcate, cu pierderi de substanță cartilaginoasă și osoasă, cu țesut fibros care invadează articulația, cu osteofite — procese care duc progresiv la anchiloză. Datorită retracțiilor tendinoase și ligamentare, genunchiul va fi fixat, de obicei în flexie.

Fig. I.49. — Hemofilie: chisturi subcondrale la nivelul spinelor tibiale stîngi; deformare, în special a epifizei femurale, defect cortical osos pe tibia dreaptă.

Radiologic, se constată deformarea extremităților articulare, cu îngustarea și chiar dispariția spațiului articular, uneori anchiloză osoasă.

Tratament. Atît prognosticul general, cît și cel local, s-au ameliorat mult prin posibilitățile de tratament actual al hemofiliei — tratament care rărește și împiedică recidiva accidentelor locale.

Tratamentul hemartrozei constă în tratamentul hemofiliei propriu-zise și aplicarea unui aparat gipsat pentru imobilizarea articulației în poziție funcțională. Dacă bolnavul a venit cu articulația fixată în atitudine vicioasă, aceasta va fi redusă progresiv, utilizînd cîteva aparate gipsate, care se schimbă la 7—8 zile. Între timp, aplicarea corectă a tratamentului medical al hemofiliei permite aducerea timpului de coagulare la normal, astfel încît se pot face și puncții pentru evacuarea hemartrozei, atunci cînd se schimbă aparatul gipsat. Mersul va fi reluat progresiv, după dispariția hemartrozei.

Bibliografie

BLAW M. E., LANGER L. O. — Spinal cord compression in Morquio-Brailford's disease, *J. Pediat.*, 1969, 74, 593—600.

BIOT B., FANCHET R., STAGNARA P. — Les lésions vertébrales de la neurofibromatose, *Rev. Chir. Orthop.*, 1974, 60, 8, 608—621.

FAIRBANK (M.A.T.) — Osteopetrosis. Osteopetrosis generalisata, marble bones, Albers-Schönberg disease, osteosclerosis fragilitas generalisata ; *J. Bone Joint Surg.*, 1954, 36 B., 339—358.

FOLLIS R. H. Jr. — Osteogeneza imperfectă congenitală — o boală diatezică a țesutului conjunctiv, *The J. of Pediat.*, 1952, 41, Nr. 6.
HASENHUTTL K. — Osteopetroza, *J. Bone Joint Surg.*, 1962, 44, 2.
KUNZE D. — Osteogenezis imperfecta tarda, *Zentralbl. für Chir.*, 1951, 85, 29.
MEDREA O., ANTONESCU D. și colab. — Indications du traitement chirurgical dans l'arthropathie hémophilique, *Rev. chir. ortop.*, 1981, 67, 107—114.
MONTGOMERY R. D., STANDARD K. L. — La maladie d'Albers Schönberg, une conception changeante, *J. Bone Joint Surg.*, 1960, 42 B, 2, 303.
MORRIS J. M. și colab. — Meloreostoza, *J. Bone Joint Surg.*, 1963, 45 A, 6.
MOSINGER M., IMBERT R. — În legătură cu condroamele osoase, *Marseille Chir.*, 1957, 9, 2.
PONS J. G. — moderator — Simposion — L'arthrogripose pendant l'enfance *Chir. Pédiat.*, 1981, 22, 289—364.
POULIQUEN J. C. și colab. — Charnière cranio-rachidienne et maladie de Morquio, *Chir. Pédiat.*, 1982, 23, 4, 247—255.
SOLOMON L. — Boala exostozantă multiplă, *J. Bone Joint Surg.*, 1968, 45 B, 2.
VEREANU D., FRUCHTER Z., DICESCU T. — Cu privire la un caz de osteopetroză de tip polifen. Comunicare Soc. de Radiologie 15.XII.1961.
VEREANU D., FRUCHTER Z., GOTTLIEB F., GEORGESCU M. — Aspecte clinico-radiologice vertebrale în neurofibromatoză la copil, *Rev. Oncologia și Radiologia*, 1965 vol. IV, 2, 131.
VEREANU D., FRUCHTER Z., LILIANA ENACHESCU — Displazia osteoungheală (boala Fong). Comunicare, Consfătuirea de Ortopedie Arad, 3—4 sept, 1965.

I.2.1. HISTIOCITOZA X (GRANULOMATOZA HISTIOCITARĂ) ȘI DETERMINĂRILE OSOASE LA COPIL

Între bolile sistemului reticuloendotelial la copil, un rol important îi revine grupului cunoscut sub denumirea de „histiocitoză X" sau de „granulomatoză histiocitară", grup în care sînt cuprinse trei boli, descrise inițial izolat: granulomul eozinofil (G.E.), boala Hand-Schüller-Christian (H.S.Ch.) și boala Abt-Letterer-Siwe (A.L.S.).

Cele trei boli au fost descrise pe rînd: H.S.Ch. în 1893, A.L.S. în 1924 și G.E. în 1940, dar în 1953 Lichtenstein le încadrează într-o singură unitate nozologică, histiocitoza X, factorul principal de legătură între ele fiind leziunile scheletice asemănătoare. După Lichtenstein este vorba de o boală unică, boală care se poate manifesta sub forma a trei sindroame observate independent, izolate unul de altul, sau cu leziuni mixte la același bolnav, ori ca forme de trecere de la un sindrom la altul.

Chirurgul de copii vede cele mai multe histiocitoze X, din cauza frecvenței și a constanței manifestărilor osoase, manifestări care determină medicul pediatru să trimită acești bolnavi serviciilor de chirurgie infantilă. Frecvența mărită a localizărilor osoase la copii, în bolile sistemului reticuloendotelial, este legată de potențialul de creștere osoasă, potențial cu atît mai mare, cu cît copilul este mai mic.

Dintre cele trei sindroame, granulomul eozinofil se întîlnește cel mai des (72%), urmat de boala Hand-Schüller-Christian (26,6%) și apoi, la distanță, de boala Letterer-Siwe (1,4%).

Diagnosticul se pune mai ușor pentru granulomul eozinofil, unde suferința bolnavului este direct osoasă sau în vecinătatea osului afectat,

iar o radiografie bună poate să pună problema unei histiocitoze, care urmează să fie confirmată de o biopsie. În boala H.S.Ch. și în boala L.S., unde predomină localizările viscerale, simptomatologia este mai bogată, mai variată, mai greu de interpretat, dar și aici, determinările osoase ajută la orientarea diagnosticului.

Problema granulomatozei histiocitare a preocupat și continuă să preocupe, un număr mare de cercetători din toată lumea. La noi în țară, contribuții valoroase au fost aduse de către dr. Liliana Enăchescu asupra aspectelor radiologice ale bolii, de către dr. Sp. Popescu-Micloșanu asupra anatomiei patologice, iar mai recent, în teza sa de doctorat, dr. P. Parotă, bazat pe studiul unui material amplu, aduce argumente convingătoare în sprijinul teoriei uniciste și a originii virale a bolii.

Histopatologie. Histiocitoza X se încadrează între bolile sistemului reticuloendotelial și, ca atare, leziunile pe care le produce se pot întîlni atît la nivelul oaselor cît și la nivelul viscerelor și al țesuturilor. În această boală, leziunile majore apar la nivelul oaselor, unde produc osteoliză, țesutul osos fiind înlocuit cu un țesut moale, gălbui sau brun, țesut care se poate întîlni și în ganglionii limfatici, ficat, splină, pulmon și alte organe.

Oricare ar fi manifestarea ca sindrom al histiocitozei X, leziunile încep cu o proliferare de elemente reticulare, cu diferențiere histiocitară, care înlocuiește țesutul local, fără să invadeze țesuturile vecine.

Evoluția leziunilor cuprinde următoarele faze:

I. — *faza de proliferare* și de diferențiere histiocitară;

II. — *faza de transformare granulomatoasă* cînd, la proliferarea histiocitară se adaugă eozinofilele;

III. — *faza xantomatoasă,* cînd histiocitele se încarcă cu material lipidic nespecific, transformîndu-se în celule spumoase;

IV. — *faza de fibrozare,* care reprezintă vindecarea. Această evoluție nu-i obligatorie și nici exclusivă, unele faze putînd să fie sărite, așa cum se întîmplă în granulomul eozinofil, unde din faza a II-a, de transformare granulomatoasă se trece de obicei în faza a IV-a de cicatrizare. Alteori, în același focar, se întîlnesc imagini histologice care aparțin unor faze evolutive diferite.

Pe lîngă cele trei sindroame descrise izolat, există *forme de trecere,* cînd aspectul clinic și cel anatomopatologic se pot transforma dintr-o formă într-alta, de obicei din G.E. spre H.S.Ch. Există, de asemenea, și *forme mixte,* unde sînt intricate, clinic și histologic, aspecte aparținînd la două sindroame diferite.

Atît formele de trecere cît și formele mixte pledează în favoarea teoriei uniciste, a unei entități nozologice în care sînt cuprinse cele trei sindroame.

Constatările anatomopatologice și clinice au permis o clasificare simplă, dar în același timp mai cuprinzătoare a bolii:

1. *granulomatoza histiocitară localizată,* corespunzînd granulomului eozinofil osos, cu localizare monostică sau poliostotică;

2. *granulomatoza histiocitară diseminată,* cu
   a) *o formă acută sau subacută,* pentru boala L.S.
   b) *o formă cronică,* pentru boala H.S.Ch. și formele de trecere.

Aspectele sub care se prezintă boala depind şi de vîrsta bolnavului :
— la sugar, predomină tabloul clinic de L.S., cu prognostic sever ;
— la copilul mai mare (2—5 ani), apare sindromul H.S.Ch. ;
— la copilul mare şi la adultul tînăr apare G.E. cu evoluţie benignă.

Etiologie. Datele statistice din literatură arată, pentru histiocitoza X, o frecvenţă de 2—3 ori mai mare la băieţi, proporţie confirmată şi de Parotă : 72% băieţi şi 28% fete.

Cu toate progresele făcute în ultimii 30 de ani în cunoaşterea mai aprofundată a bolii, etiologia granulomatozei histiocitare continuă să rămînă necunoscută. Au fost incriminaţi o serie întreagă de factori, din care amintim pe cei infecţioşi, traumatici, metabolici, alergici, o predispoziţie familială de proliferare histiocitară primitivă în sensul unei neoplazii, dar fiecare dintre aceşti factori nu a putut fi confirmat pe un număr mai mare de cazuri. Dintre toţi factorii, etiologia virală pare mai plauzibilă. Cercetările întreprinse de Parotă în colaborare cu Institutul de virusologie, confirmă posibilitatea existenţei unui agent viral în etiologia granulomatozei histiocitare. De asemenea, studiile făcute în colaborare cu Institutul de patologie şi genetică medicală, îi permit să considere posibil ca alături de etiologia virală, în mecanismul de apariţie a granulomatozei histiocitare, să existe şi o componentă genetică exprimată cromozomial.

Clinica granulomatozei histiocitare. În practica medicală, cele trei sindroame care se încadrează în histiocitoza X, prezintă o simptomatologie atît de diferită, încît au fost descrise separat. Legătura dintre ele nu a făcut-o şi nici nu o face simptomatologia clinică, ci examenul histopatologic şi leziunile osoase evidenţiate radiologic.

Pentru acest motiv, socotim nimerit să prezentăm clinica fiecărui sindrom separat, urmînd ca diagnosticul, tratamentul şi prognosticul să-l facem în cadrul histiocitozei X.

I.2.1.1. GRANULOMUL EOZINOFIL

Apariţia unei tumefacţii sub pielea capului, sau la nivelul unui segment de membru, tumefacţie însoţită de jenă, oarecare dureri sau, dacă este vorba de un os lung, de impotenţă funcţională sau de simptomele unei fracturi pe os patologic, poate constitui prima manifestare a unui granulom eozinofil.

Simptomele pot să fie atît de sărace, încît descoperirea se face uneori întîmplător, cu ocazia unui examen general sau cu ocazia unei radiografii.

Durerea, semn comun al majorităţii leziunilor osoase, este aici vagă, neprecisă ; uneori este găsită numai la apăsare. Atunci cînd există, poate prezenta variaţiuni, lipsind uneori un timp, reapărînd o dată cu unele perioade evolutive ale bolii.

Tumefacţia se evidenţiază mai uşor la nivelul oaselor situate superficial. La craniu apare o împăstare difuză care ridică pielea. La oasele lungi se poate simţi ca o tumefacţie osoasă cu sediu metafizar sau diafizar.

Semnele de împrumut, nespecifice, dar uneori derutante pentru stabilirea unui diagnostic, se datoresc localizării granulomului în apropierea unor formațiuni anatomice care reacționează prin semne proprii la suferința de vecinătate.

Localizarea granulomului pe oasele cotilului sau la gîtul femural, poate da jenă în mers, șchiopătare și chiar impotență funcțională, ducînd la confuzia cu o artrită.

Localizarea la nivelul orbitei produce exoftalmie. La nivelul osului temporal poate să dea otoree, dureri auriculare, paralizii faciale și chiar surditate.

Semnele radiologice. Expresia radiologică a granulomului eozinofil este procesul de osteoliză, proces pe care îl găsim atît în inflamații, cît și în tumorile osoase. Există totuși, cîteva criterii care pledează pentru osteoliza din granulomul eozinofil.

Zona de osteoliză este clară, de dimensiuni care variază de la o geodă mică pînă la distrugeri întinse, care pot să intereseze un întreg segment diafizar.

Fig. I.50. — Zonă de osteoliză rotundă, bine delimitată, pe osul iliac stîng, deasupra cotilului.

Fig. I.51. — Zone de osteoliză cu contur policiclic, confluente în regiunile occipitală, parietală și frontală, care dau calotei craniene aspectul în „hartă geografică".

Conturul leziunilor poate să fie net, rotund, tras cu compasul, ori ovalar, așa cum se vede la oasele late și în special la calota craniană și la bazin (fig. I.50), dar cel mai adesea este format din arcuri de cerc care se suprapun, dînd o imagine policiclică, în hartă geografică (fig. I.51).

Împrejurul focarului de osteoliză există o condensare care contrastează cu claritatea geodei. La nivelul oaselor lungi, reacția periostală poate să ia un aspect stratificat, îngroșînd osul în formă de fus (fig. I.52).

Ca evoluție, leziunea începe în zona canalului medular. Ulterior, zona de osteoliză se mărește pe seama corticalei, care se lasă distrusă

Fig. I.52. — **Zonă de osteoliză circulară, ocupînd aproape tot diametrul diafizei humerale drepte, cu reacție periostală abundentă, „în foi de ceapă", fără infiltrarea părților moi.**

Fig. I.53. — Vertebra L_2 turtită, redusă la o lamă îngustă de țesut osos; aspect de *vertebra plana*.

dinăuntru în afară. Concomitent, apare un proces de îngroșare periferică prin depuneri subperiostice lamelare, așa cum se întîmplă în localizările de pe oasele lungi.

O mențiune deosebită trebuie făcută pentru localizarea vertebrală. Aceasta începe cu geode cu margini mai nete ori cu contur difuz dar, secundar, vertebra se turtește, ajungînd la imaginea de *vertebra plana* din boala Calvé (fig. I.53). Astăzi, pentru majoritatea autorilor, *vertebra*

Scanned with OKEN Scanner

plana nu este decît o sechelă a unei granulomatoze localizate pe corpul vertebral.

După Parotă, sînt interesate, în ordinea frecvenței, în primul rînd oasele craniului, apoi femurul, coastele, mandibula, oasele bazinului, humerusul, tibia, omoplatul și vertebrele.

Examenele de laborator sînt puțin concludente.

Poate exista o eozinofilie sanguină, care se mărește în anumite perioade.

Viteza de sedimentare poate să crească, nesemnificativ, cu ocazia apariției unui nou focar.

Bilanțul fosfo-calcic apare normal.

Evoluție. Granulomul eozinofil localizat poate să reprezinte forma cea mai puțin gravă a histicitozei X, formă care se poate vindeca uneori spontan, dar mai sigur prin operație.

Același granulom eozinofil localizat poate să evolueze în puseuri, prin apariția altor localizări osoase, uneori și viscerale, marcînd o formă de trecere spre un sindrom H.S.Ch. sau L.S.

De aici, greutatea de a prevedea evoluția bolii și a face un prognostic, cu atît mai mult cu cît, nici un argument clinic, radiologic sau anatomopatologic, nu permite să se facă deosebirea dintre un G.E. vindecabil și unul evolutiv spre altă formă a histiocitozei X.

I.2.1.2. BOALA HAND-SCHÜLLER-CHRISTIAN

Considerată drept forma cronică, diseminată a histiocitozei X, boala H.S.Ch. se întîlnește, în general, între 2 și 6 ani de vîrstă.

Simptome. În forma completă, boala este caracterizată de următoarea tetradă simptomatică : lacune osoase craniene, diabet insipid, exoftalmie și deficit staturo-ponderal. Deși tetrada se întîlnește rar (1 la 10 cazuri după Parotă), apariția unuia dintre primele trei semne, poate totuși să orienteze diagnosticul spre boala H.S.Ch.

Leziunile osoase, care reprezintă uneori primul simptom, sînt evidențiate de apariția unei tumefacții sub pielea capului, tumefacție difuză, de consistență moale, însoțită de oarecare dureri. Examenul radiografic arată, la nivelul calotei, existența unei zone de osteoliză rotunde sau ovalare, alteori cu margini în arc de cerc, ușor neregulate, dînd aspectul caracteristic de „hartă geografică".

Prezența unor astfel de leziuni trebuie să fie urmată de controlul întregului schelet, pentru a găsi și alte localizări. Trebuie controlate în special oasele bazinului, femurul și vertebrele, unde se pot găsi alte leziuni care confirmă diagnosticul de boală histiocitară.

Diabetul insipid poate să fie primul simptom al bolii, precedînd apariția leziunilor osoase. Se datorește infiltrației granulomatoase din

vecinătatea hipofizei. Este variabil ca intensitate și răspunde la tratamentul cu extrase de posthipofiză. Adesea apare concomitent cu leziunile osoase.

Exoftalmia este produsă de infiltrarea granulomatoasă a țesutului celular retroocular. Cînd apare concomitent cu diabetul insipid, constituie semnele majore ale sindromului H.S.Ch.

Deficitul staturo-ponderal se instalează în timp, o dată cu evoluția bolii și pare să fie datorat în special leziunilor hipofizare.

Localizările viscerale se întîlnesc la nivelul ficatului, splinei și pulmonilor (unde radiologic dau aspectul unei tuberculoze miliare). De asemenea pot să apară leziuni și la nivelul pielii.

Evoluție. Atît evoluția cît și prognosticul sînt variabile pentru boala H.S.Ch. Alături de forme mai ușoare sau medii, care sub influența tratamentului ajung la vindecare, se întîlnesc și forme severe care duc la deces. Sindromul H.S.Ch. este cel care lasă cele mai multe sechele după vindecare (diabet insipid, deficit staturo-ponderal, leziuni otice etc.).

I.2.1.3. BOALA LETTERER-SIWE

Boala L.S. reprezintă forma acută sau subacută, diseminată, a histiocitozei X. Se întîlnește mult mai rar decît celelalte două sindroame (1,4% în statistica Parotă). Atinge sugarul între 3—18 luni de vîrstă.

Simptome. Debutul se face brusc, cu febră neregulată și alterarea progresivă a stării generale. Copilul este apatic, adinamic, palid, obosit.

Fig. I.54. — Erupție purpurică pe torace și abdoment la un copil de 2 ani cu boală Letterer-Sive.

Apar tulburări digestive, uneori dureri osoase și erupții cutanate caracteristice (fig. I.54).

Erupțiile cutanate sînt cel mai frecvent maculopapuloase, cu elemente de mărime variabilă, unele acoperite cu cruste. Alteori, pot să

apară mici tumorete de culoare gălbuie, asociate cu elemente purpurice, uneori cu o nuanță arămie. Erupția ocupă pielea trunchiului, axilele, plicile inghinale, gîtul și pielea capului.

Leziunile viscerale. Localizarea pulmonară este precoce și des întîlnită. Copilul devine dispneic, tușește, iar la radiografie se constată prezența unor imagini diseminate, de tip granulic. Ficatul, splina și ganglionii pot să fie de asemenea interesați. Adenopatiile sînt multiple, uneori ajungînd la fistulizare.

Evoluție. Evoluția este în general mai rapidă decît în boala H.S.Ch. Copilul este febril, adinamic, slăbește, uneori apare un subicter. Sfîrșitul poate surveni după 4—6 luni de evoluție, cu agravarea progresivă a stării generale spre cașexie.

Nu toate cazurile au obligator un sfîrșit letal ; tratamentul cu corticoizi a ameliorat evoluția și prognosticul.

Prognosticul histiocitozei X. S-a înțeles din evoluția fiecărei forme de boală, că prognosticul este foarte bun pentru G.E., formă benignă a histiocitozei X, bun pentru H.S.Ch. și rezervat pentru L.S., dar trecerea de la o formă la alta îl poate schimba.

Examenul histopatologic repetat poate să dea unele indicații prognostice, prin modificările pe care le sesizează. Apariția eozinofilelor și lipidizarea celulelor, xantomatizarea lor, pot să arate o scădere a potențialului evolutiv al bolii, dar aceasta nu are o valoare absolută, întrucît există posibilitatea de apariție a unor noi leziuni sau de transformare a bolii respective într-una mai gravă.

Diagnosticul histiocitozei X. *Diagnosticul pozitiv* în histiocitoza X poate fi pus, într-un număr destul de mare de cazuri, pe semnele clinice și pe aspectul radiologic, dar afirmarea certă necesită cel mai adesea examenul histopatologic.

Tumefacția craniană cu leziunile de osteoliză de la nivelul calotei craniene (în special leziunile policiclice, în hartă geografică), apoi exoftalmia, diabetul insipid, erupțiile cutanate, sînt toate semne care pledează pentru o histiocitoză X, mai ales cînd sînt asociate. Formele oligosimptomatice cer sprijinul unui examen biopsic. Deși diagnosticul pozitiv ar părea relativ ușor, numai 13 bolnavi din 75 au fost trimiși în clinică cu diagnosticul de granulomatoză scheletică (17,3%).

Diagnosticul diferențial este deosebit de important, întrucît aspectele variate ale histiocitozei X pot să ducă la confuzii frecvente. Din cei 75 de bolnavi din statistica Parotă, 17 au fost trimiși în clinică cu diagnosticul de tumoră osoasă, 12 cu osteomielită, 7 cu chist ori distrofie osoasă, 5 cu morbul Pott, 4 cu coxalgie sau osteocondrită de șold, 3 cu osteocondrită vertebrală.

Tumorile osoase maligne, dar în special reticulosarcomul, pot să fie confundate cu granulomul eozinofil al oaselor lungi. Ambele afecțiuni interesează aceeași etapă de vîrstă și au simptome asemănătoare : tumefacție, durere, impotență funcțională, iar radiografia prezintă o zonă de osteoliză care începe în spongioasă, dar care cuprinde ulterior și corticala,

iar apozițiile subperiostice „în foi de ceapă“ sînt comune ambelor boli. Pentru a le diferenția, pe lîngă repetarea unor radiografii la intervale scurte, biopsia este de multe ori necesară, dacă nu obligatorie.

Osteomielita poate să dea loc la confuzii, mai ales în formele subacute pe care le fac uneori copiii mici. Examenul bacteriologic și, la nevoie, cel anatomopatologic, ajută la punerea diagnosticului corect.

Tuberculoza vertebrală, pune probleme dificile de diagnostic cu granulomul eozinofil cu aceeași localizare, atunci cînd este interesat un singur corp vertebral. Respectarea spațiului intervertebral și evoluția spre o imagine radiologică de platispondilie, pledează pentru G.E.

Osteita sifilitică a oaselor lungi poate să dea imagini radiografice asemănătoare cu acelea din G.E. întins la o întreagă diafiză la copilul mic, cu liză osoasă dar concomitent cu condensări osoase periferice.

Chistul osos, osteita fibroasă, tumora cu mieloplaxe, pot să prezinte imagini radiologice asemănătoare granulomului eozinofil, dar este vorba de leziuni care „suflă osul“, subțiindu-i corticala, fără să prezinte o osteogeneză periferică la fel cu aceea din G.E.

Defectul cortical osos se deosebește mai ușor de G.E. din cauza localizării spre periferia osului și a evoluției total asimptomatice (descoperire radiologică întîmplătoare).

Tratamentul histiocitozei X. Deși nu există încă un tratament etiologic, tratamentul chirurgical, radioterapia și corticoterapia au permis vindecări sau stabilizarea leziunilor la 95% dintre copiii cu histiocitoză X din statistica clinicii.

Tratamentul chirurgical

Tratamentul chirurgical constă în chiuretarea leziunilor din focarul de granulomatoză și umplerea cavității cu transplante osoase, dacă mărimea și localizarea leziunii o cer. A fost întrebuințat la 65 din cei 75 de bolnavi incluși în statistica Parotă, uneori impus de necesitatea unei biopsii, cu ocazia căreia s-a făcut curățarea focarului, alteori indicat de localizarea unică a leziunii osoase. În 39 de cazuri, la tratamentul chirurgical s-a asociat și radioterapia.

Nu au fost tratați chirurgical bolnavii la care abordarea focarului era grea, riscantă.

Trei dintre copiii operați prezentau o fractură pe os patologic, iar operația a permis, pe lîngă precizarea diagnosticului și rezolvarea fracturii ; după curățarea focarului, cavitatea restantă s-a umplut cu transplante costale. Rezultatul postoperator a fost bun (fig. I.55 A și B).

Radioterapia

Radioterapia constituie un mijloc terapeutic eficace pentru G.E. și boala H.S.Ch., dar nu influențează mersul bolii sau dă rezultate slabe în boala L.S., unde procesul de hiperplazie reticulohistiocitară are un caracter general, cu interesare viscerală și cutanată, iar evoluția este acută ori subacută.

Tratamentul radioterapic a fost bine studiat de Liliana Enăchescu. Plecînd de la constatarea marei radiosensibilități a țesutului granuloma-

tos, a redus dozele totale terapeutice sub 500—800 r ; la bolnavii cu localizări multiple este necesară repetarea iradierii după 2—3 luni de la prima serie.

Din cei 75 de bolnavi, la 39 tratamentul a fost mixt, chirurgical și radioterapic ; la 7 copii s-a aplicat numai radioterapie.

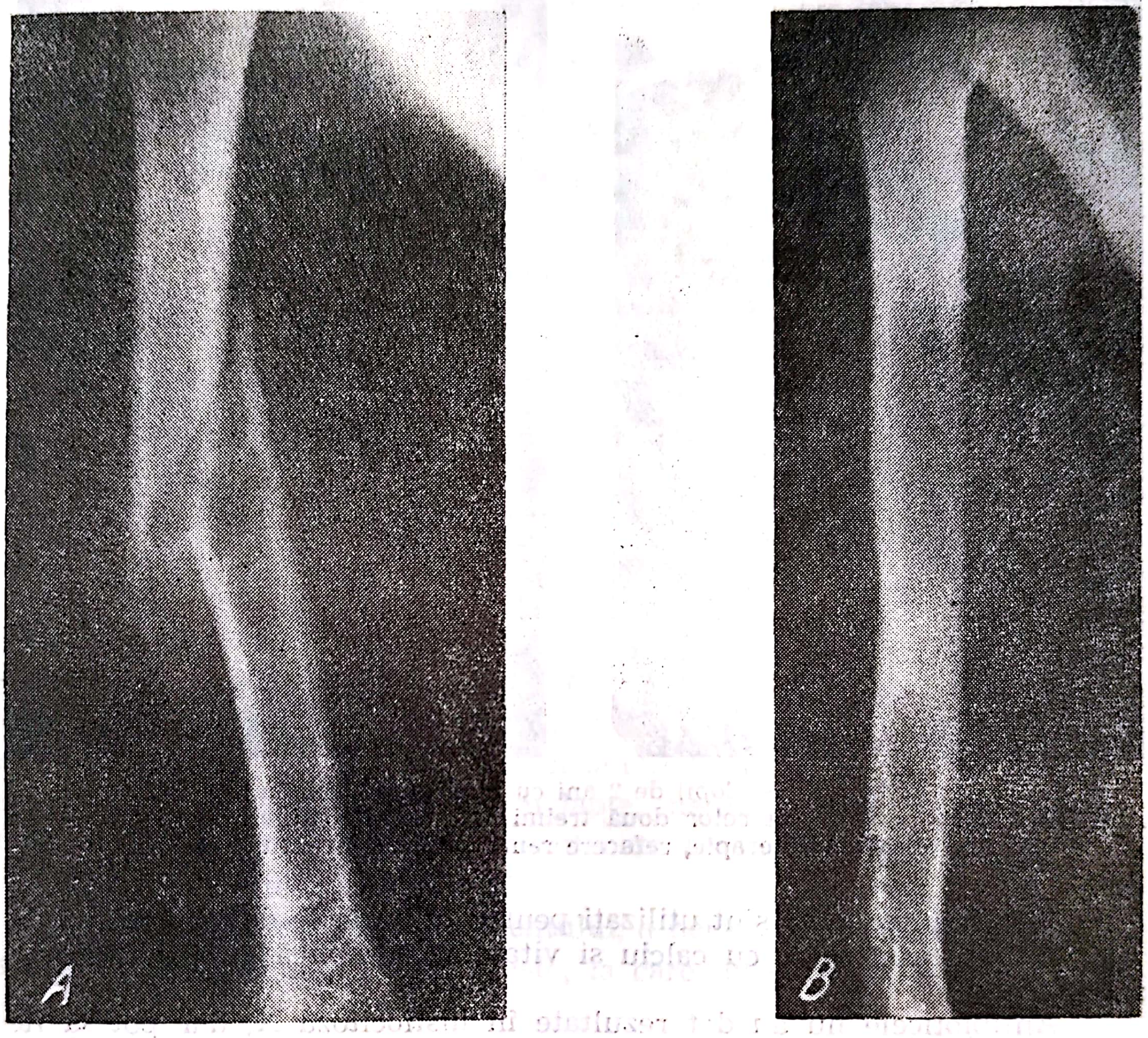

Fig. I.55. — A — Leziuni cu aspect chistic în treimea medie a humerusului drept ; fractură pe os patologic.
B — După 3 ani de la chiuretarea leziunii osoase și osteosinteză : refacerea structurii osoase.

După iradierea focarelor, procesul tumoral regresează primul, urmat ulterior de refacerea structurii osoase (fig. I.56 A și B).

Tratamentul medicamentos

Corticoterapia a dat rezultate bune la copiii cu leziuni întinse, evolutive, la copiii cu boală H.S.Ch. și la cei cu forme de trecere, la care au apărut focare succesive. Rezultatele bune se explică prin acțiunea favorabilă a corticoterapiei asupra leziunii granulomatoase. Exoftalmia și diabetul pot să răspundă favorabil la acest fel de tratament.

Scanned with OKEN Scanner

Corticoterapia trebuie aplicată 6—12 luni, în funcție de apariția stabilizării și de vindecarea leziunilor.

Extractele de retrohipofiză dau rezultate bune în tratamentul diabetului insipid.

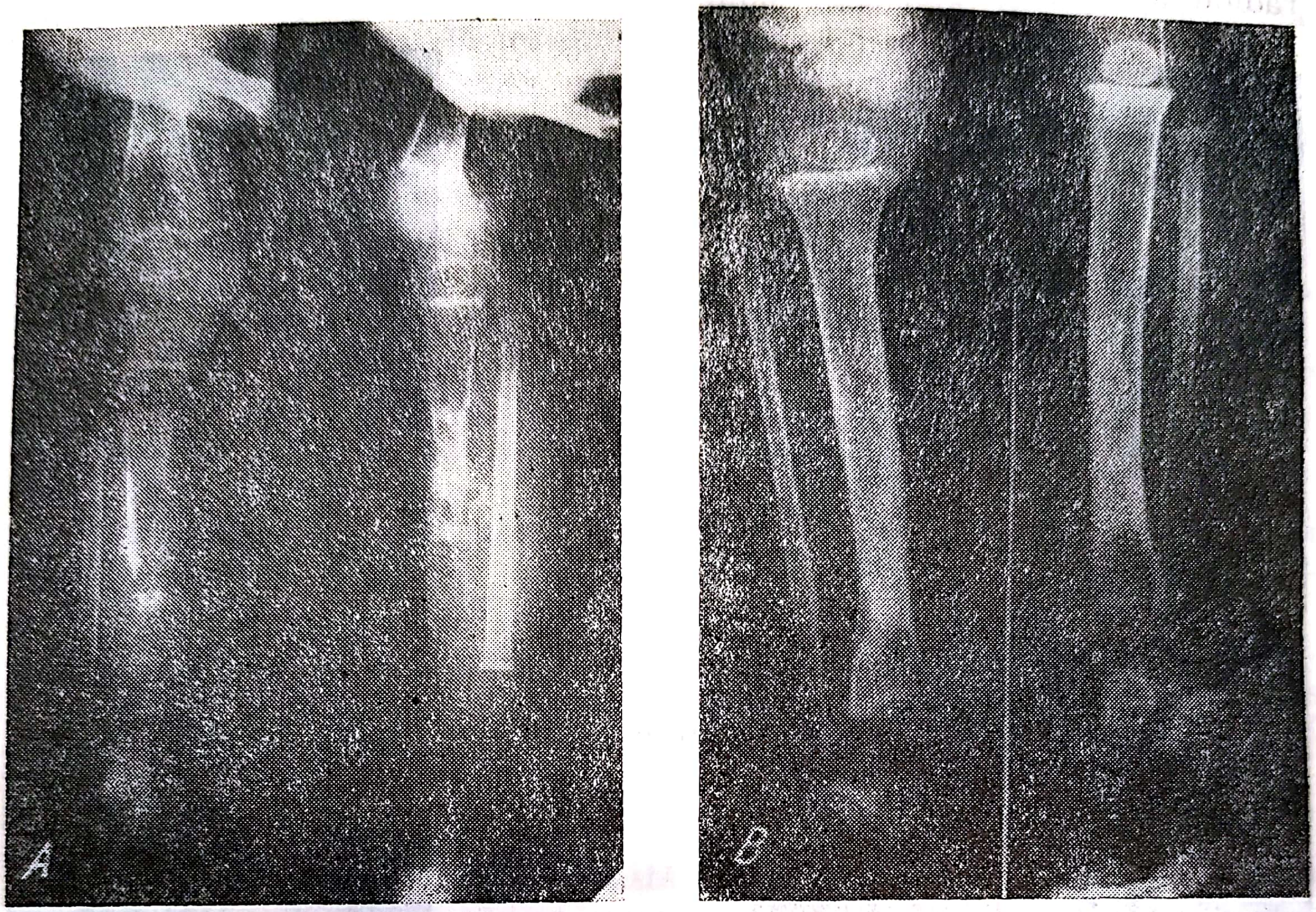

Fig. I.56. — Copil de 2 ani cu histiocitoză tibială :
A — Liza aproape totală a celor două treimi inferioare a tibiei drepte ; B — La 6 luni după radioterapie, refacere remarcabilă a structurii osoase.

Steroizii anabolici sînt utilizați pentru tulburările de creștere.

Tratamentul tonic cu calciu și vitamine se aplică pentru ridicarea stării generale.

Antibioticele nu au dat rezultate în histiocitoza X, dar pot să fie întrebuințate pentru complicațiile apărute în cursul evoluției bolii.

Bibliografie

ARNAY N. și colab. — Les lesions osseuses de l'Histiocytose X, *Supplément à la Presse Méd.*, 1967, 75, 22.

ATHANASIU P. și colab. — Experimental investigations in human eosinofilic granulome, Note II, Rev. roum. d'infram., 1971, 7, 2, 125—129.

CONSTANTINESCU AGATHA, POPESCU-MICLOȘANU SP., NICOLESCU P. — Contributii la ultrastructura leziunilor din Histiocitoza X, *Rev. de Morf. norm. și patol.*, 1970, 15, 2, 155.

Scanned with OKEN Scanner

ENĂCHESCU LILIANA — Contribuţii la radiodiagnosticul şi radioterapia localizărilor scheletice ale histiocitozei X la copil. Teză de doctorat I.M.F. Buc., 1972.
JAFFE H. L., LICHTENSTEIN L. — Granuloma of bone. A condition affecting one, several of many bones, but aparently limited to the skeleton, and representing the mildest clinical expression of the peculiar inflamatory histiocitozis-also underlyng Letteren-Siwe disease and Schüller-Christian disease, *Arch. of pathology*, 1944, 37, 2, 99.
NEZELOF CH. — L'Histiocytose X (revue générale), *Rev. franc. d'etudes cliniq. et biologiques*, 1966, 11, 1 22.
PAROTĂ MIHAI-POMPILIU — Granulomatoza scheletică la copil. Teză de doctorat I.M.F. Buc., 1975 (cuprinde un index bibliografic amănunţit).
POPESCU-MICLOŞANU SP. — Contribuţii la morfopatologia „histiocitozei X". Teză de doctorat I.M.F. Buc., 1970.
VEREANU D., FRUCHTER Z., PESAMOSCA AL. — Granulomatoză poliostotică la un copil de 10 luni. Societatea de Ortopedie, 22.X.1962.
VEREANU D. şi colab. — Forme mixte de trecere în granulomatoza osoasă la copil (Histiocitoza X). Ses. ştiinţ. I.M.F. Buc. noiembrie 1963.

I.3.1. MODIFICĂRILE SCHELETULUI ÎN NEUROFIBROMATOZA RECKLINGHAUSEN

Leziunile osoase din neurofibromatoza Recklinghausen sînt foarte variate. Ele constau în aspecte de atrofie şi uzură a oaselor sau de hipertrofie osoasă, cu încurbări şi apariţia unor cavităţi chistice, unice sau multiple. Acestea apar în cadrul unui sindrom clinic în care se găsesc: pete cutanate de culoarea cafelei cu lapte, neurofibroame situate de-a lungul traiectelor nervoase, tumori cutanate de tip *moluscum*.

Afecţiunea este eredofamilială.

Simptome. Interesarea tegumentului, a nervilor şi a scheletului este variabilă, dînd loc unor forme fruste, la care diagnosticul se pune mai greu.

Manifestările osoase apar, obişnuit, în a doua copilărie sau la copilul mai mare, de vîrstă şcolară, care este adus la consultaţii pentru deformări ale membrelor, ale coloanei vertebrale sau pentru hipertrofii ale unui membru.

Examenul bolnavului trebuie completat cu cercetarea semnelor cutanate şi a tumorilor situate pe traiectul nervilor.

Examenul radiologic arată uzura sau atrofia osoasă, zone de osteoliză cu formaţiuni chistice, uneori multiple („în fagure de miere" sau „în bule de săpun"), care pot subţia sau sufla corticala sau produc deformări osoase, vertebrale, cu scolioze accentuate (fig. I.57 şi 58). Alteori, se găsesc asociate sau există ca singură manifestare, aspecte de hipergeneză osoasă cu îngroşări şi deformări ale compactelor.

Diagnostic. Diagnosticul diferenţial trebuie făcut, pentru formele cu manifestări chistice, cu displazia fibroasă a oaselor şi cu sindromul Albright. Unele scolioze, care au fost etichetate drept scolioze esenţiale, pot să fie datorate neurofibromatozei.

Fig. I.57. — Copil de 13 ani cu neurofibromatoză Recklinghausten : femurul prezintă corticala subţiată ; zone de osteoliză cu formaţiuni chistice multiple ; pe radiografia de faţă, fractură pe os patologic.

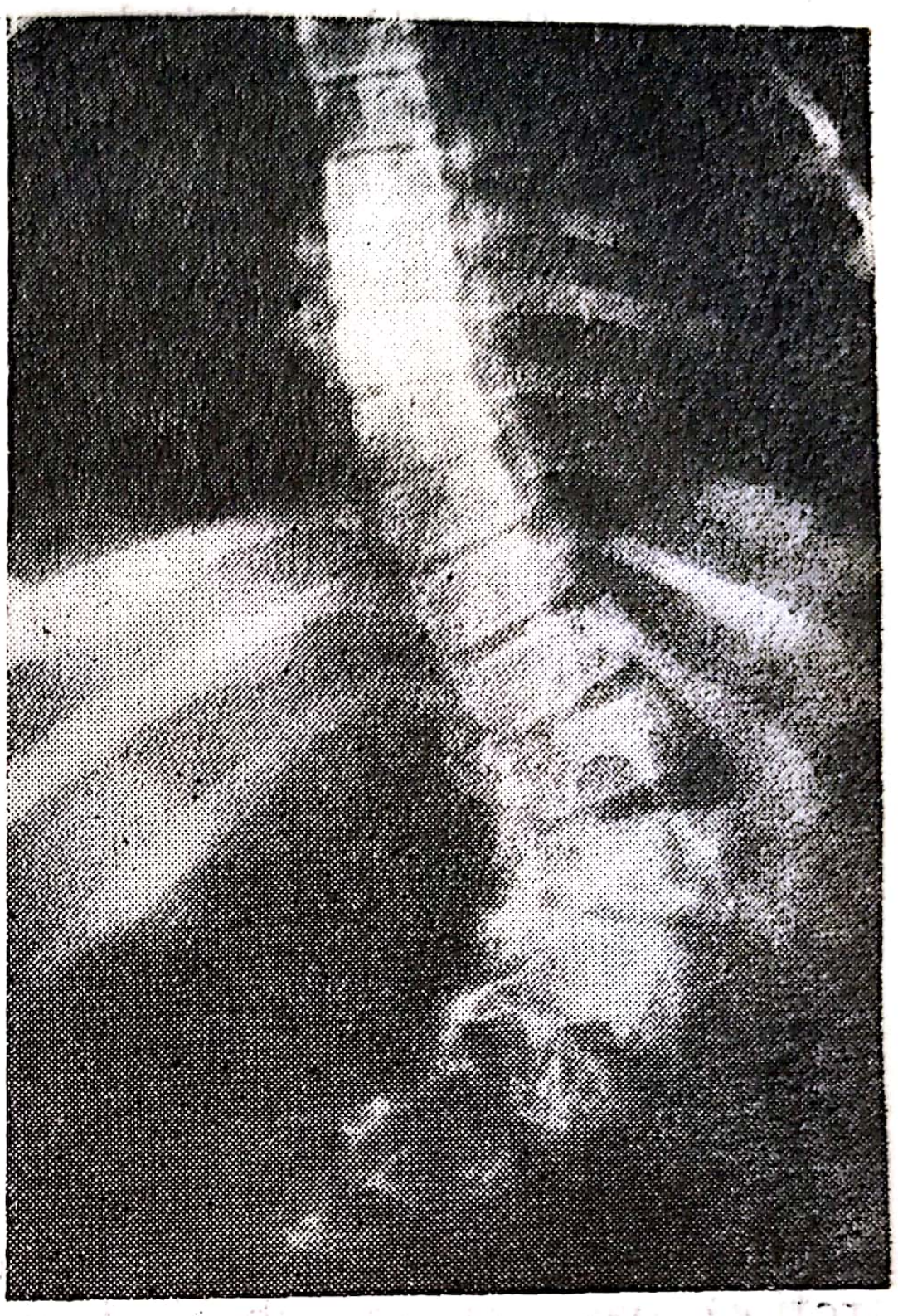

Fig. I.58. — Neurofibromatoză Recklinghausen : deformări osoase vertebrale cu scolioză accentuată.

Tratament. Formaţiunile chistice care slăbesc rezistenţa osului şi duc la fracturi „pe os patologic" pot să fie chiuretate şi umplute cu transplante osoase. Pentru cifoscolioză, se recurge la sinostoze vertebrale.

I.4. OSTEODISTROFII

I.4.1. OSTEONECROZELE ASEPTICE

A. DENISCHI

Necroza osoasă constituie o leziune importantă în patologia osteoarticulară şi, frecvenţa ei este explicată prin dispoziţia pe care o au vasele osului, care sînt adăpostite în interiorul unor spaţii inextensibile.

Anatomie patologică. În evoluția unui focar de necroză aseptică, se descriu trei stadii :

a) *Stadiul de debut sau de necroză recentă.* Macroscopic, țesutul osos, care a fost lipsit de vascularizație prin obliterarea vaselor nutritive, este greu de diferențiat de țesutul osos normal din vecinătate. După cîtva timp însă, periostul de pe osul mort se decolează mai ușor, osul nu sîngerează și spațiile osoase conțin resturi uleioase, în loc de măduva normală.

Radiografia focarului de necroză osoasă, imediat după constituirea lui, nu permite o deosebire a acestuia de țesutul osos viabil. Abia mai tîrziu, după cîteva săptămîni, în stadiul de regenerare, începe să se definească conturul focarului de necroză.

Examenul histologic este însă cel mai precis ; el arată dispariția osteocitelor astfel că osteoplastele rămîn goale.

b) *Stadiul de regenerare.* La limita dintre focarul de necroză și osul viu se produc modificări reacționale ale țesutului osos viu, care duc la resorbția osului necrozat și înlocuirea acestuia cu țesut osos viabil. Țesutul conjunctiv din spațiile medulare ale țesutului osos viu proliferează, constituind un țesut de granulație. Consecința imediată a acestei proliferări conjunctivovasculare este o resorbție a traveelor țesutului osos.

În această fază, focarul de necroză osoasă se găsește înconjurat de o zonă de atrofie osoasă astfel că, pe radiografie, focarul de necroză osoasă apare mai dens decît țesutul osos din jur, ceea ce îngăduie să i se delimiteze conturul.

Acest țesut de granulație pătrunde progresiv focarul de necroză, rehabitînd spațiile sale medulare și, prin osteoclazie, începe să resoarbă țesutul osos necrozat.

Paralel cu acest proces de resorbție osteoclazică, în sînul țesutului de granulație se diferențiază osteoblastele, care încep să producă țesut osos nou, ce se substituie celui vechi, necrozat. Țesutul osos de neoformație este, la început, de tip primitiv, apoi se remaniază, se organizează lamelar, devenind țesut osos adult.

c) *Stadiul de vindecare.* În cele din urmă, cînd fragmentul necrozat este mic și are un contact larg cu țesutul osos viu, focarul de osteonecroză poate să fie în totalitate resorbit și înlocuit cu țesut osos viu, producîndu-se astfel o vindecare completă.

Cînd însă fragmentul necrozat este voluminos, invadarea conjunctivovasculară poate să înceteze de a mai progresa. Adesea, în astfel de situații se produce, la periferia zonei necrozate, o calcificare a țesutului conjunctivovascular, a cărui putere de proliferare s-a epuizat. Această calcificare este vizibilă pe clișeul radiografic și ea delimitează zona de necroză osoasă.

Etiopatogenie. Cele mai multe dintre necrozele aseptice ale osului sînt secundare suprimării aportului sanguin într-un segment al osului. Întreruperea vasculară poate să fie urmarea unei răniri vasculare sau a unei endarterite trombozante.

Deosebit de aceste osteonecroze aseptice de origine vasculară, într-un număr mai redus de cazuri, pot să fie întîlnite osteonecroze prin

acțiunea asupra țesutului osos a agenților fizici (ultrasunete, căldura, radiațiile ionizante) sau a agenților chimici (fosforul, arsenicul etc.).

Din punct de vedere etiologic, necrozele osoase aseptice, pot să fie clasificate în osteonecroze la care cauza este cunoscută și acelea la care cauza este discutabilă sau încă necunoscută.

I.4.1.1. OSTEONECROZE ASEPTICE DE CAUZĂ CUNOSCUTĂ

Factorii care pot să determine osteonecroze sînt numeroși.

I.4.1.1.1. OSTEONECROZE DE ORIGINE TRAUMATICĂ

Traumatismele mari, fracturile și luxațiile, pot să producă necroza osoasă cînd sînt lezate vasele care irigă osul sau o parte din os.

Această necroză se observă în fractura astragalului, fractura scafoidului carpian, dar mai cu seamă în fractura colului femural și în luxația traumatică a șoldului (fig. I.59).

Fig. I.59. — Necroza capului femural după fractura colului operată.

I.4.1.1.2. OSTEONECROZA DIN BOALA CHESONIERILOR

În boala chesonierilor necroza osoasă aseptică interesează cu deosebire epifizele femurale, ducînd în cele din urmă la artroză.

Anatomia patologică. Leziunea principală o constituie insulele de necroză osoasă aseptică, situate în epifizele și diafizele oaselor interesate.

în jurul lor, din țesutul osos viu se formează țesutul de granulație, care invadează aceste focare de osteonecroză, le resoarbe și le înlocuiește cu țesut osos nou. În timpul resorbției și al reconstrucției osoase, sub influențele mecanice care se exercită asupra lor, epifizele tind să se deformeze, iar cartilajul să denegereze, ducînd la instalarea artrozei.

Simptomatologie. Boala chesonierilor se manifestă prin accidente acute, produse imediat sau la cîteva ore de la o decomprimare prea rapidă și prin manifestări permanente, persistînd sub formă de sechele.

Accidentul acut constă din dureri, paralizii, vertije, indurații subcutanate, hemoragii, surditate.

Tulburările permanente se constată la muncitorii care au avut mai multe accidente acute de decompresiune. Ele constau în tulburări nervoase și osteoarticulare, realizînd tabloul clinic al artrozei. Dintre articulațiile interesate, pe prim plan se situează articulația coxofemurală, apoi cea scapulohumerală, genunchiul și articulația tibiotarsiană.

Radiografia arată semnele necrozei (fig. I.60). Structura capului femural este alterată prin prezența unor zone de transparență crescută, alternînd cu zone de condensare osoasă, imagine care traduce remanierea neregulată a țesutului osos necrozat de către țesutul conjunctivovascular. Pe alocuri se pot observa mici cavități clare, pseudochistice.

Capul femural poate să prezinte o turtire de sus în jos, sub efectul presiunii care se exercită pe această epifiză slăbită din punct de vedere mecanic, prin prezența insulelor de necroză osoasă.

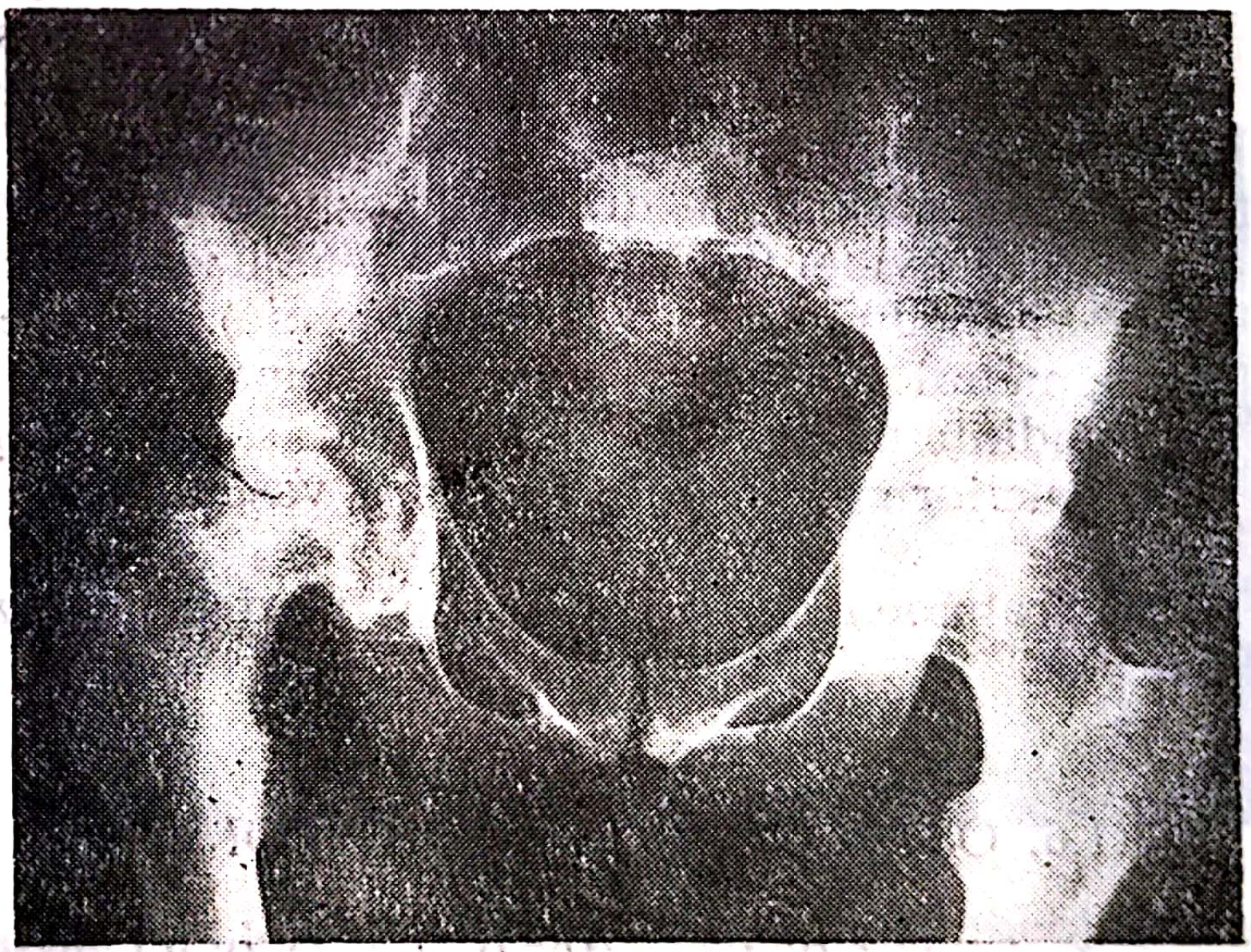

Fig. I.60. — Necroza capului femural în boala chesonierilor.

Spațiul articular este pensat în zona polară superioară și adesea se constată și o osteofitoză periarticulară.

Leziunile de necroză osoasă diafizară, care de obicei rămîn clinic mute, apar pe radiografie ca zone înconjurate de un lizereu de calcificare.

I.4.1.1.3. OSTEONECROZE DE ORIGINE TERMICĂ

Gangrena unei extremități după congelare sau după arsură se însoțește și de necroză osoasă, nu numai a părților moi. Țesutul osos este mai sensibil la răcire decît părțile moi, care pot să rămînă intacte, în timp ce țesutul osos se necrozează. Separarea părților osoase necrozate se face prin activitatea osteoclazică a țesutului de granulație care ia naștere din spațiile medulare ale osului viu din jur.

I.4.1.1.4. OSTEONECROZE PRIN RADIAȚII IONIZANTE

În urma röntgenterapiei sau radiumterapiei prelungite sau în doze mari se pot produce necroze osoase. Asemenea necroze, situate cu deosebire la nivelul maxilarului, apar și la lucrătorii care confecționează cadrane luminoase folosind substanțe radioactive.

I.4.1.1.5. OSTEONECROZA DREPANOCITARĂ

Drepanocitoza este responsabilă de trombozele vasculare și, în consecință, de infarctul osos, a cărui expresie clinică poate să fie acută, tranzitorie sau, mai rar, să ia o alură cronică a unei osteonecroze epifizare aseptice. Această afecțiune se întîlnește la indivizi de rasă neagră și se caracterizează, clinic, prin artralgii care se asociază cu puseuri hemolitice însoțite de o stare febrilă, de crize dureroase abdominale, mărturie a unui infarct visceral, de manifestări neurologice. Osteonecroza se localizează, preferențial, la nivelul epifizelor și în special la epifiza femurală superioară (80% din cazuri), aspectul radiologic fiind cel al necrozei idiopatice a capului femural.

Diagnosticul de drepanocitoză se pune pe baza analizelor de laborator care evidențiază semnele hemolizei (reticulocitoză sanguină, eritroblastoză medulară, hiperbilirubinemie), pe prezența celulelor falciforme la examenul sîngelui și prezența hemoglobinei S. Această hemoglobină S are tendința să cristalizeze în mediu sărac în O_2 și, împreună cu globulele roșii falciforme, produc tromboza vasculară cu necroza ischemică consecutivă.

Tratamentul este același ca pentru necroza idiopatică a capului femural.

I.4.1.1.6. OSTEONECROZA CORTIZONICĂ

Layani și Sichère (1954) și apoi Pietrogrande și Bastromarino (1957) au atras atenția asupra leziunilor osteoarticulare produse de corticoterapie. Semnele clinice și radiologice ale osteonecrozelor cortizonice sînt asemănătoare formelor idiopatice. Localizarea la capul femural este precumpănitoare (93% după Martoia), dar localizările bilaterale sau chiar la mai multe epifize nu sînt rare.

I.4.1.2. OSTEONECROZE ASEPTICE DE CAUZĂ NECUNOSCUTĂ

I.4.1.2.1. OSTEONECROZA ASEPTICĂ A SEMILUNARULUI (BOALA KIENBÖCK)

Osteonecroza aseptică a semilunarului a fost descrisă de Kienböck în 1910 ca o osteomalacie traumatică. Boala se întîlnește între 18—30 de ani, la bolnavii de sex masculin și care îndeplinesc meserii manuale ce îi expun la microtraumatisme carpiene. De asemenea, boala poate să urmeze unei fracturi a semilunarului sau a altui os al pumnului.

Patogenie. Kienböck admite că boala s-ar datora traumatismului care rupe, o dată cu ligamentele, și vasele care nutresc semilunarul. Leriche vede în acest sindrom un fenomen reflex, determinat de traumatism. Alți autori susțin patogenia prin infarct, deci prin obliterare arterială și necroză consecutivă.

În 1928, Hulten arată că scurtimea cubitusului este responsabilă de producerea bolii Kienböck.

Simptomatologie. Boala debutează prin durere, de obicei vie, în dreptul semilunarului și care se accentuează la presiune.

Impotența funcțională se traduce printr-o jenă a mișcărilor mîinii, uneori importantă, deoarece orice mișcare accentuează durerile.

Edemul regiunii dorsale a pumnului se întîlnește în cele mai multe cazuri.

Radiografia arată un os semilunar turtit, cu pete de condensare alternînd cu altele de decalcificare, iar uneori, semilunarul apare extrem de condensat și redus ca dimensiune (fig. I.61). După un timp, ca urmare a inactivității, și celelalte oase ale carpului prezintă leziuni de osteoporoză.

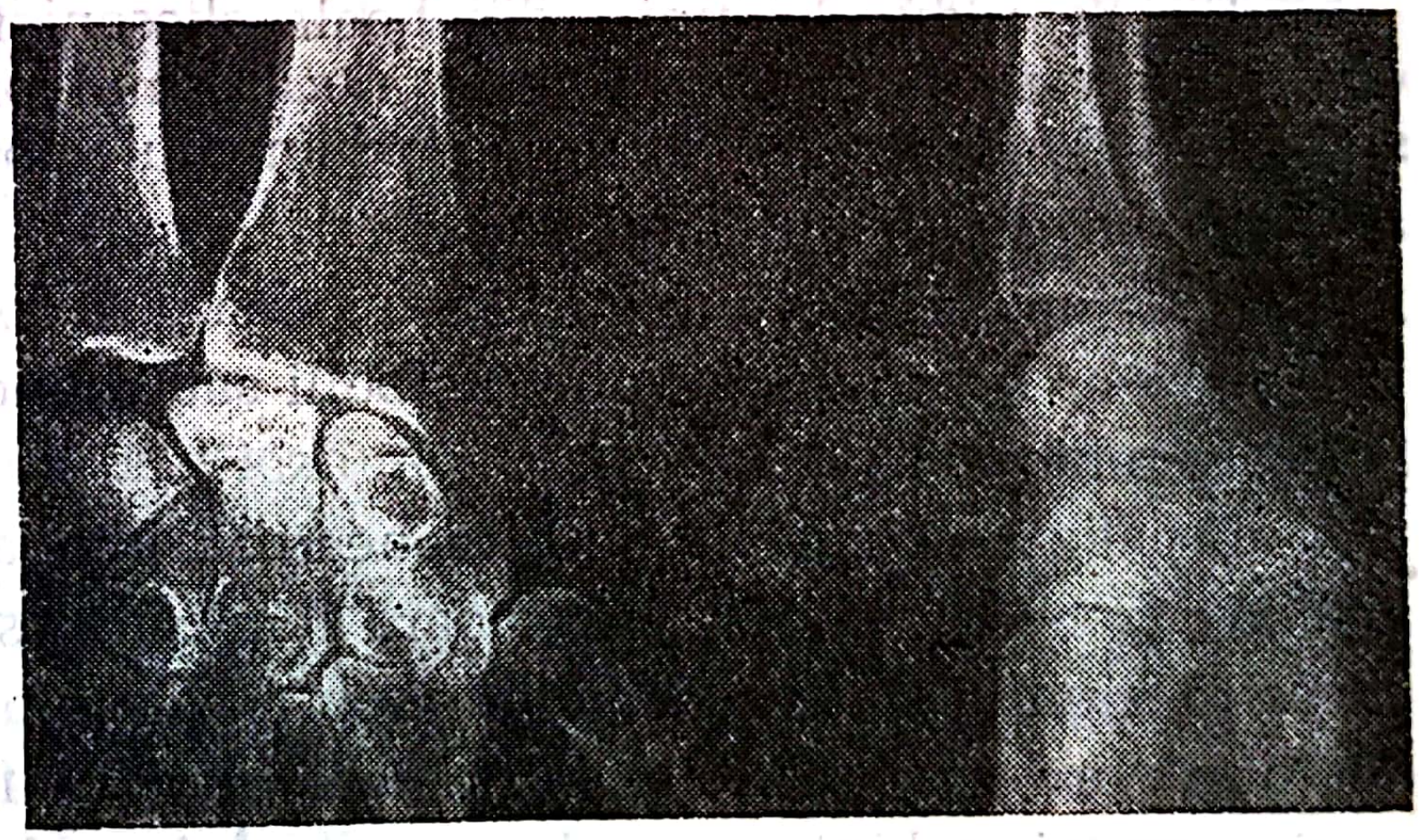

Fig. I.61. — **Boala Kienböck: semilunarul apare condensat, turtit și fragmentat.**

Tratament. În cazurile cu dureri mari se recomandă imobilizarea pumnului timp îndelungat, după care se face fizioterapie și chinetoterapie.

Hirsch recomandă, în cazurile în care semilunarul este mic și fragmentat, extirparea osului. Müller preconizează chiuretarea țesutului osos necrozat.

Hulten, în 1928, considerînd că scurtimea cubitusului este responsabilă de producerea sindromului, propune și efectuează osteotomia de scurtare a radiusului ca tratament al acestei osteonecroze. Din cauza frecvenței pseudartrozelor după osteotomia de scurtare a radiusului, Persson folosește osteotomia de alungire a cubitusului.

Graner practică, în tratamentul bolii Kienböck, artrodeza intracarpiană. Cînd semilunarul este redus ca volum și fragmentat, extirpă osul necrozat, secționează orizontal osul mare la mijlocul său și deplasează, în spațiul rămas după extirparea semilunarului, jumătatea proximală a osului mare; după îndepărtarea celor două jumătăți, umple golul dintre ele cu o grefă de os spongios.

Swanson, după extirparea semilunarului necrozat, aplică în locul acestuia o proteză din silastic.

Codega (1961) constatînd semne clinice, anatomopatologice și electrice de suferință a nervului median în cursul bolii Kienböck, propune ca tratament secțiunea ligamentului inelar anterior al carpului. Autorul semnalează după operație o remisiune a durerilor, bolnavii putînd relua repede munca.

Extirparea semilunarului cu interpunerea de tendon a fost de asemenea, propusă de autori ca Nahigian (1970) și Quick (1980).

Saffar (1982) folosește extirparea semilunarului și înlocuirea lui cu pisiformul, rămas pediculat pe cubitalul anterior și pe arterele sale, și care este poziționat în locul semilunarului.

I.4.1.2.2. OSTEONECROZA ASEPTICĂ IDIOPATICĂ A ADULTULUI

La adult pot să fie întîlnite osteonecroze idiopatice ale epifizelor, asemănătoare acelora întîlnite la copil sau la adolescent.

Ele reproduc leziunile din boala chesonierilor și sînt datorite unei obstrucții vasculare. Cît privește mecanismul prin care se ajunge la obstrucția vasculară, sîntem încă în domeniul ipotezelor; după unii autori ar fi vorba de efectul unei endarterite cronice obliterante, după alții ar fi efectul factorilor traumatici. S-a presupus de asemenea, că tulburarea vasculară ar fi consecința unei embolii sau a unor leziuni vasculare inflamatoare amicrobiene.

Localizarea zonelor de osteonecroză idiopatică a adultului este variabilă; frecvent, epifiza superioară femurală este interesată și, în aceste cazuri, leziunile sînt asemănătoare cu acelea din boala chesonierilor, cu o evoluție spre artroză. Alteori necroza capului femural îmbracă aspectul unei zone triunghiulare, cu baza situată la polul superior al capului, în regiunea de descărcare a greutății corpului. O zonă de transparență crescută separă fragmentul de necroză de peretele sclerotic, dens, al osului viu (fig. I.62).

În alte cazuri leziunea se întîlnește la nivelul capului humeral sau la nivelul genunchiului.

Aceste forme de osteonecroză idiopatică a adultului duc, în cele din urmă, la artroze secundare, în special la coxartroză, căci cel mai adesea capul femural este interesat. (Vezi necroza idiopatică a capului femural).

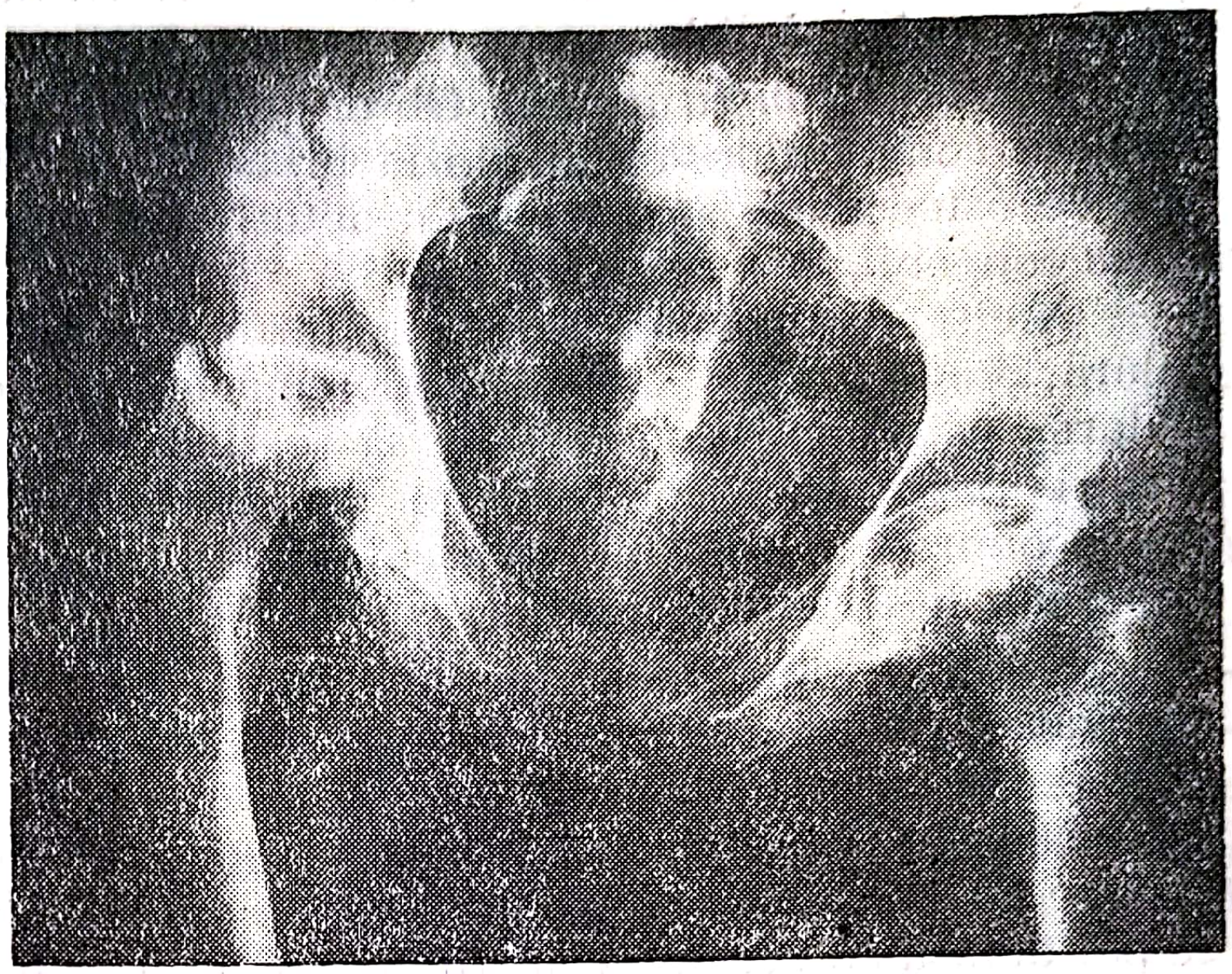

Fig. I.62. — Osteonecroză aseptică a capului femural: o zonă de transparență crescută separă fragmentul necrotic de peretele sclerotic, dens, al osului viu.

I.4.1.2.3. OSTEONECROZE ASEPTICE IDIOPATICE ALE COPILULUI (OSTEOCONDROZE), (EPIFIZITE, APOFIZITE)

Sub această denumire sînt cuprinse o grupă de afecțiuni osteoarticulare care se întîlnesc în perioada de creștere, la copii și la adolescenți și care se caracterizează, morfologic, prin leziuni de necroză osoasă aseptică de origine ischemică, iar etiologia și patogenia lor este încă necunoscută sau discutată.

Ele sînt cunoscute în patologie sub denumirea de osteocondrite (epifizite, apofizite), ceea ce creează confuzii, căci lasă impresia de leziune inflamatoare iar denumirea, după autorul care le-a descris primul, maschează caracterele comune pe care le au. De aceea este mai corect să fie denumite osteocondroze.

După localizarea anatomică a leziunilor sînt descrise patru tipuri de osteocondroze:

1. Unele prezintă modificări în forma și consistența nucleilor de osificare epifizari ai oaselor lungi, ca în boala Legg-Calvé-Perthes, boala a II-a Köhler, epifizita capului humeral, epifizita capului radial etc.

2. Altele prezintă leziuni de necroză ischemică a nucleilor osoși ai oaselor spongioase scurte, ca în scafoidita tarsiană (boala I-a Köhler), necroza semilunarului, necroza cuneiformului, necroza sesamoidelor etc.

3. O altă grupă prezintă leziuni necrotice ale apofizelor de inserție musculară, ca în apofizita tibială, apofizita calcaneană, apofizita celui de al V-lea metatarsian etc.

4. În alte cazuri osteocondroza se prezintă sub forma leziunilor necrotice parțiale, cuneiforme, ale segmentelor articulare care, în unele si-

tuații, se pot desprinde devenind corpi liberi intraarticulari, ca în osteocondroza disecantă a șoldului, a genunchiului, a astragalului etc.

Etiopatogenie. Cauzele acestor osteocondroze nu se cunosc în mod sigur ; au fost incriminați o seamă de factori, fără a se putea face dovada sigură a participării lor.

Factorul constituțional. Observațiile clinice au arătat că unele malformații congenitale, ca displazia luxantă a șoldului, *coxa valga*, se însoțesc de osteocondroză, ceea ce a determinat pe unii autori să afirme originea congenitală a acestora.

Nielsen susține că în perioada de creștere există o fragilitate vasculară, dar aceasta nu este întotdeauna legată de apariția necrozei. În instalarea osteocondrozei trebuie să se țină seama și de existența unor alcătuiri particulare, de origine congenitală sau familială a epifizelor (osteocondrozele șoldului prezente la bunici, părinți, veri etc.) pe care Lehmann le-a denumit epifize constituțional slabe.

Ribbing, observînd membrii unei familii cu numeroase tulburări epifizare, constată la cei mai mici, fragmentări a unor nuclei osoși epifizari, iar la cei mai mari aspecte de osteocondrită disecantă. El emite ipoteza că în epifiză rămîn fragmente osoase izolate prin țesut cartilaginos și care se prezintă cu rezistență mai mică la forțele de deplasare, încît se pot detașa cu ocazia unui traumatism obișnuit.

Factorul glandular, a fost incriminat în osteocondrozele care evoluează în perioada pubertății, cînd dezechilibrul hormonal este prezent. Astfel Schäffer, la un număr de 258 de copii cu tulburări glandulare, găsește leziuni de osteocondroză în proporție de 35,2% din cazuri. Osteocondroza a fost semnalată, în special, la bolnavii cu insuficiență tiroidiană sau a glandelor genitale.

Factorul vascular este actualmente cel mai frecvent invocat în producerea osteocondrozelor. Pentru König, osteocondroza apare ca urmare a tulburărilor produse de endarterita obliterantă, în vreme ce pentru Rieger, obliterarea vasculară este produsă de embolusuri grăsoase. Axhausen susține că tulburarea vasculară este determinată de o embolie microbiană care produce osteonecroză septică, căreia îi urmează o fractură patologică secundară.

Schäffer scoate în evidență posibilitatea de trombozare a căilor vasculare prin influența unei puternice acțiuni nervoase reflexe, incitată de un traumatism puternic și unic sau de microtraumatisme repetate. Se produc, astfel, spasme ale vaselor sanguine acolo unde acestea au un caracter terminal.

Bernbeck susține că tulburarea vasculară care stă la baza producerii osteocondrozei este datorată unui proces de compresiune mecanică a vaselor care irigă nucleul osos, prin edemul degenerativ al cartilajului. Acest edem degenerativ poate să fie produs prin cauze diverse dar, cel mai adesea, el se datorește traumatismului.

Factorul traumatic. În ultima vreme s-a acordat o atenție deosebită traumatismului și mai ales microtraumatismelor care produc necroza osului prin ischemie și anoxie.

În vreme ce pentru Axhausen microtraumatismele produc fracturi patologice microscopice ale traveelor osoase pe un teren modificat prin

tulburări vasculare (embolie microbiană), pentru Barth și Nagura micro-fracturile trabeculare ale nucleului osos sînt primitive, iar modificările caracteristice osteocondrozei sînt secundare.

O înțelegere mai largă a rolului factorului traumatic în producerea osteocondrozei o dovedește Rutishauser. După acest autor, forța traumatică poate să acționeze asupra osului, fie din afară, și în cazul că ea depășește rezistența mecanică a osului produce fractura, fie din interiorul organismului, sub forma supraîncărcării și a contracției musculare crescute. În această ultimă situație, cînd rezistența osului nu este depășită, se produc fenomene de oboseală a osului, care se manifestă, după cîtva timp, sub forma unei necroze celulare. Tulburările principale apar la nivelul osteocitelor, care sînt foarte sensibile la suprapresiune, precum și la nivelul vaselor de calibru foarte mic. In acest mod, se constituie zone de necroză (osteoliză osteocitară), care nu se mai pot reface decît sub forma unui țesut osteoid, în care se găsesc și zone de țesut cartilaginos.

Pentru Soeur, supraapăsarea duce la compresiunea progresivă a vaselor sanguine și, osteonecroza apare ca o consecință a acestui fapt, mecanismul fiind asemănător cu acela al producerii escarelor de decubit. Supraapăsarea țesutului cartilaginos și a osului spongios permite, fără fractură, compresiunea vaselor mici, care se obliterează mai ales la nivelul pe unde trec liniile principale de forță.

În general, trebuie remarcat că astăzi, tot mai mulți autori privesc osteocondroza ca fiind de origine vasculară, iar factorul traumatic, reprezentat prin supraapăsare sau microtraumatisme, declanșează osteonecroza pe seama sensibilității osteocitelor și a leziunilor vasculare și anoxice pe care le antrenează.

Anatomie patologică. Indiferent de localizarea osteocondrozei, din punct de vedere al evoluției histologice, aceasta trece prin trei faze : faza de necroză osoasă, faza de regenerare, faza de vindecare.

1. *Faza de necroză osoasă* este caracterizată prin moartea celulelor, atît de la nivelul lamelelor osoase (osteocite) cît și a acelora din măduva osoasă. În prima fază osul și cartilajul sînt intacte, totuși se constată schimbări în constituția osteocitelor sau chiar moartea lor. Vasele sînt dilatate și umplute cu sînge care stagnează. Țesuturile moi învecinate prezintă semnele accidentului vascular : membrana sinovială și capsula sînt îngroșate prin congestie și edem, vasele dilatate sînt înconjurate de mici infiltrate limfocitare iar dacă staza persistă suficient de mult, se poate produce o activitate fibroblastică ce duce la fibroză.

2. *Faza de regenerare* se caracterizează prin predominarea proceselor de necroză de la nivelul nucleului osos și a țesutului cartilaginos din jur și prin invadarea zonei de necroză osoasă de către mugurii conjunctivovasculari.

Nucleul osos epifizar se necrozează total sau în parte, iar cartilajul articular, care își datorește nutriția lichidului sinovial, supraviețuiește pînă cînd suportul său osos se prăbușește și atunci suprafața sa devine neregulată și se turtește.

Deoarece cartilajul de conjugare își primește vascularizația din aceleași vase ca nucleul osos, el este de asemenea în suferință. Creșterea encondrală este încetinită sau chiar oprită.

Nucleul osos epifizar fiind irigat de mai multe vase, rar se întîmplă ca întreaga epifiză să fie lipsită de vascularizație. Astfel, deși osul și țesutul cartilaginos din jur mor, totuși, din celulele mezenchimale care au persistat, se formează un țesut de granulație. Acesta, împreună cu noile arteriole și capilare dezvoltate de la nivelul periostului metafizar, prin efracția zonei dintre cartilajul articular și cel de conjugare, invadează spongioasa epifizară și, printr-un proces de osteoclazie, resoarbe osul mort, fragmentîndu-l.

Fragmentarea, cu existența unor segmente osoase opace, foarte evidente radiologic, corespunde porțiunilor condensate prin osteonecroză, iar zonele decalcificate, indică invadarea regiunii de către țesutul conjunctivovascular tînăr.

Îngroșarea metafizei și a diafizei învecinate s-ar datori, după Axhausen, excitării osteogenezei de origine periostală.

În această fază, dacă se exercită o presiune chiar normală asupra traveelor osoase, acestea fiind foarte puțin rezistente, epifiza se poate deforma, ceea ce duce mai tîrziu la instalarea artrozei.

3. *Faza de vindecare* sau de reconstrucție, este marcată prin înlocuirea, în totalitate sau în parte, a zonei osoase necrozate, prin țesut osos nou și cartilaj.

Dacă vasele epifizare au fost în totalitate obliterate, zona necrozată trebuie să aștepte ca țesutul de granulație să-l pătrundă dinspre metafiză și, în această perioadă, leziunea pare să fie statică. Resturile de țesut osos mort, de cartilaj și de măduvă, sînt distruse și înlocuite cu os sau cu un țesut fibros dens. În cazul cînd înlocuirea țesutului osos necrozat nu a fost totală, se observă persistînd un fragment necrotic, care este izolat de osul viu printr-o bandă de țesut conjunctiv, realizînd aspectul de osteocondroză disecantă. În rare cazuri, cînd suprimarea sprijinului a fost respectată pe toată perioada evoluției osteocondrozei, se poate obține o refacere normală a formei epifizei.

Aspect radiologic. Manifestările radiologice ale osteocondrozei sînt corespunzătoare alterărilor anatomice și funcționale.

În primul stadiu al bolii, modificările radiologice sînt puține și constau într-o îngroșare a capsulei articulare, care se vizualizează datorită radiotransparenței crescute a grăsimii învecinate. În acest stadiu se poate constata o ușoară decalcifiere subcondrală a epifizei. Mai tîrziu, nucleul osos epifizar apare mai opac decît normal, dar aceasta nu reprezintă o creștere reală a conținutului mineral, ci mai curînd reprezintă o demineralizare a structurilor osoase din jur, ca rezultat al imobilizării sau al hiperemiei. Nucleul epifizar nu se demineralizează ; din cauza întreruperii vasculare și prin contrast apare mai dens decît țesutul osos din jur. Zona cartilajului metafizar de creștere apare lărgită și neregulată și, adesea prezintă formații chistice la acest nivel. Aceste alterări ale zonei cartilajului de creștere se datoresc tot întreruperii vasculare, căci acest cartilaj primește vascularizația din același trunchi cu nucleul osos epifizar.

În stadiul al doilea, nucleul epifizar devine mult mai opac, se fragmentează și se turtește. Aceste schimbări reflectă invazia nucleului osos epifizar necrotic de către țesutul de granulație și efectul presiunii asupra acestei structuri osoase slăbite. Creșterea opacității nucleului epifizar este, în acest stadiu, reală și reflectă prăbușirea acestuia, sub efectul sprijinului și prin îngroșarea traveelor sale prin apoziționare.

În stadiul al treilea sau stadiul de vindecare, se formează țesut osos nou, care înlocuiește țesutul osos necrozat și conturul nucleului epifizar devine din nou regulat. Concomitent cu modificările radiologice de la nivelul nucleului epifizar, se produc modificări și la nivelul metafizei, în urma cărora aceasta devine mai largă și mai scurtă.

În cazuri de osteocondrită disecantă, în faza inițială radiografia arată segmentul necrotic de formă lenticulară situat în locul său, dar ușor denivelat față de suprafața articulară. Într-un stadiu mai înaintat, radiografia poate surprinde fragmentul osteocartilaginos detașat și liber în cavitatea articulară. În aceste situații, radiografiile făcute din mai multe incidențe, pot fixa locul de unde fragmentul lenticular s-a desprins sub forma unei mici pierderi de substanță din epifiză.

Tablou clinic. Orice osteocondroză, fie că se prezintă ca o epifizită, apofizită sau osteocondroză disecantă, se manifestă printr-o ușoară impotență funcțională, legată direct de durerile pe care le resimte bolnavul. Durerile, ca și impotența funcțională, se amplifică treptat, o dată cu evoluția bolii.

Palparea produce bolnavului durere, dar nu se constată niciodată senzația de împăstare articulară. Ganglionii regionali nu sînt măriți de volum și nici dureroși. Tegumentele sînt de obicei puțin mai calde, mai ales cînd regiunea osoasă afectată este superficială (apofiza tibială, scafoidul tarsian etc.), dar nu sînt eritematoase și nici dureroase.

Mișcările active și pasive sînt de obicei limitate, deoarece bolnavul, în faza dureroasă a bolii, se opune oricărei mișcări de amplitudine mare.

Evoluția bolii, fie că este vorba de localizare epifizară, apofizară sau de osteocondroză disecantă, este lungă, cîteodată de 2—3 ani. Multe dintre osteocondroze, după această perioadă evolutivă lungă, se vindecă din punct de vedere al manifestărilor clinice, chiar în mod spontan, cu atît mai mult dacă se instituie, de la început, un tratament corect. Marea majoritate a osteocondrozelor însă nu-și recuperează, după vindecarea clinică, forma anatomică normală, ceea ce face ca, în timp, să apară fenomene de artroză prin incongruență articulară.

A. *Osteocondroza coloanei vertebrale (boala Scheuermann)*

Această osteocondroză, descrisă de Scheuermann și cunoscută sub denumirea de epifizită vertebrală sau cifoză dorsală sau lombară, apare în perioada de creștere și se însoțește de dureri vertebrale, mai mult sau mai puțin intense.

Anatomie patologică. Scheuermann considera afecțiunea ca o epifizită vertebrală, deoarece tulburările care dau naștere cifozei aveau loc la nivelul inelului cartilaginos al vertebrei, corespondentul epifizei oaselor lungi. Procesele patologice care au loc la acest nivel, ar explica deformarea cuneiformă a corpilor vertebrali.

Schmorl arată însă că, în cifoza adolescenților, modificările anatomice se găsesc la nivelul discurilor din zona cifozei, și sînt în strînsă legătură cu formarea nodulilor cartilaginoși intrasomatici.

Grație lucrărilor lui Schmorl, Junghans, Mau, Guntz și Aufdermaur, se cunoaște astăzi mai bine natura leziunilor din boala Scheuermann, care este o distrofie a platourilor cartilaginoase ale vertebrelor, prin lezarea sistemului fibrilar. Aufdermaur arată că lamelele fibroase care asigură scheletul cartilajului se relaxează, se destind, și sfîrșesc prin a se

rupe. Cînd zonele de ruptură a fibrelor platoului cartilaginos al vertebrei sînt întinse, se produc hernii discale intraspongioase, a căror importanță este în funcție de intensitatea solicitărilor mecanice la care este supus segmentul vertebral patologic. Discul intervertebral se subțiază; devine scleros și explică rigiditatea vertebrală. De asemenea și zona de creștere a cartilajului este interesată de procesul patologic, ceea ce explică întîrzierea în creștere a porțiunii anterioare a vertebrei, unde presiunile sînt cele mai accentuate, datorită cifozei dorsale fiziologice.

Patogenie. Explicațiile patogenice sînt încă în faza ipotezelor. Din lucrările lui Meyer rezultă că alterarea fibrelor colagene se datorește unei tulburări în metabolismul mucopolizaharidelor acide ale substanței fundamentale cartilaginoase. Pe grupările anionice ale acestora se fixează și se asamblează moleculele de precolagen, astfel că mucopolizaharidele sînt, într-un fel, tipare pe care se edifică fibrele conjunctive ; orice eroare metabolică a acestora și în special a acidului condroitin sulfuric, ar fi susceptibilă să antreneze o tulburare sau chiar o inhibiție a fibrilogenezei, deci o fragilizare a plăcii cartilaginoase, a cărei distrugere localizată este răspunzătoare de boala Scheuermann. Această ipoteză biochimică a patogeniei bolii Scheuermann are avantajul de a explica aspectul genetic al bolii semnalat de Helga Hagen în 1951 și confirmat de cercetările lui Rathke (1961), precum și asocierea frecventă a bolii Scheuermann cu epifizioliza ; în ambele afecțiuni fiind vorba de o fragilizare a cartilajului de conjugare a colului femural și a plăcii cartilaginoase vertebrale.

Simptomatologie. Faza evolutivă a bolii se situează între 12—18 ani. Totuși, boala Scheuermann nu este apanajul exclusiv al adolescentului și se poate observa și la copilul mic.

De obicei, depistarea bolii se face cu ocazia vizitei medicale școlare, dar alteori, descoperirea poate să fie întîmplătoare.

Cel mai adesea, în formele de început, semnele funcționale sînt reduse la minimum ; uneori examenul bolnavului evidențiază o rigiditate localizată, mai mult sau mai puțin accentuată a coloanei vertebrale, la nivelul unde ulterior se va dezvolta cifoza caracteristică.

Ulterior, datorită agravării leziunilor, apare cifoza prin cuneiformizarea corpilor vertebrali. Cifoza descrie o curbură mare și este localizată, cel mai frecvent în regiunea dorsală medie sau inferioară și, mai rar în regiunea lombară. Localizarea cifozei în regiunea dorsală ilustrează rolul factorilor mecanici care agravează alterările vertebrale. Acest rol este important și în localizarea lombară a bolii, căci examenul bolnavului în poziție șezîndă, pune în evidență o cifoză dorsolombară sau lombară, tradusă și printr-un stigmat clinic, reprezentat de pigmentarea cutanată din dreptul apofizelor spinoase lombare, datorată frecării de speteaza scaunului.

Durerea constituie un alt semn al bolii și se întîlnește către sfîrșitul evoluției sau în stadiul de sechelă ; ea se situează în special în curburile de compensare, traducînd astfel defectul static.

Aspect radiologic. Leziunile precoce sînt rar decelabile, căci bolnavul vine tîrziu la medic, atunci cînd leziunile sînt evidente sau cînd răsunetul morfologic arată deja stadiul de sechelă. Acestea pot să fie simple amprente nucleare care deprimă platoul cartilaginos și țesutul osos subiacent, fie adevărate hernii intraspongioase, atunci cînd, într-un stadiu

mai avansat, substanța disconucleară a irupt în corpul vertebral. Sub influența factorilor mecanici, spațiul intervertebral se pensează, își pierde elasticitatea, iar platourile vertebrale se tasează în locurile expuse presiunilor cele mai puternice și fragilizate de distrofie, adică în regiunea anterioară a vertebrelor. Astfel apare cuneiformizarea vertebrelor prin deficiența peretelui vertebral anterior (fig. I.63).

Evoluție. Prognostic. Boala Scheuermann este o boală benignă prin sine însăși și, în perioada de stare nu incomodează bolnavul. Ea evoluează atît cît durează creșterea osoasă. Consecințele ei, dimpotrivă, sînt adesea

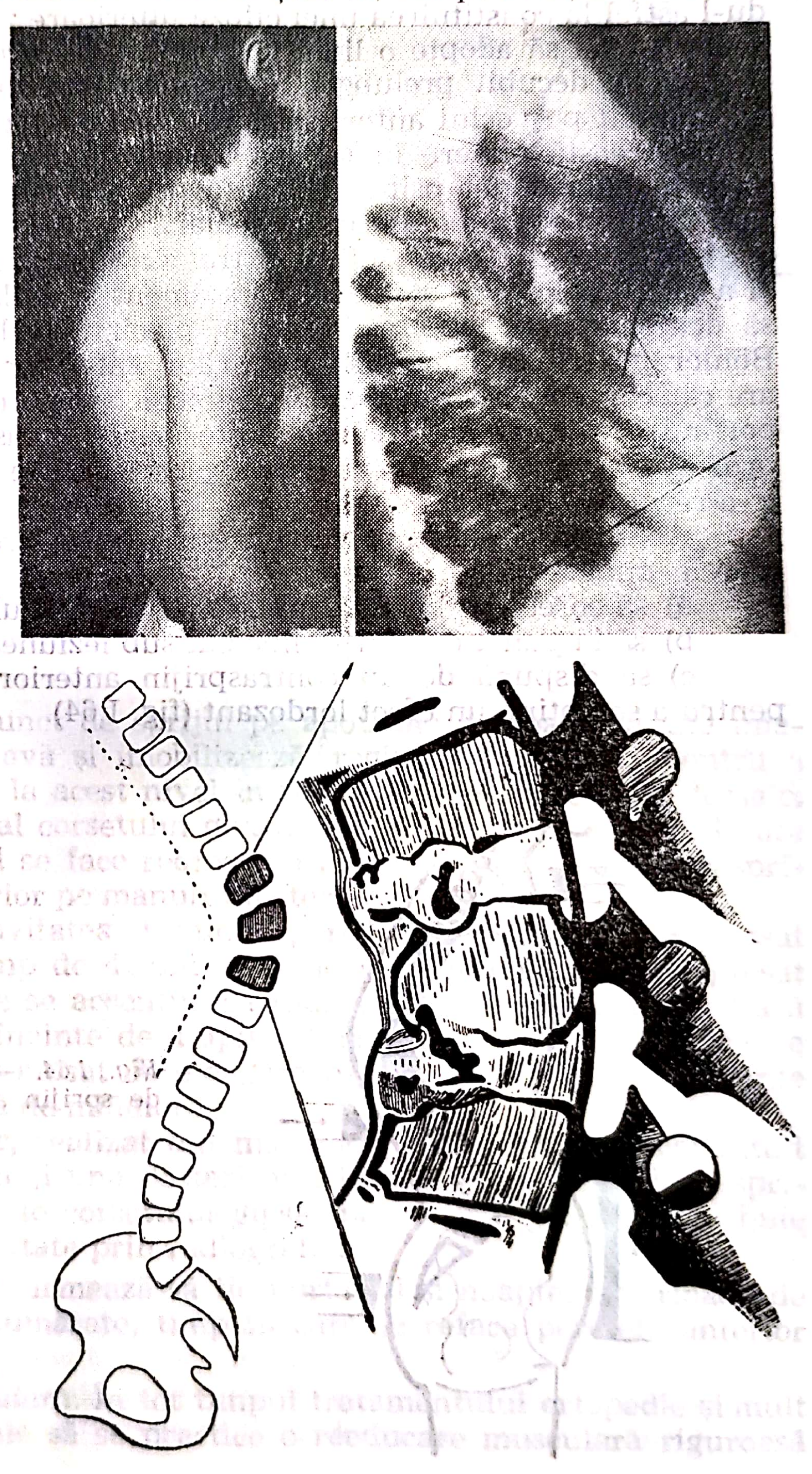

Fig. I.63. — Aspect clinic și radiologic (și schiță) în boala Scheuermann (spate rotund prin cuneiformizarea corpurilor vertebrale și pensarea spațiilor intervertebrale) ; extinderea și agravarea leziunii la partea anterioară a corpului vertebral.

invalidante, nu numai din punct de vedere estetic, ci și funcțional. Autori ca Blum, Heydsieck menționează, în evoluția ulterioară a bolii Scheuermann (cînd cifoza se găsește în segmentul D_7—D_{12}), apariția unor tulburări neurologice uneori de tip mielic, începînd de la hipoestezie pînă la parapareză spastică.

Tratament. Atitudinea medicului în fața unui caz cu boala Scheuermann este uneori dificilă de definit :

— bolnavul poate să fie lăsat să-și urmeze evoluția, medicul mulțumindu-se să-i recomande puțină gimnastică vertebrală, dar expunîndu-l astfel la constituirea unei cifoze ulterioare ;

— sau să adopte o linie de conduită riguroasă, obligînd bolnavul la o cură de decubit prelungit. Asemănarea radiologică cu morbul Pott a determinat pe vechii autori să aplice aceeași terapeutică celor două afecțiuni. Această punere în repaus absolut, apare ca o terapeutică eficace, dar are un răsunet psihologic nefavorabil, căci scoate bolnavul din mediul familial și-l rupe de ritmul școlar.

Între aceste două soluții extreme, Stagnara a ales o cale de mijloc, și a pus bazele unei metode de tratament ambulator, care este în măsură să dea satisfacție deplină. Metoda, plecînd de la principiile stabilite de Böhler pentru tratamentul fracturilor anterioare ale corpului vertebral, are ca scop descărcarea zonelor patologice, printr-o lordoză localizată, raportînd presiunile pe arcurile posterioare. Această acțiune este obținută prin aparate gipsate corectoare, apoi ortopedice și este completată printr-o reeducare musculară susținută.

Acțiunea corectoare, pentru a fi eficace, trebuie să satisfacă următoarele puncte :

a) să corecteze lordoza subiacentă segmentului bolnav ;

b) să ia punct de sprijin imediat sub leziunea principală ;

c) să dispună de un contrasprijin anterior situat suficient de sus pentru a se obține un efect lordozant (fig. I.64).

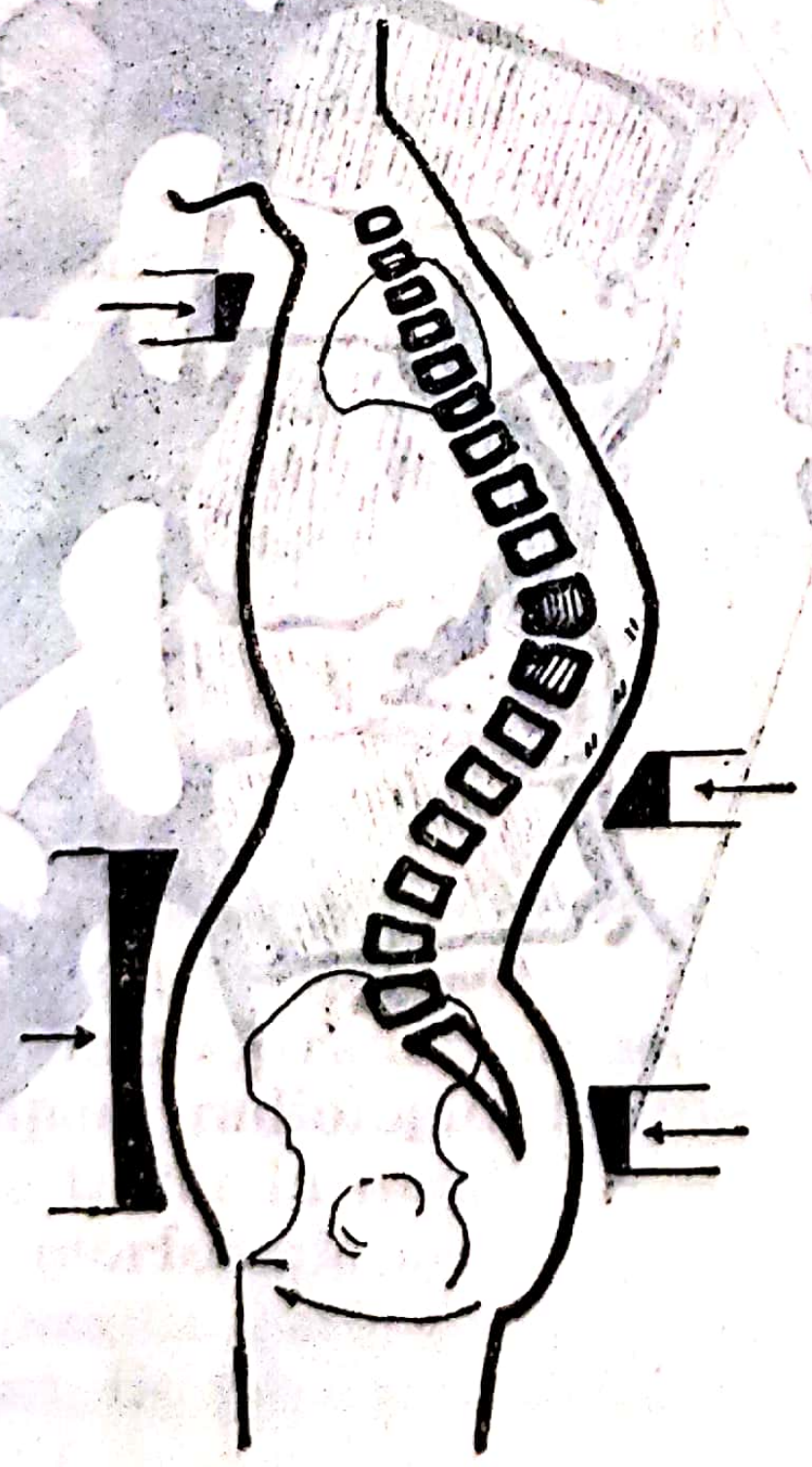

Fig. I.64. — Schema zonelor de sprijin a corsetului corector.

Aceste puncte trebuie respectate atît pentru corsetele gipsate cît și pentru corsetele ortopedice, pentru că numai așa se poate obține o descărcare reală a leziunilor.

Corsetul gipsat de redresare, se confecționează în doi timpi. Primul timp, denumit „lordoză corijată" corectează lordoza subiacentă leziunii,

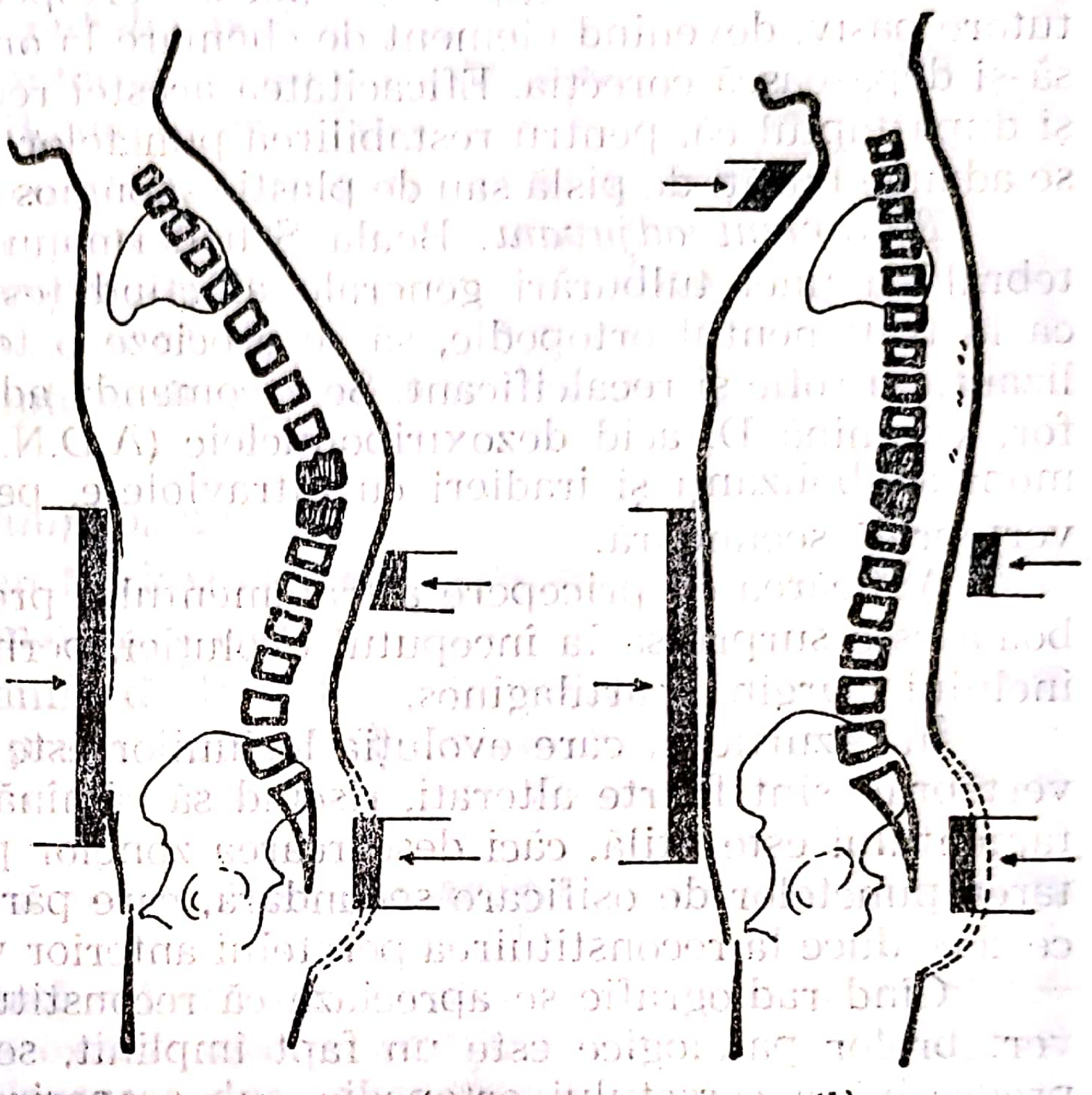

Fig. I.65. — Confecționarea corsetului gipsat: primul timp al corecției *(a)*; al doilea timp al corecției *(b)*.

corsetul gipsat luînd punct de sprijin pe apofizele spinoase situate imediat sub regiunea bolnavă și imobilizează regiunea lombară, pentru a evita orice compensare la acest nivel în timpul redresării cifozei dorsale.

Timpul al doilea al corsetului gipsat se execută după 24—48 de ore de la primul timp, cînd se face redresarea cifozei dorsale, iar contrasprijinul se realizează anterior pe manubriul sternal (fig. I.65).

În funcție de gravitatea leziunilor, redresarea prin corset gipsat poate să fie urmată timp de 4 luni, de obicei schimbînd aparatul gipsat la 2 luni, cu care ocazie se accentuează redresarea curburii dorsale. Dacă cifoza este rigidă, mai înainte de a aplica corsetul gipsat de redresare, se poate institui un corset gipsat de elongare pentru 15 zile, sau se recurge la gimnastica vertebrală de mlădiere.

Corsetul ortopedic, realizat din material plastic dur, este constituit dintr-o valvă anterioară și una posterioară. El trebuie să reproducă sprijine identice cu acelea ale corsetului gipsat pentru a fi eficace și trebuie controlată această eficacitate prin radiografie.

Corsetul ortopedic urmează să fie purtat zi și noapte, o perioadă de aproximativ un an și jumătate, timp în care se reface peretele anterior al vertebrelor lezate.

Reeducarea musculară. În tot timpul tratamentului ortopedic și mult timp după aceea, trebuie să se practice o reeducare musculară riguroasă

și regulată. Această reeducare are de scop să combată atrofia musculară consecutivă unui tratament ortopedic îndelungat, să prevină osteoporoza și să dezvolte capacitatea respiratorie. Reeducarea musculară prin gimnastică, efectuată în picioare, șezînd și culcat, produc o mlădiere a coloanei și are un efect lordozant la nivelul leziunilor. Asociat unei astfel de gimnastici, corsetul gipsat și apoi cel ortopedic își pierd caracterul de tutore pasiv, devenind element de chemare la ordine, bolnavul forțîndu-se să-și depășească corecția. Eficacitatea acestei redresări active se apreciază și după faptul că, pentru restabilirea punctelor de sprijin, este necesar să se adauge bucăți de pîslă sau de plastic spongios sub corset.

Tratament adjuvant. Boala Scheuermann fiind o manifestare vertebrală a unei tulburări generale afectînd țesutul conjunctiv, este util ca la tratamentul ortopedic, să se asocieze o terapeutică cu scop anabolizant, eutrofic și recalcificant. Se recomandă administrarea de calciu, fosfor, vitamină D, acid dezoxiribonucleic (A.D.N.) ca și doze mici de hormoni anabolizanți și iradieri cu ultraviolete, pentru a favoriza osificarea vertebrală secundară.

Aplicarea cu pricepere a tratamentului preconizat de Stagnara, cînd boala este surprinsă la începutul evoluției, permite o osificare normală a inelului marginal cartilaginos.

În cazurile în care evoluția leziunilor este mai avansată, cînd corpii vertebrali sînt foarte alterați, riscînd să rămînă deformați, aplicarea tratamentului este utilă, căci descărcarea zonelor patologice permite dezvoltarea punctelor de osificare secundară, care păreau definitiv compromise, ceea ce duce la reconstituirea peretelui anterior vertebral.

Cînd radiografic se apreciază că reconstituirea peretelui anterior al vertebrelor patologice este un fapt împlinit, se poate trece la părăsirea progresivă a corsetului ortopedic, sub acoperirea unei reeducări musculare mai intense.

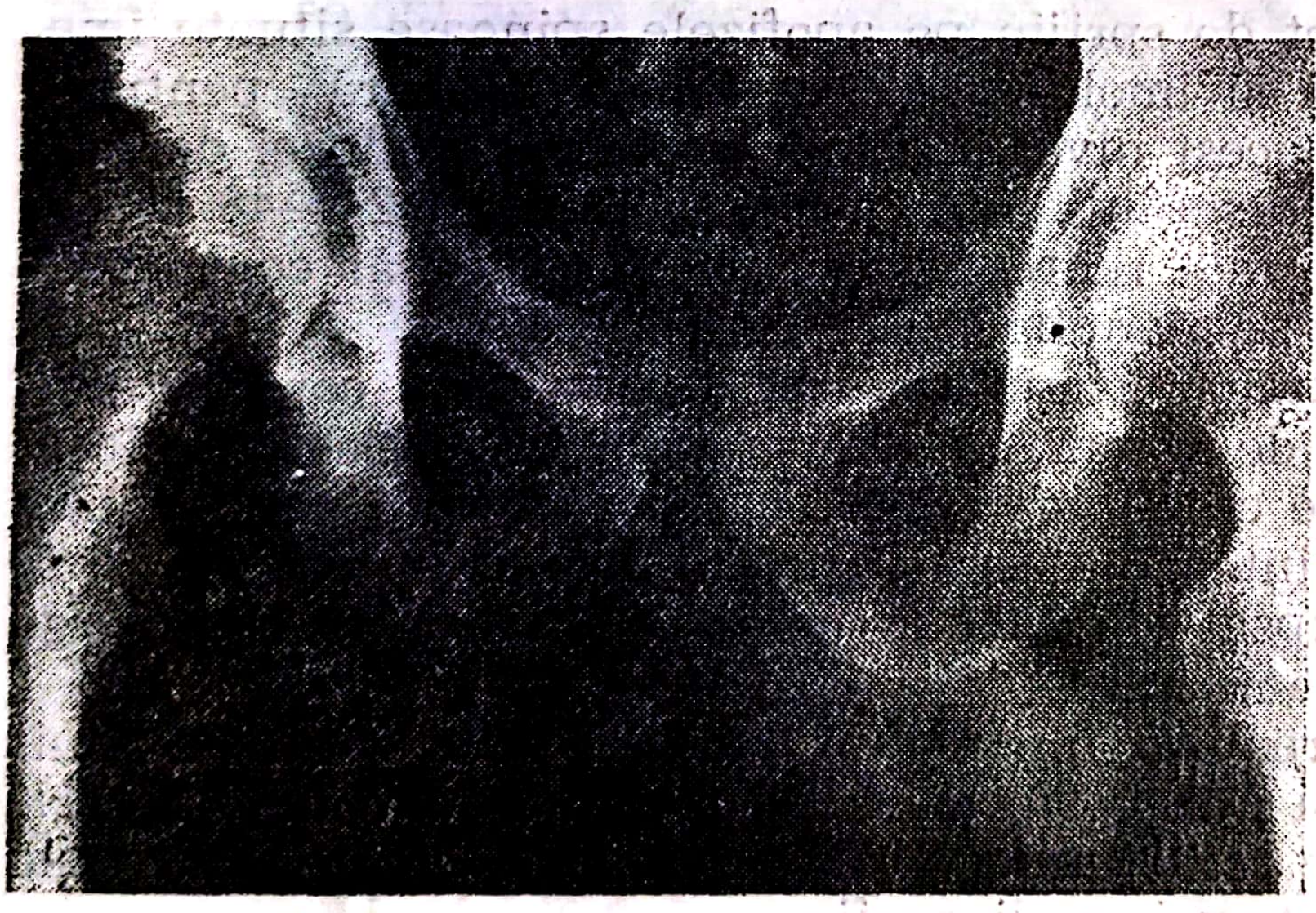

Fig. I.66. — Aspect radiologic în osteocondroza pubelui (lărgirea spațiului interpubian și imagine de izolare osoasă lenticulară).

B. *Osteocondrozele bazinului*

• *Osteocondroza pubelui*. Burman a descris această localizare, care apare la tineri între 14—17 ani, de obicei după accidente de sport.

Clinic, boala se manifestă prin impotență funcțională evidentă la mers și dureri în regiunea pubiană.

Radiografic, se constată o lărgire a spaţiului interpubian, cu o condensare neuniformă a ramurilor osoase şi imagini pseudochistice (fig. I.66).

Diagnostic. Diagnosticul diferenţial trebuie făcut cu *tuberculoza pubiană* în care caz semnele de laborator sînt modificate (V.S.H., hemograma, intradermoreacţia), starea generală uşor alterată iar evoluţia radiologică diferenţiază cele două afecţiuni.

De asemenea *osteita pubelui* pretează la confuzii, dar în asemenea situaţii durerea este mai intensă, regiunea împăstată sau tumefiată, cu edem şi uneori cu abces. Bolnavul are febră, viteza de sedimentare este crescută, iar radiografic se constată distrugeri osoase cu sechestre.

Echinococoza pubelui poate să preteze la diagnostic diferenţial, în care caz antecedentele, seroreacţia Cassoni ca şi radiografia, care arată un aspect ciuruit al pubelui, edifică asupra diagnosticului de echinococoză.

Tratamentul este simptomatic şi constă în repaus la pat, analgetice şi fizioterapie.

• *Osteocondroza ischiopubiană*

A fost descrisă de Van Neck şi Odelberg (1923), şi se manifestă între 4 şi 14 ani, cu o frecvenţă mai mare între 5—7 ani.

Simptomatologie. Manifestările patologice încep sub forma unor dureri vagi, spontane şi la presiune, la nivelul unirii ischionului cu pubele. Durerile sînt mai vii cînd bolnavul şade pe scaun şi uneori iradiază în articulaţia şoldului.

Impotenţa funcţională se manifestă în timpul mersului, care este şchiopătat.

Radiografic, se constată o întîrziere în sudarea celor două oase, iar în spaţiul rămas, capetele osoase apar neregulate, dinţate, cu structură neomogenă, uneori cu condensarea marginilor osoase.

Osteocondroza ischiopubiană trebuie diferenţiată de osteomielită şi de tuberculoză, care se manifestă cu febră, cu afectarea stării generale şi cu modificări ale constantelor biologice.

Tratamentul constă în repaus la pat, uneori cîteva săptămîni, pînă la dispariţia durerilor, cu reluarea progresivă a mersului.

Se asociază şi un tratament general, vitaminic, stimulator pentru osteogeneză şi anabolizant.

C. *Osteocondrozele membrului pelvian*

• *Osteocondroza capului femural (boala Legg-Perthes-Calvé)*
• *Osteocondroza rotulei (boala Sinding-Larsen)*
• *Osteocondroza apofizei tibiale (boala Osgood-Schlatter)*
• *Osteocondrita disecantă a genunchiului (boala König)*
• *Osteocondroza scafoidului tarsian.*

Boala a fost descrisă pentru prima dată de Köhler în 1910.

Etiologie. Osteocondroza scafoidului tarsian se întîlneşte destul de rar în clinică, la copii între 3 şi 8 ani. Băieţii sînt mai frecvent lezaţi decît fetele, proporţia variind de la autor la autor. Astfel, pentru Sonntag, afecţiunea se întîlneşte de două ori mai frecvent la băieţi, în vreme ce, pentru Goff, raportul este de 6 băieţi pentru o fată.

De obicei, este interesat un singur picior, dar în 1/3 din cazuri afecţiunea poate să fie bilaterală (Köhler). În caz de bilateralitate, leziunea nu se găseşte în acelaşi stadiu de evoluţie clinică.

Simptomatologie. Debutul afecţiunii este insidios şi simptomatologia foarte neprecisă. În general, fără nici o cauză aparentă, sau uneori după un traumatism uşor, copilul începe să meargă şchiopătat şi să se sprijine mai mult pe marginea externă a piciorului, ferind marginea internă. Din această cauză, Nieden semnalează existenţa unui picior uşor scobit şi a unei discrete adducţii a primului metatarsian de partea lezată.

Un alt semn îl constituie durerea. La început aceasta se manifestă numai în timpul mersului ; mai tîrziu ea poate să apară spontan şi în cursul nopţii, ceea ce face ca somnul copilului să fie agitat şi adesea să plîngă.

La examenul piciorului se constată o uşoară tumefacţie pe faţa dorsală a acestuia în dreptul osului scafoid, iar tegumentele la acest nivel pot să apară uneori uşor eritematoase. Palparea apreciază un grad uşor de hipertermie locală iar presiunea pe regiunea tumefiată produce o durere mai accentuată.

Mişcările piciorului se fac în limite normale şi, în general, musculatura nu este interesată. În cazurile cu evoluţie clinică mai îndelungată se poate întîlni un uşor grad de atrofie musculară.

Examenul radiografic are o importanţă deosebită, aşa cum remarca Mouchet : „clinica nu este aproape nimic, radiografia este totul", în stabilirea diagnosticului acestei afecţiuni. Scafoidul este modificat, volumul său fiind redus adesea la un sfert din volumul osului normal, în vreme

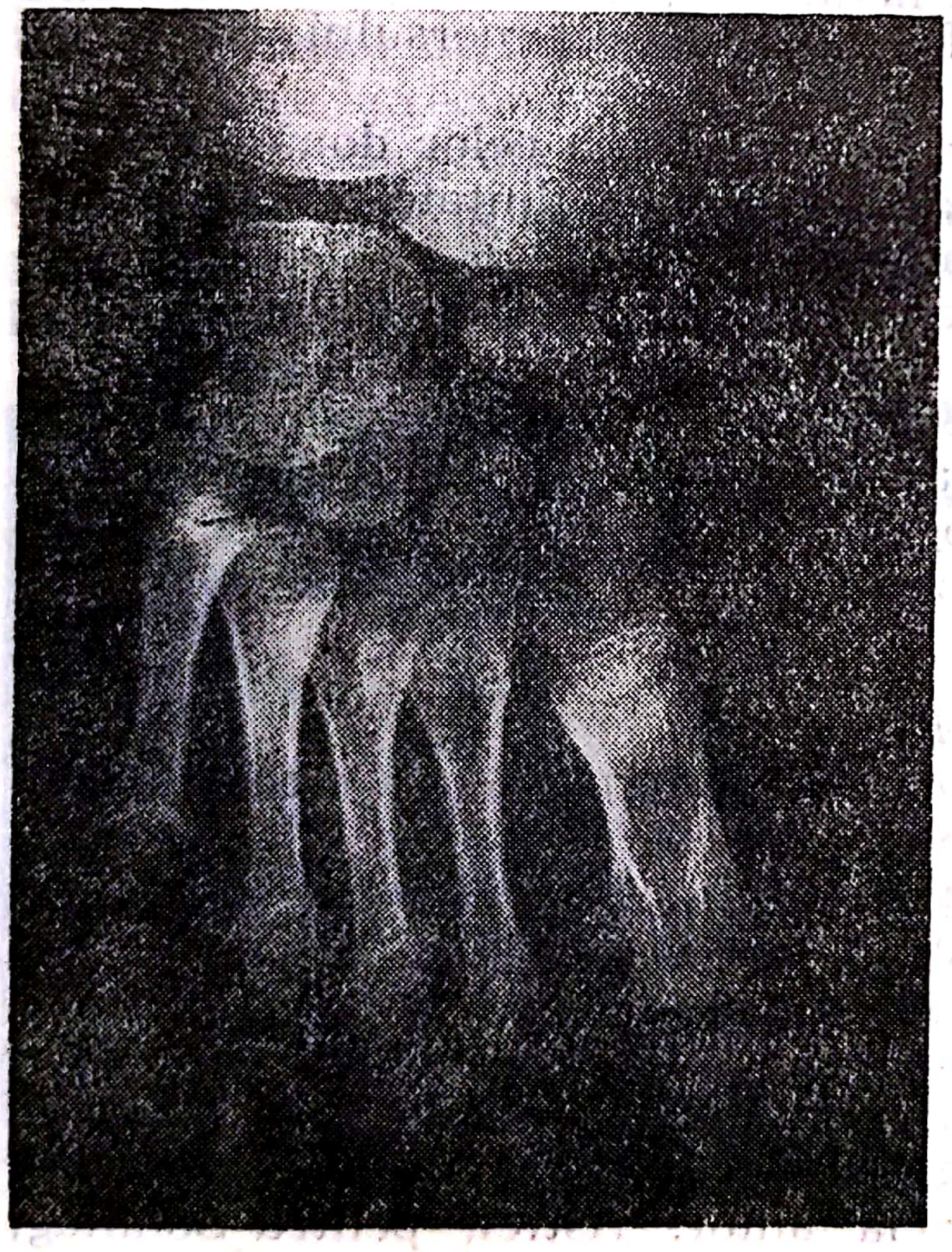

Fig. I.67. — Osteocondroza scafoidului tarsian şi a primului cuneiform ; scafoidul şi cuneiformul apar mai mici, cu contur neregulat şi structură modificată.

ce, celelalte oase ale piciorului au un aspect normal. Nucleul scafoidului apare mic, turtit în sens anteroposterior şi adesea ia forma biconcavă, cu marginile neregulate, dinţate, contrastînd cu forma sferică sau ovoidă a osului normal (fig. I.67).

Structura osului este de asemenea modificată, în sensul unei densități crescute, care se apropie de opacitatea metalică. Alături de zonele de densificare osoasă se găsesc zone de rarefacții, ceea ce face ca osul să aibă un aspect pătat, fragmentat.

Aspectele radiografice pot să fie variabile, în raport cu stadiul bolii. O dată cu regresiunea simptomelor, aspectul radiografic redevine normal ca volum, formă și structură.

Evoluție. Boala are o evoluție benignă ducînd, în mod spontan, la vindecare. Simptomele clinice pot să cedeze după cîteva săptămîni, alteori după cîteva luni sau chiar ani. Dieterich menționează un caz a cărui evoluție a durat 6 ani. În general, semnele clinice cedează după repaus, într-un timp mai scurt, în vreme ce repararea anatomică durează mai mult, în medie un an pînă la un an și jumătate.

Diagnostic. Aspectul radiografic deosebit de caracteristic, împreună cu condițiile de apariție și semnele clinice, sînt în măsură să precizeze diagnosticul osteocondrozei scafoidiene. În precizarea acestui diagnostic, trebuie îndepărtate unele afecțiuni inflamatoare :

— *scafoidita tuberculoasă* poate să prezinte același aspect radiografic, însă evoluția este mai gravă, se pot pune în evidență semnele generale ale bolii și reacția la tuberculină este pozitivă ;

— *scafoidita tifică* (Tancredi, Sentis și Aimes) poate prezenta confuzie cu osteocondroza, dar antecedentele și serologia lămuresc diagnosticul acestei entități foarte rare ;

— confuzia cu *scafoidul bipartit,* anomalie congenitală realizînd aspectul de scafoid fragmentat sau în formă de virgulă cu vîrful îndreptat spre cuboid, se poate face mai des, mai rar cu osul tibial extern.

Tratamentul osteocondrozei scafoidului este conservator iar scopul acestuia trebuie să fie descărcarea de greutate a scafoidului, pentru a nu tulbura regenerarea spontană a osului.

În cele mai multe cazuri este suficientă aplicarea unui susținător plantar, într-o încălțăminte bine adaptată pentru susținerea marginii interne a piciorului și descărcarea greutății pe bolta externă.

În formele ușoare, puțin dureroase, se recurge la imobilizarea într-un aparat cu clei de zinc, care menține totodată și bolta refăcută.

În cazurile dureroase și rebele la tratamentele anterioare, se recurge la imobilizarea în aparat gipsat de mers, cu modelarea bolții piciorului ; gipsul se menține cîteva săptămîni, după care se aplică susținătorul plantar, pînă la refacerea completă a osului.

Tratamentul chirurgical este contraindicat.

● *Osteocondroza apofizei calcaneului*

Sever (1912) este acela care descrie cadrul clinic al acestei boli și arată că afecțiunea se datorește unor tracțiuni musculare excesive asupra apofizei calcaneene.

Etiologie. Boala apare mai frecvent la băieți, în vîrstă de 8—14 ani, în general bine dezvoltați și este unilaterală ; destul de des, suferința poate fi bilaterală. Adesea, în antecedentele acestor bolnavi se menționează existența unor momente de eforturi musculare intense, uneori chiar și a traumatismelor violente.

Simptomatologie. Debutul afecțiunii este insidios și se manifestă printr-o ușoară șchiopătare și durere la nivelul călcîiului. Durerea este surdă și nu totdeauna este spontană. Ea devine evidentă nu numai în timpul mersului și la sărituri, cît mai ales la urcatul scărilor și la ridicatul pe vîrful piciorului. Dimpotrivă, durerea diminuă dacă bolnavul poartă încălțăminte cu tocul înalt.

La nivelul călcîiului se observă o ușoară tumefiere a regiunii, iar tegumentele sînt mai calde. Presiunea pe călcîi este dureroasă, mai ales la locul de inserție a tendonului achilian și, orice încercare de a mobiliza acest tendon intensifică durerea.

Flexiunea dorsală a piciorului este limitată și dureroasă. De aceea, piciorul ia în repaus o poziție de ușor echin și, la palpare, se constată o oarecare contractură a mușchiului triceps. Cu timpul se ajunge la o atrofie a acestei musculaturi. În unele cazuri, pentru a menține în repaus tendonul achilian, genunchiul și glezna sînt blocate în mod reflex și bolnavul merge cu piciorul în echin fără a sprijini călcîiul pe pămînt.

Radiografia arată un aspect de necroză a nucleului apofizar cu condensare accentuată a acestuia și cu neregularități ale conturului, mai ales către cartilajul diafizoapofizar (fig. I.68). În interiorul zonei condensate osoase se pun în evidență imagini pseudochistice. Alteori, nucleul apofizar apare fragmentat prin spații clare și structura osoasă este neregulată, pătată, de aspect tigrat.

Diagnostic. Existența singură a semnelor radiologice nu este suficientă pentru afirmarea diagnosticului de osteocondroză a apofizei calcaneului. Mulți autori, printre care Bergmann, Blencke, Merlini și alții, au arătat că osificarea apofizei calcaneene se face prin mai mulți nuclei și deci, aspectul de fragmentare se întîlnește în mod frecvent fără vreo simptomatologie dureroasă. De aceea, acest aspect nu poate să fie consi-

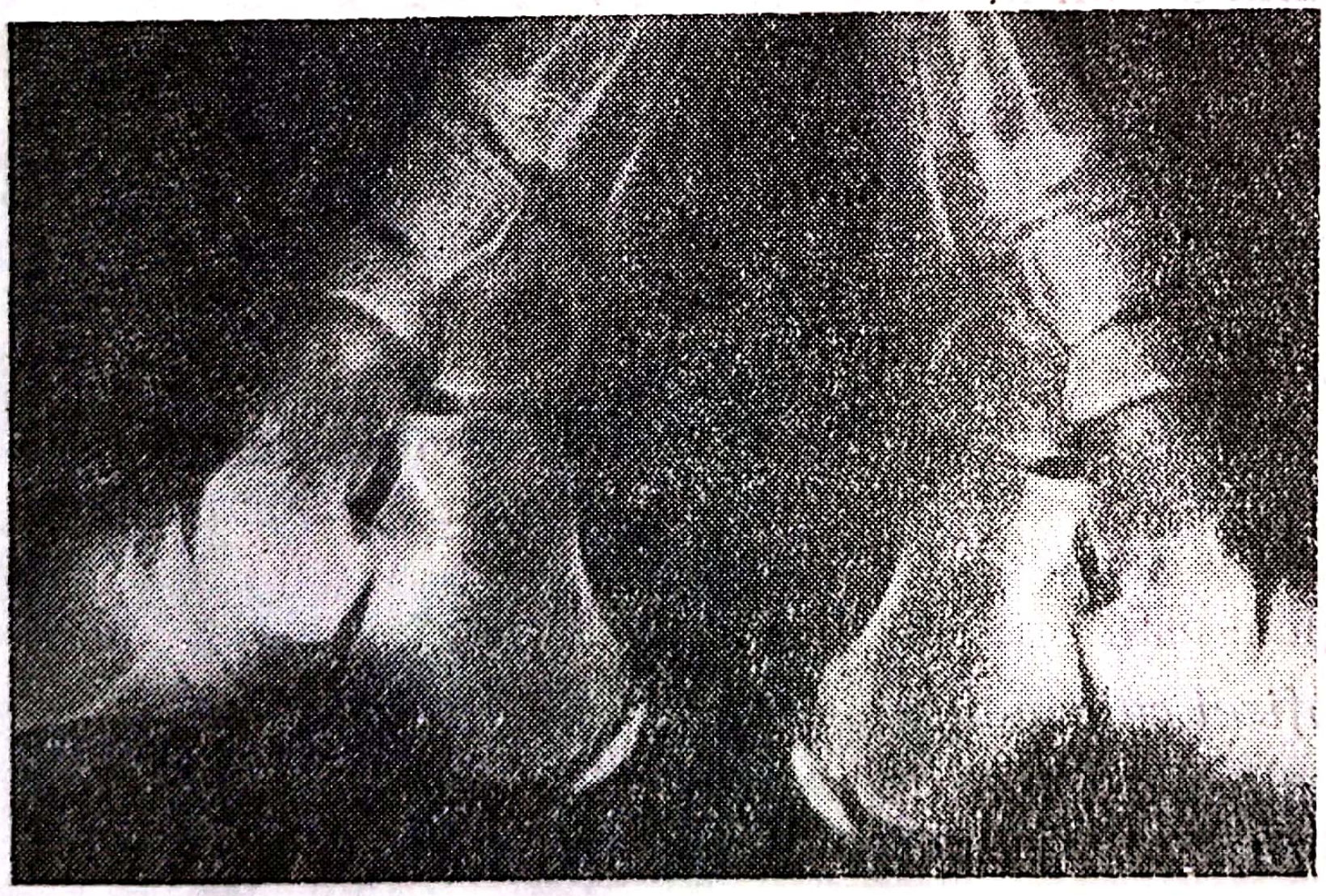

Fig. I.68. — Osteocondroza apofizei calcaneului : apofiza marei tuberozități apare condensată.

derat patognomonic și, numai asocierea tabloului clinic cu aspectul radiologic mai sus arătat, îndreptățește susținerea diagnosticului pozitiv.

Diagnosticul diferențial trebuie făcut cu bursita achiliană, tenosinovita crepitantă, bătăturile frecvente din cauza încălțămintei defectuoase

sau cu boala Haglund. În aceste cazuri, radiografia este negativă. De asemenea, fracturile parțiale ca și tumorile sînt ușor de îndepărtat.

Diagnosticul diferențial trebuie făcut în special cu osteomielita, ale cărei semne clinice sînt mai acute, și cu tuberculoza calcaneului, la care pe lîngă semnele de impregnare bacilară, se găsește o viteză de sedimentare mult crescută și intradermoreacția la tuberculină pozitivă.

Evoluția afecțiunii este benignă. După cîteva luni simptomatologia dureroasă diminuă și apoi dispare și vindecarea se obține fără sechele.

Tratament. O primă măsură care trebuie luată în cazul osteocondrozei apofizei calcaneului, este ridicarea tocului încălțămintei cu 1—2 cm (Haglund), sau aplicarea unei talonete în încălțăminte (Sever), ușurînd în acest fel tensiunea tricepsului sural.

În formele foarte dureroase se indică imobilizarea într-un aparat gipsat, cu piciorul în poziție de echin moderat și genunchiul ușor flectat, pentru o perioadă de 4—6 săptămîni.

În unele cazuri se poate recurge la infiltrație locală cu hidrocortizon. Folosirea extractelor tiroidiene sau a altor hormoni și a vitaminelor este utilă în unele cazuri.

Foarte important este ca tratamentul să nu fie întrerupt prea devreme, iar reluarea sporturilor să nu se facă pînă la sinostozarea apofizei calcaneene ; altminteri, durerile reapar, putînd să se producă recidiva.

• *Osteocondroza capului metatarsianului*

Afecțiunea a fost semnalată pentru prima dată de către Freiberg, în 1914, ca o „infracțiune a celui de-al doilea metatarsian". Köhler a descris-o în 1915. Ulterior, Skiller (1915), Campbell (1917) și Painter (1921) au adus completări importante la tabloul clinic și fiziopatologic al bolii. Afecțiunea este cunoscută sub denumirea de a doua boală Köhler.

Etiologie. Boala se întîlnește mai frecvent la fete în vîrstă de 12—20 de ani și interesează capul metatarsianului al II-lea, mai rar al III-lea și cu totul excepțional al IV-lea ; localizarea la capul metatarsianului V este o raritate. De asemenea, bilateralitatea leziunii este rară.

Afecțiunea se întîlnește mai frecvent la cazurile la care metatarsianul al II-lea este mai lung decît primul, fără ca aceasta să constituie o regulă. Mulți autori pun în legătură osteocondroza metatarsianului cu un picior răsfirat sau cu un picior scobit (Zarenka), iar Hohmann semnalează asocierea *halux valgus*-ului cu osteocondroza capului metatarsianului.

În producerea afecțiunii s-a atribuit un rol important microtraumatizării și, Axhausen menționează frecvența relativă a bolii la dansatori și la croitorese care lucrează la mașini cu pedală etc. De asemenea, încălțămintea cu toc înalt a fost considerată ca jucînd un rol favorizant.

Simptomatologie. Boala debutează insidios și se manifestă prin dureri la nivelul capului metatarsienilor mijlocii, dureri care devin mai accentuate în timpul mersului, cînd sprijinul se face pe antepicior, sau la urcarea treptelor unei scări. Pe fața dorsală a piciorului, în dreptul articulației metatarsofalangiene a degetului al doilea, sau al treilea, se constată, în cazuri incipiente, o ușoară tumefiere cu creșterea temperaturii locale, iar uneori tegumentele au un aspect eritematos. Presiunea capului metatarsianului ca și mișcarea în articulația respectivă accentuează durerea.

Din cauza durerii bolnavul merge șchiopătînd, evitînd sprijinul pe antepicior și călcînd pe marginea externă.

După o perioadă de timp, uneori destul de lungă, durerile diminuă pînă dispar, pentru a reapărea mai tîrziu o dată cu instalarea fenomenelor de artroză la nivelul capului deformat.

În această fază a bolii, articulația metatarsofalangiană este deformată de o exostoză care se palpează pe fața dorsală, iar degetul corespunzător este mai scurt. Din cauza artrozei și a prezenței osteofitelor, mișcările în articulație sînt limitate și dureroase și impotența funcțională se accentuează.

Examenul radiologic, în faza de început a bolii este adesea negativ. Uneori se pune în evidență o ușoară modificare a structurii epifizei, al cărei contur devine mai puțin precis. În perioada de stare a bolii, apare o deformare a epifizei, care se lărgește și se turtește, astfel că diametrul transversal crește, în vreme ce înălțimea scade, iar spațiul articular devine mai larg. Pe măsură ce leziunile avansează epifiza ia un aspect tigrat, iar trabeculația normală dispare. În această fază se observă un semn aproape constant : lărgirea metafizei și a porțiunii alăturate a diafizei metatarsiene (Axhausen). În unele cazuri se observă un aspect „disecant" la nivelul zonei necrotice, delimitînd un sechestru cu aspect lenticular, care interesează marginea articulară (fig. I.69).

Pe radiografie, capul afectat al metatarsianului al doilea, este situat sub linia orizontală care trece prin extremitatea capetelor metatarsienelor I și al III-lea. În mod normal, această linie taie capul metatarsianului al II-lea (semnul Alberti).

Mai tîrziu capul metatarsianului începe să-și reia structura normală, dar trabeculația rămîne mai grosolană. Deformația capului persistă și se

Fig. I.69. — Aspect radiologic de osteocondroză disecantă a capului metatarsianului al II-lea în boala Freiberg-Köhler.

poate instala o artroză, cu osteofitoză marginală și, uneori, cu aspect de corp străin intraarticular (fig. I.70).

Diagnostic. *Diagnosticul diferențial* trebuie făcut cu *piciorul forțat,* care se întîlnește mai ales la adulții tineri în urma unui efort îndelungat

de mers și care, radiologic, se caracterizează prin apariția tardivă a unui calus exuberant, de formă romboidală, la nivelul gîtului metatarsianului al II-lea. Capul acestuia nu prezintă modificări.

De asemenea, trebuie diferențiată de *boala Morton,* determinată de un nevrom situat pe fața plantară a antepiciorului, în dreptul capului metatarsianului al IV-lea și care dă dureri paroxistice.

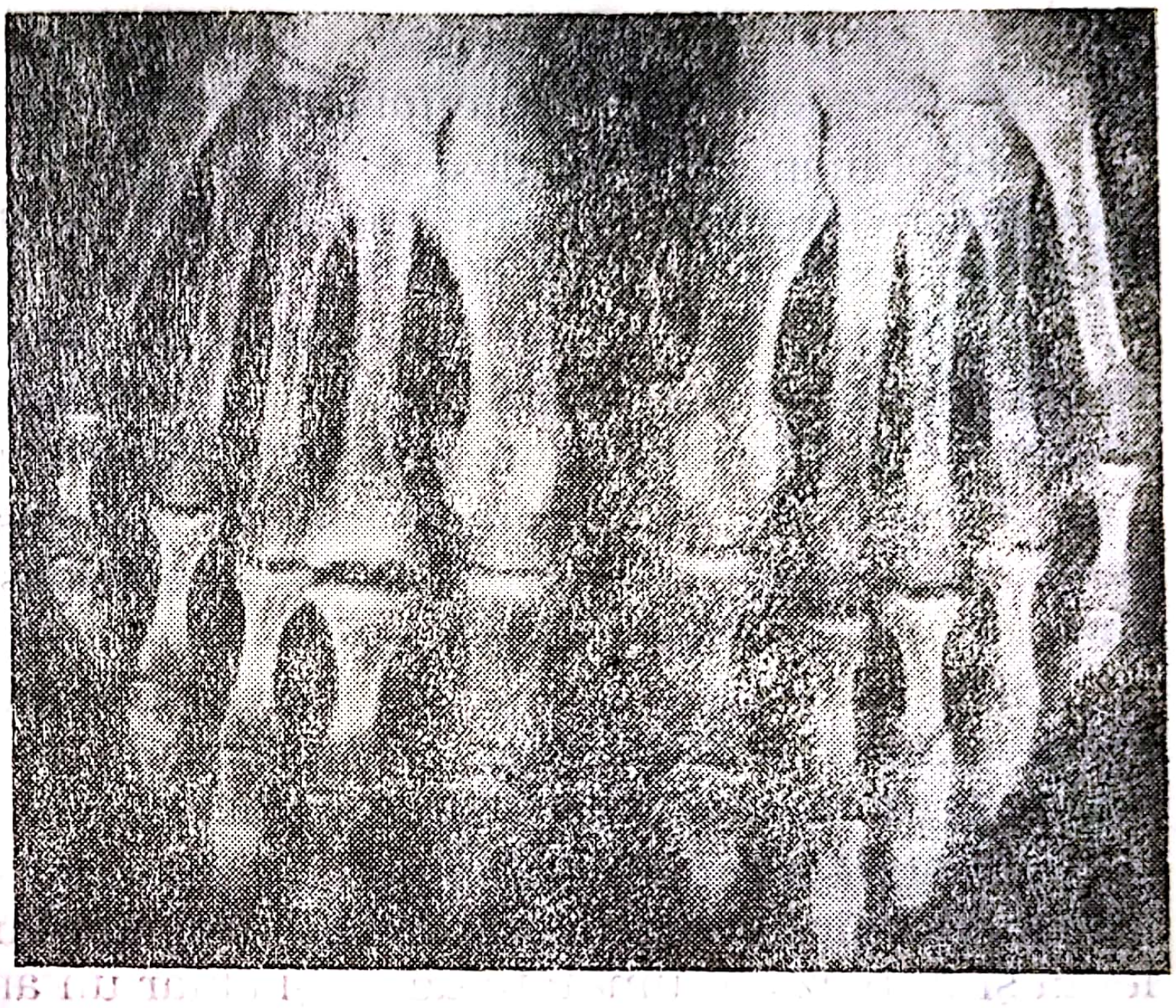

Fig. I.70. — Aspect radiologic de artroză în boala Freiberg-Köhler ; capul deformat al metatarsianului al II-lea situat sub nivelul capetelor metatarsienelor I și al III-lea.

Diagnosticul diferențial trebuie făcut și cu *condromatoza articulației metatarsofalangiene,* cu *artropatia diabetică,* precum și cu *artropatiile mutilante,* care interesează de obicei capul metatarsianului al V-lea și se însoțesc de tulburări neurologice.

Evoluție. Boala are un prognostic bun. După o perioadă variabilă de timp, de la cîteva săptămîni la cîteva luni, durerile cedează, în timp ce se instalează o deformare a articulației. Mai tîrziu durerile pot să reapară o dată cu limitarea mișcărilor și accentuarea deformației articulației datorată artrozei secundare.

Tratament. În cazurile incipiente trebuie suprimat sprijinul pe capul metatarsianului lezat, pentru a permite o refacere cît mai normală.

În acest scop, pentru a corecta tendința la răsfirare a metatarsienelor, se întrebuințează strîngerea circulară cu leucoplast a antepiciorului sau aplicarea unui aparat din clei de zinc, cu o bucată de pîslă plasată sub capul metatarsianului lezat (Brandes). De asemenea, se recomandă purtarea unui susținător plantar cu modelarea bolții anterioare și încălțăminte cu talpă groasă, de crep.

În formele acute dureroase se poate recurge, de la început, la imobilizarea în aparat gipsat de mers, cu modelarea îngrijită a bolților.

Dacă cu tot tratamentul conservator nu se obține, în răstimp de 1—2 luni, o ameliorare evidentă, ca și în cazurile tardive cu artroză, se recomandă tratamentul chirurgical.

Mau preconizează rezecția bazei metatarsianului respectiv pentru a scurta osul și a scoate de sub presiune capul acestuia.

Erlacher, în formele incipiente, utilizează forajul capului metatarsianului, iar Guntz asociază o extensiune pe deget pînă la refacerea epifizei.

Brandes, printr-o incizie pe fața dorsală a metatarsianului, face extirparea țesutului osos necrotic și rezecția exostozelor cînd există.

Modelarea capului metatarsianului, mai ales cînd acesta este artrozic, constituie o metodă curent utilizată. În cazurile incipiente, sau la tineri, ea este contraindicată.

• *Osteocondroza cuneiformului*

Buchman în 1933 descrie două cazuri de osteocondroză a primului cuneiform iar Haboush, în același an, prezintă un caz de osteonecroză aseptică a cuneiformului, coexistînd cu boala Köhler I.

În general, există o paralelă între osteocondroza cuneiformului și boala Köhler I. Afecțiunea se întîlnește la copii între 3—6 ani și în antecedentele acestora, traumatismul este adesea întîlnit.

Osteocondroza cuneiformului se manifestă printr-o ușoară tumefacție și dureri spontane, localizate la nivelul oaselor cuneiforme, dureri care sînt accentuate prin presiune.

Din această cauză copilul merge șchiopătînd, sprijinindu-se pe marginea externă a piciorului, iar tegumentele din dreptul cuneiformului sînt mai calde, uneori ușor eritematoase.

Imaginea radiologică pune în evidență o condensare a nucleului osos al cuneiformului, cu micșorarea și fragmentarea acestuia. Refacerea este lentă și durează o jumătate de an și chiar un an și jumătate.

Ca tratament se utilizează imobilizarea în aparat gipsat, pentru cazurile dureroase sau susținătorul plantar, care se menține pînă la refacerea completă a osului.

D. *Osteocondrozele membrului toracic*

• *Osteocondroza capului humeral*

A fost descrisă de Hass (1921) și se întîlnește la copii între 5—10 ani.

Simptomatologie. Bolnavii prezintă dureri la nivelul umărului, cu limitarea mișcărilor și atrofie ușoară a musculaturii.

Radiografic, se constată o tulburare în consistența epifizei humerale, care apare cu densitate neomogenă, cu contur neregulat și cu forma ușor turtită. Spațiul articular păstrat, este uneori chiar lărgit. La nivelul masivului glenoidian se pot constata zone de condensare și zone pseudochistice.

În forma disecantă a osteocondrozei capului humeral, se constată prezența unui fragment osos necrotic de formă lenticulară, delimitat de restul epifizei printr-o zonă de transparență, în genere fibroasă. În această formă, cartilajul de creștere poate să fie alterat prin ischemie, ceea ce duce, în timp, la deformarea în *varus* a humerusului.

Evoluția este lungă iar recuperarea formei capului humeral și a funcției articulare sînt incomplete.

Tratamentul. În faza dureroasă se procedează la imobilizarea într-un aparat de abducție (30—35°), lăsînd posibilitate bolnavului să-și miște

degetele, mîna și cotul. După cedarea fenomenelor dureroase se poate îngădui suprimarea imobilizării și reluarea tratamentului fizioterapic de recuperare.

• *Osteocondroza capului radial* descrisă de Nielsen se observă destul de rar.

Clinic, se manifestă cu dureri spontane și la mișcări, iar impotența funcțională devine evidentă la mișcările de pronație și supinație.

Radiografic, se constată o condensare foarte puternică a epifizei radiale, care se prezintă ca o linie groasă. Spațiul articular apare lărgit, iar incongruența articulară evidentă.

În forma de osteocondroză disecantă se pune în evidență o porțiune lenticulară necrozată în capul radial, bine delimitată de restul osului.

Tratamentul constă din imobilizarea cotului și reluarea mișcărilor după dispariția sau atenuarea durerilor, iar în forma disecantă extirparea chirurgicală a fragmentului necrotic, cînd se găsește liber în articulație.

• *Osteocondroza falangelor*

Thiemann a descris, în 1909, osteocondroza epifizelor celei de a doua falange a degetelor, care se întîlnește la tineri între 11 și 16 ani, și afectează mai frecvent sexul masculin.

Simptomatologie. Aspectul clinic este acela al unei artropatii interfalangiene proximale, interesînd mediusul, cel mai frecvent atins, apoi indexul și inelarul ; policele este respectat. Articulațiile lezate sînt tumefiate, cu tegumentele normal colorate și ușor dureroase la mișcări, avînd flexiunea limitată.

Radiografia arată modificări ale epifizei celei de-a doua falange a degetelor, care este lățită, cu contur neregulat, festonat și cu structura neomogenă. Adesea epifizele sînt fragmentate și cu opacitate inegală. Cartilajul de creștere este îngustat, cu marginile neregulate. Diafiza falangelor interesate este și ea modificată, cu baza lărgită mai densă decît normal, și adesea modelată în formă de cupă. După sudura epifizodiafizară falanga rămîne scurtă, groasă și adesea dezaxată.

Tratamentul este simptomatic, în special antalgic.

Bibliografie

HARRIS W. H., DUDLEY H. R., BARRY R. J. — Evolution de la dysplasie fibreuse — *J. Bone Joint Surg.*, 1962, 44 A, 2, 207.

LOMBARD P. — Patogenia rahitismului, *Bull. Acad. Med.*, 1956, 12, 140, 32—33.

SCHNEPP J., MARCHETTI N. — directeur de la table ronde — Les chistes essentiels osseux, *Rev. Chir. Orthop.*, 1979, 65, 1, 1—10.

STEWART M. J., GILMER W. S., EDLMONSON A. S. — Displasie fibreuse des os, *J. Bone Joint Surg.*, 1962, 44 B, nr. 2, 302.

VEREANU D. și colab. — Posibilități de tratament chirurgical în chistul osos esențial, Comunicare Soc. de Ortopedie, febr. 1966.

VEREANU D., FRUCHTER Z., MAXIMILIAN C. — Displazia poliepifizară multiplă ereditară Fairbank, *Rev. Chir. Orthop.*, 2, 1968.

Scanned with OKEN Scanner

I.4.2. CHISTUL SOLITAR OSOS

D. VEREANU

Chistul solitar osos, denumit încă și chistul esențial osos, este o distrofie localizată care apare la copiii în plină creștere. Are o simptomatologie săracă, evidențiată cel mai adesea în urma unei fracturi de tipul „pe os patologic".

Etiologie. Se întîlnește relativ rar, interesînd perioada de vîrstă 6—15 ani, ceva mai des la băieți decît la fete, ceea ce ar pleda pentru o etiologie traumatică. Traumatismul este notat des în antecedente, mergînd pînă la 2/3 din observații.

Anatomie patologică. După cum îl arată și denumirea, chistul este unic, localizarea de predilecție făcîndu-se în metafiza oaselor lungi: humerus, femur și tibie în primul rînd, ceva mai rar la radius, cubitus și peroneu, mult mai rar la oasele scurte.

Macroscopic, metafiza unui os lung este ocupată aproape în întregime de o cavitate mare, rotundă sau ovoidă, cu pereții netezi, cavitate care, în raport cu vechimea leziunilor, subțiază corticala și se întinde și spre diafiză. Interiorul cavității este neted sau ușor reliefat de mici creste osoase. Nu prezintă niciodată o membrană proprie, endotelială, ceea ce arată că nu este vorba de un chist ci de un pseudochist, de o geodă chistică. Cavitatea este plină cu lichid serocitrin clar sau tulbure, uneori hemoragic, roșcat sau brun închis. La periferie, cavitatea este înconjurată de o corticală subțiată ca o coajă de ou, regulată, acoperită de periost normal sau ușor îngroșat.

Histologic, se poate constata la nivelul peretelui cavității, transformarea fibroasă a tumorii osoase. Pereții cavității sînt căptușiți de un țesut fibros care infiltrează și spațiile haversiene lărgite, erodate de osteoclaști. Se pot găsi și cîteva celule gigante cu semnificația lor banală, macrofagică.

Patogenia rămîne încă nelămurită, deși explicațiile propuse n-au lipsit. Originea inflamatorie nu a putut să fie dovedită categoric, deși se știe sigur că anumite formațiuni chistice osoase, pot să fie datorate unor inflamații osoase foarte atenuate cu stafilococ, cu bacil tific sau cu bacil paratific, așa cum se găsesc în unele abcese osoase cu aspect chistic.

Traumatismul a fost acuzat că ar favoriza resorbția osoasă prin hematomul pe care-l produce în profunzimea osului, dezlănțuind metaplazia fibroasă reacțională. Chiar dacă se admite această ipoteză, trebuie să intervină totuși și un alt factor care, în lipsa unor cunoștințe mai precise a fost numit distrofie locală, căci, altfel, ar trebui ca toate traumatismele osoase, sau măcar o mare parte dintre ele, să dea naștere la chiste osoase. Existența acestui factor local pare să fie demonstrată de faptul că uneori, după intervenția operatorie, pe transplantele cu care s-a umplut cavitatea osoasă apare aceeași leziune de tip chistic.

Simptomele sînt puține și greu de precizat la început.

Durerea este inconstantă și poate să apară sub forma de sensibilitate vagă, intermitentă, localizată sau iradiată, reumatoidă, provocată uneori de oboseală, alteori de un traumatism minim.

Tumefacția extremității osoase reprezintă al doilea simptom. Extremitatea osoasă în care s-a dezvoltat chistul este ușor mărită de volum, deformată regulat. Tegumentele și părțile moi nu sînt modificate; ele rămîn mobile pe osul profund care se simte mai îngroșat. Articulația vecină metafizei tumefiate rămîne liberă, ganglionii regionali nu sînt modificați, nu apare atrofie musculară, starea generală nu este alterată. Aceste semne negative, ajută să se facă diagnosticul cu o tuberculoză osteoarticulară.

Fractura pe os patologic este cel mai adesea simptomul-complicație care arată suferința osoasă. Ea apare ca prim simptom în 50—85% din cazurile de chist osos. Fractura apare cu ocazia unui traumatism minor, neînsemnat, ca orice fractură făcută la nivelul unui os patologic. Simptomele proprii fracturii sînt acelea obișnuite, dar fără acuitatea dintr-o fractură de os sănătos; durerea este moderată, la fel și deformarea sau deviația segmentului de membru. Edemul, echimoza, sînt discrete.

Radiografia este caracteristică: extremitatea osoasă mărită regulat în toate sensurile, este ocupată de o arie clară, omogenă, cu contur regulat, perfect închisă de o corticală subțiată, dar bine încondeiată. Procesul patologic rămîne limitat la os, nu trece în părțile moi. Osul dimprejur are structura normală. Cartilajul de creștere limitează întinderea

Fig. I.71. — Chist osos extremitatea proximală a diafizei humerale; fractură pe os patologic, la un copil de 11 ani.

chistului spre epifiză. Înspre diafiză, conturul chistului este bine delimitat de o condensare osoasă fină, regulată, care îi dă aspectul unui „fund de pahar de ou" (Ombrédanne). Această imagine apare în chisturile mai vechi, cu evoluție mai lungă (fig. I.71).

Cînd există o fractură pe os bolnav, continuitatea corticalei este întreruptă de o spărtură dințată, dar cel mai adesea cu dislocare minimă a fragmentelor.

Evoluția este înceată, durînd ani de zile, dar fără să pună probleme din punct de vedere vital. Vindecarea spontană nu se cunoaște, dar poate să survină după fractură, cînd procesul de reparare osoasă se întinde și la cavitatea patologică. De obicei, fractura se consolidează constant, dar consolidarea nu-i întotdeauna de bună calitate: calusul este suflat, chistul persistă și continuă să se dezvolte. Fractura se poate repeta. Din această cauză prognosticul funcțional este rezervat; fracturile iterative lasă deviații osoase și scurtări dăunătoare, în special în localizările de la membrul pelvian.

Creșterea osului în lungime, chiar dacă se face mai încet, îndepărtează cavitatea chistică de cartilajul de creștere, astfel încît, din metafizar chistul poate să ajungă diafizar.

Diagnostic. *Diagnosticul pozitiv*, greu de pus pe semnele clinice, poate să fie lămurit, dacă survine o fractură de tipul „pe os patologic" la un copil sau la un adolescent, în condiții de traumatism minim și cu semnele reduse ale unei asemenea fracturi. Radiografia este absolut necesară pentru confirmarea diagnosticului.

Diagnosticul diferențial trebuie făcut cu toate afecțiunile care dau imagini radiografice pseudochistice. În această categorie intră tumoarea cu mieloplaxe, granulomul eozinofil, abcesul central osos, tuberculoza osoasă cu localizare metafizară (forma cu caverne), sifilisul osos (forma geodică), osteoza fibrogeodică, sarcomul osos central osteoltic, boala fibrogeodică Recklinghausen.

Tratamentul este chirurgical și constă în trepanarea, evidarea cavității chistice și chiuretarea pereților pînă la os sănătos, respectînd cartilajul de creștere, perforînd îngroșarea dinspre diafiză pentru deschiderea canalului medular. Urmează umplerea cavității cu transplante osoase, preferabil de tip spongios sau corticospongios.

Rezultatele sînt bune dacă intervenția s-a făcut în perioada de maturație a chistului, atunci cînd pe radiografie se vede acea delimitare osoasă „în fund de pahar pentru ouă". Recidivele apar mai des la copii sub 10 ani, cînd chistul este situat juxtaepifizar, iar îngroșarea distală nu există sau nu este bine marcată.

Fractura pe os patologic poate beneficia de imobilizare în aparat gipsat dacă este vorba de un chist activ, la un copil mai mic. Consolidarea se face în timpul obișnuit și uneori, procesul de vindecare al fracturii se întinde și spre cavitatea chistică, întărindu-i rezistența (fig. I.72).

În caz de fractură cu deplasare nereductibilă, intervenția chirurgicală trebuie să asigure, pe lîngă tratarea chistului și menținerea reducerii cu ajutorul unui transplant corticospongios rezistent, bine încastrat în canalul melular.

Rezecția chistului și restabilirea continuității osoase cu un transplant osos corespunzător, alături de rezultatele foarte bune, poate să dea unghiulații și scurtări, din cauza dificultăților de realizare a unui montaj ferm.

Tratamentul cu hidrocortizon intracavitar dă uneori rezultate bune, dar bolnavii trebuie urmăriți în timp și, la nevoie, operați.

Scanned with OKEN Scanner

Vindecarea clinică este mai frecvent întîlnită decît cea radiologică absolută, dar persistența unor mici cavități chistice alături de traveele nete de întărire ale osului, permite în general o funcție bună a segmentului de membru respectiv (fig. I.73).

În cazul recidivelor, operația iterativă duce în general la vindecare.

Fig. I.72. — Tratament conservator; după un an și jumătate, cavitatea chistică parțial restructurată, prezintă încă geode variabile ca mărime, dar cu pereți bine conturați.

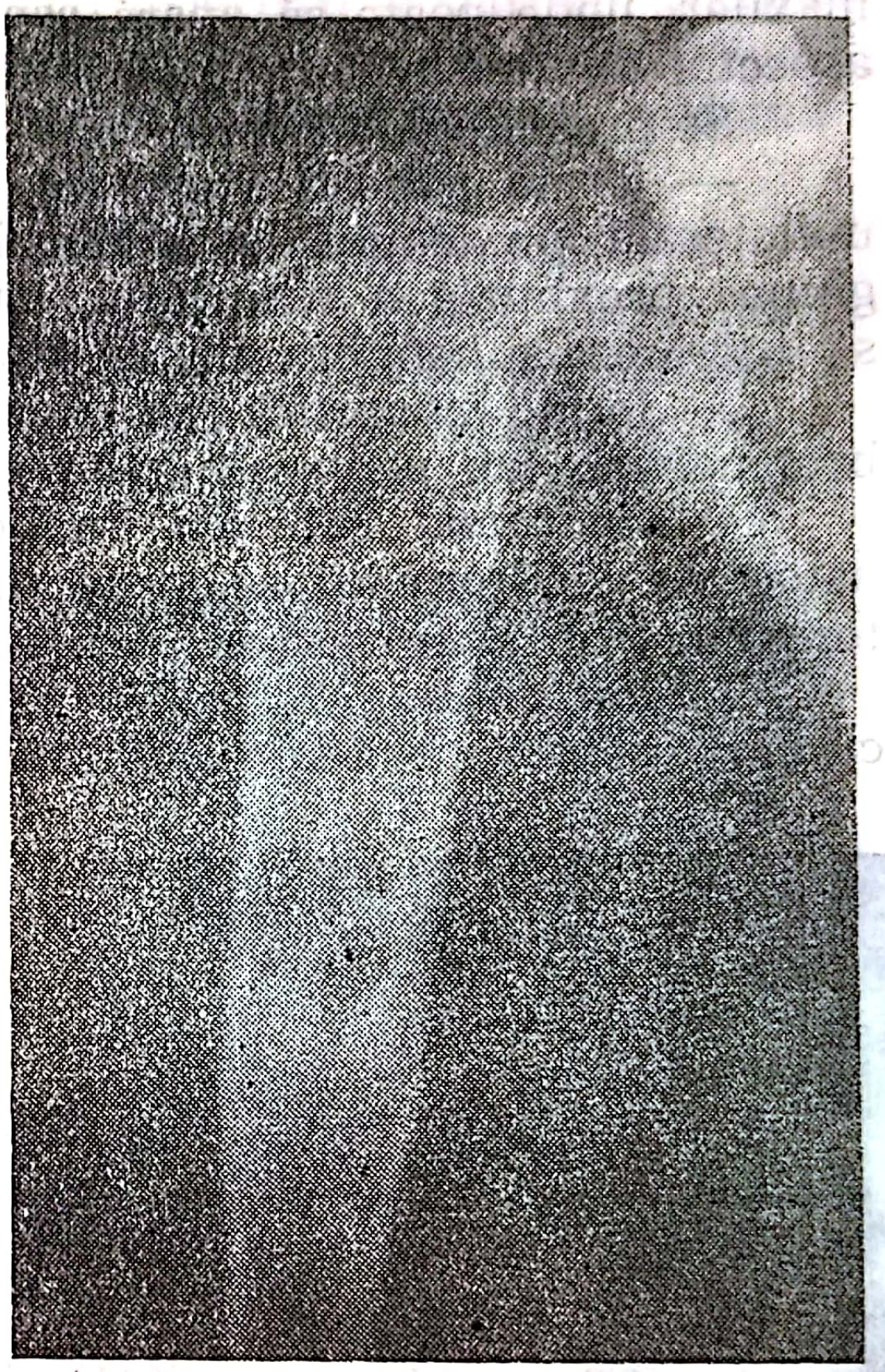

Fig. I.73. — După 3 ani, refacerea aproape completă a structurii osoase în zona ocupată inițial de chist; mici cavități chistice reziduale, bine restructurate, deplasate distal prin procesul de creștere.

I.4.3. DISPLAZIA FIBROASĂ

O. MEDREA

Displazia fibroasă, descrisă de către Jaffé și Lichtenstein (1942), se caracterizează prin invazia osului de către țesutul fibros.

Etiopatogenia este încă neelucidată, incriminîndu-se o perturbare în metabolismul fosfocalcic posibil prin anomalia congenitală a zonei hipotalamohipofizare cu secreție excesivă de hormon antehipofizar (Warrick, 1973).

Destul de rar întîlnită, apare cu predominență la copii și la adolescenți de sex feminin.

Scanned with OKEN Scanner

Anatomie patologică. Displazia fibroasă atinge oasele lungi, dar poate să intereseze și pe cele plate, de exemplu craniul. Osul prezintă mase fibroase alb-gălbui puțin vascularizate, în interiorul cărora se găsesc zone osoase, condroide și cavități pseudochistice. Leziunile se dezvoltă spre exterior, subțiind corticala care se deformează. Pe alocuri, alternează zone de os intact cu zone de os sclerozat, ceea ce o diferențiază de osteoza fibroasă paratiroidiană. Osteoscleroza este mai masivă la craniu și la maxilar, unde poate să apară aspectul de *leontiasis ossea* sau uneori, aspectul de „heruvism" (față rotundă cu ochi mari privind „spre cer").

Se prezintă sub 3 forme :

— *forma poliostică* este cea mai frecventă ; de obicei localizarea, unilaterală, predomină la membrul pelvian, cuprinzînd de preferință regiunea proximală a femurului, oasele gambei, oasele piciorului ; poate să intereseze și hemibazinul, coastele, craniul (fig. I.74) ;

— *forma monostică sau oligostică* prezintă predilecție pentru membrul pelvian sau pentru maxilar și pune unele probleme de diagnostic ;

— *sindromul Albright* implică și modificări extraosoase. În etiopatogenia sindromului se suspectează modificarea mecanismului osteoformator prin alterare diencefalică.

Tablou clinic. Afecțiunea se caracterizează prin deformări și încurbări osoase, secundare fragilizării osului sau fracturilor spontane ; în

Fig. I.74. — Displazie fibroasă cu *coxa vara* secundară.

afară de deformări se întîlnesc tumefacții osoase localizate, mai ales la nivelul craniului. Durerile sînt inconstante, moderate sau absente.

Sindromul Albright se manifestă prin triada următoare : displazie fibroasă oligoosoasă ; hiperpigmentare cutanată prin pete brune de mela-

nină cu aspect de „cafea cu lapte", situate unilateral de partea leziunilor osoase și pubertate precoce (la 3 ani chiar) cu apariția caracterelor sexuale secundare.

Punctele de osificare epifizare pot să apară precoce cu sudura anticipată a cartilajelor de conjugare, ceea ce scurtează talia, aspect la care contribuie și încurbările osoase.

Evoluție. În evoluție apar complicații date de fracturile spontane ale diafizelor osoase care consolidează vicios, cu încurbări și scurtări scheletice, ducînd la perturbări în statică și mers. Uneori, survin compresiuni vasculonervoase datorate deformărilor osoase. Degenerescența malignă (osteofibrosarcomul) este excepțională.

Se admite o stabilizare a bolii către sfîrșitul creșterii somatice.

Date paraclinice. Examenul radiografic evidențiază formațiuni pseudochistice neregulat rotunjite sau ovalare, localizate sau invadînd întregul os, cu aspect multilocular. Existența unor mici insule calcificate denotă prezența unui țesut fibros. Cavitatea medulară se lărgește, iar

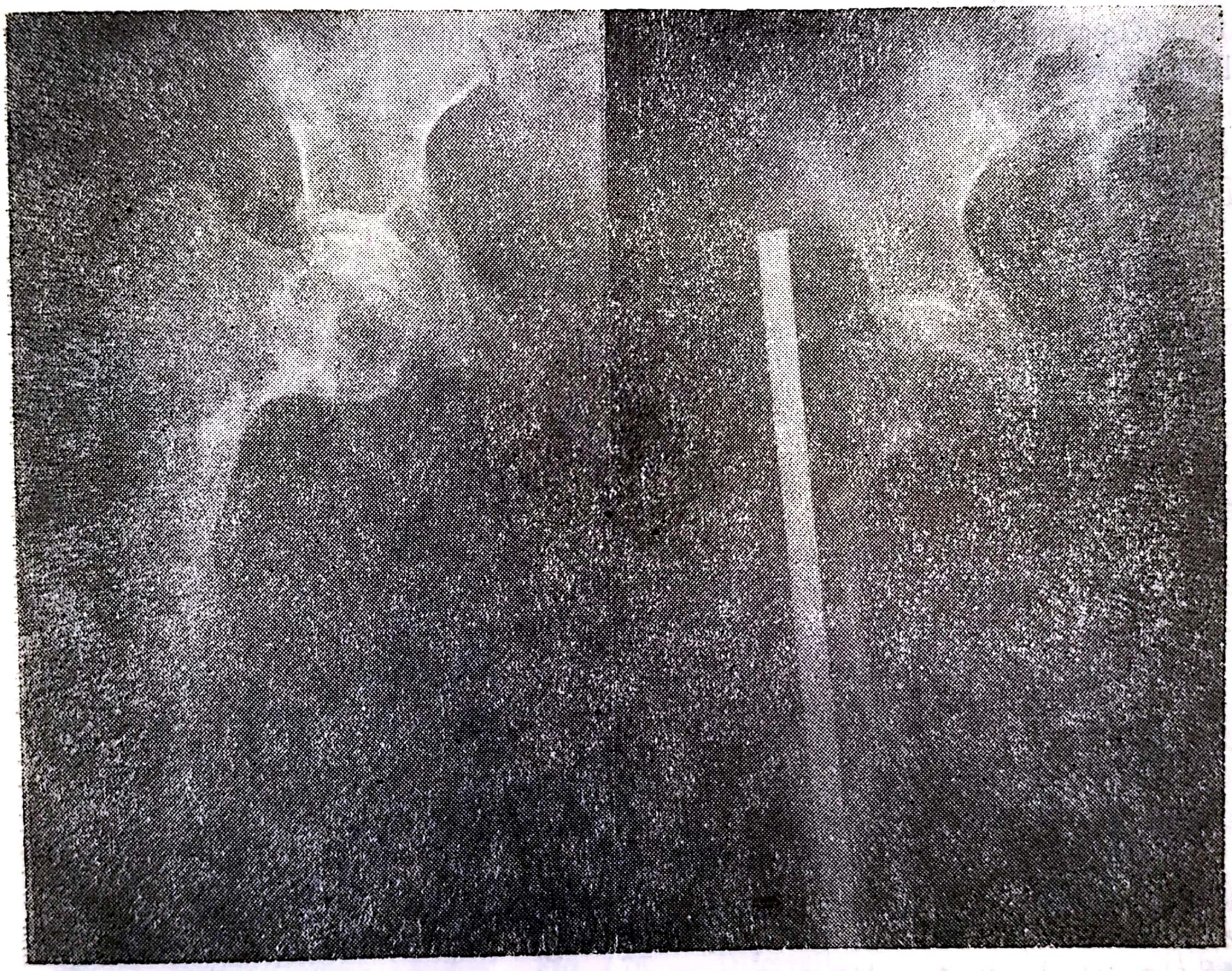

Fig. I.75. — Displazie fibroasă operată.

corticala, care se subțiază, devine fragilă și fără reacție osoasă. Se mai constată încurbări diafizare, aspect de os insuflat și calusuri după fracturi. Spre deosebire de osteoza paratiroidiană, nu există decalcifiere generalizată și, rămîn zone întregi de țesut osos sănătos intercalat (fig. I.75).

Biologic se găsește, inconstant, o creștere moderată a fosfatazelor alcaline.

Diagnostic diferențial. În formele localizate, diferențierea se face cu chistul osos esențial, cu condromul solitar, cu fibromul neosifiant din metafiza tinerilor, cu granulomul eozinofil sau cu tumoarea cu celule gigante.

În formele poliostice, deosebirea se face ușor cu osteoza fibrogeodică paratiroidiană Recklinghausen, la care bilanțul biologic și decalcifierea difuză sînt caracteristice, cu xantomatoza tip Schüller-Christian, cu neurofibromatoza Recklinghausen.

Tratamentul este ortopedico-chirurgical și se adresează în special deformărilor osoase grave. Acestea se pot corecta prin diferite osteotomii și osteosinteze cu tije metalice, uneori în asociere cu grefaj spongios pentru tonificarea osului și preîntîmpinarea fracturilor.

În prezența fracturii se recurge, după caz, la osteosinteză sau la imobilizare în aparat gipsat. Pentru prevenirea inflexiunilor secundare și a fracturilor spontane, în cazurile avasate, se recomandă purtarea aparatelor ortopedice.

Ca medicație adjuvantă se utilizează anabolizantele proteice nevirilizante, sărurile fosfocalcice, vitaminoterapia.

I.4.4. BOALA PAGET

Boala descrisă de James Paget (1876) este o osteodistrofie cronică deformantă progresivă, care apare destul de rar (2% din bolile ortopedice). Frecvența maximă este între 50 și 60 de ani și predomină la bărbați. La tineri, excepțional, poate să fie depistată sub forma unei deformații pagetoide posttraumatice.

Patogenia este încă necunoscută ; dintre ipotezele discutate, cea mai admisă rămîne cea vasculară. Conform părerii lui Edholm, ar fi vorba de numeroase microanevrisme arteriovenoase intraosoase, care măresc fluxul sanguin local. Concomitent, se adaugă importante tulburări vasomotorii locale — expresia unui dezechilibru neurovegetativ.

Anatomie patologică. În ordinea frecvenței, oasele atinse sînt : vertebrele (50%), femurul, tibia, craniul, bazinul, clavicula, humerusul, coastele ș.a.

După localizare, Schinz a împărțit afecțiunea în 3 forme : monostică, oligostică (mai frecventă) și generalizată, care este excepțională.

Macroscopic, alterările structurale constau în : îngroșarea neregulată a corticalei osoase și alternare de procese osteoporotice fragile cu zone mai dure. Canalul medular este lărgit și plin cu măduvă fibroasă, pe alocuri obstruat de țesut osos.

Histologic, se observă o remaniere structurală intensă și dezordonată a traveelor osoase, realizînd un aspect de mozaic osos, în care procesele osteoclastice resorbtive alternează cu procesele osteoblastice de neoformație osteoidă și osoasă. Inițial, ar fi un proces de resorbție masivă, urmat de apoziție osoasă și fibroză medulară.

Tablou clinic. Debutul este insidios și lent, cu dureri osoase difuze apărute cu mulți ani în urmă. Durerile cresc progresiv în intensitate și sînt intercalate de puseuri cu caracter inflamator în perioade de evoluție.

Sindromul dureros este însoțit de un sindrom vasomotor și cardio-vascular : hipertermie și hiperemie locală, indice oscilometric crescut, E.C.G. modificată.

Între timp, apar treptat deformările caracteristice. Osul se hipertrofiază global, se încurbează și devine fragil, favorizînd fracturile spontane. Localizarea este mai evidentă la membrele pelviene, unde tibia se încurbează în plan sagital iar femurul în plan frontal, astfel încît membrele pelviene devin mai scurte.

Bolnavul merge dificil și obosește. Concomitent, craniul se deformează și bombează ; trunchiul se apleacă înainte, avînd o coloană cifoscoliotică. Dintre articulații, cele mai atinse sînt șoldurile, care prezintă procese de artroză accentuată.

Evoluția este lentă și îndelungată, pe zeci de ani, întretăiată de puseuri, cu prinderea altor segmente, cu deformări progresive, ajungînd la un grav deficit funcțional. Apariția fracturilor patologice accentuează deformarea. Complicațiile cardiovasculare (boala hipertonă, insuficiența cardiacă), complicațiile nervoase (cefalee, surditate, slăbirea vederii, radiculite și paralizii spinale prin compresiune osoasă) ca și artrozele, întunecă evoluția acestei boli. Cea mai gravă complicație — degenerescența sarcomatoasă — se întîlnește în aproximativ 5% din cazuri.

Examenul radiologic este caracteristic și poate singur să pună diagnosticul (fig. I.76 și I.77). Imaginile sînt reprezentate prin deformarea

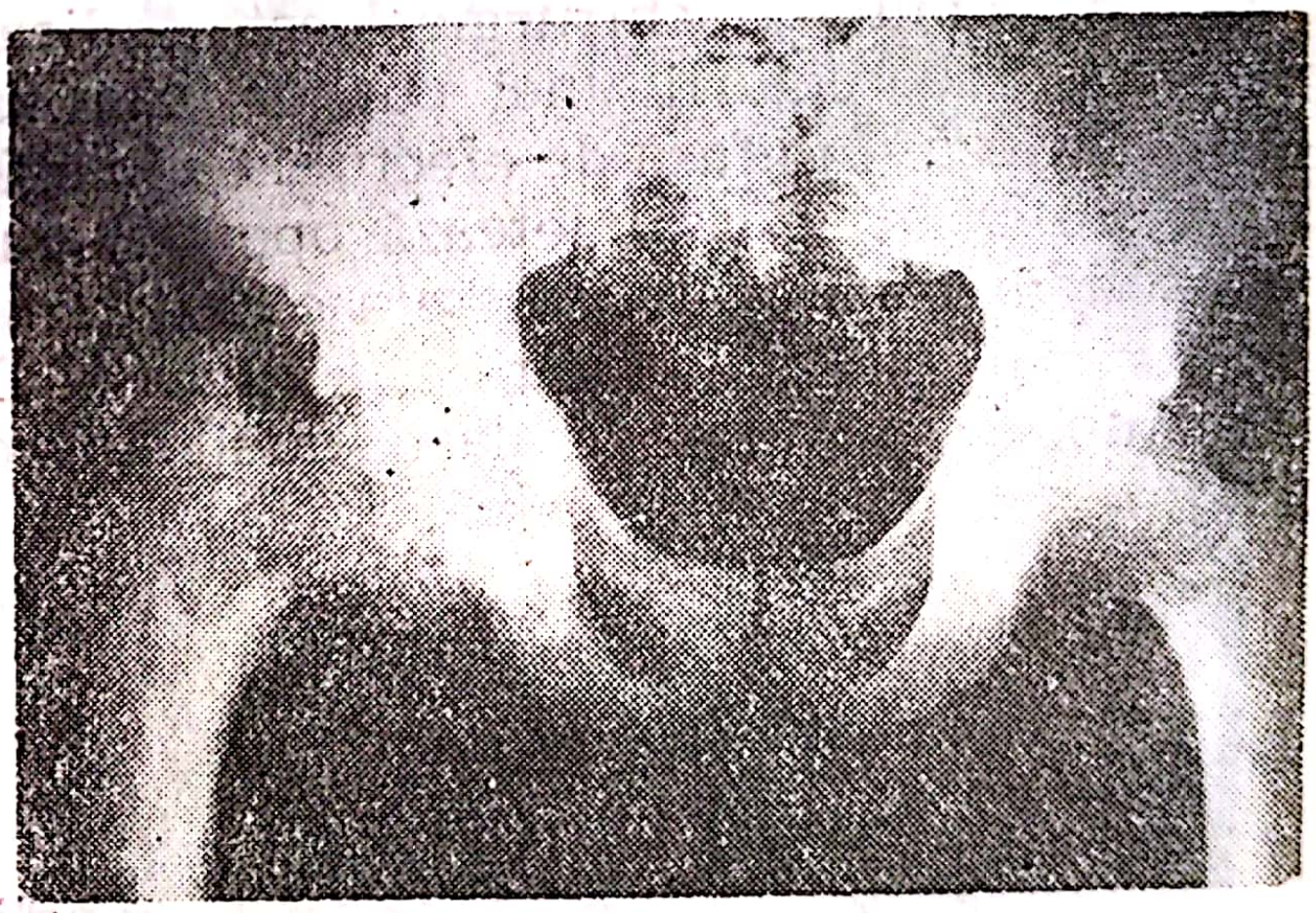

Fig. I.77. — Boala Paget localizată la bazin și femur, coxartroză secundară.

Fig. I.76. — Diformitate pagetică la nivelul tibiei.

oaselor lungi, însoțită de remanierea traveelor osoase, cu îngroșări și resorbție dezordonată în corticală. Aspectul este de os fibrilar, vătuit sau scămoșat. Se pot observa fisuri transversale de remaniere sau traumatice, similare aspectului de os carențial tip Milkmann-Looser. Craniul are tablele îngroșate, cu contur extern neregulat, vătuit. La coloana vertebrală

se observă fie vertebre condensate („vertebre de fildeș"), fie vertebre deformate, la care predomină resorbția osoasă. Mai frecvent, imaginile sînt mixte și însoțite de osteofitoză.

Examenele de laborator demonstrează supraactivitatea osteoblastică prin creșterea valorilor fosfatazelor alcaline, care depășesc pe acelea din osteomalacie sau din osteoza paratiroidiană ; hiperhidroxiprolinuria traduce alterarea tramei proteice osoase.

Diagnosticul este ușor de precizat. Rareori, în formele atipice, este adusă în discuție eventualitatea unei osteomielite cronice, a unei osteoze fibrogeodice sau condensante, a unei tumori osoase maligne.

La coloana vertebrală sînt de eliminat angiomul vertebral sau o metastază opacă a cancerului prostatic.

Tratament. Nu există o terapie care să oprească cu certitudine evoluția bolii.

Tratamentul simptomatic constă în : radioterapie profundă, în doză totală de 3 000—5 000 r, medicație analgetică și antiinflamatoare, anabolizante proteice, săruri fosfocalcice, eventual antibiotice (Mitramicina). Acest tratament are efecte bune asupra fenomenelor pseudoinflamatoare și a durerilor, rărește apariția puseurior acute, dar nu oprește evoluția. Efecte mai certe furnizează Calcitonina și Etidronatul de sodiu, cu puternică acțiune antiresorbtivă și antialgică.

Pe plan ortopedic, pentru prevenirea deformărilor și a fracturilor patologice, se indică aparate de imobilizare și descărcare. În cazul fracturilor se aplică aparate gipsate sau, eventual, se practică osteosinteză prin care se obține consolidarea în limite fiziologice.

Tratamentul chirurgical este indicat excepțional, la bolnavii tineri, în scopul corectării unei curburi diafizare, prin osteotomie urmată de osteosinteză. În afară de efectul morfologic, se constată și un efect antalgic salutar. Dacă se completează operația cu grefe osoase pentru activizarea consolidării, se poate constata că grefonul se pagetizează după integrarea în focarul operator (Pintilie, Medrea și Denischi — 1957). În cazul compresiunilor meduloradiculare sau al sindromului „coadă de cal", se discută laminectomia decompresivă.

I.4.5. OSTEOPOROZELE

Osteoporozele sînt distrofii metabolice ale osului, caracterizate prin diminuarea matricei proteice, cu conservarea componentei fosfocalcice. Acestea se clasifică astfel :

I.4.5.1. OSTEOPOROZE GENERALIZATE

A. *Osteoporoza primitivă,* comună, întîlnită în involuția senilă (senescența fiziologică), în postmenopauză și în forma idiopatică a tinerilor.

B. *Osteoporoza secundară*, care are multiple origini : endocrină, întîlnită în insuficiența gonadică prin castrare, în hipercorticism (sindrom Cushing) sau prin corticoterapie prelungită, în hipertiroidie sau în hiperparatiroidie ; digestivă, în maldigestia rezecaților gastrici, malabsorbții intestinale diferite, ciroză hepatică ; iatrogenă (heparinoterapie sau corticoterapie excesivă) ; inflamatoare (poliartrită reumatoidă, osteoartrite) ; genetică, fragilitate osoasă prin lipsa genetică a funcției osteoformatoare a osteoblastelor (boala Lobstein), osteoporoza neoplazică (mielom, leucoze).

Osteoporoza generalizată primară este cea mai întîlnită și are un tablou clinicoradiologic comun. Apare după 60 de ani, la 80% dintre femei, mai puțin la bărbați, uneori fără semne clinice manifeste.

Vignon (1970) o socotește ca o osteopenie fiziologică senilă spre deosebire de osteoporoza dureroasă și invalidantă, care apare mai rar. În același cadru este inclusă și osteoporoza după menopauză care nu se manifestă întotdeauna clinic.

De obicei, este vorba de femei care acuză dureri vertebrale difuze. Cu timpul apare deformarea coloanei dorsolombare care prezintă cifoză, Oasele atinse de procesul de rarefacție (vertebre, col femural, epifiza distală a radiusului, bazin) se fracturează cu ușurință.

Examenul radiologic standard pune în evidență modificările caracteristice abia cînd osul a pierdut cel puțin 30% din încărcătura calcică. Astfel, corpul vertebral are transparența crescută, în timp ce marginile

Fig. I.78. — Osteoporoză vertebrală.

își păstrează o tonalitate normală. Mai tîrziu, vertebrele se deformează, devin biconcave și iau aspectul „în os de pește", cele lombare sau cuneiforme, cele dorsale. Corticala tuturor celorlalte oase apare subțiată dar densă, în schimb spongioasa este transparentă (fig. I.78).

Pentru determinarea cantitativă a gradului de osteoporoză s-au imaginat o serie de metode mai mult sau mai puțin folosite ca :

— *radiocalcimetria* (Buffetant) care, prin compararea densității optice a osului cu aceea a unui reper de fosfat tricalcic, sau martor metalic, apreciază variațiile calciului osos ;

— *indicele corticodiafizar* (Barnett și Nordin) care arată raportul dintre grosimea osului cortical și cel diafizar. Acest indice scade cu vîrsta și după imobilizări prelungite. $R = \frac{c+c}{D} \times 100$ (Normal = 40 la femur) ;

— *indicele trabeculației* gîtului femural (Singh) sau indicele trabeculației calcaneene, în 5 grade (Jahmaria, 1983).

Date de laborator. Studiul static al osului, în ceea ce privește calcemia, fosfatemia, fosfatazele este în general normal. Studiul dinamic al metabolismului fosfocalcic furnizează însă date mai importante. Mai utilizată este proba hipercalciuriei provocate, prin administrarea de calciu intravenos (Lichtwitz), care demonstrează că organismul osteoporoticului nu este în stare să rețină suplimentul de calciu, invers decît în osteomalacie, unde există o aviditate calcică. La omul normal se elimină prin urină 30% din calciu, în timp ce urina, la osteoporotici, conține 50% din calciul injectat. Se mai pot utiliza testul restricției calcice cu fitat de sodiu, explorarea cu izotopi radioactivi (calciu și stronțiu) și procedee fizice care măsoară viteza de propagare osoasă a unei vibrații sonore sau electronice.

Biopsia osoasă arată scăderea volumului osului spongios sub 12% din volumul osos total, normal fiind 20%. Dozarea hidroxiprolinuriei dă cifre crescute, peste normalul de 20 mg/zi.

Anatomie patologică. Examenul histologic pune în evidență diminuarea corticalei, rarefierea și subțierea traveelor osului porotic precum și o liză periosteocitară. Măduva suferă o involuție fibroadipoasă, realizînd aspectul unei „osteopenii" (Kohn, 1969) cu acțiune celulară și metabolică nulă. După calcinare, cantitatea de cenușă formată din săruri de calciu este aceeași ca la osul normal.

Patogenia este explicată prin următoarele teorii ipotetice :

A. *Teoria endocrină* (Albright, 1940) potrivit căreia ostoporoza este consecința unei construcții osoase insuficiente prin incapacitatea osteoblaștilor de a forma țesut osteoid normal. Deficitul este secundar dispariției secreției de hormoni sexuali anabolizanți și stimulanți ai osteoblaștilor, mai ales după 55 de ani, în timp ce hormonii glucocorticoizi suprarenali, catabolizanți, persistă. În această situație, matricea proteică redusă, nu mai poate folosi calciul plasmatic.

În sprijinul ipotezei vin bunele rezultate obținute cu tratament hormonal, însă nu explică apariția osteoporozei în toate cazurile.

B. *Teoria nutrițională* (Nordin) sau de creștere a resorbției osoase, explică osteoporoza printr-o carență minerală, o perturbare a metabolismului calcic.

Aportul insuficient de calciu alimentar, asociat cu o eliminare renală și intestinală mărită, conduc la un bilanț calcic negativ. Resorbția apare ca o reacție de adaptare a organismului pentru a menține calcemia normală.

Scanned with OKEN Scanner

C. *Teoria unificată* (Heaney) după care osteoporoza trebuie socotită ca un proces complex, la care contribuie deopotrivă mai mulți factori: carența proteică, carența de calciu și de hormoni anabolizanți sau excesul de hormoni catabolizanți precum și senescența osteoblaștilor incapabili să sintetizeze os. Astfel, patogenia osteoporozei devine clară, prin explicația lui Heaney care arată că formarea și resorbția osului sînt într-o strînsă conexiune pentru asigurarea unei homeostazii calcice constante. Parathormonul activează resorbția osteoclastică, creșterea absorbției intestinale a calciului, scăderea eliminării urinare și creșterea reabsorbției tubulare a calciului în cadrul acestui echilibru. Acțiunea parathormonului este însă inhibată de calcitonină, hormon care favorizează mineralizarea matricei osoase (Péchet). Osteoporoza din boala Cushing sau aceea după corticoterapie prelungită se datoresc efectului catabolizant al steroizilor și scăderii absorbției intestinale a calciului prin acțiunea antivitaminică D a acestor hormoni. Osteoporoza heparinică este secundară creșterii acțiunii colagenolitice a lizozomilor din osteoblaști.

Tratamentul urmărește remineralizarea scheletului prin medicația:

— compușii organici de calciu, administrați în doze mari (2—3 g/24 de ore) și timp îndelungat, cresc absorbția intestinală și reabsorbția tubulară a calciului și diminuează osteoliza; tratamentul alternează cu administrare de fosfor (1,5—2 g/24 de ore). Recent, Barter indică perfuzii intravenoase lente cu calciu gluconic, cu rezultate bune, explicate prin faptul că hipercalcemia stimulează secreția de calcitonină, care inhibă resorbția osoasă;

— hormonii steroizi anabolizanți au acțiune eutrofică, împiedică osteoliza și favorizează formarea matricei osoase;

— estrogenii au acțiune antiosteolitică, crescînd rezistența osului la osteoclaste; scad calcemia;

— calcitonina a dat rezultate bune (Bloch — 1970) ca și florura de sodiu (Osin) care crește rezistența osoasă.

Regimul alimentar, bogat în proteine și în săruri minerale, va completa tratamentul.

Chinetofizioterapia blîndă, progresivă și perseverentă are indicație majoră în formele secundare imobilizărilor prelungite. În profilaxie, se recomandă viața igienică, cu activitate psihomotorie normală, gimnastică, sport rezonabil.

I.4.5.2. OSTEOPOROZE LOCALIZATE

Osteoporoza localizată sau algodistrofia reflexă posttraumatică apare după traumatisme ale extremităților, imobilizări prelungite, arsuri și infecții ale membrelor (fig. I.79).

De predilecție, localizarea este în regiunea gleznei și a piciorului, regiunea radiocarpiană și la mînă, mai rar la alte oase.

Manifestările clinice apar imediat după traumatism sau mai tîrziu, la reluarea activității, după scoaterea aparatului gipsat.

Se caracterizează prin impotență funcțională precoce, generată de contractura antalgică și de atrofia musculară locală, însoțită de durere.

Tulburările vasomotorii și cele trofice, manifestate prin edem moale la început, apoi dur, conduc la redori articulare și la retracții tendinoase. Pielea devine lucioasă, roșie și caldă sau cianotică. Cu timpul apar și modificări ale fanerelor, hiperpilozitate. Ficat a descris tetrada : durere, redoare, edem, osteoporoză.

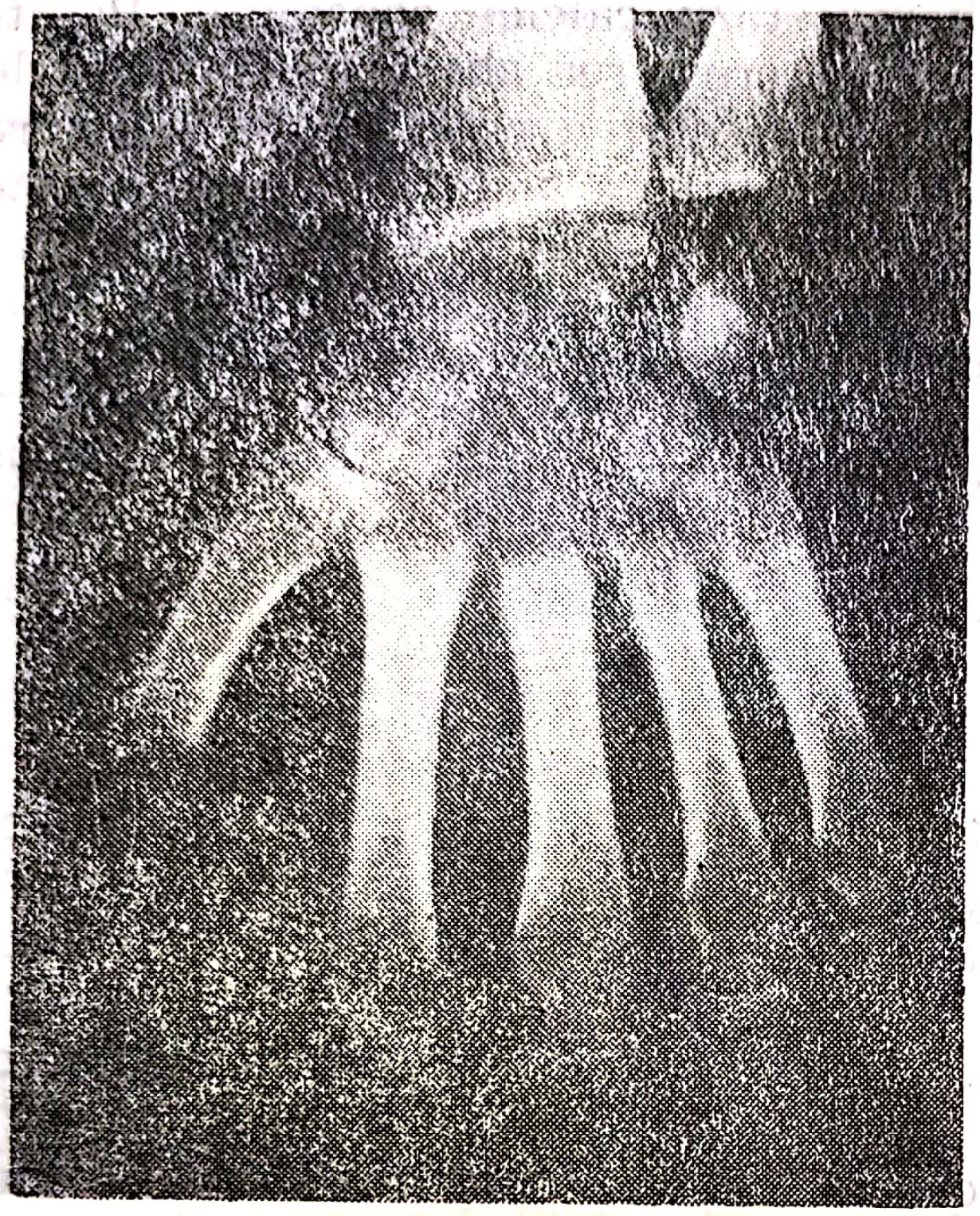

Fig. I.79. — Algodistrofie reflexă posttraumatică.

Patogenie. Se admite că agentul traumatic produce modificări reflexe neurovasculare, prin iritarea receptorilor vegetativi, deseori pe un fond de instabilitate neurovegetativă, care conduc la vasoconstricție, urmată de vasodilatație pasivă, răspunzătoare de edem și de osteoporoză (Leriche și Fontaine). Studii experimentale (Blumensaat-Bollinger) au stabilit că este vorba de o disarmonie în hemodinamica periferică, la nivelul arteriocapilar, produsă de stimuli algogeni. După o perioadă de vasodilatație scurtă, vasoconstricția care îi succedă este importantă și de durată, ducînd la ischemie, anoxie și edem. Cataboliții care rezultă (polipeptide, histamină, serotonină) mențin în continuare o vasodilatație pasivă cu stază sanguină.

Radiologic, afecțiunea evoluează în 3 faze : în faza acută, care ține aproximativ 4 săptămîni, spongioasa apare tigrată, în „miez de pîine", iar corticala epifizară se subțiază ; în faza de reparație, traveele osului reapar treptat pînă la 12 luni, uneori integral ; faza de atrofie osoasă definitivă apare rar, în formele cu evoluție complicată și incorect tratate.

Formele clinice se conturează după vîrstă, modul și sediul traumatismului :

— osteoporoza prin contuzie sau entorsă, îndeosebi a gleznei, apare precoce ; o evoluție prelungită pretează la confuzii cu osteoartrite diverse (TBC ș.a.) ;

— osteoporoza postfracturară se constată mai ales după tratamente incorecte și comportă trei modalități evolutive: algică imediată, cu modificări radioclinice importante; algică tardivă, la reluarea funcției segmentului afectat; forma nedureroasă, manifestată doar prin edem. În osteoporoza după fractura de gambă, la indivizi tineri, Lacroix a descris prezența unei benzi supramaleolare bine delimitate, care apare la cîteva săptămîni de la traumatism și care se accentuează progresiv. Ulterior, osul se reface în 6—12 luni printr-o zonă de condensare cu osteoporoză difuză în jur. Se atribuie acestei benzi o valoare prognostică: apariția precoce denotă o consolidare dificilă și impune grefajul osos;

— osteoporoza postoperatorie, după intervențiile complicate, cu imobilizare prelungită și fără o bună reconstrucție anatomofuncțională a segmentului respectiv;

— osteoporoza după leziuni ale nervilor median, ulnar sau sciatic, după infecții din vecinătate, după arsuri întinse și infectate;

— osteoporoza copilului poate să apară în aceleași circumstanțe și cu aceleași caractere ca și la adult (Berndt-Jentchura).

Tratamentul se adresează factorilor locali și generali, după forma clinică.

Profilactic, se impune tratamentul corect al oricărui traumatism; se combat tulburările nervoase și circulatorii care apar posttraumatic. În acest scop, se vor administra antialgice, sedative, se vor evita manevrele brutale de reducere a fracturii și imobilizările forțate ale segmentelor bolnave în aparate gipsate. În articulațiile vecine se permit mișcări active, iar după scoaterea gipsului hidrochinetoterapia activă este indispensabilă.

Tratamentul curativ constă în:

— imobilizarea regiunii în poziție funcțională și proclivă, pentru 1—2 săptămîni, este obligatorie în faza acută;

— favorizarea circulației locale prin medicație vasculotropă, antihistaminică, betablocantă, prin agenți fizici, gimnastică circulatorie;

— chinetohidroterapie complexă, care împiedică tulburările trofice, la care se adaugă medicație tranchilizantă și antalgică.

Rareori, în cazurile la care tratamentul a rămas ineficient, se recurge la intervenții chirurgicale pe sistemul simpatic sau se face corecția unei deviații secundare.

În general, tratamentul este de lungă durată, vindecarea apărînd între 6 și 12 luni.

I.4.6. OSTEOPATII DE CARENȚĂ

Sînt afecțiuni generate de o insuficiență de mineralizare a matricei proteice prin lipsa sărurilor de calciu și de fosfor. Osteopatia decalcifiantă poartă denumirea de osteomalacie la adult și de rahitism la copil.

I.4.6.1. OSTEOMALACIA

Orice perturbare care interesează metabolismul vitaminei D, al calciului și al fosforului, la care se adaugă o hiperparatiroidie reacțională, poate să determine osteomalacia.

Se disting ca forme clinice :

— *Osteomalacia de aport* cea mai frecventă formă, se întîlnește îndeosebi la femeile care au depășit vîrsta de 40 de ani. Restricțiile alimentare, lipsa de expunere la soare, sarcina și alăptarea, tulburările digestive (mai ales la gastrectomizați), steatorea, ileita terminală Crohn, ciroza hepatică etc., constituie cauzele cele mai frecvente.

Sindromul clinic. Bolnavii sînt palizi, astenici și scad în greutate. Durerile osoase, semn constant și principal, se instalează insidios și sînt localizate mai ales la centura pelviană și la coloana vertebrală, mai rar în regiunea scapulohumerală. Mersul este greoi și exacerbează durerile. La nivelul coastelor, al colului femural și al bazinului pot să survină fracturi spontane. Sînt prezente semne de hiperexcitabilitate neuromusculară : semnele Chvostek, Weiss sau Trousseau.

Deformările apar mai tîrziu și se manifestă prin cifoscolioză dorsolombară, turtirea toracelui „în clopot“, scurtarea trunchiului și deformarea bazinului, *coxa vara,* curburi osoase etc.

Osteomalacia netratată evoluează progresiv cu impotență funcțională dureroasă spre cașexie.

Sindromul radiologic se caracterizează prin radiotransparență crescută, cînd demineralizarea depășește 30%. Oasele apar flou sau ca șterse cu guma, corticala este prost conturată, uneori se văd geode. Fisurile Looser-Milkmann sînt patognomonice pentru osteomalacie și se găsesc de obicei bilateral, predominînd pe ramurile ilio- și ischiopubiene, pe marginea internă a colului femural, pe coaste. De fapt, sînt false fracturi, care se prezintă ca o bandă clară, în corticală, perpendiculară pe axa mecanică a osului, bandă limitată de o zonă de condensare. Pe lîngă aceste leziuni, se constată tasări vertebrale, cifoză, bazin în carte de joc, *coxa vara* etc.

Sindromul biologic pune în evidență carența de calciu plasmatic, tradusă prin hipocalcemie și hipofosfatemie, precum și prin hipocalciurie ; fosfataza alcalină este crescută. Aviditatea scheletului pentru calciu este demonstrată de absența creșterii calciuriei la proba dinamică de încărcare cu Ca (Lichtwitz) și vitamina D. Hiperparatiroidia secundară este evidențiată prin hidroxiprolinurie crescută.

Tratament. Osteomalacia de aport se vindecă prin administrarea de vitamine D_2 și D_3, săruri calcice și alimentație bogată în substanțe minerale și vitamină D, durerile dispărînd în cîteva săptămîni și fisurile în cîteva luni, cu normalizarea modificărilor biologice.

Tratamentul ortopedicochirurgical se instituie după situație, în fracturi și deformări osteoarticulare (osteotomia corectoare).

— *Osteomalacia de eliminare* se întîlnește în unele afecțiuni renale congenitale (rahitismul renal) ca tubulo- sau glomerulopatii cronice.

— *O s t e o p o r o m a l o c i a* este o osteopatie demineralizantă în care se găsesc asociate elemente biologice și clinice atît din osteoporoză cît și din osteomalacie. Laboratorul poate să deceleze hipocalcemie și hipofosforemie moderată. Radiologic, apar caractere de osteomalacie dar și rarefacția traveelor osoase, trădînd un proces de osteopenie. În etiologie predomină malabsorbția prin alterarea mucoasei intestinale și tulburările digestive (gastrectomizați), care duc la carență de calciu și mai ales de vitamina D.

Tratamentul este constituit din medicație mineralizantă, vitaminizantă și anabolizantă, regim alimentar adecvat și gimnastică medicală.

I.4.6.2. RAHITISMUL

D. VEREANU

Între diformitățile osoase care pot să apară la copil din cauza unor tulburări carențiale, rahitismul ocupă de departe primul loc, prin frecvența cu care se întîlnește. Manifestările de tip cronic, caracteristice rahitismului, se instalează între 6 și 18 luni, dar se pot întinde, ca dată de apariție, pe toată perioada primei copilării. Boala interesează tot organismul dar se caracterizează în special prin tumefacțiile, ramolirea și deformările consecutive pe care le produce la nivelul scheletului. Alterările osoase sînt în general multiple, iar pentru membre apar bilateral.

Etiopatogenia este lămurită abia o dată cu descoperirea vitaminelor, deși boala este descrisă încă din secolul al XVIII-lea. Rahitismul apare ca o tulburare a calcificării și osificării cartilajului seriat și a oaselor în general, tulburare produsă de un dezechilibru al metabolismului fosfocalcic prin carența vitaminei D.

Vitamina D se găsește, ca rezervă a organismului, sub formă de steroli (provitamină D) la nivelul tegumentelor. Pentru a se transforma în vitamină D, sterolii trebuie activați prin acțiunea razelor ultraviolete. Condițiile neigienice de creștere și de trai a unor copii, cu lipsă de iradiere solară în special în timpul iernii, duc la o formare insuficientă de vitamină D și, consecutiv, la tulburarea metabolismului fosfocalcic, avînd drept urmare apariția rahitismului. Ca factor etiologic important se adaugă înțărcarea timpurie, cu toate tulburările digestive pe care le poate produce o alimentație artificială necorespunzătoare : diarei cronice, steatoree. La astfel de bolnavi, grăsimile sînt digerate incomplet și se elimină ca atare, antrenînd cu ele vitamina D liposolubilă, precum și săpunurile pe care le formează grăsimile nedigerate cu calciul și cu fosforul care nu se mai pot absorbi corect. De aici, apariția tulburărilor de calcificare și osificare a cartilajului seriat : acesta rămîne ca un țesut osteoid, moale, fără urme de osificare. Histologic, se constată o dezordine în dispoziția normală a zonei de celule seriate și a zonei condroide.

Macroscopic, osul rahitic este moale, cu cartilajul de conjugare gros. Metafiza apare mărită, îngroșată, fapt care se traduce clinic prin existența așa-ziselor „brățări rahitice“ la nivelul extremităților oaselor lungi.

Simptome. Debutul se face lent, prin apariția unor tulburări digestive : regurgitații, vărsături, dispepsie, la un copil cu abdomen mare, meteorizat, cu pereții musculari hipotoni. După cîtva timp de evoluție, aspectul acestor copii devine caracteristic : sînt palizi, triști, obosiți, ridicîndu-se cu dificultate, ținîndu-se greu pe picioare. Membrele subțiri, par prea delicate în raport cu abdomenul mare și capul voluminos, legate printr-un torace strîmt. Deasupra pumnilor, la glezne și la genunchi, apar o serie de îngroșări metafizare, care contrastează cu membrele subțiate prin atrofie musculară. Sub acțiunea tonicității musculare, iar pentru membrele pelviene adăugîndu-se și acțiunea greutății corpului în mers și în stațiunea verticală, oasele lungi, care nu mai au rezistență normală, se deformează. La femure, la tibii, apare aspectul în O sau în X, cu genunchii în *varus, valgus* sau *recurvatum*. Șoldul se deformează în *coxa vara*. Bazinul rahitic este strîmtorat în partea inferioară, motiv de distocii pentru viitoarele mame. Toracele, strîmt în porțiunea superioară, este evazat la bază. „Mătăniile costale" sînt tumefacțiile rahitice înșirate de-a lungul articulațiilor condrocostale. Toracele rahitic poate să fie turtit în sens transversal, cu sternul proeminînd ca o carenă de corabie. Coloana vertebrală poate să prezinte o cifoză întinsă toracolombară, ușor reductibilă cînd se încearcă extensia. Craniul, mare, ia înfățișarea olimpiană, din cauza proeminenței boselor frontale. Fontanelele rămîn larg deschise, peste termenul reglementar. Pe oasele parietale și pe occipital se pot găsi zone subțiate, ramolite, pînă la dispariția osului (craniotabes). Dinții apar tîrziu, sînt rău implantați, cu crestături și cu jghiaburi.

La examenul general se găsește hepato-splenomegalie, hipertrofia țesutului limfoid ganglionar, a celui amigdalian și a celui adenoidian, o anemie, uneori destul de marcată, și tulburări nervoase sub formă de convulsii.

În afara acestor forme grave, există numeroase forme de „rahitism florid", cînd copilul are o stare generală bună, este gras, roșu în obraz și numai oarecare deformări osoase marchează existența rahitismului.

Radiografia arată leziuni caracteristice pentru rahitism. Extremitățile oaselor lungi apar demineralizate. Metafiza este lărgită, concavă, ca o corolă de zorea, contrastînd cu nucleul epifizar rămas încă mic (fig. I.80). Limita distală a metafizei este neregulată, dințată, dînd imaginea de pieptene, de ciucuri. Diafiza are canalul medular lărgit, în vreme ce corticala este subțiată. Axul osului este modificat de curburile juxtaepifizare sau net diafizare. După tratament, imaginile radiografice se modifică. Oasele se recalcifică, apare un contur net al epifizelor, corticala se îngroașă, există oarecare tendință de îndreptare a deformărilor osoase. Cînd acestea au fost accentuate, se fixează definitiv.

Ca semne de laborator trebuie notată hipofosforemia, în vreme ce calcemia rămîne normală.

Forme clinice. În afară de forma clasică descrisă, există forme numeroase de rahitism florid, un rahitism congenital acceptat de unii autori (Marfan), un rahitism tardiv, apărînd în a doua copilărie, socotit ca un rahitism prelungit și un rahitism vitaminorezistent.

Evoluția durează 2—3 ani, după care rahitismul se vindecă, lăsînd însă o serie de deformări osoase, mai ales dacă acestea au fost accentuate

de la început. Cele mai puțin importante dispar sau se reduc foarte mult o dată cu creșterea. Ca sechele de rahitism se întîlnesc mai des *genu valgum* bilateral, asociat cu piciorul plat, uneori *coxa vara* ori deformări la nivelul toracelui.

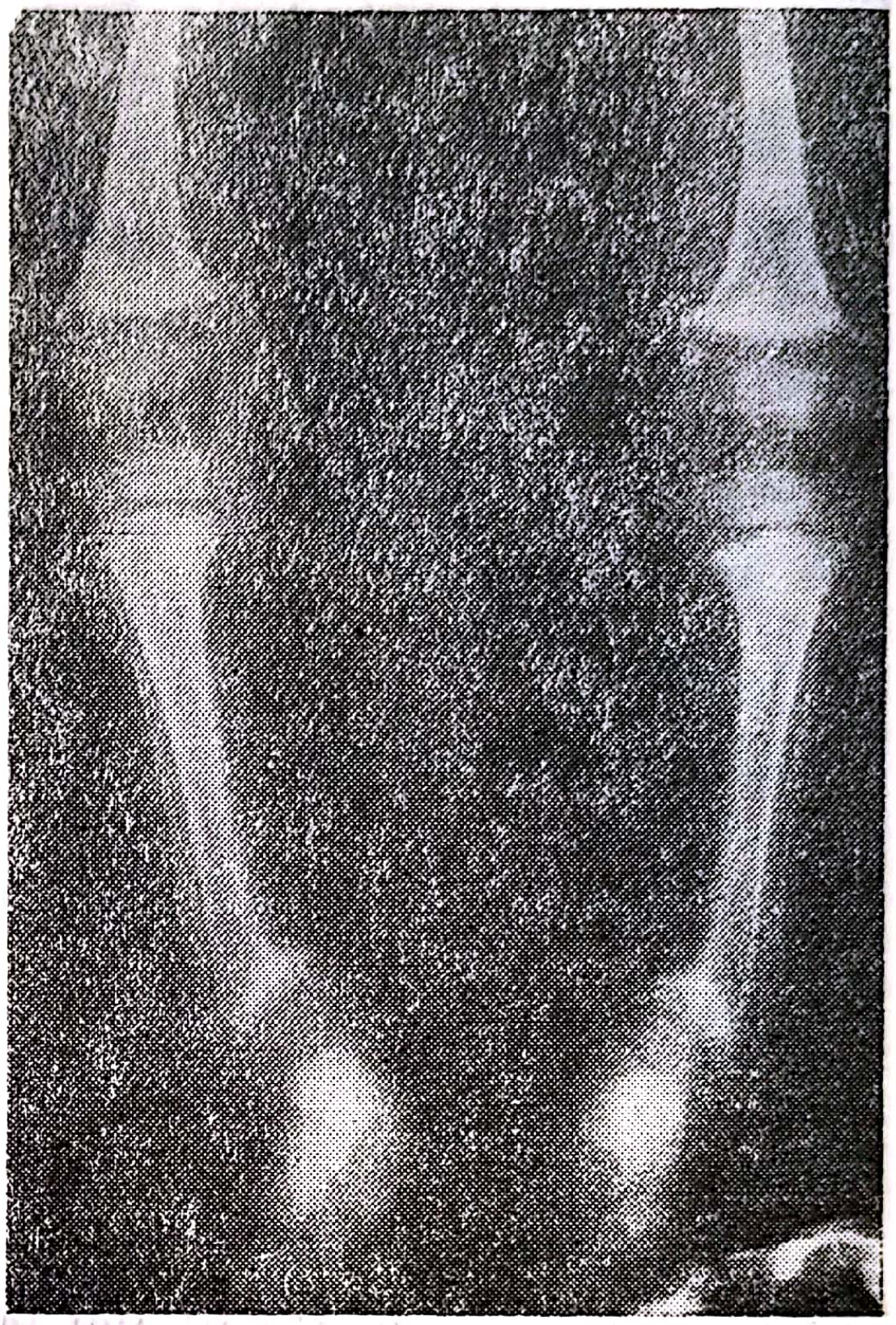

Fig. 1.80. — Rahitism : extremitățile oaselor lungi demineralizate ; metafiza este lărgită, uneori concavă, contrastînd cu nucleul epifizar rămas mai mic ; încurbări ale femurului și tibiei cu genuchi *varus* și gambe vare.

Tratamentul este profilactic și curativ. Cel profilactic înseamnă, în primul rînd, creșterea nivelului de trai, a bunăstării, cu respectarea condițiilor de igienă și de alimentație, locuințe confortabile, luminoase, aerate. Pentru mamă, se va asigura urmărirea sarcinii, o alimentație completă, corectă, la nevoie calciu și vitaminoterapie, respectarea concediului prenatal. Copilul nou-născut va fi alimentat la sîn tot timpul, reglementar, iar atunci cînd nu este posibil, alimentarea trebuie să fie echilibrată, corespunzător etapelor de creștere. Regulile de igienă privind aerul, lumina, soarele, trebuie riguros respectate, adăugîndu-se tratamentul cu vitamină D_2, D_3 și calciu, în special în timpul iernii.

Copiii vor fi duși în colonii de vară, la mare sau la munte, bucurîndu-se de aer, soare, lumină, masă variată și substanțială, schimbare de climat. Iarna trebuie făcută vitaminoterapia cu D_2-D_3, raze ultraviolete, medicație tonică generală.

În rahitismul florid, pe lîngă tratamentul medical este indicat un masaj ușor, stimulator al întregului organism, fricțiuni cu apă alcoolizată, gimnastică medicală.

Pentru prevenirea deformărilor scheletului, de îndată ce au apărut primele simptome de ramolire osoasă, copiii vor fi imobilizați pe pat tare, nu vor fi purtați în brațe, nu vor merge decît după ce încep să se vadă efectele tratamentului medical.

Cînd au apărut devierile, la copiii mici, pînă la 3 ani, se pot încerca, sub narcoză, redresări succesive în aparate gipsate. După corectare, mersul poate să fie reluat sub protecția unui aparat protetic.

La copiii mai mari de 3 ani, cînd rahitismul este vindecat dar au rămas sechele osoase grave, se vor face osteotomii de corectare la nivel de metafize sau de diafize.

I.4.7. OSTEOLIZA

O. MEDREA

Osteoliza este un proces distructiv în care întreaga structură osoasă dispare.

I.4.7.1. OSTEOLIZA IDIOPATICĂ (ESENȚIALĂ)

Se împarte în două forme anatomoclinice :

I.4.7.1.1. OSTEOLIZA MASIVĂ IDIOPATICĂ (JACKSON)

Este localizată unilateral, mai ales la oasele centurii pelviene. Interesează inițial un singur os, dar poate să prindă prin contiguitate și oasele vecine. Cu o frecvență rarisimă, interesează copii și adulți de ambele sexe.

Patogenia este încă neelucidată. Rețin atenția ipotezele care invocă un proces de angiomatoză osoasă (Gorham și Stout) sau o expresie a unei dezordini a sistemului nervos vegetativ central (Lièvre).

Examenul histologic arată dispariția țesutului osos, lipsa semnelor de inflamație și prezența unui țesut fibros bogat în capilare, care prezintă proliferări dezordonate, realizînd un aspect de hemangiofibromatoză.

Sindromul clinic. Debutul este insidios, cu o evoluție lentă, progresivă și îndelungată, fără manifestări dureroase importante, dar cu impotență funcțională. În regiunea interesată, osul se reduce treptat și dispare cu timpul ; segmentul respectiv capătă o mobilitate anormală. Părțile moi sînt uneori tumefiate și sensibile la palpare.

Datele biologice rămîn nemodificate.

Examenul radiologic evidențiază creșterea transparenței osoase cu zone de liză rău delimitate, cu corticala subțire și medulara lărgită. Cu timpul, osul se reduce la o coajă subțire și se scurtează ; oasele lungi devin efilate. Într-un stadiu mai avansat, osul dispare, parțial sau total (fig. I.81).

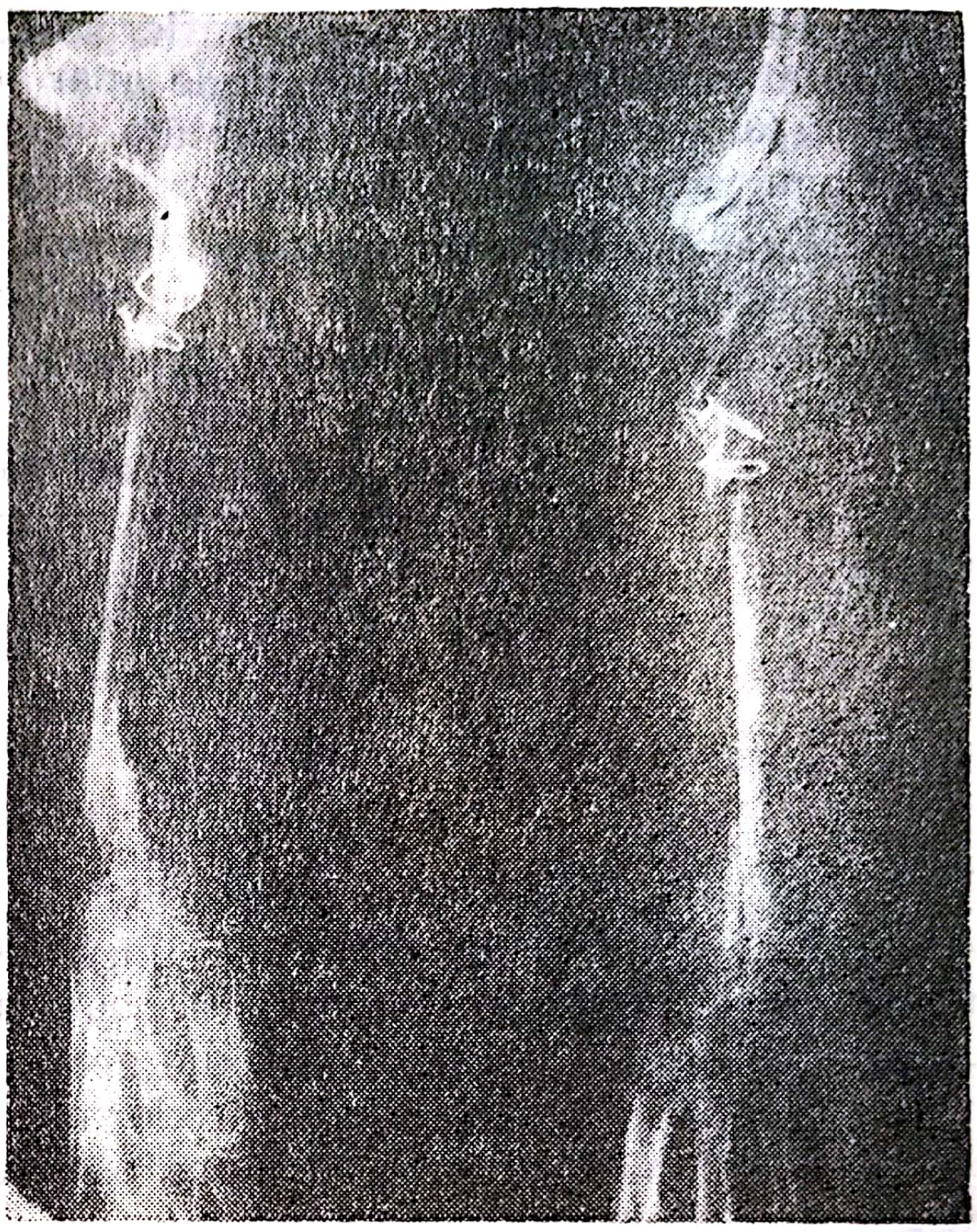

Fig.I.81. — Osteoliza idiopatică a oaselor antebrațului. Osteosinteză și osteoplastie cu recidivă.

I.4.7.1.2. ACROOSTEOLIZA IDIOPATICĂ (GUY-LAROCHE ȘI LIÈVRE)

Este o afecțiune rară, cu caracter ereditar, care apare fără cauză aparentă mai ales la tineri. Se caracterizează prin liza progresivă, cu predilecție a oaselor mîinii și ale picioarelor, inițial unilaterală, dar care devine curînd bilaterală, simetrică. Uneori, acești bolnavi sînt purtători de alte anomalii congenitale (picior scobit etc.).

Examenul clinic depistează îngroșarea părților moi cu deformări segmentare în locul unde osul este pe cale de dispariție, de exemplu cînd

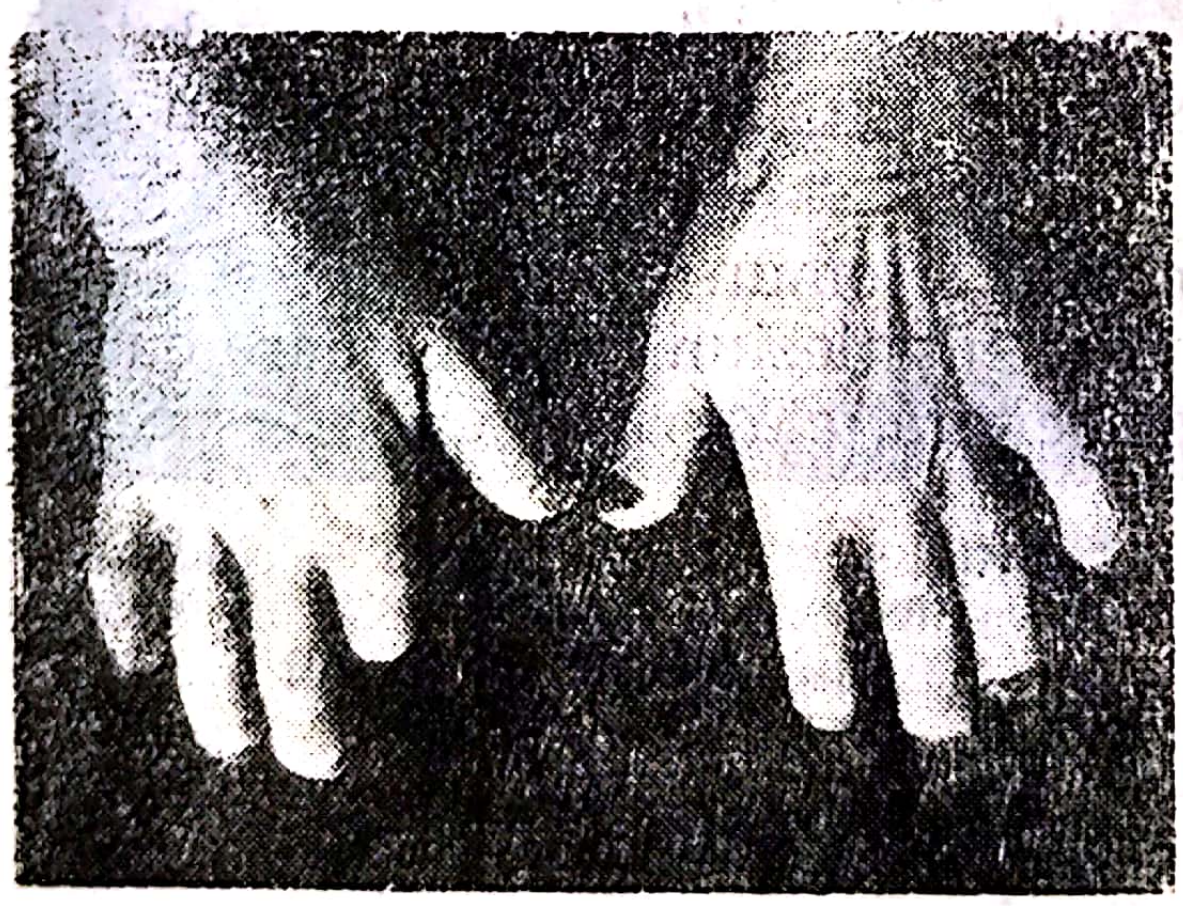

Fig. I.82. — Acroosteoliză pe fond de sclerodermie.

sînt interesate falangele, degetul apare scurt și gros ca un „cîrnat". Bolnavii nu se plîng de dureri. Evoluția se prelungește mulți ani și se agravează prin apariția de leziuni renale cu hipertensiune arterială ; uneori, evoluția se oprește spontan (fig. I.82).

Date paraclinice. Radiografic, se constată că procesul începe la extremitatea distală a oaselor unde apar inițial zone de liză, de subțiere a osului (aspectul de „acadea suptă“), și, în final, survine dispariția lui totală sau parțială, ca și în osteoliza masivă.

Examenul anatomopatologic este similar aceluia din forma de osteoliză masivă, ceea ce face pe Lièvre să-i atribuie același mecanism patogen. Prezența leziunilor vasculare, mai ales în rinichi, explică complicația renală în evoluție.

Tratamentul, în ambele forme, rămîne ineficace. Röntgenterapia, deși cu rezultate inconstante, a putut uneori să oprească extinderea leziunii și a permis o reosificare parțială.

I.4.7.2. OSTEOLIZA SECUNDARĂ SAU SIMPTOMATICĂ

Se întîlnește în numeroase afecțiuni și are același aspect radiologic și clinic cu forma idiopatică pe lîngă semnele caracteristice ale bolii de bază. Astfel, osteoliza secundară poate să apară în : osteite stafilococice, neoplazii osoase, hiperparatiroidie gravă, poliartrită reumatoidă care duce la telescoparea falangelor, sclerodermie. S-a mai descris osteoliza extremităților după traumatisme, după osteoartropatii neurogene, în acropatia ulceromutilantă.

Tratamentul osteolizei secundare se va adresa bolii principale și va fi completat cu cel simptomatic, în special chirurgical.

I.5. REUMATISMUL INFLAMATOR

Reumatismul inflamator cuprinde artropatiile nemicrobiene, cu etiologie încă discutabilă, din care fac parte : poliartrita cronică evolutivă (P.C.E. sau poliartrita reumatoidă) și spondilatrita anchilopoietică sau pelvispondilita.

Cele două afecțiuni au unele trăsături comune și anume : evoluția prelungită cu puseuri de acutizare, coexistența leziunilor articulare cu leziuni viscerale și infiltrația limfoplasmocitară, alături de degenerescența fibrinoidă a țesutului mezenchimal.

I.5.1. POLIARTRITA REUMATOIDĂ

Se întîlnește la femeia adultă (30—45 de ani), de 3 ori mai frecvent decît la bărbat.

Etiopatogenie. Astăzi, poliartrita reumatoidă este socotită o boală prin proces de autoimunizare. Mecanismul de producere presupune pier-

derea toleranței imune față de proteinele proprii, cu apariția autoanticorpilor circulanți. Orice factor agresiv pe un anume teren, alterează globulinele normale. Asupra acestor proteine tisulare modificate, organismul reacționează prin formarea de autoanticorpi al căror exponent este o euglobulină specială, denumită factorul reumatoid (Holländer), care se găsește în sînge și în lichidul sinovial.

Anatomie patologică. Este caracteristică prezența unor focare de necroză fibrinoidă și a unor procese de vascularită necrotică. În sinovială se găsesc leziuni inflamatoare cu caracter proliferativ, avînd un substrat limfoplasmocitar și conducînd la formarea panusului sinovial caracteristic. Alteori, leziunile sînt predominant exsudative. În evoluție, se produc reacții de tip productiv fibros. În capsulă și în ligamente este întîlnit același tip de leziuni, care evoluează către scleroză retractilă. Osul, descoperit prin cartilajul ulcerat, este sediul unui proces de osteoporoză sau de liză.

Tablou clinic. Debutul este insidios, bolnavul acuzînd dureri articulare spontane sau provocate, îndeosebi la mînă, în articulațiile interfalangiene proximale și metacarpofalangiene. În perioada de stare degetele, mai ales indexul și mediusul, se tumefiază și iau aspectul unui fus. Pe rînd, sînt atinse articulațiile carpometacarpiene, coatele, genunchii și gleznele (fig. I.83 și I.84).



Fig. I.83. — Deviație în „gît de lebădă", police în „Z" și deviație ulnară a mîinii în poliartrită reumatoidă.

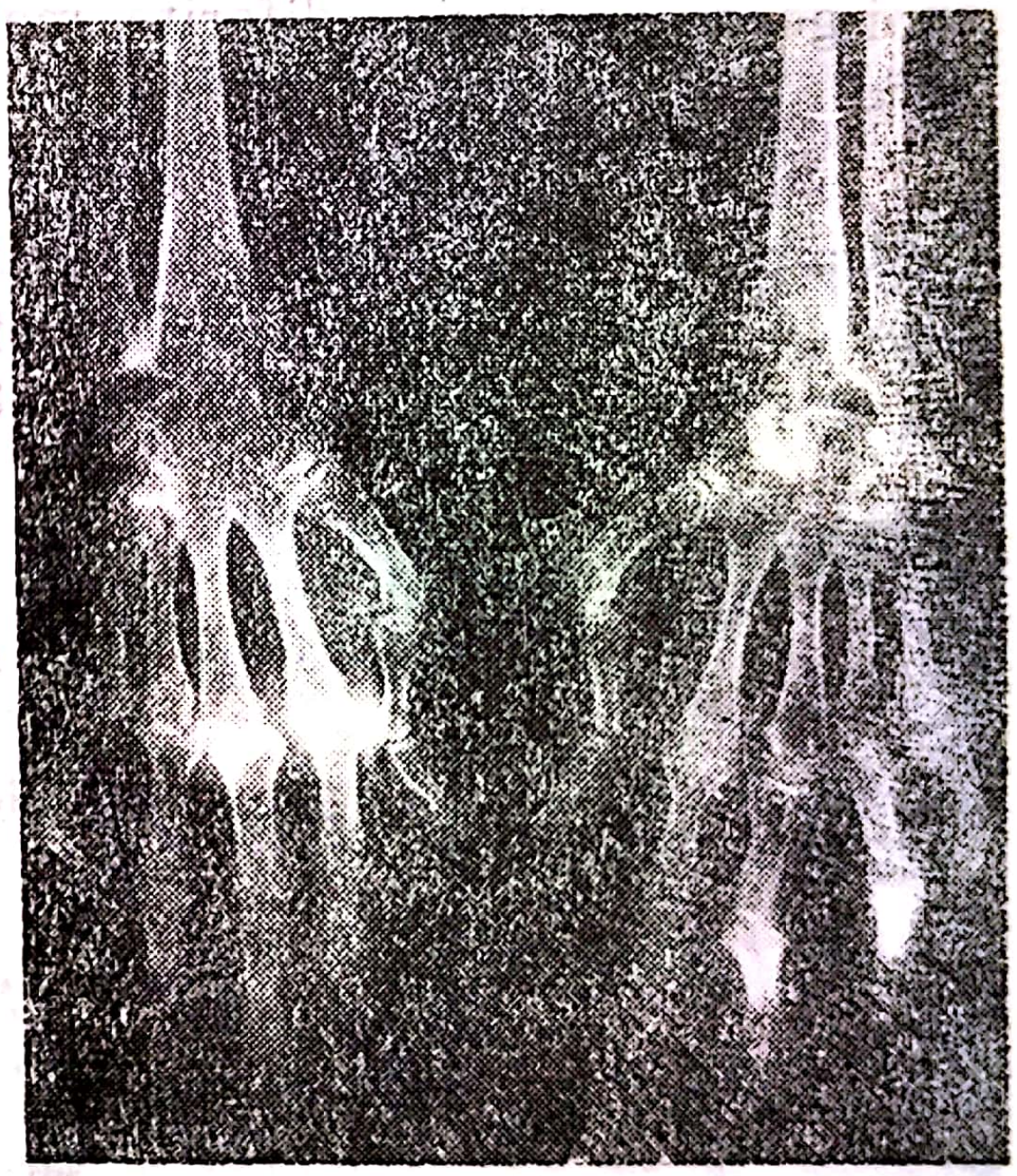

Fig. I.84. — Radiografia unei mîini în poliartrita reumatoidă

Leziunile sînt simetrice, au tendință extensivă și centripetă.

De obicei, coloana vertebrală și articulațiile coxofemurale sînt mai rar interesate.

Din cauza contracturii antalgice a musculaturii periarticulare, mișcările articulației sînt limitate. Mai tîrziu, prin retracții fibroase și dis-

trucții osteoarticulare, apar dezaxări secundare, printre care: deviația „en coup de vent“ a mîinii și deviația externă a degetelor de la picioare. Întinderea procesului inflamator la sinovială, la capsulă, la cartilaj și la os, împreună cu dezechilibrul de tonus dintre mușchii extrinseci și intrinseci determină importante deformări articulare ca: degete în „gît de lebădă“, în „butonieră“, în „ciocan“ sau degete „telescopate“, picior plat *valgus equinus*, cu deviație externă etc.

Cînd cartilajul distrus este înlocuit cu țesut fibros, apare anchiloza vicioasă, incompatibilă cu o funcție articulară normală.

Manifestări extraarticulare: în perioada de stare, bolnavul devine astenic, inapetent, subfebril, apar atrofii musculare regionale sau chiar topire musculară generală, iar extremitățile sînt reci și umede.

În țesutul subcutanat, în formele mai grave, se palpează noduli reumatismali și adenopatii; tot în aceste forme se pot întîlni localizări viscerale: pulmonare, cardiace, hepatice, dar mai ales renale (amiloidoză).

Forme clinice: în funcție de vîrstă, se descrie forma adultului (banală), forma bătrînului (rară și benignă) și forma copilului, boala Still, cu sindrom articular, adenopatii și splenomegalie sau boala Felty la care pe lîngă precedentele simptome, se adaugă leucopenie, pigmentația brună a tegumentelor, pe fondul unei evoluții severe.

Radiologic, în faza inițială se decelează discretă rarefacție osoasă, apoi geode de mărimi diferite, mai ales în oasele carpului, ale metacarpului și ale tarsului.

Spațiul articular este ușor pensat, pentru a dispărea complet în perioada de stare. În această fază, suprafețele osoase apar neregulate și erodate. În stadiile avansate apar deformările, anchilozele, osteoliza și, uneori, calcifieri în părțile moi (fig. I.85 și I.86).

Fig. I.85. — **Diformitățile membrelor pelviene în reumatismul inflamator.**

Examenele de laborator, în puseu evolutiv, se caracterizează prin V.S.H., fibrinemie, mult crescute, anemie și leucocitoză. Pe lîngă acestea sînt pozitive unele reacții cu caracter oarecum specific, ca Waaler-Rose și de fixare pe latex, care pun în evidență activitatea aglutinantă a factorului reumatoid, precum și imunoelectroforeza serului (α_2 și γ-globuline crescute).

Lichidul articular conține un număr de elemente moderat crescut, predominînd limfocitele sau polinuclearele, după momentul evoluției, multă fibrină, enzime, factorul reumatoid și ragocite.

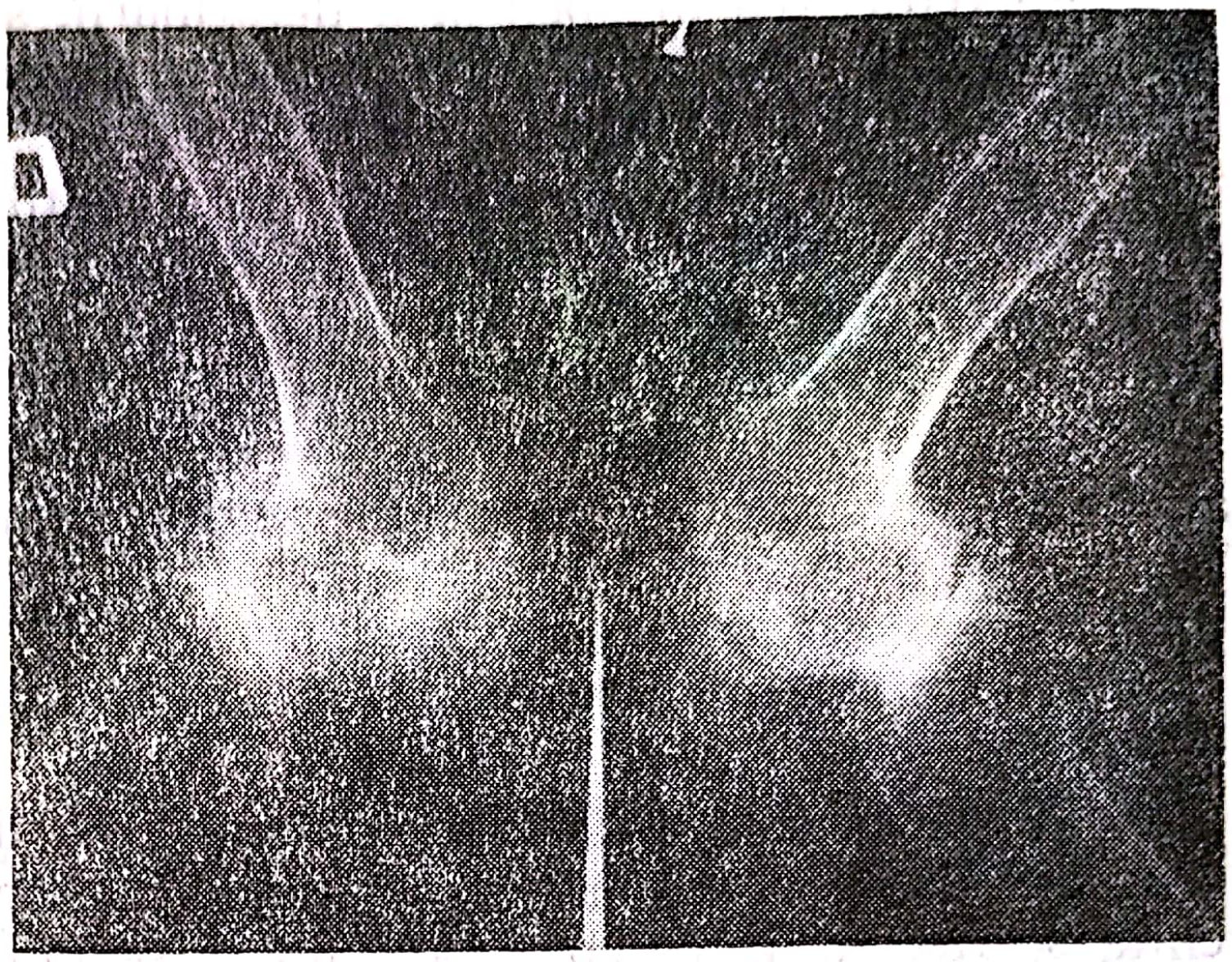

Fig. I.86. — Poliartrită reumatoidă: localizare la nivelul genunchilor.

Diagnosticul se pune pe aspectele clinice și radiologice, coroborate cu probele biologice.

Diagnosticul diferențial, mai ales în stadiul incipient, se face cu: reumatismul poliarticular acut, reumatismul secundar streptococic, diverse artrite, guta, bolile de colagen cu debut articular (L.E.D.).

În perioada de stare, manifestările articulare și unele probe biologice caracteristice ușurează diagnosticul.

Evoluția și prognosticul bolii depind de precocitatea diagnosticului, de forma clinică și de modul tratamentului. Leziunile renale, deformările articulare și atrofiile musculare importante produc o evoluție severă, infirmizantă.

Tratament. Cu toate că nu se poate obține vindecarea, se urmărește cîștigarea unei anumite recuperări funcționale.

Tratamentul medical cuprinde:

— medicație antiinflamatoare: Aspirină, Fenilbutazonă, Indometacin, Paduden etc.; pot fi adăugate medicamente cu oarecare specificitate, ca derivații de aur (Tauredon), antipaludicele de sinteză, derivații cortizonici (Prednison) și imunosupresoare, în funcție de forma clinică și de evoluție;

— tratamentul antiinflamator local, sub formă de infiltrații intraarticulare cu soluții cortizonice sau sinoviorteza cu Aur^{190} după situație.

Tratamentul ortopedico-chirurgical constituie un adjuvant al medicației anterior menționate, în scopul prevenirii atitudinilor vicioase și a atrofiilor musculare. Mai tîrziu, cînd acestea au apărut, el ocupă primul loc în terapeutică și are rol curativ și de recuperare funcțională articulară.

Asocierea procedeelor fiziochinetobalneoterapice este necesară pentru completarea recuperării funcționale.

Scanned with OKEN Scanner

Mijloacele ortopedice constau în :

— imobilizare temporară, în poziţie funcţională sau posturi alternative ale articulaţiei bolnave ;

— reducerea ortopedică a deformării, sub anestezie, în etape succesive, urmată de imobilizarea în aparat gipsat, pentru menţinerea rezultatului, eventual extensia continuă la pat.

Mijloacele chirurgicale sînt : intervenţiile pe părţile moi (sinovectomia precoce, capsulotomia simplă sau asociată cu tenoliza sau alungirea tendinoasă) şi pe schelet (osteotomia sau rezecţia osoasă de corecţie a deformărilor osteoarticulare, artroplastia, artrodeza în poziţie funcţională).

Indicaţiile terapeutice se diferenţiază şi în funcţie de articulaţia afectată (la membrul pelvian intervenţiile ortopedico-chirurgicale sînt mai frecvente ; dacă sînt interesate mai multe articulaţii, recuperarea chirurgicală începe cu articulaţia coxofemurală ; la membrul toracic, indicaţiile chirurgicale sînt mai rare şi, atunci cînd este cazul, tratamentul începe cu mîna.

a) Şoldul este anchilozat sau retractat, de obicei în flexie, abducţie şi rotaţie externă, mai rar în adducţie. Consecutiv acestei poziţii, genunchiul se flectează, iar coloana lombară se lordozează. Corectarea poziţiei şoldului către aceea fiziologică se realizează prin repaus pe pat tare, în decubit dorsal sau ventral, fără perne sub genunchi şi sub regiunea lombară, în formele incipiente. În forme mai avansate, dacă este posibil, se recurge la redresarea ortopedică în etape succesive, urmată de imobilizarea de scurtă durată în aparate gipsate. În formele cu retracţie musculocapsulară se recurge la : tenotomia adductorilor, dezinserţia flexorilor şi abductorilor coapsei (Soutter-Campbell) ; cînd flexia depăşeşte 45°, se practică osteotomia intertrohanteriană şi imobilizarea în aparat gipsat.

În anchiloza bilaterală de şold se indică artroplastia cu cupă de vitaliu, simplă sau dublă, după forma evolutivă ; de preferat, proteza totală.

b) Genunchiul se deformează mai ales în *genu flexum*. La apariţia contracţiilor musculare se utilizează atele gipsate redresoare. Cînd flexia este sub 30° se practică reducerea în etape succesive ; cînd depăşeşte 30°, se procedează la capsulotomia posterioară a genunchiului, cu alungirea tendoanelor ischiogambiere *(Herbert)*, urmată de extensie continuă transosoasă. Cînd capsulotomia rămîne ineficientă, se completează cu o osteotomie supracondiliană a femurului. În formele grave unilaterale, rezecţia-artrodeză constituie o soluţie mai sigură pentru reaxarea membrului, efectuată după capsulotomie.

c) Piciorul este deformat, în plat *valgus equinus* cu degete „în gheară" şi *hallux valgus*. Prevenirea acestor deformări se face evitînd cuverturile grele sau aplicarea de atele gipsate corectoare. Cînd diformităţile au apărut, se vor practica : alungirea tendonului Achile, tarsectomia cuneiformă, la nevoie cura *hallux valgus*-ului etc.

d) Dacă tratamentul preventiv cu atele gipsate, în cazul diformităţilor mîinii, nu a reuşit să menţină mîna în poziţie fiziologică (flexie dorsală 30°), este indicată reducerea ortopedică. În cazul anchilozei ireductibile se practică rezecţia-artrodeză a pumnului.

Deformațiile degetelor sînt mai greu de tratat și tratamentul nu dă întotdeauna rezultate satisfăcătoare, semnalîndu-se deseori recidive.

Tratamentul preventiv constă în atele gipsate cu pumnul în flexie dorsală de 30°, policele în opoziție iar restul degetelor în poziție necesară prehensiunii.

La nevoie, se trece la reducerea ortopedică sau la intervenția chirurgicală pentru unele degete :

— sinovectomia metacarpofalangiană, asociată cu tenoliza extensorilor, pentru recuperarea mobilității ;

— capsulatomia interfalangiană de corecție sau excizia expansiunii aponevrotice a interosoșilor care retractă, în flexiune, prima falangă ; cînd degetul este deformat în „gît de lebădă" sau în „butonieră", se poate asocia artrodeza interfalangiană proximală în poziție fiziologică ;

— cînd degetele sînt deviate cubital, în formele ușoare, se indică capsulotomia metacarpofalangiană și transplantarea tendoanelor extensoare pe expansiunile radiale ale interosoșilor ; în cele avansate se face rezecția capetelor metacarpiene, cu sau fără protezare, eventual artrodeza metacarpofalangiană la degetul V ;

— în anchiloza cu degete „în gheară" se recurge la rezecția mobilizantă a capului metacarpianului respectiv, cu excepția auricularului ; recent, se utilizează artroplastia cu proteză din silicon monobloc suplă (Swanson) ;

— policele, extrem de rar atins în poliartrita reumatoidă, se fixează în adducție și flexie.

e) Cotul, care se anchilozează în hiperflexie, beneficiază de reducere ortopedică ; în anchiloză se recurge la rezecția simplă sau artroplastică, cu proteză.

f) Fixarea umărului în adducție și rotație internă poate să fie prevenită prin atele sau perne în abducție.

I.5.2. SPONDILITA ANCHILOPOIETICA

Spondilita anchilopoietică este frecventă la bărbați tineri și extrem de rară la femei. Presupune aceiași factori predispozanți și favorizanți ca și poliartrita reumatoidă, dar etiopatogenia a rămas încă obscură.

Examen clinic. Debutul este insidios, cu rahialgii predominant lombare, însoțite uneori și de artralgii sacroiliace, talalgii și irită recidivantă.

În perioada de stare, durerile articulare și de coloană sînt mai nete, provocate de unele mișcări și, uneori cu caracter radicular. Coloana devine rigidă prin contractură musculară. Lordoza lombară se șterge, iar contractura inițială este înlocuită prin atrofie în masele musculare lombare și fesiere.

Redoarea coloanei dorsale aduce prejudicii capacității respiratorii.

La nivelul coloanei cervicale apare cifoza, cu aplecarea înainte a capului.

În 75% din cazuri sînt interesate și alte articulații, mai ales șoldurile și genunchii. Determinările viscerale sînt rar întîlnite.

Formele clinice se diferențiază după sediul leziunilor :

— forma Bechterew, cu cifoză dorsală importantă (fig. I.87) ;

— forma Pierre Marie-Strümpell, cu interesarea îndeosebi a centurii pelviene (spondilita rizomelică).

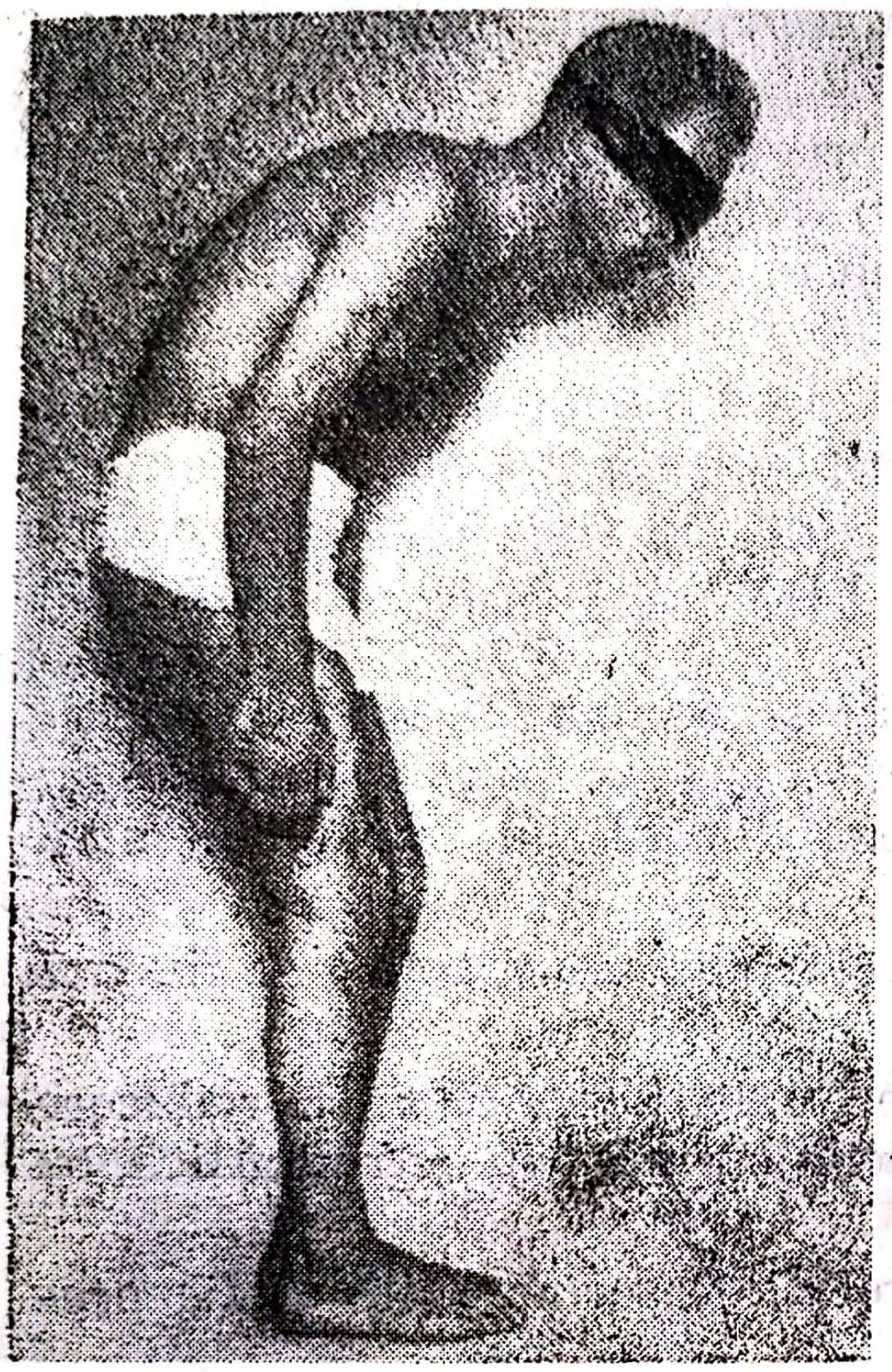

Fig. I.87. — Aspectul unei spondilite tip Bechterew.

Examenul radiologic este sugestiv, mai ales în perioada de stabilizare.

Primele semne apar în articulațiile sacroiliace, sub aspectul de falsă lărgire a interliniei, printr-o decalcifiere marginală subcondrală. Uneori se asociază un proces de condensare osoasă juxtaarticulară. În perioade avansate, interlinia articulară dispare. În stadiul de stabilizare, articulația apare complet anchilozată.

În coloana vertebrală se evidențiază un proces de osteoporoză a corpilor și de turtire a discurilor. Elementele caracteristice le constituie sindesmofitele, adevărate punți osoase juxtadiscale, care leagă corpii vertebrali între ei, mai ales la nivelul T_{10}-L_3. Mai tîrziu, apare fuziunea osoasă intersomatică, care împreună cu sindesmofitele, realizează aspectul caracteristic de „coloană de bambus“. În evoluție, se osifică și ligamentele interspinoase și supraspinoase iar împreună cu leziunile articulațiilor interapofizare, dau aspectul de „șine de tren“.

Celelalte articulații prezintă modificări radiologice necaracteristice, care se întîlnesc și în poliartrita reumatoidă.

Biologic nu sînt modificări specifice ; în perioada evolutivă, V.S.H., fibrinemia și leucocitele sînt crescute. Prezența antigenului de histocom-

Scanned with OKEN Scanner



Fig. I.88. — Cifoză anchilopoietică corectată prin osteotomie vertebrală.

Fig. I.89. — **Proteză totală de şold în spondilita anchilopoietică rizomelică. Se observă anchiloza coloanei lombosacrate şi a articulaţiei sacroiliace.**

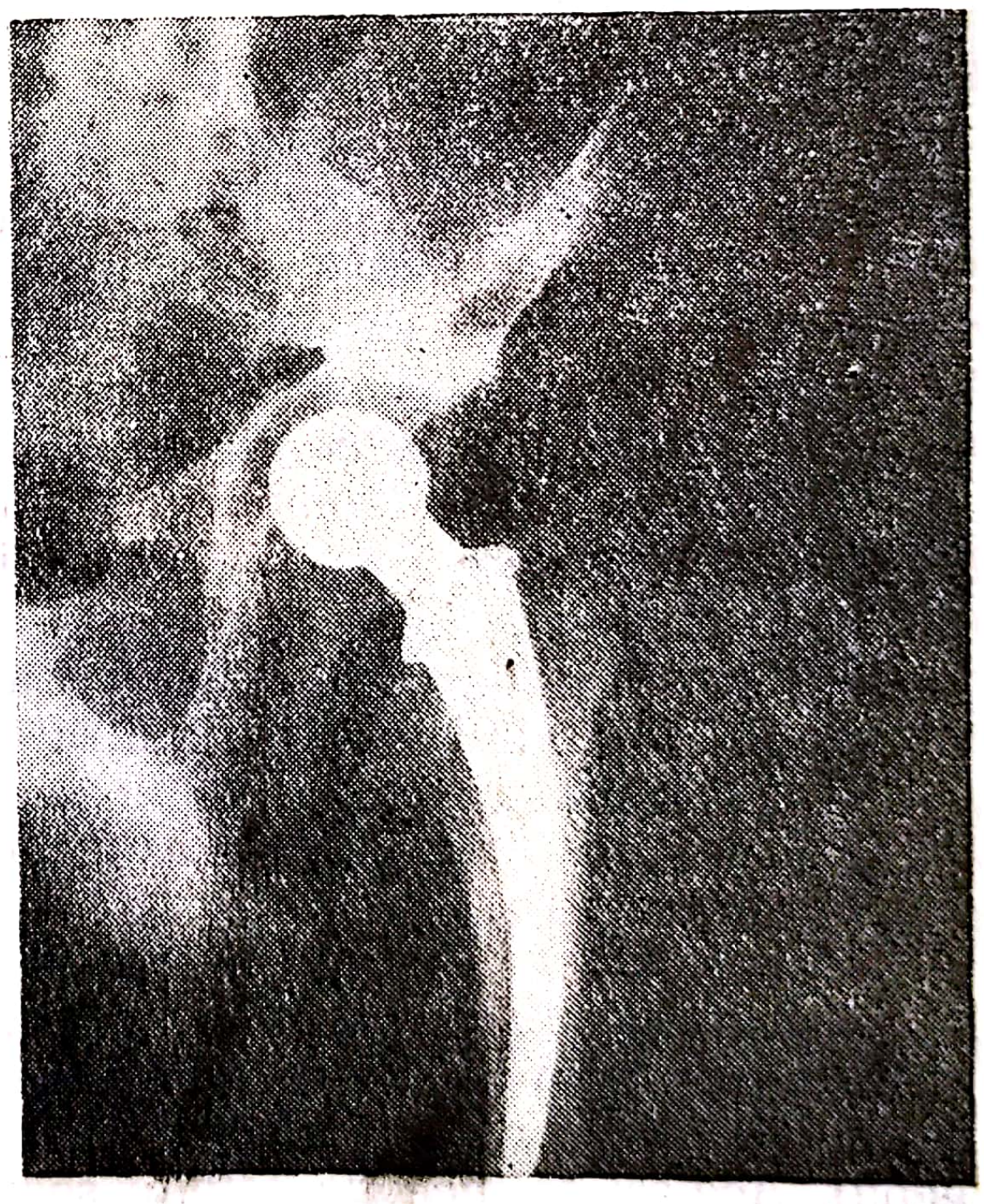

Fig. I.90. — Artrodeză cu placă într-o pseudartroză, după o fractură pe anchiloză spondilitică.

Scanned with OKEN Scanner

patibilitate H.L.A.-B 27 este în 90% din cazuri, dar nu este specifică, pentru că poate să fie găsit și în alte artrite sau pelvispondilite infecțioase.

Diagnosticul pozitiv în perioada de debut este de multe ori dificil și pretează la confuzii cu morbul Pott, discopatii etc.

Tratamentul poate să fie :

— medical și fiziochinetoterapic, asemănător aceluia din poliartrita reumatoidă ;

— ortopedic (preventiv, se recomandă repausul pe pat tare, fără pernă sub cap și cu un sul moale sub regiunea lombară, pentru menținerea lordozei). Decubitul dorsal va fi alternat cu cel ventral, în scopul redresării vertebrale. Cînd apare cifoza, iar șoldurile încep să se flecteze, se aplică saci de nisip pe frunte și pe genunchi. Corsetul gipsat de corecție, tip Swaim, se poartă pînă la ștergerea cifozei, după care consolidarea se menține prin corsete ortopedice, posturi și tratament funcțional ;

— chirurgical (în cifozele mari dorsolombare sau cervicodorsale, la tineri cu stare generală bună), putîndu-se indica osteotomia de corecție tip Smith-Petersen sau Herbert, operație laborioasă și cu riscuri nervoase, care se practică după o anumită tehnică pe arcurile vertebrale posterioare și pe corpul vertebral, urmată de corsete redresoare (fig. I.88).

Pentru celelalte articulații sînt aceleași indicații ca și în poliartrita reumatoidă (fig. I.89 și I.90).

I.6. INFECȚIILE OSULUI

D. VEREANU

Reacțiile de tip inflamator ale osului au o etiologie variată dar, de la distanță se situează, în primul rînd, acelea produse de agenții microbieni ; mult mai rar este vorba de anumiți paraziți (infecții hidatice, micotice) sau de agenți chimici.

În practica medicală, pentru denumirea inflamațiilor osoase se utilizează doi termeni : *osteomielita* și *osteita.*

Termenul de *osteomielită* se întrebuințează pentru infecțiile acute ale osului provocate în special de stafilococ, mai rar de streptococ, microbi ajunși la os pe cale hematogenă.

Denumirea de „osteomielită a adolescenților" a fost dată de Lannelongue în 1879, cînd a individualizat-o dintre celelalte osteite pe baza aspectelor anatomopatologice, etiologice și clinice. Un an mai tîrziu, Pasteur pune în evidență agentul patogen, arătînd prezența stafilococului în puroiul osteomielitic.

Termenul de *osteită* se întrebuințează pentru infecțiile osoase produse prin inoculare directă a osului cu stafilococ (sau cu alți microbi piogeni), așa cum se poate întîmpla în fracturile deschise sau, eventual, în timpul intervențiilor chirurgicale pe os (osteită fracturară, osteită iatrogenă). Același termen de osteită se utilizează și pentru infecțiile osoase provocate de sifilis (osteită specifică), tuberculoză (osteită tuberculoasă), dar și pentru reacția inflamatoare a osului la acțiunea unor agenți parazitari sau chimici.

I.6.1. OSTEOMIELITA ACUTĂ

Osteomielita acută poate să apară la orice vîrstă, începînd cu primele zile după naștere și terminînd cu omul bătrîn dar, se întîlnește cu maximum de frecvență în perioadele de creștere intensă a organismului, începînd cu vîrsta de sugar mic, pînă spre 14—15 ani. Pentru acest motiv, denumirea clasică de „osteomielită acută a adolescenților", poate să fie înlocuită cu aceea mai corespunzătoare de „osteomielită acută a perioadei de creștere", delimitare care cuprinde cel mai mare număr de bolnavi.

I.6.1.1. OSTEOMIELITA ACUTĂ A PERIOADEI DE CREȘTERE

Pînă la utilizarea în practica medicală a antibioticelor, osteomielita acută constituia, la copil, una dintre bolile cele mai grave, mortalitatea variind, în statisticile mari, între 14 și 34% (proporție menționată la Congresul francez de ortopedie din anul 1932).

Tratamentul cu antibiotice, o dată cu reducerea impresionantă a mortalității, a dus și la scăderea incidenței cazurilor de osteomielită. Din nefericire, această scădere nu a durat mult ; apariția rezistenței la antibiotice, în cazul stafilococului în special, a dus progresiv la creșterea numărului de cazuri, astfel încît, în prezent, numărul copiilor care fac osteomielită acută este la fel de mare ca și înainte de era antibioticelor.

Etiologie. Osteomielita acută se poate întîlni la nou-născutul de 1—2 săptămîni, dar în special la sugarul mic, apoi la preșcolarul de 5—6 ani și între 8 și 12 ani.

Afecțiunea este întîlnită ceva mai des la băieți (55% în statistica Clinicii de chirurige infantilă și ortopedie din București), mai neastîmpărați, mai expuși traumatismelor localizatoare de infecție.

În 90% din cazuri, agentul patogen este stafilococul auriu, dar pot fi întîlniți și stafilococul alb sau *citreus*. Streptococul se întîlnește din ce în ce mai rar ; de unde înainte de era antibioticelor era preponderent în osteomielita sugarului (63% din cazuri, înainte de 1945), locul lui este luat astăzi de stafilococ.

În funcție de virulența microbilor și de rezistența organismului, există o serie întreagă de forme clinice care merg, ca leziuni locale, de la simple reacții periostice, pînă la supurații difuze, cu necroze osoase întinse.

Tendința de cronicizare a bolii, cu producerea sechestrelor osoase, se datorește toxinei piogene și necrozante a stafilococului. Lipsa de imunizare explică persistența stafilococului, cu posibilitatea de redeșteptare a focarelor vechi.

Stafilococul ajunge la os pe cale hematogenă, avînd ca punct de plecare un abces, un furuncul, o piodermită, o angină, o plagă infectată ; cel mai adesea, însă, poarta de intrare nu poate fi găsită.

Oboseala și efortul muscular prelungit, răceala, scăderea rezistenței generale și, în special, traumatismele juxtaarticulare ar constitui împrejurări favorabile pentru dezvoltarea supurației.

Scanned with OKEN Scanner

Anatomie patologică. Patogenie. Fiziopatologie. Procesul infecțios se localizează și se dezvoltă, cel mai adesea, în oasele lungi, la nivelul metafizelor unde, din cauza procesului de creștere, circulația este bogată și înceată. Femurul și tibia totalizează 75% din localizări, fiind interesate mai frecvent extremitățile fertile, adică acelea apropiate de genunchi. Urmează, în ordinea frecvenței, humerusul (7%), oasele antebrațului (5%) și peroneul (1%). Oasele scurte și oasele late sînt afectate mult mai rar, cu excepția coxalului (9% din cazuri, în statistica Clinicii de chirurgie infantilă și ortopedie din București).

Însămînțarea osului se face printr-o embolie septică la nivelul arterei hrănitoare a osului sau al unei ramuri a acesteia.

Trueta crede că — imediat după embolia septică, și ca o consecință a ei — în regiunile din vecinătatea zonelor infarctizate, irigate încă de vasele periostice perforante, se produce o ruptură a echilibrului circulator dintre cele două rețele vasculare osoase, avînd drept consecință dezvoltarea unui edem intraosos. Datorită lipsei de elasticitate a țesuturilor trabecular și lamelar, edemul progresează obligatoriu către suprafața osului, dezlipind periostul de corticală ; în felul acesta este compromisă și irigarea osului de către rețeaua vasculară periostică.

Însămînțarea primitivă metafizară permite, ulterior, puroiului să progreseze de-a lungul canalelor Havers, să străbată corticala și să ajungă sub periost, transformînd osul într-un adevărat burete plin cu puroi.

Abcesul subperiostic poate să dezlipească, în parte sau circular, periostul și poate să cuprindă toată diafiza. Mai tîrziu, puroiul poate să perforeze periostul invadînd părțile moi.

Prins între procesul supurativ medular și abcesul subperiostic, străbătut de canale Havers pline cu puroi, osul diafizar se necrozează, parțial sau în totalitate. Cartilajul de creștere formează, de obicei, o barieră pentru procesul supurativ, dar dacă este interesat, vor apărea mai tîrziu tulburări grave de creștere (scurtări și devieri osoase). Vecinătatea articulației cu zona metafizară face posibilă apariția unei artrite. Aceasta este regula pentru articulațiile la care metafiza este situată intracapsular (șold, umăr).

Datorită proprietăților metastatice ale stafilococului, pot să apară focare secundare de osteomielită sau supurații la nivelul diverselor viscere : pericard, pleură, plămîn, ficat, splină etc.

Aproape concomitent cu procesul de necroză osoasă, sub acțiunea iritativă a procesul inflamator, apare o osteogeneză deosebit de vie la nivelul periostului. Osul nou format constituie, de-a lungul diafizei, o teacă osoasă neregulată, exuberantă, pe alocuri întreruptă de orificii, în locurile unde acțiunea necrozantă a toxinei stafilococie a dus la dispariția puterii osteogenetice a periostului. Moale și neregulat la început, osul nou format se remaniază, se modelează în timp, devine dur, condensat. Hiperostoza rămîne „iscălitura" procesului osteomielitic petrecut cîndva la nivelul osului.

O dată cu apariția osului nou, se produce și separarea osului mortificat de osul rămas viu. Această acțiune de sechestrare este făcută de leucocite. Sechestrul poate să fie mic și subțire — o așchie de corti-

cală — sau poate să cuprindă o parte importantă a diafizei (fig. I.91). El este mat, de culoare albă-gălbuie. Sechestrele mici se pot resorbi; cele mari sînt prinse în teaca de os nou format, unde persistă indefinit, întreținînd o supurație prelungită, cronică, puroiul eliminîndu-se prin cîteva orificii rămase în osul cortical nou-format.

Fig. I.91. — **Osteomielită acută de humerus evoluată spontan: diafiza sechestrată, dezlipită de epifiza proximală, este exteriorizată pe jumătate.**

Toate aceste modificări petrecute la nivelul osului bolnav conduc la excitarea numeroșilor interoceptori osteoperiostici, avînd ca răspuns neuroreflex local, o permeabilitate capilară crescută, cu apariția edemului și declanșarea diapedezei și a fagocitozei, iar ca răspuns central, o creștere a activității centrilor subcorticali, tradusă clinic prin alterarea stării generale, cu febră, leucocitoză și creșterea vitezei de sedimentare a hematiilor.

Imobilitatea segmentului de membru bolnav are o influență favorabilă deosebită în procesul de osteomielită acută, datorită efectului liniștitor pe care îl are asupra interoceptorilor osteoperiostici și, implicit, asupra scoarței. Pentru aceste motive, imobilizarea în aparat gipsat a segmentului de membru bolnav constituie o urgență în tratament.

Simptome. *Debutul* poate să fie dominat de semnele de infecție generală sau de semnele localizării osoase.

Uneori, o stare de oboseală, cu dureri osoase și articulare vagi, poate să preceadă debutul afecțiunii. Obișnuit însă, suferința apare în plină sănătate.

În *formele infecțioase*, bolnavul prezintă un frison puternic, cu temperatură care urcă la 39—40°, însoțită de o stare de rău general, manifestată prin curbatură, delir și agitație. Copilul are un facies con-

gestiv, ochii sînt lucioși, buzele uscate, limba prăjită. Pulsul ajunge la 120—130 de bătăi/min., respirația este accelerată. Curînd se instalează o stare saburală a căilor digestive, cu inapetență, greață, uneori cu vărsături. Urinile sînt oligurice, hipercromice. Aspectul este acela al unui bolnav în plină septicemie.

În *formele toxice,* febra este mai puțin ridicată, faciesul este palid-cenușiu, extremitățile sînt cianozate, reci, copilul este apatic, adinamic, indiferent la cele ce se petrec în jurul lui. Nu acuză nici un fel de durere spontană, așa încît medicul trebuie să știe unde și cum să o caute.

Debutul dureros poate să fie întîlnit în formele infecțioase, dar poate să apară și în cadrul unei stări febrile, fără alterarea stării generale. Este vorba de durerea pe care copilul o simte la extremitatea unui os lung, durere care este mai întotdeauna pusă în legătură cu un traumatism și care îi provoacă impotență funcțională, obligîndu-l la adoptarea unei atitudini antalgice.

La examenul local, regiunea metafizară a osului bolnav este extrem de sensibilă la apăsare. Durerea este vie, transfixiantă ; uneori, poate fi simțită pe cea mai mare parte a circumferinței osoase. Mișcările articulare pot fi produse, cu oarecare răbdare și arată, prin aceasta, localizarea suferienței la nivelul metafizei osoase, și nu la nivelul articulației.

În această fază de boală, hemocultura poate să fie pozitivă.

Perioada de stare ajunge la maximum după 2—3 zile de la debut. Semnele generale persistă, dar semnele locale se modifică, în sensul exteriorizării supurației. Durerea continuă să domine tabloul clinic, dar zona căreia îi corespunde începe să fie infiltrată, edemațiată. Pielea, normală la început, începe să se înroșească, circulația venoasă devine aparentă și se simte căldura locală.

Nu există adenopatie.

După încă 2—3 zile, abcesul subperiostatic poate să fie simțit la palpare, ca o fluctuență sau o renitență profundă, în vreme ce semnele clasice ale supurației devin din ce în ce mai nete.

Evoluție. Dacă este lăsat ca atare, abcesul poate să se deschidă spontan, permițînd scurgerea unei mari cantități de puroi gros, roșiatic, murdar ; din acest moment, durerea și temperatura scad, iar starea generală se îmbunătățește.

În alte cazuri, după o ameliorare de scurtă durată, temperatura crește din nou, indicînd fie o extindere a infecției la diafiză, fie apariția unui focar în alt os, fie o complicație articulară ori viscerală.

Odată puroiul drenat, spontan sau chirurgical, osteomielita se poate vindeca sau, mai frecvent, devine cronică, generînd așa-zisa formă de osteomielită prelungită.

Examen radiologic. Radiografia nu poate arăta nimic la debutul osteomielitei acute. După 5—6 zile, în plină perioadă de stare, formarea abcesului subperiostic și apariția tumefacției pot să fie văzute, pe o radiografie bună, ca un semn cutanat.

Modificările osoase apar mai tîrziu, cam după 14—16 zile de la debut, cînd se poate observa o rarefacție în zona metafizodiafizară, sub forma unor mici pete neregulate, mai transparente la razele Röntgen (fig. I.92) dînd așa-numitul „aspect bălțit".

După 18—20 de zile, osul subperiostic nou-format poate să apară ca o umbră ușoară de dedublare a corticalei (fig. I.93).

Mai tîrziu încep să se evidențieze sechestrele osoase, care apar mai opace decît restul osului, înconjurate de un spațiu clar (camera de sechestrație). Sechestrele pot să fie în număr și de dimensiuni variabile, de la

Fig. I.92. — Aspectul radiografic al unei osteomielite acute la 14—16 zile de la debut ; rarefacție metafizară sub forma unor mici pete neregulate („aspect bălțit").

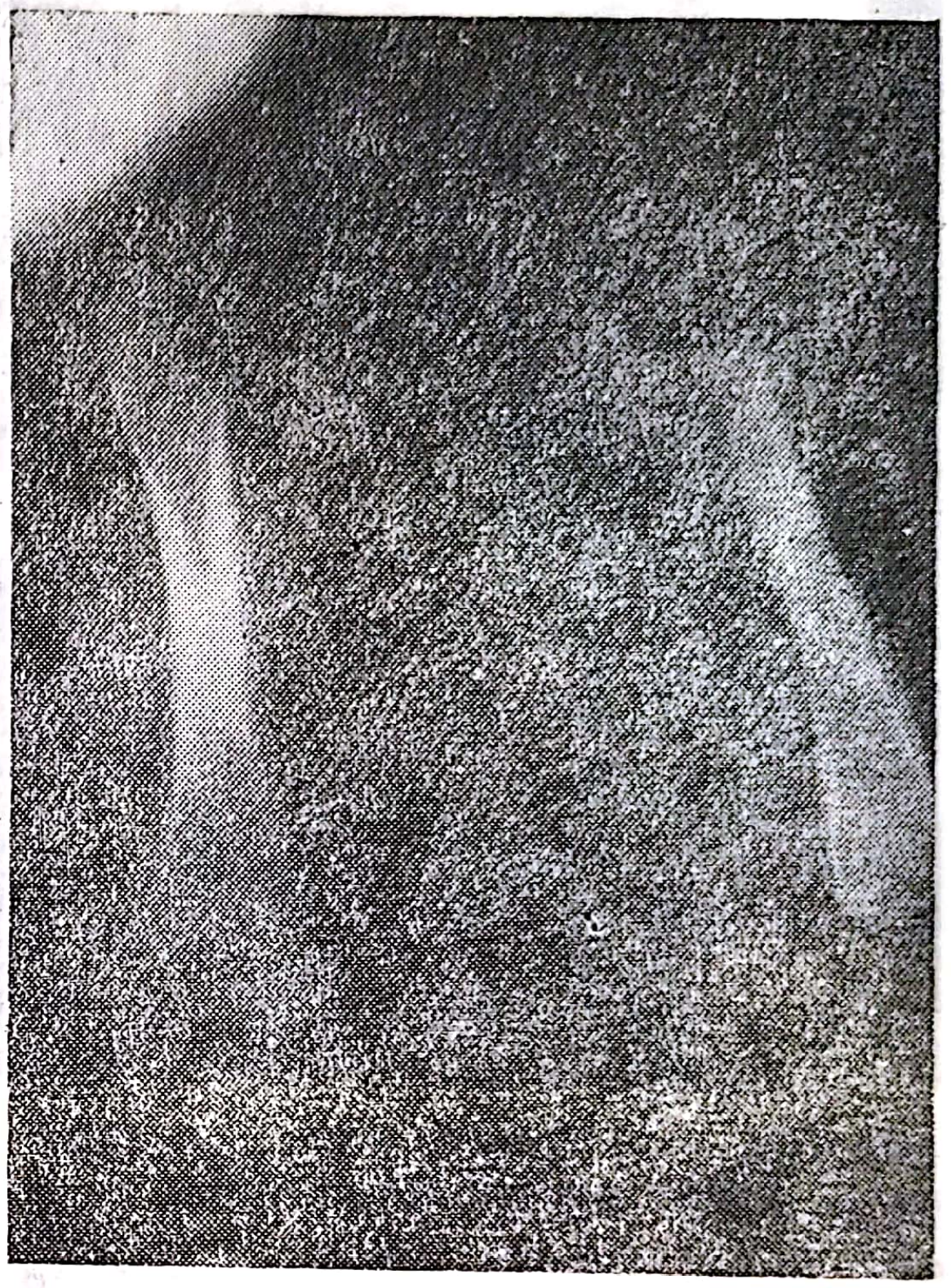

Fig. I.93. — Osteomielită acută la copil mic : reacție periostală sub forma de dedublare a corticalei.

cele mici, subțiri, lameliforme, pînă la bucăți întregi de diafiză, cu extremitățile neregulate, dințate, amintind acoperișurile catedralelor gotice (fig. I.94).

În cursul evoluției ulterioare, osul nou-format se schimbă, luînd un aspect mai regulat, mai dens, îmbrăcînd diafiza sub forma unor îngroșări, a unor hiperostoze (fig. I.95).

Forme clinice. Formele clinice variază în raport cu virulența infecției, cu agentul patogen, cu terenul pe care apare aceasta.

Forma toxică, foarte gravă, este din fericire destul de rar întîlnită. Temperatura, puțin ridicată, contrastează cu pulsul rapid, slab bătut, la un bolnav cu faciesul plumburiu, cu ochii încercănați și buzele arse, cu extremitățile reci. Bolnavul este apatic, adinamic, în stare de torpoare. Semnele locale sînt reduse, uneori absente, astfel încît medicul trebuie să știe să le caute. Hemocultura este pozitivă. Dacă nu se instituie de la debut un tratament energic cu antibiotice și de reechilibrare susținută, starea generală se alterează progresiv și bolnavul sucombă în două-trei zile.

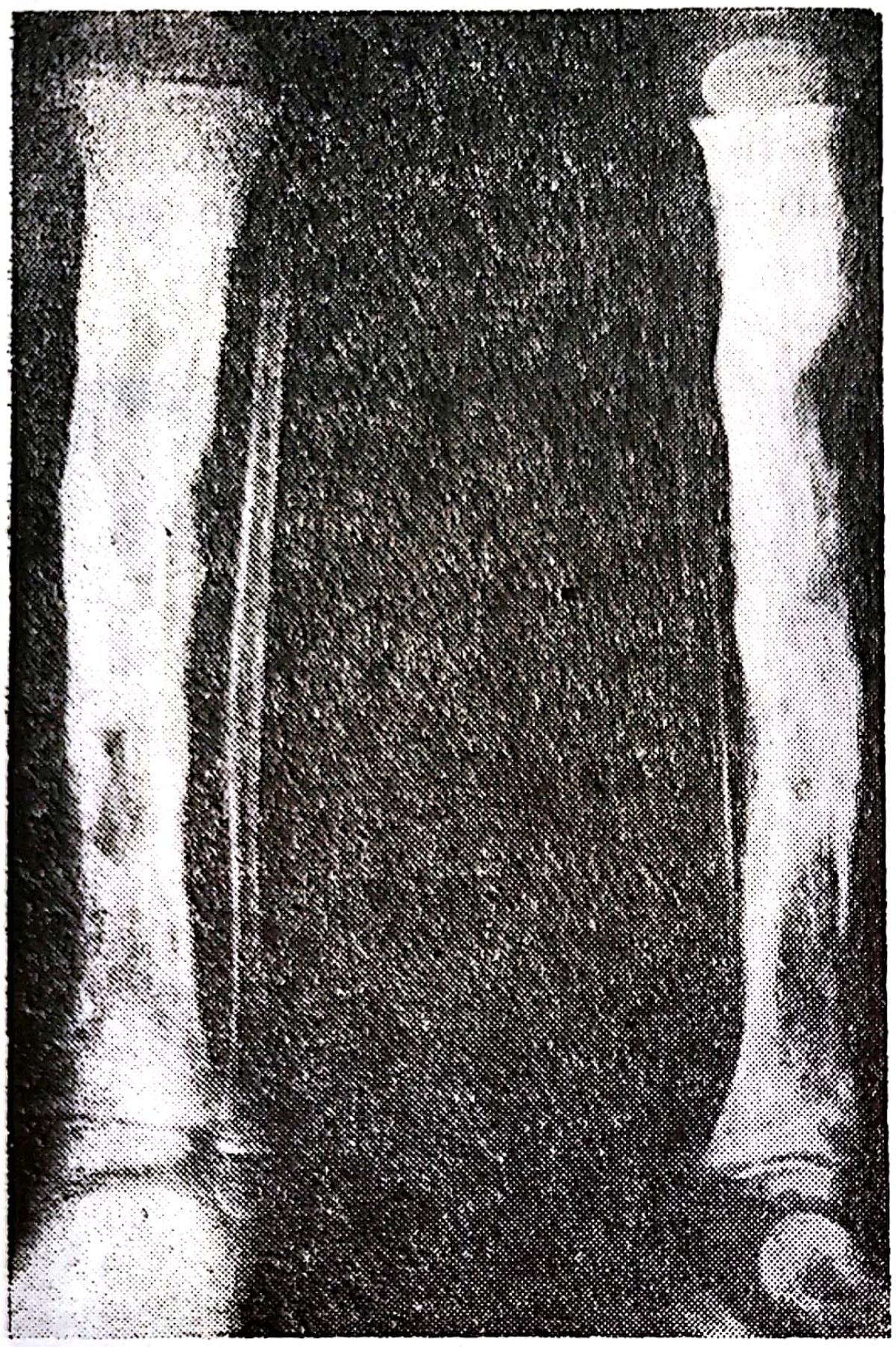

Fig. I.94. — Sechestre osoase cu extremități neregulate, dințate.

Fig. I.95. — Cu timpul îngroșări osoase neregulate — hiperostoze — îmbracă diafiza.

Forma septicopioemică, deș întîlnită, debutează cu temperatură mare (40—41°), cu facies vultuos, buze uscate, limba arsă, delir. Durerile locale arată localizarea osoasă uni- sau plurifocală. Temperatura prezintă remisiuni și reluări însoțite de frisoane, care marchează, de obicei, alte localizări osoase sau viscerale. Dacă evoluția nu este stăpînită de antibiotice și de un tratament general susținut, moartea survine după un timp variabil.

Osteomielita sugarului este o formă aparte, asupra căreia se va reveni într-un capitol special.

Osteomielita acută a coxalului, în realitate localizată pe ileon, pe ischion sau pe pube, apare ca o formă gravă, de tip septicemic, la care temperatura se menține mult timp ridicată, iar semnele locale apar tîrziu.

În *localizarea iliacă* se asociază, cel mai adesea, o artrită de șold care domină tabloul clinic: coapsa este dusă în flexie, abducție și rotație externă, cea mai mică mișcare a ei fiind foarte dureroasă. Tîrziu, după 3—4 săptămîni de la debut, încep să apară semnele radiografice de interesare a osului iliac, sub forma unor rarefacții insulare. Mărirea discretă a spațiului articular, la început, urmată de îngustarea lui, sînt semnele radiografice ale artritei de șold (fig. I.96).

Localizarea pe ischion sau pe *pube* trebuie căutată prin palpare atentă, bolnavul întîrziind să o acuze în cadrul suferinței generale de

Scanned with OKEN Scanner

tip septicemic. Imaginea radiografică de tipul dedublării corticale apare și ea tîrziu.

În toate cele trei localizări, abcesul subperiostic întîrzie să apară sau nu se exteriorizează deloc.

Fig. I. 96. — Osteomielită a osului iliac drept: rarefacții insulare cu prinderea secundară a articulației șoldului (spațiul articular mărit la debut).

Tratamentul energic cu antibiotice și de susținere a stării generale, imobilizarea în poziție corectă în caz de prindere a articulației șoldului, duc la vindecare.

Abcesele și flegmoanele părților moi de origine osoasă corespund unei forme de osteomielită mai puțin gravă, la care aspectul clinic este dominat de supurația părților moi. Supurația colectează destul de repede și abcesul apare ca o primă manifestare a osteomielitei, dar existența acesteia nu poate să fie sesizată decît la deschiderea abcesului sau, mai tîrziu, pe o radiografie care arată interesarea osului.

Complicații. *Artrita* din cursul unei osteomielite poate să apară la distanță de focarul infecțios, în formele septicopioemice dar, cel mai frecvent, este întîlnită ca o complicație de vecinătate, urmînd unei inoculări septice din focarul vecin.

La nivelul șoldului și al umărului, la care metafiza este situată intraarticular, artrita însoțește aproape de regulă osteomielita și manifestarea ei clinică este precoce. Pentru celelalte articulații, artrita apare mai tîrziu, după 10—12 zile, și se deosebește de simpla reacție hidartrozică de vecinătate prin mișcările articulare dureroase, reduse, tumefacția articulației, reapariția febrei și, uneori, alterarea stării generale.

Fractura pe os patologic este mai degrabă o complicație evolutivă deși, uneori, poate să apară în faza încă acută a bolii. Se datorește osteitei rarefiante de la nivelul focarului osteomielitic și lipsei de rezistență a osului nou-format. În cazul în care osul cu osteomielită nu a fost imobilizat, fractura se produce după un traumatism neînsemnat. Durerea este moderată sau poate să lipsească, dar sînt prezente mobilitatea anormală și deformarea segmentului de mebru. Radiografia precizează leziunile.

Luxația patologică urmează artritei supurate care a slăbit rezistența capsuloligamentară. Se întîlnește frecvent la sugar, după osteomielita extremității superioare a femurului.

Tulburările de osteogeneză intră tot în cadrul complicațiilor evolutive. Apar cînd leziunile au interesat cartilajul de creștere. Aceasta

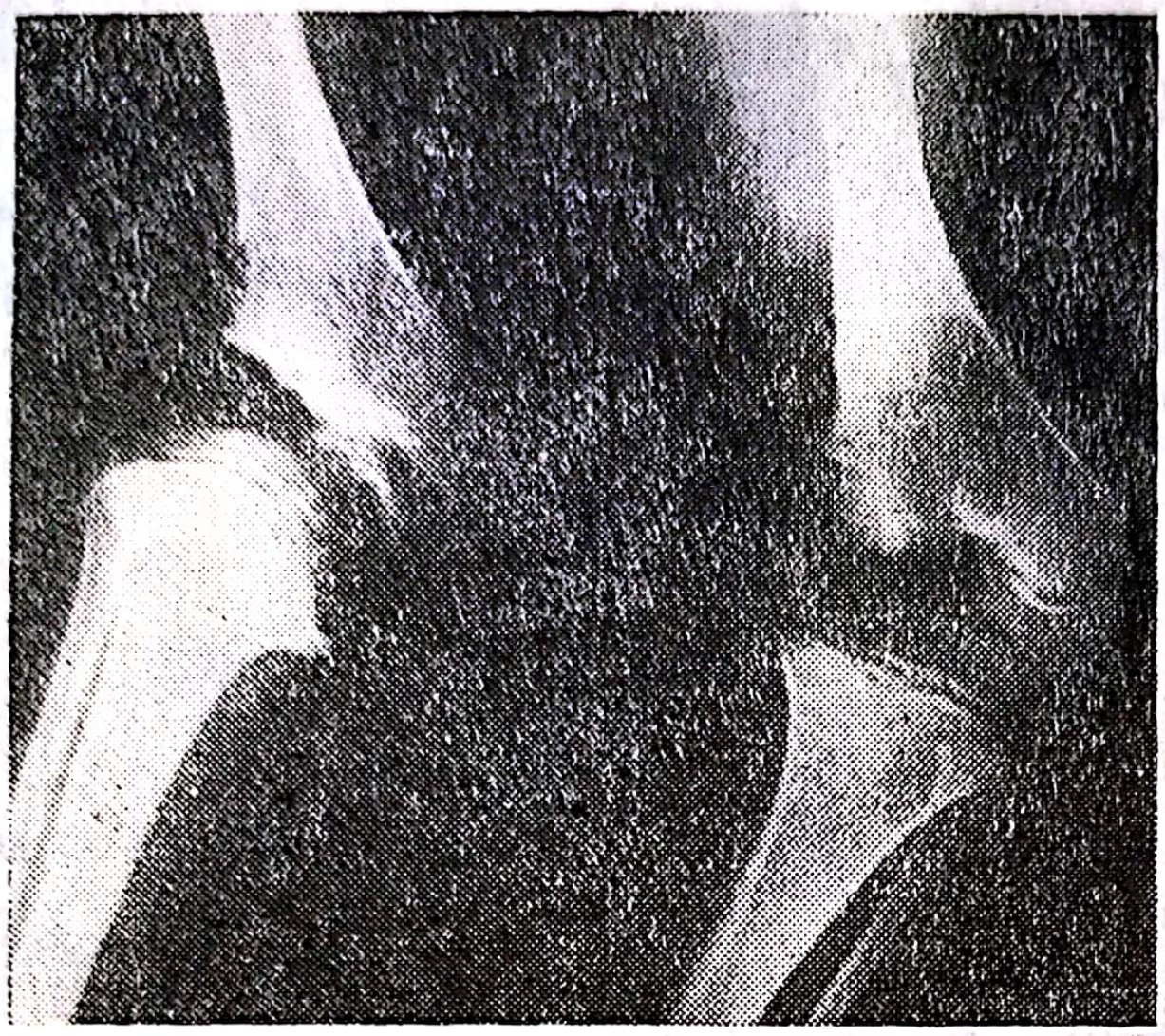

Fig. I.97. — Tulburări de osteogeneză la nivelul genunchilor, după osteomielită de sugar cu diseminări articulare multiple și distrugeri epifizare.

se întîmplă cel mai adesea la nivelul extremității inferioare a femurului și urmarea este apariția unui genunchi *valgus* sau *varus*, foarte greu de tratat (fig. I.97).

Apariția focarelor metastatice, viscerale sau seroase, se întîlnește în formele septicopioemice, localizările cele mai frecvente făcîndu-se la nivelul pericardului, al pleurei și al plămînilor. Prezența acestora trebuie bănuită și căutată atunci cînd focarul osteomielitic, corect tratat, nu justifică înrăutățirea stării generale.

Diagnostic. *Diagnosticul pozitiv* poate să fie ușor de făcut, dacă scheletul este examinat cu atenție. Totuși, el poate să fie dificil în cadrul formelor toxice, cînd starea generală profund alterată domină tabloul clinic, iar copilul nu acuză nici un fel de durere.

Diagnosticul diferențial trebuie făcut cu diferite afecțiuni traumatice, inflamatorii și chiar neoplazice.

Fracturile sau dezlipirile epifizare fără deplasare pot să dea naștere la confuzii, mai ales dacă părinții sau copilul insistă asupra traumatismului. Lipsa temperaturii, starea generală bună, semnele locale căutate cu atenție, și examenul radiografic permit recunoașterea leziunii traumatice.

Reumatismul articular acut, la debut, poate să fie confundat cu osteomielita acută, dar durerile sînt net articulare și nu metafizare, ca în osteomielită ; mișcările articulației sînt extrem de dureroase și limitate în reumatism, pe cînd în osteomielită se pot efectua.

Artritele supurate de altă etiologie decît cele secundare osteomielitei, prezintă aproape aceleași simptome ca o artrită reumatică acută și, în felul acesta, se deosebesc de osteomielită. Pentru a preciza etiologia este necesară, uneori, puncția articulației.

Reticuloendoteliomul Ewing prezintă, în evoluția sa, perioade inflamatorii cu dureri locale, tumefacție, roșeață, căldură și oarecare sufe-

rință generală, astfel încît poate să fie confundat cu o osteomielită subacută. Sediul mai mult diafizar al leziunii, dar în special radiografia, care arată distrugeri mari osoase, concomitente cu os nou format și dispus în straturi concentrice la nivelul leziunii („în foi de ceapă"), precizează diagnosticul.

Flegmonul simplu poate să fie confundat cu un flegmon osteomielitic, dar, la acesta din urmă, durerea osoasă precisă, poate să arate punctul de plecare al supurației.

Tratament. Osteomielita acută hematogenă este o infecție gravă, care necesită un diagnostic precoce și un tratament energic și susținut. Tratamentul constă în combaterea infecției, susținerea stării generale, punerea în repaus a osului bolnav prin imobilizare într-un aparat gipsat și aplicarea unei terapii locale, variabilă în funcție de evoluția bolii.

Tratamentul antiinfecțios se face prin utilizarea corectă și suficientă a antibioticelor. Antibioticele întrebuințate sînt variate și gama lor se schimbă mereu, din cauza rezistenței pe care o dezvoltă microbii și, în mod special, stafilococii. De unde, inițial, penicilina era suficientă în doze de 200 000 u/24 de ore, astăzi, dozele de atac depășesc 20 000 000 u. Mai eficace decît penicilina sînt penicilinele semisintetice.

În alegerea antibioticului trebuie să se țină seama de sensibilitatea germenilor patogeni. De aceea, înainte de începerea oricărui tratament se va recolta sînge pentru hemocultură, iar de îndată ce apare abcesul subperiostic trebuie făcută antibiograma germenilor din materialul prelevat de la acest nivel.

Utilizarea corespunzătoare a antibioticelor conduce la cedarea sindromului de infecție generală, într-un timp care variază între 3 și 8—10 zile. În funcție de forma și gravitatea osteomielitei, tratamentul va fi continuat 4—6 săptămîni sau chiar mai mult. Cel mai bun ghid pentru întreruperea sau continuarea tratamentului rămîne viteza de sedimentare.

Cortizonul trebuie folosit cu deosebită prudență și numai în cazurile în care antibioticele nu dau rezultatul așteptat.

Concomitent cu tratamentul cu antibiotice trebuie început tratamentul general, de reechilibrare hidroelectrolitică și proteică. Pentru aceasta se vor administra în perfuzii : electroliți, glucoză, soluții macromoleculare, plasmă, sînge și vitamine.

Hibernarea poate să fie utilă pentru cazurile foarte grave.

Punerea în repaus a focarului infecțios se face precoce, prin aplicarea unui aparat gipsat pus peste un strat subțire de vată. Pentru femur și pentru extremitatea superioară a tibiei se utilizează un aparat pelvipedios ; pentru extremitatea inferioară a tibiei, un aparat cruropedios ; pentru humerus, un aparat toracobrahial ; pentru antebraț, un aparat ale cărui extremități să cuprindă, una, treimea superioară a brațului, iar cealaltă să ajungă la articulațiile metacarpofalangiene.

Evoluția locală poate să fie urmărită printr-o fereastră decupată în gips. Capacul trebuie fixat la loc cu leucoplast, pentru ca să nu apară edemul de fereastră.

Imobilizarea gipsată va fi menținută pe o perioadă variind de la 3—4 săptămîni pînă la mai multe luni, în funcție de evoluția leziunilor osoase.

Tratamentul local este variabil, în funcție de forma și evoluția leziunilor.

a) *Puncția abcesului subperiostic,* făcută cu un ac mai gros, permite evacuarea acestuia și introducerea locală a antibioticelor.

b) *Deschiderea abcesului* se face cînd puroiul este gros, grunjos, cu sfaceluri, și abcesul nu poate să fie golit în condiții bune prin puncție. După evacuare se lasă un tub subțire pentru introducerea antibioticelor și se închide plaga.

Dacă la incizia abcesului osul apare alterat, cu mici puncte prin care iese puroi, se dau cîteva găuri de trepan, apoi se închide plaga fără drenaj, lăsînd introdus în os un ac mai lung sau un tub de plastic, prin care se va face, în continuare, tratamentul local, pînă la negativarea pioculturii.

În cazurile de *artrită purulentă a șoldului* se poate face o artrotomie, pentru golirea articulației de puroi și plasarea tubului de plastic necesar introducerii antibioticelor, apoi se închide plaga complet.

Pentru *luxațiile patologice de șold* se practică reducerea și imobilizarea în aparat gipsat pelvipedios.

Prognostic. De la introducerea antibioticelor, prognosticul vital s-a schimbat spectacular în bine. De unde mortalitatea varia între 13 și 34% înainte de era antibioticelor, dintr-un lot de 213 copii, internați în Clinica de chirurgie infantilă și ortopedie din București pentru osteomielită acută, au decedat 2 (1,83%), și aceștia pentru că fuseseră aduși într-o stare extrem de gravă, după o evoluție de cîteva zile, timp în care tratamentul fusese total necorespunzător.

Din nefericire, prognosticul funcțional rămîne încă sever pentru formele grave, tratate tîrziu și incomplet, astfel încît, osteomielita continuă să dea invalidități grave și prelungite.

Prognosticul poate să fie apreciat în raport cu următorii factori:

1. *Timpul scurs de la debut pînă la instituirea tratamentului.* Tratamentul început în primele 3 zile poate să stăpînească complet infecția, ducînd la vindecări locale perfecte. Între 3 și 7 zile, încă se stăpînește infecția, dar apariția leziunilor grave nu mai este sigur oprită. Tratamentul aplicat după prima săptămînă de boală poate să controleze septicemia, poate să prevină complicațiile, dar are un efect modest asupra leziunilor locale.
2. *Sensibilitatea agentului patogen la antibioticele utilizate.*
3. *Dozarea corectă a terapiei cu antibiotice.*
4. *Durata suficientă, în timp, a terapiei cu antibiotice.*

Existența numeroaselor cazuri de cronicizare a osteomielitei, cu apariția complicațiilor de tip evolutiv (fracturi pe os patologic, pseudartroze), demonstrează că diagnosticul osteomielitei se face încă tardiv iar terapia cu antibiotice nu este întotdeauna corect aplicată.

I.6.1.2. OSTEOMIELITA SUGARULUI

Osteomielita sugarului se deosebește de osteomielita copilului mare printr-o serie de particularități anatomice, clinice și evolutive. Întîlnită frecvent de la înmulțirea stafilococilor în general, și a celor cutanate și

pleuropulmonare în special, aceasta reprezintă 20% din osteomielitele internate în Clinica de chirurgie și ortopedie infantilă din București.

De unde, înainte de era antibioticelor, în 63% din cazuri agentul patogen era streptococul, locul acestuia este ocupat astăzi, aproape în întregime, de stafilococ.

În cadrul osteomielitei sugarului, întrucît prezintă aceleași caractere, este inclusă și osteomielita copiilor pînă la 2 ani. Aproape jumătate din numărul cazurilor se observă în primele două luni de viață (unul din cazurile noastre avea vîrsta de 6 zile).

Formele cu localizări multiple depășesc o treime din cazuri.

În localizările unice, femurul este cel mai des interesat (55%), extremitatea sa superioară fiind afectată în 2/3 din cazuri. Urmează, în ordinea descrescîndă a frecvenței, humerusul, oasele antebrațului, tibia, clavicula și oasele feței.

Procesul supurativ nu se soldează, de obicei, cu necrozele și sechestrele osoase care se remarcă în osteomielita copilului mare, dar trebuie reținute tendința de invazie a articulației vecine și ușurința cu care extremitatea superioară a femurului se luxează.

Simptome. Simptomatologia este săracă și tocmai aceasta caracterizează osteomielita sugarului, prin contrast cu aceea a copilului mare. Forma septicopioemică, cu alterarea stării generale, este excepțională.

De obicei, totul se reduce la prezența unei stări febrile, în jur de 38°, însoțită uneori de tulburări digestive, și la cîteva semne locale discrete, pe care medicul trebuie să le caute. Este vorba de cercetarea atentă a sistemului osteoarticular. Pentru examinarea membrelor inferioare, copilul este ridicat de subsuori : în vreme ce își agită un picior, pe cel bolnav îl ține nemișcat. Durerea provocată este căutată palpînd cu grijă extremitățile oaselor lungi. Tumefacția și edemul pot să apară destul de repede atunci cînd este vorba de extremități osoase mai superficiale. Alteori, după 2—3 zile de la debut se poate găsi un abces care bombează pe partea internă a coapsei, deasupra genunchiului, în fesă, ori la nivelul umărului. Contrar situației întîlnite la copilul mare, adenopatia satelită se constată destul de des. Leucocitoza și viteza de sedimentare a hematiilor sînt crescute.

Semnele radiologice apar mai repede decît la copilul mare. După 8—10 zile de la debut pot să fie văzute mici insule de decalcifiere metafizară, o discretă reacție periostică, un spațiu articular lărgit (fig. I.98).

De obicei, temperatura scade după 4—5 zile și, uneori, numai abcesul, care se exteriorizează mai tîrziu, sau luxația patologică de la nivelul șoldului, permit orientarea diagnosticului către osteomielită.

Simptomele șterse ale osteomielitei sugarului fac uneori diagnosticul dificil. Necunoașterea bolii și întîrzierea în aplicarea unui tratament corect duc, și astăzi, la distrugeri mari diafizare (fig. I.99) și, uneori, ale cartilajului de creștere, avînd ca urmare deficite funcționale grave, cu scurtări și deformări ale membrelor.

Forme clinice. *Formele acute cu streptococ*, rar întîlnite astăzi, au debutul mai brutal, mai zgomotos, cu febră mare. Starea generală, deși arată o suferință netă, nu îmbracă înfățișarea septicemică a osteomielitei acute pe care o face copilul mare. Abcesul care se formează se exteriorizează repede.

Formele apiretice, la care primul simptom care atrage atenția este abcesul, uneori cu aspect de abces rece, duc la întîrzieri în punerea diagnosticului ; numai puncția și radiografia permit să se stabilească natura supurației și punctul ei de plecare.

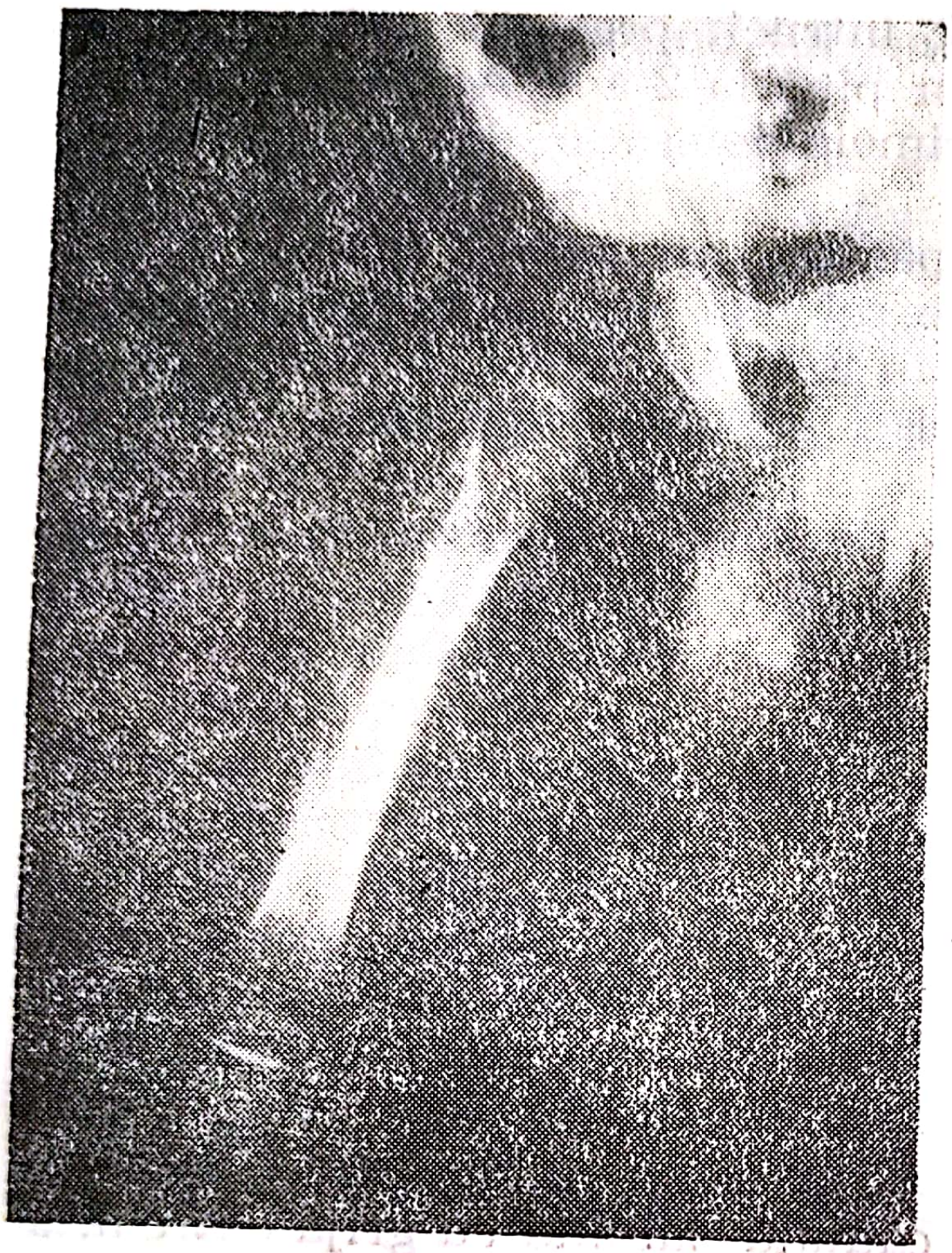

Fig. I.98. — Decalcifiere metafizară, reacție periostală și spațiu articular lărgit, apărute la scurt timp după debutul osteoartritei la sugar.

Fig. I.99. — Osteomielită acută la sugar cu distrugerea masivă a diafizei radiale.

Formele cu artrite multiple, corespund osteomielitelor septicopioemice, în care determinările articulare predomină. Artritele șoldului și acelea ale genunchiului, netratate la timp, determină distrugeri severe, cu luxații patologice și tulburări de creștere (fig. I.100).

Diagnostic diferențial. Diagnosticul diferențial trebuie făcut cu *abcesul simplu,* pentru formele subfebrile sau apiretice. Evoluția mai lentă, starea generală mai bună și localizarea, nu atît de caracteristică topografic, le pot deosebi de abcesele din osteomielită.

Fracturile extremităților oaselor lungi se pot însoți de dureri, tumefacție, căldură locală, astfel încît, pentru a le deosebi de osteomielită, este necesară o bună radiografie.

Tratament. Tratamentul este același ca și în osteomielita acută a copilului mare : combaterea infecției cu antibiotice, imobilizarea osului bolnav și evacuarea abcesului.

În cazul luxației patologice a șoldului, se va reduce luxația, imobilizarea făcîndu-se în poziția care orientează capul femural spre fundul cotilului : abducție de 45—50°, rotație internă și flexie de 15°.

Scanned with OKEN Scanner

Prognostic. Pentru un prognostic bun este importantă stabilirea cît mai precoce a diagnosticului. Un tratament aplicat corect și precoce înseamnă obținerea unor rezultate de foarte bună calitate, fără nici un fel de leziuni osoase sau articulare, sugarul vindecîndu-se mai bine și mai ușor decît copilul mare.

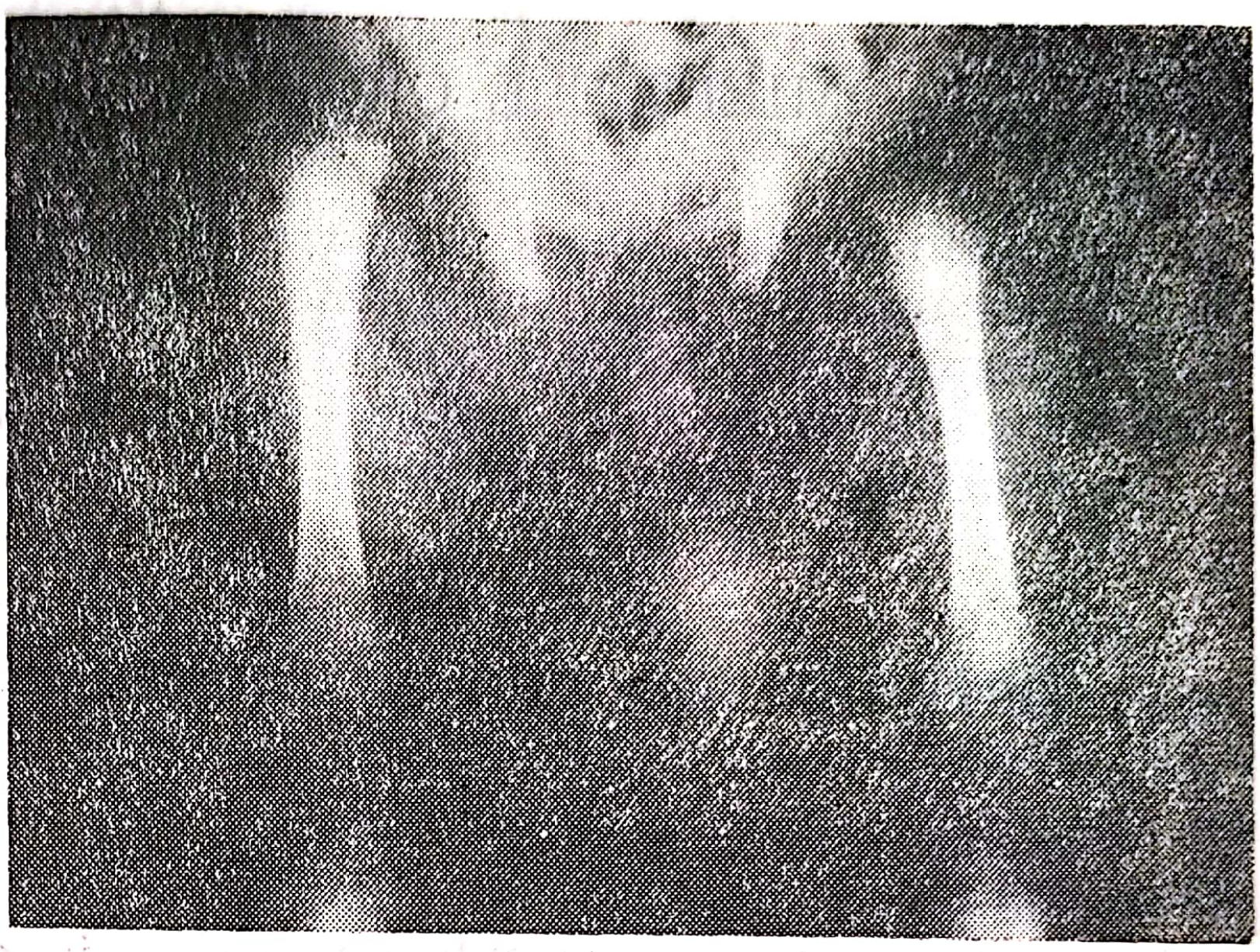

Fig. I. 100. — Osteoartrite multiple la un sugar cu luxații de șold și osteoartrită a genunchiului stîng.

În schimb, o întîrziere de cîteva zile în punerea diagnosticului și aplicarea tratamentului corect este suficientă ca să permită apariția leziunilor grave osoase sau articulare, cu adevărate distrugeri ale extremităților osoase, care dau invalidități grave la nivelul șoldului, al genunchiului sau al umărului.

I.6.1.3. OSTEOMIELITA ADULTULUI

Schimbarea condițiilor anatomofiziologice pe care le aduce maturizarea osoasă dau osteomielitei adultului o serie de caractere particulare care o diferențiază de osteomielita acută a perioadei de creștere. De la circulația metafizară bogată și încetinită a copilului și a adolescentului, o dată cu osificarea cartilajului de creștere se ajunge la un regim circulator obișnuit, puțin favorabil localizărilor microbiene. În schimb, stabilirea legăturilor vasculare metafizoepifizare permite mult mai des pătrunderea infecției în articulație, artrita complicînd frecvent osteomielita. La adult, măduva osoasă se apără mai bine decît la copil și la adolescent; pandiafizita cu sechestre mari, diafizare, este excepțională.

Formele acute, cu stare febrilă marcată și cu dureri localizate de la început, sînt rare.

Debutul este mai frecvent subacut, cu jenă musculară și artralgii, cu alterarea puțin marcată a stării generale. Perioada de stare se poate prelungi, evoluînd spre cronicizare, localizarea infecției fiind marcată de

apariția mai netă a unei dureri localizate, sau de apariția semnelor de artrită care complică osteomielita.

Tratamentul urmează aceleași reguli ca la adolescent: antibiotice, imobilizare, tratament chirurgical la nevoie.

I.6.2. OSTEOMIELITELE CRONICE

Osteomielitele cronice pot să urmeze unor osteomielite acute sau, se datoresc unor infecții hematogene cu microbi mai puțin virulenți. În primul caz (cel mai frecvent întîlnit), este vorba de *o osteomielită cronică secundară* sau *osteomielită prelungită;* în cel de-al doilea caz, este vorba de *osteomielite cronice de la început.*

I.6.2.1. OSTEOMIELITA CRONICĂ SECUNDARĂ

Osteomielita cronică secundară, așa-zisa osteomielită prelungită, urmează, de obicei, unei osteomielite acute tratată tardiv și insuficient sau, mai rar, unei osteomielite subacute care, din diferite motive, a evoluat fără nici un fel de tratament.

Neconcordanța în timp între procesul de necroză osoasă, care duce la formarea sechestrelor, și procesul mai rapid de osteogeneză osoasă periferică, favorizează prinderea sechestrelor în teaca de os nou format, unde persistă indefinit, întreținînd o supurație cronică, de unde puroiul se elimină prin cîteva orificii rămase în osul cortical nou format.

După trecerea perioadei acute de boală, de la care n-a rămas decît o fistulă care comunică cu osul, poate să urmeze o perioadă de liniște relativă, perioadă care durează ca atare atîta vreme cît drenajul este suficient. Cînd fistula se închide, sau nu mai drenează suficient, apar semne de redeșteptare a suferinței: stare febrilă, roșeață și tumefacție locală. Uneori, fistula se redeschide spontan; alteori, abcesul care s-a format trebuie incizat, pentru ca fenomenele locale și generale să cedeze. Această situație se poate repeta în timp, la intervale neregulate, și nu încetează decît o dată cu aplicarea unui tratament chirurgical adecvat.

Tratamentul chirurgical are ca scop eliminarea sechestrelor și curățirea fongusurilor care întrețin supurația de la nivelul osului. Este nevoie de radiografii bune, în incidențe variate, care să permită reperarea cît mai bună a leziunilor osoase.

Pentru sechestrectomie se descoperă osul pe toată întinderea zonei sechestrate și, cu dalta și ciocanul, se creează pe diafiză un șanț care permite extragerea sechestrelor și curățirea fongozităților. Bineînțeles, trebuie corect cîntărit cît să se scoată din diafiză ca să se curețe toate cuiburile inflamatorii, dar, în același timp, osul să rămînă destul de rezistent ca să nu se fractureze la primul efort. Pentru umplerea locului rămas liber, se izolează un lambou muscular pediculat din vecinătate și se plombează cavitatea cu el. Toate acestea se fac sub protecție de antibiotice adminis-

trate local și general, urmate de imobilizare gipsată, pînă cînd radiografia de control arată o reconstrucție osoasă suficientă ca să asigure soliditatea pîrghiei osoase.

I.6.2.2. OSTEOMIELITE CRONICE DE LA ÎNCEPUT

În aceste forme, care prezintă mai multe varietăți, episodul acut de la debut este absent. Simptomul principal rămîne durerea, semnele infecțioase putînd să lipsească complet sau abia să fie schițate. Examenul radiografic și cel tomografic ajută la punerea diagnosticului, dar adesea, pentru precizarea lui este nevoie de o biopsie care să permită atît însămînțarea cît și examenul anatomopatologic.

I.6.2.2.1. FORMA HIPEROSTOZANTĂ ȘI NECROZANTĂ

Localizată în special la femur și la tibie, această formă se evidențiază prin instalarea unor dureri surde, profunde, care, la început, sînt calmate de repaus. Durerile pot să fie însoțite de o stare subfebrilă. La palpare, osul poate să apară îngroșat.

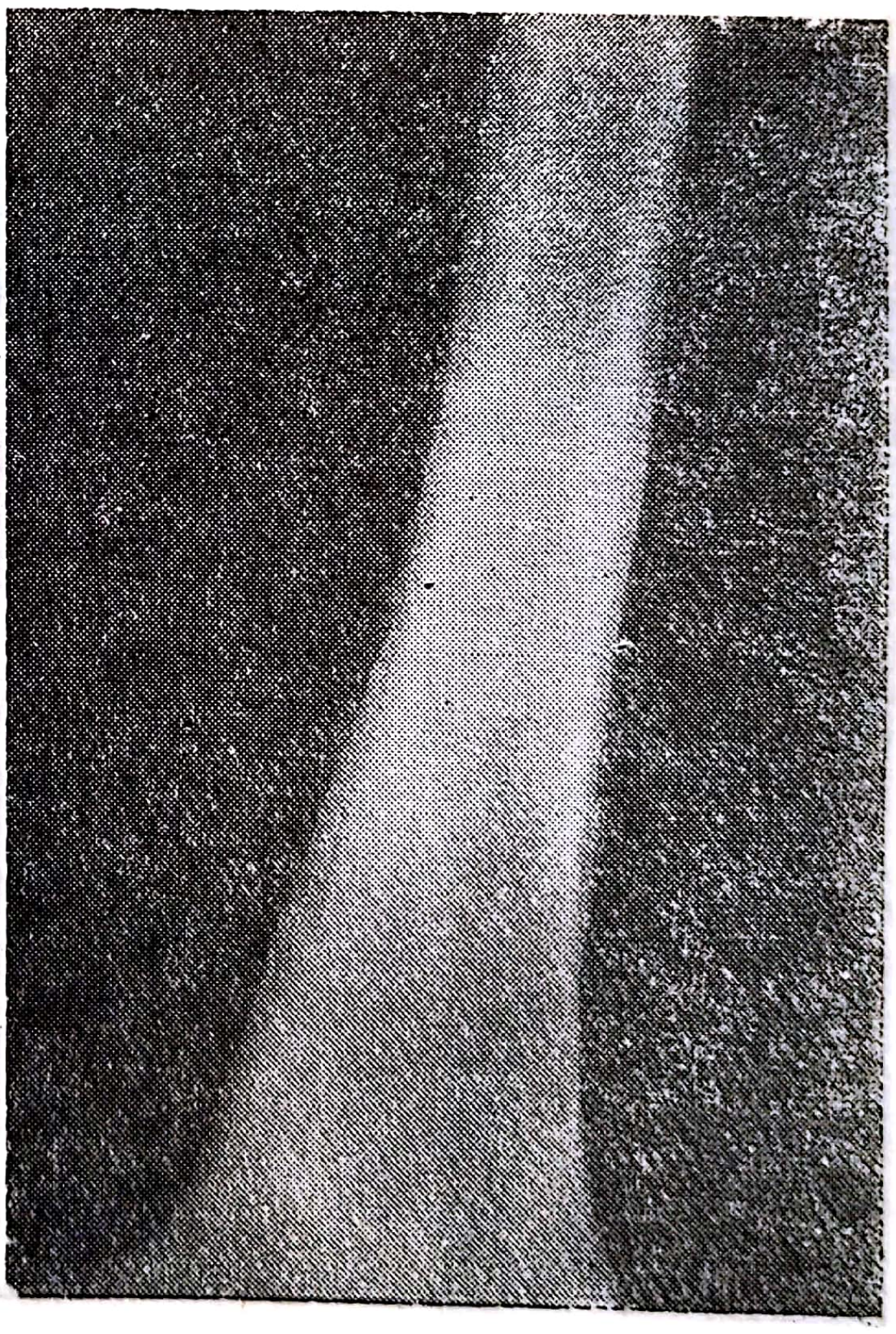

Fig. I. 101. — Osteomielită cronică de la început, cu un proces marcat de hiperostoză care îngroașă osul.

Radiografia arată un proces marcat de hiperostoză care îngroașă osul (fig. I.101). Din cauza condensării osoase, sechestrele mici nu se văd, dar se elimină la trepanație o dată cu puroiul care conține stafilococ.

I.6.2.2.2. ABCESUL CENTRAL OSOS (ABCESUL BRODIE)

Este tot o formă cronică de osteomielită care începe să se întîlnească mai des, ca urmare a unor osteomielite mai mult sau mai puțin evidente tratate de la început cu antibiotice.

Anatomopatologic, abcesul apare ca o cavitate relativ mică, rotundă sau ovalară, cu conținut purulent. Este situat în metafiza sau în diafiza oaselor lungi : tibie, femur, humerus sau în oasele antebrațului, mai rar în oasele mici. Împrejurul cavității există o mică reacție hiperostozantă ; mai rar poate să existe și o discretă reacție periostică.

Abcesul osos este de obicei unic ; poate să fie primitiv sau să apară în urma unei infecții osteomielitice, dar la distanță de leziunea primitivă, atît ca timp cît și ca topografie.

Clinic, este pus în evidență de durerea osoasă localizată la nivelul abcesului. Este vorba de o durere destul de puternică, nevralgică, cu exacerbări care pot să meargă progresiv ca intensitate, pînă la dureri osteocope. Cînd osul bolnav este situat mai superficial, se poate constata o discretă tumefacție ; apăsarea la nivelul ei exagerează durerea.

Evoluția este de lungă durată, uneori trecînd ani de zile pînă la acutizarea durerilor, fapt care obligă atunci bolnavul să se prezinte la medic.

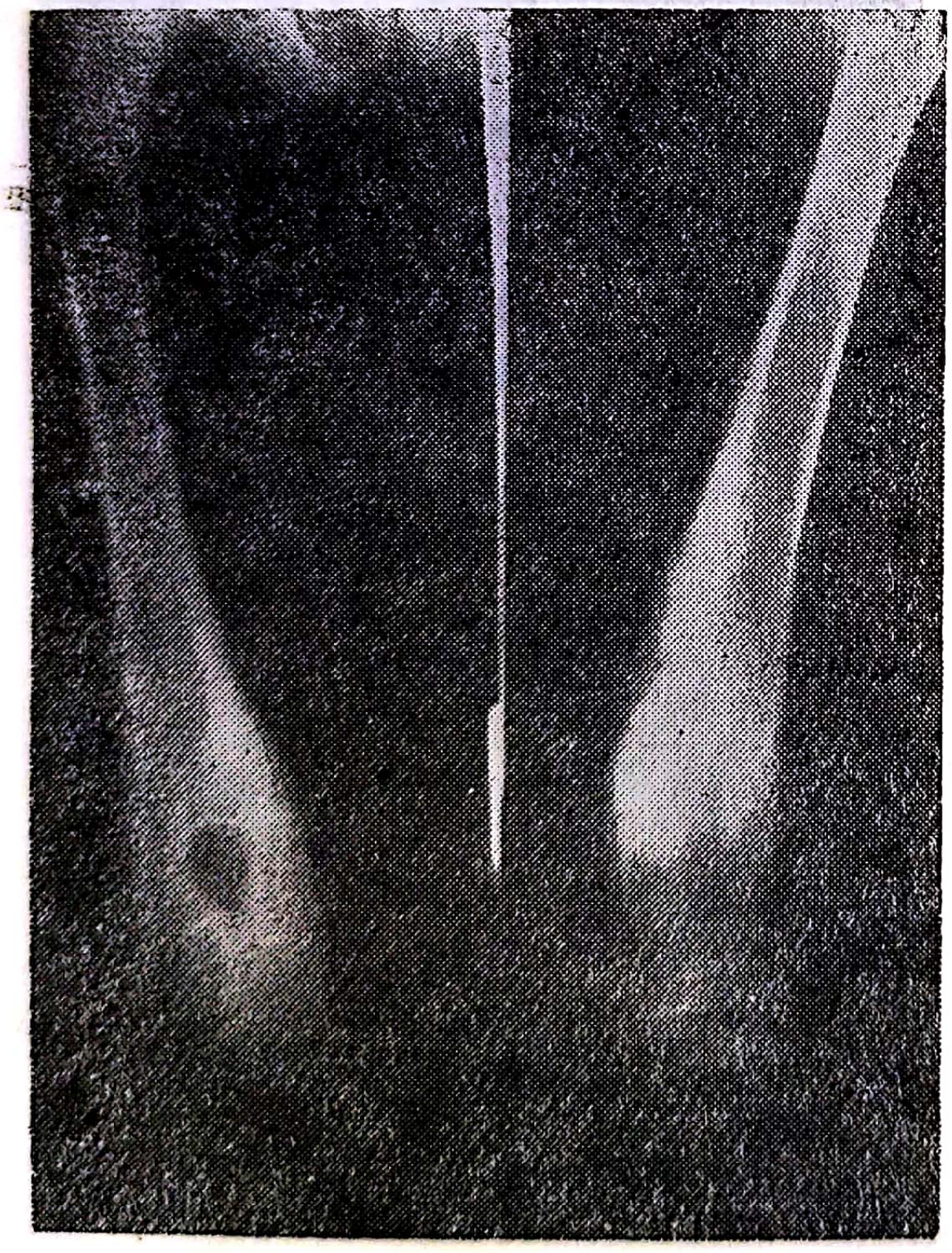

Fig. I. 102. — Abces Brodie : cavitate clară, regulată, delimitată de o condensare osoasă, cu reacție periostică marcată.

Radiografia arată o cavitate clară, regulată, delimitată de un contur de condensare osoasă, prezentînd uneori și o reacție periostică (fig. I.102) mai mult sau mai puțin marcată.

Diagnosticul trebuie făcut cu chistul osos, cu o tumoare cu mieloplaxe, cu osteita fibroasă, cu o tuberculoză juxtaepifizară, cu sifilisul, cu sarcomul osos.

Tratamentul constă în trepanarea osului și curățirea cavității, antibiotice local și închiderea plăgii.

I.6.2.2.3. OSTEOMIELITA ALBUMINOASĂ

Este o formă rară de osteomielită cronică de la început, datorită unui stafilococ cu virulență scăzută. Apare sub forma unui proces dureros care pare să țină de suprafața osului, cu localizare subperiostică. Evoluția este, de obicei, îndelungată. Radiografic, se poate vedea o reacție periostică discretă, dar atunci cînd este mai marcată, poate să ducă la confuzia cu o tumoare Ewing, astfel încît, devine necesară o biopsie. La incizie se deschide o colecție de lichid vîscos, incolor, asemănător albușului de ou, de unde și denumirea de osteomielită albuminoasă dată de Ollier și Poncet. În cazurile mai vechi, colecția este limitată de o membrană ca în abcesul rece tuberculos. Disecția și extirparea pungii, însoțită de un tratament local și general cu antibiotice, aduce vindecarea.

I.6.3. OSTEITELE POSTTRAUMATICE

Osteitele posttraumatice se produc prin inocularea directă a osului cu germeni patogeni și apar ca o complicație a fracturilor deschise (osteită fracturară), sau ca o complicație a unor intervenții chirurgicale pe os (osteite iatrogene).

Apariția unei *osteite fracturare* este favorizată de anumite condiții etiologice : fracturi deschise cominutive ale oaselor lungi (în special femur, tibie, humerus), cu striviri de părți moi și leziuni cutanate întinse, așa cum se întîmplă în accidentele grave de circulație, dar mai cu seamă în fracturile prin arme de foc, atît de frecvente în timpul războiului.

Flora microbiană este variată și, în funcție de virulența ei, de întinderea leziunilor locale și de aplicarea unui tratament întîrziat sau necorespunzător, aspectul clinic poate să fie, la început, de tip acut ori subacut. Bolnavul este febril, cu stare generală mai mult sau mai puțin alterată ; local prezintă semne de supurație profundă la nivelul segmentului de membru afectat ; dureri, tumefacție, roșeață, plagă care zemuiește.

În această situație, plaga trebuie să fie larg deschisă, drenată, iar membrul respectiv imobilizat. Alături de tratamentul chirurgical, antibioticele administrate local și general pot să permită stăpînirea infecției, dar și instalarea unei osteite care se cronicizează.

Ca să nu se ajungă la asemenea situații, fracturilor deschise trebuie să li se aplice, cu maximum de urgență, un tratament chirurgical care privește, pe de o parte părțile moi, care trebuie explorate și curățate, iar pe de altă parte fractura, a cărei reducere și menținere a reducerii trebuie

Scanned with OKEN Scanner

asigurate în condiții cît mai potrivite cazului respectiv (a se vedea capitolul fracturilor deschise). Bineînțeles, toate acestea se fac sub acoperire de antibiotice.

În cazul *osteitelor iatrogene*, apărute după o intervenție chirurgicală pe os, bolnavul face febră, durerile locale postoperatorii în loc să se atenueze se exagerează, iar controlul regiunii operate arată semne de supurație subiacentă care tinde să se exteriorizeze. Și aici, drenajul corect și aplicarea de antibiotice, local și general, pot stăpîni infecția dar, uneori, osteita se cronicizează.

*

* *

În afara osteitelor posttraumatice de tip acut care se pot croniciza, există și *osteite posttraumatice care evoluează cronic de la început.* În aceste cazuri, supurația se instalează imediat sau după o perioadă de latență de la traumatism, dar episodul acut lipsește.

Supurația osului se exteriorizează prin apariția unor fistule sau a unor abcese cu repetiție, cu alterarea progresivă a părților moi și a tegumentelor ; acestea din urmă prezintă tulburări trofice, se subțiază, iau un aspect cicatriceal și aderă la planurile profunde. Din punct de vedere osos, dacă s-a ajuns la formarea unui calus, acesta este voluminos, dureros spontan și la apăsare, jenează funcția membrului respectiv. Întîrzierile de consolidare sau apariția unei pseudartroze sînt adesea consecința unei osteite cronice.

Respectarea regulilor de tratament al fracturilor deschise, precum și asocierea judicioasă a antibioticelor, au rărit instalarea osteitelor posttraumatice grave.

Pentru pseudartroze, asanarea focarului de osteită, asigurarea unei contenții bune cu ajutorul unui fixator extern și executarea unei decorticări de tip Judet, au ameliorat mult prognosticul.

I.6.4. OSTEITELE TUBERCULOASE

În comparație cu numărul mare al osteoartritelor bacilare, *osteitele tuberculoase* sînt rare, dar acest aspect este numai aparent ; în realitate, aproape orice osteoartrită a debutat ca o osteită. Aceasta se datorește faptului că bacilul Koch, care iubește țesutul spongios, bogat vascularizat, se localizează pe os la nivelul epifizelor sau al metafizelor, unde găsește condiții prielnice pentru dezvoltare. Din partea intraarticulară a metafizei, cît și din epifize, însămînțarea articulației se face ușor, osteitele transformîndu-se în osteoartrite. Există totuși o excepție : însămînțările din partea extraarticulară a metafizei, rămîn simple osteite dacă, în evoluția lor ulterioară, nu au progresat către zona intraarticulară a metafizei, de unde pot să infecteze articulația. Tot ca osteite rămîn și însămînțările care se fac pe oasele scurte, spongioase, în oasele plate (coaste, stern, oasele bazinului și ale calotei craniene) și în oasele lungi, dar mici, de la mînă și de la picior (metacarpiene, metatarsiene, falange). La această ultimă categorie, artera hrănitoare a osului fiind practic o arteră terminală, embo-

lia microbiană dă naștere unei osteite centrale, care poate cuprinde toată diafiza. Ulterior, diafiza se sechestrează, dar periostul, care are o vascularizație proprie, formează os nou, care încastrează sechestrul diafizar. Din cauza îngroșării în formă de fus pe care o ia falanga, metacarpianul, sau metatarsianul bolnav, dînd impresia de os suflat, acestei forme de osteită diafizară i s-a dat numele de *spina ventoza*. Un aspect asemănător se poate întîlni și în osteitele de cubitus sau de radius.

Spina ventoza se întîlnește la copiii mici, în jurul vîrstei de 2 ani. O dată cu creșterea, mai ales între 5 și 10 ani, cînd s-a dezvoltat și rețeaua vasculară, embolia microbiană poate să pătrundă pînă la nivelul unei artere terminale metafizare, realizînd o formă de osteită parțială, pseudochistică, situată la extremitatea unei diafize de metacarpian, metatarsian sau de falangă.

Simptome. *Debutul*. Ceea ce caracterizează osteitele bacilare, indiferent de localizare, este debutul insidios, torpid, fără o reacție locală sau generală mai deosebită. Rareori, la copiii foarte mici, debutul poate să îmbrace o formă acută, febrilă, asemănătoare unei osteomielite, dar episodul acut pălește repede și boala își continuă evoluția fără zgomot, torpid.

Semnele generale ale invaziei tuberculoase (astenie, inapetență, o stare ușor subfebrilă), pot să preceadă cu cîteva săptămîni apariția semnelor de suferință locală.

Durerea este discretă ; apare uneori la efort, cedează la repaus și nu este niciodată prea vie la palpare.

Tumefacția osoasă poate să fie primul simptom care apare evident în formele de *spina ventoza*. Se vede și se palpează pe fața dorsală a mîinii sau a piciorului, la nivelul unui metacarpian sau al unui metatarsian, ori îngroașă fusiform degetul, la nivelul unei falange, ajungînd cu timpul să jeneze mișcările.

Accentuarea tumefacției și apariția unei fluctuații profunde, arată formarea unui *abces rece* care, cu timpul, se poate fistuliza. În general, în această fază a bolii, *adenopatia satelită* devine evidentă.

Pentru localizările de la nivelul oaselor plate, tumefacția lipsește pînă la apariția abcesului rece.

Radiografia unui os cu *spina ventoza* arată, la început, o îngroșare fusiformă a diafizei. Ulterior, sechestrarea diafizei devine evidentă, sub forma unei zone de condensare centrală, înconjurată de o zonă clară, totul îmbrăcat în osul periostic nou format (fig. I.103).

La nivelul oaselor late, unde însămînțarea se face tot în spongioasă, dar cuprinde repede tablele, pe care le distruge, procesul apare pe radiografie ca o zonă de topire osoasă, cu contur mai mult sau mai puțin regulat, caverna cuprinzînd uneori mici sechestre.

Evoluție. Complicații. Pentru osteitele tuberculoase, există posibilitatea unor vindecări spontane, indiferent dacă evoluția s-a făcut aproape asimptomatic (descoperire radiologică), ori s-a ajuns la o osteită fistulizată.

Pentru cazurile neîngrijite, apariția unei artrite de vecinătate, a unor fistule (care se pot suprainfecta), propagarea infecției bacilare la tecile osteotendinoase din vecinătate constituie tot atîtea complicații care pot să apară în cursul evoluției, agravînd starea locală și generală.

Prognostic. O dată cu descoperirea și aplicarea în practică a tuberculostaticelor, prognosticul osteitelor bacilare s-a schimbat cu totul în bine. Grație profilaxiei care se face astăzi, numărul tuberculozelor s-a redus pînă aproape de dispariție, iar osteitele bacilare, întîlnite acum extrem de rar, se pot vindeca în condiții foarte bune.

Fig. I.103. — Spina ventoza : localizări multiple la nivelul metacarpienelor, ambele mîini.

Diagnostic. *Diagnosticul pozitiv* se face bazat pe condițiile etiologice, evoluția torpidă, de lungă durată și pe aspectul clinic și radiologic al leziunilor. Cercetările de laborator și reacțiile biologice specifice pot să ajute confirmarea diagnosticului (examenul puroiului, însămînțările la cobai, intradermoreacția la tuberculină).

Diagnosticul diferențial trebuie făcut în funcție de localizarea osteitei și de forma anatomoclinică pe care o îmbracă.

O *spina ventoza* cu debut zgomotos, așa cum se poate întîlni la sugar, trebuie deosebită de o *osteomielită.* Prezența stafilococului în puroi și reacția osoasă puternic constructivă din osteomielită, ajută orientarea diagnosticului.

Spina ventoza tuberculoasă pune probleme de diagnostic cu *spina ventoza sifilitică,* dar antecedentele, imaginile radiografice de hiperostoză și seroreacțiile sanguine pozitive ajută la punerea diagnosticului.

Pentru formele cavitare metafizare, diagnosticul trebuie făcut cu *chistul osos esențial.* La chistul osos, delimitarea cavității este mai netă, mai precisă, iar chistul deformează ușor extremitatea osoasă ; sechestrele lipsesc.

Tratament. Pe lîngă tratamentul general, aplicat oricărei infecții bacilare, întrebuințarea tuberculostaticelor permite obținerea unor vindecări de bună calitate. Pentru osteitele juxtaarticulare, trebuie adăugată imobilizarea regiunii bolnave.

Cînd există abcese reci, în funcție de localizarea lor și de legătura pe care o au cu punctul de plecare al osteitei, se va face puncția și evacuarea abceselor, injectarea de tuberculostatice local sau curățirea focarului de osteită și extirparea abcesului rece. Sub acoperirea cu tuberculostatice, aceste operații se fac cu închiderea plăgii, lăsînd un tub subțire de plastic pentru instilații cu streptomicină.

În cazurile de *spina ventoza*, cînd există un sechestru central, acesta va fi abordat pe cale dorsolaterală și extras, cavitatea chiuretată va fi umplută cu streptomicină, plaga va fi închisă iar segmentul de membru imobilizat în aparat gipsat. Vindecările obținute astăzi sînt de bună calitate, iar recidivele excepționale.

I.6.5. OSTEITELE SIFILITICE

O dată cu scăderea masivă a îmbolnăvirilor de sifilis la adult, scădere datorită noilor posibilități de tratament, s-au rărit pînă aproape de dispariție și cazurile de sifilis întîlnite la copii.

Ne gîndim mult mai puțin la sifilis și tocmai din această cauză trebuie cunoscute cît mai bine manifestările pe care le poate îmbrăca sifilisul osos, în special la copii, pentru a putea răspunde problemelor de diagnostic diferențial cu celelalte aspecte ale patologiei osoase.

Sifilisul osos poate să apară ca un *sifilis ereditar* sau, în mod cu totul excepțional, ca o manifestare a unui *sifilis cîștigat*. Aspectul clinic și anatomopatologic este diferit la copiii mici, pînă la vîrsta de 2 ani, față de acela pe care îl îmbracă la copiii mai mari, între 2 și 12 ani. Aceste deosebiri trebuie puse pe seama variațiunilor de virulență ale infecției sifilitice, variațiuni care țin de vechimea pe care o are infecția sifilitică a părinților în momentul concepției și de tratamentul pe care l-au urmat. Leziunile osoase care apar în prima copilărie, prezintă caracterele unei generalizări și se datoresc unei infecții mai virulente. Leziunile osoase care apar mai tîrziu, sînt localizate și izolate ; ele pot să fie puse pe seama unei infecții mai atenuate. Asemănarea lor cu leziunile terțiare ale sifilisului cîștigat, permite să fie studiate împreună.

I.6.5.1. SIFILISUL OSOS CONGENITAL AL PRIMEI COPILĂRII

Debutul leziunilor osoase se face încă din timpul vieții intrauterine. *Treponema*, care a traversat placenta, se răspîndește pe cale sanguină, ajungînd astfel în regiunile diaepifizare ale oaselor. Trebuie remarcat faptul că sînt atinse numai oasele de origine cartilaginoasă. Atît localizarea cît și forma anatomică prezintă o simetrie remarcabilă a oasele membrelor.

Anatomopatologic este vorba, în primul rînd, de leziuni de osteocondrită, manifestată prin tulburări care se produc în zona de osificare a cartilajului de creștere. La locul de unire a cartilajului cu metafiza, stratul condrocalcar apare îngroșat neomogen ; traveele osoase edificate sînt subțiri, spațiile medulare anormal de largi. Suprafața de unire între cartilaj și metafiză este neregulată, legătura dintre ele puțin rezistentă, astfel încît se poate produce adesea o dezlipire epifizară (caracteristică pseudoparaliziei Parrot).

La nivelul diafizei, leziunile specifice apar ceva mai tîrziu, în general după luna a treia de la naștere și constau, în special, în leziuni de

periostită osifiantă. Corticala osului apare îngroșată, înfoiată în straturi paralele, cu maximum de dezvoltare la mijlocul diafizei. Tot în diafiză, alături de periostită și osteocondrită, pot să apară zone de rarefacție osoasă cu contur rotund sau policiclic.

Aspectul clinic pe care îl realizează sifilisul osos al primei copilării prezintă două tablouri cu totul diferite : pseudoparalizia Parrot și formele fruste de sifilis osos, unde examenul clinic spune prea puțin, astfel încît trebuie completat cu examenul radiografic.

1. *Pseudoparalizia sifilitică Parrot sau dezlipirea epifizară sifilitică,* realizează, din punct de vedere anatomopatologic, leziunile descrise mai înainte, la care se adaugă accidentul dezlipirii epifizare, mai mult sau mai puțin complete. De obicei, apare pînă la vîrsta de 3 luni.

Simptome. De la o zi la alta, mama observă apariția unei impotențe funcționale a unui membru toracic, mai rar a unui membru pelvian. Brațul este lipit de trunchi, antebrațul flectat pe braț, mîna cade în pronație. La examen, regiunea juxtaarticulară apare ușor mărită de volum, dureroasă la palpare, fără să existe semne inflamatorii locale. Mobilizarea pasivă permite, uneori, să se pună în evidență ușoare mișcări de lateralitate însoțite de o crepitație dulce, cartilaginoasă. Membrul toracic rămîne inert, dar mișcările spontane ale degetelor sînt păstrate.

Cînd afecțiunea debutează la mebrul pelvian, acesta rămîne imobil, cu coapsa flectată pe bazin și gamba pe coapsă. Nu este însă vorba de o paralizie ; dacă se întinde membrul pelvian bolnav, de îndată ce este lăsat liber, acesta își reia poziția de flexie descrisă.

După cîteva zile de la debut, pot să apară alte focare epifizare dureroase, însoțite de pseudoparalizia respectivă.

Radiografia regiunilor tumefiate arată leziuni de osteocondrită, cu modificări la nivelul liniei de osificare. Aceasta apare mai largă, neregulată, cu dințături, metafiza prezentînd benzi mai clare de resorbție.

Diagnosticul trebuie făcut, în primul rînd, cu paraliziile care pot să intereseze membrele. Paralizia obstetricală apare de la naștere, pe cînd pseudoparalizia Parrot se întîlnește între 3—6 luni. Cum paralizia infantilă nu se întîlnește înainte de 6 luni, și acest diagnostic se elimină. Pentru confirmarea diagnosticului ajută de multe ori cercetarea reacțiilor serologice dar și prezența altor manifestări sifilitice : pemfigus, coriză, semne cutanate și mucoase (ragade, fisuri labiale, sifilide cutanate și mucoase etc.).

2. *Formele fruste de sifilis osos în prima copilărie* se întîlnesc mai des decît cele manifestate printr-o dezlipire epifizară.

Simptome. Atenția părinților poate să fie atrasă de anumite deformații care apar la nivelul metatarsienelor, al metacarpienelor sau al falangelor. Este vorba de o îngroșare fusiformă a acestora, asemănătoare clinic cu aceea de *spina ventoza* tuberculoasă. Alteori, este vorba de o impotență musculară, de o contractură mai mult sau mai puțin localizată.

Radiografia arată leziuni de periostită osifiantă, mai ales pe fața internă a tibiei și pe fața externă a femurului. Corticala osului este îngroșată de straturi paralele, regulate. Aceste leziuni productive, pot să fie însoțite de rarefacții osoase sub formă de pete cu contur rotund sau ovalar,

semne de gome sifilitice (fig. I.104). Leziunile de *spina ventoza* sifilitică se traduc radiografic printr-o reacție periostică importantă.

Tratamentul sifilisului osos al primei copilării trebuie să fie energic, un adevărat tratament de atac, deoarece alături de leziunile osoase coexistă leziuni viscerale întinse.

Fig. I.104. — Sifilis osos: copil de 8 zile; R.B.W.+++ la mamă și la copil; aspect de osteită luetică cu localizări multiple pe oasele membrelor toracice și pelviene; alături de periostită osifiantă se întîlnesc rarefacții osoase cu contur rotund sau ovalar (gome sifilitice).

I.6.5.2. MANIFESTĂRILE OSOASE ALE SIFILISULUI EREDITAR TARDIV ȘI ALE SIFILISULUI CÎȘTIGAT

Manifestările osoase ale sifilisului ereditar tardiv apar, în general, după vîrsta de 8—10 ani. În sifilisul cîștigat, la adult, leziunile osoase apar în perioada terțiară și sînt identice cu acelea din sifilisul ereditar tardiv.

În ambele manifestări, sifilisul produce o distrugere osoasă (goma) și o reacție osoasă constructivă, hiperostozantă. Toate oasele, plate sau lungi, pot să fie atinse de procesul sifilitic dar, în ordinea frecvenței, cele mai dese localizări se întîlnesc la: tibie, cubitus, claviculă, oasele craniului și ale feței, stern.

Anatomopatologic, se găsesc arii de distrugere osoasă (gome), însoțite întotdeauna de o hiperostoză care strîmtorează canalul medular și îngroașă corticala, astfel încît, osul apare îngroșat și deformat.

Simptomele care atrag atenția sînt durerea și îngroșarea osului dureros.

Durerea, localizată la nivelul osului atins, poate să fie foarte vie; este accentuată în special noaptea (semn aproape patognomonic).

Îngroșarea osului dureros se poate simți la palpare sau chiar se poate vedea, în special cînd este vorba de localizarea de predilecție de la nivelul tibiei. Aceasta se îngroașă, marginea anterioară se deformează și bombează sub tegumente, dînd gambei aspectul zis „în iatagan" sau „în

Fig. I.105. — Sifilis osos: marginea anterioară a tibiei proemină sub tegumente dînd gambei aspectul zis „în iatagan".

teacă de sabie" (fig. I.105). Cum de obicei îngroșările sînt multiple, trebuie cercetate toate oasele pe care le iubește sifilisul. Foarte ades, îngroșările sînt simetrice.

Leziunea rămîne multă vreme localizată la os dar, pînă la urmă se pot produce perforări ale corticalei și ulcerații ale părților moi și ale tegumentelor, fără o reacție locală prea vie. Conturul acestor ulcerații este rotund sau policiclic, cu marginile tăiate perpendicular. Ulcerația este puțin secretantă dar, o dată cu o serozitate gălbuie, se pot elimina mici sechestre lamelare. Evoluția este înceată, vindecarea se face greu, lăsînd cicatrice stelate, cu tegumentele subțiate, sidefii. Localizările la oasele bolții palatine pot să dea perforații care fac să comunice gura cu fosele nazale. Osteita sifilitică a oaselor proprii ale nasului duce la deformarea caracteristică de „nas în șa".

Apariția acestor manifestări osoase se face fără temperatură, fără modificări ale stării generale, fără reacție ganglionară regională.

Radiografia arată leziuni concomitente de distrugere și construcție osoasă. Geodele se văd ca pete clare, rotunde, ovalare sau cu contur policiclic, interesînd osul în parte sau în întregime. Reacția constructivă, hiperostozantă, îngroașă osul prin adăugiri de straturi subperiostice și, atunci cînd este foarte puternică, face osul opac, fără structură, mascînd uneori geodele și canalul medular (fig. I.106). Pentru confirmarea diagnosticului, este uneori nevoie de făcut radiografii multiple, cuprinzînd și celelalte oase atinse de obicei de sifilis. Multiplicitatea și simetria leziunilor pledează pentru sifilis.

Diagnostic. *Diagnosticul pozitiv* se pune pe seama semnelor clinice descrise și pe multiplicitatea și simetria leziunilor, pe reacțiile serologice pozitive la copil sau la părinți, pe asocierea altor stigmate de sifilis (triada Hutchinson).

Fig. I.106. — Sifilis osos : leziuni concomitente de distrugere și construcție osoasă, cu geode cu contur policiclic ; reacția hiperstozantă îngroașă osul, îl face opac, mascînd geodele și canalul medular.

Diagnosticul diferențial se face mai greu cu *osteomielita cronică de la început,* unde aspectul clinic seamănă cu acela din sifilisul osos, iar radiografia arată leziuni asemănătoare de distrugere și construcție osoasă. În osteomielită însă, localizarea se face la un singur os, iar sechestrele sînt mari. Reacțiile serologice și, la nevoie, tratamentul antiluetic, pot să permită punerea diagnosticului.

Osteosarcomul este dureros, ca și osteita sifilitică, iar radiografia arată tot imagini de distrugere și reacție productivă concomitentă. Localizarea unică, cu căldură locală, evoluția rapidă a leziunilor, osteogeneza anarhică, orientează diagnosticul.

Tuberculoza osoasă — poate să fie confundată cu sifilisul osos numai în manifestările de tipul *spina ventoza.*

Tratamentul este cel obișnuit tuturor leziunilor specifice : penicilină, la care se pot asocia preparate de mercur, bismut sau iod. Cînd leziunile sînt recente, la copii și adolescenți, vindecarea se face cu revenirea la normal a imaginilor radiografice.

I.6.6. OSTEITELE PARAZITARE

În această categorie de infecții osoase intră osteitele produse de diferite micoze și acelea datorite infecției hidatice.

I.6.6.1. OSTEITELE MICOTICE

Ciupercile patogene pentru om, deși sînt larg răspîndite în natură pe plante (pe graminee în special), ajung destul de rar să producă leziuni osoase. Între aceste micoze trebuie notate actinomicoza, blastomicoza, hemisporoza, aspergiloza și, pentru țările calde, maduromicozele.

Poarta de intrare poate să fie bucală (frecventă pentru actinomicoză), pulmonară, digestivă inferioară și tegumentară sau mucoasă, după mici plăgi ale acestora.

Leziunea osoasă poate să fie datorită extensiei progresive a leziunilor de părți moi (prinderea maxilarelor în leziunile de actinomicoză cervicofacială), sau se face pe cale hematogenă de la focarul primitiv al părților moi. Leziunile osoase, polimorfe sînt aproape aceleași pentru toate formele de micoză, simulînd leziunile de osteită din infecțiile cu piogeni, sifilis sau tuberculoză.

Clinic, există o formă acută și una subacută sau cronică.

În *forma acută,* rară de altfel, debutul poate să înceapă în plină sănătate aparentă, sau să apară la un bolnav care prezintă o leziune veche, cunoscută. Aspectul este al unei septicemii : frison, temperatură ridicată, dureri musculare și osoase. După un timp variabil, focarele de osteită devin aparente clinic prin tumefacția osoasă, durerea localizată, tendința la fistulizare.

În *forma comună,* de aspect *subacut* sau mai des *cronic,* bolnavul este afebril și are o stare generală bună dar, la nivelul osului însămînțat prezintă o tumefacție circumscrisă, dureroasă spontan și la apăsare, tumefacție care crește cu timpul și are tendința la fistulizare.

Diagnosticul etiologic al leziunilor osoase se face greu, dacă osteita nu este secundară unei leziuni micotice cunoscute și precizate cu ajutorul laboratorului. Imaginile radiologice nu au nici un caracter special care să permită precizarea diagnosticului.

Evoluția osteitelor micotice este foarte variabilă ; leziunile osoase pot să rămînă multă vreme latente, sau dimpotrivă pot să evolueze spre colecție și fistulizare.

Tratamentul clasic al micozelor cu preparate de iod (iodură de potasiu, de sodiu, lugol) este astăzi îmbogățit cu antifungicele moderne de tipul nistatin.

Tratamentul chirurgical, aplicat la nevoie în cursul tratamentului general, constă în curățirea focarelor osoase.

I.6.6.2. ECHINOCOCOZA OSOASĂ

În contrast cu localizările viscerale, localizarea osoasă a echinococozei este foarte rară, aproape excepțională. Aceasta se datorește condițiilor nefavorabile de dezvoltare pe care embrionul hexacant le găsește în țesutul osos. Spre deosebire de evoluția anatomică a chistului hidatic visceral care, în dezvoltarea sa, împinge și comprimă excentric țesuturile moi dimprejur, la nivelul osului, din cauza particularităților de structură, acest lucru nu este posibil. Vezicula de însămînțare, obligată să se dezvolte într-un spațiu foarte mic, în loc să germineze în interior, cum face în localizările viscerale, germinează în afară, în spațiile osoase vecine, foarte mici și ele, unde formează noi microvezicule. În felul acesta, creșterea formației parazitare se face sub formă de infiltrație microveziculară difuză, care rarefiază și erodează osul. Acesta se lasă invadat progresiv, adeseori în întregime, fără nici un fel de reacție de apărare ; canalele haversiene se lărgesc, pereții despărțitori se sechestrează, apar geode cu conținut pioid, amicrobian, format dintr-un exsudat tulbure, care conține resturi de celule distruse, globule de grăsime și fragmente de membrană hidatică. Cînd procesul de infiltrație veziculară ajunge să perforeze corticala, veziculele eliberate din os spre părțile moi, pot să ia forma chistică comună, dînd impresia unui chist hidatic de părți moi, cu invazie osoasă secundară, fapt care nu corespunde realității. Prinderea progresivă a articulațiilor și a oaselor vecine se face la fel ca în abcesul rece tuberculos ; infiltrația microveziculară dezlipește periostul și ligamentele articulare, propagîndu-se astfel departe de osul invadat inițial.

Simptome. Leziunea osoasă inițială rămîne multă vreme asimptomatică, din cauza infiltrației lente, torpide și a lipsei de reacție osteoperiostică.

Simptomele pentru care se prezintă bolnavul pot să fie : durerea, fractura de tip „os patologic" sau tumefacția.

Durerea, mai mult o jenă locală, ajunge rar să aducă bolnavul la consult, deși durează de foarte mult timp.

Fractura de tip „os patologic", provocată de un traumatism minor, este puțin dureroasă, de obicei fără deplasare sau fără deformare locală mai marcată.

Tumefacția regiunii bolnave apare după interesarea părților moi, periosoase, de către procesul hidatic. De volum variabil, renitentă sau dură, tumefacția rămîne nedureroasă la palpare. În unele cazuri, poate să apară aspectul unei colecții lichide care permite uneori, la percuție, perceperea fremismentului hidatic.

Radiografia, absolut necesară, efectuată în două incidențe, este demonstrativă prin contrastul dintre procesul de distrugere și lipsa unei reacții de construcție osoasă sau periostică. La oasele lungi, cu timpul, este invadată toată diafiza, formele limitate fiind mai rare. Numeroase geode, de dimensiuni variabile, rotunde sau ovalare, separate prin septuri osoase mai groase sau mai subțiri, ocupă spongioasa osului și corticala, pe care o subțiază. Numai în formele infectate se observă oarecare condensare osoasă în jurul geodelor sau o reacție periostală.

La vertebre, procesul de distrugere interesează corpul dar ajunge și la periferie. Spațiile intervertebrale se păstrează.

Examenele de laborator pot să ajute la punerea diagnosticului. Reacția Casoni este pozitivă în marea majoritate a cazurilor, spre deosebire de reacția Weinberg-Pîrvu sau de eozinofilie care sînt adeseori nesemnificative, deși boala hidatică există.

Forme clinice. În afară de *echinococoza oaselor lungi,* care prezintă semnele descrise mai înainte, localizarea la oasele bazinului și la coloana vertebrală prezintă cîteva caractere speciale care le individualizează ca forme clinice.

Echinococoza oaselor bazinului, care pornește de la sacru sau de la osul iliac, rămîne asimptomatică pînă la perforarea corticalei osoase și invazia părților moi periosoase. Tumefacția poate progresa în afară spre regiunea fesieră sau endopelvian, cînd poate să dea semne de compresiune. Invadarea articulațiilor ca și apariția unor tumori fluctuente, au dus deseori la confuzia cu o tuberculoză osteoarticulară cu abces rece.

Echinococoza vertebrală poate să intereseze corpul sau arcul vertebrelor. În prima eventualitate, după o evoluție de lungă durată, cînd dezvoltarea se face pre- sau laterovertebral, apar semne comune cu acelea din morbul Pott, cu care boala se confundă cel mai des. Dacă este invadat canalul rahidian, apar semne de compresiune radiculară sau medulară cu instalarea, mai lentă sau mai bruscă, a unei paraplegii.

Localizările la nivelul arcului vertebral pot să prindă articulația costovertebrală, astfel încît, în evoluție, boala să apară sub forma unui abces osifluent costal.

Diagnosticul diferențial se face, în primul rînd, cu tuberculoza osteoarticulară, din cauza asemănării colecțiilor hidatice cu abcesul rece din tuberculoză.

Evoluția îndelungată și radiografiile care arată un proces osos distructiv foarte întins, fără reacție de reparare osteoperiostică, pledează pentru hidatidoză dar, de multe ori, numai caracterele puroiului au orientat corect diagnosticul.

Confuzia cu *chistul osos* sau cu *tumora cu mieloplaxe* se poate face pentru formele localizate, limitate, ale echinococozei, dar caracterele radiologice speciale ale celor două afecțiuni și lipsa de reparație osoasă din echinococoză, permit orientarea diagnosticului.

Evoluția unei echinococoze osoase este de lungă durată, mai ales dacă nu intervine o infecție cu piogeni.

Prognosticul este în general sever pentru localizarea la oasele lungi, dar devine grav pentru localizările de la nivelul bazinului și ale coloanei vertebrale.

Tratamentul. Pentru localizările limitate ca întindere, incipiente, deci diagnosticate precoce, exereza leziunilor urmată de formolaj, poate să dea vindecări durabile. În cazul leziunilor întinse, difuze, exereza este aproape întotdeauna incompletă și recidivele locale sînt inevitabile. În cazurile favorabile, după intervenții repetate de curățire, se poate obține vindecarea.

Pentru localizările întinse și infectate de la nivelul membrelor, amputația poate să fie singura posibilitate de salvare a vieții.

I.6.7. OSTEITELE CHIMICE

Osteitele chimice, care se încadrau, în trecutul nu foarte îndepărtat, între bolile profesionale, au dispărut aproape complet o dată cu introducerea regulilor de igienă industrială și de protecție a muncii.

Între substanțele chimice care produc osteite intră, în primul rînd, fosforul și mercurul, foarte rar acidul cromic și arsenicul și, în anumite condiții etiologice, pulberea de sidef.

*

• *Osteita fosforică* este cunoscută de mult la lucrătorii din fabricile de chibrituri unde, la început, se întrebuința fosforul alb, mult mai toxic decît fosforul roșu, introdus mai tîrziu.

Modificările osoase apar mai ales la nivelul maxilarelor și în special al mandibulei, sub forma unor osteite necrozante agravate de infecția inevitabilă în mediul bucal.

Simptomele debutează ca la o osteoperiostită banală, cu dureri de dinți și iradiații nevralgice. Gingiile se tumefiază, apar abcese care se fistulizează intra- și extrabucal.

Diagnosticul este ușor, dacă se știe că bolnavul lucrează cu fosfor.

Tratamentul curativ înseamnă scoaterea bolnavului din mediul toxic, sechestrectomie și drenare largă a supurației, sub acoperirea cu antibiotice.

*

• *Osteita mercurială* profesională sau aceea provocată de tratamentul mercurial al sifilisului, începe cu apariția unei stomatite mercuriale. Datorită microbismului bucal, stomatita se complică cu o periostită care, la rîndul ei, determină o osteită maxilară, localizată. În aceste cazuri nu este vorba de o osteită chimică adevărată ci de o complicație a stomatitei mercuriale.

*

• *Osteita lucrătorilor cu sidef* are drept condiție etiologică specială faptul că se întîlnește numai la muncitorii tineri, pînă la 20 de ani, care lucrează în atelierele unde se prelucrează sideful. În lipsa măsurilor de protecție, aceștia pot să inhaleze pulberea fină de sidef care se degajează în timpul lucrului. Din pulmon, aceste particule microscopice de sidef (conhiolina), trec în circulație și, sub forma unor mici embolusuri, ajung în regiunea metafizară a oaselor lungi. Aici determină apariția unor osteoperiostite, care se manifestă clinic prin tumefacții dureroase ale oaselor, tumefacții cu evoluție cronică, progresivă. Localizările sînt multiple, dar nu altereazã starea generală.

Prognosticul este benign ; simptomele cedează la repaus și la tratament antiinflamator. Boala poate să recidiveze la cei tineri, dacă nu se iau măsurile necesare de protecție. La adult, unde condițiile circulatorii de la nivelul metafizelor se schimbă, suferința osoasă nu mai apare.

I.7. INFECȚIILE ARTICULARE

I.7.1. ARTRITELE NESPECIFICE

Pătrunderea microbilor la nivelul unor articulații se poate face direct, așa cum se întîmplă în *artritele primare* de origine traumatică (plăgi articulare diverse, fracturi articulare deschise, înțepături articulare septice), sau indirect, cînd apar ca *artrite secundare* unei infecții de vecinătate (osteomielită, bursită, tenosinovită, limfangită), ori însămînțarea se face pe cale hematogenă (în cursul unei septicemii, a unor boli infectocontagioase).

Artritele nespecifice sînt produse în special de stafilococ, mai rar de colibacil sau de anaerobi ; streptococul, pneumococul, meningococul, atît de sensibili la antibiotice, se întîlnesc azi în mod cu totul excepțional.

Articulațiile mari : genunchiul, șoldul, umărul, glezna, sînt interesate cel mai des.

Anatomie patologică. În funcție de stadiul evolutiv, într-o artrită pot să fie prinse, pe rînd, toate elementele anatomice ale articulației : sinovială, capsulă, ligamente, osul și cartilajul articular. Acesta din urmă, cel mai puțin rezistent, poate să fie repede distrus, leziunile rămînînd definitive.

La iritația microbiană sinoviala răspunde printr-un exsudat care, în raport cu virulența microbilor și cu tratamentul aplicat, poate să ducă la instalarea unei artrite seroase, serofibrinoase ori purulente *(empiemul articular)*. Dacă supurația nu este stăpînită, cartilajul articular se ulcerează, se distruge și infecția cuprinde osul *(osteoartrită)*. Depășirea capsulei de către procesul supurativ duce la prinderea părților moi periarticulare *(flegmonul capsular)*.

Simptome. *Debutul* este variabil : *insidios* în formele secundare, cînd infecția primitivă a fost tratată cu antibiotice sau cînd o artrită seroasă se transformă într-o artrită supurată și *brutal*, în formele primare sau în cele aparent primitive, cu dureri violente, tumefacția articulației interesate, febră.

În *perioadă de stare* articulația bolnavă, tumefiată, are mișcările limitate și ia poziția de capacitate maximă. Orice încercare de mobilizare este extrem de dureroasă. Dacă articulația este mai superficială, tumefacția modifică relieful normal, tegumentele se înroșesc, sînt calde. Temperatura se menține la 30—40°, starea generală se alterează, ca în orice infecție gravă. Leucocitoza și viteza de sedimentare a hematiilor sînt crescute.

Puncția articulară permite examenul bacteriologic și efectuarea unei antibiograme.

Examenul radiografic poate să arate, la debut, cînd revărsatul este abundent, un spațiu articular mărit față de articulația simetrică. Dacă leziunile distructive au cuprins cartilajul articular, spațiul apare îngustat (pensat). O dată cu prinderea osului apar imagini de osteită, cu distrugeri și sechestre.

Evoluția depinde de forma etiologică, de severitatea însămînțărilor, de virulența microbilor, de teren și de tratamentul aplicat.

Fenomenele inflamatorii de tip seros pot să cedeze complet în urma aplicării unui tratament adecvat.

În formele serofibrinoase, cu depuneri de fibrină în fundurile de sac sinoviale, poate să rămînă o limitare de mișcări.

Dacă formarea unui empiem articular sau a unui flegmon capsular nu au putut fi oprite, se ajunge la distrugeri osteoarticulare, capsulare și ligamentare care pot să ducă la subluxații, la instabilitate articulară sau la anchiloze în poziții vicioase.

Diagnostic diferențial. *Reumatismul articular acut* duce la cele mai frecvente greșeli de diagnostic, în special la copii, mai ales cînd debutul se face la nivelul unei singure articulații : șold, genunchi sau gleznă. În reumatism durerile sînt mai puțin violente, iar dacă este prinsă o articulație situată mai superficial predomină infiltrația periarticulară, nu roșeața și căldura ca într-o artrită septică. Totuși, diagnosticul este uneori dificil ; leziunile cardiace, prinderea altor articulații și probele de laborator pot să pledeze pentru un reumatism.

Artrita bacilară cu debut acut (șold, genunchi, umăr, gleznă), foarte rar întîlnită astăzi, poate să pună probleme de diagnostic pe care intradermoreacția și puncția articulară le pot lămuri.

Artrita seroasă de vecinătate, întîlnită în cursul unei bursite prerotuliene, sau ca reacție a unei osteomielite din apropiere, trebuie și ea deosebită de artrita septică. Puncția articulară poate să precizeze diagnosticul.

Sinovita monoarticulară esențială a copiilor se manifestă prin dureri la nivelul șoldului sau al genunchiului, dureri suficient de mari ca să oblige copilul să evite mersul. Mișcările active și pasive sînt limitate, copilul șchioapătă, este subfebril, leucocitoza și viteza de sedimentare a hematiilor sînt ușor crescute. Etiologia acestor sinovite nu este bine cunoscută, dar în istoric se întîlnesc traumatismul și afecțiunile virotice, în special ale căilor respiratorii. În cazurile mai severe, pentru diagnosticul diferențial cu o artrită septică este nevoie de puncție articulară. Imobilizarea articulației suferinde și administrarea de antibiotice aduc vindecarea, fără sechele, în 3—4 săptămîni.

Tratament. Tratamentul cu antibiotice a schimbat evoluția și prognosticul artritelor septice. Pentru un efect major, diagnosticul trebuie să fie precoce și urmat imediat de utilizarea celor mai potrivite antibiotice. Pînă la precizarea sensibilității germenilor, se vor asocia 2—3 antibiotice cu care se va începe tratamentul general și cel local.

Evacuarea puroiului din articulație este indicată pentru majoritatea artritelor septice. Puncția articulației cu un ac gros, extragerea puroiului și apoi instilarea antibioticului indicat de antibiogramă vor fi repetate zilnic, pînă la modificarea favorabilă a semnelor generale și locale, și nu vor fi întrerupte decît după ce 2—3 culturi, făcute cu puroiul recoltat din articulație, au fost negative.

Deschiderea articulației devine necesară atunci cînd puroiul este gros și nu poate fi evacuat prin puncție. După evacuarea puroiului, în funcție de leziunile găsite, articulația poate să fie închisă la loc sau drenată cu lame de cauciuc. În ambele situații, vor fi plasate două tuburi subțiri de plastic pentru introducerea antibioticului.

Imobilizarea articulației bolnave într-un aparat gipsat pelvipedios pentru șold și genunchi este obligatorie. Pentru aplicarea tratamentului local se va face o fereastră la locul potrivit. Imobilizarea trebuie făcută întotdeauna în poziția funcțională a articulației respective. Mobilizarea poate să fie începută atunci cînd starea generală și cea locală o permit, iar viteza de sedimentare a hematiilor a ajuns la limite normale.

Tratamentul general trebuie să ducă la ameliorarea și refacerea stării fizice, uneori sever interesate în artritele septice.

La sugar, la care evoluția subacută și puțin dureroasă a artritei de șold poate să întîrzie diagnosticul, acesta se pune de obicei după apariția luxației patologice. Luxația trebuie redusă și șoldul imobilizat în poziția favorabilă menținerii reducerii.

Prognostic. Prognosticul vital s-a modificat cu totul în bine de la introducerea antibioticelor. Prognosticul funcțional rămîne cu semn de întrebare, fiind în funcție de precocitatea diagnosticului și a aplicării corecte a tratamentului.

I.7.2. ARTRITE SPECIFICE

I.7.2.1. TUBERCULOZA ARTICULARĂ

Tuberculoza articulară, ca și osteita tuberculoasă, recunoaște în special calea hematogenă drept modalitate de însămînțare a bacililor de la un focar preexistent, dar însămînțarea se poate face și pe cale limfatică sau prin contiguitate de la o leziune tuberculoasă paraarticulară (sinovită, bursită etc.). Originea osoasă a focarului bacilar primitiv, cu invadarea secundară a articulației, pare să fie regula pentru vîrsta copilăriei și a adolescenței. La adult, pe lîngă localizarea osoasă se întîlnește și localizarea inițială pe sinovială. Debutul sinovial, întîlnit mai rar, indicat de absența leziunilor osteocartilaginoase o bună perioadă de timp, permite uneori o evoluție mai benignă *(forma hidartrozică)*.

Focarul osos, epifizar sau metafizar, poate să fie situat imediat sub cartilajul articular pe care îl ulcerează repede. Invadarea articulației dă atunci impresia de localizare intraarticulară de la început, asemănîndu-se, în această privință, cu însămînțarea sinovială. În evoluția lor, alterările osoase sau sinoviale duc, la început, la apariția unui exsudat articular, *hidartroza*.

Sinoviala, invadată de țesutul de granulație tuberculoasă se tumefiază, pe suprafața ei apar o serie de proliferări cărnoase, roșietice, fongozitățile articulare, care umplu în special fundurile de sac articulare. Proliferarea lor excesivă duce la *forma fongoasă a tuberculozei articulare*, cînd toate elementele unei articulații sînt infiltrate, împăstate, îngroșate. Această formă, hipertrofic-fongoasă, a fost cunoscută de multă vreme, pentru articulații situate mai superficial, sub denumirea de *tumoare albă*, medicii veacului trecut înțelegînd să o deosebească astfel de tumorile adevărate ale extremităților osoase.

În afară de tendința la proliferare, fongozitățile pot să sufere o degenerescență cazeoasă, urmată ulterior de transformarea acestui cazeum în puroi, dînd *piartroza tuberculoasă*. Capsula, cuprinsă și ea de procesul tuberculos, permite exteriorizarea puroiului care va invada părțile moi periarticulare sub forma unor abcese reci, uneori migratorii.

Leziunile cartilajului articular apar în urma leziunilor epifizare subcondrale, sau la locul de unire sinovială-cartilaj, cînd a fost însămînțată întîi sinoviala.

Leziunea bacilară primitivă produce o ramolire a țesutului osos, cu tendință de invadare excentrică. Procesul distructiv duce la formarea de geode în care se găsesc : puroi, fongozităţi și, uneori, sechestre osoase. Presiunea mecanică dată de contractura musculară la care, pentru coloană și pentru membrele pelviene se adaugă și greutatea corpului, joacă un rol important în distrugerea osului bolnav (ulcerația de compresiune, descrisă de Lannelongue). Limitarea mișcărilor articulare, apoi distrugerile osoase care urmează, duc la instalarea pozițiilor vicioase, la apariția subluxațiilor în cazurile neîngrijite.

Etiologie. Condițiile neigienice de viață, subalimentarea, bolile anergizante, sînt factori etiologici comuni pentru toate tuberculozele osteoarticulare.

Simptome. Semnele discrete și impregnare bacilară : slăbire, oboseală, pierderea apetitului, stare subfebrilă, transpirații nocturne, pot să preceadă, mai ales la copii, instalarea semnelor clinice.

Durerea la nivelul articulației bolnave, evitarea mișcărilor, duc la apariția șchiopătării dacă este vorba de o articulație de la membrul pelvian, la rigiditatea coloanei pentru localizările vertebrale.

Cînd este vorba de copii, părinții pun cel mai des apariția acestor simptome pe seama unei „căderi", a unei „lovituri" întîmplate cu cîtva timp înainte. Se cunoaște astăzi rolul minim pe care îl are traumatismul în apariția tuberculozei osteoarticulare : nu face decît să atragă atenția asupra unor leziuni deja existente.

Dacă este vorba de o articulație mai puțin acoperită de părți moi, pe lîngă durere și limitarea mișcărilor, articulația apare tumefiată, globuloasă, cu reliefurile normale dispărute, contrastînd cu atrofia musculară de vecinătate a membrului respectiv. Articulația este mai caldă, palparea permite să se simtă fongozitățile din fundurile de sac articulare. Adenopatia satelită însoțește suferința articulară ; ganglionii sînt măriți de volum, mobili, nedureroși.

Examenul radiologic trebuie făcut comparativ cu articulația sănătoasă, de față și de profil. La debut, spațiul articular apare ușor mărit în caz de hidartroză. În perioada de stare apare îngustarea (pensarea) spațiului articular.

Extremitățile osoase care formează articulația sînt decalcificate. Cînd leziunile se învechesc, apar distrugeri osoase : în locul imaginilor nete și regulate ale interliniei, apar contururi șterse, dințate ; metafizele sînt mai transparente, pătate, decalcificate intens (fig. I.107).

La copii se pot observa o serie de tulburări trofice : hipertrofia nucleilor epifizari și atrofia, subțierea corticalei diafizare cu lărgirea canalului medular.

Scanned with OKEN Scanner

Diagnosticul de probabilitate se pune pe seama datelor comemorative, pe examenul clinic și cel radiografic. În caz de îndoială, mai ales la început, biopsia ganglionilor sateliți sau biopsia de sinovială, puncția și inocularea lichidului articular la cobai, pot să ușureze diagnosticul. O intradermoreacție negativă arată altă origine decît cea bacilară pentru hidartroza respectivă.

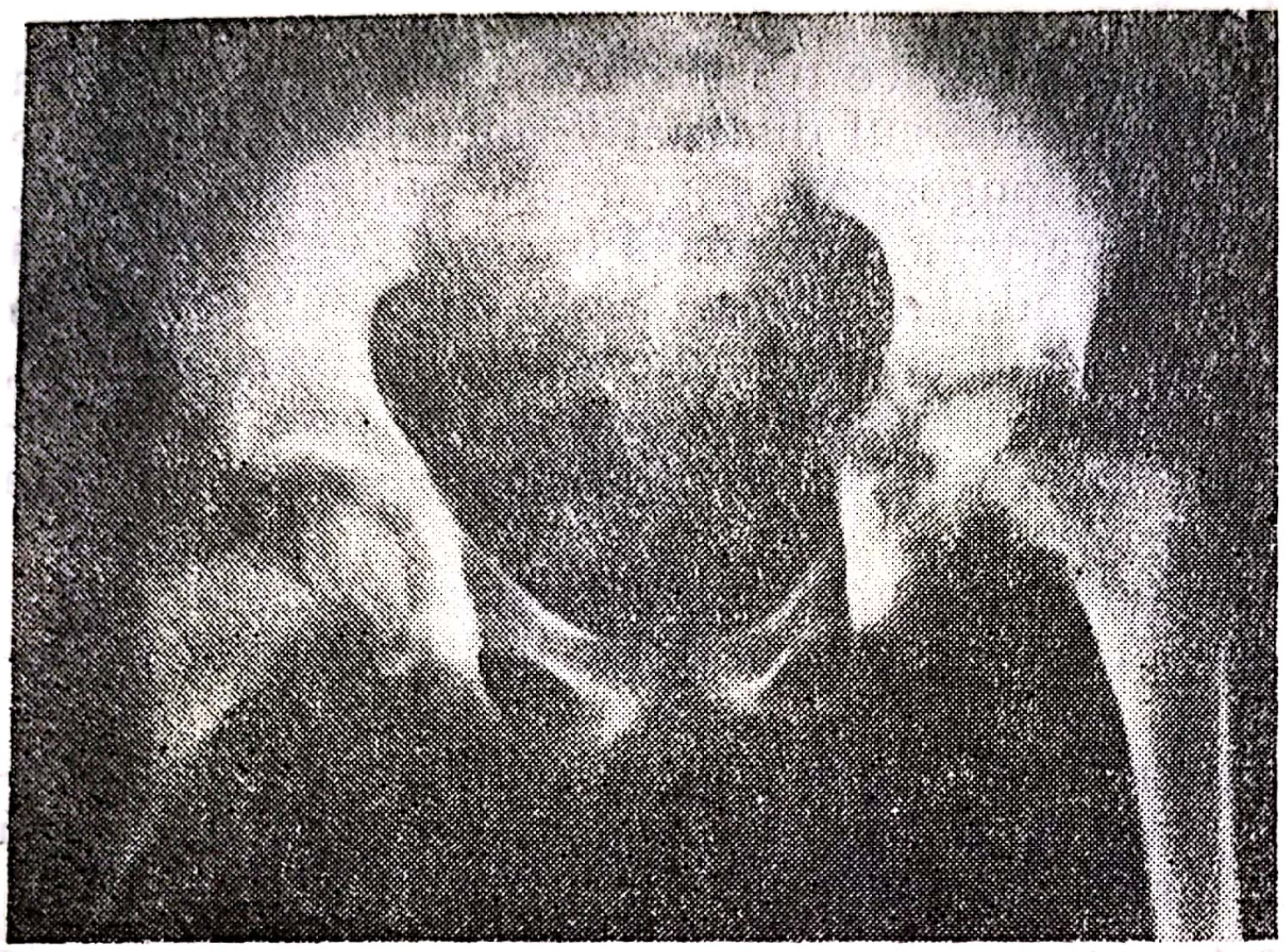

Fig. I.107. — Osteoartrită bacilară de șold cu debut cotiloidian ; spațiul articular îngustat ; leziuni epifizare și metafizare ale femurului.

Diagnosticul diferențial trebuie făcut în *formele hidartrozice* cu :
— hidrohemartroza posttraumatică ;
— hemartrozele hemofilice ;
— hidartroza sifilitică ;
— hidartroza reumatismală acută și subacută ;
în *formele fongoase* cu :
— artritele infecțioase ;
— artritele vechi din hemofilie ;
— sifilisul ereditar tardiv ;
cu *afecțiunile extraarticulare de vecinătate* :
— bursite periarticulare ;
— osteite tuberculoase juxtaarticulare ;
— tumorile benigne sau maligne ale extremității unui os lung.

Principii de tratament. Tratamentul tuberculozelor articulare nu poate fi conceput astăzi decît în cadrul tratamentului complex al tuberculozei în general. Tratamentul preventiv prin vaccinările cu B.C.G., depistarea precoce a infecției tuberculoase și tratarea ei, au dus la scăderea masivă a tuberculozei în general, avînd drept urmare și scăderea spectaculosă a localizărilor osteoarticulare.

Introducerea în tratament a tuberculostaticelor a permis aplicarea unei terapeutici funcționale în osteoartritele bacilare, obținîndu-se, pentru formele depistate și tratate precoce, vindecări cu păstrarea mișcărilor articulare. La acest tratament specific, imobilizarea articulației bolnave prin extensie continuă sau prin aparat gipsat este încă de actualitate și trebuie aplicată de la început, mai cu seamă dacă au apărut poziții vicioase.

Timpul necesar vindecării, s-a redus astăzi la o treime, la un sfert din timpul necesar altă dată pentru obţinerea vindecării.

Focarele osoase depistate înainte de infectarea articulaţiei trebuie chiuretate sub acoperire de tuberculostatice.

Pentru bolnavii care se prezintă tîrziu, cu distrugeri cartilaginoase şi osoase, se vor face rezecţii articulare şi artrodeze în poziţii funcţionale.

I.7.2.2. SIFILISUL ARTICULAR

Localizările articulare ale sifilisului se pot întîlni atît în sifilisul cîştigat cît şi în cel ereditar. În mod obişnuit, sînt interesate articulaţiile mari.

Manifestarea clinică a acestor artropatii se face cu precădere în cursul *perioadei secundare* sub forma unor *artralgii persistente*, uneori însoţite de *hidartroză*. Bilateralitatea leziunilor şi evoluţia lor cronică pot să evoce originea specifică dar, există şi manifestări monoarticulare însoţite de temperatură, forme care pun problema diagnosticului cu un reumatism articular acut. Coexistenţa unor semne cardiace, prinderea ulterioară şi a altor articulaţii, ca şi probele de laborator pozitive pentru reumatism, pot să orienteze diagnosticul. Acesta poate să fie confirmat de tratamentul de probă antireumatismal care face să dispară manifestările clinice din reumatism, dar nu şi pe acelea sifilitice.

Leziuni mai grave apar în cursul *perioadei terţiare* sau în *sifilisul ereditar tardiv*. Şi aici, se pot întîlni, ca prim simptom, artralgiile simple fără alte tulburări locale evidente. Sînt rebele, durează ani în şir, luînd forme de artrită luetică uscată, care pînă la urmă se pot termina ca un reumatism cronic deformant.

Cînd există o un revărsat articular, în formele *hidartrozice*, manifestare localizată mai des la genunchi, de obicei bilaterală, acesta apare de obicei insidios, fără dureri, la început fără reacţie articulară mai deosebită, lăsînd mişcările libere. Cu timpul, genunchiul se măreşte de volum, devine globulos, cu fundurile de sac sinoviale îngroşate ; şocul rotulian este pozitiv. Prin puncţie se extrage un lichid serocitrin în care predomină limfocitele. Pe radiografie nu apar leziuni osoase epifizare. Biopsia de sinovială arată leziuni specifice caracteristice. Hidartroza nu cedează decît la tratamentul antiluetic.

- *Osteoartrita sifilitică* prezintă leziuni mai grave, apărute mai tîrziu, ale sifilisului terţial ori cuaternar, sau ale celui ereditar tardiv, leziuni care interesează atît sinoviala cît şi osul. Articulaţia se tumefiază, este mai caldă, mişcările sînt limitate.

Simptomul principal, durerea, poate să lipsească, ori ia caracterul durerilor nocturne ale sifilisului osos. Leziunile osoase sînt distructive şi hiperostozante în acelaşi timp iar gomele care se dezvoltă spre părţile moi, se pot fistuliza.

Radiografia arată o micşorare a spaţiului articular, cu eroziuni şi neregularităţi ale extremităţilor osoase, dar împrejurul gomelor şi sub periostul diafizar apare o reacţie osoasă hiperostozantă caracteristică sifilisului.

• *Tabesul articular* reprezintă o formă tardivă de artropatie luetică.

Diagnosticul de probabilitate se bazează pe elementele : evoluție cronică, nedureroasă, bilateralitate, păstrarea relativă a mișcărilor și rezistența la tratamentul banal, nespecific. Reacțiile serologice și adesea tratamentul de probă sau biopsia de sinovială sînt uneori necesare pentru precizarea diagnosticului.

Tratamentul de bază al artritelor sifilitice este cel cu penicilină, la care se pot asocia preparate de iod.

I.7.2.3. ARTRITELE TIFICE

Artritele tifice, complicații foarte rare ale febrei tifoide, pot să prindă una sau mai multe articulații, fără să fie legate de un anumit stadiu evolutiv al bolii : excepție fac *formele artralgice* care apar între a șasea și a opta săptămînă de la debutul bolii. Formele artralgice sînt ușoare și trec de la sine, fără un tratament special.

Formele seroase, întînite mai des la membrele pelviene, debutează ca o hidartroză abundentă care destinde articulația, fără dureri deosebite, fără modificări ale tegumentelor. Lichidul scos prin puncție poate să dea o reacție Widal pozitivă.

Forma purulentă, cea mai rară, poate să urmeze unei artrite seroase. Examenul radiologic al articulației tumefiate arată, la început, o demineralizare marcată a extremităților osoase urmată, mai tîrziu, în cazurile mai severe, de distrugeri cartilaginoase și osoase care compromit funcția articulației dacă supurația nu a fost stăpînită.

Tratament. Revărsatul articular se evacuează prin puncții, introducîndu-se local și administrînd în general antibiotice care stăpînesc infecția tifică.

I.7.2.4. ARTRITELE GONOCOCICE

Deși gonoreea a scăzut foarte mult de la introducerea în tratament a sulfamidelor și apoi a penicilinei, complicațiile ei articulare trebuie bine cunoscute ; o artrită gonococică netratată în timp util poate să ducă repede la leziuni distructive ale articulației respective.

Simptome. Apariția suferințelor articulare are loc în primele trei săptămîni de la debutul unei uretrite gonococice dar, există infecții gonococice latente, care se pot acutiza după ani de zile, provocînd uneori și suferiențe articulare.

Genunchii, pumnii, coatele și gleznele reprezintă articulațiile cele mai des interesate. Pot să fie prinse mai multe articulații, dar există și monoartrite.

Simptomele variază ca intensitate în funcție de forma anatomoclinică a artritei.

În *forma seroasă*, formă benignă, articulația se tumefiază, este mai caldă, durerile sînt suportabile. Imobilizarea articulației și tratamentul cu penicilină aduc vindecarea în cîteva zile.

Formele *serofibrinoase* și *seropurulente* evoluează cu temperatură mai mare, tumefacția articulației, roșeața tegumentelor, căldură locală și dureri puternice. Aceste forme pot să ducă la apariția unui *empiem gonococic* (care poate să evolueze ca atare și de la debut) sau, cînd inflamația cuprinde și părțile moi periarticulare, la apariția *flegmonului capsular*. În aceste ultime două forme, semnele locale sînt exacerbate, durerea este foarte mare, febra este ridicată, starea generală este alterată.

Radiografia poate să arate un spațiu articular mărit în formele seroase ; în empiem apar repede semne de distrugere osteoarticulară.

Diagnosticul se pune ușor în artritele care apar în cursul unei gonococii acute. În puroiul extras din articulație, în formele seropurulente și în empiem, gonococul poate să fie găsit și în examenul direct, dar mai ales în culturile făcute din acest puroi.

Tratamentul cu penicilină, aplicat precoce, asociat cu imobilizarea articulației suferinde și, la nevoie, evacuarea prin puncție a revărsatului articular, aduc vindecarea fără sechele în formele seroase și serofibrinoase. În artritele supurate, care evoluează repede, tratamentul trebuie să țină seama de gravitatea distrugerilor articulare, imobilizarea făcîndu-se în poziția funcțională a articulației respective. Cînd leziunile osoase sînt prea mari, se poate face, ulterior, o artroplastie. Pentru artritele cu distrugeri mai mari, este preferabilă artrodeza.

Bibliografie

CANÉ P., SGOBI S. — Curățirea chirurgicală asociată cu plombarea cavității în tratamentul abceselor Brodie, *Minerva Ortop.*, 1963, 14, 3, 116.

EVRARD J. — Pseudarthroses infectées, in Nouveau Traité de Téchnique Chirurgicale, T VIII, p. 825—841, Ed. Masson, Paris, 1976.

GILMOUR W. N. — Osteomielita hematogenă acută, *J. Bone Joint Surg.*, 1962, 44 B, 4, 841.

GUILLEMINET et colab. — Artritele osteomielitice acute ale șoldului în cursul primei vîrste și sechelele lor, *Lyon chir.*, 1955, 50, 4.

HOFMANN W. — Tratamentul osteomielitei acute și cronice, *Zentrbl. für Chir.*, 1963, 88, 41.

HUNTINGTON T. W. — Case of bone transferance. Use of a segment of fibula to supply a defect in the tibia, *Ann. Surg.*, 1905, 41, 249—251.

LAURENCE G. — Localizările osteoarticulare (ale stafilocociilor) și tratamentul lor la sugar, *Rev. Prat.*, 1968, t. 18, 1, 65—75.

LOUV J. A., SCHANDLING — Osteomielita acută a capului femural, *Arch. of disease in childhood*, 1961, 36, 186.

LOYD C. G. — Arthrites suppurées du nourisson (prognostic et traitement), *J. Bone Joint Surg.*, 1960, 42 B, 4, 406.

MERLE d'AUBIGNÉ R. — À propos du traitement des pseudarthroses graves de jambe, *Mem. Acad. Chir.*, 1959, 85, 673—679.

MOYSON FR. — Osteomielita acută la sugar, *Acta Orthop. Belgica*, 1965, 31, 492—504.

PETIT K. L. — Cîteva fapte clinice privind osteomielita acută la sugar, *Acta Orthop. Belgica*, 1965, 31, 504—545.

PINON P., MARTINI M. — Les pseudarthroses post-ostéomyelitiques *Rev. Chir. Orth.*, 1981, 67, 35—46.

TRUETA J. — L'osteomièlite aigue, ses lésions et son traitement, *Presse Méd.* 1951, 59, 1 209.
TRUETA J. — Cele 3 tipuri de osteomielită acută, *Schweiz. Med. Wochenschr.*, 1963, 93, 7.
VEREANU D., SOCOLESCU M., PAROTĂ P. — Recuperarea mişcărilor după tratamentul complex al coxalgiei la copii. Conf. de tuberculoză extrapulmonară. Eforie Sud 4—5 sept. 1959.

I.8. OSTEOARTROPATII

O. MEDREA

I.8.1. OSTEOARTROPATII NEUROGENE

Osteoartropatiile neurogene sînt diformităţi ale aparatului locomotor de origine nervoasă, care îmbracă aspecte anatomopatologice mai rar întîlnite.

I.8.1.1. OSTEOARTROPATIA TABETICĂ

Osteoartropatia tabetică *(„Charcot's joint")* este cea mai frecventă. Predomină la membrele pelviene (75%), din cauza localizării leziunilor la măduva dorsolombară.

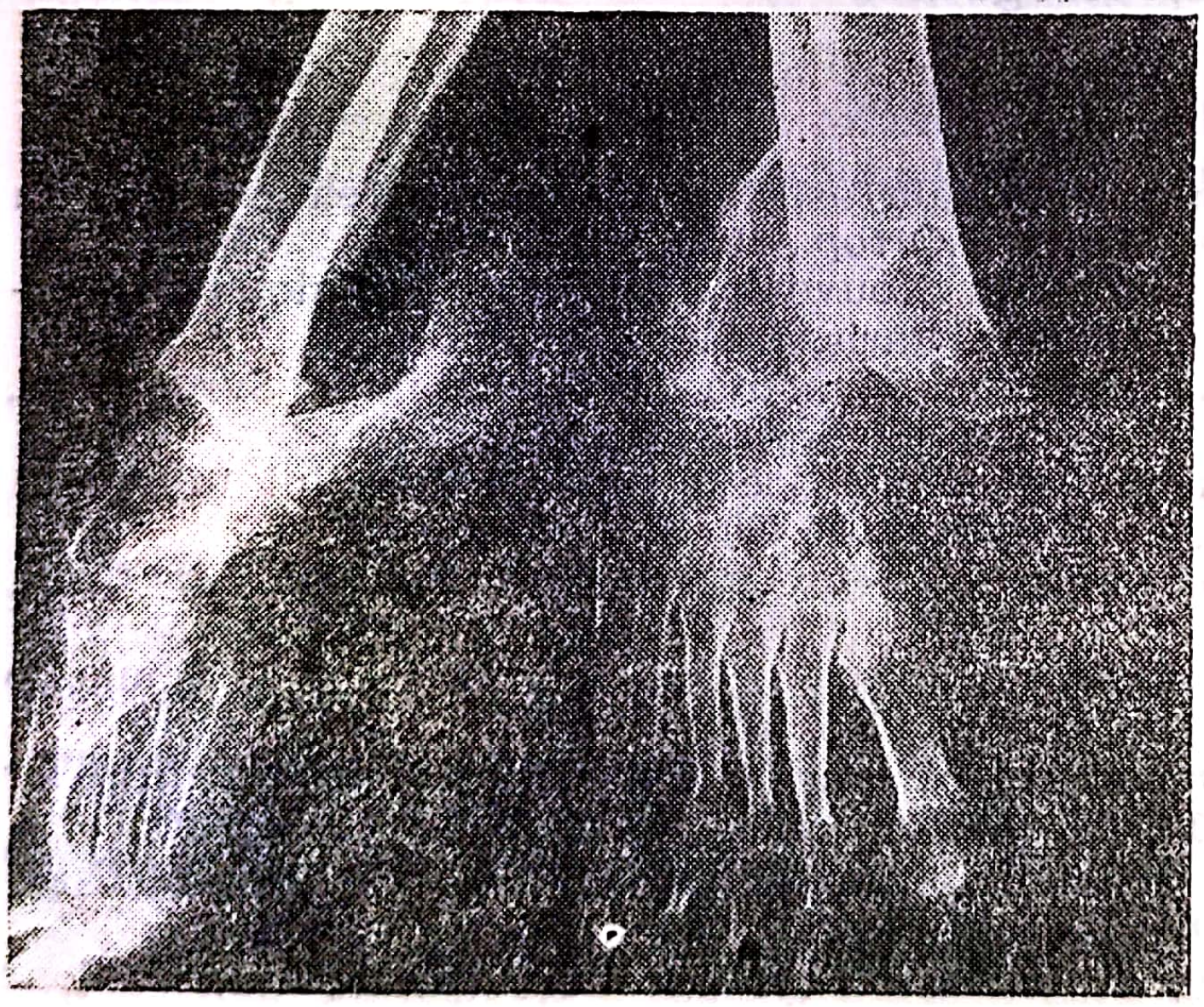

Fig. I.108. — Osteoartropatie tabetică a piciorului.

Fig. I.109. — Şold tabetic.

În ordinea frecvenţei sînt atinse articulaţiile genunchiului, piciorului şi şoldului (fig. I.108 şi I.109); excepţional, se întîlnesc leziuni la coloana vertebrală sau la membrul toracic.

Localizările, de obicei monoarticulare, afectează cu precădere bărbaţii adulţi de peste 45 de ani. Aceştia, uneori ştiu de existenţa luesului;

alteori, prezența artropatiei duce, retroactiv, la descoperirea luesului, nedepistat pînă la acel moment.

Patogenia artropatiei este încă neclarificată. Cea mai plauzibilă ipoteză pare să fie aceea trofică simpatică (Foix și Alajouanine), potrivit căreia leziunile localizate în tractul intermediolateral simpatic din măduva dorsolombară sînt responsabile de tulburările trofice.

Pe lîngă acest mecanism, microtraumatismele repetate în condițiile statico-dinamice ale membrului pelvian reprezintă un factor favorizant.

Tablou clinic. Debutul se instalează spontan, bolnavul remarcînd o tumefacție articulară care coincide uneori cu un traumatism minim revelator. Mult mai rar îmbracă aspectul unui proces acut dureros, care pretează la confuzii de ordin etiologic.

Perioada de stare se caracterizează printr-o deformare importantă, uneori chiar monstruoasă, lipsită de durere. Articulația prezintă ușoară hipertermie, hidartroză și cracmente, cu senzația de „sac cu nuci", în formele avansate. Mobilitatea este exagerată, datorită hiperlaxității ligamentare și alterării osoase. Articulația își pierde progresiv stabilitatea, mai ales cînd survine și o dezaxare, de exemplu, în *genu varum* și *genu recurvatum*.

Aceste leziuni, împreună cu tulburările de sensibilitate profundă caracteristice, duc la nesiguranța mersului, la ataxie.

Evoluția este lentă și progresivă, ajungînd la impotență funcțională totală. Între timp, apar tulburări trofice, ca mal perforant plantar și infecție supraadăugată.

Examenul neurologic constată semnele de lues nervos : anizocorie, reflexul Argyll-Robertson, alterarea sensibilității superficiale și profunde (artromiochinetică) cu conservarea sensibilității termoalgezice ; areflexie osteotendinoasă, amiotrofie și ataxie. Uneori, anamneza decelează crize dureroase fulgurante în membrele pelviene, crize viscerale, tulburări sfincteriene și sexuale.

Examenul L.C.R. și serodiagnosticul pentru lues nu sînt întotdeauna concludente.

Formele clinice depind de localizare :

Osteoartropatia genunchiului este forma comună.

Osteoartropatia piciorului se diferențiază după regiunea afectată : artropatia tibiotarsiană ; artropatia mediotarsiană cu picior strîmb deformat este mai frecventă ; artropatia întregului picior, care devine scurt, lărgit și prăbușit, realizînd deformarea denumită „picior cubic" ; artropatia halucelui, cu localizare în articulația metatarsofalangiană. În zona de sprijin, sub capul metatarsianului apare ulcerul trofic plantar, care se infectează secundar.

Osteoartropatia șoldului pretează la confuzia cu o coxartroză banală. Prezintă, spre deosebire de aceasta, un accentuat proces de rarefacție osoasă în colul femural, ceea ce favorizează fractura patologică.

Osteoartropatia vertebrală poate să fie etichetată ca o discartroză lombară puțin dureroasă, cu evoluție lentă spre cifoscolioză în care radiografia evidențiază o artroză hiperostică, asociată cu rarefacție osoasă și tasări vertebrale, similară discartrozei hiperostozante diabetice.

Scanned with OKEN Scanner

Semnele radiologice au caracter patognomonic în majoritatea cazurilor. De la început, leziunile osteoarticulare sînt în contrast cu discreția semnelor clinice ; ele relevează un aspect de artroză atipică, anarhică, așa-zisa „caricatură“ de artroză (De Sèze). Concomitent cu alterarea spațiului articular, apar modificări osoase distructive (osteoliză), care alternează dezordonat cu o reacție de hiperproducție osoasă.

În evoluție se disting hiperostoze, dezaxări osoase, corpi liberi articulari, fracturi patologice și dislocări articulare în cazurile avansate.

În formele cu mal perforant suprainfectat, leziunile de osteoartrită se suprapun peste acelea de artropatie.

Tratamentul osteoartropatiilor tabetice se compune din :

— tratamentul general specific, care se face pentru boală în sine, în fazele evolutive, dar care nu poate remedia procesele patologice constituite — cel mult le poate stabiliza ;

— tratamentul ortopedic, care urmărește corectarea dezaxării, imobilizarea segmentului cu instabilitate articulară și descărcarea greutății corpului ; el constă din aparate și ghete ortopedice. Fracturile patologice, la care durata de consolidare n-ar fi deosebită de aceea normală, se imobilizează în aparate gipsate ;

— tratamentul chirurgical ; dat fiind caracterul trofic și evolutiv al afecțiunii, indicația chirurgicală se pune rar și cu multă prudență, din cauza complicațiilor septice, a consolidării dificile și a recidivelor, cu agravarea stării locale. În formele mai stabile și mai puțin evoluate, la tineri cu genunchi tabetic, se poate indica rezecția-artrodeză, care dă rezultate satisfăcătoare, scutind purtarea incomodă a aparatului ortopedic. În cazul halucelui tabetic cu mal perforant suprainfectat, se practică, după situație, asanarea chirurgicală sau, mai eficient, amputația halucelui împreună cu capul metatarsianului. Șoldul tabetic cu fractură secundară nu trebuie operat, rezultatele osteosintezei fiind dezastruoase.

I.8.1.2. OSTEOARTROPATIA SIRINGOMIELICĂ

Osteoatropatia siringomielică este mult mai rar întîlnită. În acest cadru, atingerea osteoarticulară poate să survină pînă la 30% din cazuri ; spre deosebire de tabes, predomină la membrele toracice și la indivizii mai tineri.

Alterările osteoarticulare sînt produse printr-un mecanism analog aceluia din artropatia tabetică, însă leziunile își au sediul mai sus, în măduva cervicală și în bulb.

Tabloul clinic este asemănător aceluia tabetic, dar cu debut și evoluție mai lente. „Indolența“ artropatiei este completă, datorită pierderii sensibilității termoalgezice, caracteristică disocierii siringomielice. Atrofia membrelor este mult mai marcată, avînd caracter de paralizie periferică cu alterarea prehensiunii.

În artropatia umărului, predomină osteoliza, cu dispariția consecutivă a capului humeral.

La cot, aspectul clinicoradiologic este de artroză cu osteoscleroză și de osteofitoză cu corpi străini.

La nivelul degetelor survin artropatii cu tulburări trofice și septice (panarițiu analgezic Morvan) cu mutilări spontane secundare.

Osteoartropatia vertebrală, sub formă de cifoscolioze, este excepțională, ca și localizările la membrele pelviene.

Evoluție. În evoluție, deformările se accentuează progresiv. Uneori, survin fracturi patologice indolore, cu întîrzieri de consolidare.

Examenul radiologic (fig. I.110) pune în evidență procese de distrucție osoasă, asociate cu osteoscleroză, osteofitoză și calcificări, similare acelora din tabes.

Tratament. Radioterapia profundă a regiunii cervicale este tratamentul clasic ; rezultatele sînt mai bune dacă este făcută la debutul bolii. Deformările mîinii, precum și fracturile patologice solicită, după caz, tratament ortopedic. În caz de panarițiu se practică tratamentul obișnuit, dar cu efecte mai slabe, eventual amputație. Se mai indică chinetofizioterapie, pentru recuperarea pe cît posibil a prehensiunii.



Fig. I.110. — Aspectul unui cot în siringomielie.

Fig. I.111. — Osteoartropatie diabetică a piciorului.

I.8.1.3. OSTEOARTROPATIA DIABETICĂ

În cadrul unui diabet vechi, incorect tratat, pot să survină procese de osteoartropatie în medie la 3% din bolnavi, localizate mai cu seamă la nivelul piciorului (predominant la metatarsiene), mai rar la gleznă și la genunchi (fig. I.111).

Scanned with OKEN Scanner

Modificările degenerative ale nervilor și ale măduvei, mai ales la nivelul cordoanelor și rădăcinilor posterioare, unde se întîlnesc leziuni de angiopatie capilară caracteristice, sînt responsabile de aceste leziuni. La acestea se adaugă și contribuția factorilor de ordin mecanic și infecțios.

Tablou clinic. Tulburările neurotrofice se instalează lent și progresiv, printr-un debut pseudoinflamator la nivelul articulației metatarsofalangiene a halucelui sau la nivelul articulației mediotarsiene.

În ipoteza lui Podolski (1982), alterările caracteristice ar fi demielinizarea fibrelor nervilor periferici în urma unui deficit insulinic.

Piciorul, în formele avansate, ia aspectul unui „picior cubic pseudotabetic“, la care se asociază frecvent ulcerul trofic plantar, sub capetele metatarsienelor I—V, ulcerații la baza dorsală a degetelor ș.a.

Frecventele tulburări trofice suprainfectate survin și pe fondul unei arteriopatii obliterante diabetice cu gangrenă consecutivă.

Sensibilitatea se alterează, apărînd hipoestezia sau parestezia difuză, dispusă „în ciorap“. Se asociază cu modificări ale sensibilității profunde, cu pierderea sau diminuarea reflexului achilian.

Examen radiologic. La examinările radiologice se constată că leziunile de osteoliză sînt mai importante decît acelea de osteoscleroză ; în formele avansate, scheletul piciorului este distrus treptat, realizînd artropatii distructive similare tabesului (după Garfield-Duncan).

Terapeutica nu este simplă, dat fiind caracterul de slabă troficitate tisulară. La tratamentul complex antidiabetic, se adaugă obligatoriu, profilaxia apariției cauzelor favorizante : întreținerea unei igiene atente a tegumentelor, asepsia în tăierea unghiilor și duriloanelor, evitarea încălțămintei strîmte și dure, evitarea mersului desculț !

În cazul artropatiei manifeste cu ulcer trofic se indică tratamentul ortopedico-chirurgical : portul ghetelor ortopedice cu branțuri speciale care degajează zonele de presiune plantară. În cazul ulcerului trofic suprainfectat, care agravează evoluția, tratamentul chirurgical se impune : rezecția de asanare, după caz, asociată cu artrodeza.

Amputația de necesitate a degetelor sau a piciorului rămîne ultima resursă terapeutică.

I.8.1.4. OSTEOARTROPATIA MIELODISPLAZICĂ

Rahischizisul, defect lombosacrat congenital, împreună cu malformațiile neurale subiacente, stau la baza sindromului de *spina bifida*. Alterările mielinice pot să determine o osteoartropatie a piciorului sau *trophopathia myelodisplastica pedis* (Kienböck).

Piciorul strîmb, sub forma unui *varus equinus, valgus* sau *cavus* se întovărășește de fenomene nervoase caracteristice : diferite paralizii ale extremităților inferioare, tulburări de sensibilitate, hipertricoză, enurezis, meningomielocel etc.

Cu timpul, deformarea devine ireductibilă și se poate însoți de ulcer trofic plantar, care se suprainfectează, ceea ce agravează evoluția.

Cînd lipsesc manifestările neurotrofice, distincția etiologică se face dificil de un picior strîmb congenital sau de un picior scobit idiopatic.

Scanned with OKEN Scanner

Nu trebuie însă exclusă posibilitatea unei simple coincidențe între o *spina bifida* banală și un picior strîmb de altă natură.

Radiografia arată procese distructive la nivelul articulațiilor metatarsofalangiene și al celor tarsiene, precum și imagini de osteoartrită în formele suprainfectate. Prezența unei *spina bifida* lombosacrate pe radiografie, facilitează interpretarea etiologiei.

Tratamentul prezintă dificultăți, dată fiind fragilitatea țesuturilor. În formele în care deformarea este reductibilă se aplică ghete ortopedice, prevăzute cu susținătoare și dispozitive ortopedice pentru corecția și despovărarea piciorului.

În cazurile mai avansate, ireductibile, se practică diferite intervenții chirurgicale, în funcție de forma clinică: tenoplastia achiliană, aponevrotomia plantară sau rezecția-artrodeză a piciorului. În cazurile grave, de osteoartrită supurată, se recurge, în ultimă instanță, la amputație.

I.8.1.5. OSTEOARTROPATIA LEPROASĂ

Este foarte rar întîlnită în Europa. În formele cu tulburări nervoase ale leprei tuberculoide și lepromatoase se întîlnesc atingeri osteoarticulare în 20% din cazuri, cu predominanță la picior și la mînă.

Leziunile anatomoclinice sînt datorite localizării bacilului Hansen pe trunchiurile nervoase, cu nevrită hipertrofică secundară, care interesează îndeosebi nervii sciatic popliteu extern, cubitalul și medianul.

Aspect clinic. Tulburările nervoase sînt simetrice și se caracterizează prin disocierea sensibilității de tip siringomielic, prin paralizii periferice



Fig. I.112 — Aspect de picior lepros.

și ulcere trofice indolore la nivelul zonelor de sprijin plantar. Piciorul este deformat și redus, din cauza eliminărilor de sechestre.

Evoluție. În evoluție, deformarea se agravează progresiv, scheletul se infectează prin ulcere trofice cu amputații spontane ale degetelor (fig. I.112). Deficitul funcțional, din cauza leziunilor trofice și a para-

liziei, devine important atît pentru mînă, cît și pentru picior. Mîna leproasă ia cu timpul aspectul unei grife mediocubitale, cu pierderea prehensiunii.

Radiografic, predomină procesul de osteoliză la nivelul metatarsienelor și al falangelor. Osul se subțiază, se fracturează spontan și, cu timpul, extremitatea distală se elimină. Segmentul metatarsian restant devine efilat. În formele infectate se suprapun procese de osteoartrită.

Diagnosticul este precizat prin examenul neurologic și prin intradermoreacția la lepromină. Diagnosticul diferențial se face relativ ușor cu acropatia ulceromutilantă, cu piciorul paralitic posttraumatic, cu osteoliza esențială.

Tratamentul de bază constă în administrarea de sulfone, izolare etc.

Pentru mînă, în forme mai simple, se poate aplica un tratament similar aceluia din paralizia posttraumatică.

În cazul complicațiilor septice ale piciorului strîmb, cel mai expeditiv remediu este amputația.

I.8.1.6. ACROPATIA ULCEROMUTILANTĂ FAMILIALĂ

Această afecțiune deosebit de rară, individualizată de Thévenard (1942), este o boală ereditară, care afectează extremitățile la adulți tineri.

Fără să aibă o cauză bine precizată, boala este caracterizată prin leziuni degenerative la nivelul ganglionilor spinali și al rădăcinilor posterioare ale plexurilor nervoase lombar și sacrat. În consecință, rezultă tulburări trofice cutanate și osteoarticulare ale piciorului. Clarke a descris, în 1863, o boală asemănătoare, probabil o formă clinică de artropatie mutilantă a piciorului denumită Ainhum. Aceasta apare în unele țări tropicale, la tineri care umblă desculți.

Tabloul clinic este asemănător, la început, cu acela din piciorul tabetic ; în evoluție însă, tulburările trofice sînt mult mai grave.

Ulcerul trofic se situează în punctele de sprijin plantar, sub capetele metatarsienelor 1—5 și la călcîi ; este indolor, aton și progresiv. Piciorul se deformează treptat și prezintă eliminări de sechestre, producînd mutilări similare acelora din lepră.

La aceste manifestări se adaugă : hipoestezia piciorului și a gambei („în ciorap“), disocierea sensibilității, absența reflexelor achiliene etc.

Radiografia înfățișează, la început, fenomene de osteoliză difuză la scheletul antepiciorului. Mai tîrziu, în faza de mutilare, extremitățile metatarsienelor amputate sînt inegale și efilate, cu aspect de „acadea suptă“, similară aspectului piciorului lepros.

De obicei, se observă și leziuni de osteoartrită secundară infecției, ceea ce grăbește sechestrarea și eliminarea osoasă.

Tratament. La început, ca în orice artropatie, în scopul descărcării și menajării piciorului, se recomandă ghete ortopedice și măsuri de igienă locală. În evoluție, se indică asanarea chirurgicală, rezecția metatarsienelor sau, în ultimă instanță, amputația antepiciorului.

I.8.1.7. PARAARTROPATIA OSIFIANTĂ

Osificările sau osteoamele paraarticulare se observă într-o proporție de 50% din cazurile cu leziuni medulare traumatice, tetra- și paraplegii mai ales (Déjérine și Ceillier). De asemenea, se întîlnesc după traumatismele craniocerebrale acute cu comă prelungită sau în hemiplegia de origine vasculară sau tumorală. Imobilizarea prelungită, compresiunea unui aparat gipsat, chinetoterapia intempestivă, masajul articulațiilor sînt factori favorizanți.

Localizarea osteoamelor diferă : șoldul și genunchii sînt afectați în cazul paraplegiei, umărul și cotul în tetraplegie și în traume cerebrale.

Patogenia acestor osificări este încă obscură. Potrivit ipotezei lui Bennassy ar fi vorba de tulburări circulatorii prin lezarea centrilor simpatici medulari (C_1—L_2). Paralizia consecutivă a inervației vasomotorii produce arterializarea sîngelui venos din teritoriul respectiv și perturbarea ciclului metabolic oxigen-acid carbonic. Ca factor favorizant poate să intervină și decalcificarea locală prin inactivitate musculară, cu eliberarea secundară de săruri fosfocalcice cu hipercalciurie.

Anatomopatologic, osificarea este constituită dintr-un țesut spongios acoperit de periost, care se dezvoltă în spațiile conjunctive dintre mușchi și ligamentele articulare. Ele nu fuzionează cu scheletul adiacent, dar pot să facă corp cu el.

Clinic, osificările se traduc, la început, printr-o limitare a mișcărilor, după care apar tumefacții dure care blochează articulația. Deseori rămîn neobservate, radiografia fiind aceea care le descoperă. Pe clișeu ele apar sub forma unor benzi cu contur neregulat, plasate de-a lungul și în jurul articulației. Extremitățile osoase sînt osteoporozate și pot să prezinte procese de artroză. La șold iau aspectul unor punți incomplete ileofemurale. La genunchi, localizarea este paracondiliană. La cot, formațiunile osoase se găsesc mai ales anterior capsulei, disociind fibrele brahialului anterior. La umăr, osificarea se observă în regiunile subcoracoidiană și subacromială.

Fracturile paraarticulare care survin eventual, consolidează surprinzător de repede, însă calusul vicios exagerează deformarea și deficiența funcțională.

Tratament. Pentru prevenirea osificărilor se vor evita mobilizările pasive exagerate și masajele articulare, mai ales în primele săptămîni de la producerea leziunilor medulare. După 18 luni de la accident, cînd se presupune că evoluția osteomului s-a terminat, se indică ablația chirurgicală în formele cu blocaj articular (Bennassy). Operația este urmată de mobilizare precoce activă și radioterapie, pentru prevenirea recidivelor. Ablația se face condiționată de o evoluție favorabilă a leziunilor medulare sau a acelora craniocerebrale.

I.8.2. OSTEOARTROPATII ENDOCRINE

I.8.2.1. OSTEOZA FIBROGEODICĂ PARATIROIDIANĂ GENERALIZATĂ

Osteoza hiperparatiroidiană, descrisă de Recklinhausen (1891), este o boală rară, datorită unei hiperfuncții paratiroidiene, produsă de obicei de un adenom sau, mai rar, de o hiperplazie paratiroidiană difuză, fără adenom.

Există, în afară de această formă primară, o hiperparatiroidie secundară osteopatiilor prin carență fosfocalcică și prin insuficiență renală.

Osteoza paratiroidiană afectează, mai ales, adulții între 30 și 40 de ani, cu predominanță pentru sexul feminin.

Clinic, se manifestă sub forma a 3 sindroame:

A. *Sindromul osos,* care constă din dureri osoase, mai ales la membrele pelviene, la bazin și la coloana lombară, constituie primul simptom care atrage atenția. Durerile sînt vii, persistente, și se însoțesc de o stare generală care se alterează progresiv (anorexie, atrofie musculară, astenie).

În evoluție apar frecvent fracturi spontane sau în urma unui traumatism minor. Fracturile pe os fragilizat se caracterizează prin dureri, consolidare dificilă și vicioasă, ceea ce contribuie la apariția unor deformări osoase, simultan cu unele tumefacții osoase. Membrele apar scurtate, cu unghiulații diafizare în planuri diferite, ducînd la o diminuare considerabilă a staturii.

Deformările pot fi întîlnite și la coloana vertebrală (cifoscolioză), la membrele toracice și la craniu (hipertrofii craniene sau aspect de „craniu mîncat de molii").

Radiografic, aspectul este destul de concludent în formele tipice și se manifestă sub forma unei resorbții osoase difuze, progresive și generalizate a scheletului; corticala este subțiată, contrastînd cu lărgirea canalului medular diafizar, fără reacție periostală.

La această radiotransparență crescută se asociază geode, singuratice sau multiple, în grosimea osului și formațiuni tumorale de tipul tumorii cu celule gigante (fig. I.113).

Geodele și tumorile sînt mai puțin constante decît hipertransparența osoasă și deformările care etichetează această boală.

B. *Sindromul biologic* pune diagnosticul de certitudine, hipercalcemia (peste 11 mg%) și hipercalciuria importantă fiind caracteristice. De asemenea există o hiperfosfaturie, care contrastează cu hipofosfatemia. Fosfatazele alcaline din sînge sînt crescute considerabil, paralel cu evoluția bolii.

C. *Sindromul extraosos* este reprezentat, mai ales, prin tulburări renale (litiază renală și nefrocalcinoză, cu insuficiență renală în formele prelungite), tulburări digestive (anorexie, epigastralgii, constipație, ulcer), tulburări cardiace (tahicardie, E.C.G. alterată), calcificări arteriale și ale țesuturilor moi.

Tumoarea paratiroidiană se pune în evidență rareori la examenul clinic.

Evoluția este lungă și lentă, cu agravarea deformărilor pînă la infirmități totale, cașexie și complicații intercurente, care duc la exitus, dacă nu se intervine terapeutic.

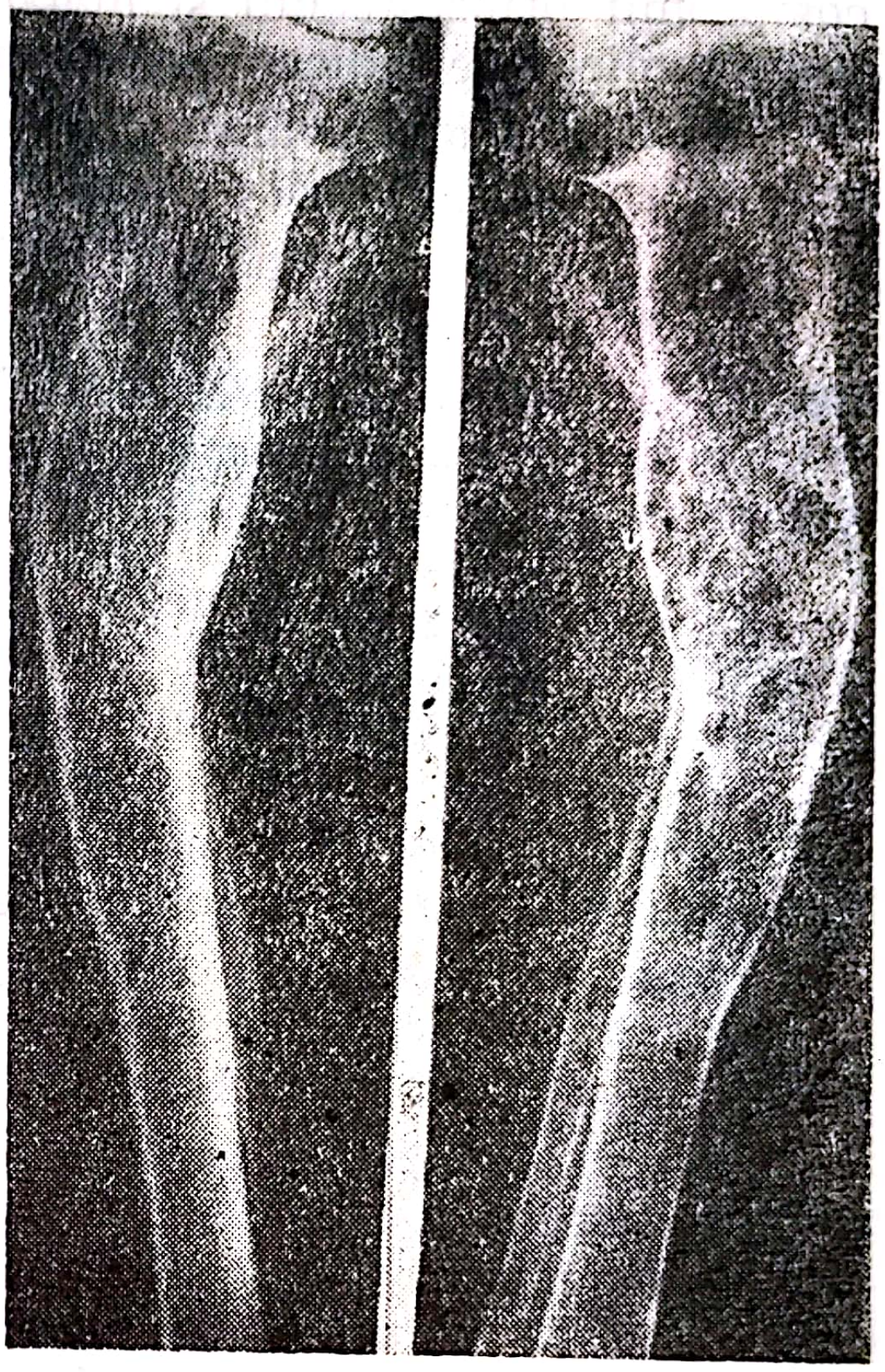

Fig. I.113. — Osteoză paratiroidiană la nivelul oaselor gambei (colecția *dr. Tr. Ispas*).

Diagnosticul diferențial se bazează pe bilanțul biologic și clinic. Se elimină astfel osteoza fibrogeodică localizată sau displazia fibroasă (Jaffé-Lichtenstein), boală neparatiroidiană, sau neurofibromatoza Recklinghausen, reprezentată prin neurofibroame, pete pigmentare și geode osoase.

Peste vîrsta de 50 de ani, intră în discuție o eventuală mielomatoză decalcifiantă difuză (boala Kahler-Rustițki), osteoza deformantă Paget, hipercalcemiile neparatiroidiene, metastazele și neoplaziile osoase însoțite de hipercalcemie.

Tratamentul osteozei fibrogeodice paratiroidiene este chirurgical, singurul care poate să oprească evoluția fatală a bolii, și constă în extirparea adenomului paratiroidian, preconizată de Mandl în 1926, sau extirparea paratiroidelor (3 din 4), cînd nu se găsește adenom și cînd paratiroidele sînt hiperplazice. Căutarea tumorii paratiroidiene trebuie să fie făcută cu atenție pentru că, uneori este situată distopic, retrosternal, retroesofagian sau în mediastin. Cînd nu se găsește adenomul, este mai simplă ligatura vaselor tiroidiene inferioare.

După operație se administrează, pentru prevenirea tetaniei, preparate paratiroidiene, calciu și Tachystin. Rezultatele extirpării sînt uneori spectaculare : cedarea rapidă a durerilor, modificarea bilanțului calcic, recalcificare osoasă. Cu cît operația se face mai precoce, cu atît vindecarea este mai sigură, fără recidive.

Scanned with OKEN Scanner

Tratamentul ortopedic se aplică pentru prevenirea și tratarea fracturilor spontane.

În cazul unor deformări grave ale femurului sau ale tibiei care compromit ortostatismul și mersul, după stabilizarea bolii prin paratiroidectomie, este indicată osteotomia de corecție.

În cazuri mai avansate, pot să fie aplicate aparate ortopedice pentru prevenirea agravării deformărilor și fracturilor.

I.8.2.2. OSTEOARTROPATIILE ÎN GIGANTISM ȘI ÎN ACROMEGALIE

Gigantismul și acromegalia sînt date de hipersecreția hormonului de creștere hipofizar. Gigantismul apare la copii și la adolescenți, cînd acțiunea hormonală are loc mai înainte de sudarea cartilajelor de creștere. La adulți, după terminarea acestor suduri, se instalează acromegalia.

Perturbarea hormonală are ca substrat anatomopatologic prezența unui adenom eozinofil antehipofizar.

Aspectul bolnavului este determinat, în cazul *acromegaliei,* de dezvoltarea osoasă, care se face cu precădere în grosime, printr-o hiperactivitate osoasă periostală, paralel cu îngroșarea părților moi adiacente.

În cadrul hipertrofiei caracteristice a scheletului cefalic, predomină prognatismul și proeminența boselor frontale și malare, prin alterări ale scheletului membrelor și ale coloanei vertebrale (îngroșări ale degetelor, cu extremități voluminoase, cu apariția de cifoscolioze, de artroze generalizate etc.) ; bolnavii constată că „pălăria, mănușile și încălțămintea au devenit strîmte".

Starea generală se modifică în funcție de dimensiunea adenomului care, prin compresiune intracraniană, produce cefalee, tulburări vizuale, cîteodată somnolență. Uneori, după ani de evoluție, apar semne de diabet zaharat, tulburări sexuale, tiroidiene, digestive și cardiovasculare.

Gigantismul este caracterizat printr-o creștere enormă în lungime a scheletului membrelor, disproporționată față de trunchi și de craniu. Este interesată și creșterea în grosime, dar în mai mică măsură.

În afară de aspectul gigantic, apar deformări secundare, ca cifoscolioza, *genu valgum,* piciorul plat. O dată cu sudarea cartilajelor de conjugare, creșterea staturală se oprește.

Radiografic, apar îngroșări și deformări ale scheletului, în timp ce șaua turcească este evident lărgită.

Tratamentul este chirurgical sau conservator, după formă și evoluție.

În acromegalie, röntgenterapia se indică în adenoamele mici, fără dezvoltare intracraniană, cu evoluție lentă ; hipofizoliza izotopică se practică în formele cu evoluție severă. În formele în care adenomul evoluează intracranian rapid, cu tulburări oftalmice și neurologice, se recurge la hipofizectomie sau la extirparea adenomului hipofizar, care pot să oprească evoluția și să amelioreze vederea. Hormonoterapia sexuală este indicată, după caz, — singură sau în asociere cu celelalte tratamente.

Scanned with OKEN Scanner

În gigantism, tratamentul endocrin își propune să reducă funcția hipofizei anterioare prin administrarea de hormoni sexuali care grăbesc maturarea cartilajelor de creștere, dar mai ales prin radioterapia hipofizară în doze mari. Se mai utilizează, după stadiul evolutiv al tumorii, implantele de izotopi sau intervențiile neurochirurgicale.

I.8.2.3. OSTEOARTROPATIILE ÎN HIPOTIROIDIE

Hipotiroidia (mixedemul primar sau insuficiența tiroidiană congenitală sau apărută în copilărie) conduce la întîrzierea creșterii în lungime a scheletului, la care se adaugă și alte dizarmonii osoase și deficit psihomotor (cretinism mixedematos).

Aspectul bolnavului este tipic : scăderea taliei (nanism), deformarea craniului, a mîinilor, a picioarelor — fenomene datorate întîrzierii maturării osoase, cît și unei disgenezii epifizare a oaselor scurte. Se mai adaugă tulburări în dezvoltarea sexuală, modificări cardiovasculare, digestive etc.

Examenul radiologic evidențiază un proces de osteoscleroză importantă.

Tratamentul este curativ, precoce și permanent, cu doze de extracte tiroidiene sau de hormoni tiroidieni adecvate după caz.

I.8.2.4. OSTEOZA HIPERTIROIDIANĂ

Hipertiroidia prelungită, în cadrul unei tireotoxicoze severe exoftalmice (Basedow) sau neexoftalmice poate să ducă la apariția unor manifestări osoase secundare, fapt semnalat de Parhon în 1912.

Aspectele clinice și radiologice sînt ale decalcificării moderate, generalizate, uneori dureroase, localizate la membre și la coloana vertebrală. Rareori apar fracturi spontane vertebrale cu tasări și cifoscolioză secundară.

La copii, hipertiroidia stimulează de obicei creșterea staturală.

Tratamentul este cauzal, endocrin, prin medicamente blocante ale hormonogenezei tiroidiene, de tip Carbimazol. În funcție de diversele forme clinice, se administrează iod radioactiv sau se face tiroidectomie, care dă rezultate bune, în special asupra durerilor osoase.

În cazul fracturilor, se aplică tratamentul ortopedico-chirurgical.

Osteoporoza beneficiază de tratament cu săruri fosfocalcice și steroizi anabolizanți nevirilizanți.

I.8.2.5. OSTEOARTROPATII ÎN SINDROMUL CUSHING

Sindromul Cushing, prin hiperfuncția suprarenală care caracterizează această boală, indiferent de forma etiopatogenică (tumorală sau hiperplazică), se însoțește aproape constant de osteoporoză.

Alterarea tramei proteice osoase este legată de tulburarea metabolismului proteic general, de care este responsabilă hipersecreția de hormoni glucocorticoizi suprarenali cu efect de catabolism proteic excesiv.

Osteoporoza interesează cu precădere coloana vertebrală, care se poate deforma în cifoscolioză prin tasare. Vertebra capătă aspectul de „os

Fig. I.114. — **Cifoză toracică cu modificări structurale în boala Cushing (colecția *dr. Tr. Ispas*).**

de pește". Pe oasele lungi apar fracturi la eforturi, mai rar la coaste, iar la coloană sînt posibile fracturi spontane, care se complică cu fenomene radiculare (fig. I.114).

Tratamentul este hormonal (estrogeni și androgeni) și remineralizant (săruri fosfocalcice, vitamine). El precedă, însoțește și urmează terapiei patogenice a bolii, care constă, în funcție de forma etiopatogenică, în: suprarenalectomie sau administrare de substanțe blocante ale hormonogenezei corticosuprarenale și radioterapie hipofizară.

I.8.3. OSTEOARTROPATII METABOLICE

I.8.3.1. OSTEOARTROPATIA GUTOASĂ

Guta, așa cum se știe, este o afecțiune care apare mai ales la bărbați peste 30 de ani sau la femei după menopauză, atingînd cu predilecție pe cei obezi.

Se acuză biosinteza excesivă purinică de origine genetică, care duce la hiperuricemie și la infiltrație uratică tisulară.

Clinic, se manifestă sub două aspecte :

A. *Accesul acut de gută,* care apare după excese alimentare, oboseală sau traumatisme. Localizarea de elecție este la nivelul articulației metatarsofalangiene a halucelui („podagră"). Debutul nocturn brusc, cu durere vie, care cedează spre dimineață și modificările locale generate de inflamație acută sînt caracteristice. Accesul durează 5—15 zile și se însoțește de tulburări digestive, febră, V.S.H. și leucocite crescute, după care halucele redevine normal. Mai rar sînt prinse și alte articulații ca : glezna, tarsul, genunchiul, coatele, interfalagienele mîinii. Mecanismul de producere a accesului pare să fie alergic-inflamator, la care s-ar adăuga și un dezechilibru endocrin ținînd de suprarenală.

B. *Artropatia uratică (guta tofacee)* este forma cronică a gutei. Apare ca o consecință a deteriorării articulare produse în timp prin depunerile de urați de sodiu în cartilaje, oase și sinovială. Cartilajul degenerează, sinoviala se inflamează, iar osul se resoarbe.

Articulațiile interesate prezintă dureri, redori și tumefacții particulare, sugerînd prezența tofilor. Tofii, formați din concrețiuni uratice, au mărimi diferite, sînt duri, albi-gălbui și se localizează la nivelul pavilionului urechilor, la nivelul coatelor, al degetelor, la rădăcina halucelui, pe fața dorsală a piciorului etc.

Radiologic, se pune în evidență o diminuare a spațiului articular, osteofite și geode în extremitățile oaselor. La oasele degetelor, geodele laterale, cu aspect de ancoșă, se prelungesc cu osteofite, uneori exuberante, și realizează imaginea clasică de „halebardă" (fig. I.115).

În regiunea dorsală a piciorului, osteofitele iau aspectul de „spate de arici", la care se adaugă osteofite sub- și retrocalcaneeene. Leziunile radiologice ale mîinii gutoase se diferențiază de acelea din P.C.E. prin topografia nesimetrică, prin imaginile de ancoșă subcondrală, ca și prin interesarea, îndeosebi, a articulațiilor interfalangiene distale.



Fig. I.115. — Aspect radiografic de picior gutos.

Tratamentul de fond este medical. În puseu se administrează colchicină, cu efecte surprinzătoare, la care se pot asocia derivați pirazolonici și aspirină. Tratamentul de întreținere se compune din regim și medicamente uricoeliminatoare (Alopurinol).

Tratamentul ortopedic, pentru piciorul gutos, constă în ghete confortabile, cu talpă suplă și susținător plantar.

Tratamentul chirurgical este indicat în forma tofacee, cu tofi mari care împiedică funcțiunea, comprimă nervi, tendoane sau au tendință de ulcerare.

În această situație se face extirparea tofului, urmată de sutură și imobilizare gipsată de scurtă durată. Leziunile importante, mai ales acelea de la nivelul articulațiilor metatarsofalangiene și interfalangiene se pot rezolva prin rezecție osoasă.

Excepțional se indică rezecția-artrodeză a piciorului sau amputația degetelor, mai ales cînd coexistă și o arterită.

I.8.3.2. OCRONOZA

Afecțiune metabolică foarte rară, ocronoza este rezultatul absenței enzimei homogentizinază (McCollum). Din acest motiv, acidul homogentizinic (alcaptona), rezultat din metabolismul tirozinei și al fenilalaninei, nu se metabolizează și rămîne crescut în sînge și urină. Boala, cu caracter familial genotip, interesează mai ales bărbații după 40 de ani ; 50% din bolnavi au și determinări articulare.

Clinic, bolnavii prezintă urini închise (alcaptonurie), pigmentarea țesuturilor (ocronoză), calcificări viscerale și litiază renală sau biliară. În acest cadru clinic, ocronoza articulară se manifestă ca un reumatism cronic degenerativ, cu puseuri inflamatorii repetate. Coloana vertebrală, de obicei afectată, prezintă uneori dureri de tip sciatic, cu contractură dorsolombară. Genunchiul interesat evoluează ca o gonartroză cu deformare secundară în *genu flexum* sau *genu valgum*. Aspecte de artroză se întîlnesc și la articulațiile umărului sau șoldului. Cauza acestei afecțiuni este impregnarea degenerativă cu alcaptonă a cartilajului.

Radiologic, se evidențiază procese artrozice deformante și osteofitice la nivelul regiunilor afectate.

Evoluția este în general benignă. Rareori, din cauza deformărilor articulațiilor condrocostale, bolnavii pot să facă insuficiență respiratorie.

Tratamentul este simptomatic, antiartrozic și, la nevoie, ortopedic.

I.8.3.3. CONDROCALCINOZA ARTICULARĂ

Condrocalcinoza articulară este o afecțiune rară, consecința unei incrustări calcice difuze a cartilajelor hialine și a fibrocartilajelor (Ravault). Apare după 40 de ani, cu predominanță la bărbat.

Etiopatogenia este încă neelucidată. Faptul că 50% din cazuri însoțesc boli dismetabolice a făcut ca afecțiunea să fie încadrată în grupa condropatiilor metabolice.

În forma zisă primitivă se bănuiește o transmitere genetică dominantă a cauzei, care duce la tulburarea metabolică.

Se descriu două forme : condrocalcinoza primitivă sau idiopatică și condrocalcinoza secundară, întîlnită în boli metabolice ca : guta, diabetul, hemocromatoza ș.a.

Examenul anatomopatologic evidențiază impregnarea calcică (pirofosfați de calciu) în sinovială și depozite calcice în cartilajul degenerat.

Clinic, poate să îmbrace următoarele aspecte :

— accesul „pseudogutos", cel mai caracteristic, apare brusc, cu fenomene locale importante, dar care cedează rapid, ca și accesul de gută. De obicei, localizarea mono- sau oligoarticulară cuprinde genunchiul, glezna, umărul și coloana vertebrală ;

— forme mute clinic, descoperite întîmplător la examenul radiologic.

Examenele de laborator arată, în perioada de evoluție, *V.S.H.*, fibrinemia, leucocitele și γ-globulinele crescute. Lichidul sinovial are caracter inflamator și conține microcristale de pirofosfat de calciu care reprezintă elementul iritant al sinovialei, ca și urații din gută.

Modificările radiologice sînt caracteristice și constituie criteriul major pentru diagnostic. Imaginea este reprezentată de un lizereu opac, liniar, omogen sau fin granulat, paralel și la mică distanță de corticala osoasă, de obicei bilateral (fig. I.116).

În ordinea frecvenței, leziunea se întîlnește pe : meniscul genunchiului, limbul cotiloidian, porțiunea cartilaginoasă a ligamentului triunghiular al carpului, simfiza pubiană, inelul fibros al discului intervertebral lombar. Se mai pot constata calcificări articulare și periarticulare, mai ales la umăr și la șold. În formele secundare se întîlnesc și leziuni osoase subcondrale, îmbrăcînd aspecte de rarefacție și de geode.

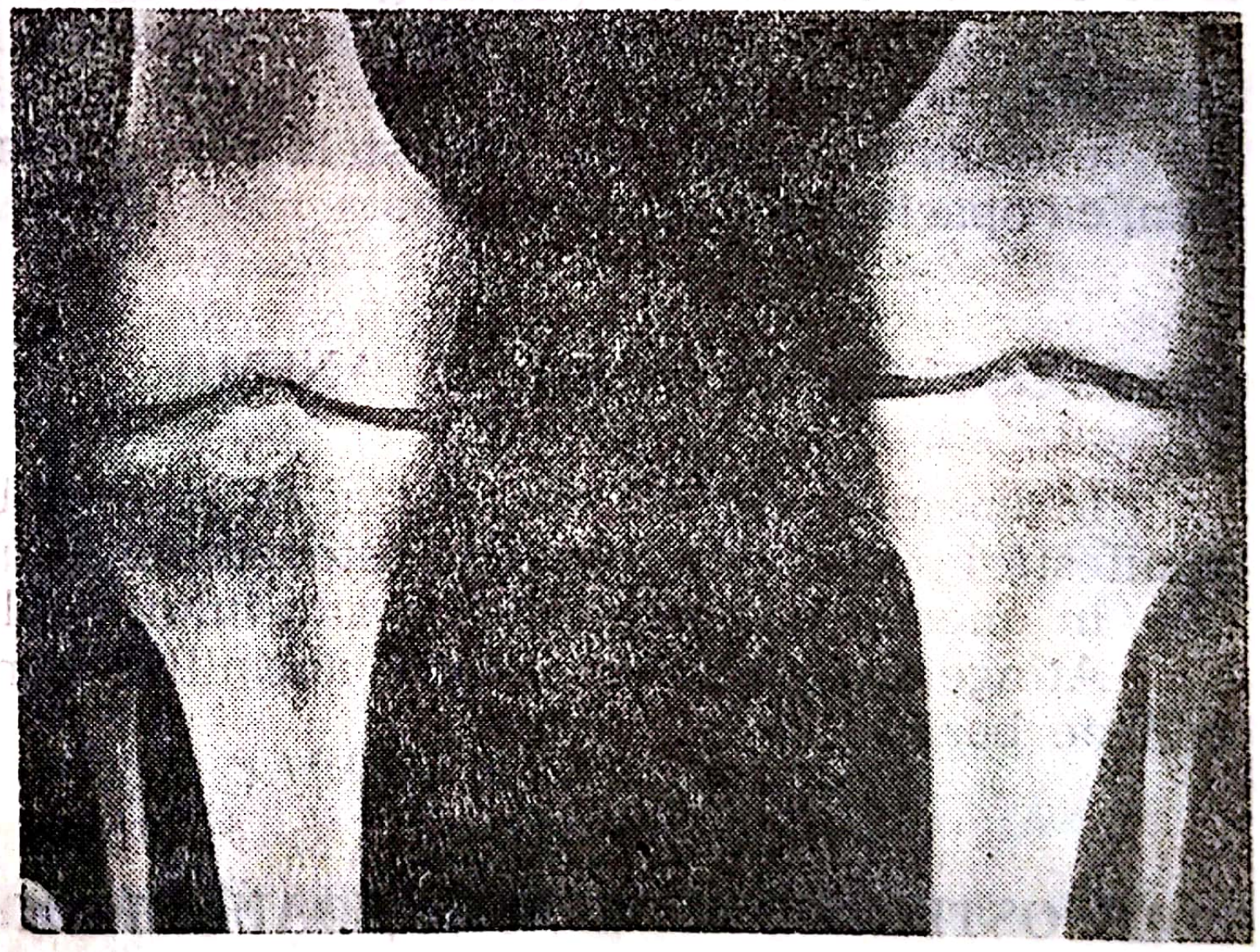

Fig. I.116. — Condrocalcinoză a meniscurilor genunchilor.

În diagnosticul diferențial se discută : guta tofacee, poliartrita reumatoidă, calcificările din artroze și din discopatiii, calcificările meniscale posttraumatice, calcificările periarticulare din tendinita calcifiantă, boala Pellegrini-Stieda sau periartroza umărului.

Evoluția se face în puseuri acute, cu perioade lungi de remisiune.

Tratamentul este medical, antiinflamator, în puseuri, și chirurgical, excepțional, în formele cu impotență funcțională importantă (meniscectomia la genunchi), cu rezultate însă inconstante.

I.8.4. OSTEOARTROPATIILE DIN AFECȚIUNILE LIMFO- ȘI HEMATOPOIETICE ALE ADULTULUI

I.8.4.1. OSTEOARTROPATII ÎN LEUCOZE

În leucozele limfoide și mieloide manifestările osoase se întîlnesc în 40% din formele acute ale copiilor și doar în 5—7% din cele cronice ale adultului.

Primele localizări apar în epifizele fertile ale oaselor lungi, apoi în cele plate și reprezintă consecința proliferării leucozice în măduva osoasă.

Bolnavii resimt dureri juxtaarticulare; uneori apar tumefacții și roșeață, ca în reumatismul poliarticular acut sau în osteomielită.

Fracturile se întîlnesc mai rar, cele vertebrale putînd determina compresiuni medulare.

Aspectul radiografic este caracterizat prin benzi de osteoscleroză dispuse transversal, precum și prin osteoliză în metafiză, cu aspect de „os mîncat de molii". Alteori, osteoliza este difuză sau dispusă în benzi longitudinale. Trabeculele osului sînt neregulate, iar corticala erodată. Neoformația osoasă apare ca o teacă reacțională care dublează în afară corticala oaselor lungi și a coastelor. Mai rar, se întîlnește un proces de osteoscleroză sau de osteoporoză generalizată.

În leucozele cronice, imaginea radiologică frecventă este aceea de decalcificare generalizată.

Uneori, osteoscleroza periostală conferă oaselor un aspect marmorean, cu opacitatea mult crescută.

I.8.4.2. OSTEOARTROPATII ÎN ANEMII

În anemiile de diferite cauze, ca și în poliglobulii, pot să survină manifestări osoase sub formă de osteoporoză difuză.

În anemia osteosclerotică a adultului, osul devine scleros.

Atingerile osoase în cadrul anemiilor beneficiază de tratamentul bolii de bază.

I.8.4.3. OSTEOARTROPATII ÎN BOALA HODGKIN

În linfogranulomatoza malignă Kodgkin atingerile osului sînt prezente în 40—50% din cazuri, însă manifestările clinice apar mult mai rar.

Sediul cel mai frecvent îl constituie coloana vertebrală, sternul, bazinul, șoldul (fig. I.117).

Leziunile sînt generate de difuzarea procesului prin contiguitate, de la ganglionii vecini, realizînd aspecte osteolitice unice. În oasele cu măduvă roșie, procesul apare difuz, prin diseminarea granulomatoasă.

Tabloul clinic se traduce prin dureri, mai rar prin fractură sau prin semne de compresiune nervoasă. Asocierea adenopatiei regionale carac-

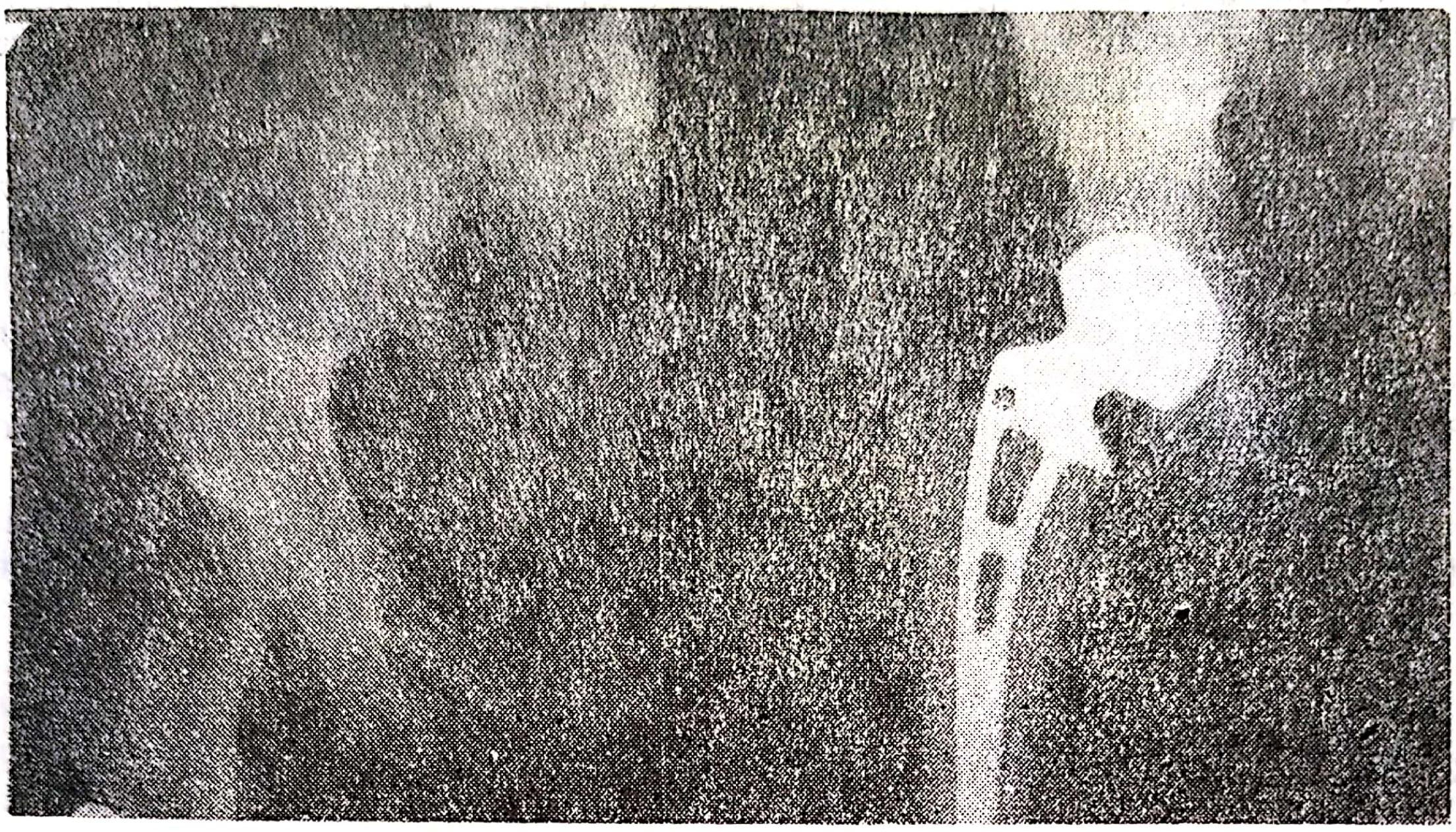

Fig. I.117. — Localizare a bolii Hodgkin la gîtul femural operată (proteză cefalică).

teristice, a febrei, probele biologice (limfopenie, eozinofilie), prezența celulelor gigante Reed-Sternberg în măduvă, dar mai ales în ganglioni și în os precizează diagnosticul acestei reticuloze maligne.

Radiologic, se descriu aspecte de osteoliză, sub formă de lacune puțin omogene, defectuos delimitate și cu eroziuni corticale ; mai rar apare condensarea nodulară cu îngroșarea corticalei, care realizează aspectul de „vertebră de fildeș" ; uneori leziunile sînt mixte, pseudopagetice.

Tratament. Radioterapia dă rezultate bune în formele mai puțin avansate, dar este urmată de recidive frecvente. În formele avansate se utilizează chimioterapia antitumorală (T.E.M., Vincristină ș.a.) cu rezultate încurajatoare.

În general, media de supraviețuire este de 5 ani la 50% din cazurile tratate.

I.8.4.4. OSTEOARTROPATII ÎN SARCOIDOZĂ

Sarcoidoza Besnier-Boeck-Schaumann este o afecțiune benignă, cronică, care interesează sistemul reticuloendotelial.

Clinic. Alături de localizările cutanate, ganglionare și pulmonare se întîlnesc manifestări osteoarticulare. Aspectul articular poate să simuleze reumatismul poliarticular acut, iar cel osos, mai complex, a fost descris altădată de Jungling, sub denumirea de osteită tuberculoidă multiplă chistoidă. Boala apare la adulți tineri și la adolescenți, la care le-

ziunile osoase se întîlnesc la nivelul mîinilor și al picioarelor, mai la oasele lungi, la vertebre și la craniu.

Degetele sînt dureroase, tumefiate, avînd aspecte caracteristice ferite, după localizarea tumefacției: aspect de „ridiche", la falangele proximală și mijlocie, și de „baghetă de tambur", la falanga distală.

Evoluția are loc în puseuri care prind și alte segmente. Evoluția leziunilor osoase este îndelungată, uneori spre vindecare (65%), alteori către mutilarea segmentului interesat prin osteoliză totală. Se mai asociază și tulburări trofice ale tegumentelor și ale fanerelor.

Radiologic, se descriu tipurile: bulos, în care falanga complet evidată, păstrează o peliculă osoasă fină; cu lacune chistice și de grilaj, realizat de pete clare care ciuruiesc falanga.

Diagnosticul diferențial se face cu: tumoarea cu celule gigante, condromul, tuberculoza degetelor. Biopsia evidențiază un proces granulomatos bogat în histiocite cu aspect epiteloid și o discretă infiltrație limfocitară.

Tratament. Corticoterapia este singura medicație care dă rezultate satisfăcătoare, însă leziunile osoase sînt mai puțin influențate decît acelea articulare.

I.8.4.5. OSTEOARTROPATII ÎN BOALA GAUCHER

Boala Gaucher este o reticuloză familială, rezultată dintr-un exces de depunere a cherazinei în celulele reticuloendoteliale.

Debutează în copilărie sub formă de anemie, trombocitopenie, icter, hepatosplenomegalie și leziuni scheletice.

Localizarea cea mai frecventă a leziunilor osoase este metafiza inferioară a femurului care, din cauza geodelor și a erodării corticalei, ia aspectul unui „os mîncat de viermi". La bazin, la humerus și la tibie, pot să apară leziuni cu caracter resorbtiv, iar la nivelul capului femural, leziunile amintesc de boala Legg-Perthes-Calvé cu necroza aseptică atipică.

Excepțional, histiocitele încărcate cu cherazină pot să invadeze corpul vertebral, antrenînd în timp tasarea și instalarea compresiei medulare (Arseni).

Evoluția la copii este rapidă, spre deces; la adulți foarte lentă.

Tratamentul este simptomatic; eventual, ortopedico-chirurgical pentru necroza capului femural.

I.9. LEZIUNILE TRAUMATICE ALE SCHELETULUI

I.9.1. FRACTURILE — GENERALITĂȚI

A. DENISCHI

Clasic se definește fractura ca **o soluție de continuitate** la nivelul osului, produsă în urma unui traumatism de o oarecare violență; uneori, fractura se produce în urma unui traumatism de mai mică importanță,

care acționează asupra unui os fragilizat printr-o suferință anterioară (osteoporoză, tumoare osoasă, osteită etc.).

De aceea este foarte important să se studieze *terenul* pe care se produce fractura, în aparență banală, evitînd astfel numeroase dezamăgiri și erori în tratamentul și prognosticul acestei leziuni.

Din acest punct de vedere, după cum arată Rădulescu, putem vorbi de fracturi ale oaselor sănătoase și fracturi ale oaselor bolnave, impropriu denumite încă și fracturi patologice.

Ținînd seama de faptul că sistemul osos se găsește în strînsă interdependență cu celelalte sisteme ale organismului și că el are nu numai un rol biomecanic, ci numeroase alte funcții, este firesc ca fractura să nu fie considerată ca un simplu accident traumatic, ci ca o adevărată boală.

Etiologie

Frecvență. Frecvența fracturilor este deosebit de mare, mai ales în condițiile vieții moderne. Vechile statistici menționau, în acest sens, 15% din totalul bolnavilor internați în serviciile de chirurgie, date care astăzi sînt mult depășite.

Se apreciază că fracturile reprezintă 10% din totalul traumatismelor și sînt de 10 ori mai frecvente decît luxațiile. Această frecvență crește în mod deosebit în cazuri de catastrofe, războaie, accidente de circulație.

Vîrsta. Fracturile se întîlnesc la toate vîrstele, dar frecvența cea mai mare se situează între 20—40 de ani.

La copii frecvența lor este mai mică, dacă le raportăm la numărul mare de traumatisme pe care aceștia le suferă. Aceasta se explică prin elasticitatea mai mare a oaselor, prin greutatea mai mică a corpului și prin masa musculară mai redusă. În schimb decolarea epifizară este mai obișnuită.

La bătrîni, fractura se produce și după un traumatism mai puțin violent, din cauza fragilității particulare a osului prin osteoporoză.

1. Fracturile directe. **Fractura se produce la nivelul** la care acționează forța reprezentată prin zdrobire, compresiune sau șoc violent. Acestea sînt fracturile din marile accidente care se asociază cu leziuni mai mult sau mai puțin grave ale părților moi.

2. Fracturile indirecte. **Fractura se produce în alt loc** decît acolo unde a acționat agentul traumatic. Aceste fracturi sînt cele mai numeroase și, după modul de aplicare a traumatismului, se pot produce diferite tipuri anatomopatologice de fracturi.

În fracturile indirecte traumatismul poate acționa printr-unul din următoarele patru mecanisme:

— **flexiune**, cînd forța se exercită asupra unei extremități osoase, cealaltă fiind fixată. Se produce o tendință la exagerarea sau redresarea unei curburi osoase care, depășind elasticitatea normală, rupe osul la maximum de curbură;

— **tracțiune**, în urma contracțiilor musculare violente care duc la smulgerea unor fragmente osoase, ce reprezintă zone de inserție tendinoasă, sau fracturile parcelare ale epifizelor prin tracțiune ligamentară;

— *compresiune* în lungul axului osului, ducînd la fractura epifizei, ca în fracturile de astragal sau de pilon tibial, în urma căderilor de la înălțime ;

— *torsiune*, cînd forța vulnerantă produce o răsucire a membrului, determinînd totdeauna o fractură spiroidă sau helicoidală.

Anatomia patologică. Se deosebesc din punct de vedere anatomopatologic două tipuri de fracturi : incomplete și complete.

1. F r a c t u r i l e i n c o m p l e t e se observă mai ales la copii și se prezintă sub următoarele forme :

— *deformarea osului în grosime*, care are loc printr-un mecanism de presiune în lungul osului. În aceste condiții se produce mai mult o **dislocare trabeculară în regiunea metafizară**, care se traduce radiografic printr-o ușoară îngroșare fusiformă sau în inel (fig. I.118) ;

— *ruperea incompletă* sau *inflexiunea* se observă la copii, cînd datorită elasticității osului și a grosimii periostului, se produce un traiect de **fractură care interesează numai corticala dinspre convexitatea osului**. Este clasica fractură *en bois vert* (fig. I.119).

— *înfundarea* se observă mai ales la oasele late ale craniului ;

— *fisurile* se întîlnesc mai ales la adulți și rareori la copii. Integritatea formală a osului este păstrată și numai radiografia din incidențe diferite, poate să arate traiectul de fractură.



Fig. I.118. — Fractură incompletă : deformare în grosime a metafizei distale a radiusului.

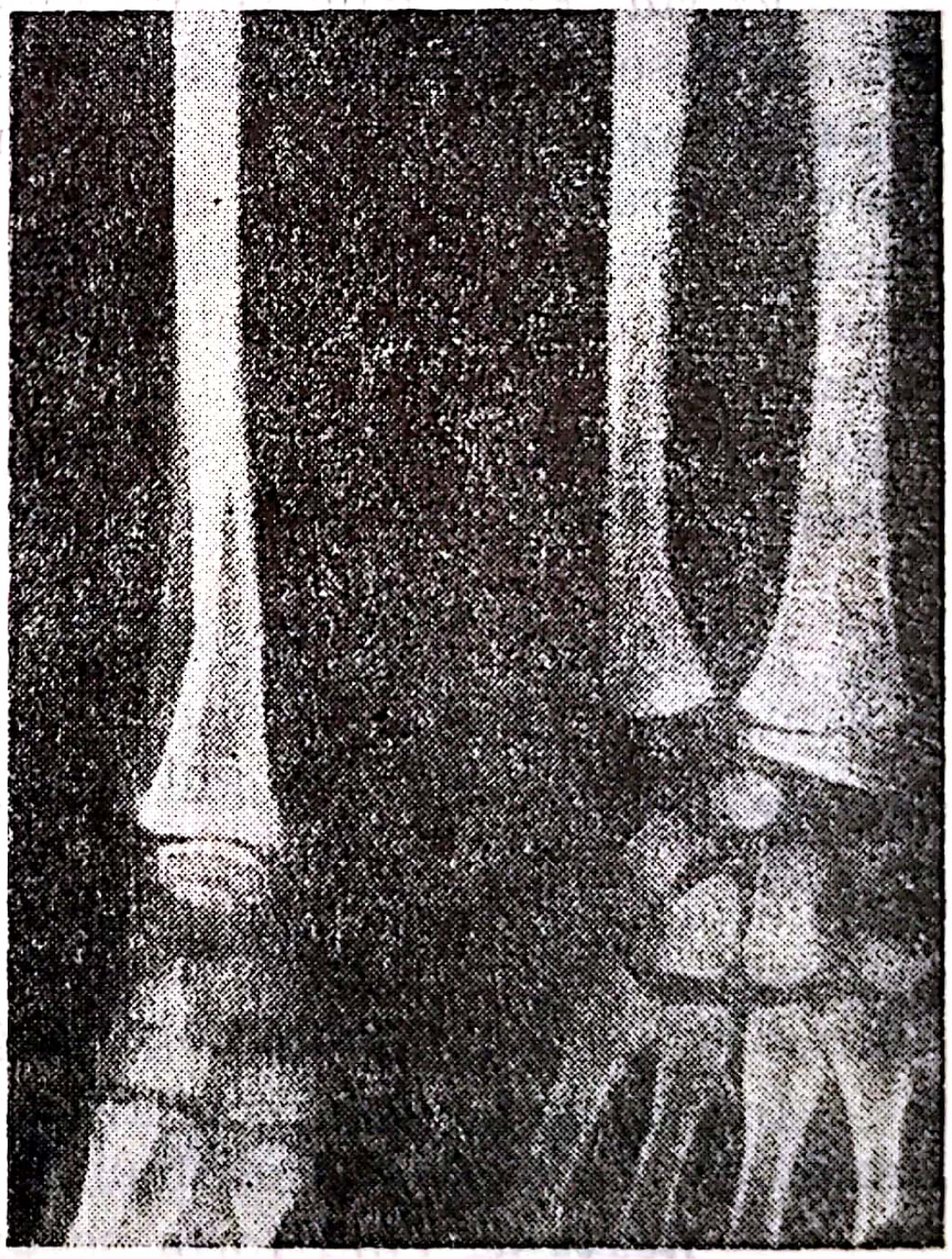

Fig. I.119. — Inflexiunea radiusului sau fractura *en bois vert*.

2. F r a c t u r i l e c o m p l e t e

a) Traiectul de fractură poate să aibă sediul variabil, în caz de fractură directă și, dimpotrivă, să se situeze la nivelul punctelor slabe ale osului, dacă fractura este indirectă. El poate să fie **transversal**, **oblic**, **spiroid**, **longitudinal**.

b) Fragmentele sînt în general în număr de două; uneori un traiect de fractură accesoriu separă un al treilea fragment. Cînd există mai multe traiecte, fractura este **cominutivă** (fig. I.120).

c) *Deplasarea fragmentelor* este variabilă, uneori minoră, alteori este complexă. Această deplasare se poate face :

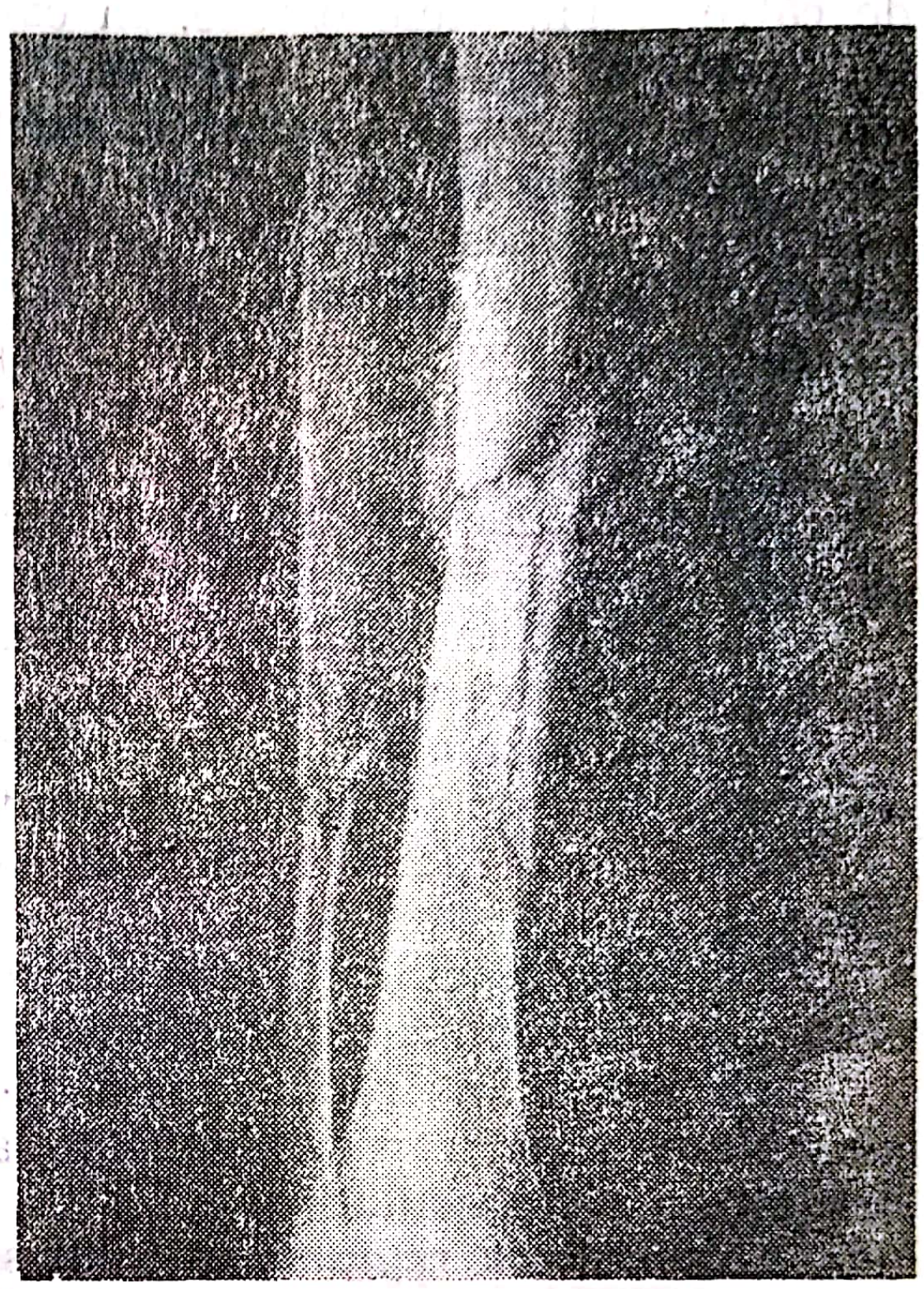

Fig. I.120. — Fractură cominutivă a oaselor gambei.

1. *prin* **translaţie**, cînd unul din fragmente este deplasat înainte, înapoi, intern sau extern faţă de celălalt fragment ;
2. *prin* **ascensiunea unui fragment în lungul celuilalt**, producînd încălecarea lor ;
3. *prin* **rotaţie**, cînd un fragment se roteşte în jurul axului său longitudinal, în vreme ce celălalt rămîne imobil, sau ambele fragmente se rotesc unul faţă de celălalt ; în aceste cazuri există decalajul fragmentelor ;
4. *prin* **unghiularea unui fragment faţă de celălalt**.

De obicei fragmentele suferă deplasări complexe, cînd se asociază 4+2 unghiularea cu încălecarea, sau deplasarea laterală cu decalajul. 1+3

3. L e z i u n i l e p ă r ţ i l o r m o i. Prin acţiunea agentului traumatic, părţile moi din jurul focarului de fractură pot să fie lezate în grade diferite de gravitate, ceea ce va avea o influenţă capitală în prognosticul şi evoluţia fracturilor.

Pielea poate să fie contuzionată sau secţionată prin acţiunea agentului traumatic sau poate să fie înţepată de vîrful ascuţit al unui fragment osos. Alteori, prin deplasarea şi nereducerea la timp a fracturii, pielea poate să fie întinsă ca pe un căluş şi se necrozează secundar.

Mușchii sînt frecvent lezați prin contuzie sau desirare de către fragmentele fracturare.

Periostul este de obicei rupt, decolat pe diafiză și, uneori se interpun lambouri periostice între fragmentele osoase, ducînd la întîrzieri în consolidare.

Vasele mici sau mari pot să fie contuzionate, înțepate sau sfîșiate de către fragmentele osoase. În cazul ruperii vaselor mici, se formează un hematom local dar, cînd este rupt un vas mare, poate să aibă loc o sîngerare importantă, care să amenințe viața bolnavului.

Nervii pot să fie și ei lezați prin contuzionare, înțepare sau rupere. Leziunile nervoase pot să meargă de la simpla întrerupere funcțională (neuropraxie), la zdrobire cu păstrarea continuității tecilor Schwann (axonotmesis) sau la secțiunea completă a nervului (neurotmesis).

Leziunile vasculare și nervoase sînt oricînd posibile în cadrul fracturilor și, de aceea, ele vor fi cercetate sistematic.

Articulația poate să fie lezată direct prin traiectul de fractură ce se prelungește spre nivelul său sau prin înțepare cu un fragment osos.

În sfîrșit, în politraumatisme, *viscerele* pot să fie lezate, ceea ce complică grav evoluția fracturilor.

Simptomatologie. Semnele locale de fractură se împart în semne de probabilitate și semne de siguranță.

- *Semnele de probabilitate* sînt importante și trebuie cercetate atent.

Durerea fracturară este foarte vie, într-un punct fix și este exacerbată prin mobilizarea fragmentelor.

Echimoza în fracturi, cînd segmentul osos este acoperit de mase musculare, apare tardiv și uneori la distanță, prin fuzarea sîngelui de-a lungul tecilor musculare.

Deformarea regiunii este un semn clinic de valoare și se datorește deplasării fragmentelor. El poate să fie însă înșelător, cînd deformarea este situată la o articulație luxată sau este datorită unui hematom mare.

Scurtarea regiunii are valoare diagnostică mare dacă se produce între cele două extremități articulare ; este înșelătoare dacă se produce în vecinătatea unei articulații care poate să fie luxată.

Impotența funcțională este un semn frecvent întîlnit în fracturi, dar poate să fie găsită și în contuzii sau în luxații.

- *Semnele de siguranță* au o valoare mai mare pentru diagnostic, însă ele trebuie căutate cu grija de a nu agrava leziunile.

Mobilitatea anormală, prezentă în fracturile complete, poate să lipsească în fracturile incomplete.

Crepitația osoasă se percepe o dată cu mobilitatea anormală. Ea nu trebuie confundată cu crepitația fină a cheagurilor hematomului.

Întreruperea continuității osoase, apreciată prin palpare, constituie un semn prețios. Fractura transversală a rotulei sau fractura olecranului cu deplasare, oferă prilejul de a pune în evidență acest semn.

Netransmiterea mișcării de-a lungul unui os este un semn de fractură completă.

Examenul radiografic este mijlocul cel mai sigur pentru a pune în evidență o fractură, cu condiția unei bune execuții tehnice. El trebuie făcut sistematic, mai înainte de orice tentativă de reducere și, pentru

Scanned with OKEN Scanner

a fi complet în aprecierea importanţei deplasărilor, el trebuie să fie efectuat cel puţin din două incidenţe.

Evoluţie. În evoluţia fracturilor se vor privi fenomenele legate de vindecarea focarului de fractură, precum şi răsunetul pe care îl are traumatismul osos asupra ţesuturilor vecine.

Evoluţia focarului de fractură. În mod obişnuit, fractura evoluează către sudura extremităţilor fracturate printr-o formaţie denumită *calus*.

În dezvoltarea acestui proces de cicatrizare osoasă se descriu mai multe aspecte care, departe de a fi complet elucidate, redau totuşi, în mare, dinamica acestei consolidări.

Aspectul histologic al formării calusului. Consolidarea focarului de fractură trece prin mai multe faze :

1. ***Faza hemoragică şi hiperemică*** (faza pseudoinflamatorie). Imediat după fractură apare un revărsat sanguin care se întinde între fragmentele osoase şi ţesuturile vecine. Acest revărsat sanguin suferă procesul de coagulare încît, el apare alcătuit în parte din sînge, în parte din cheaguri. În jurul său are loc o reacţie inflamatorie aseptică, aceasta fiind caracterizată prin edem, vasodilataţie, transsudat seros şi care se întinde departe de focarul de fractură.

Ţesutul conjunctiv al periostului, al măduvei şi al ţesuturilor vecine suferă un proces de întinerire, devenind un ţesut conjunctiv de tip mezenchimal, care invadează progresiv şi destul de rapid, hematomul.

2. ***Faza calusului fibros.*** Celulele conjunctive nediferenţiate care au invadat hematomul se multiplică şi se transformă în celule formatoare de os (osteoblaste) şi de cartilaj (condroblaste) sub influenţa factorilor diverşi de natură vitaminică, hormonală, mecanică. 12 zile

Acest ţesut de neoformaţie duce la unirea fragmentelor osoase cu un calus fibros, în interiorul căruia se găsesc şi insule de ţesut cartilaginos. La alcătuirea acestui calus fibros iau parte celulele stratului profund al periostului, celulele endostului şi ale măduvei, şi celulele ţesutului conjunctiv al manşonului muscular din jurul focarului de fractură.

Concomitent cu această proliferare şi metaplazie celulară are loc dezvoltare importantă a reţelei vasculare a calusului, care asigură nutriţia celulelor. Acolo unde dezvoltarea celulară ţine pasul cu dezvoltarea reţelei vasculare, are loc o transformare spre osteoblast a celulelor ţesutului conjunctiv tînăr, iar acolo unde multiplicarea celulară depăşeşte cu mult pe aceea vasculară, se produce o transformare condroblastică.

Concomitent cu dezvoltarea şi metaplazia celulară şi cu dezvoltarea fibrelor colagene, la nivelul calusului fibros se produc modificări ale proprietăţilor substanţei fundamentale, care devine mai densă, preosteoidă.

3. ***Faza calusului osos primitiv.*** Către a treia săptămînă de evoluţie, calusul fibros începe să se mineralizeze iar zonele cartilaginoase încep să sufere un proces de osificare encondrală, astfel că se ajunge la un calus osos primitiv cu trabeculaţie dezordonată. 3 săpt.

Treptat, printr-un proces de resorbţie şi de apoziţie osoasă, calusul osos primitiv suferă un lung proces de remodelare, care duce la înlocuirea ţesutului osos primitiv prin ţesut osos lamelar. Acest proces de

remodelare, dirijat și de forțele mecanice care se exercită în acel loc, duc în cele din urmă la refacerea continuității și a formei osului fracturat.

Aspect clinic. Dinamica consolidării focarului de fractură se poate aprecia și pe baza aspectelor clinice.

În prima fază se constată semnele unei reacții pseudoinflamatorii manifestate prin creșterea temperaturii locale și, uneori a celei generale, aspect ușor eritematos al pielii, edem și tumefiere globală a segmentelor de membru. Fragmentele sînt mobile.

După 12 zile aceste fenomene pseudoinflamatorii se atenuează, iar fragmentele rămîn încă mobile unul față de celălalt.

După 3 săptămîni fragmentele încep să țină unul de celălalt, mobilitatea dispare progresiv, iar temperatura locală începe să scadă și să se apropie de aceea a segmentului sănătos.

Consolidarea fracturii se apreciază clinic prin :

- perceperea calusului la palpare ;
- dispariția durerii în focar ;
- dispariția impotenței funcționale.

Răsunetul asupra țesuturilor vecine :

În urma fracturii, și legat de procesul de vindecare a acesteia, se produc o serie de tulburări la nivelul celorlalte țesuturi vecine.

• *Tulburări locale.* **Musculare**. Fractura se însoțește de atrofie musculară, chiar dacă nu este imobilizată ; ea este accentuată cînd membrul este imobilizat, și foarte redusă, dacă se instituie precoce tratamentul funcțional de recuperare.

Articulare. Articulațiile supra- și subiacentă focarului de fractură sînt sediul unui revărsat sinovial precoce. Modificările articulare cele mai importante apar însă tardiv, sub forma redorii, care poate să meargă pînă la anchiloză fibroasă. Redoarea este favorizată de imobilizare și poate să fie prevenită prin mobilizarea precoce a articulației. În acest scop, trebuie evitate imobilizările prelungite în aparate gipsate. De aici rezultă superioritatea osteosintezei ferme în tratamentul fracturilor întrucît, dispensînd de imobilizarea gipsată, permite reluarea precoce a mișcărilor articulare.

Circulatorii. În primele zile de fractură se instalează un edem care cuprinde tot membrul și care cedează în circa două săptămîni ; în acest moment se poate aprecia clinic topirea masei musculare.

După scoaterea aparatului gipsat la membrul inferior și reluarea mersului, se produce o reapariție a unui edem tranzitoriu, care cedează după cîteva zile. Alteori, acest edem, persistent și el, traduce tulburările vasomotorii determinate de tromboza venelor profunde.

• *Tulburări generale.* Din cauza interdependenței strînse a osului cu celelalte aparate și sisteme din organism, repararea fracturii pune în joc numeroase mecanisme de reglare, ceea ce face ca procesul de cicatrizare să constituie o veritabilă boală care se însoțește de tulburări generale : **insomnie, oboseală, anorexie, creșterea temperaturii**.

Complicații

• *Complicații generale imediate.* Ele sînt consecința traumatismului și sînt dependente de violența acestuia și de teren.

Scanned with OKEN Scanner

Congestia pulmonară se instalează la bătrîni repede după traumatism, ducînd la bronhopneumonie gravă.

Tulburări urinare apar la bătrîni cu adenom de prostată care, pînă la accident urinau mulţumitor.

Infecţia urinară, care urmează retenţiei de urină cu azotemia consecutivă, poate să pericliteze viaţa accidentatului.

Diabetul, care era latent înaintate de traumatism, poate să ia un aspect clinic sever, ducînd la acidoză.

Embolia grăsoasă, altădată contestată, se admite azi că este destul de frecventă şi constituie o complicaţie gravă. Grăsimea medulară vehiculată de la nivelul focarului de fractură, poate să producă embolii grăsoase pulmonare cu dispnee, junghi toracic, paloare, senzaţie de moarte iminentă. Emboliile grăsoase cerebrale pot să ducă la o stare de somnolenţă, amnezie, confuzie sau tulburări vizuale.

În cazul emboliei grăsoase, la 2—3 zile de la accident, urinile conţin picături fine de grăsime iar uneori capătă un aspect lactescent.

• *Complicaţii locale imediate*

Fractura deschisă. Pe primul plan al complicaţiilor locale imediate se situează fractura deschisă. Comunicarea focarului de fractură cu exteriorul se poate face printr-o plagă produsă din afară de către agentul vulnerant. În acest caz plaga este mare, adesea anfractuoasă, cu corpi străini incluşi şi practic infectată. Alteori, comunicarea focarului cu exteriorul se face dinăuntru, prin înţeparea pielii şi a ţesuturilor moi de către unul din fragmentele osoase, cu ocazia unei mobilizări imprudente a fragmentelor sau în urma unei tentative de reluare a mersului, imediat după accident. În aceste cazuri plaga este punctiformă şi fractura poate să fie considerată neinfectată.

Comunicarea focarului de fractură cu exteriorul face ca hematomul fracturar să se scurgă (şi prin aceasta se întîrzie procesul de cicatrizare), iar pe de altă parte se deschide poarta pentru infecţie.

Infectarea focarului de fractură perturbă în mod grav procesul de consolidare, ajungîndu-se la osteită şi pseudartroză.

Infecţia duce la lichefierea calusului fibrinoproteic din primele zile, datorită toxinelor microbiene de tipul streptokinazei. În mediul septic diferenţierea celulară spre linia condroblastică şi cea osteoblastică nu se mai produce, încît se scoate din mecanismul osificării contribuţia osteoblaştilor.

Infecţia împiedică procesul de polimerizare a mucopolizaharidelor substanţei fundamentale, împiedicînd fixarea sărurilor fosfocalcice pe ţesutul osteoid al calusului. Infecţia duce la distrugerea fosfatazelor alcaline locale, tulburînd prin aceasta complexele procese biochimice care condiţionează formarea calusului. Fosfatazele sînt împiedicate să acţioneze şi prin faptul că mediul local se menţine, prin infecţie, la un pH acid.

Prin toate aceste mecanisme, infecţia se dovedeşte a fi un factor inhibitor al procesului de consolidare.

Leziunile nervoase. Deosebit de expuşi la traumatisme sînt nervul radial, care poate fi lezat la nivelul şanţului de torsiune al humerusului, nervul sciatic popliteu extern, la nivelul gîtului peroneului şi nervul median la plica cotului. Dar şi celelalte trunchiuri nervoase pot

să fie lezate, fie în momentul traumatismului, fie printr-unul din fragmente. Leziunile pot să meargă de la simpla contuzie a nervului *(neuropraxis)*, la înțeparea acestuia cu întreruperea cilindraxilor *(axonotmesis)* și pînă la secțiunea completă a nervului *(neurotmesis)*.

Asocierea leziunii nervoase la fractură impune, din punct de vedere terapeutic, intervenția chirurgicală.

Leziunile vasculare duc la hemoragii mari prin ruperea unor vase importante, cu instalarea unei anemii grave. Înțeparea unui vas de calibru mare duce la constituirea unui hematom pulsatil sau a unui anevrism.

Ischemia. Membrele pot să fie private, din cauze diverse, de circulația sanguină într-un mod mai mult sau mai puțin important.

a) Ischemia cutanată duce la formarea escarelor care, în momentul desprinderii, deschide focarul de fractură și produce infectarea ei secundară. De obicei, aceste escare se produc prin apăsarea aparatului gipsat asupra eminențelor osoase (maleole, călcîi, crestele iliace) și pot să fie evitate printr-o atentă aplicare a gipsului.

b) Dacă ischemia este mai profundă ea poate să atingă nervii, producînd o paralizie, care poate să fie definitivă, dacă circulația nu se restabilește. Ischemia la nivelul mușchilor produce infarctizarea lor cu scleroză și retracție consecutivă. Aceste ischemii musculare, frecvente la nivelul antebrațului, constituie sindromul Volkmann și, leziuni similare pot să fie întîlnite și la nivelul gambei și al piciorului.

c) Cînd ischemia este întinsă și mai accentuată se produce gangrena membrului.

Aceste accidente ischemice pot să fie, aproape întotdeauna, puse în legătură cu o compresiune exercitată de un aparat gipsat circular; edemul care se dezvoltă sub acest înveliș inextensibil, poate să agraveze eventualele leziuni vasculare produse prin fractură.

Trombozele venoase. Sînt cunoscute edemele cronice ale membrelor după scoaterea aparatelor gipsate de imobilizare a fracturilor. Frecvența complicațiilor trombotice la nivelul membrului pelvian este mai mare la persoanele în vîrstă și la cei cu deficiențe cardiace.

Interpunerea de părți moi. Prin deplasarea fragmentelor fracturare, între acestea se pot așeza părți moi din jur (mușchi, aponevroze, periost, tendoane) care vor favoriza instalarea pseudartrozei.

• *Complicații locale tardive*

Calusul vicios se întîlnește cînd fractura nu a fost corect redusă sau cînd deplasarea s-a reprodus sub aparatul gipsat. Deși fractura s-a vindecat, restabilirea continuității osoase s-a făcut în așa fel, încît ea antrenează tulburări funcționale.

Dintre varietățile de deplasare a fragmentelor de fractură care au fost menționate mai înainte, cele mai grave din punct de vedere funcțional sînt **decalajul** și **unghiularea**.

De aceea, examenul clinic trebuie să aprecieze mai ales răsunetul funcțional al deplasării, cît și starea musculaturii.

Chiar și calusurile vicioase aparent bine tolerate, în timp, duc la **deteriorarea articulațiilor subiacente și la instalarea artrozei.** De aceea, chiar și atunci cînd tulburările funcționale sînt minore, se impune corectarea chirurgicală a deplasărilor.

Tratamentul comportă trei metode :

— osteoclazia, care se aplică atunci cînd calusul este încă maleabil și poate să fie redresat ;

— osteotomia, operație care permite să se obțină o corecție perfectă, constituie metoda preferată ;

— rezecția, deși corectează complet dezaxarea, lasă o scurtare a membrului.

Întîrzierea de consolidare. Întîrzierea de consolidare a fracturilor poate să țină de o reducere imperfectă a fragmentelor sau de o contenție insuficientă a lor.

Mai rar, această întîrziere poate să fie atribuită unor cauze generale, care duc la diminuarea rezistenței și a reactivității organismului. Întîrzierea de consolidare se recunoaște prin aceea că la mobilizarea focarului (care nu este consolidat în timpul în care normal ar fi trebuit să consolideze), **bolnavul acuză dureri**.

De obicei, prelungirea termenului de imobilizare a fracturii într-un gips bine executat, cu care bolnavul poate să meargă, duce la consolidarea focarului.

Pseudartroza. În întîrzierea de consolidare, osificarea reparatoare se efectuează, dar cu mare întîrziere, ceea ce are ca rezultat o prelungire a timpului de vindecare. Întîrzierea de consolidare este o stare tranzitorie, care poate să evolueze spre vindecare sau spre pseudartroză.

Pseudartroza este, dimpotrivă, o stare definitivă ; fără intervenție chirurgicală activitatea osteogenică este definitiv oprită. În aprecierea stării de pseudartroză, factorul timp nu poate fi invocat. Cel mai bun criteriu clinic este **dispariția durerii din focar la mobilizarea fragmentelor**.

Anatomie patologică. Se descriu trei tipuri anatomopatologice de pseudartroze :

1. ***Pseudartroza fibrosinovială*** realizează o adevărată articulație rudimentară, cu extremitățile osoase operculate și modelate unul pe celălalt, cu o capsulă articulară și legături fibroase interfragmentare și adesea cu o cavitate sinovială. Această varietate de pseudartroză este rară.

2. ***Pseudartroza fibroasă*** este cea mai frecventă. Extremitățile osoase sînt densificate, uneori efilate, mai frecvent sînt îngroșate, în picior de elefant, cu canalul medular operculat. Între fragmente se găsește un țesut fibros dens și dur, ceea ce face ca focarul de pseudartroză să fie puțin mobil și impotența funcțională redusă, bolnavul putînd să meargă cu pseudartroza (fig. I.121).

Alteori, extremitățile osoase sînt largi, dar rarefiate, cu osteoporoză ; această varietate, din punct de vedere terapeutic, este favorabilă.

3. ***Pseudartroza flotantă.*** Spațiul interfragmentar este mult mai larg, ajungînd la 8—12 cm și este umplut cu țesut fibros. Extremitățile osoase sînt efilate, eburnificate, cu obliterarea canalului medular (fig. I.122).

Etiologie. Pseudartrozele, în marea lor majoritate, se datoresc greșelilor de tratament, stării generale a bolnavului și caracterului traumatismului.

1. *Caracterul traumatismului*. a) Pierderea de substanță osoasă, produsă prin traumatismul inițial sau prin intervenția chirurgicală, cum se întîmplă în fracturile de război sau după eschilectomii largi, duc la pseudartroză.

Fig. I.121. — Pseudartroză fibroasă a tibiei. Extremitățile pseudartrozei sînt densificate și deformate „în picior de elefant".

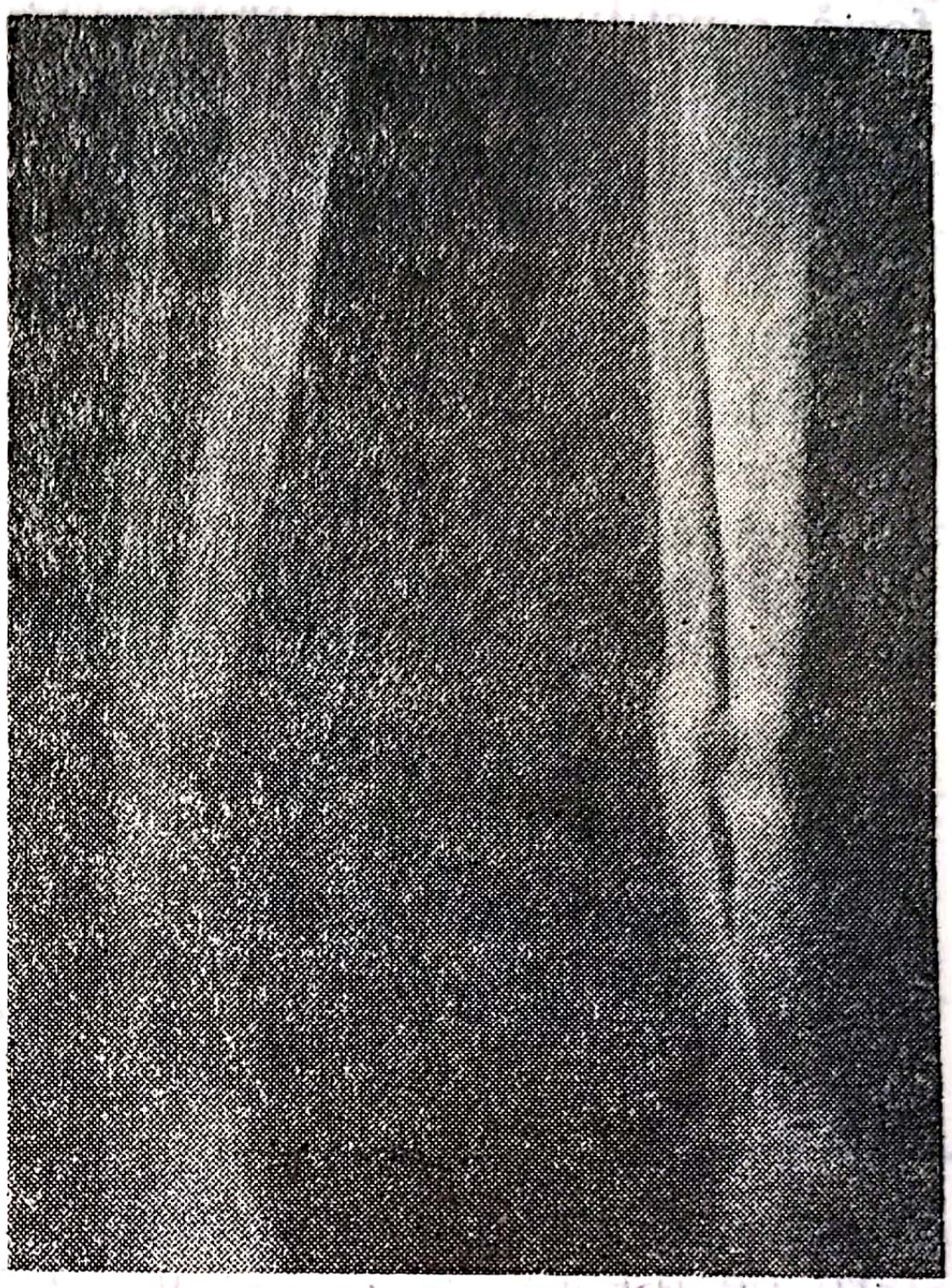

Fig. I.122. — Pseudartroză flotantă a tibiei cu sclerozarea și efilarea extremităților pseudartrozei.

b) *Infecția*. Dacă fractura s-a infectat, consolidarea poate să eșueze ajungînd la pseudartroză. **Printr-o imobilizare prelungită, pseudartroza poate să fie evitată deseori.**

c) *Necroza*. Traumatismul poate să suprime vascularizarea unui fragment osos (fractură dublă, fractura colului femural) și să întîrzie sau să împiedice consolidarea (fig. I.123).

2. *Starea generală a bolnavului*. S-a incriminat altădată sifilisul, diabetul, malaria, ca fiind responsabile de instalarea pseudartrozei. În acest sens s-a exagerat, deoarece cu un tratament bine condus, chiar și în cazurile de osteomalacie, boală Paget sau în fracturile din cadrul sifilisului osos, se poate obține consolidarea.

3. *Greșeli de tratament*. Aproape toate pseudartrozele se datoresc unei greșeli de tratament : greșeli de reducere, fragmentele fiind depărtate sau deplasate ; greșeli de imobilizare, prin imobilizarea insuficientă sau de prea scurtă durată ; greșelilor de tehnică chirurgicală, prin : lipsă de asepsie, deperiostare largă, fixare defectuoasă a fragmentelor, folosirea unor materiale de osteosinteză neadecvate.

Simptomatologie. Unul din semnele importante ale pseudartrozei este **mobilitatea în focar**, după o perioadă îndelungată de la terminarea

imobilizării. Mişcarea este de obicei ***nedureroasă***. Uneori **mişcarea anormală** este foarte redusă sau chiar lipseşte, ca în pseudartroza fibroasă strînsă. Numai examenul radiologic, în aceste cazuri, poate să pună diagnosticul.

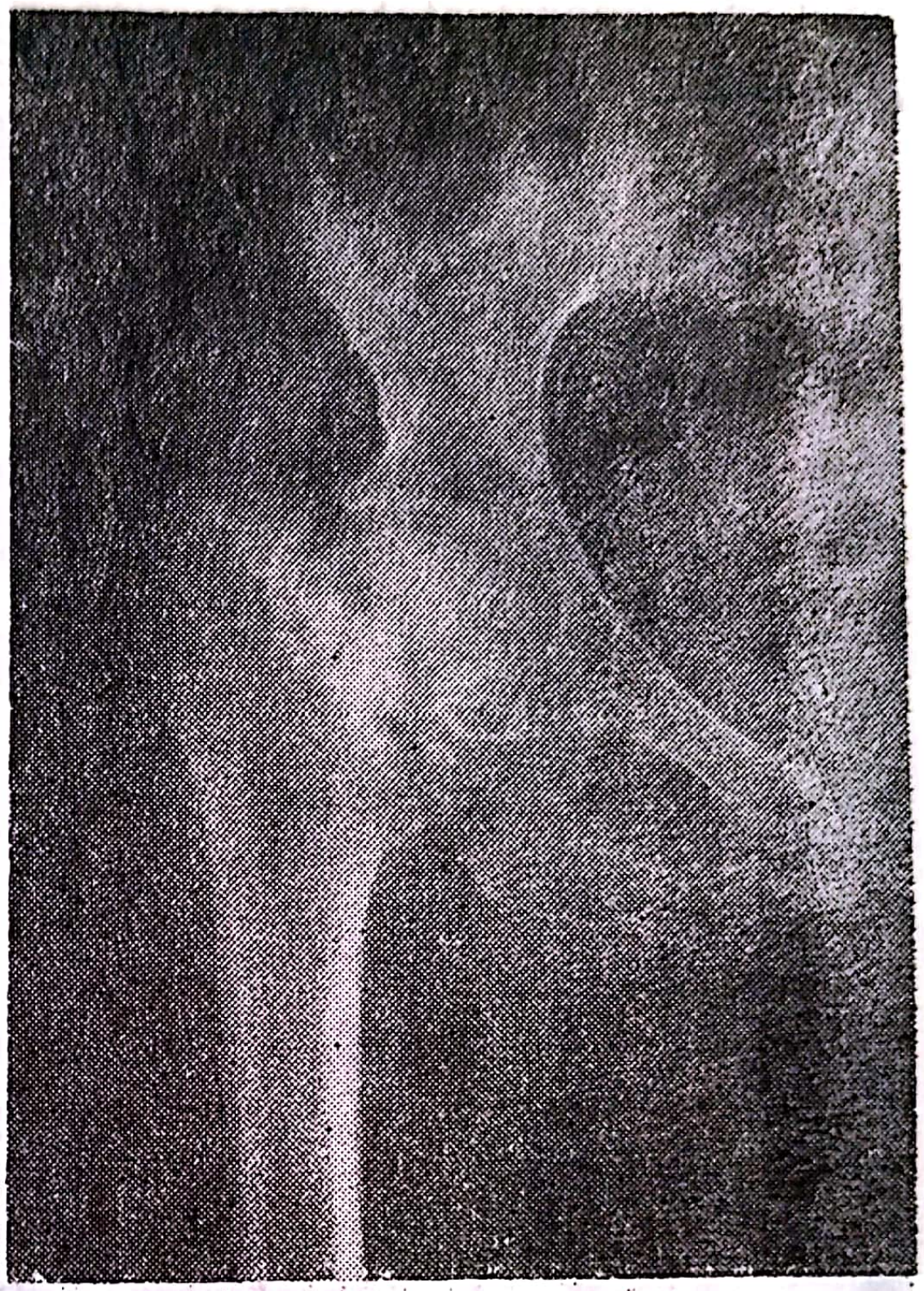

Fig. I.123. — Pseudartroza colului femural cu necroza capului.

Impotenţa funcţională este în funcţie de forma anatomopatologică a pseudartrozei ; este accentuată în pseudartroza flotantă şi în cea fibroasă.

Tratament. Tratamentul pseudartrozelor este numai chirurgical. În formele de pseudartroze fibroase, decorticarea osteoperiostică urmată de imobilizarea gipsată este suficientă pentru obţinerea vindecării.

În formele de pseudartroză fibrosinovială, decorticarea osteoperiostică, asociată cu osteosinteză fermă prin începuire cu tijă Küntscher după prealabil alezaj al cavităţii medulare sau osteosinteză cu placă cu compactare, sînt în măsură să asigure consolidarea (fig.I.124). În unele cazuri se poate asocia osteosintezei ferme, osteoplastia cu grefe osoase spongioase autogene, din creasta iliacă.

În pseudartrozele flotante, osteoplastia cu grefoane osoase diafizare autogene (peroneu) sau conservate, asociate cu osteosinteză cu placă sau tijă Küntscher, după caz, pot să soluţioneze convenabil aceste forme clinice.

Pseudartrozele infectate pot să fie tratate prin decorticare osteoperiostică, curăţirea focarului de osteită şi fixarea fermă a fragmentelor cu ajutorul fixatorului extern (fig. I.125).

Osteoporoza posttraumatică. Această osteoporoză, cunoscută şi sub denumirea de sindromul Südeck-Leriche, **se instalează în urma fracturilor sau a entorselor**. Evoluţia acesteia este legată de factorul determi-

nant care este traumatismul și de factori favorizanți cum sînt cel psihic și cel endocrin.

Clinic, osteoporoza posttraumatică se manifestă prin dureri permanente la încercările de mobilizare, atrofie musculară, tulburări vasomotorii (manifestate prin cianoză, răceală, hiperhidroză) și printr-un edem dur, situat pe fața dorsală a piciorului sau a mîinii.

Fig. I.124. — Pseudartroza tibiei consolidată după decorticare și osteosinteză cu placă cu compactare.



Fig. I.125. — Pseudartroză infectată a femurului tratată prin decorticare osteoperiostică, asanarea focarului osteitic și imobilizare cu fixator extern.

Radiografic, se constată o demineralizare intensă a oaselor mîinii sau ale piciorului, cît și a extremităților oaselor lungi din vecinătate. Această decalcificare este la început lacunară, cu alternanțe de zone osoase cu structura normală cu altele în care orice structură dispare, dînd oaselor un aspect pătat (fig. I.126).

Cînd decalcificarea este mai intensă, oasele apar transparente, numai conturate sau cu aspect tulbure, ca norii pe cer. În formele cu demineralizare maximă, pe alocuri, dispar și contururile osoase.

În stadiul de revenire, contururile osoase încep să fie vizibile și apare structura trabeculară interioară.

Patogenia. Așa cum susține Leriche, osteoporoza posttraumatică apare ca urmare a tulburărilor neuroreflexe simpatice care antrenează tulburările vasomotorii.

Tratamentul se adresează dezechilibrului vasomotor prin interceptarea arcului reflex prin infiltrații locoregionale sau blocaje ganglionare cu Xilină.

Pentru modificarea regimului circulator se recurge la antihistaminice, la ganglio- și neuroplegice, iar pentru a favoriza formarea suportului proteic al osului și mineralizarea, se recurge la : administrarea de hormoni anabolizanți proteici, vitaminoterapie și fizioterapie. Chinetoterapia, efectuată cu prudență și progresiv dozată, se dovedește o metodă foarte valoroasă în tratamentul acestei osteoporoze.

Fig. 1.126 — Osteoporoză posttraumatică difuză a oaselor carpului și degetelor.

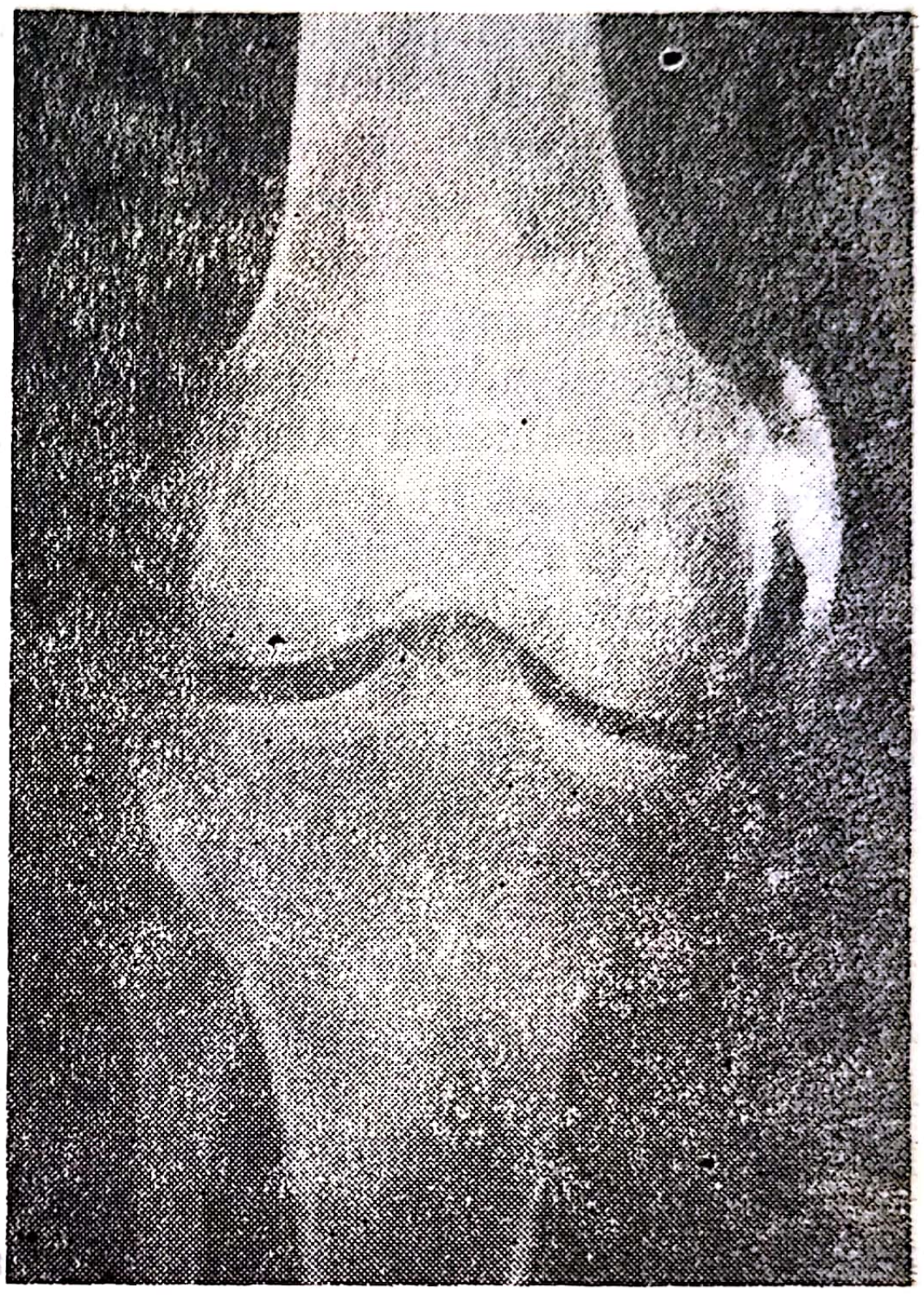

Fig. 1.127 — Osteom periarticular al genunchiului.

Osteoamele periarticulare posttraumatice. Aceste formațiuni osoase apar tardiv în jurul articulațiilor sau în mușchii din imediata vecinătate a capsulei. Ele se datoresc unui proces de osificare a hematoamelor din jurul articulației și, în osificare, intervine probabil un fenomen de „inducție".

Osteoamele periarticulare apar la două-trei săptămîni de la traumatism și se dezvoltă uneori impresionant, înconjurînd articulația ca o carapace osoasă. La genunchi, aceste osteoame, produse prin microtraumatisme, sînt cunoscute sub denumirea de sindrom Pellegrini-Stieda (fig. I.127).

Tratamentul osteoamelor formate și care jenează funcția articulară constă în îndepărtarea lor chirurgicală, dar numai după ce ele au ajuns la deplină maturitate, apreciată radiologic prin conturul net și prin structura omogenă.

Pentru profilaxia osteomului posttraumatic poate să fie utilă administrarea locală de alfachemotripsină sau röntgenterapie în doze antiinflamatoare.

Scanned with OKEN Scanner

VI. *Litiaza renală.* La polifracturații care au petrecut o lungă perioadă de imobilizare la pat și care au avut semne discrete de suferință renală, se poate constata instalarea litiazei renale. Pe lîngă imobilizarea prelungită și iritația renală, litiaza poate să fie favorizată de prezența fosfatazelor în rinichi și de administrarea unei medicații calcice abuzive.

Tratamentul fracturilor

Obiectivul principal al tratamentului fracturilor îl constituie restabilirea funcției și, pe cît posibil, și a formei membrului.

De aceea tratamentul trebuie să realizeze :

1. Refacerea, pe cît posibil anatomică, a osului fracturat, corijînd deplasările, deci făcînd *reducerea* fracturii și *imobilizarea* ei pînă la formarea unui calus solid.

2. Menținerea în stare funcțională a articulațiilor, mușchilor și circulației membrului sau restabilirea cît mai rapidă a acestora. Acest deziderat se realizează prin reducerea timpului de imobilizare la minimum necesar, compatibil cu consolidarea fracturii și prin instituirea, cît mai precoce, a unui tratament de recuperare funcțională, prin contracții musculare și mobilizarea articulară chiar din timpul imobilizării fracturii.

1. *Refacerea anatomiei osului.* Restabilirea formei osului fracturat cuprinde două stadii : *reducerea fracturii* și *imobilizarea ei*. În acest scop pot fi folosite două metode : tratamentul ortopedic, fără deschiderea focarului de fractură și tratamentul chirurgical.

a) *Tratamentul ortopedic.* I **Reducerea**. Fractura se reduce cu atît mai ușor, cu cît aceasta se face mai aproape de momentul producerii ei. Organizarea hematomului pe de o parte, și contractura sau retracția musculaturii, pe de altă parte, vor constitui obstacole din ce în ce mai mari în calea reducerii.

Reducerea este ușurată dacă contractura musculară este anihilată prin anestezie sau prin tracțiune continuă, timp suficient. Reducerea se poate realiza prin manipulări externe efectuate cu mîna sau cu dispozitive mecanice, dintre care menționăm masa ortopedică și diferitele cadre reductoare.

Uneori reducerea nu se poate obține într-o singură ședință și, pentru realinierea fragmentelor osoase trebuie să se recurgă la tracțiunea continuă. Această tracțiune continuă se obține cel mai bine prin trecerea transosoasă a unei broșe Kirschner, care este menținută întinsă printr-o potcoavă metalică. Extensia continuă cu ajutorul benzilor adezive este astăzi părăsită, pentru faptul că nu este bine tolerată de tegumente, cînd se aplică o greutate mare.

Reducerea prin tracțiune continuă trebuie însă supravegheată de aproape și controlată radiografic.

II **Imobilizarea**. După reducerea fragmentelor se recurge, de cele mai multe ori, pentru imobilizarea fracturii, la aparatele gipsate. Acestea trebuie să fie bine aplicate, să nu fie capitonate prea gros, pentru a lua contact cît mai direct cu osul. În acest scop, aplicarea gipsului direct pe pielea acoperită cu jerseu, realizează cea mai bună imobilizare dar, în mîini neexperimentate, procedeul poate să ducă la apariția de escare sau de leziuni vasculare, dacă gipsul este aplicat prea strîns.

Pentru a fi eficace, aparatul gipsat trebuie să imobilizeze cel puțin o articulație deasupra și o alta sub focarul de fractură, evitînd astfel

mișcările de rotație în ax. Membrul trebuie să fie imobilizat, pe cît posibil în poziție funcțională, pentru a preveni redorile, atrofia musculară și osoasă.

În cazurile în care imobilizarea prin aparat gipsat nu este suficientă, din cauza edemului mare sau din cauza vîrstei înaintate, se poate recurge la imobilizarea prin tracțiune continuă simplă sau asociată cu suspensie. În eventualitatea folosirii tracțiunii continue în scop de imobilizare, trebuie știut că forța necesară menținerii fracturii reduse este mult mai mică decît aceea necesară reducerii însăși. Ca atare, tracțiunea trebuie diminuată din momentul obținerii reducerii, pentru a nu se produce o îndepărtare a fragmentelor fracturare care să ducă la întîrzierea consolidării sau la pseudartroză.

b) *Tratamentul chirurgical.* Cînd prin mijloacele ortopedice de mai sus nu se poate obține reducerea sau imobilizarea bună a unei fracturi, este nevoie să se recurgă la tratamentul chirurgical.

Acesta constă în deschiderea focarului de fractură, eliberarea fragmentelor, care pot fi apucate cu pensele de os și reducerea, sub controlul vederii, a deplasărilor. Odată reduse, fragmentele pot să fie fixate cu ajutorul implantelor metalice.

Față de avantajele considerabile de precizie și de eficacitate pe care le prezintă tratamentul chirurgical, trebuie arătate și pericolele la care acest tratament îl expune pe bolnav. Dacă acest tratament nu se face în condiții de asepsie mult mai riguroase decît pentru chirurgia curentă și dacă nu se efectuează de către un chirurg obișnuit cu acest gen de intervenții, posedînd tot utilajul necesar, el expune la complicații disproporționat de mari față de scopul urmărit.

De aceea, acest tratament nu va fi aplicat decît cînd sînt satisfăcute următoarele condiții :

— sală de operație în care nu se practică decît operații aseptice ;

— aparatură și instalații chirurgicale perfecte ;

— masă și dispozitive ortopedice care să permită manevrarea cu forță a fragmentelor la distanță de focarul de fractură ;

— o tehnică chirurgicală ireproșabilă, evitînd deperiostarea întinsă a osului, pentru a cruța vascularizația sa, cu o grijă deosebită la manevrarea fragmentelor osoase, fără violență (cît mai blînd) și, pe cît posibil, cu evitarea de către chirurg a contactului direct, manual, al plăgii și osului, acesta făcîndu-se prin mijlocirea instrumentarului.

Nesocotirea acestor condiții atrage după sine numeroase dezastre : osteite, pseudartroze, fistule, necroze sau chiar amputații, pentru o leziune care, cu mijloace mai prudente, s-ar fi vindecat poate, cu o ușoară infirmitate.

Reducerea odată obținută este urmată, de regulă, de osteosinteză, cu ajutorul unor implante metalice dintre care mai folosite sînt : șuruburile, plăcile înșurubate, tijele sau cuiele-placă din materiale inoxidabile speciale care să fie inerte și să nu producă nici o reacție din partea organismului (fig. I.128).

Pe de altă parte, folosirea implantelor metalice nu trebuie să împiedice presiunea reciprocă a suprafețelor fracturare, sub acțiunea tonusului muscular. De aceea se folosesc cu deosebire plăcile cu compac-

Fig. I.128. — Osteosinteză prin înșurubare într-o fractură helicoidală a femurului.

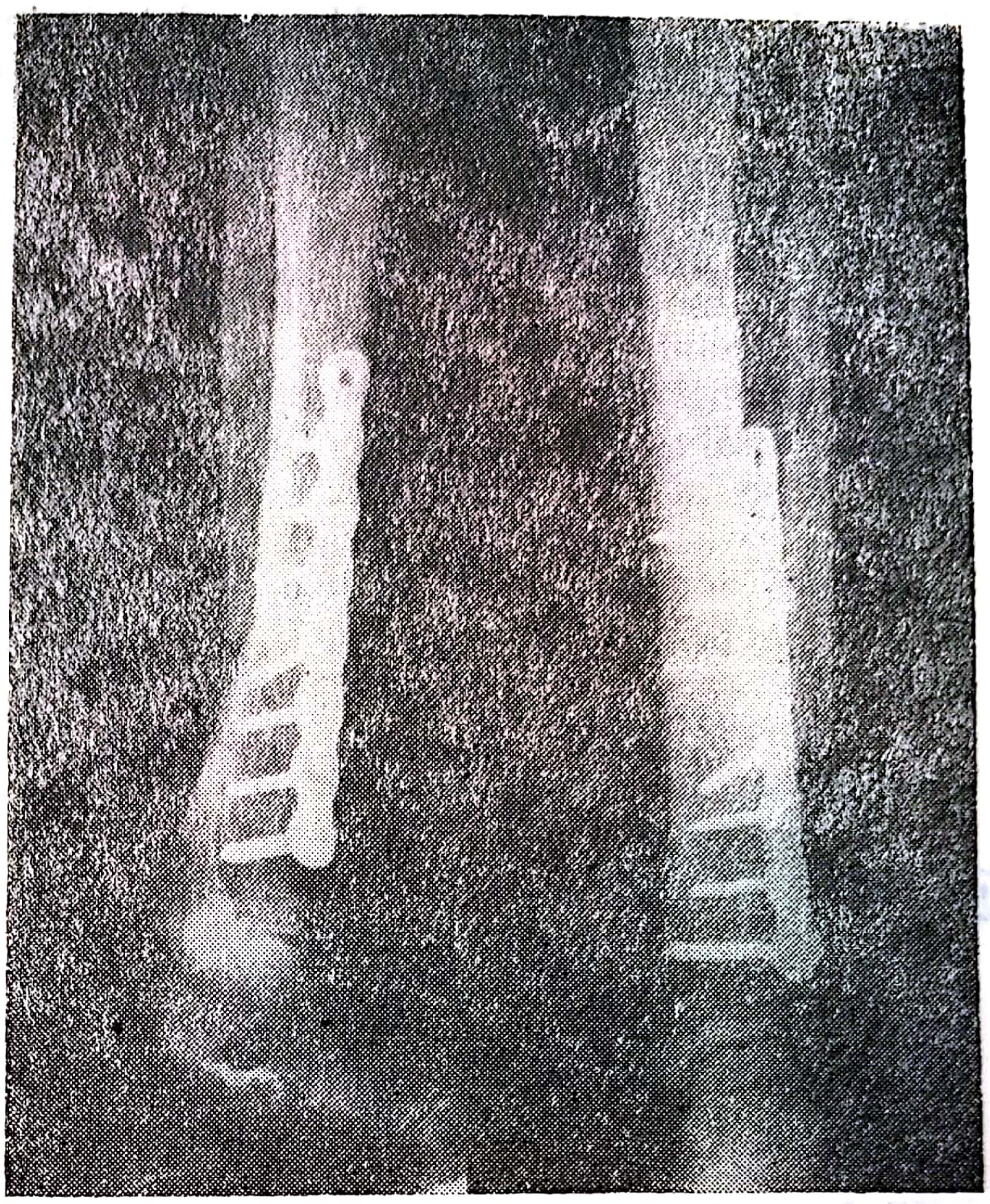

Fig. I.129. — Osteosinteză cu placă înșurubată într-o fractură de gambă.

tare de tip AO sau Danis, plăcile cu găuri ovale sau tija centromedulară Küntscher (fig. I.129).

Tija Küntscher este indicată în special în fracturile diafizare transversale ale femurului, ale cubitusului și uneori ale tibiei și, dacă este bine adaptată la dimensiunea cavității medulare, poate să realizeze o imobilizare riguroasă, fără să se recurgă și la imobilizarea gipsată (fig. I.130).

Utilizarea osteosintezei metalice este justificată dacă se realizează un montaj robust și durabil; dacă nu se asigură acest lucru, osteosinteza este dăunătoare.

2. *Tratamentul de recuperare*

Tot atît de important ca și reducerea și imobilizarea fracturii este tratamentul chineziologic în scopul recuperării funcției prin acțiune asupra mușchilor și articulațiilor.

Rezultatul acestui tratament va fi cu atît mai bun, cu cît va fi instituit mai curînd și urmat fără întrerupere. În aproape toate cazurile, exercițiile de contracții musculare pot să fie începute la cîteva zile de la reducerea fracturii și ele se vor adresa în special grupelor musculare esențiale, la nivelul segmentului fracturat; ele nu vor fi niciodată prea violente ca să frîneze procesul de consolidare.

Scanned with OKEN Scanner

De asemenea, bolnavul va fi încurajat să-și contracte musculatura membrelor libere printr-un program de gimnastică condus de medic sau de cadre de specialitate ale serviciului de recuperare, mobilizîndu-i și articulațiile care nu au fost cuprinse în aparatul gipsat.

Fig. I.130. — Osteosinteză cu tijă centro-medulară Küntscher într-o fractură diafizară a femurului.

După scoaterea aparatului gipsat, exercițiile musculare și articulare vor fi intensificate, făcute fără întreruperi pe toată perioada zilei.

La chineziterapie se asociază, în același scop al recuperării funcționale, masajul, fizioterapia și balneoterapia.

I.9.1.1. FRACTURILE LA COPIL

Oasele copilului prezintă o mare elasticitate și flexibilitate în comparație cu oasele adultului. Această elasticitate ține de faptul că, la copil, componenta cartilaginoasă este reprezentată de cartilajele articulare, foarte groase, și de cartilajul de creștere, adevărate tampoane elastice cum se exprimă Vereanu, interpuse între diafiză și epifiză. Aceste calități sînt cu atît mai evidente (pregnante), cu cît oasele sînt mai subțiri și copilul este mai mic.

Deși, în comparație cu adultul copilul are prilejuri de traumatizare mult mai numeroase, grație elasticității osoase, greutății reduse a corpului, pîrghiilor osoase mai scurte și mai suple, maselor musculare mai reduse (încît nu dau contracții bruște ca la adult), fracturile sînt mult mai reduse ca număr și gravitate.

Scanned with OKEN Scanner

În privința consolidării fracturilor, datorită proceselor biologice mult mai active la copil, acesta nu numai că-și consolidează fractura mai repede decît adultul, dar și modelarea calusului se face mai bine, cu tendință netă de a reda osului fracturat forma sa inițială.

Capacitatea plastică a organismului copilului este cu atît mai mare cu cît copilul este mai mic. De aici și timpul mult mai scurt în care consolidează o fractură a copilului față de adult. O fractură diafizară de femur, consolidează la un nou-născut în 18—21 zile, la un copil de 6—7 ani, în 30—35 zile, iar la un adult în 3—4 luni.

Calusul fracturar la un copil este hipertrofic, determinat de potențialul deosebit de intens al reparației osoase, dar și de faptul că periostul se decolează cu ușurință de pe os, producînd un hematom fracturar mare.

Modelajul funcțional al calusului se face, de asemenea, cu atît mai bine cu cît copilul este mai mic. Reducerile incomplete ale fracturilor, care păstrează un mic grad de unghiulare, tind să se corecteze prin depunerea țesutului osos în concavitate ; după o perioadă de 1—2 ani de la fractură, controlul poate să arate un os normal. Același lucru se poate petrece și cu deplasările laterale ale fragmentelor și chiar în scurtările cu încălecarea fragmentelor pînă la 2 cm ; scurtarea se poate corecta cu creșterea. După vîrsta de 12 ani însă, aceeași scurtare de 2 cm, trebuie corectată.

Modelarea ulterioară a calusului prin procesul de creștere face ca, în unele fracturi juxtaarticulare, funcția articulară să se îmbunătățească peste timp. Exemplul cel mai grăitor îl reprezintă fracturile supracondiliene ale humerusului, la care o reducere inițial incompletă, se face cu limitarea mișcărilor de flexie a cotului datorită proeminenței anterioare a fragmentului diafizar ; prin creștere, calusul se deplasează proximal și flexiunea cotului cîștigă în amplitudine.

În schimb, deplasarea fragmentelor prin decalaj (rotirea unuia sau a ambelor fragmente) nu mai poate să fie corectată prin creștere și, ca atare, decalajul trebuie cu orice preț corectat. În cazul fracturilor de antebraț, necorectarea decalajului poate să ducă la limitarea mișcării de pronație-supinație.

De asemenea, datorită elasticității osului și mai ales a grosimii deosebite a manșonului periostal, la copil întîlnim adesea fracturi incomplete :

— ***fractura „în lemn verde"*** este întîlnită în fracturile diafizare ale oaselor lungi. Fiind fracturi produse prin flexiune, numai corticala de la nivelul convexității se fracturează, întocmai ca o creangă verde care este îndoită ;

— ***fracturile subperiostice*** sînt fracturi complete, dar periostul gros și intact menține fragmentele cap la cap ;

— ***fracturile prin compresiune*** se produc cînd acțiunea traumatismului se exercită în axul lung al osului. Sînt tot fracturi subperiostice, situate la nivelul metafizei și care produc o îngroșare inelară a osului ;

— ***fracturile parcelare asociate cu dezlipirea epifizară*** se întîlnesc la extremitățile oaselor lungi. Traiectul de fractură, oblic sau vertical, se oprește la nivelul cartilajului de creștere pe care îl dezlipește apoi de pe metafiză ;

— ***fracturile pe os patologic*** sînt mai frecvente la copil decît la adult. Ele se disting prin ușurința cu care se produc, adesea după traumatisme minore, iar deplasarea fragmentelor este minimă, cum se întîmplă în osteomielită, chistul osos, osteita fibroasă sau tumoarea cu mieloplaxe.

La copil, întîrzierea de consolidare și pseudatroza sînt rare. Totuși, pentru oasele antebrațului se pun unele probleme în legătură cu formarea mai înceată și cu fragilitatea calusului, ceea ce favorizează apariția fracturilor iterative.

I.9.2. TRAUMATISMELE ARTICULARE

Cînd traumatismul acționează asupra aparatului capsuloligamentar al unei articulații, aceasta este supusă unor forțe divergente care tind să deplaseze epifizele dincolo de limitele lor de mișcare, producînd, în acest mod, leziuni de **deșirare, de distensie** sau de **smulgere**. Aceste leziuni reprezintă substratul anatomic al entorselor, atunci cînd nu îngăduie deplasarea permanentă a epifizelor osoase ; dar cînd, prin gravitatea lor conduc la pierderea permanentă a contactului suprafețelor articulare, produc luxația. Autorii clasici făceau din entorsă, primul stadiu al luxației, numind-o „luxația oprită la primul grad“ (A. Paré) sau „luxația temporară“ (Vidal de Casis).

Deși Leriche a căutat să minimalizeze importanța leziunilor anatomice, punînd accentul pe tulburările vasomotorii reflexe posttraumatice, izolînd astfel entorsa de luxație, cercetările și constatările intraoperatorii din ultima vreme au redat leziunilor capsuloligamentare importanța pe care o au în fiziopatologia entorsei.

I.9.2.1. ENTORSELE

Entorsa este o leziune traumatică obișnuită, s-ar putea spune chiar banală, pe care toată lumea o cunoaște și care, definită științific, apare ca expresie a unei tulburări funcționale determinată de traumatizarea aparatului nervos, atît de bogat reprezentat la nivelul ligamentelor (Leriche) și, pe de altă parte, a unei distorsiuni articulare mecanice, mergînd de la alungirea pînă la ruptura ligamentelor (Paitre), fără pierderea contactului permanent între suprafețele articulare.

Etiopatogenie

Etiologie. Frecvența cea mai mare este întîlnită la bărbații adulți, în special la sportivi. Este rară la bătrîni, la care epifizele sînt fragile și expuse mai curînd la fracturi, precum și la copii, care au ligamentele suple și elastice.

Localizarea mai des întîlnită o constituie articulația gleznei și, în al doilea rînd, genunchiul. Celelalte localizări : articulația mediotarsiană, radiocarpiană, articulațiile degetelor, sînt mai rare.

Scanned with OKEN Scanner

Printre cauzele predispozante, care pot să faciliteze producerea unei entorse, sînt de menționat malformațiile congenitale (picior strîmb, genu-valgum) sau diformitățile cîștigate, care modifică statica normală a articulației (laxități articulare posttraumatice, atrofie sau paralizie musculară).

Traumatismul acționează, cel mai adesea, printr-o **răsucire indirectă a aparatului ligamentar**, produsă prin intermediul unuia din brațele de pîrghie articulare: se produce fie o exagerare a unei mișcări normale, fie o mișcare anormală. Mai rar se poate produce o **depărtare a suprafețelor articulare**.

Anatomie patologică. *Leziunile ligamentare* constituie caracteristica anatomică esențială a entorselor. Multă vreme această leziune a fost ignorată din cauza rarelor constatări necroptice sau operatorii dar, în ultimul timp, grație numeroaselor explorări operatorii (Mondor, Merle d'Aubigné, Judet, Trillat), ele nu au mai fost puse la îndoială. Se pot întîlni două grade de lezare ligamentară:

— ***alungirea***, care se manifestă printr-o relaxare și o extensibilitate crescută a ligamentului lezat. Ea poate să fie minimă, antrenînd o simplă distorsiune a terminațiilor nervoase;

— ***ruptura sau dezinserția*** poate să fie totală sau parțială, cînd ligamentul apare zdrențuit; ruptura poate să fie netă sau neregulată, putînd interesa fibrele ligamentare la diferite niveluri și în diferite planuri. Dezinserția se face, de obicei, cu smulgerea unui mic fragment osos.

Leziunile articulare asociate. ***Capsula articulară*** este deseori deșirată, în special la nivelul la care ligamentul rupt aderă la aceasta.

Sinoviala, de asemenea, poate să fie ruptă la nivelul de tracțiune maximă și să se însoțească de producerea unei hemartroze.

Meniscurile, în cazul entorselor genunchiului, pot să fie dezinserate, fisurate sau rupte, contribuind la agravarea instabilității articulare.

Leziunile periarticulare. ***Țesutul subcutanat*** prezintă numeroase rupturi vasculare, care produc echimoze superficiale, ce apar rapid, precum și un edem, adesea voluminos, care deformează articulația. ***Mușchii și tendoanele*** pot să prezinte deșirări sau rupturi cu producerea de hematoame interstițiale. Fenomenul constant în entorse îl constituie atrofia musculară, care se observă chiar și după o leziune ligamentară minimă și se instalează la 48 de ore după traumatism. Această atrofie musculară determină, în mare parte, prognosticul funcțional al entorselor. Persistența ei este una din cauzele de instabilitate reziduală a articulației și de recidivă a entorsei.

Fiziopatologie. Fiziopatologia entorselor a fost precizată în amănunt de lucrările lui Leriche, care a atras atenția asupra tulburărilor de vasomotricitate și care a făcut din entorsă o boală mai mult nervoasă decît articulară. Totuși, nu trebuie uitat că substratul anatomopatologic al entorsei îl constituie ruptura ligamentară, care va trebui soluționată.

Consecințele vasomotorii ale traumatismului articular sînt importante. Cînd o articulație este traumatizată, aparatul nervos centripet este excitat brusc, iar **răspunsul motor reflex se face prin mușchiul striat, de unde contractura, și prin mușchiul neted, de unde hiperemia.**

În urma traumatismului, metabolismul celular local este atît de intens încît, cu toată hiperemia activă, nu poate să fie asigurat aportul de oxigen necesar pentru ca procesele de degradare metabolică să ajungă la stadiul de bioxid de carbon, apă și uree. Din cauza scindării incomplete a moleculelor de proteine, glucide și lipide rezultă un număr mare de metaboliți intermediari și, ca atare, presiunea osmotică crește excesiv, punctul crioscopic trecînd de la 0,55 la 0,8 mm și chiar la 1,4 mm. Această hipertonie osmotică, provoacă o chemare de lichide în spațiul intercelular, tradusă clinic prin tumefacție. În aceste condiții de hipoxie și de catabolism incomplet, numărul de hidrogen-ioni crește iar pH-ul scade la 6,8—6,5. Aciditatea locală crescută modifică permeabilitatea capilară și favorizează trecerea lichidelor sanguine în spațiul intercelular, producînd o hemoconcentrație cu creșterea vîscozității sîngelui. Dacă cercul vicios nu este întrerupt, vîscozitatea crescută a sîngelui, asociată cu atonia și dilatarea capilarelor, antrenează o încetinire circulatorie locală și, astfel, hiperemiei active inițiale i se substituie o stare de congestie pasivă cu acidoză, care accentuează durerile și contribuie la instalarea osteoporozei dureroase.

Acest răspuns vasomotor condiționează starea circulatorie locală, regimul circulator al mușchilor și al articulației.

Hiperemia activă durează 8 pînă la 10 zile. Dacă este tranzitorie, ea ajută la repararea leziunilor capsulosinoviale și ligamentare, dar dacă persistă antrenează, în lunile care urmează, modificări anatomice importante :

— la nivelul sinovialei, stratul extern al acesteia proliferează muguri de sinovită viloasă, responsabilă de producerea unei hidartroze rebele și recidivante ;

— la nivelul osului, vasodilatația produce resorbția prin halisterează, ducînd la osteoporoză.

Aceste fenomene pot să se extindă și să lase sechele importante în raport cu persistența tulburărilor vasomotorii : de la artrită traumatică minoră (astăzi contestată de unii autori) pînă la manifestările zgomotoase și difuze ale bolii Südeck. Intensitatea și gravitatea acestui răspuns neurovegetativ nu sînt proporționale cu acelea ale traumatismului declanșator și, adesea, este surprinzătoare discrepanța dintre intensitatea sindromului fiziopatic posttraumatic și discreția traumatismului articular.

Deși Leriche nu a acordat atenție cuvenită leziunilor mecanice macroscopice ale ligamentelor, meritul său nu este cu nimic mai prejos, căci descriind reacțiile vasomotorii din entorse, a subliniat interesul pentru infiltrațiile precoce cu Novocaină în blocarea tulburărilor simpatice reflexe, chiar și în cazurile de operat și a furnizat o explicație logică manifestărilor din cadrul osteoporozei algice. Astăzi toți autorii acordă o importanță deosebită leziunilor anatomice ale ligamentelor în entorse, subliniind necesitatea unei reparații chirurgicale precoce.

Simptomatologie. În primele ore după traumatism, articulația nu se apără. **Durerea** este puțin importantă, încît mulți sportivi își continuă jocul. În această perioadă examenul clinic poate să furnizeze cele mai multe date : mișcările anormale, amplitudinea lor, apreciind în mod real întinderea leziunilor ligamentare.

Scanned with OKEN Scanner

Examenul clinic, care de obicei nu se face în primele ore, ci mai tîrziu, cînd durerea se intensifică, iar contractura musculară se face prezentă blocînd articulația, poate să pună în evidență :

— *tumefacția*, care apare în primele ore, uneori intensă și extinsă, încît maschează reliefurile articulare și face dificilă explorarea. Cînd există o *hemartroză* în cursul unei entorse, aceasta traduce fie o leziune sinovială, fie o ruptură ligamentară internă, o smulgere osoasă sau o leziune meniscală (la genunchi) ;

— *hipertermia* este totdeauna prezentă și traduce reacția vasomotorie ;

— *punctele dureroase* sînt căutate în locuri specifice pentru fiecare articulație. În entorsa gleznei ligamentul peroneoastragalian este dureros la presiune ; în entorsa genunchiului se cercetează durerea la inserția femurală sau tibială a ligamentului lateral intern. Trebuie cercetată sistematic durerea de-a lungul interliniei articulare, precum și durerea provocată la distanță, prin cercetarea mișcărilor anormale ;

— *mișcările anormale* trebuie cercetate cu mare atenție și cu multă blîndețe. Mișcarea anormală se percepe ușor și se corectează repede, fiind însoțită de un ușor clacment produs de redeșteptarea contracturii de apărare. Se poate aprecia importanța mișcării anormale, precum și poziția articulară în care ea se produce. Existența unei mobilități anormale mari traduce o entorsă gravă ;

— *amiotrofia* este constant întîlnită în evoluția ulterioară a entorselor. Ea este precedată de o hipotonie, care poate să fie vizibilă, dar mai ales palpabilă.

Examenul radiografic este necesar pentru a elimina o subluxație. El permite evidențierea unei fracturi asociate sau a unei smulgeri ligamentare.

În entorsa gleznei sau a genunchiului, radiografia în poziții forțate de supinație sau pronație a piciorului, de adducție sau abducție a gambei, poate să pună în evidență o căscare a interliniei articulare de partea leziunii **(fig. I.131).**

Artrografia cu substanță de contrast poate să pună în evidență rupturile capsuloligamentare din cadrul entorselor grave sau dezinserția capsulomeniscală (genunchi).

În cazurile de entorse foarte dureroase, examenul clinic și cel radiologic se pot face sub anestezie generală sau locală.

Evoluție. Entorsele simple, fără ruptură ligamentară completă, se vindecă în 3 săptămîni cu recuperare funcțională totală.

Entorsele grave, cu rupturi capsuloligamentare importante, precoce și corect operate, urmate de o bună recuperare funcțională duc, de asemenea, la rezultate funcționale bune.

Cînd însă leziunea ligamentară n-a fost corect tratată, evoluția poate să fie nefavorabilă, lăsînd o articulație dureroasă, care face hidartroze și entorse repetate și care produce o amiotrofie definitivă. Sechelele pot să fie deosebit de invalidante, cu persistența tulburărilor vasomotorii (cianoză tegumentară, edem dur, atrofie cutanată și musculară, osteoporoză) și instabilitate articulară cronică, care poate să antreneze artroza.

Scanned with OKEN Scanner

Tratament. Tratamentul entorselor recente trebuie să realizeze :

— blocajul imediat al reacțiilor vasomotorii nocive, prin infiltrații anestezice, care calmează și durerea ;

— tratamentul leziunii ligamentare propriu-zise prin metode ortopedice sau chirurgicale ;

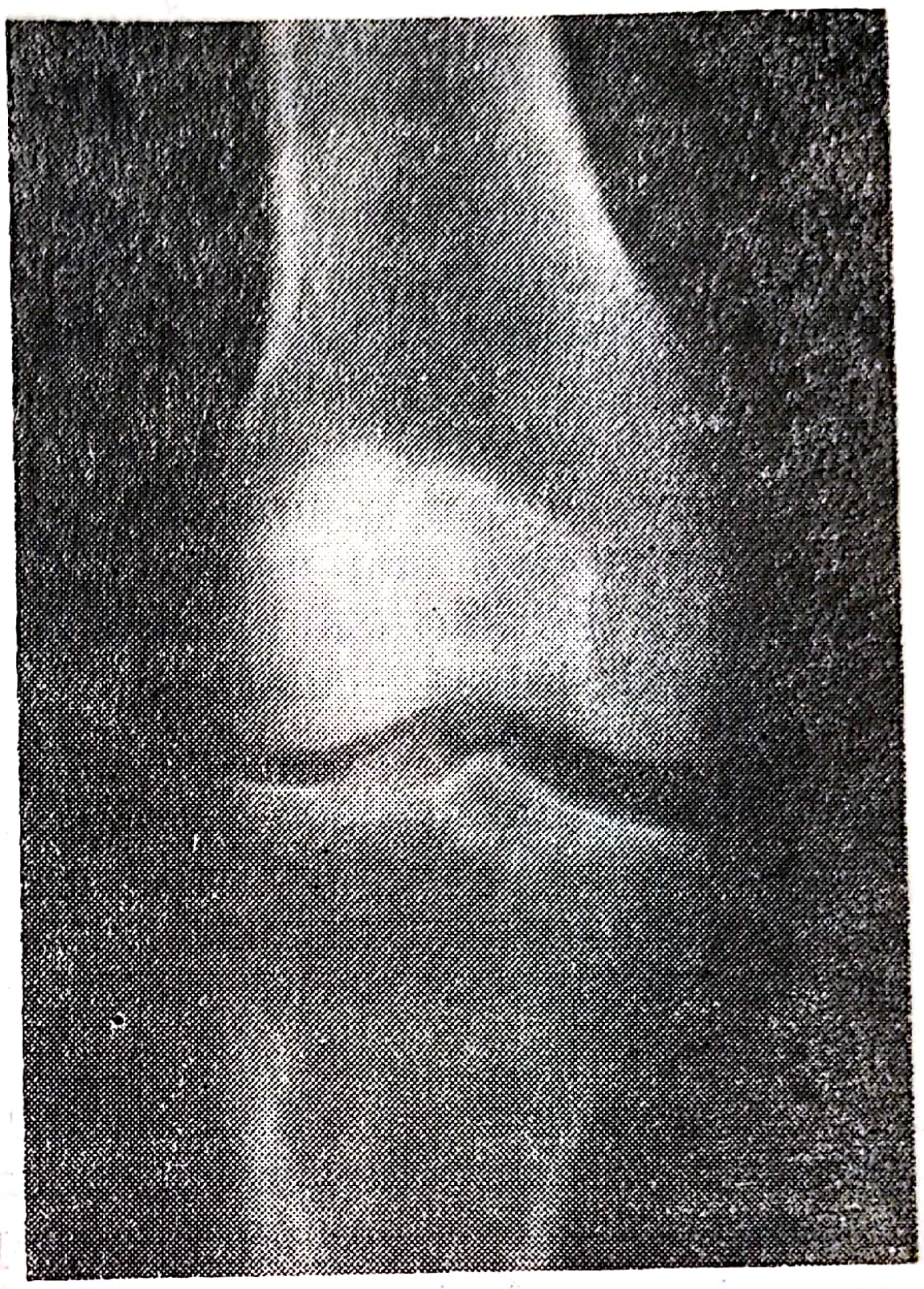

Fig. I.131. — Entorsă gravă a genunchiului cu lărgirea spațiului articular intern.

— combaterea amiotrofiei printr-o reeducare musculară bine condusă.

Blocajul reacțiilor vasomotorii

1.— *Infiltrația cu Novocaină a ligamentelor*, propusă de Leriche, constă în injectarea unei soluții de Novocaină 1% (20—30 ml) în ligamentele articulației, care suprimă durerea și permite mobilizarea imediată în leziunile minore. Infiltrația trebuie făcută precoce și poate fi repetată în zilele următoare. Se asociază Hidrocortizon, Hialuronidază sau Alfachimotripsină.

2.— *Injectarea intramusculară de bromhidrat de scopolamină levogiră*, preconizată de Sauvé (1951), se bazează pe acțiunea paralizantă a medicamentului asupra nervilor vasomotori dilatatori. Se diluează 1/8 miligram de bromhidrat de scopolamină levogiră în 2 ml ser fiziologic și se injectează intramuscular imediat după accident. Efectul este favorabil, mai ales în entorsele ușoare ale gleznei, suprimînd durerea în cîteva minute și edemul regresînd în cîteva ore.

3.— *Aplicarea unui jet de clorură de etil*, propusă de Razemon (1955), se bazează pe efectul vasoconstrictor al frigului cu restabilirea unei stări vasomotorii normale a membrului. Se proiectează, cît mai repede după accident, în punctul dureros stabilit prin palpare, un jet de clorură de etil pînă se formează o pojghiță de gheață.

4.— **Radioterapia funcțională**, recomandată de Didiée, constă în efectuarea a două ședințe de röntgenterapie a 50 r fiecare.

Tratamentul leziunii ligamentare propriu-zise, implică fie tratamentul ortopedic, fie cel chirurgical, în funcție de gravitatea lezională.

1.— **Imobilizarea în aparat gipsat** favorizează calmarea durerilor, resorbția edemului, blocajul reacției vasomotorii și cicatrizarea ligamentelor. Imobilizarea în aparat gipsat este suficientă pentru entorsele la care stabilitatea articulară nu este total compromisă.

2.— În cazurile de entorse grave, cu instabilitate articulară prin leziuni capsuloligamentare, la persoane tinere, sportive, este mai indicat, pentru articulația genunchiului și, uneori, și a gleznei, tratamentul chirurgical. **Sutura ligamentară**, practicată în timp util, în primele 15 zile de la accident (O'Donoghue), reconstituie anatomia normală, folosind țesuturile locale cu vascularizația și inervația lor. Cu cît leziunile sînt mai grave și mai complexe, cu instabilitate articulară marcată, cu atît intervenția este mai necesară și mai urgentă. Ea trebuie să asigure o explorare intraarticulară completă, pentru a elimina toate cauzele de interpoziție intraarticulară.

Combaterea amiotrofiei, printr-o recuperare funcțională, este obligatorie, indiferent dacă tratamentul a fost ortopedic sau chirurgical. În entorsele membrului pelvian, sprijinul pe membrul lezat trebuie temporizat pînă cînd musculatura și-a recăpătat forța necesară pentru a lua pe contul său sarcina de susținere, evitînd solicitarea cicatricei ligamentare la efort.

Din punct de vedere al indicațiilor de tratament, acesta se diferențiază în funcție de gravitatea lezională.

Entorsele ușoare, de gradul I, la care se întîlnesc leziuni ligamentare discrete, întinderea sau ruperea unor fibre ligamentare și la care stabilitatea articulară este păstrată, se tratează funcțional. Infiltrația cu Procaină asociată cu Hidrocortizon sau cu Alfachimotripsină suprimă durerea și blochează reacția vasomotorie, iar aplicarea unei feși elastice previne tumefacția. Accidentatul va fi lăsat să-și folosească articulația, continuîndu-și activitatea. Se pot asocia ședințe de raze ultrascurte, curenți de joasă frecvență sau ultrasunete.

Entorsele mai importante, de gradul al II-lea, la care ligamentele sînt rupte și există un grad de instabilitate articulară tranzitorie, fac necesară imobilizarea articulară în aparat gipsat pentru o perioadă de 3—5 săptămîni, în funcție de importanța articulației interesate. Tratamentul recuperator se instituie în completarea celui ortopedic pentru a preveni amiotrofia.

Entorsele grave, cu leziuni capsuloligamentare întinse, cu instabilitate articulară evidentă, sau care se asociază cu un blocaj articular intern, impun tratamentul chirurgical.

Desigur, în indicația de tratament ortopedic sau chirurgical, trebuie luat în considerație și elementul „teren". Astfel, un tînăr sportiv, care practică sporturi violente (fotbal, schi, tenis) are un interes major să beneficieze de cele mai bune condiții de recuperare, pentru a continua activitatea sportivă. Terenul este ideal pentru un tratament chi-

Scanned with OKEN Scanner

rurgical (cînd acesta este necesar), căci bolnavul vrea cu orice preț, să se vindece și va colabora la tratamentul de recuperare, adesea dificil și îndelungat.

Dimpotrivă, la cei cărora perspectiva tratamentului recuperator îi înfricoșează, la cei în vîrstă și puțin artrozici, la cei pe care activitatea sportivă nu-i mai interesează, un tratament simplu, cît mai puțin traumatizant, le va reda stabilitatea suficientă de care au nevoie.

În general, ținînd seama de aceste elemente, tratamentul chirurgical este mai rar folosit decît cel ortopedic.

Laxitățile ligamentare cronice necesită un tratament chirurgical specializat și el constă în refacerea ligamentară cu ajutorul materialelor plastice biologice (tendoane, fascii, piele) sau eterogene (fibre de carbon). Oricît de sofisticat ar fi, el nu reușește să redea articulației funcționalitatea normală, așa cum se întîmplă în cazul tratamentului chirurgical al leziunilor recente.

I.9.2.2. LUXAȚIILE

Deplasarea extremităților osoase ale unei articulații, antrenînd o modificare permanentă a raporturilor lor, constituie luxația. Cînd pierderea raportului este totală, luxația este *completă*, iar dacă extremitățile articulare rămîn parțial în contact, luxația este denumită *incompletă* sau *subluxație*.

Luxația este *regulată*, cînd deplasarea se face în sensul impus de punctele slabe ale capsulei și de ligamentele articulare, și *neregulată* în caz contrar. În raport cu vechimea leziunii, se disting luxațiile traumatice *recente*, luxațiile *vechi* și luxațiile *recidivante*.

I.9.2.2.1. LUXAȚIILE RECENTE

Etiologie. Mecanism de producere

Frecvența luxațiilor recente este mai mică decît a fracturilor, în medie 1 luxație la 8—10 fracturi; luxațiile membrului toracic fiind mai frecvente decît acelea ale membrului pelvian (77% față de 22%).

În raport cu *vîrsta*, luxațiile sînt rare la copil, din cauza supleții ligamentare (decolările epifizare sînt mai frecvente) ; de asemenea sînt rare și la bătrîni, la care, din cauza osteoporozei senile, oasele se fracturează mai ușor.

Sexul masculin este mai frecvent lezat decît cel feminin în proporție de 3—4 bărbați pentru o femeie (Gurlt).

Luxațiile predomină la adulții viguroși, sportivi și la muncitorii manuali.

Mecanism de producere. Traumatismul este cauza determinantă și poate să acționeze direct, în căderile pe articulație, dar mai frecvent indirect, cînd forța este transmisă prin brațul de pîrghie la distanță, ca în răsucirile forțate ale membrului. Contracția musculară reflexă fixează

poziția membrului în momentul luxației. Traumatismul exercitîndu-se în afara punctelor obișnuite de presiune, produce o distensie capsulară, dezinserția sau ruptura ligamentelor : se formează astfel o breșă în manșonul capsuloligamentar, prin care iese extremitatea articulară, realizînd primul timp al luxației. Alteori mecanismul este mai complex, extremitatea articulară izbind marginea cavității articulare o fracturează sau produce o dezinserție capsuloperiostală.

Acestei deplasări primitive, datorită greutății membrului și contracției musculare, i se asociază aproape întotdeauna o deplasare secundară care fixează luxația într-o poziție caracteristică.

Anatomie patologică. Leziunile, în luxația recentă interesează în principal capsula și ligamentele, mai rar scheletul și părțile moi din jur.

Leziunile capsulare se produc sub forma unei deșirări longitudinale, paralelă cu direcția osului luxat care are forma unei butoniere, totdeauna situată în punctul slab al articulației interesate. În luxațiile șoldului, capsula cedează, într-un prim timp, la partea sa inferioară (Bigelow). **Sinoviala** se rupe în același timp cu capsula, producînd o hemartroză.

Ligamentele sînt dezinserate, rupte, dilacerate, în vreme ce ligamentele antagoniste rămîn idemne, atunci cînd acțiunea lor de frînare nu a fost depășită. Astfel, ligamentele rămase indemne impun o atitudine caracteristică, totdeauna aceeași, pentru fiecare articulație : luxația este regulată. Astfel de ligamente de oprire sînt ligamentul Bertin la șold (ligamentul în Y) și ligamentul coracohumeral la umăr.

Epifizele, în luxația pură, nu prezintă modificări esențiale. Se pot întîlni leziuni minore, sub formă de fisuri osteocartilaginoase, smulgeri parțiale epifizare sau tasări trabeculare. Mai rar, luxația se poate însoți de fracturi ale marginilor cavității articulare, fiind o cauză de ireductibilitate sau de instabilitate a reducerii.

Leziunile părților moi pot să fie întîlnite în cursul luxațiilor sub forma contuziilor sau a dilacerărilor : tendoanele pot să fie smulse sau luxate, vasele și nervii comprimați sau chiar rupți, pielea devitalizată sau perforată (luxația deschisă, gravă ca evoluție).

Simptomatologie. ***Durerea*** este variabilă ca intensitate : acută, în momentul luxației, ea devine treptat mai atenuată și mai difuză. Se poate exacerba cu ocazia unei mișcări spontane sau provocate. În cazul luxațiilor la alcoolici sau la epileptici, durerea poate să lipsească.

Impotența funcțională este completă la început, apoi diminuă cîte puțin. Cînd contractura musculară nu blochează articulația în totalitate, se pot întîlni mișcări anormale, uneori foarte ample, în vreme ce mișcările fiziologice sînt abolite.

Deformarea regiunii articulare este semnul major al oricărei luxații a unei articulații superficiale, în vreme ce atitudinea vicioasă constituie semnul de probabilitate al luxației unei articulații profunde.

Fiecărei articulații îi corespunde o morfologie specială care, în caz de luxație apare modificată, chiar la simpla inspecție, cu condiția ca examinarea să se facă mai înainte de apariția tumefacției articulare și periarticulare. Această modificare a formei articulației poate să fie mai

mult sau mai puţin importantă, în funcţie de articulaţia interesată, varietatea şi mărimea deplasării. În unele cazuri proeminenţa subcutanată a extremităţilor osoase deplasate este foarte accentuată (luxaţia genunchiului, luxaţia cotului), alteori, proeminenţa articulară normală este înlocuită cu o depresiune (luxaţia scapulohumerală).

Atitudinea vicioasă a membrului constituie al doilea semn obiectiv al luxaţiei, şi este caracteristică pentru fiecare luxaţie. Atitudinea vicioasă este permanentă şi se reproduce cu regularitate dacă se încearcă modificarea, atîta vreme cît luxaţia nu a fost redusă. Această poziţie fixă a membrului se însoţeşte, de obicei, cu scurtarea, şi numai excepţional cu alungirea membrului (luxaţia incompletă anterioară a cotului).

Examenul radiologic este obligator şi permite diagnosticul fracturilor asociate (în luxaţia de şold cu fractura diafizară contralaterală a femurului, luxaţia rămîne adesea necunoscută), precum şi importanţa deplasărilor.

Complicaţii. Înainte de orice încercare de reducere a luxaţiei, examenul clinic trebuie să caute existenţa eventualelor complicaţii vasculonervoase, osoase sau cutanate.

Complicaţiile nervoase pot fi întîlnite în cursul luxaţiilor şi ele pot să îmbrace două aspecte :

— sub forma compresiunii sau a unei elongaţii a unui trunchi nervos : paralizia trunchiului sciatic în luxaţia posterioară a şoldului, sau paralizia de median şi de cubital în luxaţia cotului. În aceste cazuri, reducerea de urgenţă a luxaţiei poate face să retrocedeze manifestările neurologice ;

— sub forma leziunii rădăcinilor trunchiului nervos, ca în leziunile plexului brahial produse prin acţiunea traumatismului care a produs luxaţia, nu prin mecanismul luxaţiei.

Complicaţiile vasculare sînt mai rare, vasele rezistînd mai bine la compresiune.

Complicaţiile osoase. Fracturile se asociază uneori luxaţiilor şi pot să intereseze :

— epifiza luxată, ca în cazul luxaţiei anterioare scapulohumerale asociată cu fractura colului chirurgical humeral ; sau segmentul osos rămas pe loc, ca în fractura sprîncenei cotiloidiene, în cazul luxaţiei posterioare a şoldului. În aceste cazuri, fractura articulară asociată complică problema reducerii şi, uneori, a menţinerii reducerii luxaţiei ;

— diafiza subiacentă, situaţie în care manevrele externe de reducere a luxaţiei sînt adesea imposibile.

Complicaţiile cutanate pot să fie primitive, plaga articulară ducînd la luxaţia deschisă, sau secundare unei compresiuni tegumentare cu producerea unei escare, care eliminîndu-se produce luxaţia deschisă secundar. Aceasta se produce mai ales în luxaţiile articulaţiilor superficiale, la mînă sau la picior, şi necesită plastie cutanată pentru a se evita supuraţia articulaţiei.

Tratament. Tratamentul unei luxaţii este o urgenţă. El cuprinde trei timpi principali : reducerea, contenţia şi recuperarea funcţiei.

Reducerea trebuie făcută în primele ore care urmează luxaţiei, căci este mai uşoară în absenţa tumefacţiei, pune la adăpost pe bolnav

Scanned with OKEN Scanner

de complicațiile imediate, de ischemie și, mai ales, previne complicațiile secundare invalidante (paralizia sciatică totală și definitivă sau necroza ischemică a capului femural, în luxația șoldului). Cu cît reducerea este mai tardivă, cu atît leziunile secundare sînt mai frecvente.

Ea își propune ca extremitatea luxată să parcurgă drumul invers decît cel urmat în momentul producerii luxației. Trebuie luptat împotriva contracturii musculare, care fixează luxația în poziția ei definitivă și extremitatea articulară manevrată (obligată) să treacă prin breșa capsulosinovială. Pentru aceasta este nevoie de anestezie generală sau de rahianestezie, iar manevrele de reducere să fie bine reglate și blînde. Pentru fiecare articulație există una sau două manevre care trebuie executate cu blîndețe și relaxare musculară completă.

Dacă reducerea este imposibilă prin manevre externe, trebuie să se recurgă la reducerea chirurgicală.

II **Menținerea reducerii** se face, de obicei, într-un aparat gipsat, un bandaj moale (bandajul Desault, în luxațiile scapulohumerale) sau extensia continuă (în luxațiile șoldului), iar durata imobilizării variază în raport cu întinderea leziunilor și cu articulația interesată.

În cazurile în care reducerea luxației nu se menține, cum se întîmplă în luxațiile cu fractura rebordului glenei scapulare sau a cotilului, intervenția chirurgicală se impune.

III **Recuperarea funcțională** implică reluarea mișcărilor active, de îndată ce imobilizarea a fost înlăturată. Trebuie condamnate manevrele de forță din mobilizarea pasivă, care antrenează redori secundare și masajul articular care favorizează, mai ales la copil, apariția osteoamelor posttraumatice (frecvente la cot).

I.9.2.2.2. LUXAȚIILE VECHI

În luxațiile vechi, leziunile inițiale consecutive deplasărilor osoase sînt cicatrizate ; aceasta face ca o luxație veche să fie o luxație consolidată, cu persistența deplasării (Guibé). Vechimea luxației nu este în funcție de timpul scurs din momentul producerii ei, ci de organizarea (cicatrizarea) părților moi în jurul extremității luxate, cicatrizare care împiedică reducerea luxației prin manevre externe.

Anatomie patologică. Leziunile părților moi capsuloligamentare în luxația veche se caracterizează printr-o degenerescență fibroasă.

Capsula își pierde elasticitatea și se aplică pe cavitatea articulară goală. Ligamentele se retractă și, uneori se osifică, iar mușchii periarticulari se atrofiază și se sclerozează.

Extremitățile articulare se atrofiază, își pierd conturul normal, se deformează, iar cartilajul articular dispare. La noul contact între cele două oase se formează cu timpul **o schiță de neoarticulație, care este cu atît mai perfectă cu cît bolnavul și-a mișcat mai repede membrul**, și aceasta mai ales la tineri.

Simptomatologia. În luxația veche, tabloul clinic se caracterizează printr-un oarecare grad de adaptare a bolnavului la infirmitatea sa :

durerile sînt mai moderate, mișcările de compensare au căpătat o oarecare amplitudine, iar impotența funcțională este mai puțin jenantă.

În schimb, deformarea este mai evidentă, din cauza atrofiilor musculare.

Fig. I.132. — Luxație veche coxofemurală, cu osificări în părțile moi.

Examenul radiologic este necesar atît pentru aprecierea deplasării extremităților articulare cît și pentru a evalua dificultățile operatorii care ar putea fi întîlnite (fig. I.132).

Tratament. Trebuie știut că nu toate luxațiile vechi sînt ireductibile, după cum și faptul că nu toate luxațiile vechi trebuie reduse. În unele situații, mai ales la bătrîni, adaptarea la luxație poate să fie suficient de bună, pentru a folosi membrul, iar durerea este mult atenuată. În astfel de situații, indicațiile de tratament (de obicei chirurgical) nu se pun decît dacă există convingerea obținerii unui rezultat mai bun.

Reducerea ortopedică se poate indica în situațiile în care se apreciază că leziunile nu sînt prea organizate, recurgînd la manevrele clasice, dar evitînd orice manipulare forțată. Cînd nu se reușește, indicația tratamentului chirurgical se impune.

Tratamentul chirurgical poate să urmărească repunerea epifizei luxate, reorientarea unui membru care s-a adaptat suficient de bine la luxație, blocarea sau reconstrucția unei neoarticulații.

Repunerea sîngerîndă, prin artrotomie cu excizia țesuturilor fibrozate și a osteofitelor, este posibilă cînd retracția musculară nu se opune. Operația, foarte dificilă și adesea șocantă, are neajunsul de a lăsa o articulație cu redoare sau chiar cu anchiloză.

Reorientarea membrului se obține, în cazurile în care există o suficientă adaptare anatomică și funcțională la luxație, printr-o osteotomie de corecție practicată sub nivelul neoarticulației.

Blocarea sau reconstrucția articulară pot să fie luate în considerație cînd reducerea ortopedică nu este posibilă. Desființarea articulației, prin artrodeză, poate să dea rezultate foarte bune.

Reconstrucția articulară prin rezecție-reconstrucție, folosind protezele sau interpozițiile de materiale biologice ca piele, fascie proaspătă

sau conservată, poate să dea, de asemenea, rezultate bune, dar indicația ei trebuie bine cîntărită, în funcție de starea musculaturii, de vîrsta bolnavului și de posibilitățile de cooperare ale acestuia la reeducarea postoperatorie.

I.9.2.2.3. LUXAȚIILE RECIDIVANTE

Se caracterizează prin reproducerea lor cu mare ușurință, din ce în ce mai des, după traumatisme minime.

Ele sînt consecința unor modificări osteocapsuloligamentare dobîndite cu ocazia luxațiilor anterioare, adevărate sechele ale luxației traumatice și se întîlnesc mai ales la nivelul articulațiilor laxe: umăr, femuropatelară, temporomandibulară. În unele cazuri poate să fie discutat și rolul predispozant al unor alcătuiri anatomice congenitale (*genu valgum*).

Anatomie patologică. În luxațiile recidivante pot să fie întîlnite două tipuri de leziuni:

a) *Leziunile aparatului capsuloligamentar* care constau din dezinserție, deșirări sau distensii capsulare. În special la umăr sînt descrise dezinserția capsulară sau a bureletului glenoidian (leziunea Bankart), constituind un adevărat defileu pe unde se luxează capul humeral.

b) *Leziunile osoase*, unele fiind dobîndite: tasări sau fracturi ale marginilor, crestături osoase care favorizează agățarea și luxația în cazul unor mișcări (umăr); altele sînt congenitale: turtirea sau hipoplazia unei suprafețe, modificări ale axelor și orientărilor suprafețelor articulare.

Simptomatologie. Nu are nimic deosebit față de luxația recentă, ci doar faptul că simptomatologia este mult mai atenuată și se produce după un traumatism adesea neînsemnat, uneori în timpul somnului, iar reducerea ei este foarte ușoară.

Prognosticul este influențat de frecvența reluxărilor; cînd este foarte mare, poate să antreneze o adevărată infirmitate.

Tratament. Luxațiile recidivante se tratează chirurgical. Tehnicile sînt numeroase și ele vizează:

— fie reconstrucția articulară, cu scopul de a suprima cauza luxației prin reinserții capsulare sau reorientări articulare;

— fie să împiedice în mod indirect reluxarea, prin închiderea defileului printr-o plicatură musculară, bridă tendinoasă sau prag osos, ori să limiteze mișcarea epifizei care se luxează printr-un frîu tendinos.

I.9.2.3. PLĂGILE ARTICULARE

Plăgile articulare, stabilind comunicarea articulației cu exteriorul, și prin aceasta interesînd întotdeauna sinoviala, sînt leziuni care se întîlnesc cu o frecvență medie și care prezintă aspectul unei urgențe chirurgicale, asemănătoare abdomenului acut.

Scanned with OKEN Scanner

În aceste plăgi, mai mult decît în altele, prognosticul vital, uneori, dar totdeauna cel funcțional al traumatizatului, depind de calitatea tratamentului aplicat de la început.

O lungă perioadă de observații a arătat că, atîta vreme cît față de aceste plăgi articulare s-a menținut o atitudine de abstinență chirurgicală, mortalitatea a atins proporții înspăimîntătoare, ajungînd pînă la 50—71% (Denk, Billroth etc.). Din momentul în care s-a adoptat atitudine activă, chirurgicală, și cît mai precoce, mortalitatea a scăzut impresionant, la 8%, pentru ca, o dată cu asocierea antibioticelor la actul chirurgical aceasta să scadă la 0%. Totodată, rezultatele funcționale au continuat să se amelioreze evident, ajungînd la recuperarea integrală a funcției articulare într-o proporție de 75% din cazuri (Young și Muller).

Mecanism de producere. Plăgile articulare se pot produce printr-un traumatism din afară care lezează articulația prin înțepare, tăiere sau prin contuzie (strivire). În cazul plăgilor articulare prin tăiere, aspectul clinic și prognosticul funcțional este mai bun ; cînd plaga articulară este datorită unei contuzii, ca în accidentele de circulație, ea este deosebit de gravă, din cauza strivirii întinse a țesuturilor moi care pot să se sfaceleze secundar și din cauza asocierii frecvente a leziunilor osoase, uneori foarte mari.

Alteori plăgile se produc prin deschiderea dinăuntru în afară a articulației, ca în cazul fracturilor articulare deschise sau a luxațiilor deschise.

Anatomie patologică. Leziunea cutanată poate să fie variabilă ca întindere dar, o plagă mică înțepată nu îndreptățește să fie considerată întotdeauna benignă, căci ea poate masca delabrări întinse ale părților moi periarticulare, iar cele mai grave complicații septice provin uneori după înțepături minime.

Plaga cutanată poate să aibă sediul la nivelul articulației, cînd aceasta este superficială (cot, degete), alteori ea se găsește la distanță de articulație, dar poate să producă efracția unui fund de sac sinovial sau a unei burse care comunică cu articulația (mai ales la genunchi). Cît privește caracterul plăgii cutanate, aceasta poate să fie netă (înțepare, tăiere, proiectil de calibru mic), cînd excizia corectă a marginilor ei nu creează o pierdere de substanță cutanată importantă.

Alteori, cînd plaga este contuză, cu piele devitalizată în jur (plăgi prin zdrobire, proiectile neregulate) leziunile țesuturilor subiacente, capsulosinoviale, pot să fie grave. Întinderea pierderii tegumentare este foarte importantă de considerat, deoarece zonele articulare nu sînt propice grefelor libere, acoperirea cutanată a articulației trebuind să se facă cu lambouri prin rotație sau prin translație. Țesuturile moi subcutanate sînt infiltrate cu un gel roșcat, iar masele musculare zdrobite formează o pulpă hemoragică amestecată cu corpi străini și, uneori cu eschile osoase ; hematoame profunde pot să fie adesea întîlnite.

Toate plăgile articulare, înțepate, tăiate sau zdrobite, se pot asocia cu leziuni neurovasculare și tendinoase. Leziunile juxtaarticulare ale tendoanelor pot să agraveze unele plăgi articulare (tendoanele flexoare ale degetelor).

Structurile capsulosinoviale pot să prezinte leziuni variate. În plăgile punctiforme, buzele plăgii capsulare se apropie, sinoviala se în-

chide și revărsatul sinovial rămîne în spațiul închis. În plăgile largi, plaga căscată lasă să se vadă articulația, care poate să fie murdară prin traumatism și corpi străini (sticlă, ace, cuie) pot să fie retenționați în articulație.

Ligamentele pot să fie secționate sau sfîșiate, iar meniscurile, dezinserate, se comportă ca niște corpi străini.

Leziunile osoase epifizare sînt inconstante. Se pot întîlni fisuri, detașări de fragmente osteocartilaginoase, decalotarea unei epifize, care pot compromite statica și dinamica articulară. **Efracția spongioasei epifizare crește riscul de osteită.**

Fiziopatologie. Evoluția plăgilor articulare, deși se supune legilor generale ale fiziopatologiei plăgilor, prezintă totuși unele caractere particulare legate de cicatrizarea unei leziuni seroase (membrana sinovială), de prezența unei cavități închise (cavitatea articulară) și de evoluția leziunilor țesuturilor rezistente (os, cartilaj, ligamente etc.).

Evoluția plăgii seroase. Cicatrizarea unei plăgi aseptice se face după **tipul fibros obișnuit**; dimpotrivă, în mediu septic, sinoviala reacționează intens. Reacția sinovialei se desfășoară în două faze :

— în perioada inițială, de reacție la traumatism, stratul extern al sinovialei, care este stratul secretor, format din țesut conjunctiv lax bogat vascularizat, este sediul unei exhemii plasmatice locale prin dezechilibru vasomotor. Stratul intern al sinovialei, subțire, format dintr-un înveliș de celule conjunctive turtite cu caracter condroid și aproape devascularizat, fără posibilități de resorbție în mod normal (acționînd ca un filtru permeabil într-un singur sens, din afară înăuntru), lasă să filtreze spre cavitatea articulară substanțele proteice cu moleculă mare din plasmă. Acest strat intern, avascular, ar avea și rolul de a împiedica trecerea germenilor spre cavitatea articulară ;

— în perioada secundară, de reacție la infecție, cînd în țesuturile moi periarticulare infecția este deja prezentă din a 18-a oră, cavitatea articulară este încă neinfectată ; infecția articulară nu se dezvoltă decît după 24—36 de ore. Această întîrziere s-ar explica printr-o barieră temporară, formată de un infiltrat leucocitar masiv la nivelul stratului extern al sinovialei. După cîteva ore, polinuclearele traversează stratul intern al sinovialei și transformă prin proteoliză revărsatul articular, care devine un mediu excelent de cultură pentru germeni.

După cîteva zile, **proliferarea intraarticulară a țesutului conjunctiv venit din stratul extern al sinovialei prin breșă**, va forma o cicatrice exuberantă, anarhică, fibroasă, antrenînd de obicei anchiloze.

Caracteristicile reacției sinoviale, explică unele constatări practice :

— incubația infecției în plăgile articulare este mai lungă cu 24—36 de ore decît a altor plăgi ;

— revărsatul articular, chiar puriform, este steril în primele ore ;

— sinoviala se apără mai bine cînd este închisă și curățată de resturi necrozate.

Problema cavității articulare

Extremitățile osoase împreună cu manșonul capsular întărit de aparatul tendinoligamentar formează o cavitate închisă, diverticulară, care nu poate să fie turtită, desființată. Astfel că, într-o plagă articulară

infectată rămîn spații moarte, iar fenomenele obișnuite care se succedă în cicatrizarea unei plăgi a părților moi (retracția, expulsia și umplerea) nu pot să se producă.

Prin aceasta, cavitatea articulară întreține infecția articulară și complică tratamentul, încît rezecția articulară apare ca o soluție particulară plăgilor articulare, cu scopul desființării cavităților închise supurate și a spațiilor moarte.

Evoluția țesuturilor rezistente ale articulației. În plăgile articulare, osul, cartilajul și capsula articulară au propria lor evoluție.

Astfel *osul*, în cazul fracturilor epifizare, este expus la două complicații : necroza ischemică și infecția.

Necroza ischemică poate să compromitaă nutriția cartilajului și uneori chiar statica articulară, ducînd în final la artroză.

Infecția la nivelul osului este trenantă, invalidantă și poate să îmbrace forma acută sau forma subacută, ducînd la cronicitate și la distrugerea articulației.

Cartilajul poate să fie lezat de traumatism sau prin interceptarea nutriției sale. Leziunile lui se cicatrizează greu (nefiind vascularizat) printr-un fibrocartilaj a cărui valoare funcțională este mediocră.

Capsula și ligamentele se cicatrizează perfect, dacă articulația este imobilizată și evoluția plăgii este aseptică. În caz de supurație sau de defect important capsular, cicatrizarea poate să conducă la **retracție**, care antrenează redoarea sau la **laxitate**, antrenînd instabilitatea.

În plăgile articulare tratate precoce și corect, evoluția spre cicatrizare, fără nici o complicație, este aproape regulă. Totuși, uneori, către a 5-a, a 6-a zi, poate să apară o ușoară reacție articulară ca exsudat, tumefierea și congestionarea buzelor plăgii. În această eventualitate, **puncția articulară** este necesară pentru a aprecia natura lichidului articular : seros, aseptic, care poate fi evacuat prin cîteva puncții sau, dimpotrivă, ușor tulbure, lăptos, arătînd o artrită cu evoluția torpidă și care trebuie tratată ca atare.

Cînd plaga articulară nu a fost tratată precoce, infecția articulară este aproape imposibil de evitat. În cîteva zile se instalează o **artrită** acută, traducîndu-se prin reapariția durerilor articulare, creșterea temperaturii (39—40°), iar local, articulația este tumefiată, cu pielea întinsă și lucioasă iar prin plagă se scurge un lichid tulbure.

Alteori, mai cu seamă în unele plăgi articulare neglijate sau cînd curățirea chirurgicală a plăgii a fost insuficientă, artrita evoluează lent sub tratamentul cu antibiotice, iar semnele clinice sînt trenante : tumefiere discretă și durere articulară.

Pentru a surprinde din vreme această evoluție posibilă spre supurație a plăgilor articulare, trebuie îndepărtat principiul pansamentelor rare (Ollier) și asigurată supravegherea continuă a plăgii.

Diagnosticul pozitiv în plăgile articulare întinse este ușor de pus. În plăgile mici sau acelea situate paraatricular, cînd semnele nu sînt evidente și persistă unele îndoieli, diagnosticul pozitiv sau infirmarea leziunii (plăgii) sinoviale se face numai prin explorarea chirurgicală făcută în sala de operație și sub anestezie generală.

Tratament. Dat fiind pericolul infectării articulare și ținînd seama de faptul că prognosticul funcțional al articulației ține de precocitatea

și de calitatea tratamentului chirurgical inițial, se înțelege că, la nivelul locului accidentului, medicul, după ce a diagnosticat o plagă articulară evidentă sau are bănuiala unei astfel de leziuni, în fața unei plăgi articulare sau paraarticulare mici, va căuta să asigure transportarea cît mai urgentă și în bune condiții a accidentatului către un serviciu de chirurgie. În acest scop, primele îngrijiri pe care trebuie să le acorde sînt : suprimarea durerii, printr-o injecție cu Mialgin, pansarea plăgii cu material steril, fără vreo explorare instrumentală a acesteia și imobilizarea provizorie a membrului pe o atelă de lemn sau de metal sau prin alt mijloc improvizat. În aceste condiții, bolnavul poate să fie transportat cu un mijloc de locomoție. Dacă se prevede o întîrziere în transport, legată de starea de șoc sau de distanța pînă la spital, trebuie început tratamentul cu antibiotice chiar din acel moment. La nivelul spitalului, după examinarea clinică și radiografică, tratamentul este variabil, în raport cu starea de infecție sau nu a cavității articulare, constatată clinic sau operator sau afirmată de laborator.

În plăgile articulare neinfectate, văzute în primele ore sau la care s-a făcut protecția temporară prin antibiotice, cînd nu sînt leziuni osoase concomitente, tratamentul constă în : tratarea chirurgicală a plăgii, imobilizarea postoperatorie și mobilizarea activă cu reeducarea musculaturii, de îndată ce evoluția plăgii o permite.

Esența actului operator constă în toaleta chirurgicală minuțioasă a plăgii : excizia tegumentelor și a părților moi devitalizate pînă la țesut sănătos, cu excizia economică a breșei sinoviale și îndepărtarea corpilor străini din articulație (care este curățită cu ser penicilinat), urmată de izolarea cavității articulare curățite, prin închiderea sinovialei, a capsulei sau a părților moi periarticulare. Ori de cîte ori este posibil, un dren de polietilenă trebuie lăsat în articulație, în vederea unei aspirații continui.

Sutura tegumentelor trebuie să fie făcută în toate cazurile în care articulația nu poate să fie altfel izolată de exterior. În eventualitatea că sutura tegumentară este imposibilă, în urma exciziei largi, trebuie să se recurgă la plastie cutanată prin translația sau rotația lamboului, pentru a acoperi plaga articulară.

În cazurile în care izolarea articulară este asigurată prin sutura sinovialei sau a capsulei, sutura primară a tegumentelor nu este imperioasă și se poate aștepta cîteva zile evoluția plăgii, urmînd ca după 10 zile să se facă o grefă sau plastie cutanată. Totuși, în condițiile practicii civile, la adăpostul antibioticelor, și dacă se asociază și drenajul aspirator închis de tip Redon-Burghele, se poate face sutura primară a plăgii cutanate.

După operație este obligatorie *imobilizarea membrului* într-un aparat gipsat, prinzînd articulațiile supra- și subiacente și care trebuie să fie bivalv, pentru a permite supravegherea plăgii, puncția articulară și injectarea de antibiotice local, precum și îndepărtarea după 2—3 zile a drenajului aspirator.

Tratamentul funcțional, de mobilizare activă a articulației și reeducare a musculaturii, trebuie să înceapă de îndată ce evoluția plăgii articulare o permite, în absența oricărei reacții inflamatorii articulare. Tratamentul fizioterapic se face sub supravegherea zilnică a chirurgului.

În cazurile de plăgi articulare asociate cu leziuni osoase văzute precoce, la tratamentul arătat mai sus se poate asocia, după caz, tratamentul concomitent al fracturii prin repunere sau osteosinteză.

În plăgile articulare infectate, tratamentul este în raport cu forma clinică a artritei.

În plăgile complicate cu artrită subacută, cînd la puncție se extrage un lichid tulbure, injectarea locală de antibiotice asociată cu imobilizarea riguroasă și cu administrarea parenterală a antibioticelor poate să ducă la vindecare.

În plăgile articulare complicate cu artrită acută, cercetările au arătat că, contrar opiniei vechi, care consta în a deschide larg articulația (Willems), acum se afirmă că o articulație se apară mai bine dacă este închisă, după ce toate țesuturile devitalizate, corpii străini și fragmentele osoase libere au fost mai întîi îndepărtate. După spălare cu ser penicilinat, se izolează articulația prin sutura sinovialei sau a tegumentelor, lăsînd un drenaj subțire aspirativ. Articulația este imobilizată în aparat gipsat iar spălările articulare cu antibiotice, asociate cu aspirația discontinuă, se repetă pînă la obținerea vindecării.

Sinovectomia preconizată de Albertin, este propusă de Cauchoix și Duparc (1962) în artritele septice, mai ales în cele localizate la nivelul genunchiului. Ea constă în excizia sinovialei inflamate și închistate și închiderea imediată a articulației.

În cazurile de plăgi articulare complicate cu osteoartrită și cînd viața bolnavului este amenințată prin septicemie, este indicată rezecția articulară sau chiar amputația. Aceste operații sînt astăzi, din fericire, tot mai rar utilizate.

I.9.3. DEZLIPIRILE EPIFIZARE TRAUMATICE

D. VEREANU

In structura anatomică a oaselor lungi ale copilului intră elemente de rezistență diferită : osoasă — dură, pentru diafiză ; cartilaginoasă — elastică, pentru cartilajul de creștere și epifiză. Epifiza, în întregime cartilaginoase la nou-născut și la sugar, nu se poate fractura în urma unui traumatism, dar blocul pe care îl formează cu cartilajul de creștere se poate desprinde de metafiză, rezultînd o dezlipire epifizară traumatică. Locul de mai mică rezistență care a permis dezlipirea se găsește acolo unde cartilajul de creștere diafizoepifizar se transformă în țesut osos tînăr, continuîndu-se cu metafiza. Osul nou-format, cu structură spongioasă, mai fragil, este primul care cedează.

La nou-născut, la sugar și la copilul mic se întîlnesc relativ puține dezlipiri epifizare. Frecvența lor crește însă între 7 și 15 ani, cînd nucleul osos epifizar este suficient de dezvoltat pentru ca epifiza să înceapă să aibă o rezistență osoasă. Cartilajul de creștere rămîne atunci așezat între două masive osoase, de rezistență mai mare decît a lui.

Acțiunea traumatismului asupra extremității unui os lung se poate transmite în așa fel încît ligamentele care rezistă traumatismului smulg epifiza pe care se inserează, dezlipind-o. Dezlipirea urmează mai rar unui traumatism direct, epifizar ; de obicei se produce indirect, printr-o miș-

Scanned with OKEN Scanner

care combinată de tracțiune și de torsiune. Broca a arătat, încă de mult, că dezlipirile se produc la extremitățile osoase la care capsula și ligamentele **se prind pe epifiză**, așa cum se întîmplă la extremitatea inferioară a radiusului, a tibiei și a femurului (fig. I.133). Acolo unde ligamentele

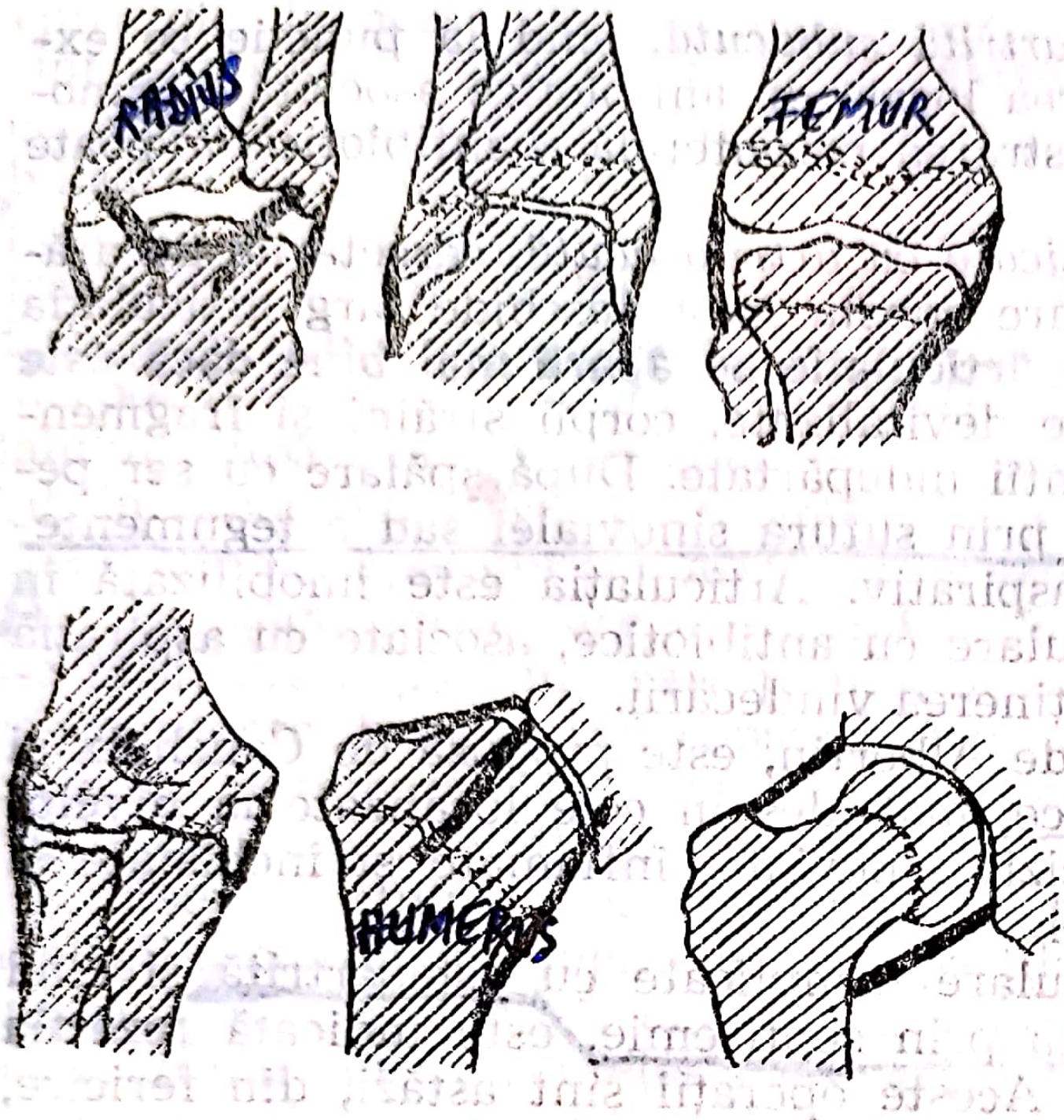

Fig. I.133. — **Schema lui Broca, explicînd mecanismul de producere a dezlipirilor epifizare.**

trec peste cartilajul de creștere (extremitatea superioară a tibiei, șold, extremitatea superioară a humerusului), acesta rămîne ferit de acțiunea traumatismului, astfel încît dezlipirile se produc în mod cu totul excepțional. La cot, epifiza este apărată, dar epitrohleea și epicondilul se dezlipesc frecvent.

Dezlipirea epifizară se însoțește adesea și de o mică smulgere osoasă, uneori chiar a unui fragment osos mai mare, în acest caz putîndu-se vorbi de o **fractură — dezlipire** (fig. I.134 A și B). Acest lucru se întîmplă mai întotdeauna la umăr, unde, pe lîngă inserția diafizară, o parte din ligamente se prind pe epifiză. Dezlipirile pure se întîlnesc mult mai rar.

Ca și în cazul fracturilor, în funcție de violența traumatismului, **fragmentele pot să rămînă în contact, menținute de pericondru și periost** (dezlipirile fără deplasare), ori se pot deplasa.

Simptome. *Dezlipirile epifizare fără deplasare.* Tumefacția, durerea și jena funcțională, apărînd după un traumatism la nivelul unei extremități de os lung, pot să fie singurele simptome ale unei dezlipiri epifizare incomplete fără deplasare. Cum aceleași simptome se întîlnesc și într-o entorsă, deosebirea fiind marcată **în cazul entorsei numai de localizarea mai precisă a durerii la nivelul unui ligament articular**, nu este de mirare că Ollier a descris această leziune sub denumirea de „entorsă juxtaepifizară". Cu toate că la locul de unire a cartilajului cu metafiza există o soluție de continuitate, fragmentele își păstrează raporturile normale, fiind menținute de manșonul periostpericondru (asemenea celor două fragmente dintr-o fractură subperiostică).

Diagnosticul se confirmă ușor în cazurile în care epifiza poate să fie parțial mobilizată, dînd senzația caracteristică de crepitație cartilaginoasă.

Radiografia poate să arate (întotdeauna comparativ cu partea sănătoasă) un spațiu diafizoepifizar ceva mai deschis, sau chiar o minimă alunecare a epifizei pe metafiză, imperceptibilă clinic.

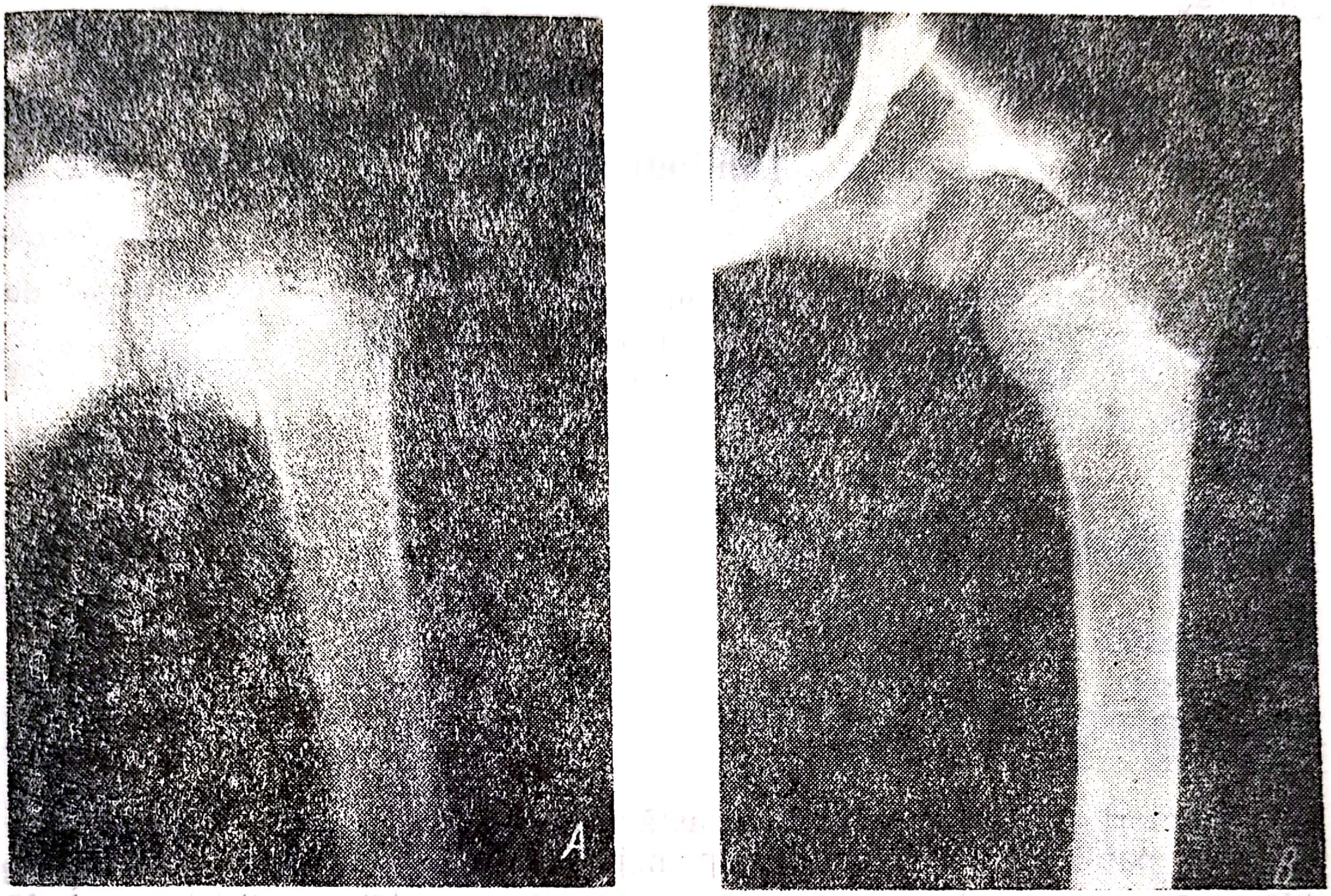

Fig. I.134. — Fractură-dezlipire a extremității proximale a humerusului înainte (A) și după reducere (B).

Dezlipirile epifizare cu deplasare. Ca și în cazul fracturilor, traumatismele mai violente pot să producă dezlipiri cu deplasări, mai mult sau mai puțin marcate, ale fragmentelor. În afara tumefacției și a durerii, se mai observă deformația regiunii, impotența funcțională și crepitația cartilaginoasă, dulce, surdă, deosebită net de cea aspră, întîlnită în fracturi.

Radiografia arată deplasarea epifizei în raport cu metafiza.

Complicații. La dezlipirile cu deplasare mare, diafiza poate să comprime vasele și nervii (genunchi, cot) sau, dilacerînd părțile moi, poate să perforeze tegumentul.

In evoluția ulterioară există posibilitatea unei creșteri normale, dar tot atît de bine pot să apară dureri, datorită lezării asimetrice ale cartilajului de creștere.

Tratament. Posibilitatea unei evoluții nefavorabile din punctul de vedere al creșterii impune aplicarea imobilizării, chiar pentru dezlipirile fără deplasare. Aparatul gipsat va fi menținut 15—25 de zile, în funcție de vîrsta copilului și de osul la care s-a produs dezlipirea. Imobilizarea necesită o perioadă mult mai scurtă decît în cazul fracturilor, consolidarea obținîndu-se mai repede.

Dezlipirile cu deplasare necesită o reducere ortopedică sau, la nevoie, chirurgicală. Dacă reducerea nu se menține, epifiza se va fixa la diafiză cu două broșe subțiri trecute „în X" percutan sau intraoperator. Pentru a evita deplasările ulterioare datorite creșterii asimetrice, la reducere trebuie să se respecte, cu toată atenția, paralelismul dintre diafiză și epifiză.

Bibliografie

BOUYALA J. M., RIGAULT P. — (Symposium dirigé par). Les traumatismes du cartilage de conjugaison, *Rev. Chir. Orth.*, 65, 5, 259—286.

SALTER R. B., HARRIS W. R. — Injuries involving the epiphyseal plate, *J. Bone Joint Surg.*, 1963, 45 A, 578—622.

I.10. TUMORILE OSOASE*

A. DENISCHI

I.10.1. GENERALITĂȚI

Tumorile maligne reprezintă astăzi una dintre cele mai actuale probleme în patologie, fiind una din principalele cauze de deces și morbiditate în majoritatea țărilor din lume ; în țara noastră constituie a doua cauză de deces (după bolile cardiovasculare), într-un procent de 16,3% din totalul deceselor.

Tumorile localizate la nivelul aparatului locomotor, urmează ca frecvență localizărilor genitale, digestive, respiratorii și de sistem ; în oncologia generală din țara noastră, localizarea osoasă a cancerului reprezintă un procent de 1,2%.

Analiza evoluției morbidității și a mortalității prin tumori maligne ale țesutului osos în ultimii 10 ani în România, dovedește că mortalitatea specifică a crescut de la 1,4 la suta de mii de locuitori în 1959, la 2,3 la suta de mii de locuitori în 1968, ceea ce reprezintă o creștere de 64,3% (aceste date aparțin Secției de Statistică a Institutului de Igienă și Direcției Centrale de Statistică).

In patologia osteoarticulară, indicele de frecvență a tumorilor maligne este în creștere de la an la an, prezentînd un loc important atît din punct de vedere al morbidității cît și al mortalității. Din acest punct de vedere, tumorile maligne osoase reprezintă astăzi una din problemele de mare actualitate din patologia țesutului osos.

*Capitol scris împreună cu Gh. Filipescu.

Etiologie. În oncologia țesutului osos, frecvența traumatismului în antecedentele bolnavilor a fost semnalată de Putti, Kocher în 50% din cazuri ; alți autori ca Delbet, Brault neagă rolul acestui factor în geneza tumorii, iar Segond arată că, pentru a se putea susține interdependența dintre acțiunea factorului traumatic și apariția tumorii, ar trebui să fie îndeplinite o serie de condiții :

— integritatea segmentului afectat, anterior traumatismului ;

— acțiunea certă a unui traumatism intens, care să fi lăsat urme la locul de aplicare ;

— identitatea absolută între locul traumatizat și cel unde a apărut tumoarea ;

— intervalul scurs între acțiunea traumatismului și primele simptome ale tumorii, să nu fie mai mic de 4—6 săptămîni și să nu depășească 3 ani ;

— diagnosticul clinic de tumoare malignă să fie confirmat histologic.

In ceea ce îl privește pe bolnav, acesta invocă traumatismul ca fiind responsabil al apariției leziunii ; ipotezele patogenice care-l includ printre factorii importanți în determinismul leziunii, rămîn însă obscure și argumentele prezentate sînt în general sărace.

Traumatismul poate să aibă însă rolul de a releva o leziune preexistentă, eventual de a o complica, provocînd fractura unui os fragilizat sau să antreneze, prin modificările structurale sau circulatorii pe care le determină, o nouă cale evolutivă.

Degenerarea sarcomatoasă a bolii Paget, a unor exostoze sau condroame, a fistulelor din osteitele cronice, după aplicarea de raze X sau de substanțe radioactive sînt considerate a fi determinate de acțiunea cu caracter cronic și predispozant a acestor afecțiuni considerate stări precanceroase.

Vîrsta, mai mult decît sexul, reprezintă un element important ; vîrsta tînără este apanajul tumorilor maligne osoase, în special în decursul primelor trei decenii ale vieții. Unele tumori apar în limite stricte de vîrstă și este posibilă excluderea unui diagnostic numai datorită noțiunii de vîrstă ; alte tumori, dimpotrivă, au limite de vîrstă mai elastice, dar dobîndesc uneori aspecte particulare cînd apar la vîrste extreme. Astfel, forma litică a osteosarcomului este mai frecvent întîlnită între 14—19 ani, cea osificantă între 20—25 ani, condrosarcomul mai ales după 35 de ani, sarcomul cu celule gigante între 20—30 ani, reticulosarcomul Parker-Jackson în jurul vîrstei de 25 de ani, tumora Ewing mai ales între 15—20 de ani, iar mielomul mai ales după 50 de ani.

Sexul preponderent afectat este cel masculin, cu excepția tumorii cu celule gigante, în care o preponderență relativă aparține sexului feminin.

Localizarea este preferențială pentru unele tumori și, statistic, mai frecventă pentru fiecare tip tumoral.

Simptomatologie. Simptomatologia tumorilor osoase este, de cele mai multe ori, săracă. Expresia lor clinică este limitată și, din această pricină, clinica în general nu are o mare valoare diagnostică. Interesul pe care îl declanșează simptomatologia este, în primul rînd, de a atrage și de a antrena la investigații paraclinice complementare, care să determine elucidarea diagnosticului.

Observația semnelor clinice nu trebuie neglijată, deoarece simptomatologia, prin natura și modificările sale în dinamica procesului, prezintă date utile.

Durerea este simptomul revelator cel mai frecvent; intensitatea ei este variabilă, de la o jenă discretă consecutivă unui efort sau nelegată de o cauză aparentă, pînă la dureri paroxistice, de tip osteocop, exacerbate nocturn; în această situație poate indica o leziune rapid extensivă, care exprimă un proces osteolitic sau distensia periostului de către o leziune care a distrus corticala.

Topografia durerii nu este caracteristică; uneori sediul este precis, în raport direct cu leziunile, în care caz palparea într-un punct fix este foarte dureroasă; alteori bolnavul nu poate să localizeze sediul durerii și acuză algii difuze sau iradiate. Nevralgiile de tip radicular sau troncular, parestezia sau hiperestezia traduc iritarea sau compresiunea unei rădăcini nervoase.

Durerea, în general, are o durată invers proporțională intensității ei; durerile vii pot să apară în crize unice sau repetate, cînd arată o evoluție lezională discontinuă. Apariția unui puseu dureros în cursul evoluției unei leziuni anterior mute, poate să evoce extensia leziunii sau degenerarea malignă a unei tumori inițial benigne.

Tumefacția este mai ales un semn revelator tardiv și evocă un stadiu evolutiv avansat; pentru a fi vizibilă sau perceptibilă este necesar să atingă o oarecare dimensiune sau să fie localizată pe un os situat superficial.

În afara cazurilor de tumori pediculate sau sesile, implantate pe corticala osului și, în general benigne, apariția tumefierii nu se observă decît atunci cînd dezvoltarea leziunii neoplazice a rupt corticala și cînd distensia periostului a permis tumorii să se dezvolte la distanță de os, împingînd sau infiltrînd părțile moi.

În această situație, la inspecție se observă fie o hipertrofie globală, cu sediul mai ales epifizar, care contrastează cu un oarecare grad de hipotrofie musculară, fie un relief mai precis localizat, care face să bombeze părțile moi supraiacente.

Palparea este uneori indispensabilă pentru perceperea tumefacțiilor profunde, care scapă unei simple inspecții. Se poate uneori sesiza palpatoriu o consistență fermă, fusiformă, făcînd corp comun cu osul; palparea poate să evidențieze o formațiune tumorală cu contur precis, bine delimitat în tumorile benigne sau, o formațiune a căror limite nu se mai pot distinge, în cele maligne.

Acest mijloc de investigație clinică apreciază și mobilitatea părților moi pe tumoare sau procesul de fixare al acestora, datorită proliferării infiltrative; examenul clinic va aprecia sensibilitatea și, în dinamica lezională, va putea să sesizeze eventualele modificări dimensionale ale tumorii.

Atrofia musculară este rareori apreciabilă; mai frecvent, procesul tumoral malign osos se însoțește de o hipotrofie a țesutului muscular, determinată de imobilizarea antalgică.

Adenopatiile regionale sînt rareori întîlnite, metastazarea efectuîndu-se mai ales pe cale hematogenă sau prin contiguitate.

Compresiunea elementelor vasculonervoase, cu corolarul lor simptomatic, este apanajul leziunilor osoase exteriorizate spre părțile moi. Leziu-

nile vasculare sau atingerile nervoase care pot să provoace un deficit motor sau senzitiv, sînt sub dependența exclusivă a factorilor mecanici — compresiune sau iritare. Nu se întîlnește niciodată infiltrarea sau invazia pachetelor vasculonervoase prin proliferări benigne, și, prezența acestui element, este important din punct de vedere prognostic.

Unele leziuni tumorale maligne osoase pot să aibă, în anumite momente evolutive, un aspect clinic inflamator. Leziunea osoasă poate să determine, la nivelul tegumentelor supraiacente, o stare locală congestivă, reacțională, caracterizată prin edem, hiperemie și hipertermie.

Alura inflamatoare a leziunii tumorale poate să constituie contraindicația provizorie a oricărui act chirurgical ; observațiile și experiența dovedesc că intervențiile practicate în plin puseu evolutiv pot deseori să se asocieze cu complicații sau recidive.

Leziunile cu sediu mai ales epifizar se pot manifesta primitiv printr-o simptomatologie aparent articulară (impotență funcțională, limitare antalgică a mișcărilor) ; rareori, articulația de vecinătate este sediul unei reacții lichidiene reacționale.

Fractura spontană, succedînd cel mai frecvent unui traumatism minor, este o complicație frecventă a proliferărilor neoplazice maligne ; deplasarea fragmentelor este însă rareori importantă și majoritatea acestor fracturi sînt în realitate efracții corticale localizate. Uneori, fractura pe os bolnav, poate să determine un puseu evolutiv, sau dimpotrivă, în leziunile benigne sau distrofice, fractura poate să determine un mers regresiv, spre remanierea cavității osoase invadate de țesutul conjunctiv, printr-un proces de organizare și reparație cicatriceală spontană.

Investigațiile paraclinice sînt multiple și vin să completeze tabloul clinic, coroborînd la elucidarea diagnosticului.

Arteriografia, limfografia și flebografia permit să se confirme că, în tumorile benigne osoase, rețeaua vasculară nu prezintă decît modificări de ordin cel mult mecanic, structurile vasculare fiind deplasate și urmărind contururile masei tumorale. În neoplaziile maligne, rețeaua vasculară bogată, dobîndește caractere anarhice, infiltrîndu-se în tumoare, alcătuind lacuri sanguine și prezentînd vase de neoformație cu desen atipic (fig. I.135). Aceste investigații sînt utile, în majoritatea cazurilor, atît în vederea stabilirii diagnosticului de benignitate sau malignitate a formațiunii tumorale, cît și pentru precizarea extinderii reale a procesului neoplazic, devenind indispensabile înaintea intervențiilor de rezecție cu osteoplastie.

Termografia determinată de radiațiile calorice (infraroșii) emise spontan de o sursă de căldură și aplicată în oncologia țesutului osos indică, la bolnavii cu tumori primitive sau secundare osoase, o diferență termică crescută 0,4—0,8° ; între indicele termografic și cel de malignitate există o concordanță deplină.

Examenul radiografic și cel tomografic, eventual CT, precizează sediul, localizarea, întinderea și uneori tipul tumorii osoase.

Examinările biologice și biochimice sînt importante, dar modificările nu sînt specifice, cu toate că se poate vorbi despre o anaplazie chimică și metabolică tumorală.

Creșterea V.S.H. și a numărului de leucocite, hiperpotasemia și hipocalcemia sînt constant întîlnite. Electroforetic s-a demonstrat (Midder și

Boyland) o distribuție anormală a proteinelor plasmatice, care merge paralel cu evoluția bolii canceroase ; astfel proteinele totale sînt scăzute, albuminele sînt considerabil scăzute, iar fibrinogenul și gammaglobulinele totale relativ crescute.

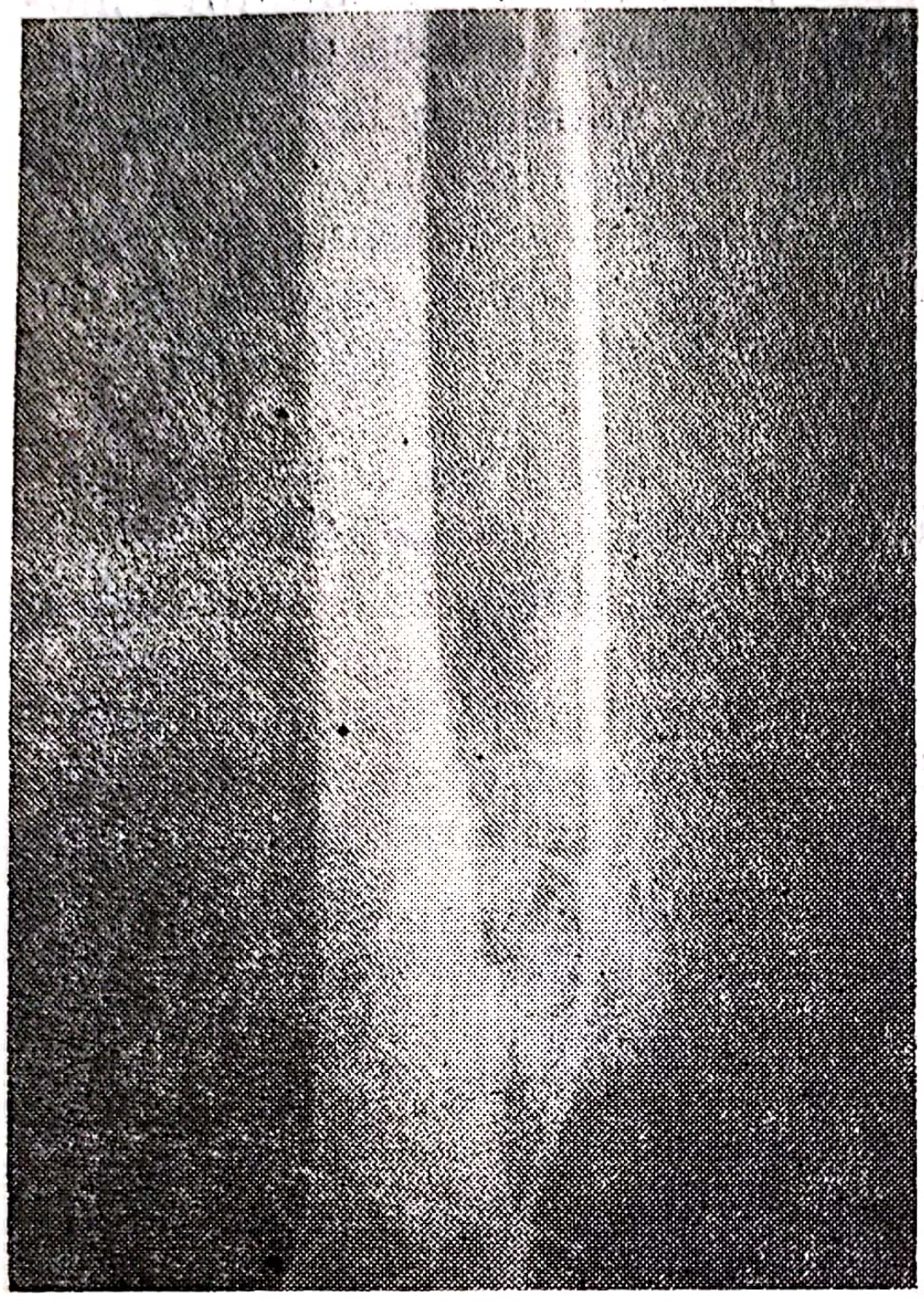

Fig. I.135. — Osteosarcom al femurului : arteriografia evidențiază o rețea vasculară de neoformație, numeroase lacuri sanguine.

Acizii nucleici sînt crescuți în celulele tumorale, dată fiind sinteza proteică crescută în legătură cu proliferarea celulară accelerată. Modificarea raportului A.R.N./A.D.N. în diferitele zone ale tumorii, arată că variațiile acestui raport cît și cantitatea totală de acizi nucleici, depind de procesul local al proliferării.

Fosfatazele și oxidazele sînt modificate cantitativ și calitativ, dar variațiile lor nu reprezintă fenomene caracteristice proceselor tumorale.

Lactacidodehidrogenaza (L.H.D.) prezintă valori crescute iar concentrația ionilor H în țesutul tumoral este și ea crescută.

Investigațiile histochimice arată și ele modificări importante la nivelul țesutului tumoral.

Celulele care participă la procesul de proliferare malignă în țesutul osos — osteoblastele, condroblastele, fibroblastele — precum și celulele reticuloendoteliale, care secretă în condiții normale mucopolizaharide (M.P.Z.), își mențin această particularitate funcțională și în cadrul procesului neoformativ malign. Se notează însă modificări de ordin cantitativ și mai ales calitativ ; astfel, procesul de depolimerizare, care este rezultatul dezvoltării în celula canceroasă a unor echipamente enzimatice speciale, reduc greutatea moleculară a acidului hialuronic, prin intermediul hialuronidazei sau a fermenților proteolitici.

Secreția și prezența *mucopolizaharidelor* (M.P.Z.), în special a acidului hialuronic și a condroitinsulfaților A și C sînt cu atît mai abun-

dente cu cît tumoarea este mai puțin diferențiată. În țesutul peritumoral se constată o dezvoltare precoce, bogată și constantă a M.P.Z. acide din substanța fundamentală. Avînd în vedere însă acțiunea antimitotică, antiinvadantă și antimetastatică a unora din compușii M.P.Z., care însă nu au fost încă izolați biochimic, modificările țesutului conjunctiv peritumoral, pot să fie interpretate ca realizînd o barieră care se opune procesului invadant. Acumularea de acid hialuronic cu un grad ridicat de polimerizare, crește vîscozitatea spațiilor pericelulare, iar creșterea numerică a mastocitelor, care prin degranulare elimină compușii de tip heparinic, mențin starea de gel a substanței fundamentale și inhibă depolimerizarea acidului hialuronic de către hialuronidaza tumorală. Concentrarea locală de condroitinsulfați și M.P.Z. neutre, favorizează delimitarea tumorii cu tendință la formarea unei bariere peritumorale.

Creșterea locală a sintezei M.P.Z. se reflectă umoral prin mărirea valorilor acestor substanțe în sînge și în urină.

Bariera vîscoasă peritumorală realizată prin acumularea de M.P.Z. intens polimerizate, este distrusă de celula neoplazică prin eliberarea de enzime de tipul hialuronidazei și colagenazei. Se apreciază că malignitatea este cu atît mai accentuată cu cît cantitatea de hialuronidază este mai mare. Colagenaza desface legătura dintre M.P.Z. și proteine, favorizează depolimerizarea, scade vîscozitatea substanței fundamentale și crește permeabilitatea tisulară. Histochimic, aceste procese se traduc prin transformarea mucoidedematoasă a interstițiilor tumorale, cu scăderea intensității metacromaziei și creșterea colorabilității la P.A.S.

Examenul histopatologic. Metoda de diagnostic fidelă, care confirmă natura procesului tumoral și care semnează sancțiunea terapeutică, este examenul histopatologic ; acesta se efectuează ca biopsie sau din piesa de rezecție ori de amputație.

Examenul histopatologic extemporaneu are o valoare informativă și poate constitui un criteriu pentru atitudinea chirurgicală radicală, doar în alternativa unei corespondențe totale clinicoradiologice și numai în condiția cînd acest examen oferă o certitudine de diagnostic. Pentru aceasta, orientarea fragmentului recoltat din țesutul tumoral are o deosebită importanță, cunoscute fiind aspectele patomorfice variabile la periferia tumorilor maligne osoase, precum și reacțiile tisulare peritumorale care acompaniază leziunea neoplazică.

Anatomie patologică. Schematic, în fiecare tumoare se poate deosebi un parenchim, alcătuit din țesutul specific tumoral și o stromă conjunctivovasculară nespecifică.

Celulele tumorale care alcătuiesc parenchimul, corespund celulelor țesutului de origine, prezentînd însă un caracter de nematuritate.

Atipia celulară se manifestă în general prin polimorfism și inegalitate celulară, prin tahicromatism nuclear și modificarea indicelui nucleocitoplasmatic, cu prezența de mitoze atipice, multipolare, abortive ; în citoplasma celulelor tumorale se evidențiază incluziuni, rezultate ale metabolismului anormal celular. Aceste atipii citologice, alături de procesul intens de neoplazie, determină anomalii de structură tisulară. Anaplaziei morfologice îi corespunde atît o anaplazie biologică, manifestată prin reducerea activității vitale celulare la procesele de nutriție și proliferare,

cît și o anaplazie chimică și metabolică celulară, caracterizată prin modificarea cantitativă a conținutului în aminoacizi celulari.

Proliferările neoplazice maligne determină o creștere infiltrativă, distructivă, asupra țesuturilor peritumorale, cu repercusiuni tisulare locale și generale asupra organismului.

Tratament. Ca un corolar al mijloacelor de investigație complexe ale neoplaziilor maligne ale țesutului osos, se desprinde atît diagnosticul cît și conduita terapeutică, diversificată pe tip de leziune, graduare histologică și indice de malignitate, pe tolerabilitate individuală și stare generală a organismului, aplicîndu-se de la caz la caz, scheme terapeutice complexe radiochimiochirurgicale.

Chimioterapia. Citostaticele utilizate sînt alchilantele și antimetaboliții, fără acțiune specifică pentru tumorile osoase. Se folosesc atît pentru stadiile incipiente, alături de tratamentul radiochirurgical, cît și în formele stabile locoregional.

Pentru a putea să se obțină o acțiune eficientă, este necesară o doză de citostatic maximă în tumoare și minimă în restul organismului, realizabilă prin perfuzii continue sau intermitente de citostatic, intravenos sau în artera regională.

Schemele terapeutice utilizate sînt în funcție de vîrsta bolnavului de starea generală, de tolerabilitate.

Sarcolizina se utilizează pe cale intraarterială, în doză unică de 3 mg/kilocorp, cu protecție medulară, în perfuzie timp de 40 de minute, cu posibilitatea repetării de 3—4 ori ; în perfuzie continuă, timp de 3—4 săptămîni, se administrează zilnic 2 000 ml ser glucozat 5% cu 10 mg substanță la 6 ore. Intravenos, se administrează în perfuzii intermitente, în doze de 10 mg pe zi sau 15 mg la 2 zile pînă la doza totală de 150 mg : doza șoc se realizează prin administrarea unei cantități de Sarcolizină de 40 mg în prima zi, 30 mg în ziua a doua, 20 mg în ziua a treia și apoi, după o pauză de 4—5 zile cîte 10 mg pînă la doza totală de 150 mg, sub controlul riguros al leucogramei.

Endoxanul se administrează pe cale intraarterială, în perfuzie unică, în doză de 4 g, sub protecție de măduvă, sau în perfuzie continuă, 200 mg la 6 ore. Intravenos se administrează doze de 100 mg zilnic pînă la doza totală de 5—12 g sau 400—800 mg pe zi în doze șoc.

Thiotepa, pe cale intraarterială, 40—50 mg, repetată la 3—4 zile, în total 4—6 administrări, sau intravenos 10 mg pe zi pînă la doza totală de 150—200 mg. Se mai pot folosi și alte protocoale (Rosen).

Efectele obținute prin chimioterapie sînt, în general, antalgice și mai ales de stabilizare sau regresiune a tumorii, realizîndu-se, în unele cazuri, și reconversiunea spre operabilitate a formelor avansate.

Chimioterapia este indicată preoperator, în perfuzie zilnică intraarterială în doze fracționate, administrată prin cateter arterial permanent ; chimioterapia regională intraoperatorie urmărește să realizeze procesul de distrucție tumorală, iar cea postoperatorie urmărește profilaxia recidivelor.

Radioterapia are un efect mai ales paliativ, cu excepția reticulosarcoamelor osoase, în care prezintă un caracter curativ. Dozele eficiente sînt de 6 000—9 000 r prin röntgenterapie profundă, cu mai multe cîmpuri de iradiere, administrîndu-se doze de 250 r pe fiecare cîmp și zi. Este preferabilă telegamaterapia cu cîmpuri fixe.

Reticulosarcoamele osoase fiind deosebit de radiosensibile, se utilizează iradierea cu doze mai reduse, de cca 6 000 r realizate în 4—5 săptămîni, prin röntgenterapie profundă sau telecobaltoterapie cu cîmpuri fixe, iradiindu-se zilnic cu doze de 200—250 r cîte un cîmp.

Asocierea radiochimioterapică poate să amelioreze evident tabloul clinic.

În tumorile cu mieloplaxe, cu toate că acestea prezintă un grad de radiosensibilitate, utilizarea radioterapiei este contraindicată de unii autori, deoarece s-au observat malignizări ale unor forme histologic benigne.

Tratamentul chirurgical constă, fie din rezecție cu sau fără osteoplastie, indicată mai ales în tumori cu celule gigante gradul al II-lea (fig. I.136), fie din amputație sau dezarticulație, efectuate la distanță de tumoare, în formele histologic maligne. În ceea ce privește tratamentul chirurgical al neoformațiunilor benigne, acesta se rezumă la extirparea formațiunii sau, de la caz la caz, la rezecție limitată. Chiuretajul, practicat în tumorile cu celule gigante, este astăzi contraindicat de unii autori, dat fiind potențialul de malignitate al acestor tumori și insuficiența procedeului.

Se recomandă, în general, pentru formațiunile neoplazice maligne, radioterapie preoperatorie asociată cu chimioterapie intraarterială regio-

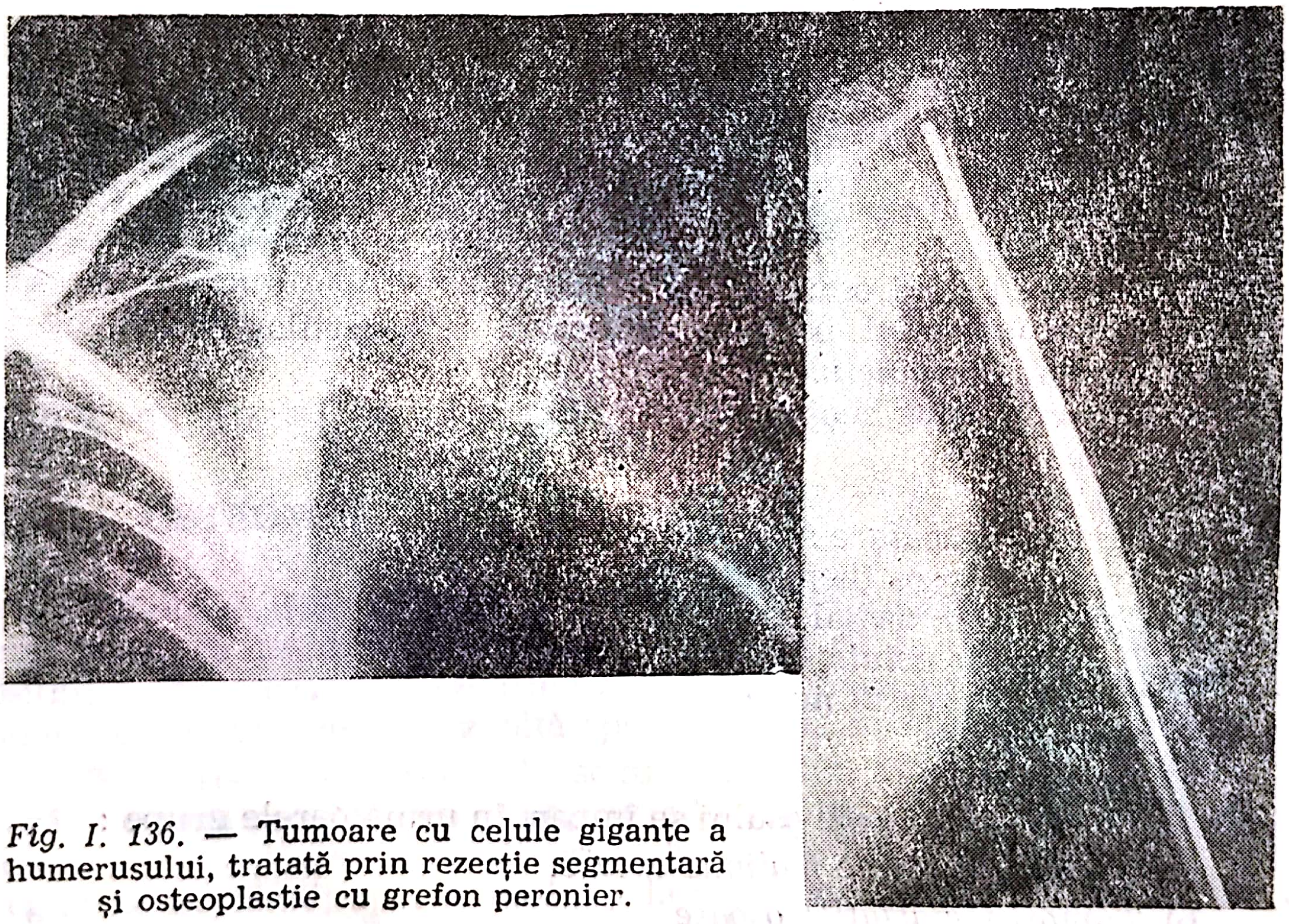

Fig. I. 136. — **Tumoare cu celule gigante a humerusului, tratată prin rezecție segmentară și osteoplastie cu grefon peronier.**

nală, urmată de tratament chirurgical constînd din rezecție segmentară sau amputație. Actul chirurgical este continuat cu chimioterapie intraarterială regională, în funcție de tipul și graduarea histologică a tumorii.

Acest tratament complex nu este urmat însă întotdeauna de rezultate încurajatoare în tumorile maligne osoase, prognosticul rămînînd rezervat.

I.10.2. CLASIFICAREA TUMORILOR OSOASE

Intrucît este uneori dificil să se deosebească cu certitudine granițele care separă tumorile benigne ale osului de leziunile displazice pe de o parte, iar pe de alta să se distingă de neoplaziile maligne, clasificările tumorilor osoase sînt numeroase, dar privite fie dintr-un punct de vedere strict histologic, fie exclusiv clinic. Clasificarea lui Lichtenstein are calitatea de a include toate formele anatomoclinice, fiind, pînă în prezent, cea mai satisfăcătoare.

Tumorile scheletului se subdivid după această clasificare în două mari grupe :

I. Tumori primitive osoase.

II. Tumori metastatice.

Prima grupă se împarte în :

A. Tumori benigne ale osului.

B. Tumori maligne ale osului.

Tumorile benigne se împart în următoarele subgrupe :

a) *Tumori osteoformatoare sau osteogenetice și cartilaginoase :*

1. Osteomul :
   — adevărat ;
   — periferic (exostoza).
2. Osteomul osteoid.
3. Osteoblastomul benign (fibrom osteogenetic).
4. Condroblastomul benign.
5. Condromul :
   — endocondrom ;
   — econdrom ;
6. Fibromul condromixoid.
7. Osteocondromul periferic (exostoza osteocartilaginoasă).

b) *Tumori conjunctive :*

1. Fibromul osos neosteogen.
2. Mixomul.
3. Lipomul.

c) *Tumori vasculare :*

1. Angiomul osos (hemangiom).
2. Chistul anevrismal osos.

d) *Tumori cu celule gigante.*

e) *Tumori din țesut nervos :*

1. Neurofibrom.
2. Nevrilemom.

B. Tumorile maligne ale osului se împart în următoarele grupe :

a) *Tumori primitive maligne osoase.*

b) *Tumori metastatice osoase.*

Tumori maligne primitive osoase sînt :

1. Tumori osteogenetice și cartilaginoase :
   — Sarcomul osteogenetic cu variantele lui :
      — osteogenetic ;
      — osteolitic.

— Condrosarcomul :
  — central ;
  — periferic.
2. Tumori conjunctive :
— Fibrosarcomul.
— Liposarcomul.
— Mixosarcomul.
3. Sarcomul cu celule gigante :
— malign primar ;
— malign secundar.
4. Sarcomul reticulohistocitar ;
— reticulosarcomul Parker-Jackson ;
— endoteliosarcomul (angioreticulosarcomul) Connor ;
— periteliosarcomul Ewing ;
— reticulomielosarcomul sau mielomul multiplu Rustițki-Kahler.
5. Angiomul malign (hemangioendoteliom sau hemangiosarcom).
6. Adamantinom.
7. Forme particulare :
— Sarcom parosteal :
  — periostal ;
  — miogen ;
  — neurogen ;
  — sinovial.
— Condrom.
8. Leziuni osoase în :
— Leucemia mieloidă cronică.
— Leucemia acută.
— Limfosarcomatoza malignă.

I.10.3. TUMORILE OSOASE BENIGNE

I.10.3.1. OSTEOMUL

Tumoare tipic benignă, unică sau multiplă, este dezvoltată printr-o hiperplazie a țesutului osos matur și apare ca exuberanțe la suprafața osului — exostoză — prezentînd forme și dimensiuni variate, întotdeauna bine delimitată, sau se dezvoltă spre cavitatea medulară — enostoză.

Mai frecvent întîlnită la sexul masculin, tumoarea este destul de rară în forma sa histologic pură, putîndu-se întîlni în oricare parte a scheletului, dar mai ales la oasele craniului și ale feței și în special la orbită, regiunea maxilară, apoi la bazin și la suprafața zonelor epimetafizare ale oaselor lungi.

Anatomie patologică. Din punct de vedere histopatologic, tumoarea se prezintă puțin diferită ca structură de țesutul osos adult normal și este alcătuită din lamele osoase neregulate, dispuse în jurul canalelor medulare (osteom spongios sau endosteom) sau apare alcătuită din lamele osoase alăturate și lipsite de canale medulare (osteom compact).

Simptome. Tumoarea se dezvoltă insidios, nu atinge dimensiuni apreciabile, dar poate să determine tulburări funcționale prin compresiunea organelor de vecinătate, moment în care fenomenele clinice devin manifeste.

Radiografic, tumoarea apare ca o opacifiere intensă, bine circumscrisă, mai ales neregulată, prezentînd aspect structural normal sau fiind

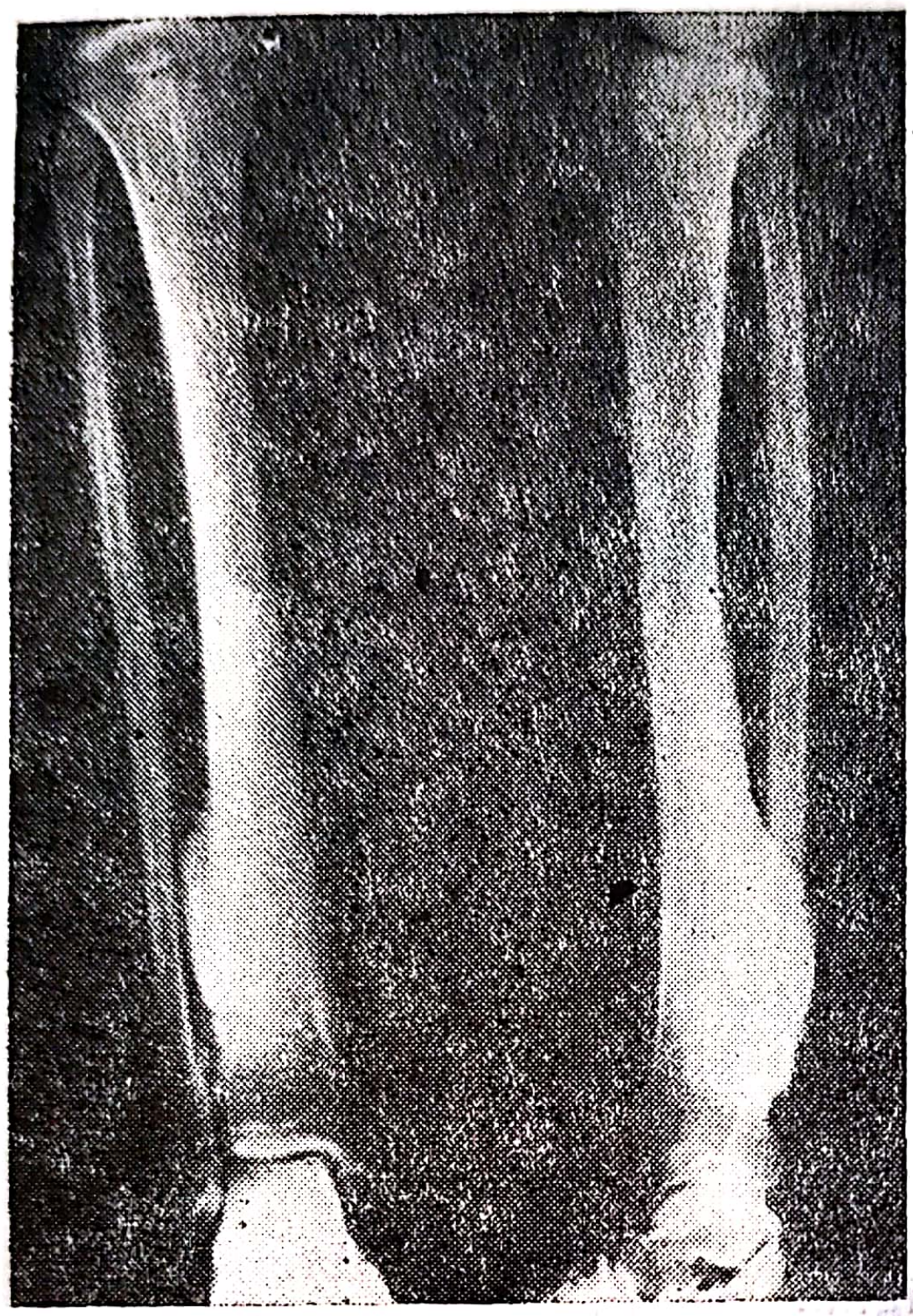

Fig. I.137. — Osteom al tibiei.

lipsită de structură ; corticala osului lung apare bombată dar păstrează integritatea conturului (fig. I.137).

Diagnosticul diferențial se face cu :

— exostozele osteogenetice, a căror trăsătură particulară o constituie caracterul simetric și multifocal ;

— osteomul heterotopic, a cărui localizare este însă periarticulară, musculară etc., și în care procesul de osificare este consecința unei metaplazii osoase de natură mai ales traumatică ;

— osteocondromul periferic, care prezintă în structura sa o preponderență cartilaginoasă.

Tratamentul este exclusiv chirurgical și constă în ablația tumorii, efectuată pînă în țesut sănătos, cu ridicarea bazei sale de implantare.

I.10.3.2. OSTEOMUL OSTEOID

A fost mult timp considerat un abces cronic subperiostic sau o necroză aseptică de origine microtraumatică și cu patogenie vasculară ; Jaffé îi descrie caracterul tumoral benign, bazat pe criterii histologice și microbiologice.

Anatomie patologică. Macroscopic leziunea, mai ales unică, se caracterizează prin îngroșarea fusiformă a corticalei diafizare, prin straturi de țesut osos dens, condensat, neoformat, subperiostal și prin prezența unei zone centrale specifice, nidusul — cu dimensiuni de 2—3 mm, ovoidă sau sferică, brun-roșiatică, moale, alcătuită din țesut osteoid dispus într-o masă de țesut conjunctiv bogat vascularizat. În evoluția sa, țesutul osteoid generează, printr-un proces de osificație progresivă, un țesut osos atipic, nehaversian.

Pentru punerea în evidență a acestor leziuni este necesar ca nidusul să fie reperat peroperator și ridicat în bloc.

Simptomatologie. Tumoarea afectează de obicei pe tinerii de sex masculin, iar localizările cele mai frecvente sînt la nivelul oaselor lungi : femur, tibie. Afecțiunea debutează insidios și se caracterizează prin dureri locale, mai ales nocturne, care se exacerbează progresiv. Dacă localizarea este la nivelul unui os situat superficial, se poate palpa o ușoară tumefacție ; în cazul localizărilor vertebrale, se asociază contractura musculară și scolioza antalgică. În evoluția sa, tumoarea se poate însoți de o hipotrofie musculară cu afectarea mersului.

Radiografic, leziunea se caracterizează printr-o zonă clară, rotundă sau ovală (nidusul), înconjurată de un țesut de scleroză osoasă (fig. I.138).

În localizările de la nivelul țesutului osos spongios, tumoarea se traduce printr-o zonă transparentă de aproximativ 1 cm diametru, înconjurată de un lizereu scleros mai puțin evident.

Tratamentul este chirurgical ; se practică rezecție segmentară și înlocuirea cu transplant osos. Recidiva este posibilă în condiția unei rezecții insuficiente. Nu sînt citate cazuri de malignizare.

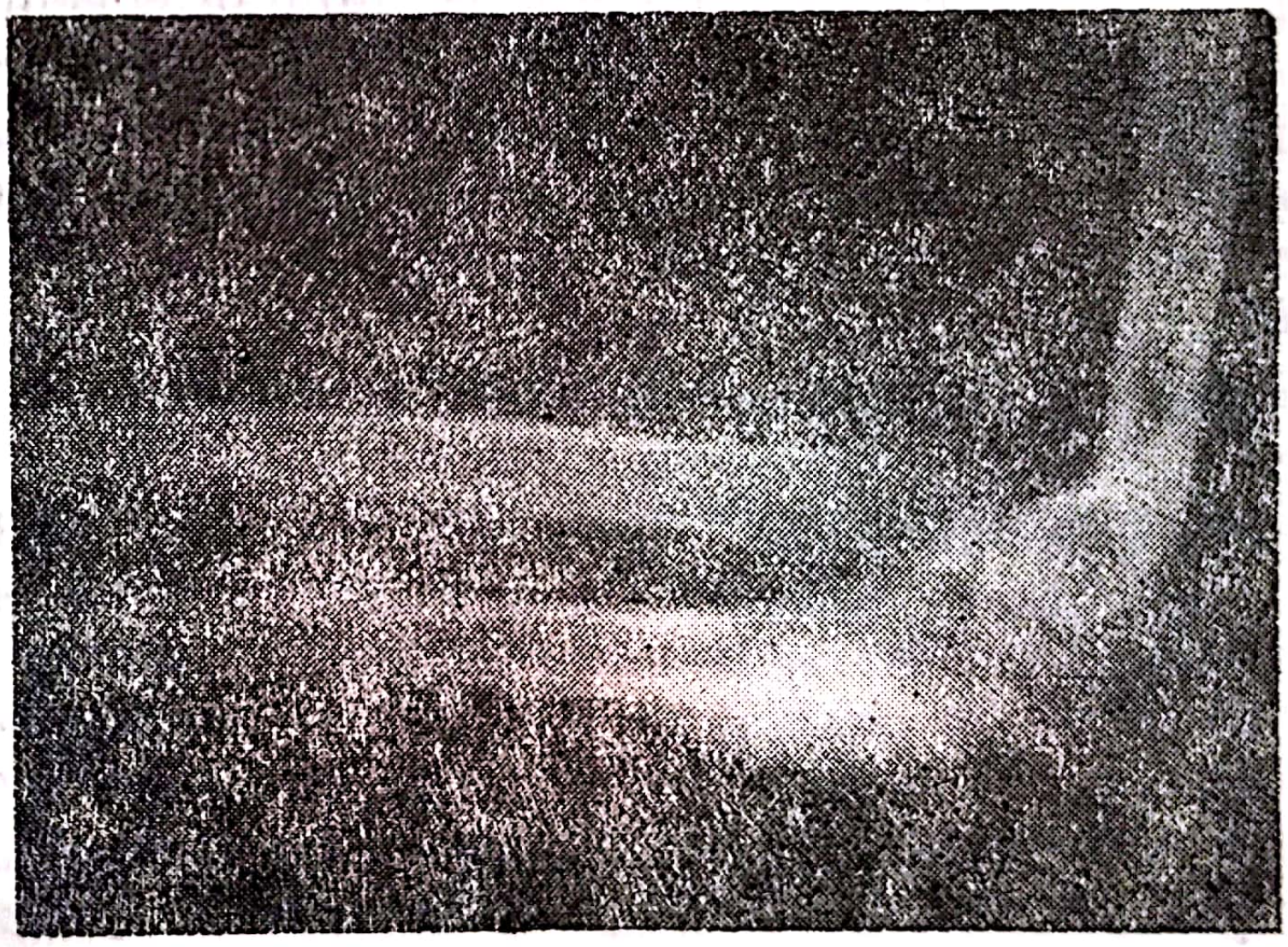

Fig. I.138. — Osteom osteoid al ulnei (aspect radiografic : zonă clară, rotundă, înconjurată de scleroză osoasă).

I.10.3.3. OSTEOBLASTOMUL BENIGN (FIBROMUL OSTEOGENIC)

Reprezintă o neoplazie benignă rar întîlnită, cu punct de plecare de la elementele mezenchimale osteoformatoare, care suferă o diferențiere parțială, o întinerire patologică și proliferează autonom.

Tumoarea este mai frecventă la sexul masculin, se dezvoltă mai ales în perioada de creștere a organismului, cînd activitatea osteogenetică este mai intensă.

Localizarea cea mai frecventă este la nivelul femurului, coastelor, scapulei, coloanei vertebrale.

Anatomie patologică. Macroscopic, periostul este îngroșat și aderent, corticala este bine circumscrisă, iar masa tumorală este moale, gri-albicioasă sau roșie. Histopatologic, neoplazia se caracterizează prin prezența unui țesut tînăr, cu caracter mezenchimal, care în cursul evoluției dobîndește caracter celular osteoblastic, dezvoltînd substanță fundamentală preosteoidă și apoi osteoidă, cu potențial de osificare.

Simptome. *Durerea* este moderată la început, crește progresiv și este mai ales nocturnă. *Tumefacția* face corp comun cu osul, este dură și nu aderă la părțile moi, care pot să prezinte hiperemie moderată. Hipotrofia musculară determină o reliefare aparentă a articulației de vecinătate. Starea generală nu este afectată decît consecutiv paraplegiei care poate complica localizarea vertebrală a tumorii.

Radiografic, tumoarea apare ca o zonă transparentă, net delimitată de corticala osoasă, care își păstrează integritatea ; în mijlocul zonei de transparență pot fi observate fine travee osoase.

Diagnosticul diferențial se face cu :

— chistul osos esențial și chistul anevrismal osos ;
— endocondromul și condroblastomul ;
— osteomul osteoid ;
— tumoarea cu celule gigante ;
— unele forme ale sarcomului osteogenic.

Tratament. Röntgenterapia în doze prudente și repetate (Zanoli) urmată de excizia chirurgicală a focarului tumoral cu transplantarea de țesut osos, are drept rezultat vindecarea fără recidive.

I.10.3.4. CONDROBLASTOMUL BENIGN

Denumit de Jaffé și Lichtenstein condroblastom, această tumoare benignă are caracteristic prezența țesutului cartilaginos în stadiu condroblastic și provine din proliferarea neoplazică a cartilajului de conjugare. Geschickter descrie și o variantă malignă sau posibilitatea malignizării tumorii benigne, într-o proporție de 15 din 25 de cazuri.

Rar întîlnită, afecțiunea atinge cu predilecție sexul masculin, în jurul vîrstei de 15 ani, iar localizările epifizare, în extremitatea superioară a humerusului sau în cea inferioară a femurului, sînt cele mai frecvente.

Tumoarea crește expansiv, produce distrucții și rarefieri întinse în masa spongioasă învecinată cartilajului epifizar și se exteriorizează pe una din suprafețele osului, realizînd apoziții osoase periostale lamelare, putînd invada, în evoluția ei, și articulația de vecinătate. Macroscopic, are consistență elastică, cu zone ferme și friabile, este variabil colorată și are dimensiuni de 5—6 cm.

Anatomie patologică. Microscopic, elementul caracteristic îl constituie prezența unui țesut fundamental cu citologie condroblastică și prezența unor travee osteoide sau chiar osoase.

Simptomatologie. Tumoarea este puțin dureroasă și poate sugera ideea unei suferințe articulare. Tumefacția este globuloasă, neregulată și puțin sensibilă la apăsare. Tulburările funcționale sînt în raport cu localizarea.

Radiologic, se constată rarefieri chistice multiloculare, conglomerate în epifiză și putîndu-se extinde în metafiză, cu focare de calcificare în centrul zonelor clare și subțierea corticalei, fără distrucția ei.

Diagnosticul diferențial se face cu sarcomul osteolitic și cu osteoblastomul.

Tratamentul este chirurgical și constă din chiuretarea tumorii asociată cu osteoplastie, iar în formele extinse rezecția focarului tumoral (Geschickter) urmată de refacere prin grefă osoasă, dată fiind probabilitatea malignizării tumorii.

Röntgenterapia este contraindicată, întrucît s-a observat posibilitatea malignizării ei sub influența radiațiilor.

Prognosticul este în funcție de particularitățile evolutive, rămînînd rezervat în cazurile de malignizare.

I.10.3.5. CONDROMUL

Tumoarea se întîlnește mai ales la adulții ambelor sexe, iar localizarea preferențială o constituie oasele scurte ale mîinii și ale picioarelor ; afectarea membrelor sau a centurii pelviene trebuie suspectate de malignitate.

Leziunea se dezvoltă prin proliferarea țesutului cartilaginos adult, de obicei a cartilajului hialin din diferitele părți ale scheletului, dar este mai ales dezvoltată din cartilajele articulare, la limitele diafizoepifizare, la nivelul periostului sau chiar în canalul medular pe care îl invadează.

Anatomie patologică. În funcție de raportul cu cavitatea medulară, se disting două forme : condromul central sau endocondromul, care evoluează spre cavitatea medulară și econdromul, care se dezvoltă spre periferie și decolează periostul.

Macroscopic, tumoarea este alcătuită dintr-o masă de cartilaj albă, strălucitoare, de dimensiuni variabile, inclusă în țesutul osos pe care îl înlocuiește, fără capsulă proprie, dar totuși bine delimitată, sau apare separat, în multiple compartimente despărțite prin septuri fibroase și conținînd o substanță gelatinoasă ; tumoarea prezintă o consistență fermă și elastică.

Formațiunile neoplazice se deosebesc structural de țesutul cartilaginos normal prin hiperplazia celulară și prin dispariția neregulată a condroplastelor în substanța fundamentală ; se pot observa procese de osificare și proliferări conjunctive care delimitează compartimentele de cartilaj. Frecvent, în evoluția lor, condroamele pot să sufere procese de distrofie

mucoidă cu formarea unor cavități chistice sau calcificări distrofice. Aceste modificări erau considerate în trecut ca suspecte de malignizare ; astăzi sînt însă, considerate fenomene degenerative fără valoare prognostică.

Simptomatologia este puțin manifestă și, cel mai frecvent, se rezumă la apariția unei diformități care poate să determine limitarea mișcării, însoțită de o jenă moderată, în raport cu dimensiunile neoformației și cu rapoartele ei de vecinătate ; uneori, fractura survenită după un traumatism minor, poate să fie semnul revelator al unui condrom care a evoluat lent, asimptomatic.

Radiografic, encodromul se caracterizează prin prezența unei zone clare cu calcificări în interior. În cazul localizării falangiene, corticala subțiată este împinsă excentric (fig. I.139), iar cînd se localizează în metafiza și în epifiza oaselor lungi, zona clară este abia perceptibilă la început, apoi se lărgește. Dacă tumoarea interesează și corticala, se observă o întrerupere în continuitatea conturului osos la nivelul masei tumorale, caz în care diferențierea de neoplaziile maligne este dificilă. Formele periferice apar radiografic ca formațiuni nodulare subperiostale, unice sau multiple, rotunde sau ovalare, bine delimitate.

Evoluția este în general benignă, tumoarea prezentînd însă un real potențial de malignizare ; în acest caz, un condrom care a evoluat lent multă vreme, poate să ia brusc o dezvoltare rapidă, fără o cauză aparentă.

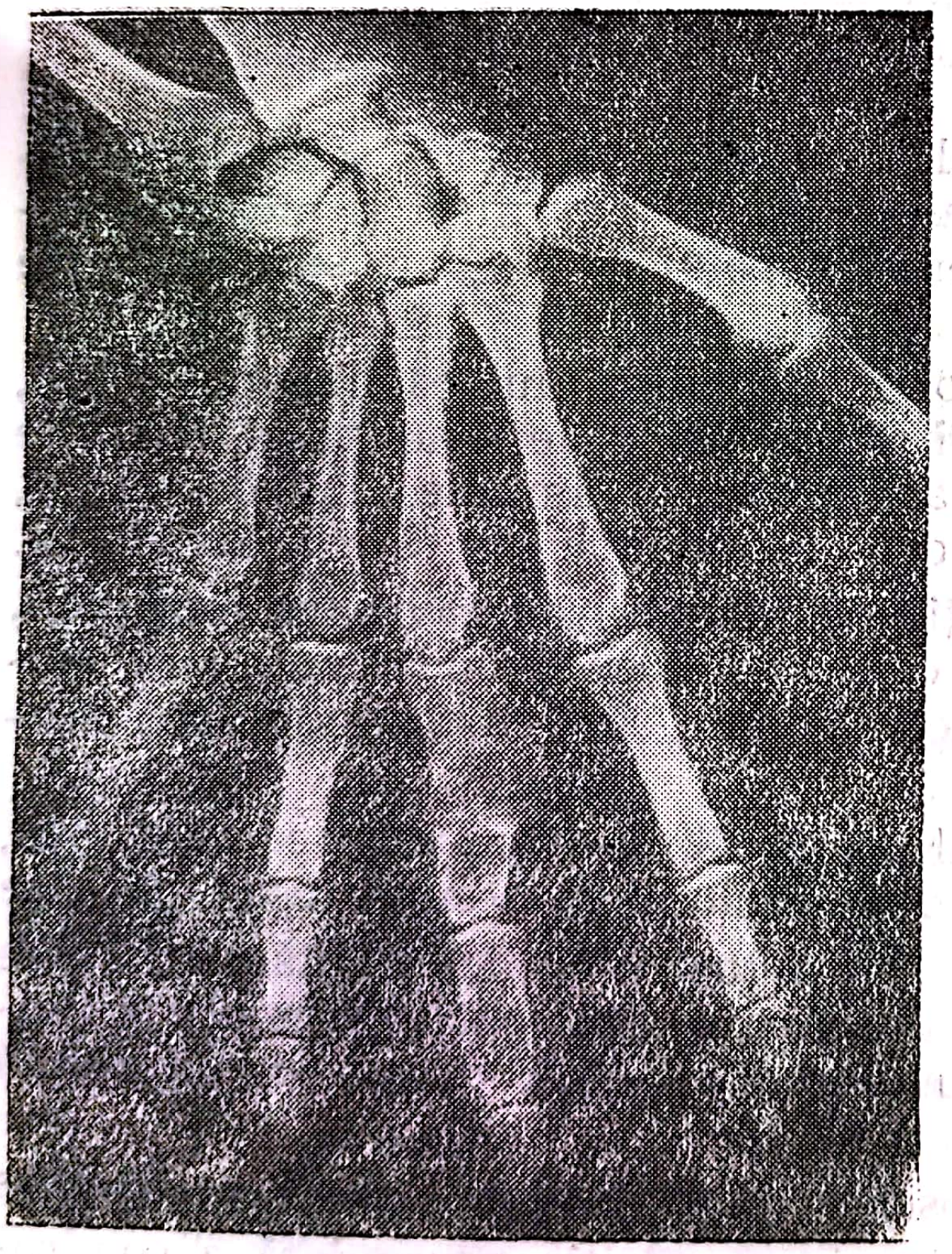

Fig. I.139. — **Encondrom al falangelor : zone lacunare care deformează conturul falangelor și subțiază corticala.**

Tratamentul este chirurgical și constă în ablația tumorii ; în cazul encondromului se practică chiuretajul și osteoplastia cu os sopngios. În cazul recidivelor, care sînt destul de frecvente, se practică o exereză largă.

Prognosticul este în general bun, în funcţie de alura histologică; considerînd potenţialul de malignizare al formaţiunilor neoplazice benigne, este necesar un tratament precoce şi o supraveghere în timp a bolnavului.

I.10.3.6. OSTEOCONDROMUL PERIFERIC (EXOSTOZA OSTEOCARTILAGINOASĂ)

Este o excrescenţă benignă, solitară, care se dezvoltă sub forma unei protuberanţe pediculate sau sesile. Oasele lungi, şi în special extremitatea inferioară a femurului şi cea superioară a tibiei sînt sediile de predilecţie ale neoformării; formaţiunea se dezvoltă din zonele superficiale de cartilaj sau din periost, prin diferenţiere condroidă.

Majoritatea bolnavilor sînt tineri şi aparţin primelor două decenii de viaţă, iar atunci cînd procesul de creştere a organismului încetează, încetează şi dezvoltarea tumorii. Formaţiunea se dezvoltă lent şi poate să determine manifestări clinice prin compresiune.

Anatomie patologică. Osteocondromul se localizează în regiunea metafizară a oaselor lungi de origine encondrală, în vecinătatea cartilajelor de creştere fertile. Oasele late, scapula, bazinul, sînt rar interesate.

Macroscopic, osteocondromul poate să apară ca o excrescenţă pediculată orientată în direcţia diafizei, cu vîrful simplu sau bifid, uneori îngroşat ca o măciucă. Alteori, osteocondromul are o implantare largă, sesilă, cu aspect conopidiform, aşa cum este întîlnită, uneori, în implantările pe scapulă sau pe extremitatea proximală a humerusului.

Formaţiunea este alcătuită din ţesut osos acoperit de un strat cartilaginos şi unul fibros, cu funcţie de periost, care continuă periostul osului pe care tumoarea este implantată. Învelişul cartilaginos este sediul unei proliferări celulare intense, care explică creşterea tumorii.

O dată cu evoluţia sa, procesul de osificare progresează, iar ţesutul cartilaginos diminuează. În formele recente, pot să existe focare de proliferare activă celulară, dar transformarea malignă este excepţional de rară; în formele mature, apar zone întinse de calcificare, iar activitatea celulară este redusă.

Simptomatologie. De cele mai multe ori, evoluţia osteocondroamelor este mută, descoperirea fiind făcută întîmplător, cu ocazia unei radiografii făcute pentru o altă cauză.

Durerea este rareori prezentă sub forma unei jene, iar atunci cînd este mai intensă, poate să fie provocată de fractura pediculului tumorii sau de fenomene de compresiune pe trunchiuri nervoase din vecinătate.

Cînd tumoarea a atins o mărime suficientă, poate să fie percepută prin palpare ca o formaţie la început renitentă, pentru ca apoi, o dată cu terminarea evoluţiei ei, care corespunde cu terminarea creşterii, să se palpeze ca o tumoare cu contur neregulat şi duritate osoasă.

Radiografia arată prezenţa unei formaţiuni cu baza de implantare pediculată sau sesilă la nivelul metafizei oaselor lungi, alcătuită din ţesut spongios şi o compactă periferică care se continuă în compacta osului (fig. I.140).

Tratamentul este exclusiv chirurgical și constă în extirparea formațiunii tumorale pînă în țesut sănătos.

Prognosticul este bun ; recidivele sînt frecvente atunci cînd extirparea este incompletă.

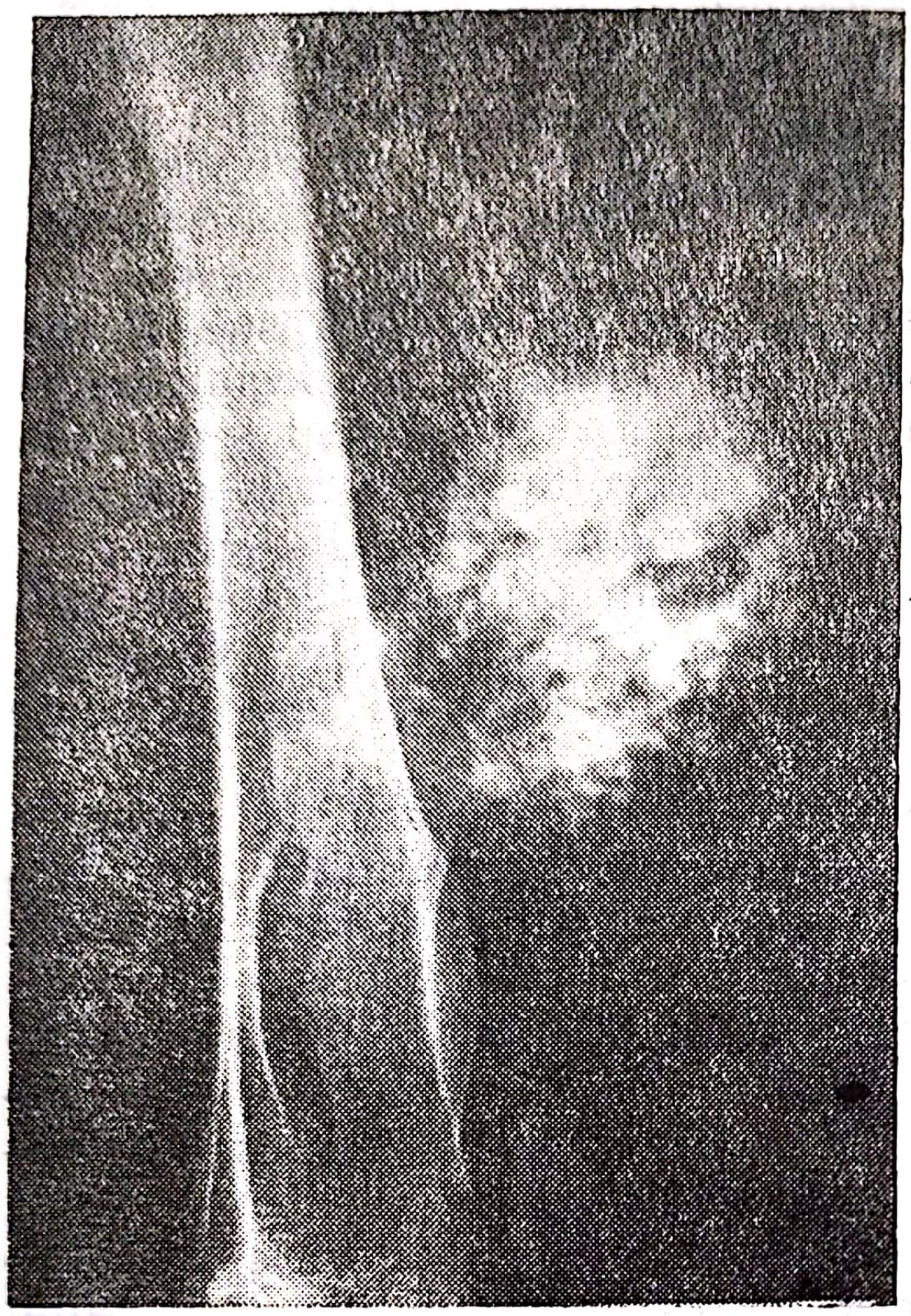

Fig. I.140. — Osteocondrom al femurului cu aspect conopidiform.

I.10.3.7. FIBROMUL OSOS NEOSTEOGENIC

Considerat ca o displazie fibroasă sau un defect fibros metafizar, fibromul osos neosteogenic a fost încadrat în grupa tumorilor osoase benigne de către Jaffé și Lichtenstein pe considerentul comportamentului tumoral al formațiunii. Derivînd din țesutul conjunctiv matur al măduvei osoase, tumoarea are ca particularitate faptul că nu prezintă tendință la formarea de os sau de țesut osteoid.

Tumoarea este frecventă la copii și la adolescenți, foarte rară la adulți, și frecvent localizată în vecinătatea cartilajului de conjugare, mai ales la nivelul membrelor pelviene.

Anatomie patologică. Macroscopic, se constată o zonă de liză osoasă excentrică, delimitată de corticala osoasă și conținînd un țesut moale, cărnos, gălbui sau brun-roșcat. Microscopic, leziunea este alcătuită predominant din fibrocite, dispuse într-o substanță fundamentală, lipsind întotdeauna neoformația osoasă.

Simptomatologie. Penuria semnelor clinice face ca tumoarea să fie depistată de cele mai multe ori incidental.

Radiografic, se constată în metafiză mici zone transparente, delimitate de o zonă mai densă, așezate excentric, în lanțuri ; la nivelul lor, corticala poate să fie subțiată și împinsă spre exterior (fig. I.141).

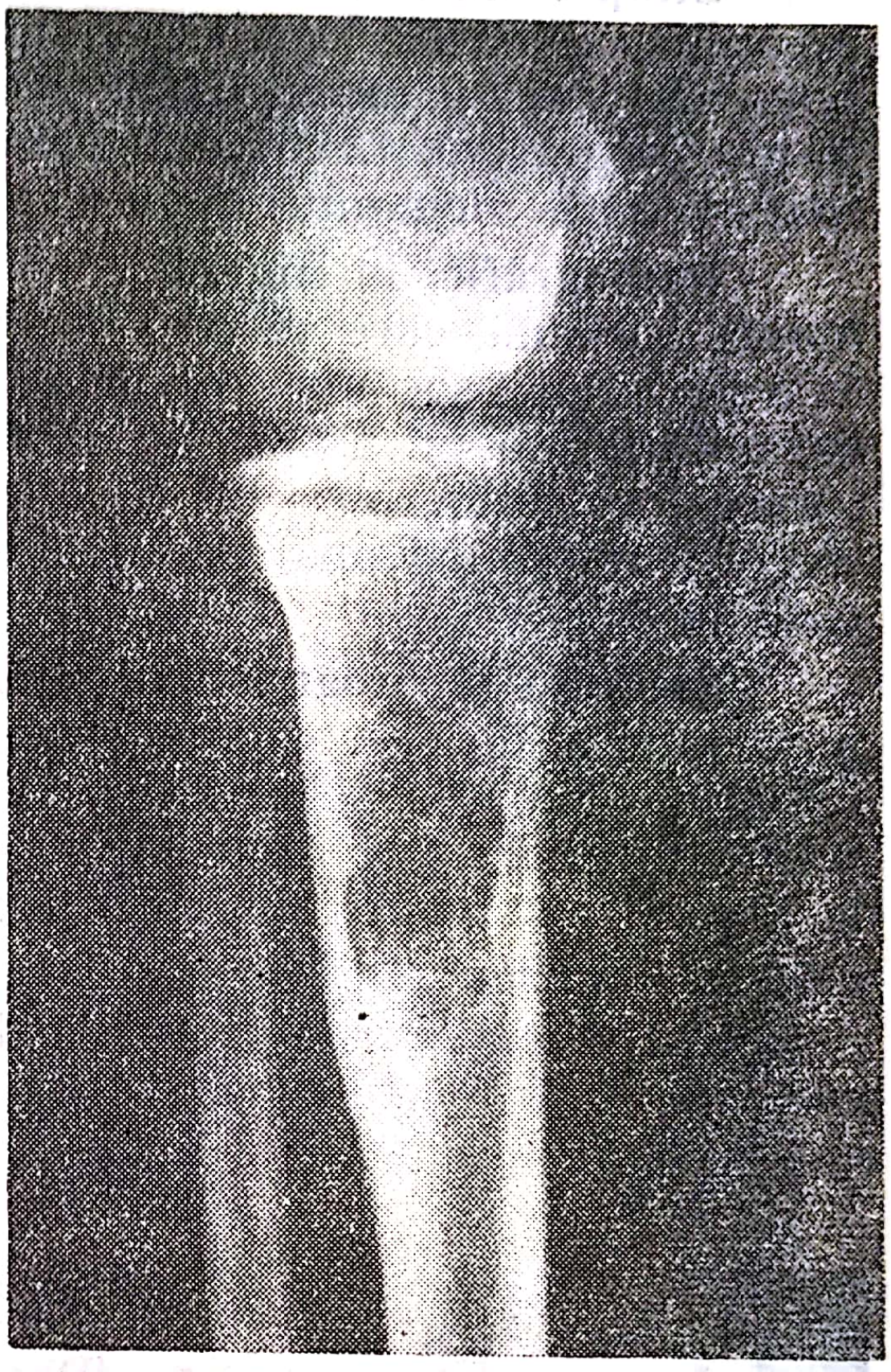

Fig. I.141. — Fibrom neosteogenic al tibiei.

Diagnosticul diferențial se poate face cu : chistul osos, encodromul, displazia fibroasă monostică sau cu tumoarea cu celule gigante.

Evoluția este lentă, benignă ; pot să apară însă fenomene de compresiune, dacă leziunea este situată în canalul rahidian, în bazin sau în masivul facial.

Tratamentul este chirurgical și constă în chiuretaj asociat cu osteoplastie cu țesut osos spongios sau rezecție, în cazul formelor difuze.

Prognosticul este în general bun, dar pot să existe cazuri cu evoluție spre malignitate (Roussy), în care este indicată röntgenterapia.

I.10.3.8. ANGIOMUL OSOS

Tumoare benignă, solitară este întîlnită mai frecvent la nivelul coloanei vertebrale, unde afectează un singur corp vertebral și, mai rar, la nivelul epifizelor și metafizelor oaselor lungi ale adulților.

Anatomie patologică. Formațiunea se dezvoltă prin hiperplazia neoplazică a capilarelor și arteriolelor măduvei osoase sau a vaselor periostale. Vasele din constituția tumorii au un aspect adult și apar izolate sau confluente, pline cu sînge și în legătură intimă cu capilarele medu-

lare. După tipul histologic, se distinge un angiom capilar, care prezintă o creștere infiltrativă în condițiile benignității structurale și un angiom cavernos, alcătuit din cavități mari, pline cu sînge, care după secțiune se golesc, colabează și apar ca un țesut spongios.

Simptomatologia este în funcție de localizarea tumorii. La nivelul corpului vertebral, localizarea tumorală determină dureri pulsatile și fenomenele pot să meargă pînă la compresiune medulară gravă, cu paraplegie progresivă. La nivelul oaselor lungi, tumoarea evoluează asimptomatic pînă în momentul în care se complică cu o fractură.

Radiografic, la nivelul corpului vertebral afectat se observă deformarea acestuia, care se prezintă rotunjit ca un butoiaș, cu travee verticale de țesut osos mai condensat, alternînd cu zone mai clare care, în ansamblu, dau un aspect de zăbrele sau de fagure de miere ; discul intervertebral este respectat (fig. I.142). La nivelul oaselor lungi, prezența tumorii determină apariția unor zone clare, conținînd travee osoase dispuse în raze.

Evoluția și prognosticul sînt în funcție de localizare, de extensia procesului și de precocitatea tratamentului ; în condițiile benignității histologice, tumoarea poate totuși să determine grave repercusiuni ca, paraplegii ireversibile, în cazul localizării vertebrale sau forme rapid extensive la nivelul extremităților, care pot să necesite intervenția radicală. Rareori tumoarea se malignizează.

Tratamentul este chirurgical și constă din chiuretarea și umplerea cavității cu grefoane osoase, dacă localizarea este pe un segment accesibil și procesul nu este extins, completat cu röntgenterapie postoperatorie în

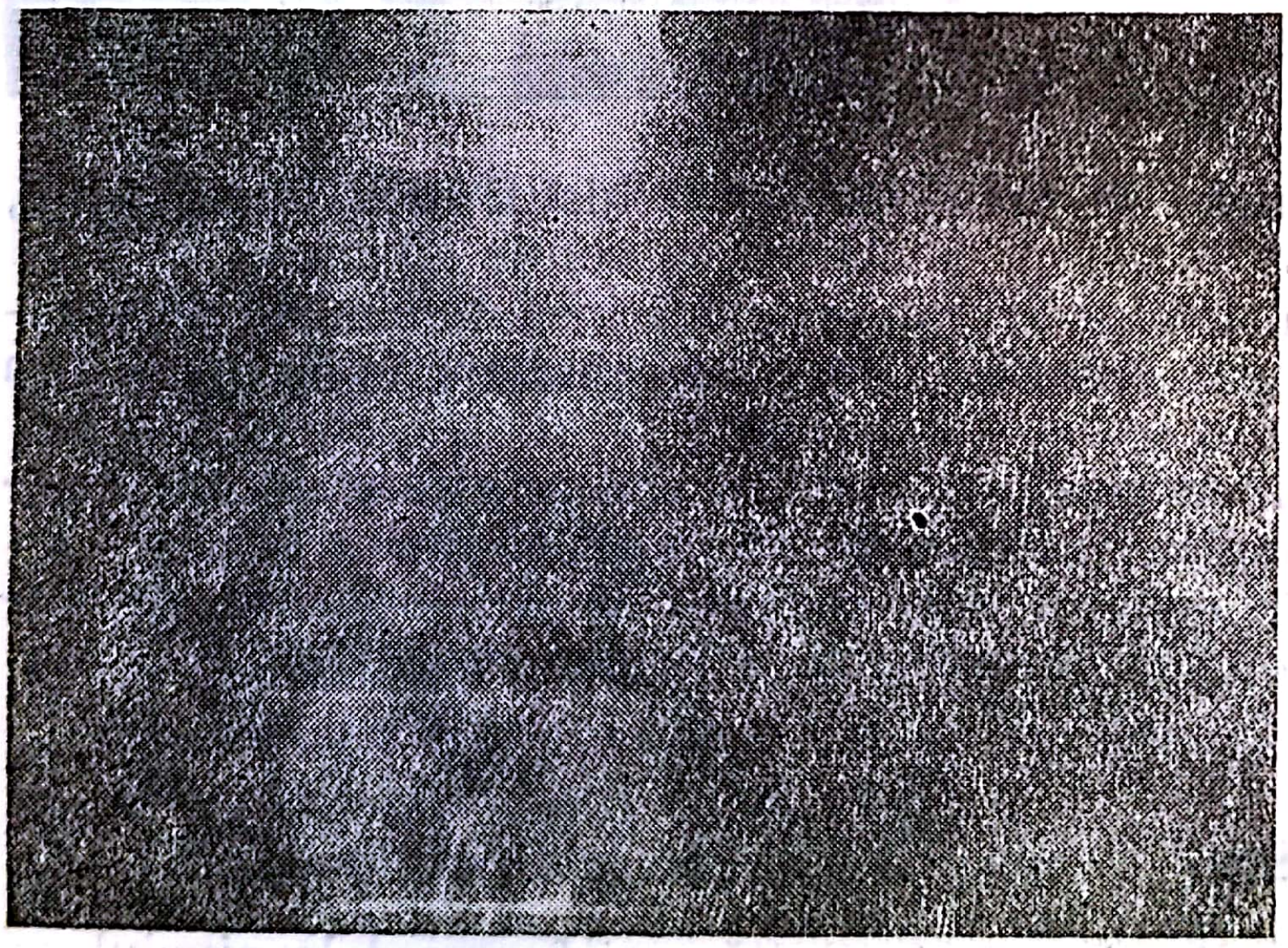

Fig. I.142. — Hemangiom al vertebrei T_{12}.

doze moderate ; rezecția se practică în formele extinse. În localizările vertebrale, dacă focarul nu este abordabil chirurgical, se recomandă röntgenterapie, în doze prudente la început, care nu trebuie să depășească 1 500 r, pentru a nu antrena riscul malignizării. Laminectomia decompresivă prezintă riscul unei hemoragii mari, greu de stăpînit.

Scanned with OKEN Scanner

I.10.3.9. CHISTUL ANEVRISMAL OSOS

A fost descris pentru prima oară în 1949 de către Jaffé și Lichtenstein, ca o tumoare benignă.

Etiopatogenie. Din punct de vedere al mecanismului patogenic, în această afecțiune ar fi vorba de o alterare locală a condițiilor hemodinamice prin creșterea presiunii venoase și dezvoltarea consecutivă a unui pat vascular dilatat. Inițial, aceasta se dezvoltă fără transformarea țesutului osos dar, mai apoi, segmentul respectiv este complet transformat.

Chistul anevrismal poate să fie întîlnit la oricare parte a scheletului, dar afectează în special oasele extremităților (femur, cubitus, tibie) și ale coloanei vertebrale.

In majoritatea cazurilor, tumoarea se întîlnește la vîrsta copilăriei și a adolescenței și nu are predilecție pentru vreunul din sexe.

Anatomie patologică. Din punct de vedere morfologic, se constată prezența unor lacune pline cu sînge venos, mărginite de o rețea formată din țesut fibroosos, cu celule gigante și cu zone de țesut osteoid și, pe alocuri, și cu depuneri de os nou.

Simptomatologie. Din punct de vedere simptomatic, tumoarea evoluează necaracteristic, chiar atunci cînd deformează mult segmentul osos. Se asociază hipertermie locală, durere și tumefierea regiunii.

Fig. I.143. — Chist anevrismal dezvoltat la nivelul diafizei humerale.

Radiologic, se constată aspectul unui proces resorbtiv cu tendință la expansiune, greu de deosebit de sarcomul osteolitic, de granulomul eozinofil sau de oricare altă afecțiune osteolitică. Uneori tumoarea este mult extinsă, umflată ca un balon în țesuturile moi și mărginită de un strat subțire de os nou, periostal (fig. I.143).

Diagnosticul impune urgenţă, pentru a se putea aplica un tratament precoce.

Prognosticul este favorabil, întrucît după un tratament corect aplicat, tumoarea nu mai evoluează. Netratată sau insuficient tratată ea evoluează rapid, putînd determina necesitatea unei amputaţii, cînd este situată la nivelul extremităţilor, sau dacă este localizată la nivelul coloanei, putînd determina o paraplegie ireversibilă.

Tratamentul este în funcţie de extensia tumorii. Dacă este localizată pe un segment accesibil şi nu este extinsă, se recomandă chiuretarea şi umplerea cavităţii cu grefe osoase. Postoperator, se indică röntgenterapie în doze moderate, dacă nu s-a practicat ridicarea tumorii în totalitate, metodă indicată în tumori extinse şi mai greu abordabile.

Se recomandă röntgenterapie iniţială, dacă focarul tumoral nu este abordabil chirurgical, cum ar fi tumorile cu sediul la nivelul coloanei vertebrale. Doza totală de radioterapie nu trebuie să depăşească 1 400 r. Dacă doza depăşeşte 2 000 r chistul anevrismal osos se poate maligniza.

I.10.3.10. CORDOMUL

Este o tumoare benignă, rară, dezvoltată pe resturi din coarda dorsală şi, de obicei este localizată la baza craniului şi în regiunea lombosacrococcigiană.

Anatomie patologică. Macroscopic, tumoarea este asemănătoare condromului, însă structura microscopică este complet diferită, fiind formată din celule poligonale alăturate, asemănătoare celulelor vegetale ; în citoplasma lor se găsesc mici granule de glicogen şi mucus ; nucleii celulelor sînt mici şi de obicei situaţi la periferia celulelor.

Odată formate, cordoamele au tendinţa să progreseze rapid, distrugînd oasele, invadînd ţesuturile moi şi degenerînd. În cazul cordoamelor sfenooccipitale, masele tumorale distrug osul sfenoid, progresează spre sinusul sfenoidal, regiunea nazofaringiană, etmoidală sau chiar în cavitatea endocraniană. Cordomul este deci o tumoare benignă dar, prin localizarea sa, are o evoluţie malignă.

Simptomatologic, cordoamele sfenooccipitale care au pătruns în cavitatea craniană, provoacă sindroame de compresiune intracerebrală, iar cele sacrococcigiene, infiltrîndu-se radicular, atrag după ele tulburări funcţionale vezicale şi rectale.

Semnele radiologice nu sînt patognomonice, cordomul producînd resorbţie osoasă cu caracter extensiv şi, concomitent, reacţii osteoplastice.

Cordomul sfenooccipital, prezintă adesea depuneri de săruri calcare, ceea ce dă aspectul unor concreţiuni calcare intracerebrale. În cordomul sacrooccigian, aspectul radiologic este mai tipic şi are drept caracter resorbţia întinsă pe două sau mai multe vertebre, invadarea discurilor intervertebrale şi prezenţa reacţiilor periostale.

Prognosticul este nefavorabil, tumoarea dă metastaze şi recidivează după intervenţia chirurgicală. Supravieţuirea medie este de 2—3 ani dar sînt posibile cazuri de vindecare spontană definitivă.

Scanned with OKEN Scanner

Diagnosticul diferențial în cordomul sfenooccipital se va face cu toate celelalte tumori intracraniene ; diagnosticul este posibil și cu ajutorul encefalo- sau ventriculografiei și tomografiei computerizate (CT). Cordoamele sacrate se vor diferenția de celelalte tumori sacrate dezvoltate pe seama anomaliilor din această regiune (neuroepiteliom, ependimom, ganglioneurom, enterochistom etc.), de mixofibrom, care are același aspect radiografic cu cordomul, de cancerul rectal gelatinos.

Tratamentul nu este satisfăcător deoarece rezecția nu este suficientă, tumoarea recidivînd. Cordomul este radiorezistent.

I.10.3.11. ADAMANTINOMUL

Sub numele de adamantinom se înțelege o tumoare osoasă epitelială primară, cu un slab potențial de malignizare, dezvoltată în special la nivelul mandibulei dar și al tibiei, din resturile embrionare ale organului adamantin al mugurelui dentar.

Etiopatogenie. Tumoarea apare dezvoltată la ambele sexe, între 12—57 de ani ; ea poate să ajungă la dimensiuni importante, ducînd la distrugerea țesutului osos și la transformarea chistică a zonei respective.

Trei ipoteze caută să explice originea tumorii :

— ipoteza disembrionară, după care tumoarea ar proveni, fie din celulele epiteliului smalțului dentar incluse în timpul vieții embrionare fie, mai plauzibil, din celulele epiteliului cutanat, care în perioada embrionară au pătruns în grosimea țesutului și care, ulterior, vor da naștere țesutului cartilaginos și apoi celui osos al oaselor lungi. Această ipoteză este susținută în prezent și de autorii sovietici, care explică astfel și faptul că aceste tumori apar în oasele acoperite imediat de tegumente, cum ar fi tibia și cubitusul ;

— ipoteza traumatică, după care celulele epidermice ar fi incluse în os prin traumatism (Ryree, 1932) ;

— ipoteza tumorală, după care adamantinomul ar fi un sarcom al sinovialei (Lauche, 1947, Boyd, 1955).

Anatomie patologică. Din punct de vedere histologic, Backer descrie trei tipuri caracteristice :

— insule epiteliale alungite, formate din celule periferice, cubice sau cilindrice, așezate în palisadă pe o bazală și celule centrale cu aspect stelat sau poligonal. Țesutul interstițial — stroma conjunctivă — are aspect mucoid ;

— aspectul de epiteliom bazocelular în care, în stroma conjunctivă se găsesc insule epiteliale de celule asemănătoare celor bazale ale epidermului ; și

— aspectul de epiteliom spinocelular în care, în stroma conjunctivă se găsesc insule de transformare malpighiană a celulelor — celule spinale — cu formarea de perle cheratozice.

Microscopic, tumoarea poate să prezinte o structură acinoasă, epiteliul fiecărui acin avînd un aspect similar cu acela observat într-un mugure dentar în curs de formare.

Scanned with OKEN Scanner

Simptomatologie. Din punct de vedere simptomatologic, tumoarea se manifestă clinic prin dureri locale și, uneori, prin apariția unei tumefacții osoase.

Radiologic este vorba de o imagine chistică unică sau polichistică, cu sediu metafizar, cu tendință la expansiune pînă la ruperea corticalei, fără reacție de condensare în jur.

Prognosticul este mediocru. Dintr-un număr de 17 bolnavi urmăriți, 9 trăiesc și nu au făcut metastaze, iar 8 au făcut metastaze urmate de exitus.

Tratamentul radioterapic s-a dovedit a fi ineficace. Un caz prezentat de Morgan și Mackenzie s-a dovedit a fi sensibil la iradieri cu cobalt radioactiv.

Tratamentul recomandabil rămîne cel chirurgical. Cazurile tratate conservator (chiuretaj, rezecție osoasă limitată) recidivează într-un procentaj de 66%, ceea ce pe unii i-a determinat să prefere de la început amputația ; dar, nici aceasta nu împiedică apariția metastazelor (din 8 bolnavi care au făcut metastaze, la 6 se efectuase amputația).

I.10.3.12. TUMOAREA CU CELULE GIGANTE

Tumoarea cu mieloplaxe (sau osteoclastomul) este în prezent considerată ca o tumoare benignă, osteolitică, a țesutului spongios.

Sexul feminin este mai frecvent afectat, cu predilecție pentru grupele de vîrstă cuprinse între 20 și 30 de ani.

Tumoarea se localizează mai ales la nivelul femurului, tibiei, radiusului, în spongioasa epifizelor fertile, apoi la nivelul oaselor mici. Localizarea epifizară este considerată de Lichtenstein ca un criteriu indispensabil de diagnostic ; alți autori descriu însă și localizări metafizare sau diafizare. La nivelul coloanei vertebrale interesează cu predilecție corpul vertebral și mai rar apofizele spinoase.

Etiopatogenie. În etiopatogenia afecțiunii au fost incriminați traumatismul, factorii infecțioși, deviația funcției mezenchimului osteoblastic, hiperplazia osteoclastică (Copeland, Geschikter) ; astăzi, afecțiunea este considerată blastomatoasă, cu evoluție benignă și potențial de malignizare, fiind dezvoltată din elementele mezenchimului osteoformator (Goidanich, Jaffé, Lichtenstein).

Anatomie patologică. Macroscopic, formațiunea tumorală, solitară, este colorată mai ales roșu-brun, de consistență variabilă, cărnoasă, fermă, rugoasă sau, dimpotrivă, moale, ramolită, cu cheaguri sanguine sau galben-brună cu aspectul ficatului de gîscă (Rădulescu).

Tumoarea este bine delimitată, întotdeauna separată de măduva osoasă ; în interiorul masei tumorale se pot găsi lamele osoase sau septuri fibroase delimitînd alveole pline cu sînge coagulat.

Microscopic, tumoarea cu celule gigante este constituită din două tipuri de elemente :

— celule gigante, multinucleate, de tip osteoclastic, uniform distribuite, prezentînd dimensiuni de 10—100 microni, cu 12—100 nuclei în citoplasmă, de obicei grupați central ;

— stromă alcătuită din celule mononucleate, fusiforme, în general bogat vascularizată.

Variabilitatea histologică a elementelor componente și diversitatea formelor clinice, realizează două forme anatomoclinice care se opun prin evoluția lor :

— forma regresivă caracterizată prin prezența unei strome dens celulare, fibrocitare, favorabilă tratamentului chirurgical conservator ;

— forma extensivă, hemoragică, necrotică și recidivantă, necesitînd o terapeutică chirurgicală radicală.

Se consideră unele aspecte histologice drept criterii ale evoluției tumorii cu celule gigante. Astfel o hipervascularizație indică o formă clinică evolutivă, prezența unui număr mic de nuclei în celula gigantă ar fi un test de activitate, prevăzînd recidiva (Stewart) iar o tendință fibrocitară (Trifaud) ar indica o evoluție favorabilă, fără recidive.

Simptomatologie. Semnele clinice sînt reduse. Debutul poate să fie brusc, cînd în prezența unui traumatism minor apare o fractură ; de obicei, însă, boala începe insidios se dezvoltă progresiv și se manifestă prin dureri surde, de tip reumatoid. Tumoarea este elastică sau dură, neregulată, neaderentă de planurile superficiale ; hipertermia locală și circulația colaterală, cînd există, sînt slab dezvoltate. Articulația de vecinătate poate să fie ușor tumefiată, mișcările sînt însă libere ; ganglionii regionali nu sînt interesați, iar starea generală nu este afectată.

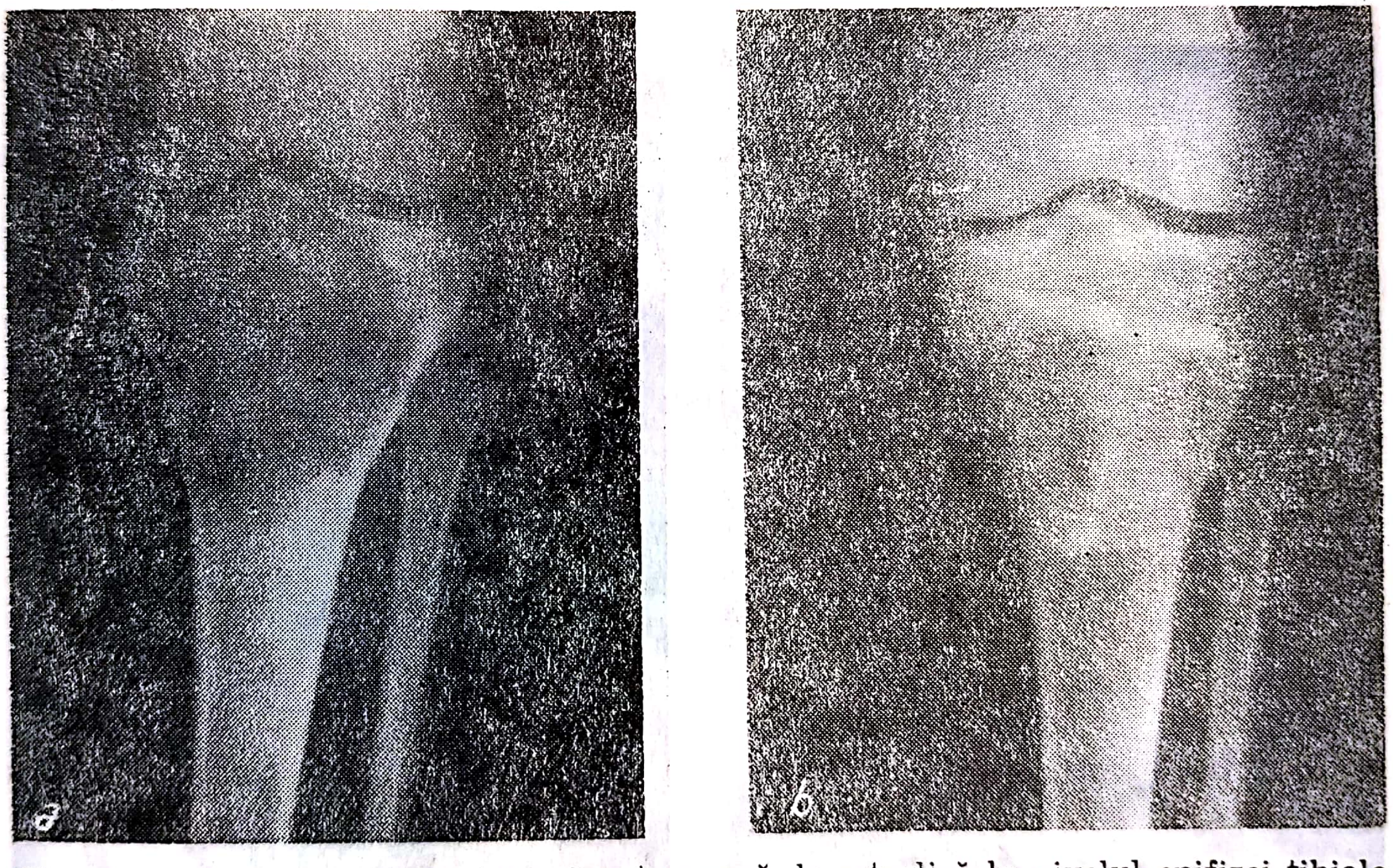

Fig. I.144. — Tumoare cu celule gigante : zonă de osteoliză la nivelul epifizei tibiale cu aspect de os „suflat" *(a)* ; același caz după chiuretarea tumorii și osteoplastie cu țesut osos *(b)*.

Radiografic, tumoarea se caracterizează prin prezența unei zone de osteoliză, de obicei excentrică, lărgind extremitatea osoasă afectată și reducînd corticala ; reacția periostală lipsește (fig. I.144). În perioadele de evoluție procesul de osteoliză progresează rapid și distruge corticala ; în formele vechi, zona de osteoliză prezintă septuri arcuite, îmbrăcînd as-

pectul unui os suflat sau imagine de bule de săpun. La nivelul falangelor, al metacarpienelor și al metatarsienelor, tumoarea poate să determine dispariția completă a osului, iar la nivelul corpilor vertebrali, localizarea tumorală determină tasarea acestora sau un aspect radiografic polichistic.

Diagnosticul diferențial se face cu chistul osos, cu osteodistrofiile localizate și cu sarcoamele osteolitice.

Evoluție. În general, evoluția este benignă, tumoarea se dezvoltă lent, progresiv ; alteori, dezvoltarea este rapidă, cu tendințe la recidive *in situ* după tratament sau, unei evoluții lente îi succedă un episod evolutiv zgomotos, cu dureri vii și dezvoltarea în volum a formațiunii.

Jaffé și Lichtenstein au realizat o stadializare în 3 tipuri evolutive, pe criterii histologice, cu importanță prognostică și indicații distincte terapeutice. Tipul I (50% din cazuri), care încadrează formele strict benigne, tipul al II-lea (35% din cazuri) cu morfologie de tranziție și semne evidente de activitate proliferativă celulară și tipul al III-lea (15% din cazuri) cu morfologie sarcomatoasă și capacitate de metastazare.

Tratament. Principiile terapeutice moderne contraindică utilizarea röntgenterapiei în formele cert benigne, deoarece, după Dahlin, în aceste condiții se pot maligniza. Conduita terapeutică este chirurgicală și este în funcție de tipul histologic, de dimensiunile și de localizarea tumorii.

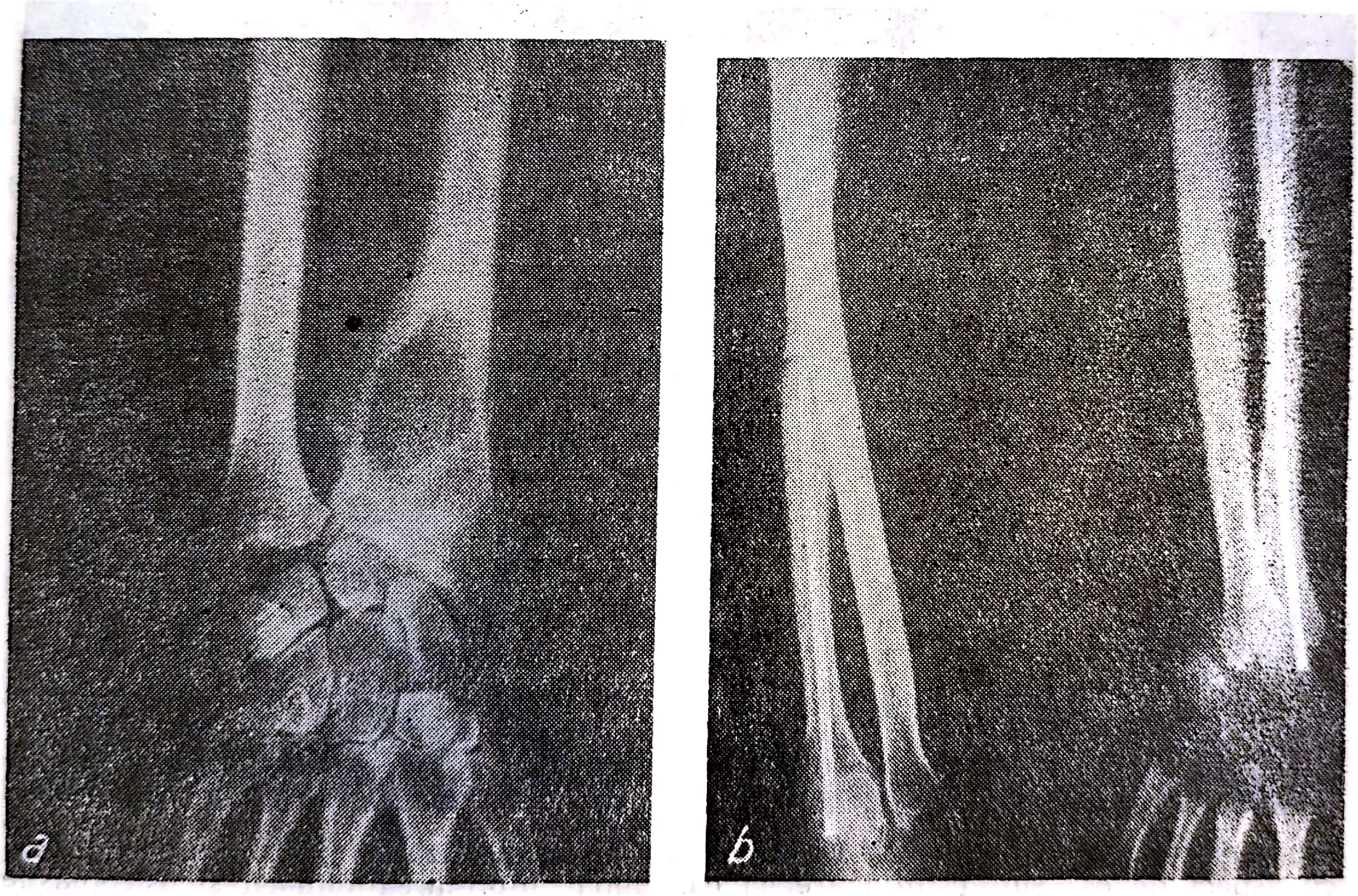

Fig. I.145. — Tumoare cu mieloplaxe a radiusului, de tipul al II-lea *(a)* ; același caz după rezecție segmentară și osteoplastie cu grefon peronier *(b)*.

În formele regresive se poate efectua chiuretarea focarului tumoral și plombajul cavității cu grefoane osoase autogene. În formele extensive (și a căror localizare permite), se practică rezecția segmentară, după reguli oncologice, cu osteoplastie (fig. I.145 *a* și *b*).

Privită sub aspectul prognosticului oncologic, cît și sub aspect morfologic și funcțional, rezecția largă cu reconstituirea osteoplastică a segmentului rezecat se dovedește a fi metoda cea mai indicată.

În cazul unor recidive repetate, cînd histologia indică leziuni de tipul al II-lea sau al III-lea, după Lichtenstein, amputația este singurul tratament indicat.

I.10.4. TUMORILE MALIGNE PRIMITIV OSOASE

I.10.4.1. SARCOMUL OSTEOGENETIC

Tumoare conjunctivă malignă osoasă, sarcomul osteogenetic este caracterizat prin atipia și polimorfismul elementelor care îl compun, capacitatea acestora de a produce țesut osos, mai mult sau mai puțin tipic, prin reacțiile osifiante pe care le clădește osul normal și, în același timp, prin capacitatea sa de a distruge țesutul osos.

Coventry și Dahlin definesc această neoplazie drept o tumoare malignă osoasă ale cărei celule, proliferînd, produc țesut osteoid, chiar dacă acest țesut apare în zone limitate.

Orice osteosarcom care prezintă deci țesut osteoid în structura lui este un sarcom osteogenic, chiar dacă prezintă aspecte predominante de structură fibroidă sau condroidă. Această constatare se bazează și pe echivalente clinice, deoarece aceste tumori care produc țesut osteoid, se întîlnesc cu predilecție la o anumită vîrstă, prezintă localizări elective, au o aceeași tendință la metastazare și au un prognostic asemănător.

După cum diferențierea structurală a acestui sarcom înclină spre țesut osos, osteoid, condroid sau fibroid, sarcomul osteogenic poate să fie de varietate osteoblastică, osteoidă, condroblastică sau fibroblastică ; varietățile de sarcom osteogenetic condro- și fibroblastic nu trebuie însă confundate cu condro- sau fibrosarcomul osos, tumori care nu prezintă în structura lor țesut osteoid.

Etiologie. Ca frecvență, sarcomul osteogenetic este cea mai des întîlnită tumoare malignă osoasă. Deși tumoarea poate să fie întîlnită la toate vîrstele, 47% din bolnavi aparțin grupei de vîrstă 10—19 ani (Coventry).

Sexul masculin este preponderent afectat (62,8% după Coventry).

Prezența traumatismului în antecedentele bolnavilor a fost deseori semnalată.

Ca localizare, tumoarea afectează în primul rînd extremitatea inferioară a femurului, pe cea superioară a tibiei, oasele iliace, extremitatea superioară a humerusului, pe cea superioară a femurului, diafiza femurală etc. Sediul de elecție este regiunea metafizară a oaselor lungi.

Anatomie patologică. Din punct de vedere morfologic, sarcomul osteogenetic se încadrează în grupul tumorilor celor mai maligne și malignitatea lui excesivă este datorată invaziei precoce a vaselor. Aspectul structural este polimorf : de obicei, în aceeași tumoare se constată prezența alături de țesutul osteoid, element obligatoriu pentru diagnostic, și a altor structuri tisulare — fibroid, condroid etc. Consistența tumorii este

variabilă, în funcție de țesuturile componente predominante : dură, în formele osifiante sau, dimpotrivă, moale, cărnoasă ; de cele mai multe ori, consistența este inegală în cadrul aceleiași tumori. Vascularizația este bogată. Aspectul microscopic este polimorf, datorită evoluției celulei sarcomatoase, a anomaliilor ei histogenetice și a deviațiilor pe care le suferă procesul sarcomatos. Elementul caracteristic este osteoblastul, derivat prin metaplazia unei celule mezenchimale, care devine osteogenă ; în diferențierea lor evolutivă spre osteoblast, elemente mezenchimale pot să rămînă în diferite etape de evoluție, ceea ce face ca în tumoare să se găsească, în proporții diferite, structuri tisulare diferite — osteoidă, fibroidă, condroidă etc. Elementele celulare prezintă caractere de atipie manifestă, cu polimorfism celular deosebit și numeroase monstruozități, dispuse într-o substanță fundamentală în care se găsesc constant și insule cu structură osteoidă caracteristică.

Sarcomul osteogenetic este în același timp osteolitic și osteoformator ; procesul osteodistructiv este de obicei rapid, iar osificarea sarcomatoasă manifestată prin apariția de țesut osos neoformat atipic, mai ales nehaversian, subperiostal sau medular, este de asemenea activă ; alături de țesutul osos neoplazic se constată și un țesut osos reacțional, tînăr.

Simptomatologie. Din punct de vedere clinic, *durerea* și *tumefacția* caracterizează procesul. Bolnavul constată apariția unei tumefacții dureroase care se dezvoltă progresiv. Examenul obiectiv atestă prezența formațiunii, care este variabilă ca formă, dimensiuni și consistență, și face totdeauna corp comun cu osul. Tegumentele care acoperă regiunea sînt subțiate, întinse, lucioase, hiperemice ; ele sînt străbătute de o bogată rețea vasculară. Articulația de vecinătate rămîne mult timp indemnă, apoi se tumefiază și poate să apară hidrohemartroza. Amiotrofia este constantă ; ganglionii limfatici regionali nu sînt interesați decît foarte rar.

De obicei, primul simptom pe care îl resimte bolnavul este durerea, foarte vie, insuportabilă. Ea precedă apariția tumorii cu 6—12 luni și prezintă exacerbări și remisiuni capricioase, fiind în special nocturnă, cînd are un caracter osteocop ; ea se accentuează progresiv, atingînd paroxisme greu suportabile. Progresiv, în evoluția osteosarcomului, fenomenele locale se asociază cu alterarea stării generale, bolnavul prezentînd faciesul caracteristic al intoxicației neoplazice.

Complicații. Evoluție. Dintre complicații, fractura, deși mai rară decît în alte afecțiuni neoplazice ale țesutului osos, poate să agraveze evoluția bolii ; în contact cu tumoarea, tegumentele sînt infiltrate, se pot ulcera, iar mugurii tumorali cărnoși devin proeminenți, exuberanți, sîngerează, pot să supureze, iar prin necroză devin fetizi. Metastaza, mai ales pulmonară, este complicația cea mai gravă.

Evoluția este rapidă, în 1—2 ani, spre exitus, prin extensie locală, anemie secundară și stare de cașexie care progresează rapid, metastazele grăbind sfîrșitul letal.

Forme clinice. Dintre formele anatomoclinice două sînt mai frecvente :

— *Sarcomul osteolitic* a cărui histogeneză este atribuită elementelor mezenchimatoase proprii fazelor precoce ale osteogenezei endostale, și ale cărei trăsături particulare sînt manifestate prin evoluția rapidă, malig-

nitatea excesivă și radiosensibilitatea moderată. Osteoliza este procesul predominant, cu sediul subcortical și determină precoce invazia și distrucția corticalei, cu reacție periostală moderată. Această formă afectează cu predilecție grupele de vîrstă ale primelor două decenii de viață, se localizează mai ales la nivelul metafizei inferioare a femurului și primul simptom care alarmează bolnavul este durerea vie, pulsatilă.

— *Sarcomul osifiant,* derivat din elementele mai diferențiate ale pericondrului, se caracterizează printr-o capacitate osteoproductivă deosebită și printr-un ritm de creștere și o malignitate moderate, față de forma precedentă. Inițial, tabloul este dominat de procese osteoproductive locale, cu formarea unor proeminențe dure, cu osificări subperiostale și intratumorale ; invazia corticalei și aceea a medularei se realizează într-o etapă tardivă și este asociată cu o puternică reacție osteoproductivă sclerozantă. Această formă apare mai frecvent la grupele de vîrstă cuprinse între 20—30 de ani, se localizează mai ales la metafiza distală a femurului și la aceea proximală a tibiei. Traumatismul este mai frecvent invocat, iar fractura apare, dimpotrivă, mai rar decît în forma osteolitică.

Radiologie. Imaginea radiologică este tot atît de variabilă ca și aspectul morfologic. În faza incipientă, tomografia poate să dea relații importante asupra prezenței zonei de liză intraosoasă. Aspectele radiografice apreciază întinderea și dezvoltarea rapidă a procesului de liză tumorală, care distruge corticala și periostul și se infiltrează în părțile moi. Caracterele radiologice sînt atît de resorbție și de distrucție osoasă, cît și de construcție osoasă condensantă, hiperostozantă.

În varianta osteolitică a osteosarcomului, ceea ce predomină radiografic este procesul de osteoliză ; lacuna, geoda sarcomatoasă, are contu-

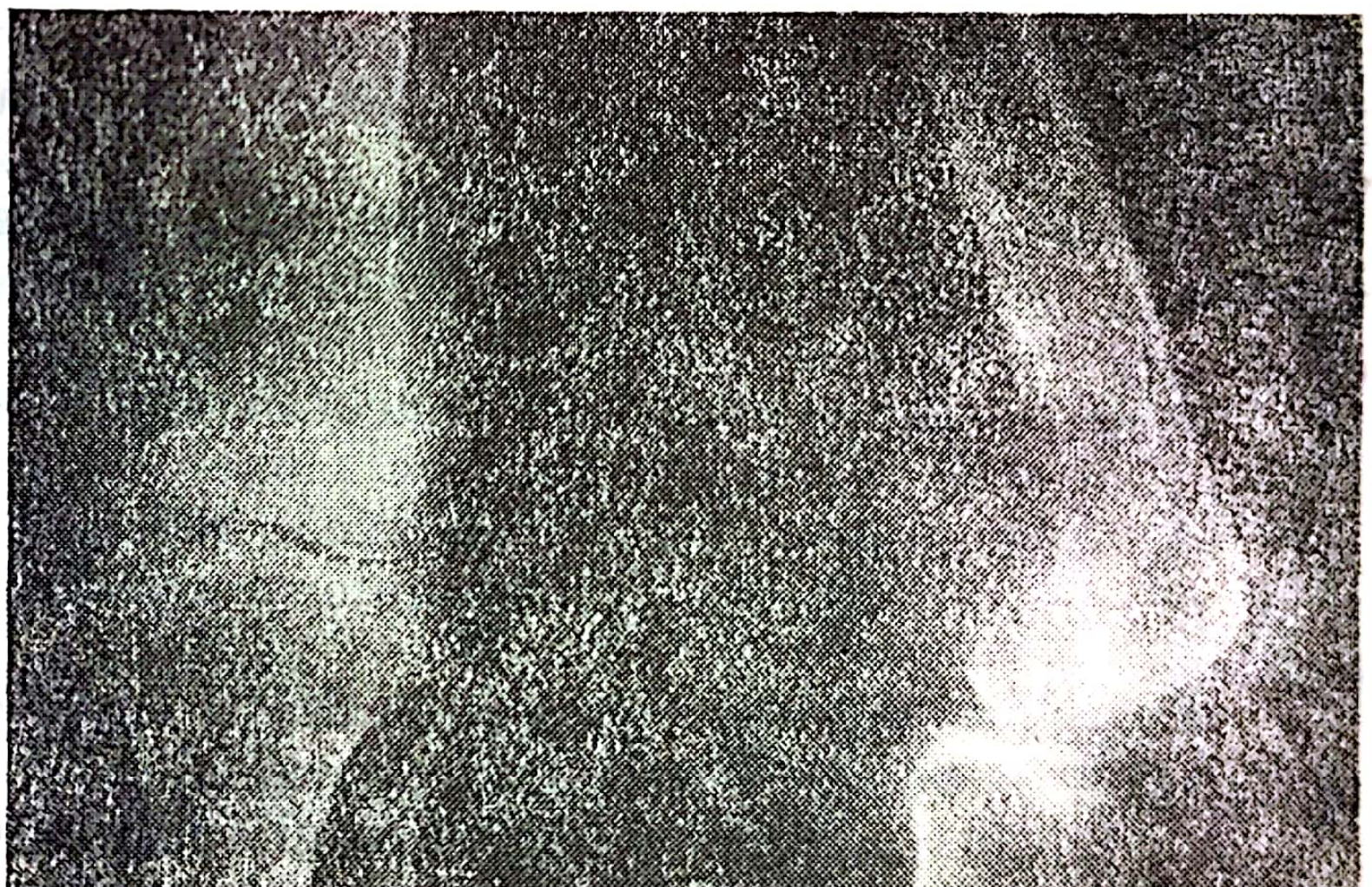

Fig. I.146. — **Osteosarcom al femurului (forma litică) cu distrucția corticalei și invadarea părților moi.**

ruri șterse, neregulate, serpiginoase, o rarefacție neomogenă și difuz conturată, situată de obicei la nivelul metafizei (fig. I.146). În vecinătatea zonei de liză osoasă există o reacție constructivă, de condensare osoasă sau de periostoză, care apare ca o umbră întinsă de-a lungul corticalei. Osificarea periostică devine progresiv intensă și apare ca un manșon osos

în jurul diafizei, în straturi osoase care se înfig perpendicular pe corticală ca spiculi osoși ; la periferia tumorii, acolo unde periostul este împins, dezlipit de către masa tumorală, apare aspectul de pinten periostic (triunghiul Codman).

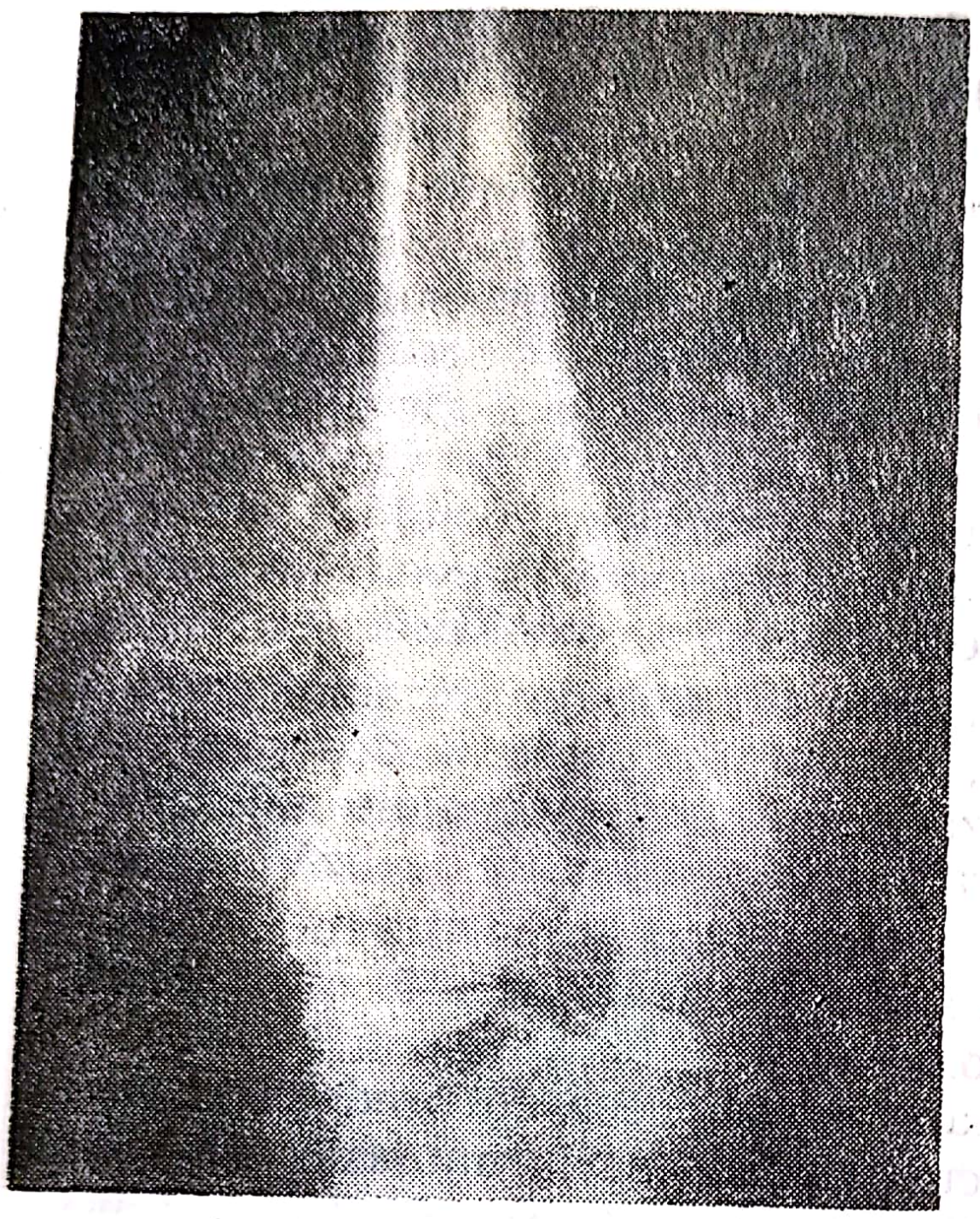

Fig. I.147. — Osteosarcom al femurului (formă osteosclerotică cu neoformație osoasă dispusă sub formă de raze).

În varianta osteosclerotică, imaginea radiografică este dominată de procesul de condensare osoasă, intrinsec tumorii sau datorat reacției osoase din jurul acesteia (fig. I.147).

Aceste două variante sînt frecvent îmbinate, zone de osteoliză alături de zone de osteocondensare, difuz conturate, interesînd atît centrul cît și periferia osului.

Diagnosticul diferențial al osteosarcomului se face cu :

— osificări periarticulare ;

— osteomielita acută sau cronică ; reacția periostală are însă în osteite grosime, densitate, continuitate și opacitate mai intense decît în osteosarcom ;

— tuberculoza osoasă, care prezintă zone de decalcificare masivă, fără reacții periostale și neoproducție osoasă ;

— luesul osos, care prezintă imagini lacunare multiple, deseori simetrice, iar reacțiile periostale sînt uniforme, regulate ;

— mielomul solitar, care apare la vîrste mai înaintate, iar leziunea radiografică este mai estompată, fără reacție osteogenică ;

— condrosarcomul, care apare la vîrste mai înaintate, interesează mai ales centura pelviană, are evoluție lentă, dă tardiv metastaze, iar în structura sa nu se constată prezența țesutului osteoid ;

— fibrosarcomul osos, mai dificil de diferențiat radiografic, nu prezintă țesut osteoid în structura sa.

Pentru diagnosticul pozitiv și diferențial, în vederea actului terapeutic, este obligatorie biopsia ; unii autori ezită în practicarea ei, întrucît, după aceștia, ar biciui evoluția locală a tumorii și ar grăbi apariția metastazelor. Statistici recente arată însă că biopsia este un act obligator, care nu antrenează riscuri locale sau generale.

Tratamentul este complex, radiochimiochirurgical. Clasic, se admite că tumorile maligne ale osului, cu excepția sarcomului Ewing, nefiind radiosensibile, rezecția limitată expune la recidive locale iar riscul metastazelor impun o intervenție practicată cît mai precoce.

Pentru aceste rațiuni, tratamentul clasic al osteosarcomului era amputația sau dezarticulația membrului deîndată ce diagnosticul sigur a fost pus. În principiu, amputația se situează deasupra articulației la care ia parte osul afectat. Totuși, pentru osteosarcomul extremității distale a femurului amputația ar putea fi practicată în 1/3 superioară a coapsei.

Acest tratament clasic a dat însă rezultate atît de mediocre, supraviețuirile după 5 ani nedepășind 20% dintre operați, încît mulți chirurgi l-au abandonat, pentru un tratament bazat pe alte principii. Pentru autori ca Ferguson, Merle d'Aubigné, frecvența metastazelor este mai mare dacă se operează precoce și, de aceea, este mai bine să se temporizeze operația pînă cînd tumoarea intră într-o fază de liniște relativă. De aceea, cu toate că radioterapia este puțin activă în osteosarcom, ea permite totuși să se obțină o atenuare a agresivității tumorale și dezvoltarea unor reacții imunitare de apărare, capabile să blocheze pentru mult timp evoluția metastazelor pulmonare latente, metastaze care sînt prezente într-o proporție de 60—80% din bolnavi, de la primul examen.

Al doilea principiu care inspiră tratamentul este de a restrînge cît mai mult indicația amputației sau a dezarticulației în favoarea rezecției largi a segmentului purtător de tumoare și completarea defectului rezultat prin grefe osoase sau endoproteze.

Conduita terapeutică acceptată astăzi de mulți chirurgi, este de a institui de la început radioterapie și chimioterapie intraarterială preoperatorie, cu Sarcolizină, Vinblastină, Metotrexat, Endoxan și Actinomicină D, urmate de intervenția chirurgicală și continuate de chimioterapia intraarterială regională. În ultima vreme, plecînd de la ideea că osteosarcoamele ar fi de origine virală (Jasmin și Mathé, 1972) s-a început aplicarea concomitentă și a unei terapii imunitare active specifice, prin injectarea unui extract tumoral liofilizat și iradiat, prelevat din tumoare cu ocazia biopsiei sau a amputației, precum și a unei imunoterapii nespecifice cu scop de stimulare a mijloacelor imunitare ale organismului prin scarificații cu B.C.G. sau injecții intramusculare cu reticulostimulină.

I.10.4.2. CONDROSARCOMUL OSOS

Condrosarcoamele sînt tumori maligne osoase dezvoltate pe seama țesutului cartilaginos și considerate, din punct de vedere al originii lor, ele pot să fie primitive sau secundare transformării sarcomatoase a unei tumori cartilaginoase benigne (condrom, osteocondrom).

Scanned with OKEN Scanner

Etiologie. Condrosarcomul se întîlnește cu o frecvență mai redusă decît osteosarcomul, reprezentînd aproximativ 10% din totalul tumorilor maligne primitive osoase.

Sexul masculin este preponderent afectat, tumoarea fiind întîlnită cu predilecție în grupa de vîrstă cuprinsă între 40—50 de ani.

Localizarea preferențială a condrosarcoamelor primitive o reprezintă extremitatea distală a femurului sau cea proximală a tibiei, precum și oasele centurilor (omoplat, bazin), în vreme ce condrosarcoamele secundare unui encondrom sau unui osteocondrom se găsesc mai ales în segmentele proximale ale membrelor (humerus, femur), extremitatea proximală a tibiei, coaste.

Anatomie patologică. Tumoarea infiltrează puțin țesuturile din jur; mai frecvent le refulează. Ea are caracterele țesutului cartilaginos: consistență elastică sau moale, culoare gri-albicioasă, iar pe secțiune se observă zone mucoide, focare hemoragice sau insule calcificate sau osificate. Tumoarea poate să atingă uneori dimensiuni considerabile.

Histologic, condrosarcomul se caracterizează prin prezența unor celule cartilaginoase voluminoase, cu un nucleu mare, hipercromatic, alteori cu mai mulți nuclei.

Simptomatologie. Durerea locală și tumefacția sînt semnele care apar de regulă. Evoluția este de obicei lentă, putîndu-se întinde pe una sau chiar două decade; un număr redus de condrosarcoame au o evoluție mai rapidă, invadantă, iar metastazele apar, în acest caz, la cel mult 2 ani de la intervenție. În perioadele de creștere rapidă a tumorii, apar distrugeri masive de țesuturi, masa tumorală invadează țesuturile înconjurătoare, se extinde de-a lungul vaselor și dă metastaze, mai ales pulmonare, cu aceeași caracteristică structurală. Destul de frecvent tumoarea se complică cu fracturi spontane.

Radiografic, condrosarcoamele apar ca mase opace de o tonalitate gri-cenușiu, dezvoltate în părțile moi, pe alocuri cu insule calcificate, și al căror contur este lobulat. La nivelul zonei de implantare osoasă, corticala este lizată, neregulată (fig. I.148).

Condrosarcoamele secundare, care se dezvoltă pe un encondrom, se prezintă radiologic ca o zonă radiotransparentă situată în metafiza unui os lung. La început, corticala osoasă este destinsă, apoi, prin evoluția tumorii, corticala este depășită. Dacă endocondroamele degetelor nu degenerează de obicei, acelea ale oaselor lungi — care sînt rare — au o marcată tendință la degenerare sarcomatoasă (secundară).

În cazul condrosarcomului secundar unui osteocondrom, radiografia pune în evidență baza osoasă a osteocondromului găurită de geode și care se continuă cu o opacitate gri, cu contur nu prea net, și care apare pătată, cu calcificări.

Evoluție. Prognostic. Condrosarcomul primitiv al adolescentului este o tumoare foarte malignă, cu o evoluție rapidă, care dă metastaze pulmonare frecvente și precoce. Prognosticul este nefavorabil, supraviețuirile după 5 ani reprezentînd mai puțin de 20% din cazuri, cu tot tratamentul radical instituit.

Condrosarcomul secundar al adultului are o evoluție lentă, cu slabă tendință la metastazare. Supraviețuirile după 5 ani de la intervenția chirurgicală ajung pînă la 44% din cazuri (Geschickter și Copeland).

Scanned with OKEN Scanner

Tratament. Condrosarcomul, fiind o tumoare radiorezistentă, în formele secundare localizate la nivelul membrelor se practică rezecția segmentară. Pentru condrosarcomul primitiv, amputația sau dezarticulația este operația care se impune. Deseori, după tratamentul chirurgical, dacă

Fig. I.148. — Condrosarcom al humerusului cu numeroase calcificări în masa tumorală.

tumoarea nu este complet extirpată, recidivează, și evoluția ei este mai gravă, prognosticul fiind cu atît mai rezervat, cu cît apariția metastazelor este mai precoce.

I.10.4.3. FIBROSARCOMUL OSOS

Fibrosarcomul, tumoare malignă osoasă de origine mezenchimală, se dezvoltă din fibroblaștii rețelei haversiene sau ai stratului superficial al periostului și este întîlnit într-o proporție de circa 1% din totalul tumorilor maligne osoase (Goidanich).

Etiologie. **Sexul masculin** este preponderent afectat; în circa 65% din cazuri tumoarea apare și se dezvoltă în timpul celui de al treilea deceniu de viață.

Localizarea electivă o reprezintă membrele inferioare și mai ales metafiza femurală inferioară și metafiza superioară a tibiei.

Anatomie patologică. Fibrosarcomul se localizează de predilecție în regiunea metafizară sau diafizară a oaselor lungi ale membrelor.

În raport cu sediul tumorii, se disting: fibrosarcomul central (medular) și fibrosarcomul periferic (periostic, extraosos).

Fibrosarcomul central, la început, împinge corticala osoasă, apoi o distruge și se infiltrează în părțile moi din jurul osului. De asemenea, el

se dezvoltă și de-a lungul canalului medular, ceea ce impune, în cadrul tratamentului chirurgical, efectuarea amputației deasupra articulației supraiacente tumorii.

Fibrosarcomul periferic se dezvoltă în părțile moi din jur și, corticala osoasă nu este invadată decît ulterior.

Macroscopic, tumoarea are o consistență fermă, de culoare albicioasă, cu un aspect fibros, fasciculat, dar prezintă și focare chistice înconjurate de zone necrotice și hemoragice. Canalul medular, în formele centrale, este invadat de masa tumorală, corticala este subțiată și apoi distrusă. Părțile moi din jurul tumorii formează o pseudocapsulă, pe care însă tumoarea o invadează ulterior.

Microscopic, fibrosarcomul se caracterizează prin modificări ale fibrelor, ale substanței fundamentale și ale celulelor. Celulele conjunctive care alcătuiesc tumoarea prezintă numeroase anomalii nucleare și mitoze anormale. Formele agresive conțin celule rotunde, puțin diferențiate, dar ceea ce dă nota dominantă a neoplaziei este prezența în cantități variabile și cu dispoziție dezordonată a fibrelor de colagen. Tumoarea nu prezintă tendință la formarea de țesut osteoid sau osos, ceea ce o deosebește de varianta fibroidă a osteosarcomului.

Simptomatologia este asemănătoare cu a altor neoplazii maligne osoase.

Durerea moderată la început, devine progresiv mai accentuată.

Tumefacția, prezentă în forma periferică, poate să preceadă apariția durerii, este fermă, situată mai ales în planurile profunde și nu este obligator aderentă de planurile superficiale. Tegumentele nu sînt inițial alterate, dar o dată cu dezvoltarea tumorii, ele își pierd elasticitatea, devin translucide și lasă să se întrevadă rețeaua venoasă subcutanată, care apare ca urmare a tulburărilor de compresiune vasculară profundă. Limitarea funcțională a mișcărilor este legată de sediul și de gradul de evoluție a procesului tumoral ; fractura secundară complică rareori evoluția procesului. Acestor fenomene locale li se asociază alterarea progresivă a stării generale, determinînd apariția tabloului intoxicației neoplazice.

Examenul radiografic în fibrosarcomul central atestă prezența unui proces de rarefacție neomogenă, difuz conturată, cu contur neregulat și care, în evoluția sa, erodează corticala și se extinde spre părțile moi ; reacția periostică este moderată.

Fibrosarcomul periferic se evidențiază radiologic printr-o umbră gri-cenușie dezvoltată în părțile moi din vecinătatea osului. Corticala osoasă, la acest nivel, poate să apară ușor condensată și erodată din afară ; uneori, corticala fiind distrusă, tumoarea se extinde spre canalul medular (fig. I.149 *a, b, c*).

Diagnosticul diferențial se face cu fibromul osos și mai ales cu toate celelalte neoplazii maligne.

Evoluția este lentă, prognosticul rămînînd în funcție de dezvoltarea locală a tumorii, de indicele său de malignitate, de numărul recidivelor, de tratamentul efectuat și de precocitatea metastazelor. În evoluția sa, tumoarea dă metastaze mai ales pulmonare, care atrag moartea bolnavului după aproximativ 5 ani.

Tratamentul citostatic ar avea un rol în delimitarea procesului tumoral și crearea condițiilor de operabilitate. Dacă tumoarea are o malignitate histologică slabă se poate face intervenția de exereză locală. Cînd tumoarea are o malignitate crescută este indicată rezecția largă sau amputația, completată (după Schintz) cu radioterapie și telegamaterapie.

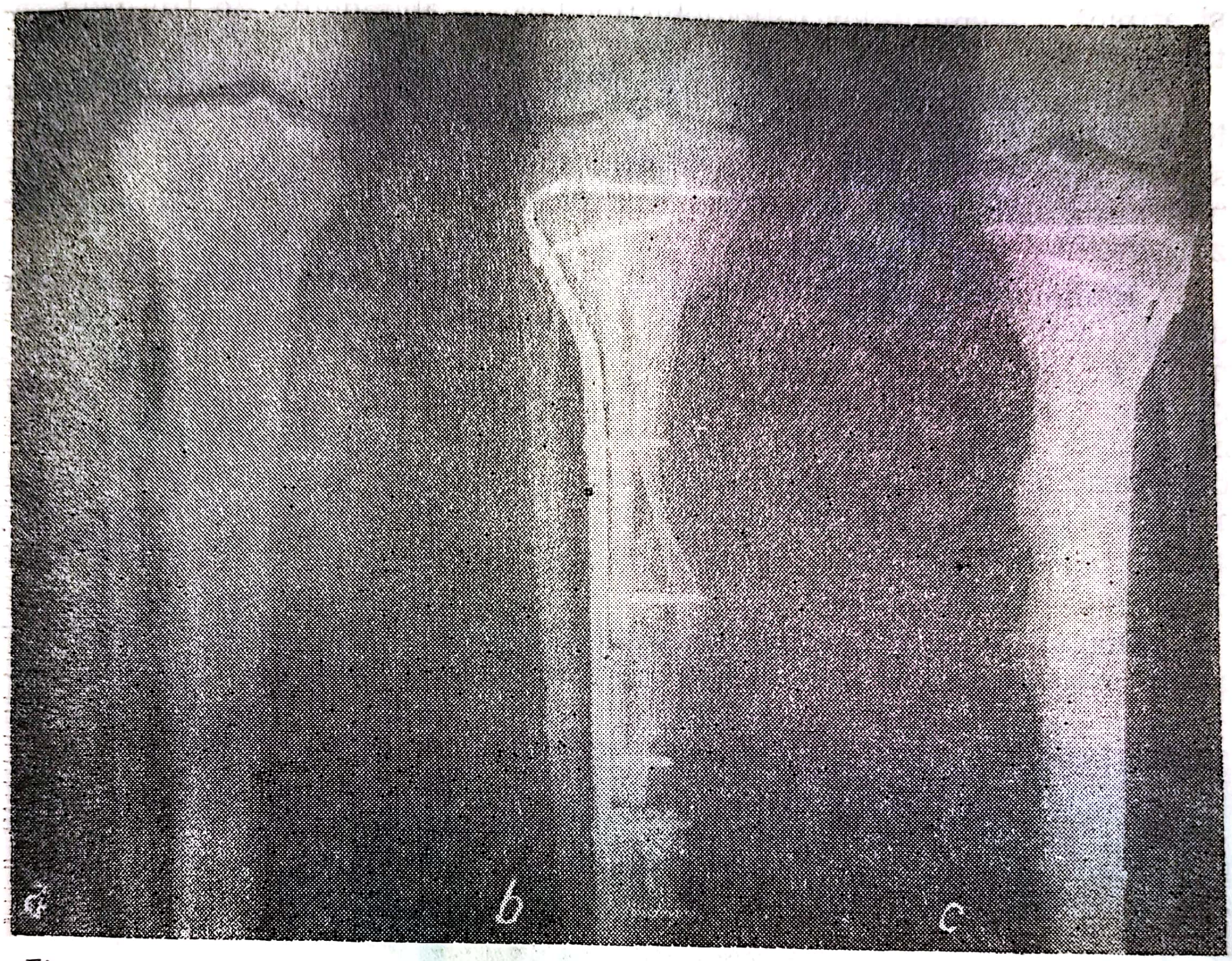

Fig. I.149. — Fibrosarcom periferic al tibiei *(a)*, operat prin rezecție segmentară și osteoplastie *(b)*; rezultat după 7 ani de la operație *(c)*.

I.10.4.4. RETICULOSARCOMUL PRIMITIV AL MĂDUVEI OSOASE PARKER-JACKSON

Reticulosarcomul de tip Parker-Jackson reprezintă proliferarea malignă a celulelor reticulare diferențiate ale măduvei osoase; el permite o supraviețuire relativ lungă și nu compromite grav starea generală, în ciuda malignității histologice și radiologice.

Etiologie. Ca frecvență, tumoarea reprezintă circa 2% din totalul neoplaziilor maligne osoase și interesează mai ales sexul masculin, în jurul vîrstei de 25 de ani. Localizarea electivă o reprezintă oasele lungi (femur, tibie, peroneu) apoi bazinul și scapula, debutînd preferențial în epifiză sau în metafiză cu extindere spre diafiză; într-un procentaj ridicat de cazuri localizările sînt multiple.

Anatomie patologică. Macroscopic, se constată zone de distrucție și resorbție trabeculară invadate de țesut neoplazic. Pe măsură ce procesul progresează, aceste zone au tendința să conflueze, cuprinzînd întreaga spongioasă, apoi corticala, periostul și difuzează în părțile moi periosoase ; masa tumorală, gri-albicioasă, nu este încapsulată și este moale și friabilă.

Microscopic, tumoarea se caracterizează printr-o proliferare difuză și atipică a elementelor reticulohistiocitare și abundență de fibre de reticulină.

Simptomatologie. Din punct de vedere clinic, simptomul revelator îl reprezintă durerea, apărută mai ales după efort. Tumefacția nu este constantă, lipsește în localizările profunde sau apare ca o masă, mai mult sau mai puțin importantă. Fractura complică un număr relativ mare de cazuri. Acestui tablou i se adaugă o stare generală relativ bună.

Radiologic, leziunea dominantă este osteoliza, caracterizată prin zone de rarefacție difuză, fără caractere particulare. Procesul osteolitic determină, în faza inițială, apariția unei imagini multiloculare, cu fragmentarea corticalei, umbra acesteia devenind estompată și marginea ei externă neregulată și fin dantelată ; în interiorul osului apar apoi zone radiotransparente de dimensiuni mici, care cu timpul confluează. În fazele avansate pot să apară unele stratificări periostale, puțin evidente și întrerupte, precum și discrete procese de condensare, datorate producției reactive osoase (fig. I.150).

Diagnosticul diferențial se poate face cu : fibrosarcomul, osteosarcomul osteolitic sau, mai ales, cu alte reticulosarcoame osoase.

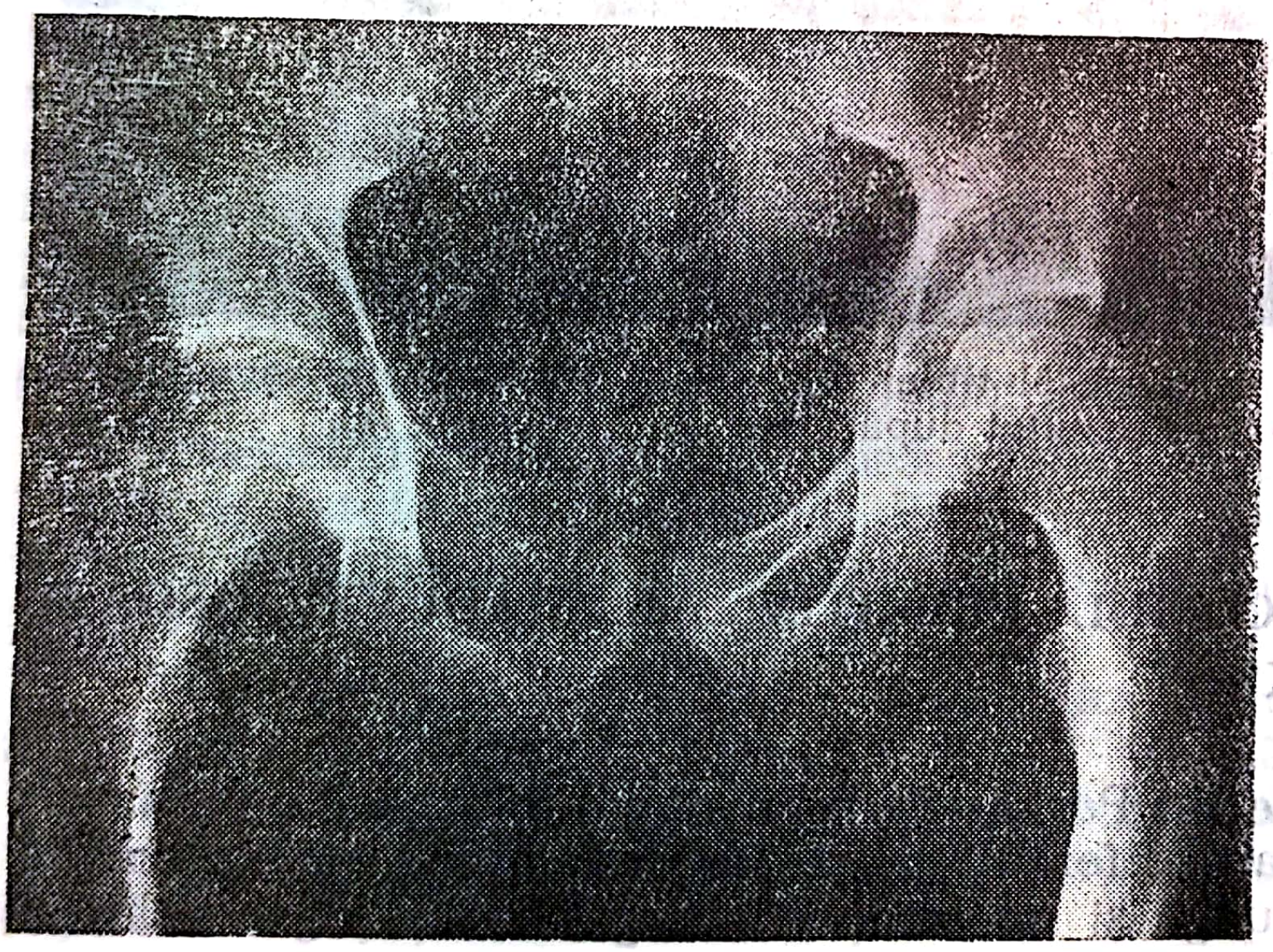

Fig. I.150. — Reticulosarcom al pubelui drept (aspect de liză difuză cu distrucția corticalei).

Evoluție. Tumoarea este compatibilă cu o supraviețuire relativ lungă ; metastazele apar însă, frecvent, în ganglionii limfatici regionali, în plămîni sau în alte oase.

Tratament. Preoperator se utilizează cu rezultate bune röntgenterapia în doze de 4—6 000 r, asociată cu chimioterapie (Sarcolizină, Endoxan), urmate de rezecție largă sau de amputație.

I.10.4.5. PERITELIOSARCOMUL (RETICULOSARCOMUL EWING)

Reprezintă proliferarea neoplazic malignă a celulelor reticulare nediferențiate, derivate prin metaplazia elementelor periteliale ale sistemului reticulohistocitar al măduvei osoase. Procesul tumoral determină infiltrarea și distrucția țesutului osos și se caracterizează printr-o evoluție malignă cu generalizare în sistemul reticulohistiocitar și metastaze precoce.

Etiologie. Tumoarea reprezintă circa 10% din numărul total al neoplaziilor maligne osoase, apare mai ales între 15—20 de ani și afectează predominant sexul masculin ; localizarea preferențială o reprezintă diafiza oaselor lungi, mai rar metafiza și epifiza, apoi oasele late, craniul, scapula, oasele iliace.

Anatomie patologică. Morfologic, tumoarea localizată mai ales în mijlocul diafizei oaselor lungi, în măduva centrală, este alb-cenușie și se extinde rapid în toată lungimea osului, distrugînd dispozitivul său trabecular. Tumoarea se extinde la suprafața osului prin canalele Havers, izolînd straturile osoase unele de altele și producînd o reacție periostală caracteristică, în straturi concentrice, intricate, ca bulbul de ceapă. Țesutul tumoral nu clădește niciodată os. Microscopic, elementul caracteristic îl reprezintă proliferarea sarcomatoasă a celulelor periteliale ale capilarelor și limfaticelor din țesutul medular, cu dispoziția acestor elemente în manșoane perivasculare.

Simptomatologie. *Clinic,* se constată o tumefacție fusiformă, dură inițial, apoi moale, acoperită de tegumente calde, uneori cu discretă circulație venoasă, însoțită de dureri care, de obicei evoluează în cadrul unor puseuri febrile, separate prin perioade de remisiune.

Evoluția intermitentă a semnelor clinice, cu episoade pseudoinflamatorii, pretează la confuzie cu osteomielita. Articulațiile din vecinătate rămîn indemne, atrofia musculară este frecvent întîlnită, iar adenopatia satelită mai rar prezentă ; fracturile complică deseori evoluția bolii.

Radiografic, leziunea se caracterizează printr-un proces de rarefacție neomogenă osoasă, cu sediul pe diafiza oaselor lungi, realizînd imaginea unui os cariat. Procesul distructiv se extinde de-a lungul măduvei osoase cuprinzînd întreaga diafiză. Corticala ia un aspect reticulat și tumoarea, în evoluția sa, perforează corticala și decolează periostul care reacționează prin formarea de țesut osos periostal ce se dispune sub forma de lame osoase paralele întocmai ca foile bulbului de ceapă. Diafiza se îngroașă la acest nivel, ia un aspect fusiform, iar tumoarea în dezvoltarea sa distruge treptat osul nou format, de origine periostală încît, în cazurile mai evoluate, dispoziția amintită, în bulb de ceapă, dispare (fig. I.151). În cazul localizărilor vertebrale, corpul vertebral afectat este înconjurat de o masă tumorală rotundă.

Diagnosticul diferențial se face mai ales cu : osteomielita, care se însoțește de prezența sechestrelor osoase, luesul, chistele osoase esențiale și, mai ales, cu orice altă tumoare malignă osoasă, primitivă sau metastatică.

Evoluția este rapidă (6—18 luni) iar prognosticul foarte grav. Metastazele apar precoce, sînt multiple în țesutul osos și în ganglionii limfatici, iar cele pulmonare încheie de obicei evoluția bolii.

Tratamentul electiv îl reprezintă röntgenterapia sau cobaltoterapia 5 — 6 000 r, care determină deseori regresiune clinică și radiologică ; recidivele sînt însă precoce și sînt radiorezistente. Radioterapia se asociază cu chimioterapie, la care tumoarea este tranzitoriu sensibilă, iar amputația, ca unica indicație chirurgicală, nu împiedică nici ea apariția precoce a metastazelor.

Fig. I.151. — Tumoare Ewing a peroneului (aspect radiologic : rarefiere osoasă neomogenă cu reacție periostală stratificată).

I.10.4.6. RETICULOMIELOSARCOMUL (MIELOMUL MULTIPLU RUSTIȚKI-KAHLER)

Mielomul multiplu este o tumoare malignă a țesutului reticulohistiocitar, un reticulosarcom diferențiat, în care proliferarea neoplazică interesează elementele reticulare ale sectorului medular.

Este o afecțiune caracterizată prin prezența de tumori osoase circumscrise, cu localizări multiple și tendință invadantă.

Rareori proliferarea tumorală este izolată, circumscrisă (mielomul solitar), de obicei procesul tumoral apărînd concomitent și exclusiv în numeroase oase.

Etiologie. Afecțiunea reprezintă, după unele statistici, aproximativ 3% din numărul total al neoplaziilor maligne osoase, afectează cu predilecție grupele de vîrstă care depășesc 50 de ani și sînt mai frecvent întîlnite la sexul masculin.

Anatomie patologică. Morfologic, modificarea primordială este reprezentată de invazia mielomatoasă a măduvei osoase, iar după tipul celular predominant, se disting eritrocitomul, mielocitomul și plasmocitomul ; indiferent de tipul citologic de mielom, tumorile din această categorie prezintă unele caractere comune : sărăcia țesutului de susținere, ab-

senţa diferenţierii colagenului şi osteoidului, omogenitatea celulelor proliferate.

Nu este încă deplin stabilit dacă deviaţia patologică aparţine exclusiv seriei hematopoietice plasmocitare (teoria unicităţii celulare, susţinută de Wallgree, Bayer şi Rico) sau aparţine mai multor serii hematopoietice (teoria pluricelulară, susţinută de Snapper); teoria plasmocitară este astăzi mai acceptată şi, în lumina acestei ipoteze, se consideră că aspectele variate ale celulelor mielomatoase ar reprezenta mai curînd grade de maturaţie diferită a aceluiaşi tip celular, decît tipuri celulare diferite. Aschoff, considerînd multiplicitatea leziunilor din mielom, a pus pentru prima oară problema metastazelor multiple şi aceea a unei afecţiuni de sistem a ţesutului hematopoietic; după Magnus-Levy, formele multiple ale bolii ar fi, în toate cazurile, forme iniţial unice, rapid diseminate.

Leziunilor osoase, care ocupă primul plan al tabloului patologic, li se asociază frecvent şi leziuni viscerale. Indiferent de nivelul localizării, se recunosc trei tipuri de leziuni:

— leziuni primare, specifice afecţiunii, legate direct de proliferarea mielomatoasă şi caracterizate prin *infiltraţia difuză a măduvei şi prin prezenţa nodulilor mielomatoşi;*

— leziuni secundare, determinate de proprietăţile particulare ale celulelor care proliferează, caracterizate prin *acţiunea distructivă locală, sinteza de proteine anormale şi invazia plasmocitară a ţesutului hematopoietic.* Acţiunea distructivă locală determină, la nivelul oaselor, osteoliza sau osteoporoza, iar la nivelul viscerelor formarea metastazelor calcare multiple. Sinteza de proteine anormale se manifestă printr-o globulinogeneză patologică, care determină depunerea substanţei paraamiloide mai ales la nivelul muşchilor, al tendoanelor şi al articulaţiilor şi mai puţin la nivelul viscerelor, precum şi eliminarea renală a proteinelor uşor precipitabile *(Bence-Jones);*

— leziunile asociate sînt secundare deformărilor toracice vertebrale şi compresiunii medulare sau viscerale consecutive.

Oasele predominant afectate sînt cele în activitate hematopoietică: craniu, vertebre, stern, coaste, claviculă, pelvis, scapulă, epifizele proximale ale femurului şi ale humerusului. Ele devin moi, friabile, iar pe secţiune prezintă noduli mielomatoşi izolaţi şi apoi confluenţi, ce apar ca mase gelatinoase, gri-roşcate, mai dure decît ţesutul medular şi alcătuite din colonii aproape pure de celule. Extensia procesului se face excentric, corticala se erodează şi osul se distruge fără osteoclazie, apărînd ciuruit, ca mîncat de cari. Cu timpul, osul prezintă la suprafaţă mici tumori delimitate de o corticală subţire şi de periost. Periostul cedează rareori şi, în acest caz, leziunea difuzează în părţile moi. Reacţia osoasă de vecinătate este absentă.

Uneori proliferarea plasmocitară evoluează fără să producă noduli tumorali, antrenînd o resorbţie osoasă generalizată (mielomatoza decalcifiantă difuză descrisă de Weisenbach şi Lièvre).

Simptomatologie. Debutul afecţiunii este de obicei insidios, simulînd o anemie sau un reumatism cronic şi este marcat de apariţia durerilor, care au un caracter difuz, sînt variabile ca intensitate şi au sediul obişnuit la nivelul coloanei vertebrale, al toracelui, al bazinului sau al craniului.

În stadiile avansate durerile devin violente, starea generală se alterează, bolnavii slăbesc, sînt astenizați și, în scurt timp, nu mai pot părăsi patul. Afecțiunea evoluează în reprize, cu perioade de remisiune completă sau aproape completă, oarecum ciclice.

Alteori tumorile pot să constituie semnul revelator al afecțiunii. Ele au dimensiuni mici, dar uneori pot să ajungă de mărimea unei mandarine. Consistența lor este renitentă sau moale. Aspectul distructiv al leziunilor mielomatoase explică frecvența mare a fracturilor spontane care se produc în urma unor traumatisme minore, adesea o simplă tuse, dar care consolidează rapid. Deformările osoase apar tardiv și sînt localizate la coloană, la torace și mai rar la oasele lungi.

În peste 65% din cazuri se întîlnesc semne de leziune renală: hematurie, albuminurie, proteinurie Bence-Jones, cilindrurie, oligurie și uremie în stadiul final.

Sindromul pulmonar se manifestă prin bronșită cronică, emfizem cu expectorație mucopurulentă, crize astmatiforme, iar rezistența lor fiind diminuată, pot să facă forme grave de pneumonie sau de bronhopneumonie.

De asemenea, în 20% din cazuri, la tabloul clinic prezentat se asociază și un sindrom gastrointestinal manifestat prin perioade de constipație alternînd cu diaree, vărsături, hemoragii intestinale și crize gastrice.

Uneori puseurile evolutive ale tumorii se însoțesc de o febră destul de neregulată.

In mielomul multiplu se întîlnește și un sindrom umoral, caracterizat prin hiperproteinemie cu hipergamaglobulinemie, proteinurie Bence-Jones, anemie, creșterea vitezei de sedimentare și uneori o creștere a numărului leucocitelor. Raportul serine/globuline este de obicei inversat. Sinteza de proteine anormale se manifestă și printr-o amiloidoză care infiltrează țesuturile periarticulare sau intersitițiile musculare, uneori foarte intensă, putîndu-se generaliza la întregul organism, ajungînd la formarea de pseudotumori amiloide. Demineralizara osoasă duce la hipercalcemie și hipercalciurie.

Examenul radiografic atestă prezența a numeroase geode, net delimitate, care pot să conflueze, fără reacție osoasă de vecinătate. Focarele osteolitice se întîlnesc cu precăderea în țesutul osos spongios al corpilor vertebrali, în stern, coaste, calota craniană și în oasele lungi ale membrelor (fig. I.152).

Uneori se observă lacune mari, policiclice, care tind să se extindă spre periferia osului și să distrugă corticala. Periostul rezistă o perioadă de timp, dar în cele din urmă este invadat și distrus. Geodele se însoțesc de o demineralizare difuză a scheletului. În forma de mielomatoză decalcifiantă difuză Weissenbach și Lièvre demineralizarea scheletului constituie singura manifestare radiologică. La nivelul craniului, radiografia arată numeroase perforații osoase, rotunde sau ovalare, de dimensiuni variabile, fără reacție osteoformatoare, semănînd cu un craniu ciuruit de gloanțe (fig. I.153).

Diagnosticul, dificil la început, se stabilește pe baza semnelor clinice, radiografice și pe baza examenelor de laborator, inclusiv pe datele puncției sternale.

Diagnosticul diferențial se face cu osteoza paratiroidiană Recklinghausen, care prezintă însă procese de remaniere osoasă, hipercalcemie și hipercalciurie accentuată, și cu metastazele osoase. Localizările vertebrale pot să fie confundate cu morbul Pott.

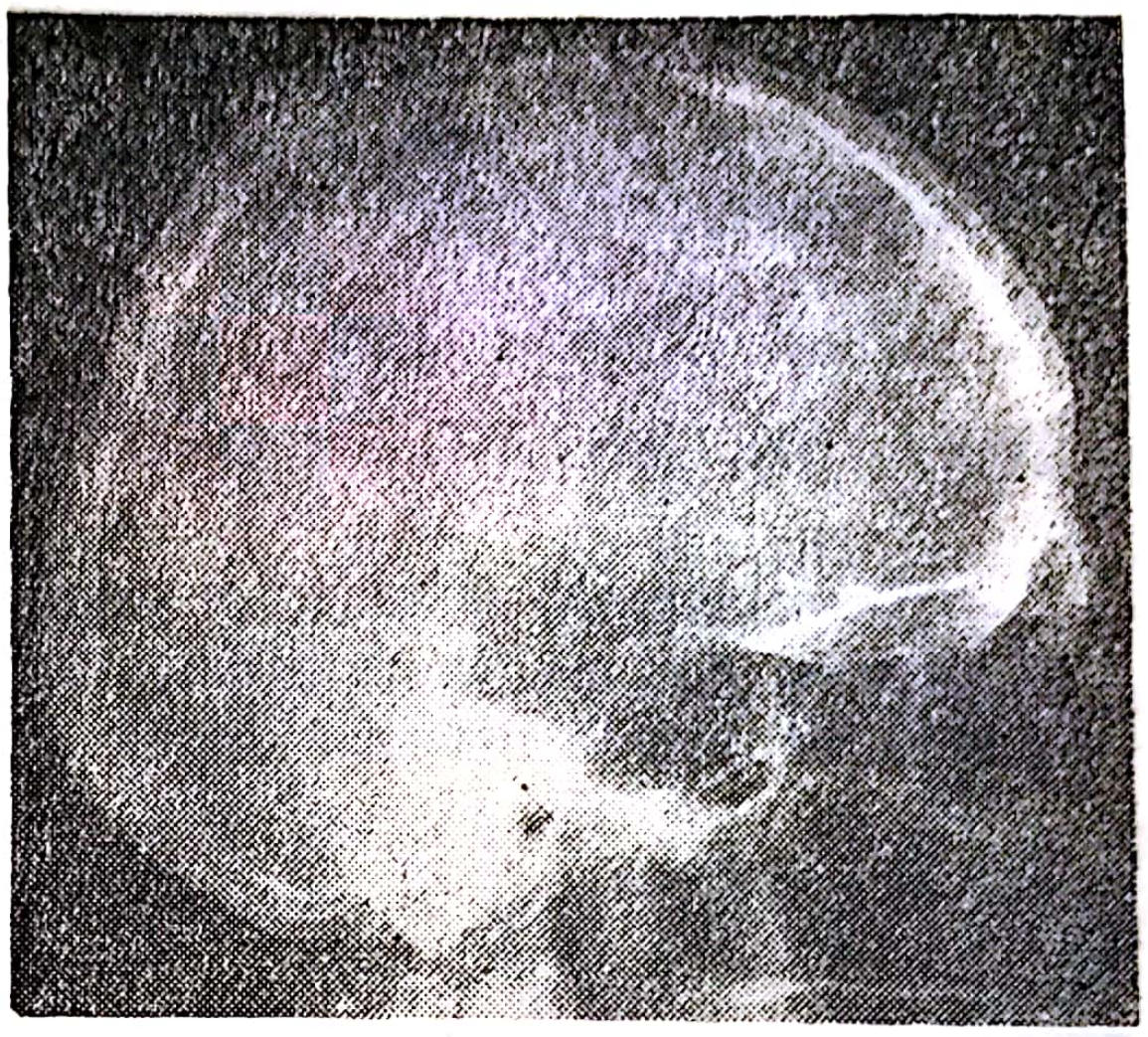

Fig. I.153. — Mielom multiplu (aspect radiografic : numeroase geode la nivelul calotei craniene, fără reacție osoasă în jur).

Fig. I.152. — Mielom multiplu (aspect radiografic : osteoporoză intensă, cu tasarea corpului vertebral).

Evoluția mielomului multiplu este întotdeauna fatală. Boala se agravează progresiv și, în formele medii, moartea survine în 1—2 ani. Durerea și astenia se exacerbează, apar pneumopatii acute, pielonefrite ascendente, encefaloze dismetabolice cu manifestări psihice ; coma uremică, hemoragia masivă sau transformarea leucozică reprezintă modalitățile evolutive terminale.

Tratament. Röntgenterapia în doze de 6—8 000 r este eficientă în mielomul solitar, realizînd remisiuni sau chiar vindecări ; în formele difuze radioterapia este paliativă, însă se pot asocia inhibitori mitotici ca Thiotepa, Uretan. Tratamentul chirurgical are indicație minoră și se adresează formei solitare.

I.10.4.7. ANGIOMUL MALIGN OSOS (HEMANGIOENDOTELIOMUL)

Tumoare malignă rară, care se caracterizează printr-o mare activitate osteodistructivă. Tumoarea este constituită dintr-o rețea cavernoasă de tip capilar sau precapilar și se dezvoltă prin proliferarea atipică a celulelor pereților vasculari.

Clinic, tumoarea este foarte dureroasă și se prezintă ca o tumefacție pulsatilă, sîngerîndă macroscopic.

Radiografic, apare ca o imagine chistică, multiloculară, care evoluează rapid, distruge osul și nu se însoțește de reacție osoasă.

Tumoarea este invadantă și metastazantă precoce.

Radioterapia este ineficace, iar tratamentul chirurgical nu previne generalizarea.

I.10.4.8. METASTAZELE OSOASE

Neoplasmele diferitelor organe și țesuturi se pot propaga la distanță pe diferite căi, de la nodulul tumoral primitiv, spre diferitele segmente ale scheletului, la nivelul cărora apar nodulii tumorali secundari.

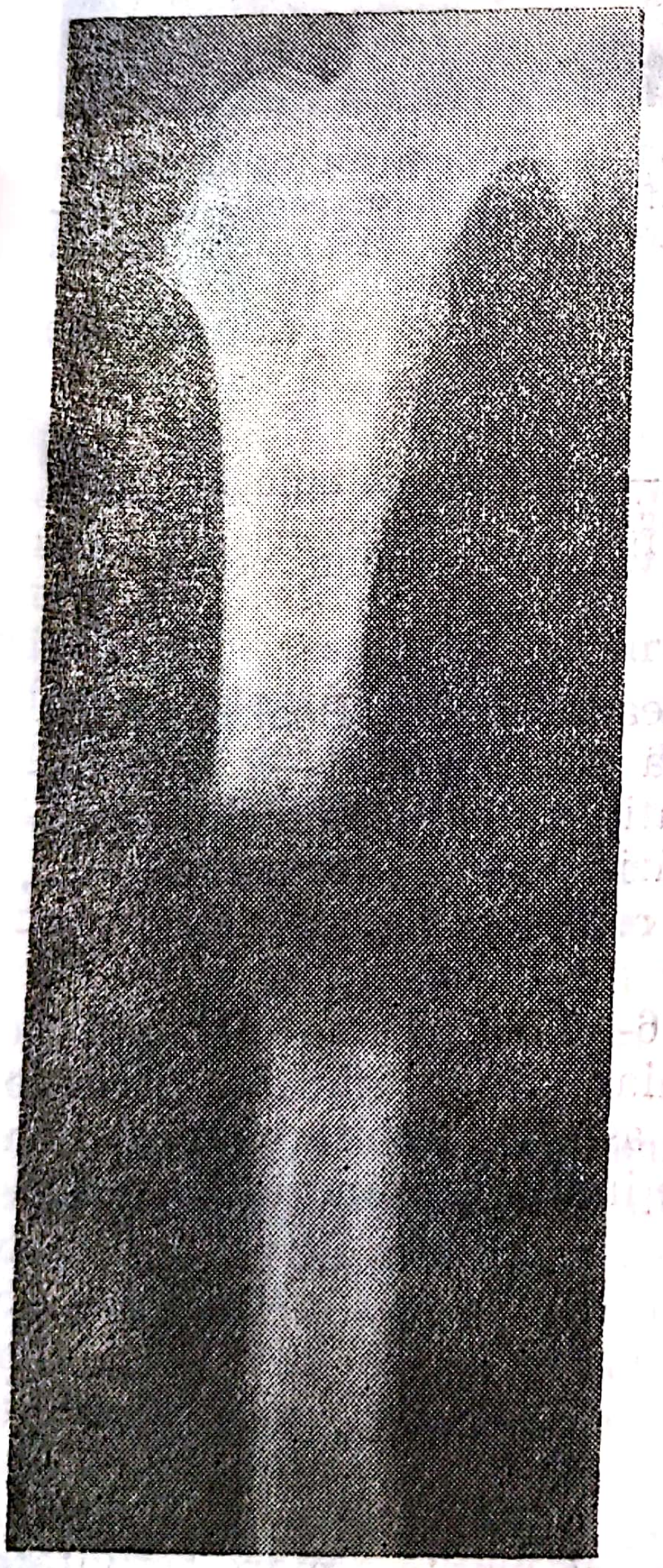

Fig. I.154. — Aspect radiografic de metastază osoasă : zonă litică lacunară cu contur șters, neregulat, fără reacție periostală.

Cea mai remarcabilă osteofilie o dovedesc epitelioamele, iar tumorile primitive care metastează cel mai frecvent la nivelul țesutului osos sînt reprezentate de neoplasmul de : glandă mamară, ovarian, prostată, tiroidă.

Localizările metastazelor se întîlnesc mai ales la nivelul coloanei vertebrale, al bazinului, apoi la nivelul epi- și metafizelor oaselor lungi. Leziunea este cel mai frecvent osteolitică, cu contur șters, neregulată, fără reacții periostale, de obicei multiplă (fig. I.154) ; tipul condensat este rar întîlnit și, mai ales la nivelul coloanei, aparținînd de obicei tumorilor primitive prostatice.

Semnele clinice pot să lipsească multă vreme dar, mai devreme sau mai tîrziu, apar dureri atroce, însoțite de fracturi unice sau multiple ; rahialgiile și sindromul de compresiune medulară însoțesc leziunile vertebrale.

Radioterapia are efect antalgic, iar tratamentul chirurgical este contraindicat, cu excepția formelor sigur unice, cînd intervenția poate să amelioreze fenomenele dureroase.

I.11. PATOLOGIA MUSCULARĂ ȘI TENDINOASĂ

O. MEDREA

I.11.1. TRAUMATISMELE MUSCULARE

1. *Plăgile musculare* accidentale și operatorii sînt cele mai frecvente traumatisme.

Diagnosticul se confirmă simplu prin inspecția soluției de continuitate și prin constatarea deficitului funcțional.

În evoluție, reparația spontană prin cicatrice este posibilă cînd secțiunea este paralelă cu lungimea fibrelor musculare ; cînd secțiunea este transversală pe direcția fibrelor se produce o contracție-retracție fibroasă a acestora, dificil reparabilă chiar prin sutură, cicatricea rezultată nefiind funcțională.

Reparația chirurgicală se execută prin sutură cu fire separate în X sau U, pe cît posibil cu sutura tecii musculare și cu imobilizare în aparat gipsat 2 săptămîni în poziție funcțională.

Plăgile musculare însoțite de contuzia părților moi se operează după procedeul urgenței întîrziate cu scopul de a se evita infectarea zonelor rămase devitalizate.

2. *Contuzia musculară* este o leziune fără soluție de continuitate cu tegumente relativ intacte, produsă de un obiect contondent. De regulă, coexistă un hematom apreciabil interfascicular și o imbibiție edematoasă regională, proporțională cu intensitatea noxei.

Mușchiul se prezintă tumefiat, infiltrat, violaceu și nu se contractă la excitația mecanică.

Într-o situație mai simplă, edemul se resoarbe cu recuperarea completă musculară, fără sechele. În contuzia importantă edemul nu se mai resoarbe și se transformă în țesut fibros, fără elasticitate, cu retracția secundară a fibrelor musculare și cu redori articulare în poziții vicioase.

Hematomul interfascicular după o contuzie puternică se poate metaplazia într-o miozită osifiantă localizată, cu aspect pseudotumoral, impropriu denumită osteom, așa cum se întîlnește uneori la cvadriceps sau la brahial.

În contuzii intense cu strivire musculară (prin prăbușire etc.), poate să apară sindromul de strivire (Bywaters) : mușchii devin palizi, foarte edemațiați și friabili prin degenerescența hialină a miofibrilelor, cu reținere de apă, electroliți și proteine. Răsunetul stării generale în „crush syndrome“ este grav, fiind caracterizat printr-un șoc de hemoconcentrație dat de scăderea masivă a proteinelor circulante, similar șocului prin garou. Mușchii alterați eliberează cantități imense de mioglobulină care declanșează o nefropatie, uneori terminală.

Tratamentul instituit în serviciile de A.T.I. este de refacere a hemodinamicii și a insuficienței renale acute. Chirurgical, s-au propus fasciotomii multiple decompresive și amputație ca „ultima ratio“, dar cu rezultate incerte (Șuteu și colab., 1980).

3. *Rupturile musculare* sînt soluții de continuitate produse printr-o contractură violentă sau o lovitură directă, fără deschiderea tegumen-

telor. Obişnuit, se produc pe fondul unei alterări degenerative cu pierderea proprietăţii elastice a miofibrilei, la joncţiunea muşchi-tendon, în special la oameni maturi. Se semnalează rupturi spontane şi la persoane slăbite, în convalescenţa unor boli infecţioase, diabet etc.

Muşchii rupţi subcutanat, de predilecţie sînt : bicepsul (cel mai frecvent), tricepsul sural, cvadricepsul sau adductorii. Anatomopatologic, ruptura este totală sau parţială, cu retracţie musculară şi hematom abundent. Clinic, diagnosticul este sugerat de o durere vie apărută în momentul accidentului, o deformaţie globuloasă pseudotumorală produsă de segmentul muscular retractat, o depresiune între capetele musculare, o infiltraţie hemoragică şi un deficit funcţional mai mult sau mai puţin total.

In evoluţie, cicatrizarea spontană cu recuperarea mobilităţii este posibilă numai în rupturile parţiale.

Tratamentul constă în imoblizare prin bandaj sau prin aparat gipsat adecvat.

În rupturile totale se recurge la sutura chirugicală şi la imobilizare regională postoperator 2—3 săptămîni.

I.11.2. MIOPATIILE

Miopatiile sînt afecţiuni musculare de etiologie diferită, mai rar întîlnite.

• *Distrofiile musculare*

Sînt miopatii primare genetice, progresiv degenerative şi infirmizante ale aparatului locomotor, cu încadrare nosologică dificilă, la graniţa preocupărilor de neurologie şi de ortopedie.

Clasificarea anatomoclinică (Walton)

a) Distrofia Duchenne de Boulogne este o miopatie recesivă, care debutează aproape invaribal la băieţii sub 5 ani.

Clinic, aspectul este aproape tipic, cu hipotonie (slăbire) musculară progresivă, deşi muchii sînt aparent hipertrofiaţi, cu predominanţă la nivelul gambelor (molete disproporţionat de devoltate) şi al coapselor, dar pot fi prinşi şi muşhii paravertebrali cu scolioză secundară. Copilul prezintă deficit în ridicarea la ortostatism şi la mers. În timp, apar diformităţi segmentare cu impotenţă funcţională şi evoluţie spre exitus la vîrste tinere prin intervenţia unei insuficienţe cardiorespiratorii.

Forma benignă (Becker) evoluează mai lent şi mai blînd.

b) Distrofia centurilor umărului şi ale şoldului (Walton) apare după 20 de ani şi are o evoluţie lungă, cu diformităţi mai uşoare.

c) Distrofia facioscapulohumerală (Landouzy şi Déjérine) este, de asemenea, o miopatie ereditară dominant autosomală, care apare în copilărie şi la tinereţe, cu o evoluţie mai benignă.

d) Distrofia miotonică congenitală sau boala Thomsen, în care astenia musculară a membrelor se însoţeşte de alte anomalii congenitale (cataractă, cardiopatie, demenţă ş.a). Evoluţia acestei miopatii, aparent hipertrofice, sugerînd o musculatură atletică, este progresivă şi letală în circa 20 de ani.

Anatomia patologică se caracterizează printr-o distrugere marcată a fibrelor musculare, înlocuite fiind cu țesut adipofibros și cu miofibrile degenerate cu modificări citoplasmice și nucleare.

Diagnosticul distrofiilor musculare este relativ dificil, implicînd o serie de probe de laborator ca hiperconcentrația serică a creatinkinazei și a aldolazei, creștere enzimatică precoce care precedă fenomenele clinice. Mioglobina urinară poate să fie pozitivă. E.M.G. și biopsia musculară completează datele pentru diagnostic.

Tratamentul este de resort neurologic, ortopedico-chirurgical și recuperator în formele mai ușoare, cu rezultate însă incerte. Se practică operații corectoare și stabilizatoare ale diformităților : piciorului, genunchiului, șoldului și ale coloanei vertebrale scoliotice (instrumentația Harrington) pentru facilitarea ortostatismului și a mersului (Dubousset și Quéneau, 1983).

• *Miopatiile endocrine* se întîlnesc în : boala Cushing, tireotoxicoză, hipotiroidie, hiperparatiroidie (Recklinghausen).

• *Miopatiile colagenozelor* apar pregnant în : dermatomiozită, polimiozite, poliartrita reumatoidă etc.

• *Miopatiile toxice* sînt posibile după medicația corticosteroidă prelungită, medicația citostatică, după consumul exagerat de alcool, după mușcăturile de șerpi veninoși.

• *Miopatiile parazitare,* azi mai rare, se întîlnesc după infestarea cu trichinoză sau cisticercoză.

• *Miopatiile virale* sînt rarități, ca acelea după gripa A_2 Hong Kong.

• *Miozitele bacteriene* sînt excepționale, pentru că țesutul muscular, prin buna lui vascularizație, se apără satisfăcător de infestarea microbiană. Există totuși condiții favorizante ca traumele, escarele, frigul, denutriția, bolile generale (T.B.C, diabetul ș.a.) care facilitează penetrarea și dezvoltarea unor bacterii ca stafilococul, streptococul, proteusul, piocianicul. Localizarea poate să survină în orice mușchi sub următoarele forme clinice : forma acută (nesupurată, uneori cu localizări multiple), forma supraacută toxică, chiar letală, și forma cronică fibroscleroasă cu evoluție torpidă.

Diagnosticul se face clinic și prin laborator. Se poate discuta și elimina eventualitatea unei osteomielite, a unei tromboflebite, a unui flegmon etc.

Tratamentul, în formele acute, constă în drenaj chirurgical cînd antibioterapia rămîne fără răspuns.

• *Miopatia osifiantă localizată,* impropriu denumită osteom muscular, apare frecvent după traumatisme vertebro-medulare (para- sau tetraplegie), come prelungite sau tumori cerebrale. Localizarea de predilecție se produce la nivelul mușchilor : șoldului, abductori și fesieri și umărului (deltoid). De fapt, reprezintă o paraartropatie osifiantă dezvoltată în spațiile conjunctive intermusculare din vecinătatea articulațiilor amintite.

Imobilizarea prelungită, chinetoterapia sau masajul intempestiv sînt factori favorizanți.

In afară de etiologia nervoasă există și o miopatie localizată osifiantă întîlnită după traumele musculare în cursul contuziilor, luxațiilor sau

Scanned with OKEN Scanner

fracturilor. Modificările mușchilor traumatizați sînt reprezentate prin atrofie reflexă, fibroză secundară retractilă și osificări prin metaplazie.

Osificarea, sechelă importantă la tineri, apare fie după un traumatism paraarticular (miozita osifiantă a mușchiului brahial în fractura cotului) fie, după traumatisme unice sau repetate ca osificarea localizată a

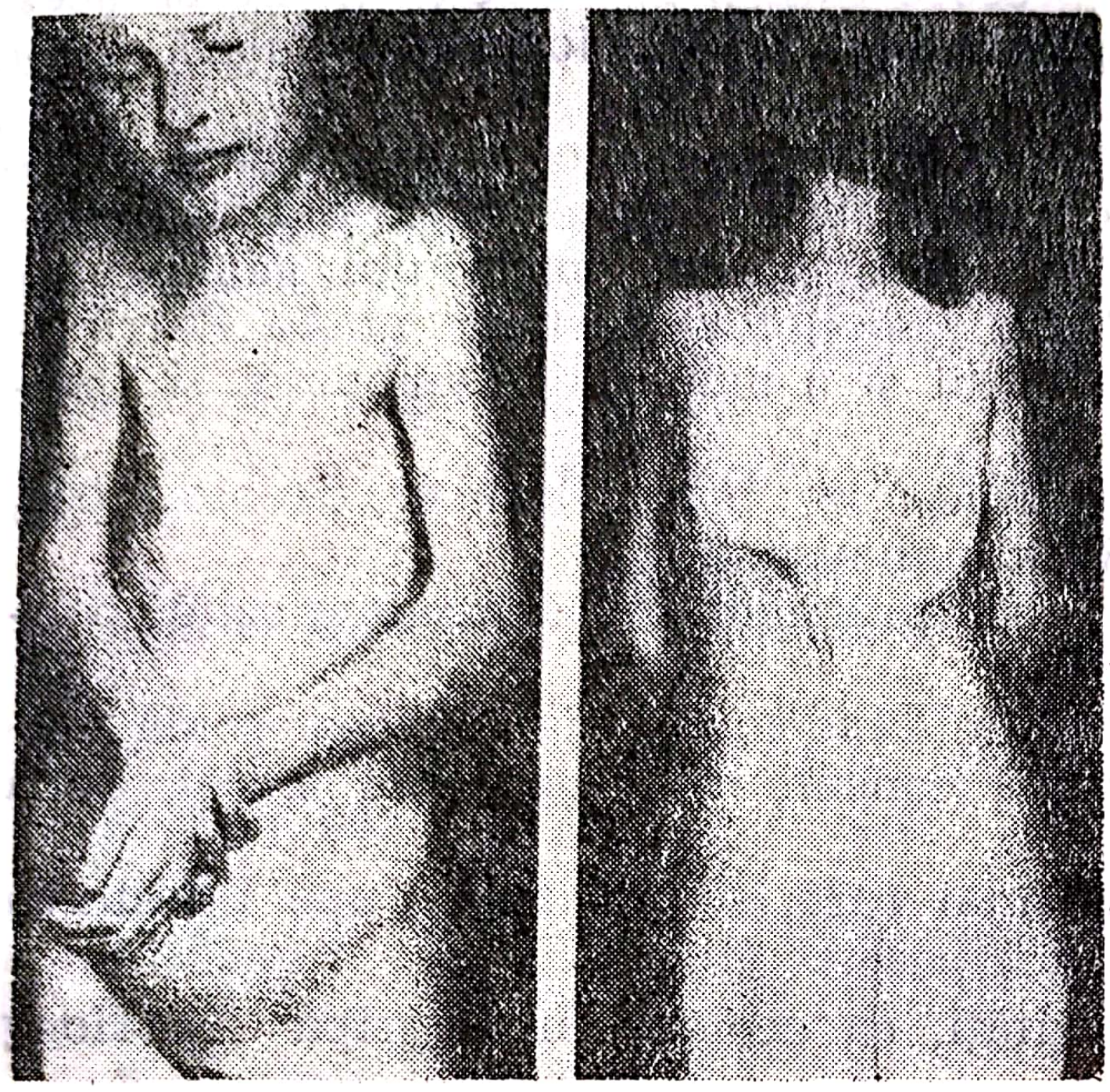

Fig. I.155. — Aspect de miozită osificantă progresivă (după I. Langhagel).

adductorilor la călăreți sau a cvadricepsului la jucătorii de fotbal, uneori cu dificultăți de diagnostic (confuzie cu osteosarcomul). Osificarea se găsește izolată în corpul muscular sau în apropierea inserției osoase (entezita osifiantă).

Tratamentul se practică numai cînd localizările respective aduc prejudicii funcționale, prin extirparea chirurgicală, însă obligator după maturarea osificării (aproximativ 6 luni de la accident) pentru profilaxia recidivei.

• *Miozita osificantă progresivă de origine congenitală* (Munchmeyer, 1869) este caracterizată printr-o metaplazie osoasă a țesutului conjunctiv muscular și articular (fig. I.155).

Evoluția bolnavului rigidificat ca „o scîndură" este inexorabil spre infirmizare totală, cașexie și exitus.

Boala nu are tratament.

I.11.3. TUMORILE MUSCULARE

În practică sînt rar întîlnite și provin din fibrele musculare propriu-zise sau din țesutul interstițial, conjunctiv. Diagnosticul este eminamente bioptic.

• *Tumorile benigne.* Din fibrele musculare se poate dezvolta rabdomiomul, tumoare încapsulată, extrem de rară, cu origine din țesutul

Scanned with OKEN Scanner

interstițial ; se mai descriu : angiomul, tumoare dureroasă și de consistență moale, fibromul sau mixomul.

• *Mioblastomul cu celule granulare* (Abrikosov) sau tumoarea cu celulele glandulare (O.M.S.), cu origine discutabilă, apare ca o mică formațiune circumscrisă, cu evoluție lentă, uneori spre malignizare. Localizarea este mai frecventă în musculatura limbii și a buzelor decît în aceea scheletală.

• *Tumorile maligne primare* sînt reprezentate de : *rabdomiosarcomul*, întîlnit la toate vîrstele la nivelul mușchilor membrelor și ai trunchiului, predominant la coapsă și la braț. Tumoarea se dezvoltă deseori sub formă de lobi încapsulați, ceea ce derutează terapeutul asupra caracterului de malignitate. Microscopic, prezintă dificultăți de identificare din pricina multiplelor varietăți histologice coexistente (caractere de fibro-lipo-angio-condro și osteosarcom).

Evoluția este lentă spre exitus prin metastaze generalizate.

Sarcomul alveolar este o tumoare primitivă malignă care afectează cu precădere mușchii coapsei, la tineri, sub forma unei tumori mamelonate și încapsulate, fără să invadeze tegumentele. Evoluția este foarte lentă cu metastaze pulmonare, encefalice, renale, hepatice și cu exitus după 16 ani ! (Campanacci).

Formele secundare metastatice se întîlnesc excepțional la nivelul mușchilor. Invazia directă a mușchilor dintr-un neoplasm învecinat este o situație mai comună.

Tratamentul, aplicat după forma evolutivă, este chirurgical în tumorile benigne sau complex asociat chimioradiochirurgical (exereză largă sau amputație) în tumorile maligne.

I.11.4. PATOLOGIA TENDOANELOR

I.11.4.1. PLĂGILE TENDOANELOR

În condițiile unei vieți cu risc traumatologic accentuat, plăgile tendoanelor sînt cele mai frecvente leziuni, favorizate și de topografia lor. Astfel, sînt expuși flexorii și extensorii degetelor, tendoanele rotuliene sau achiliene, la care aceste leziuni se găsesc deseori întovărășite de cele vasculonervoase sau osteoarticulare. Odată secționate, retracția extremității proximale sub impulsul contracției musculare, cu deformarea și aderența la învelișul fibros, este un fapt de care se va ține seama în tactica terapeutică.

Extremitățile astfel retractate suferă transformări morfologice ireversibile pe fondul unei irigații insuficiente cu avortarea cicatrizării.

Aspectul anatomoclinic este de întrerupere, prin plagă provocată sau prin ruptură subcutană spontană, și poate să fie totală sau parțială. În evoluție, în cazurile învechite apare un sindrom de blocaj prin aderențe cicatriceale, în special după infecții locale sau după leziuni osteoarticulare secundare.

Diagnosticul se stabilește prin aprecierea deficitului funcțional al mușchiului respectiv și constatarea deformării secundare, de exemplu aspectul degetului „în ciocan“ în ruptura extensorului digital.

I.11.4.2. TENDINITELE

Tendonul este supus unor forțe de tensiune proporționale cu forța lui musculară. Pe fondul unei vascularizații insuficiente, în urma solicitărilor continue, de obicei microtraumatisme profesionale, sportive ș.a., tendonul va suferi modificări de degenerescență sau senescență. Terenul patologic degenerativ (poliartroza), inflamator (poliartrita reumatoidă) sau dismetabolic (diabetul, guta) reprezintă o predispoziție favorabilă declanșării lezionale.

Anatomopatologic, tendonul este îngroșat iar în structura lui se pot depista leziuni de degenerescență (chistică, fibrinoidă, mucoidă sau hialină) și depuneri calcare.

În ruptura spontană capătul tendinos este neregulat, zdrențuit.

Clinica este dominată, în tendinita simplă, de durerile provocate la efort sau la palpare. În cazul rupturii spontane sau provocate, bolnavul (în vîrstă de peste 40 de ani) simte o durere violentă, uneori însoțită de o senzație sonoră de „pocnitură“, urmată imediat de un deficit funcțional variabil, în raport cu gradul și cu sediul rupturii tendinomusculare. La investigație se decelează soluția de continuitate și deformația caracteristică prin contractura-retracție musculară.

Tratamentul tendinitelor constă dintr-o scurtă imobilizare segmentară, pomezi sau infiltrații antiinflamatoare ș.a. În rupturile oamenilor activi se indică tratament chirurgical (sutură sau tenoplastie).

I.11.4.2.1. TENDINITELE DE INSERȚIE SAU ENTEZITELE

Sînt afecțiuni frecvente care apar în special după eforturi musculare repetate, la sportivi de exemplu.

Clinic, la nivelul inserției osoase apare o durere vie și permanentă care dispare la repaus, cu vindecare deseori spontană, prin întreruperea solicitării mecanice, dacă este posibil.

Anatomopatologic, sînt de fapt leziuni complexe de tendinită osteoperiostică, smulgeri fibroase, bursite, ligamentite ș.a., dificil de individualizat.

Cauze favorizante: tulburările statice ale piciorului plat sau ale piciorului scobit facilitează apariția entezitei achiliene, surmenajul sau lipsa de antrenament, de exemplu a unui jucător de tenis (peste 40 de ani), mai degrabă un începător decît un vechi jucător, sau condiții tehnice speciale ca o rachetă grea sau teren dur, facilitează apariția entezitei.

Localizările obișnuite sînt: epicondilita cotului la 33% din jucătorii de tenis („tennis elbow“) în care se incriminează leziuni asociate ca: degenerescența ligamentului inelar al capului radial, bursită sau pe-

riostită la entezita mușchilor inserați pe epicondilul lateral, entezita lungului abductor și a scurtului extensor al policelui (De Quervain), cu dureri marcate la apofiza radiusului, accentuate la abducția policelui ; entezita labei de gîscă cu coexistența unei bursite seroase adiacente ; entezita tendonului Achile, la calcaneu, însoțită uneori de bursită retro-achiliană, de obicei ocazionată de contactul dintre picior și marginea încălțămintei ș.a.

Tratamentul entezitelor, în general, recomandă evitarea solicitărilor fizice sau a sportului, imobilizare de scurtă durată în faza acută, medicație antiinflamatorie, fizioterapie sau infiltrații antiinflamatorii. Atenție la infiltrațiile locale repetate cu corticosteroizi (Hidrocortizon) care predispun la rupturi !

Tratamentul chirurgical se instituie, practic, la rupturile tendonului achilian sau la epicondilita cotului la care remediile conservatoare sînt ineficace.

Intervenția chirurgicală în epicondilită constă din rezecția parțială transversală a ligamentului inelar radial, precedată de rezecția inserției tendonului extensor comun al degetelor care produce aderențe și cu ligamentul inelar (Bosworth). Mai simplă și cu rezultate pretinse superioare este alungirea relaxantă a tendonului extensor radial scurt al carpului, deasupra pumnului, preconizată de Garden.

I.12. AMPUTAREA MEMBRELOR ȘI PROTEZAREA

Prin amputație se înțelege actul chirurgical prin care se îndepărtează un segment de membru inutilizabil pentru funcțiune sau nociv pentru existență. Deși mutilantă, amputația se concepe actualmente ca un gest de chirurgie reconstructivă, care urmărește crearea unui organ funcțional în vederea protezării — obiectiv final al amputației. Din acest motiv, procedeele moderne de amputație se execută, pe cît posibil, în raport cu tipul cel mai perfecționat de proteză, astfel că vechile locuri de elecție sau unele tehnici de amputație nu mai corespund.

Principii generale. În vederea unei cît mai bune funcționalități, bontul realizat prin amputație urmează să întrunească anumite condiții :

— trebuie să fie acoperit cu tegumente suficiente, de bună calitate, precum și de mușchi tonici ; musculatura, prin contracțiile ei, în afară de rolul protector și mecanic, va asigura o bună troficitate locală ; lungimea bontului va fi potrivită după caz, astfel ca brațul de pîrghie obținut să se sprijine bine în proteză și să faciliteze dirijarea acesteia ; pentru aceleași motive, mobilitatea bontului va fi cît mai amplă ;

— bontul de amputație pretinde o formă cît mai regulată, pentru adaptarea optimă a manșonului protezei, mai ales în cea modernă, cu sprijin total ;

— o condiție esențială este ca bontul să fie nedureros, fără tulburări circulatorii, fără cicatrice vicioase, fără procidențe osoase sau nevroame supărătoare (fig. I.156).

Fig. I.156. — Bont vicios de gambă cu peroneu proeminent.

În amputație se deosebesc două procedee, realizate în raport cu forma anatomoclinică :

1. *Amputația tipică cu bont închis*, reprezintă situația obișnuită în chirurgia traumatismelor necomplicate ale membrelor, în arteriopatii sau în neoplasmele membrelor. Tehnica se execută conform nivelului anatomic respectiv, în raport cu viitoarea proteză și cu vîrsta (mușchii tinerilor se retractă mai mult).

Traseul inciziei, în funcție de tehnica folosită, este un gest primordial, care asigură o cantitate suficientă de tegumente și de mușchi pentru acoperirea osului. În general, se recurge la confecționarea a două lambouri cutanate inegale, lungimea celui anterior măsurînd aproximativ o rază și jumătate, iar cel posterior, o rază din diametrul socotit deasupra nivelului secțiunii osului, la care se adaugă retracția secundară, circa 1/3 din rază. Scopul acestui calcul este ca cicatricea rezultată să ajungă posterior, pentru a nu fi jenantă la portul protezei, cu excepția piciorului unde cicatricea rămîne dorsal (Slocum). După incizia pielii și a mușchilor, osul se secționează la locul dorit, după care se face toaleta lui și a periostului. Periostul nu se excizează prea sus, iar măduva nu se chiuretează — gesturi care predispun la necroza osoasă. În prealabil, vasele au fost ligaturate sub nivelul osos, iar nervii au fost secționați deasupra acestuia. Sutura părților moi peste bontul osos se execută fără tensiune. Drenajul aspirativ este etapa finală a intervenției. Cînd este posibil, operația se execută sub bandă hemostatică, pentru ușurarea disecției și evitarea sîngerării. La arteriopați banda este proscrisă iar amputațiile tumorilor osoase maligne se efectuează sub două garouri elastice. În evoluția postoperatorie bontul suferă o serie de modificări morfofiziologice. La început, bontul tînăr este tumefiat și sensibil, prin infiltrația unui transsudat reacțional. Ulterior, în cîteva luni, edemul infiltrativ scade progresiv și se resoarbe, ducînd la apariția bontului matur, stabilizat, care este slab, cu mușchi hipotrofici, cu vascularizație modestă și cu osteo-

poroză. Această transformare involutivă atrage o protezare în etape, proteza definitivă aplicîndu-se numai pe bontul matur. Pentru grăbirea maturizării și a tonificării bontului, se aplică un program de chinetofizioterapie.

2. *Amputația atipică cu bont deschis.* În condiții de urgență, de exemplu în accidente grave, se va amputa chiar în focarul de distrucție tisulară, fără preocupări privind forma sau lungimea bontului. De fapt, operația se rezumă la secționarea părților moi care mai țin atașat segmentul zdrobit de membrul anatomic. Urmează apoi, excizia țesuturilor devitalizate cu evacuarea corpilor străini și a hematoamelor — surse de infecții. După ce a fost spălat cu soluție salină izotonică etc., bontul se lasă deschis. În scopul evitării retracției secundare a tegumentelor bonturilor membrului pelvian și a poziției vicioase, se poate aplica un dispozitiv de tracțiune continuă a tegumentelor cu benzi adezive, pînă cînd plaga se cicatrizează — dispozitiv dificil de menținut. Amputația este indicată în zdrobiri grave de membre, în gangrene difuze, în osteoartrite septice grave sau în arterite suprainfectate.

Dacă după o amputație primară, bontul cu tegumente devitalizate sau în tensiune se redeschide și se complică septic sau în cazul unor arterite incorect amputate ca nivel, se recurge la reamputarea sau amputarea secundară. În schimb, sînt mai numeroase cazurile în care bonturile se vindecă vicios, cu ulcerații secundare, cicatrice apicale sau proeminențe osoase care nu permit sub nici un motiv protezarea. Această situație se remediază printr-o corectare chirurgicală, de fapt o scurtare economică a bontului osos după excizia cicatricelor.

Tipurile de amputație. Membrul pelvian este zona celor mai numeroase amputații : 85% (Campbell). Amputația interilioabdominală este excepțională, rezervîndu-se pentru neoplasme osoase de bazin. Operația este traumatizantă și cu protezare totală ineficientă. Dezarticulația șoldului și amputația coapsei pînă la 5 cm de la micul trohanter se execută, după tehnica „rachetei“ (Boyd) (fig. I.157).

Amputația coapsei la locul de elecție este la unirea 1/3 medie cu 1/3 distală, prin două lambouri inegale, așa cum s-a descris anterior.

Amputația osteomioplastică (Dederich) reprezintă un progres care facilitează tonicitatea musculară și adaptarea la o proteză perfecționată. Cînd are indicație, tehnica pretențioasă comportă crearea a 4 lambouri musculare suturate „în cruce“ peste os. Prin contracția lor, se combate atrofia musculară și tulburările vasculare inerente amputației.

Amputația supracondiliană, rar practicată, fiind dificil de protezat, se preferă la copii în prima etapă, pe considerentul creșterii scheletale.

Amputația gambei este cea mai des executată în sălile de operație. Locul de elecție este la mijlocul gambei, cu două lambouri inegale. Bontul, corect executat și bine protezat, obține performanțe superioare (fig. I.158).

Amputația gambei, de necesitate, spre extremitatea proximală, ca și aceea din 1/3 distală, se vor evita pe cît posibil, pentru că protezarea lor este dificilă.

Tipurile de amputații ale piciorului erau numeroase altădată, proba timpului și experiența au reținut însă numai cîteva :

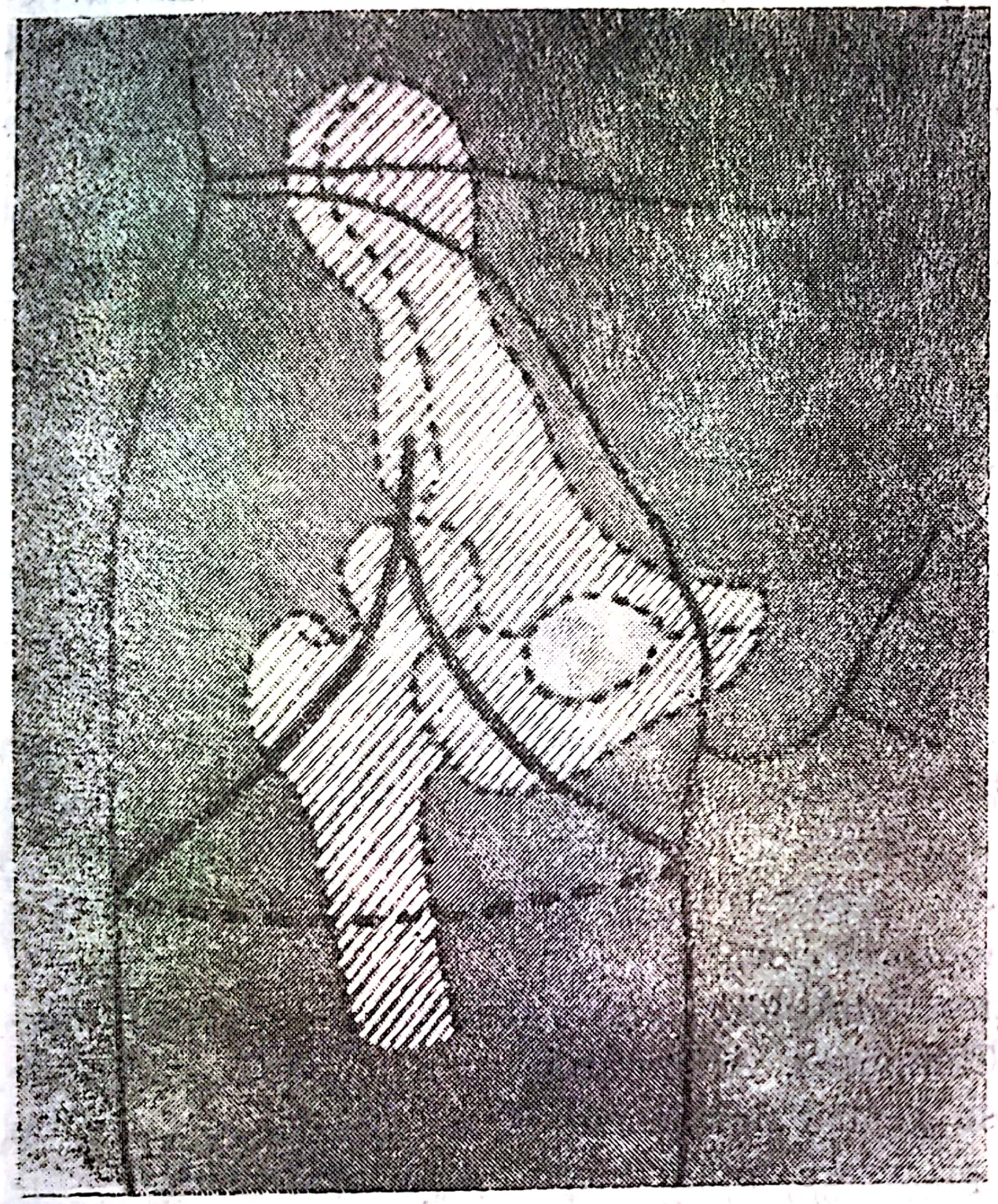

Fig. I.157. — Incizia „în rachetă" pentru dezarticulația șoldului.

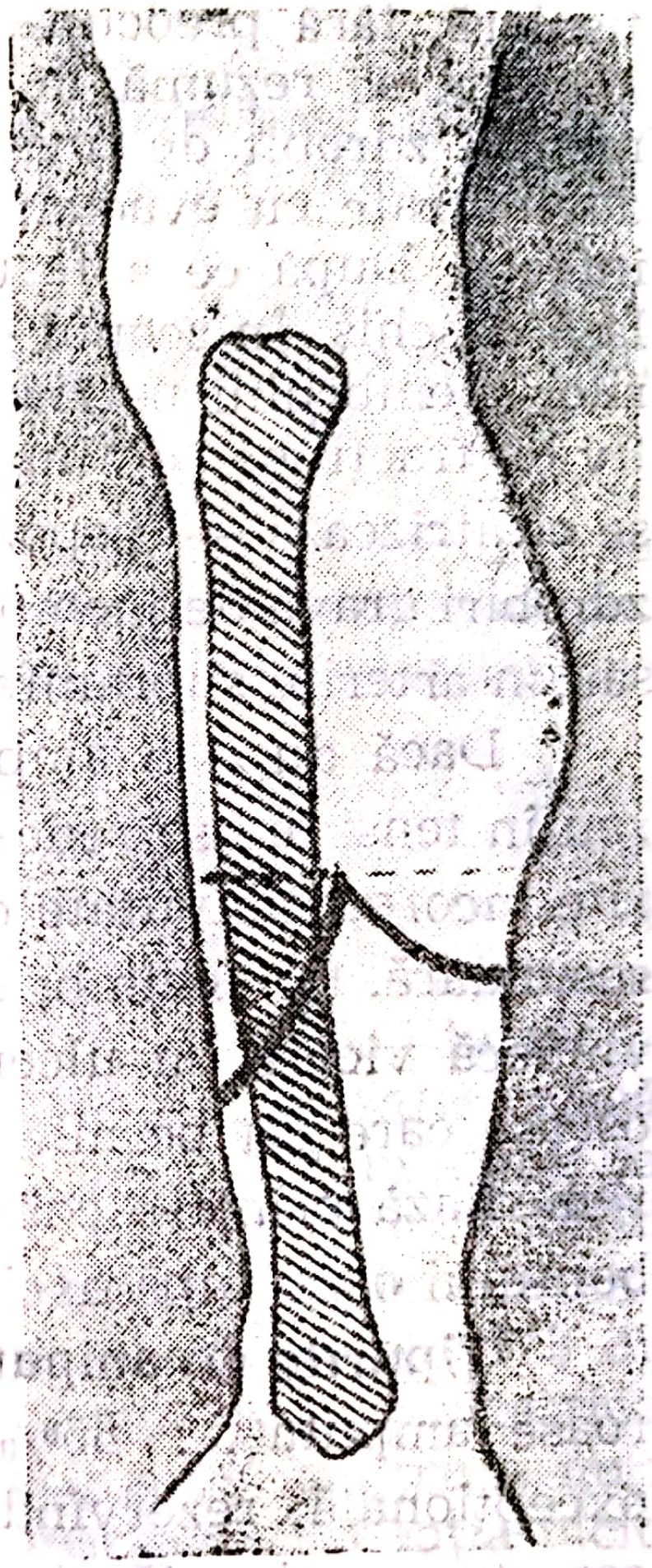

Fig. I.158. — Incizia pentru amputația gambei.

— amputația intraepifizară Syme (fig. I.159) permite sprijinul direct al bontului pe sol ; este o operație folositoare și de preferat amputațiilor intertarsiene sau mediotarsiene Chopart, care duc la dezechilibrare prin retracția tricepsului cu bont vicios *varus equinus* ulcerat ; mai funcționale sînt amputațiile tarsometatarsiană Lisfranc și transmetatarsiană Sharp-McKittrick care păstrează inserția gambierului anterior și un braț de pîrghie mai lung (fig. I.160). O gheată ortopedică cu lamă elastică în talpă asigură mersul în cazul acestor ultime două bonturi ;

— amputația degetelor „în rachetă" sau bivalv permite un mers cvasinormal și nu are nevoie de gheată ortopedică ;

— dezarticulația scapulohumerală sau amputația la nivelul gîtului chirurgical al humerusului se execută după procedeul rachetei. Amputația de elecție a brațului se situează la mijlocul lui, iar aceea a antebrațului la unirea 1/3 medie cu cea distală, sub inserția pronatorului rotund, în

vederea mișcării de pronosupinație, prin tehnica cu două lambouri inegale sau chiar egale. Dezarticulația cotului și aceea a pumnului se practică de necesitate numai la copii și nu sînt valoroase pentru protezare. După terminarea creșterii însă, se reamputează la locurile de elecție în scopul unei protezări utile.

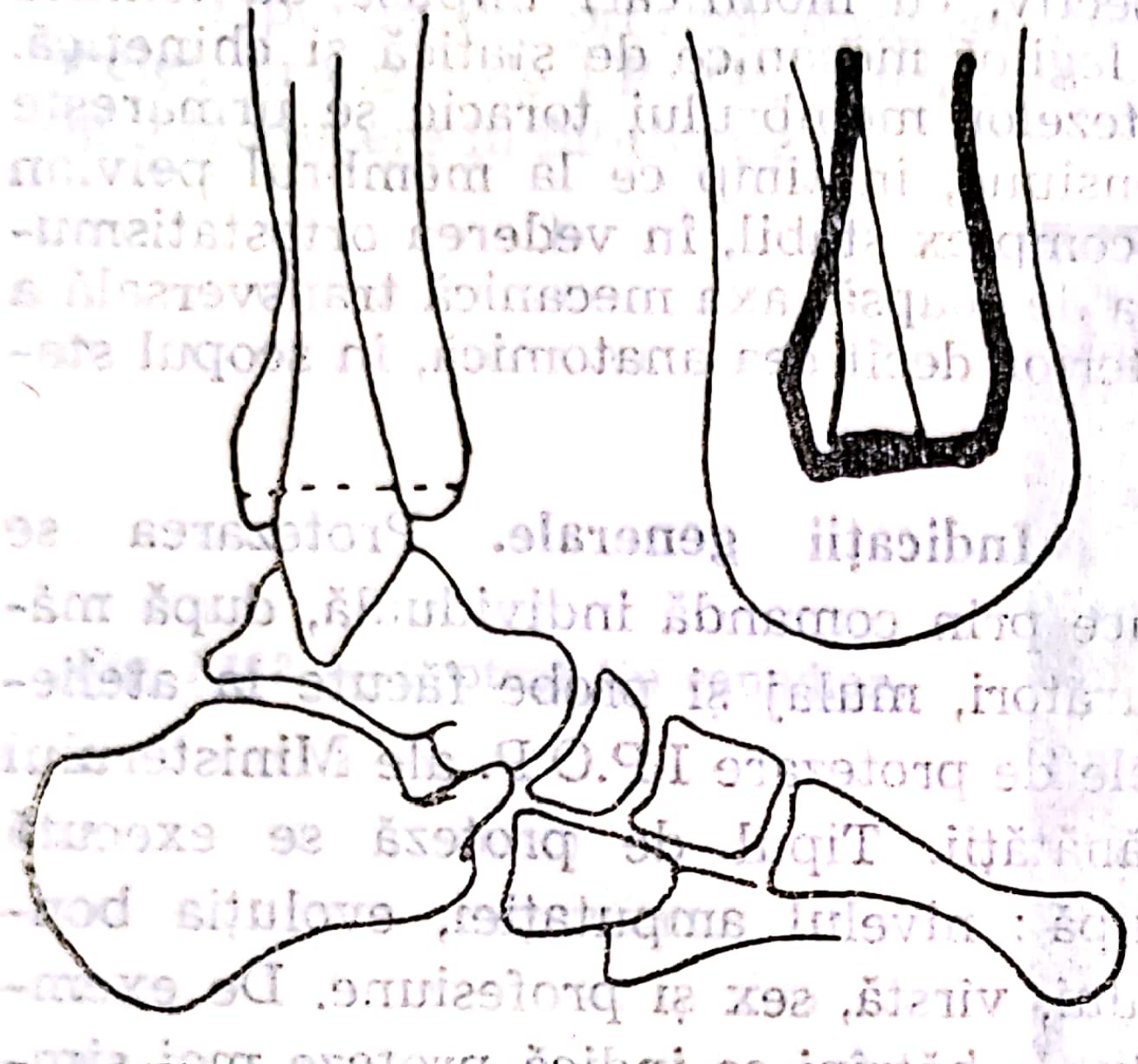

Fig. I. 159. — Sediul amputației Syme.

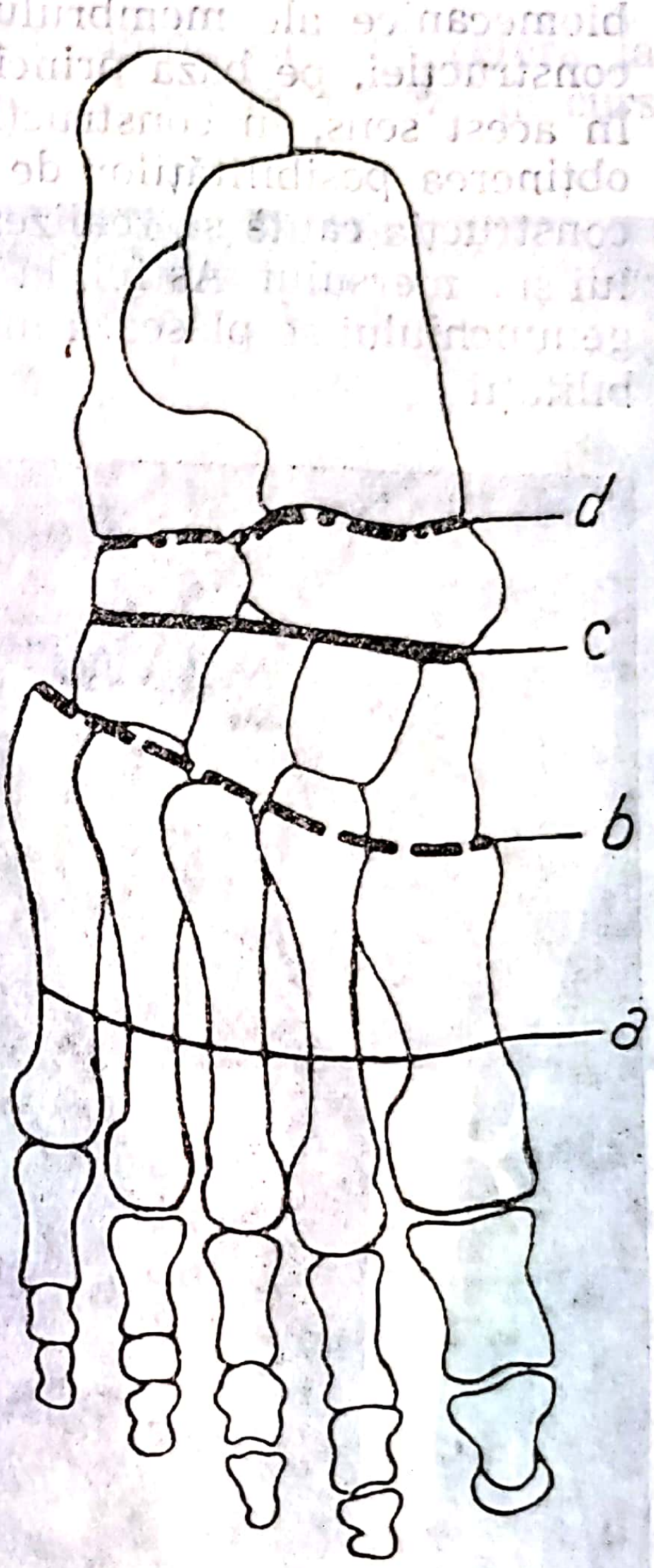

Fig. I.160. — Schema amputațiilor și dezarticulațiilor piciorului ; *a.* amputația transmetatarsiană ; *b.* dezarticulația Lisfranc ; *c.* dezarticulația prescafotranscuboidiană ; *d.* dezarticulația Chopart.

În ceea ce privește amputațiile de la nivelul mîinii și degetelor vezi capitolul „Patologia mîinii".

Elemente de protezare. Actul protezării urmărește realizarea unei unități funcționale prin adaptarea reciprocă dintre bont și proteză *(fitting)*, în scopul recuperării invalizilor cu amputații ale membrelor. Proteza caută să reconstituie forma și fiziologia segmentului respectiv ; dacă asemănarea morfologică este posibilă, în schimb funcționarea protezei nu poate să egaleze funcția pierdută, mai cu seamă în amputațiile importante. Progresele recente în mecanică și în electronică, precum și introducerea unor materiale perfecționate (mase plastice) au avut un răsunet larg în domeniul protezării.

Elementele componente ale unei proteze. La proteza de coapsă, de exemplu, se deosebesc următoarele părți : manșonul protezei, care conține pîlnia construită după mulajul în care se introduce bontul ; segmentul de înlocuit, respectiv gamba, piciorul și articulațiile mecanice, împreună

Scanned with OKEN Scanner

cu sistemul de susținere (șinăria) ; dispozitivele de suspendare a protezei la corp (manșete, curele sau chingi etc.). În cazul protezelor membrului toracic, un loc important îl ocupă mecanismele speciale de comandă a prehensiunii mîinii artificiale dacă este cazul.

Asamblarea acestor părți componente se face asemănător axelor biomecanice ale membrului respectiv, cu modificări impuse de tehnica construcției, pe baza principiilor legilor mecanice de statică și chinetică. În acest sens, în construcția protezelor membrului toracic se urmărește obținerea posibilităților de prehensiune, în timp ce la membrul pelvian construcția caută să realizeze un complex stabil, în vederea ortostatismului și a mersului. Astfel, la proteza de coapsă, axa mecanică transversală a genunchiului se plasează mai posterior decît cea anatomică, în scopul stabilității.

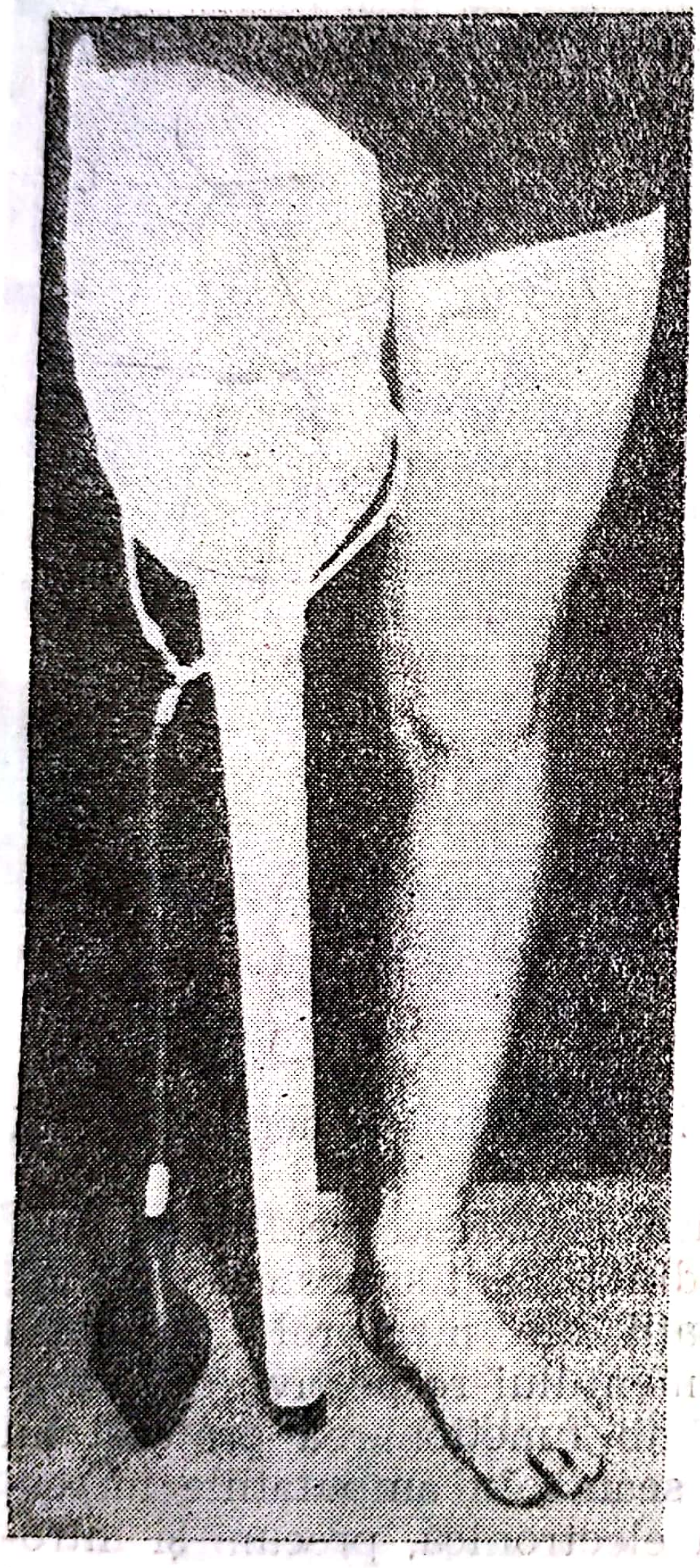

Fig. I.161. — **Proteza provizorie de spital pentru amputația de coapsă.**

Indicații generale. Protezarea se face prin comandă individuală, după măsurători, mulaj și probe făcute la atelierele de protezare I.P.O.P. ale Ministerului Sănătății. Tipul de proteză se execută după : nivelul amputației, evoluția bontului, vîrstă, sex și profesiune. De exemplu, la bătrîni se indică proteze mai simple și mai ușoare ; la muncitorii agricoli, proteze mai rezistente ; la copii proteze simple, reglabile în raport cu creșterea ; la femei, proteze estetice.

În raport cu evoluția bontului, protezarea se face în două etape succesive : provizorie și definitivă. În etapa provizorie se aplică proteza de spital (fig. I.161), constituită dintr-un manșon gipsat pe bontul cicatrizat și montat pe un pilon de lemn, cu ajutorul căruia invalidul începe reeducarea mersului. După cîteva săptămîni se trece la proteza provizorie de atelier, al cărei manșon de piele se adaptează progresiv după involuția bontului, proteza grăbindu-i maturarea. În a doua etapă, după 6—12 luni, proteza definitivă clasică înlocuiește proteza provizorie. Mai recent, introducerea protezării imediate chiar pe masa de operație, proteză cu manșon gipsat după amputația osteomioplastică, a permis scurtarea etapelor de protezare. Acest sistem prezintă avantaje atît pentru psihicul bolnavului, care începe să meargă după 24 de ore, cît și pentru evoluția bontu-

lui. După circa două luni de reeducare, bontul se stabilizează, devenind tonic și zvelt, moment cînd se poate aplica proteza definitivă.

Față de avantajele incontestabile, verificate prin experiența clinică, protezarea precoce are și unele dezavantaje ca intoleranța bonturilor arteritice sau septice ș.a.

Tipurile de proteză descrise după sediul amputației se referă la acelea produse de I.P.O.P. București, precum și la unele proteze în curs de introducere în fabricație.

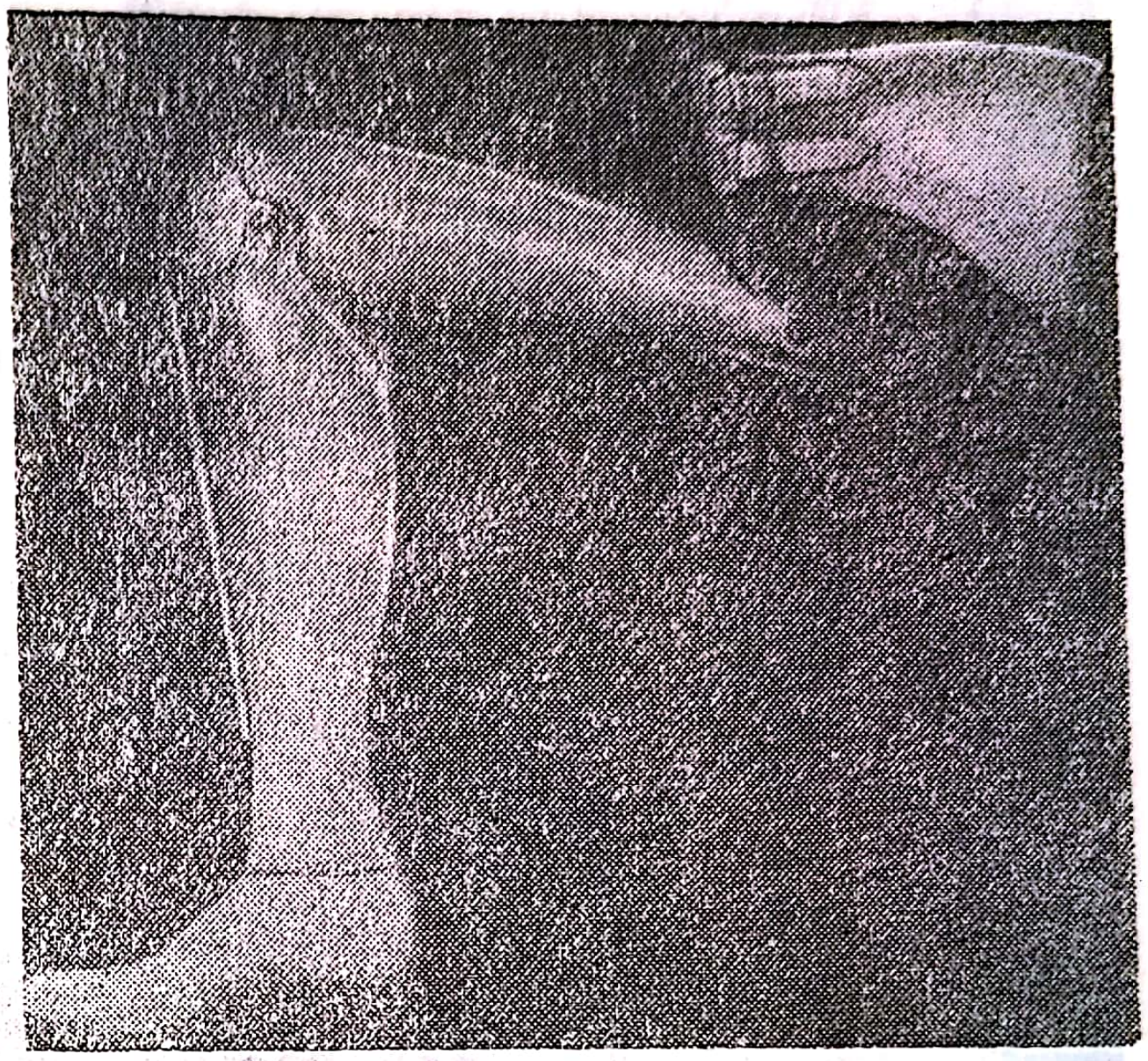

Fig. I.162. — Proteză tip canadian.

1. *Protezele membrului pelvian* sînt mai numeroase și mai variate.

a. În dezarticulația coxofemurală sau pentru bontul scurt de coapsă (5 cm) se indică proteza convențională cu bazinul din fibră, celelalte segmente fiind din lemn sau din fibră cu genunchiul blocabil sau proteza ameliorată de tip canadian (fig. I.162).

b. Pentru bonturile de amputație a coapsei se indică : proteza clasică cu manșon din piele, cu gamba și piciorul din lemn sau din plastic și proteze perfecționate : proteza *cu vacuum* sau cu contact total (fig. I.162 și I.164).

c. Amputația gambei se protezează mai simplu, datorită prezenței genunchiului prin : proteza clasică cu manșetă de coapsă sau proteza modernă cu sprijin total al bontului și genunchiului în manșon tip P.T.B. sau K.B.M. (fig. I.165 și I.166).

d. Protezarea piciorului este dificilă, cu rezultate funcționale mai slabe, astfel că în unele cazuri se preferă chiar o reamputație la nivelul gambei, superioară din punctul de vedere al protezei. Pentru bonturile Syme sau Chopart, protezele respective sînt mai complicate și nesatisfăcătoare. Ultima resursă pentru protezarea membrului pelvian grav infirmizat prin amputație, cînd este bilaterală, rămîne căruciorul ortopedic mecanic sau electric.

2. *Protezele membrului toracic.* În raport cu nivelul amputației, vîrsta și profesiunea, se construiesc următoarele tipuri de proteze :

a. Protezele estetice sînt nefuncționale și nu pot să satisfacă decît parțial sentimentul de pudoare al invalidului. Rămîne singura resursă

Fig. I.163. — Proteză clasică pentru amputația de coapsă.



Fig. I.164. — Proteză cu vacuum.

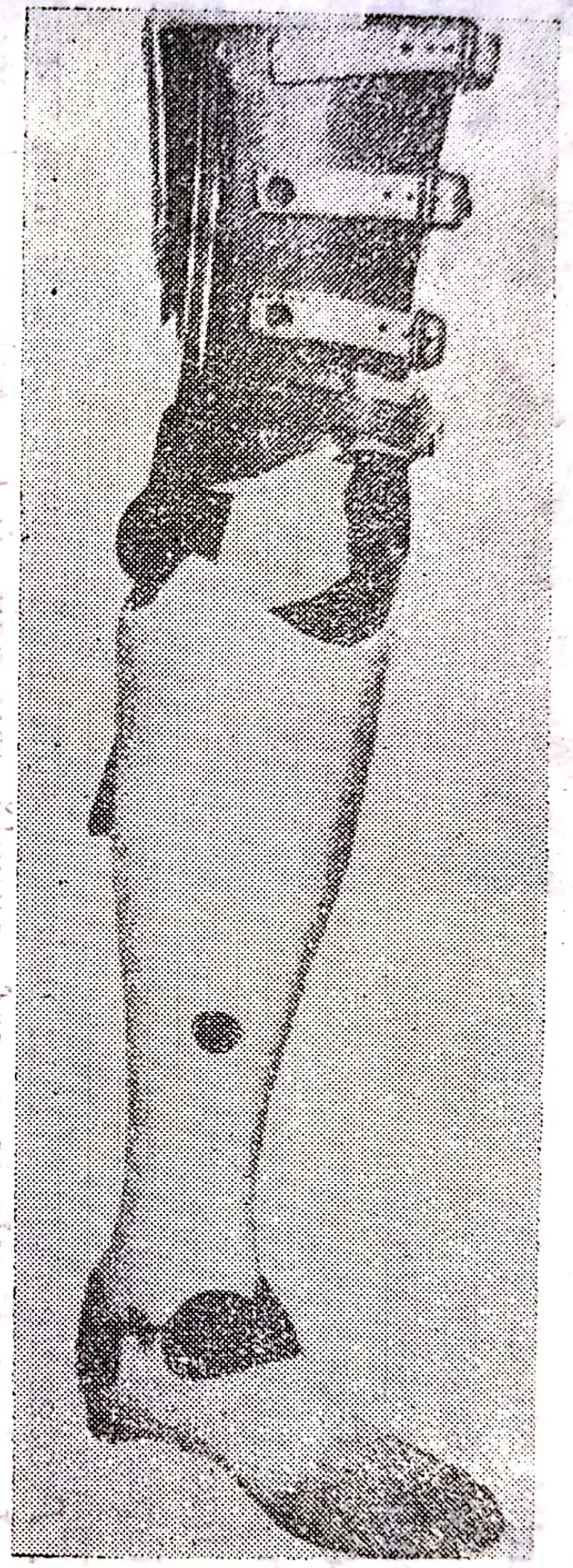

Fig. I.165. — Proteză clasică pentru amputația gambei.

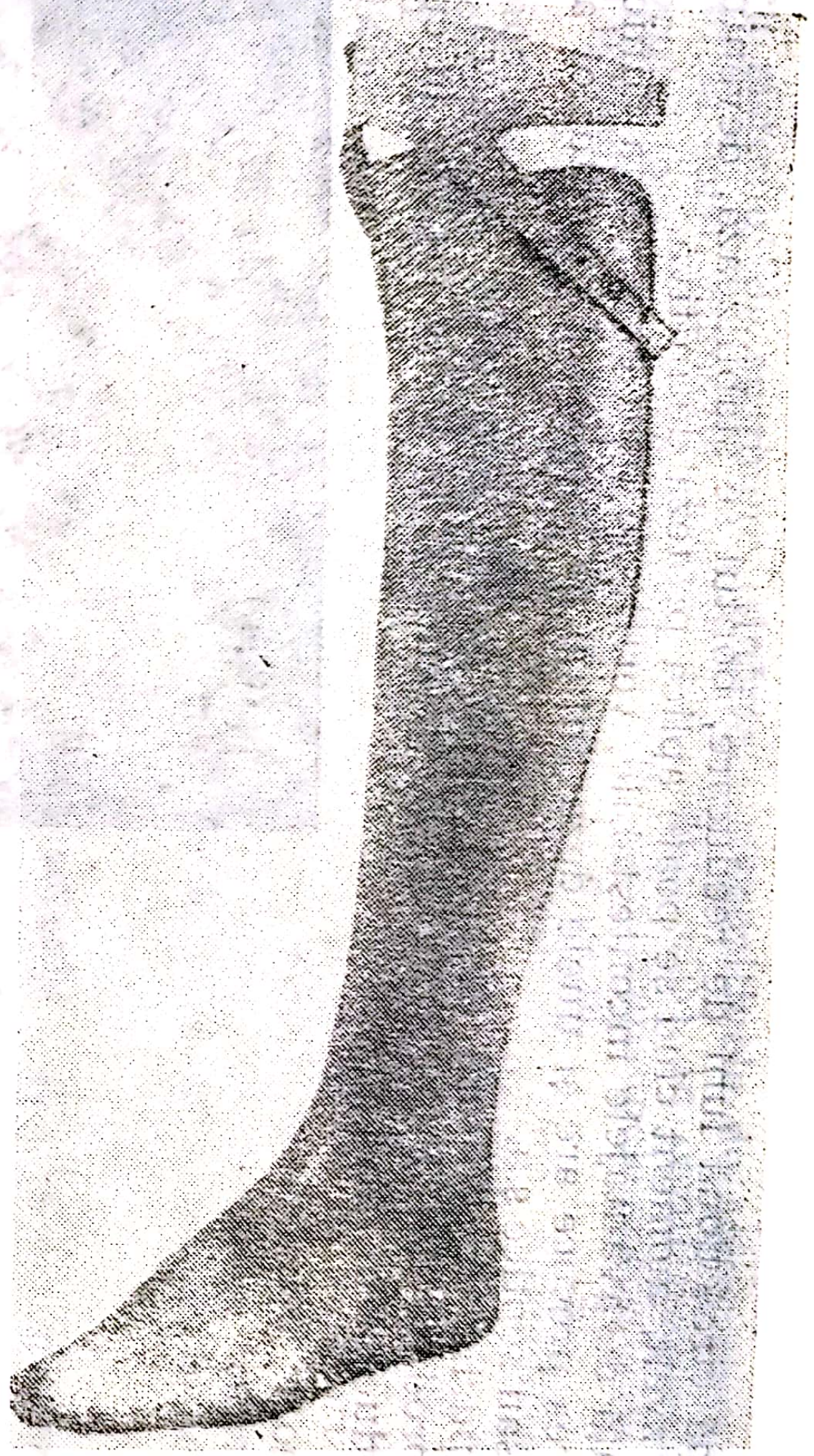

Fig. I.166. — Proteză cu sprijin total P.T.B.

Scanned with OKEN Scanner

pentru dezarticulaţia umărului. Diferitele bonturi de amputaţie a degetelor se protezează numai estetic printr-o mănuşă-proteză din masă plastică.

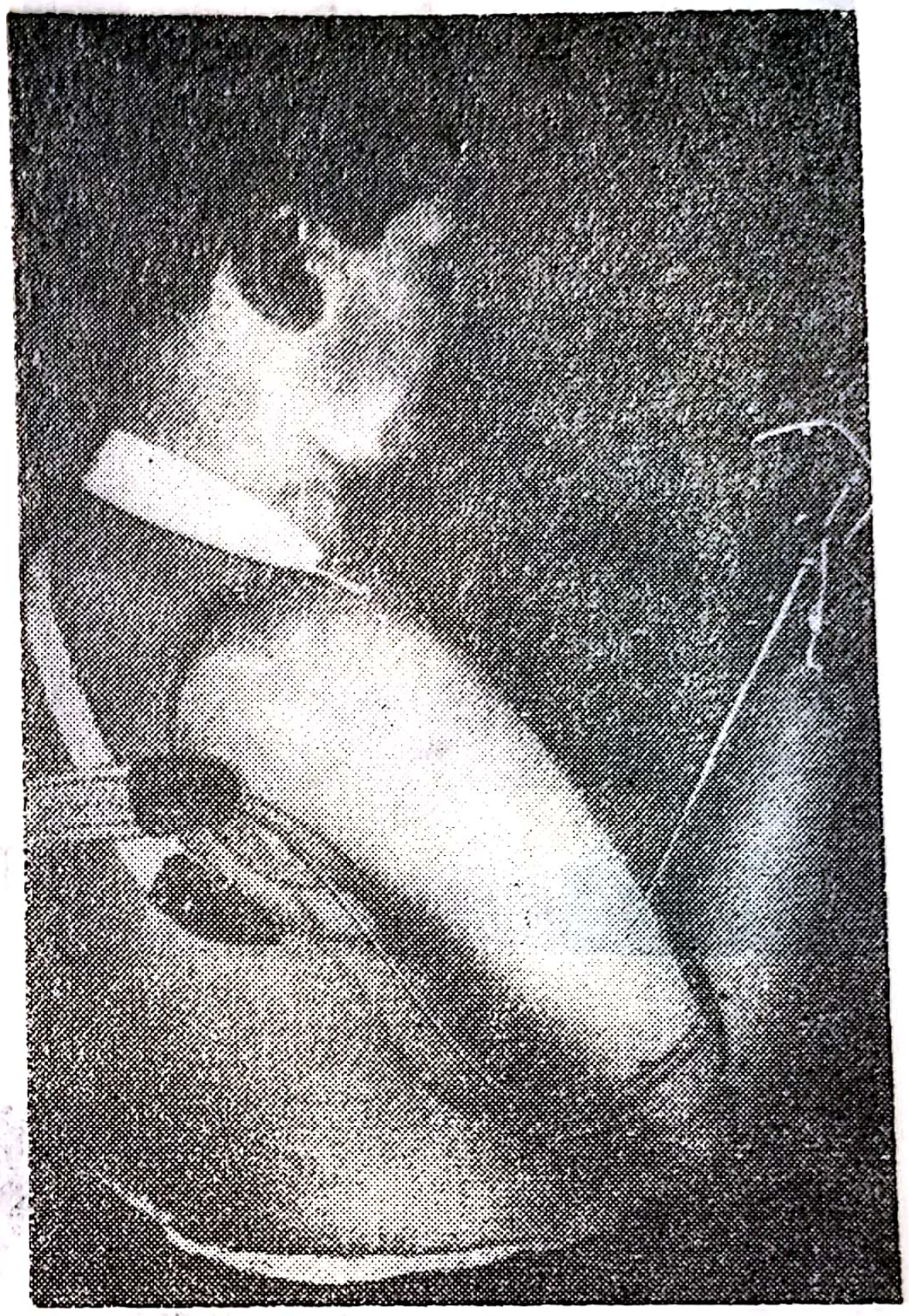

Fig. I.167. — Proteză mecanică cu ham scapular şi dispozitiv de prehensiune (după Langhagel).

b. Proteza de lucru este rar indicată în cazul bonturilor de braţ, la cei cu munci necalificate sau în activitatea casnică. La manşonul protezei se ataşează dispozitive speciale de lucru, care înlocuiesc priza mîinii.

c. Proteza mecanică reprezintă o construcţie tehnică ameliorată, a cărei mînă poate să realizeze o prehensiune acceptabilă. La bontul de amputaţie a braţului, lipsa cotului creează dificultăţi de funcţie, parţial anihilate prin protezele cu ham scapular, care asigură un dispozitiv de prehensiune. Proteza mecanică a antebraţului obţine rezultate satisfăcătoare prin pronosupinaţie (fig. I.167 şi I.168).

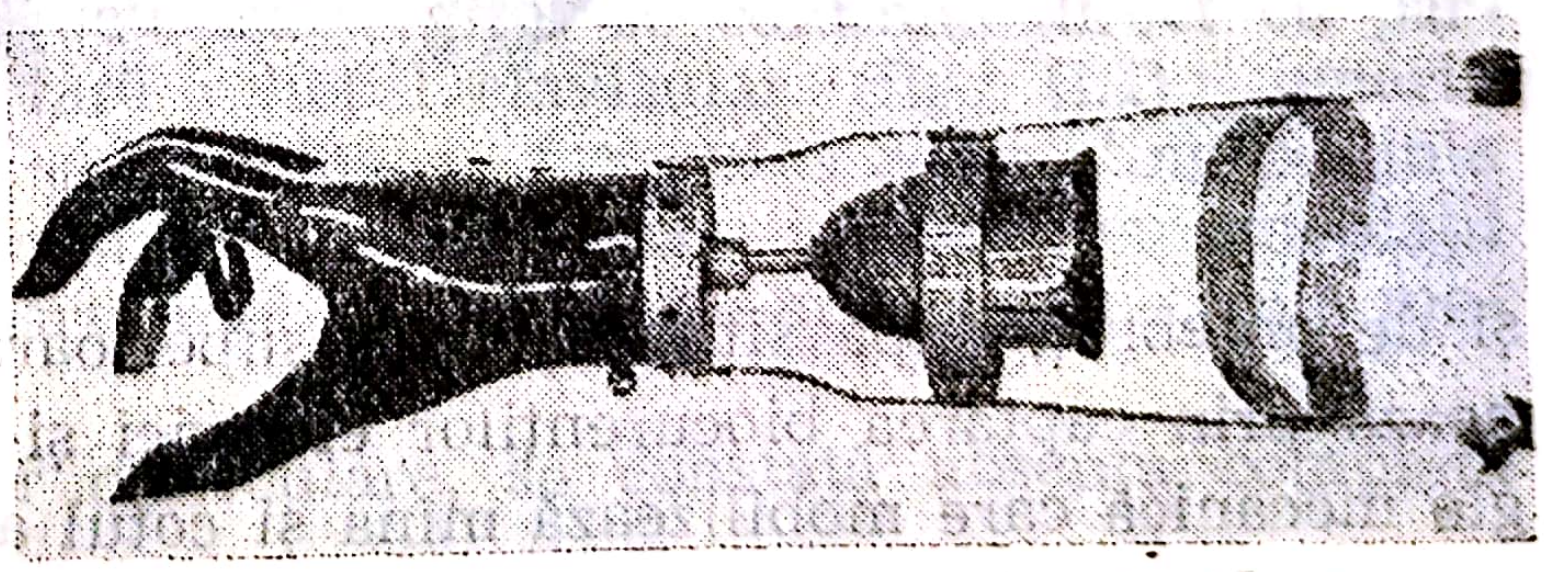

Fig. I.168. — Proteză mecanică cu activizarea mîinii prin pronosupinaţia bontului de antebraţ.

d. Proteza cu biocurenţi a fost imaginată pentru prima dată de Kobrinski şi Popov în 1958. Ulterior, proteza s-a generalizat sub diferite variante tehnice cu indicaţii lărgite la handicapaţii cu bonturi de braţ



Fig. I.169. — Proteză cu biocurenţi (Vien-natone).

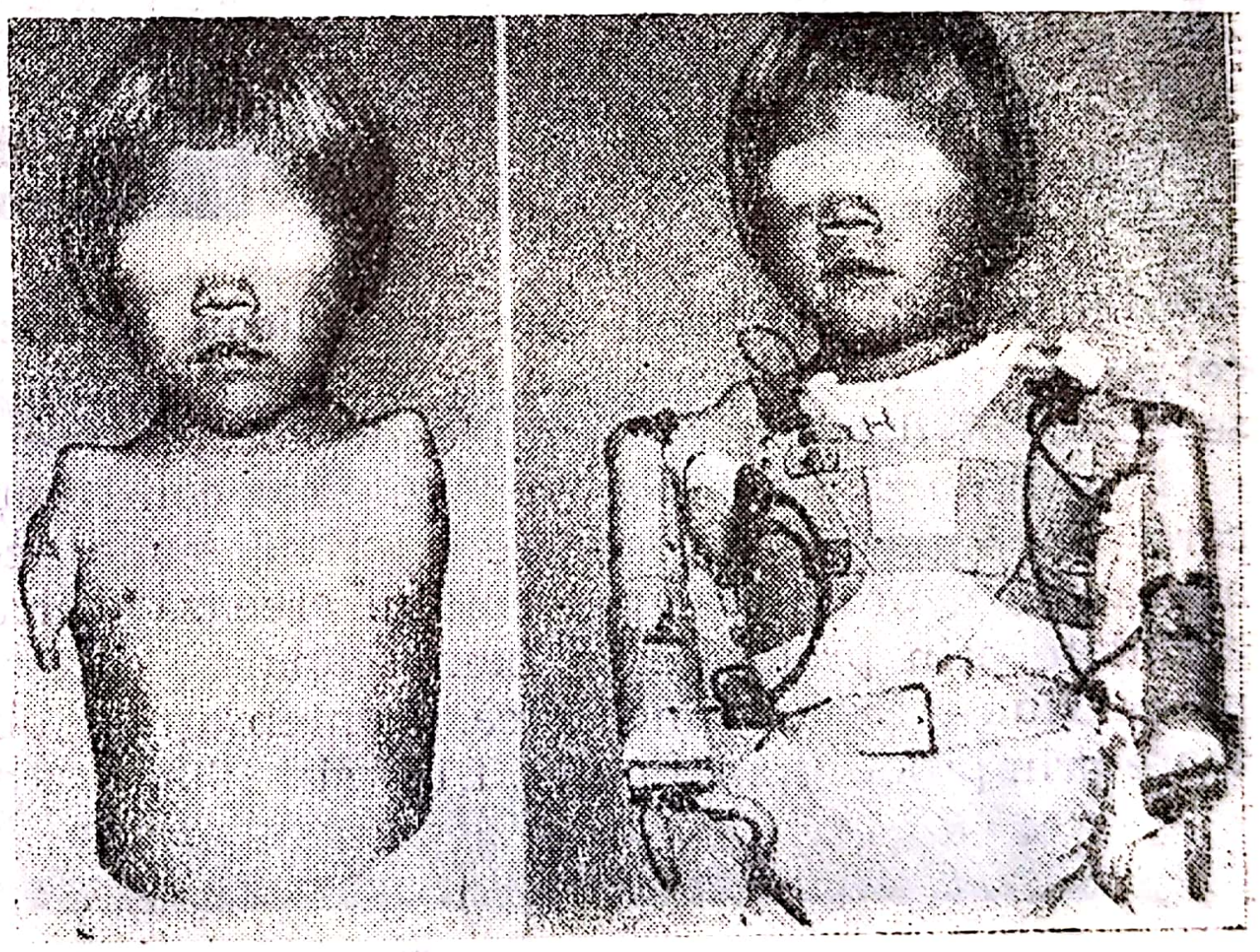

Fig. I.170. — Proteze cu biocurenţi pentru absenţa congenitală a membrelor toracice (McKenzie).

şi de antebraţ, după situaţie, fiind superioară ca funcţionalitate. Acţionează prin captarea biocurenţilor electrici şi transformarea lor în energie mecanică care mobilizează mîna şi cotul artificial (fig. I.169 şi I.170).

e. Protezele pneumatice Heidelberg, perfecţionate dar pretenţioase ca realizare tehnică, se indică cu precădere la amputaţia bilaterală de braţ cu bonturi scurte sau la dezarticulaţia bilaterală a membrului toracic.

II.

MEMBRUL TORACIC

II.1. CENTURA SCAPULARĂ ȘI UMĂRUL

II.1.1. MALFORMAȚII CONGENITALE

D. VEREANU

II.1.1.1. DISOSTOZA CLAVICULARĂ ȘI CLEIDOCRANIANĂ

Disostoza cleidocraniană sau boala Pierre-Marie și Sainton se datorește unui defect de osificare a oaselor de origine membranoasă și se caracterizează prin aplazia claviculelor și o întîrziere de osificare a bolții craniene.

Afecțiunea este de origine genotipică, cu transmitere dominantă, și atinge egal ambele sexe. În două treimi din cazuri afecțiunea este familială.

Leziunea unic claviculară se întîlnește mai rar, realizînd disostoza claviculară. Este o malformație mai totdeauna bilaterală, dar incompletă și asimetrică, datorită persistenței capătului sternal sau acromial al claviculei ; cînd persistă ambele extremități, acestea sînt legate între ele printr-o punte fibroasă.

Aspectul clinic este caracteristic : gîtul se continuă direct cu partea superioară a toracelui, fără relieful clavicular (fig. II.1) ; umerii, căzuți în jos și anterior, pot să fie aduși în față, pînă ce se ating pe linia mediană (fig. II.2). Privit din spate, toracele apare îngustat, cu omoplații îndepărtați, dar cum sînt foarte mobili, pot să fie apropiați pe linia mediană, pînă ce se ating.

La palparea regiunilor claviculare, se constată absența completă sau parțială a reliefului osos.

Deși mușchii sau fasciculele musculare care se inserează pe claviculă lipsesc (deltoidul, pectoralul mare, trapezul, cleidomastodianul), mișcările umărului și ale brațului se fac destul de corect.

Scanned with OKEN Scanner

Leziunile craniofaciale care însoțesc cel mai adesea absența claviculelor se caracterizează printr-o serie de tulburări în dezvoltare, pe care le dă întîrzierea de osificare a bolții. Fontanelele sînt larg deschise, astfel încît cea anterioară se poate uni cu cea posterioară. Bosele frontale și parietale sînt mari, proeminente ; diametrul transversal al craniului

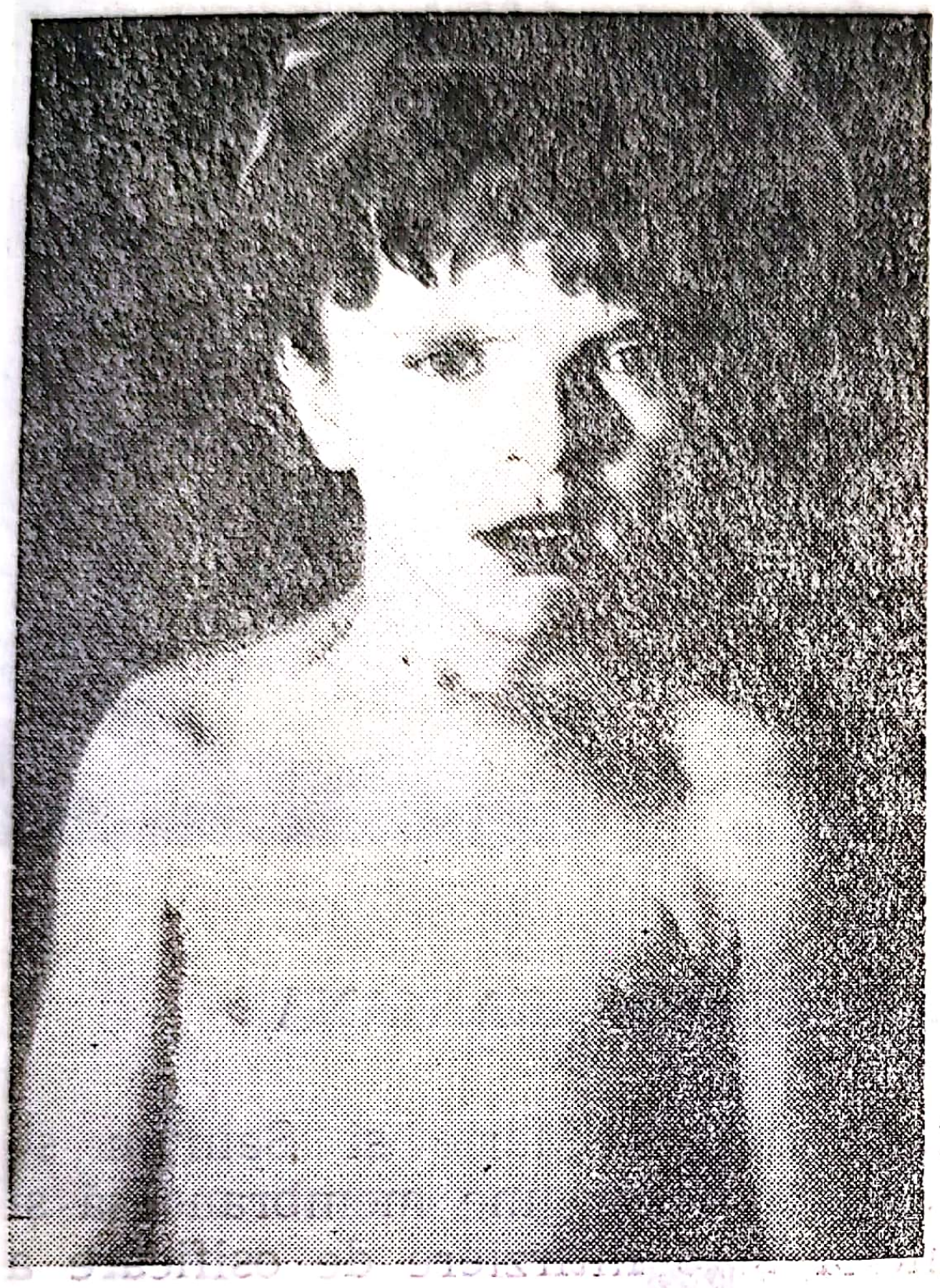

Fig. II.1. — Disostoză claviculară : relieful claviculelor lipsește, gîtul continuîndu-se direct cu toracele.

Fig. II.2. — Disostoză claviculară : umerii pot fi aduși în față, pînă ce se ating pe linia mediană.

este mai mare decît normal și contrastează cu masivul facial, mai puțin dezvoltat. Suturile craniene lărgite amintesc de copiii cu hidrocefalie.

Defectele de osificare ale bazinului, mai rar întîlnite, interesează în primul rînd oasele pubiene care rămîn mai mici și mai îndepărtate de linia mediană, cu ramurile orizontale și verticale mai subțiri ; apare astfel o anteversiune de bazin care determină apariția unei lordoze.

Asociații malformative. În afara acestor leziuni, pot să existe : boltă palatină ogivală ; dinți cu frecvente anomalii de formă și de implantare ; anomalii de formă și număr pot să prezinte și coastele și vertebrele (cifoscolioze) ; membrele pot să fie scurtate, hipertrofiate, cu deviații articulare.

Examen radiologic. Se constată absența, mai mult sau mai puțin completă, a claviculelor (fig. II.3). La craniu, închiderea suturilor poate să fie întîrziată, fontanela anterioară este lărgită, deprimată. La bazin se pot vedea defectele de osificare ale corpului și ramurilor pubiene.

Tratamentul constă în exerciţii de gimnastică pentru dezvoltarea capacităţii pulmonare şi întreţinerea unei tonicităţi cît mai bune pentru musculatura centurii scapulare. Uneori, este nevoie de corectarea unor diformităţi ale membrelor, diformităţi asociate disostozei sau de extirparea unui fragment de claviculă dacă acesta comprimă plexul brahial.

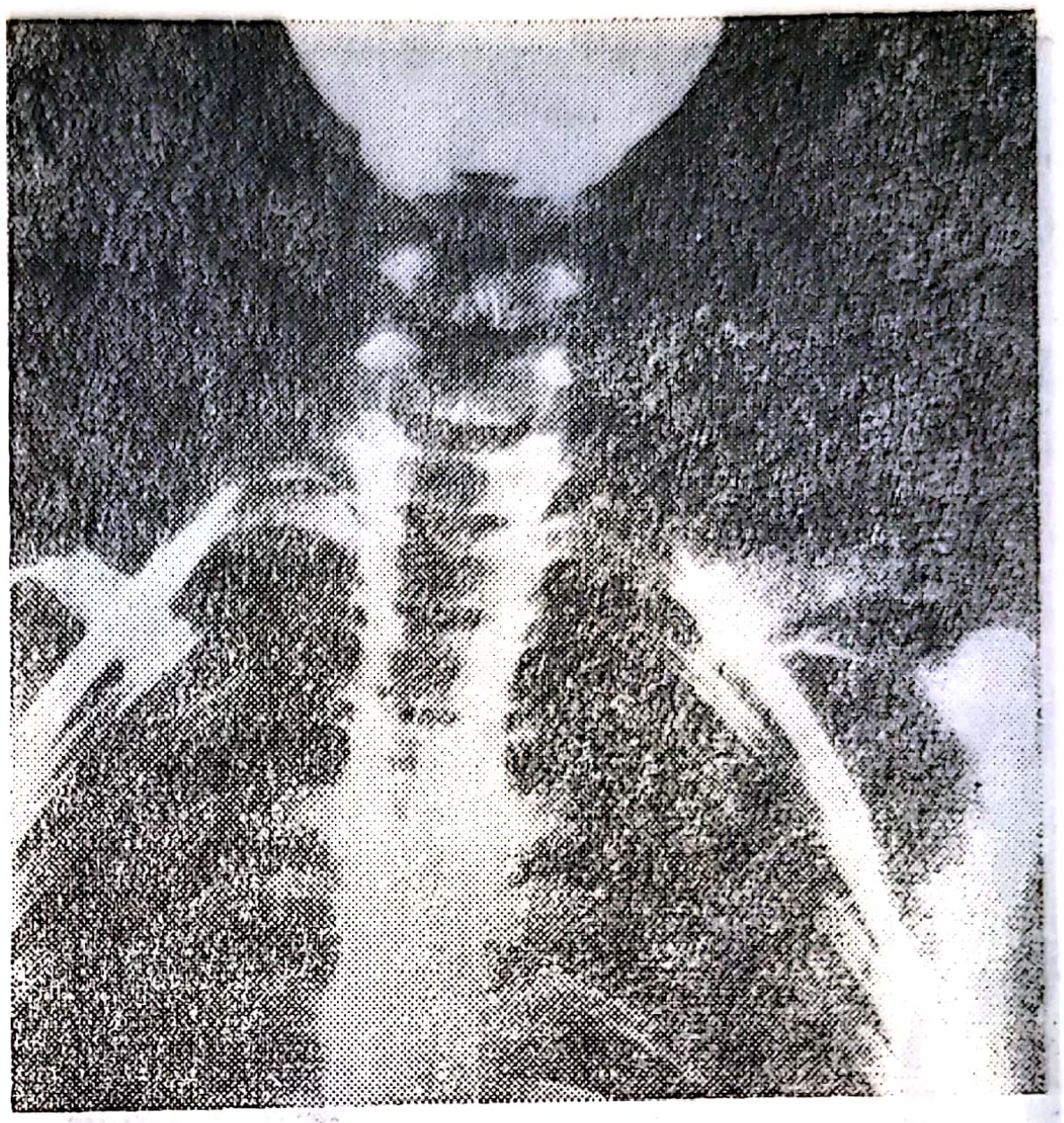

Fig. II.3. — Disostoză claviculară : absenţa parţială a claviculelor.

II.1.1.2. OMOPLATUL SUPRARIDICAT

În mod normal, omoplatul este plasat pe torace între coasta a 2-a şi spaţiul al VII-lea intercostal. Ori de cîte ori este situat mai sus de aceste limite, se poate vorbi de un omoplat supraridicat. Afecţiunea este cel mai adesea de origine congenitală, malformativă, cazurile dobîndite fiind mult mai rare.

Obişnuit unilaterală (9 din 10 cazuri), situată cel mai adesea de partea stîngă, leziunea poate să îmbrace o formă uşoară, mai mult inestetică decît cu tulburări funcţionale (fig. II.4) sau, mai rar, o formă gravă, cu reducerea marcată a mişcărilor membrului superior (fig. II.5). Nu există o predilecţie pentru sex.

Asocierea altor malformaţii, cum sînt cele vertebrale, costale sau ale membrului toracic respectiv, arată originea congenitală pentru marea majoritate a cazurilor de omoplat supraridicat.

Cît priveşte patogenia leziunilor, acestea ar reprezenta, pentru Tridu şi Delchef, o sechelă a unei tulburări de embriogeneză (oprire în coborîrea omoplatului din regiunea cervicală) sau, pentru Huc, o anomalie regională, care are drept rezultat lipsa de adaptare a centurii scapulare la torace.

Anomalia regională se manifestă prin scurtarea congenitală a claviculei, sau prin închiderea exagerată a unghiului acromioclavicular ; în felul acesta, pensa pe care o formează centura scapulară este împiedicată

să îmbrățișeze normal trunchiul de con al primelor coaste, astfel încît omoplatul și clavicula rămîn așezate mai sus. Același lucru poate să fie datorat și unei hipertrofii a toracelui de partea interesată. La defectul osos se mai adaugă și anumite malformații ale musculaturii ridicătoare a scapulei, care ajută și întrețin poziția vicioasă : retracția unghiularului

Fig. II.4. — Omoplat supraridicat stîng (formă ușoară).

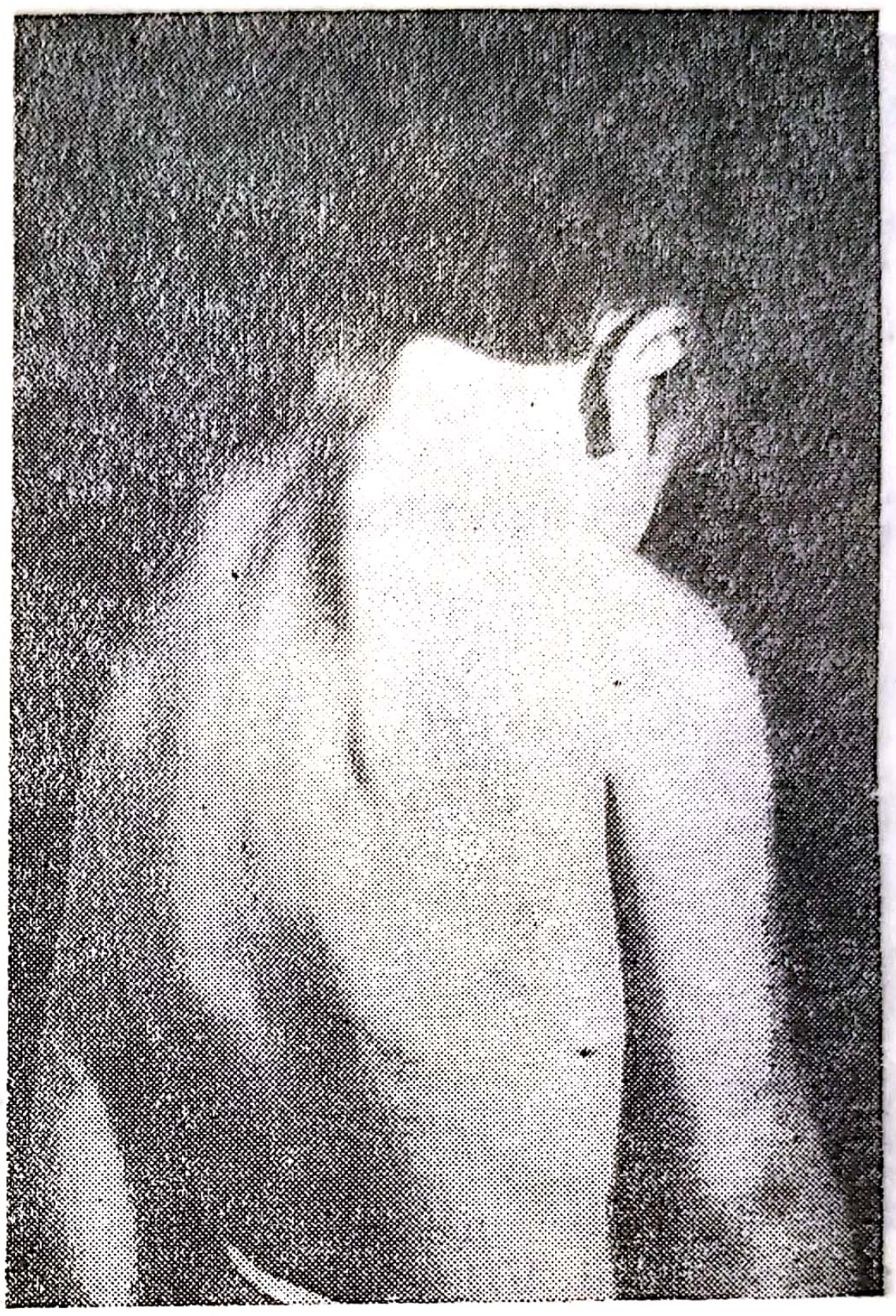

Fig. II.5 — Omoplat supraridicat bilateral (formă gravă).

omoplatului, a romboidului, a unor fascicule din marele dințat și, uneori, aplazia fasciculelor inferioare ale trapezului. La toate acestea se pot adăuga : o hemiatrofie a feței, absența parțială a mușchiului pectoral mare, ca și o glandă mamară mai mică și situată mai sus.

Formele cîștigate de omoplat supraridicat pot să apară în urma unor fracturi de claviculă, cu încălecare mare a fragmentelor și scurtarea osului, așa cum se întîmplă uneori după o fractură obstetricală sau la copilul mai mic.

Simptome. Formele grave, cu malformație evidentă, sînt recunoscute de la naștere. Pentru formele ușoare, cînd există mai mult o asimetrie decît o incapacitate funcțională, atenția părinților este atrasă mai tîrziu, în perioada prepubertară sau o dată cu modificările pe care le aduce pubertatea. Diformitatea progresează cu creșterea.

Privind bolnavul din spate, umărul interesat apare mai ridicat cu 3—4 laturi de deget decît cel normal. Gîtul este scurt, adeseori translat spre partea bolnavă ; părul de la ceafă coboară foarte jos, ca într-un sindrom Klippel-Feil, care, de altfel, însoțește adesea umărul supraridi-

cat. Vîrful omoplatului, deformat ca un cîrlig, proemină sub marginea trapezului, formînd un relief mai mult sau mai puțin rotunjit. Omoplatul este basculat în jurul unui ax situat aproape de glenă, astfel încît se orizontalizează ; unghiul inferior se duce în sus și înăuntru, iar cavitatea glenoidă ajunge să privească în jos și înafară. În același timp, partea superioară a scapulei se culcă pe vîrful hemitoracelui respectiv, astfel încît, unghiul inferior se depărtează de torace, proeminînd sub tegumente. Din cauza poziției oblice, omoplatul pare mai scurt. De fapt, există mai întotdeauna și o ușoară hipoplazie a acestuia. Uneori, la palpare, se simte o piesă osoasă anormală, care unește marginea spinală cu ultima vertebră cervicală. Coloana vertebrală poate să prezinte o atitudine scoliotică, avînd convexitatea orientată spre partea malformată.

Privind bolnavul din față, se constată oblicitatea mare a claviculei, care se îndreaptă în sus și în afară, spre umărul ridicat. Spațiul supraclavicular este ocupat de unghiul superior al omoplatului.

Din profil, umărul supraridicat apare proiectat mult înainte.

Mișcările brațului se limitează la orizontală, adică la mișcarea obișnuită a articulației umărului ; mișcarea complementară, de alunecare a omoplatului pe torace, care orientează glena și duce brațul în sus, este foarte redusă sau nu se mai face deloc atunci cînd există și piesa anormală omovertebrală. Coborîrea umărului ca și proiecția anterioară și posterioară a brațului sînt limitate și ele, din cauza fixității omoplatului pe torace.

Mușchiul sternocleidomastoidian, ca și fasciculul superior al trapezului sînt retractați.

Poate să fie întîlnită și coexistența altor malformații, fie că este vorba de leziuni cutanate (nevi, angioame, *pterygium colli*), fie de leziuni osoase (vertebre și coaste malformate).

În formele ușoare, atenția poate să fie atrasă numai de asimetria umerilor ; omoplatul este situat mai sus, mai departe de linia apofizelor spinoase, dar orientarea și mobilitatea lui rămîn normale, astfel încît funcția centurii scapulare se face corect.

În formele bilaterale, mai întotdeauna asimetrice, grave, inestetice, deficitul funcțional este supărător ; brațele nu pot să fie ridicate deasupra orizontalei, iar capul, înfundat între umeri, are și el mișcările limitate.

Radiografia precizează situația și orientarea omoplatului (fig. II.6), evidențiind și unele anomalii vertebrale sau costale, care au putut să scape la examenul clinic.

Diagnostic. Ușor de făcut în formele grave, unde aspectul este caracteristic, diagnosticul se face mai greu în cazurile ușoare, cînd omoplatul este mai ridicat, fără să existe o mișcare de basculă.

Hipoplazia izolată a omoplatului poate să dea impresia de supraridicare, din cauza ascensiunii unghiului inferior, dar umerii sînt situați la același nivel și mișcările sînt corecte.

În deformările toracice produse de scolioze, gibozitatea costală ridică umărul de aceeași parte, simptom care poate să fie primul în descoperirea scoliozei.

În artritele cervicale, cu contractură a mușchilor sternocleidomastoidian și trapez, omoplatul poate să fie ridicat, dar durerea localizată la coloană precizează diagnosticul.

Tratament. Pentru cazurile ușoare, sînt suficiente exercițiile de gimnastică.

În cazurile grave, unde există, pe lîngă aspectul inestetic și o problemă funcțională, tratamentul chirurgical este obligatoriu, fiind bine să fie aplicat între 3 și 7 ani vîrstă. Pentru copilul mai mic operația este

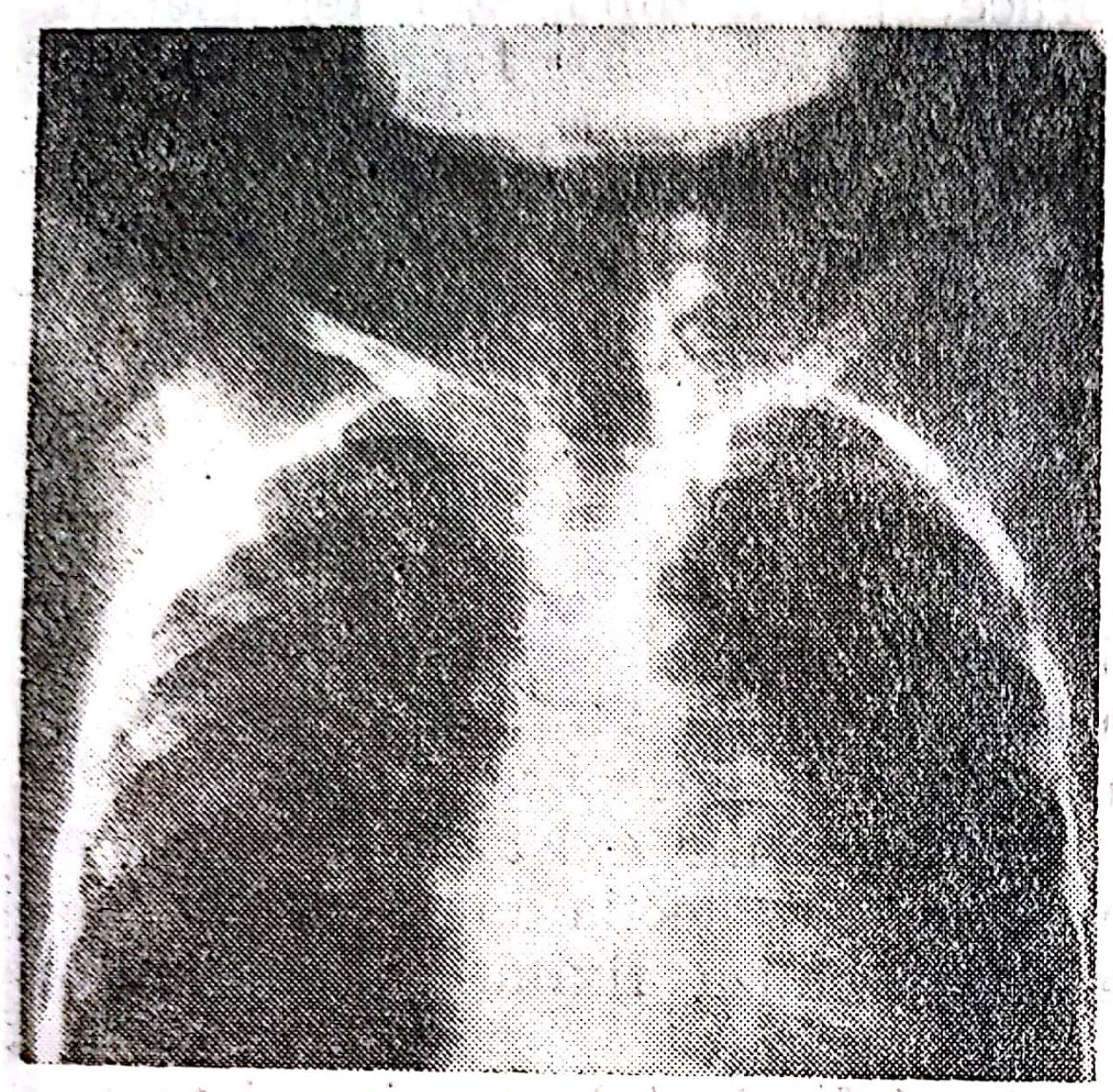

Fig. II.6. — Omoplat supraridicat stîng (aspect radiografic).

șocantă ; la cel care depășește 7 ani, parezele sau paraliziile postoperatorii de plex brahial sînt mai frecvent întîlnite.

Există mai multe metode chirurgicale, dintre care trebuie aleasă aceea care se potrivește mai bine cazului respectiv, ținînd seama de scurtarea claviculei și de gradul de deformare a omoplatului.

Operația Ombrédanne și Huc comportă trei timpi :

— în primul timp, se face alungirea claviculei printr-o osteotomie oblică în treimea externă sau prin dedublare ;

— în timpul al doilea, se coboară omoplatul, eliberîndu-l de mușchii care îl țin în poziție vicioasă : trapez, romboid, unghiularul omoplatului, la care noi am adăugat și inserțiile superioare de pe omoplat ale dințatului mare ;

— în timpul al treilea, se asigură coborîrea obținută cu ajutorul unui fir metalic care fixează unghiul inferior la coasta a 7-a (firul se scoate după 3—4 săptămîni, cînd s-a consolidat osteotomia de claviculă și se poate începe mobilizarea). Un al doilea fir metalic sau de nailon gros se trece prin omoplat, la 3—4 cm de marginea internă, imediat sub spină, și se ancorează la cea de-a patra apofiză spinoasă toracală. El va sluji ca punct de sprijin pentru mișcarea de basculă a omoplatului.

Operația Schrock constă în rezecția subperiostică a unei părți destul de întinse din omoplat, rezecție care cuprinde porțiunea supraspinoasă, marginea spinală, cu o bună parte din groapa spinoasă și chiar o parte din unghiul inferior al omoplatului.

Operația Woodword și Waco (de care se apropie și operația Green), constă în dezinserția de pe apofizele spinoase a mușchilor trapez și romboid și reinserția lor tot pe spine, dar la nivelul la care au ajuns după ce s-a făcut coborîrea omoplatului. După o imobilizare scurtă, se trece la reeducarea funcțională. Operația este urmată de succes, în cazurile

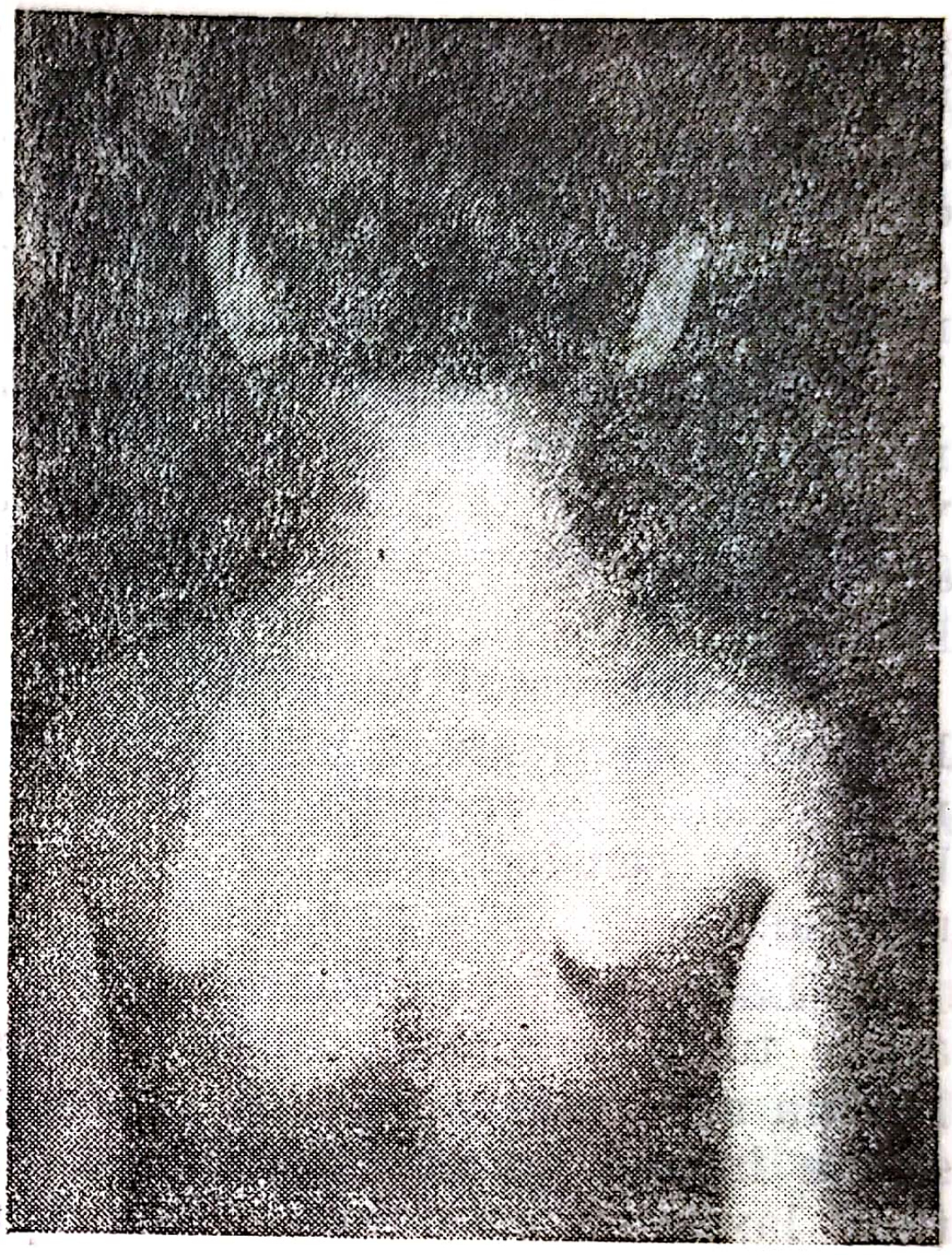

Fig. II.7. — Rezultat postoperator (operația Woodword-Waco) la bolnavul cu omoplat supraridicat (vezi fig. II.4).

în care omoplatul nu este foarte deformat (fig. II.7). Dacă există o scurtare de claviculă, aceasta trebuie alungită. Cînd unghiul superior al omoplatului este îndoit în croșet, el trebuie rezecat.

Rezultatele intervențiilor chirurgicale sînt bune din punct de vedere funcțional, mai modeste însă din punct de vedere estetic.

II.1.1.3. LUXAȚIA CONGENITALĂ A UMĂRULUI

Ca și la șold, dar infinit mai rar, copilul se poate naște cu o displazie a regiunii umărului, displazie care favorizează apariția unei luxații congenitale de umăr. Aceste luxații sînt aproape întotdeauna posterioare, capul humeral ajungînd pînă sub spina omoplatului. În subluxații, capul se sprijină pe buza superioară a glenei, rămînînd în parte subacrominal.

Displazia regională este marcată, uneori, de stigmate cutanate situate îndărătul acromionului, de atrofii musculare și osteoarticulare. Capul humeral este mic, rău dezvoltat ; punctele de osificare apar tîrziu. Glena omoplatului este și ea mică, plană sau chiar ușor convexă, cu

marginea posterioară teșită. Capsula articulară, retractată anterior, este destinsă îndărăt de capul luxat. Clavicula și omoplatul, mai puțin dezvoltate, formează adesea un umăr supraridicat. Hipotrofia poate să cuprindă, de altfel, întreg membru toracic, care rămîne mai scurt și mai subțire decît cel de partea opusă.

Musculatura centurii scapulare este și ea interesată : subscapularul și pectoralul mare sînt retractați, în vreme ce supra- și subspinosul sînt relaxați ; deltoidul este atrofiat. Aceste leziuni musculare, asemănătoare acelora din paralizia obstetricală de plex brahial, care poate coexista cu displazia luxantă de umăr, favorizează o luxație progresivă. De altfel, o bună parte dintre luxațiile recidivante ale adultului par să aibă la bază mici defecte ale unei displazii congenitale de umăr.

Simptome. Diagnosticul malformației se pune excepțional de rar la naștere. Luxația devine clinic evidentă după prima sau a doua lună de viață, cînd atenția poate să fie atrasă de o oarecare inegalitate de lungime a membrului toracic și de mișcările mai reduse ale umărului respectiv.

La examenul local, se constată o laxitate articulară, care permite luxarea posterioară a capului humeral ; mișcările pasive de extensie și rotație, și în special de abducție a brațului sînt reduse. Nu există tulburări de sensibilitate, iar mișcările antebrațului și ale mîinii se fac normal.

La copilul mai mare, atrage atenția deformarea umărului, care apare turtit anterior, capul humeral proeminînd în afară și îndărăt. Poziția anormală a capului, posterioară, se simte la palpare. Capul poate să fie împins în articulație, dar luxația se reproduce imediat, evidențiind laxitatea articulară. Uneori se constată stigmate cutanate congenitale.

Examen radiologic. Examinarea comparativă arată un nucleu mai mic și mai coborît în partea interesată.

Tratament. Pentru sugar, unde reducerea se face ușor, menținerea ei necesită utilizarea unui aparat toracobrahial cu brațul abdus la 90°, cotul flectat la 90° și antebrațul vertical. Ca și la o luxație congenitală de șold, aparatul trebuie menținut vreme îndelungată (6 pînă la 9 luni permanent, apoi cîteva luni numai noaptea). Mobilizarea și masajul sînt obligatorii pentru o bună recuperare funcțională.

La copiii mari care prezintă o luxație nereductibilă, va trebui făcută reducerea chirurgicală. Cum retracția capsulei și a mușchiului subscapular sînt elementele care se opun reducerii, calea de abord axilară, care permite un acces ușor, este cea mai indicată pentru secționarea mușchiului și tratarea capsulei.

În luxațiile permanente, dar reductibile, ca și în luxațiile recidivante, menținerea reducerii poate să fie obținută chirurgical prin realizarea unui sprijin osos posterior, fixînd două transplante în marginea posterioară a glenei, sau răsturnînd în jos și posterior o parte din spina omoplatului.

Bibliografie

CHIGOT P. L. — Ridicarea congenitală a omoplatului, *Rev. Chir. Orthop.*, 1952, 38, 2.
CREYSSEL, CORNET — Asupra tratamentului ridicării congenitale a omoplatului, *Lyon Chir.*, 1962, 58, 5, 789.
PICAULT CH., MURAT J. — În legătură cu 3 cazuri de ridicare congenitală a omoplatului tratate prin tehnica lui Woodward, *Ann. Chir. Inf.*, 1965, *19*, 9—10, 627.
WOODWARD J. W. — Surélévation congénitale de l'omoplate, *J. Bone Joint. Surg.* 1961, 43 A, 2, 219.

II.1.2. PARALIZIA OBSTETRICALĂ A PLEXULUI BRAHIAL

O. MEDREA

Etiologie. Leziune rară, de obicei unilaterală (se citează totuși și atingeri bilaterale), apare după nașteri grele, distocice, în care fătul suferă leziuni mecanice și asfixice, provocate de manevrele obstetricale.

Factorii determinanți sînt : aplicarea forcepsului pe plexul brahial, prolabarea unui braț, manevrele de versiune, compresiunea plexului prin umăr angajat vicios, cu fractura concomitentă a claviculei.

Ca factori favorizanți se menționează : făt voluminos, strangularea prin cordon ombilical sau la nivelul strîmtorii inferioare a bazinului matern, insuficient lărgit în momentul expulsiei.

Patogenia cea mai admisă este traumatismul obstetrical, leziunile plexului brahial fiind datorate unei elongații nervoase prin tracțiune sau unei contuzii nervoase.

Anatomopatologic, s-a constatat că leziunile traumatice ale plexului pot să fie multiple : radiculare, tronculare sau chiar medulare, prin smulgerile rădăcinilor cervicale. La nivelul întreruperii continuității nervoase mai vechi se găsește un țesut fibros ca un nevrom intraneural. Se remarcă și leziuni ale sistemului simpatic.

Simptomatologia variază după întinderea și gradul leziunilor nervoase, fiind similară aceleia din paralizia traumatică.

Imediat după naștere, membrul respectiv atîrnă inert și rotat înăuntru. Tegumentele sînt palide, tumefiate și cu echimoze la umăr. Uneori este prezent „semnul mănușii ischemice" (Rocher) : dacă se strînge mîna nou-născutului, apare un aspect cadaveric, după care mîna se hiperemiază.

Dezvoltarea scheletului este inegală, în timpul creșterii apărînd hipoplazia membrului toracic, însoțită de atrofie musculară. Atitudinea vicioasă, de adducție a membrului, se definitivează și se agravează progresiv prin retracția musculară a antagoniștilor — grupurile rotator intern și adductor ale brațului și grupul pronator al antebrațului —, astfel că palma copilului privește înapoi. Mișcările devin limitate, cu dificultăți funcționale.

La copilul mai mare se constată „semnul trompetului" (Ombrédanne) : ca să ducă mîna la gură, copilul trebuie să ridice cotul în sus, ca un trompetist (fig. II.8).

Neurologic, se disting 3 forme anatomoclinice :

— *paralizia radiculară superioară* (Duchenne-Erb), care interesează rădăcinile C_5—C_6. Este forma cea mai frecventă, în care sînt afectați muș-

Fig. II.8. — Atitudine caracteristică a membrului toracic și semnul „trompetului" (R. Merle D'Aubigné).

chii deltoid, biceps și brahial, brahioradial, romboidali ; în consecință, mișcările de abducție a brațului, de flexiune și de rotație externă a antebrațului sînt abolite, păstrîndu-se numai funcția mîinii și a degetelor ; acest sindrom de neuron motor periferic este însoțit de tulburări de sensibilitate, uneori reduse, tulburări de reflectivitate și simpatice (tulburări vasomotorii, sindrom Claude Bernard-Horner) ;

— *paralizia radiculară inferioară* (Klumpke) afectează rădăcinile C_7—C_8—D_1 și este mai rară ; aspectul este dominat de paralizia musculaturii extrinsece și intrinsece a mîinii și a degetelor, prin atingerea nervilor median și cubital ; diformitățile consecutive și lipsa funcției alterează prehensiunea ;

— *paralizia mixtă* împrumută elemente de la cele două forme ; rareori se ajunge la o paralizie totală cu membru toracic balant.

Radiografia este concludentă numai după cîteva luni, cînd apare nucleul epifizar al capului humeral. Pot să fie observate atunci o decolare epifizară, o subluxație a capului humeral sau calusul unei vechi fracturi de claviculă. Mai tîrziu, imaginea arată semne de hipoplazie a scheletului.

Evoluție. Leziunile pot să regreseze sau pot să dispară parțial, mîna putîndu-și recăpăta funcția. Rămîn însă, ca sechele, atitudinile vicioase și tulburările trofice.

Diagnosticul se constituie pe baza anamnezei și ținînd seama de atitudinea caracteristică a membrului toracic. Electromiografia este importantă pentru precizarea leziunilor și evoluția lor.

Diagnostic diferențial. La nou-născut se exclud posibilitățile unor malformații congenitale ca : redorile articulare, artrogripoza sau luxația umărului ; paralizia cerebrală (hemiplegie sau diplegie) ; leziunile traumatice, ca decolarea epifizară a humerusului sau fractura claviculei de cauză obstetricală.

La copilul mare, intră în discuție o sechelă după poliomelită, osteoartrita umărului sau condrodisplazia.

Tratament. În primul rînd, se va avea în vedere tratamentul profilactic, prin evitarea manevrelor obstetricale brutale.

Tratamentul curativ urmează forma clinică astfel :

— nou-născutul și copilul mic cu paralizie obstetricală a plexului brahial reclamă un tratament conservator, care favorizează resorbția cicatricelor nervoase, pe cît posibil, și previne dezvoltarea atitudinilor vicioase. Se indică astfel chinetofizioelectroterapia, însoțită de aplicarea aparatelor ortopedice în pozițiile de abducție și de rotație externă ;

— la copilul mai mare de 5 ani, tratamentul urmărește corectarea atitudinilor vicioase ; tenocapsulotomia anterioară (Sever-Putti) este operația care înlătură abducția și rotația internă a brațului ; după intervenție se imobilizează în hipercorecție timp de 30 de zile ;

— tenocapsulotomia se poate completa, la copii de peste 10 ani, cu o transplantare musculară cu ajutorul mușchilor rotund și dorsal mare (Merle D'Aubigné) care vizează corecția în rotație externă activă ;

— la copiii care au depășit vîrsta de 15 ani, cînd creșterea osoasă se apropie de sfîrșit, în afară de operațiile amintite se poate executa, în cazul unei mîini grav infirmizate, o artrodeză de pumn sau osteotomia derotativă a humerusului, în cazul fixării brațului în rotație internă. Imobilizarea gipsată după aceste operații fiind mai îndelungată (45—60 de zile), întîrzie momentul începerii recuperării funcționale, mijloc terapeutic de seamă.

II.1.3. PARALIZIA TRAUMATICĂ A PLEXULUI BRAHIAL

Leziunile traumatice ale plexului brahial pun probleme dificile de tratament prin sechelele lor infirmizante.

Etiopatogenie. Anatomie patologică. Afecțiunea se întîlnește cu deosebire la bărbați tineri în plină activitate, în urma accidentelor de circulație, de muncă, de sport ; se poate întîlni și în cazul unor traumatisme obstetricale la nou-născut.

Mecanismul de producere indirect este cauza cea mai comună : elongația tronculară sau smulgerea radiculomedulară, produse printr-o cădere în care brațul este tras puternic de-a lungul corpului, în timp ce capul se apleacă brusc de partea opusă, rezultînd paralizia de tip superior. După o violentă tracțiune a membrului toracic în sus se instalează însă o paralizie de tip inferior. Uneori, ridicarea forțată și prelungită a membrului toracic poate să producă elongația întregului plex cu paralizie globală consecutivă.

Scanned with OKEN Scanner

Mecanismul direct, prin plagă tăiată sau împușcată, este mai puțin obișnuit.

Leziunile cele mai întîlnite sînt produse prin smulgere și prin elongația trunchiurilor primare supraclaviculare sau la joncțiunea trunchiurilor primare cu acelea secundare, mai rar prin compresie (Arseni, Constantinovici). Ca în orice traumatism nervos se descriu, după Seddon, leziuni de *neurapraxis*, reversibile (siderare nervoasă), *axonotmesis* (contuzie cu întreruperea axonilor dar cu nevrilema intactă) și *neurotmesis* (secțiunea nervoasă totală, ireversibilă).

Leziunile sînt cu atît mai grave cu cît se găsesc situate mai aproape de măduva cervicală.

În raport cu localizarea leziunilor, paraliziile de plex brahial se împart în :

1. *Paralizia de tip superior (Duchenne-Erb)* cu leziunea la C_5, C_6, și uneori la C_7 interesează, în ultimă instanță, nervii axilari, musculocutan și radial, cu pierderea consecutivă a : abducției și rotației umărului, flexiei cotului și extensiei mîinii și degetelor. Funcția de prehensiune este relativ bună (fig. II.9).

2. *Paralizia de tip inferior (Déjérine-Klumpke)*, afectînd rădăcinile C_8—D_1 și uneori C_7, interesează nervii median și ulnar, cu pierderea prehensiunii. Se asociază tulburări trofice de ordin simpatic care agravează infirmitatea. Acest tip de paralizie este mult mai rar.

3. *Paralizia globală*, care cuprinde asocierea tuturor leziunilor este o formă frecventă și mai gravă, membrul toracic fiind balant, cu tulburări trofice și vasomotorii (Arseni și Constantinovici).



Fig. II.9. — Aspecte de „mînă căzîndă" în leziunea nervului radial *(a)* ; „mînă indicatorie" în leziunea nervului median *(b)* ; degete „în gheară" în leziunea nervului ulnar *(c)*.

Evoluție. Prognostic. Examenul clinic neurologic amănunțit al grupelor musculare, folosind cotarea internațională (0—5), împreună cu electromiografia-mielografia și proba la ninhydrină, sînt indispensabile pentru aprecierea tipului de leziune și a prognosticului.

Mielografia cu substanță de contrast atestă, în unele cazuri, aspecte de smulgeri radiculomedulare (Arseni, Panoza, Gonțea) cu prognostic de gravitate neobișnuită. Puncția lombară, în primele zile, cu prezența unui lichid sanguinolent sau xantocromatic, indică o smulgere radiculară, leziune irecuperabilă.

În caz de neurapraxie, recuperarea membrului toracic este certă în 2—3 luni. Cît privește axonotmesisul, dacă condițiile sînt prielnice (mușchi nesclerozați, articulații libere), regenerarea pentru rădăcinile superioare se face aproximativ în 6—18 luni. Pentru rădăcinile inferioare, neurotizarea s-ar face peste 18—24 luni, timp necesar pentru ca axonii să ajungă la musculatura intrinsecă a mîinii (Merle D'Aubigné).

În acest timp îndelungat însă, tecile Schwann se retractă, împiedicînd pătrunderea axonilor, iar mușchii se atrofiază. În mod practic, rezultă că mușchii intrinseci ai mîinii se pot recupera în primele 3 luni *(neurapraxis)* sau nu se mai recuperează *(axonotmesis)*.

În cazul unei distrugeri totale *(neurotmesis)* sau elongații, leziunea rămîne definitivă. În general, leziunile situate subclavicular regenerează mai repede ; la fel și leziunile nervilor cu mai puține elemente mielinice ca nervul radial. În procesul neurotizării, se consideră că înaintarea axonilor în condiții favorabile (teaca Schwann axată și permeabilă) se face cu 1 mm pe zi. Trebuie subliniat că localizarea leziunilor nu este un criteriu absolut de prognostic, putînd să existe și leziuni joase definitive, precum și leziuni înalte recuperabile (Creyssel).

Tratamentul urmărește, ca obiectiv primordial, recuperarea capacității funcționale a mîinii.

A. Tratamentul imediat.

1. În leziunile supraclaviculare, prima măsură terapeutică este explorarea chirurgicală precoce a plexului și scalenotomia anterioară. Neuroliza și scalenotomia precoce degajează trunchiurile primare de contracțiile musculare și de hematomul compresiv din defileul scalenic. Tentativa de sutură este sortită însă eșecului. După operație se instituie un tratament ortopedic și chinetofizioterapic.

2. În leziunile subclaviculare, produse de obicei prin mecanism direct, se recurge la sutura primară sau la sutura secundară precoce (între 1—3 luni).

B. Tratamentul sechelelor.

1. În cazul paraliziei globale cu membrul toracic balant care devine insuportabil prin tulburările trofocirculatorii, singura intervenție paliativă care mai poate aduce un cîștig funcțional este procedeul Yeoman și Seddon, care constă din amputația brațului respectiv, urmată de artrodeza umărului. Bontul de amputație poate să mobilizeze o proteză mecanică în scopul prehensiunii.

2. În paralizia de tip superior, în care prehensiunea este normală, intervențiile de chirurgie ortopedică se adresează cu preponderență umărului. Dacă umărul este stabil, se recurge la transplantarea mușchiului trapez pe humerus pentru supleerea deltoidului (operația Leo Mayer) (fig. II.10). Rezultate mai sigure le dă artrodeza scapulohumerală mixtă, în poziție funcțională, abducție 50°, anteducție 25°, rotație internă 20°, după tehnica Seddon, preferată de noi.

Paralizia flexorilor cotului se tratează prin operația Steindler care constă în transplantarea inserțiilor proximale ale mușchilor epitrohleeni pe fața anterioară a humerusului, operație preferată de Arseni și Panoza prin simplitate și rezultate satisfăcătoare.

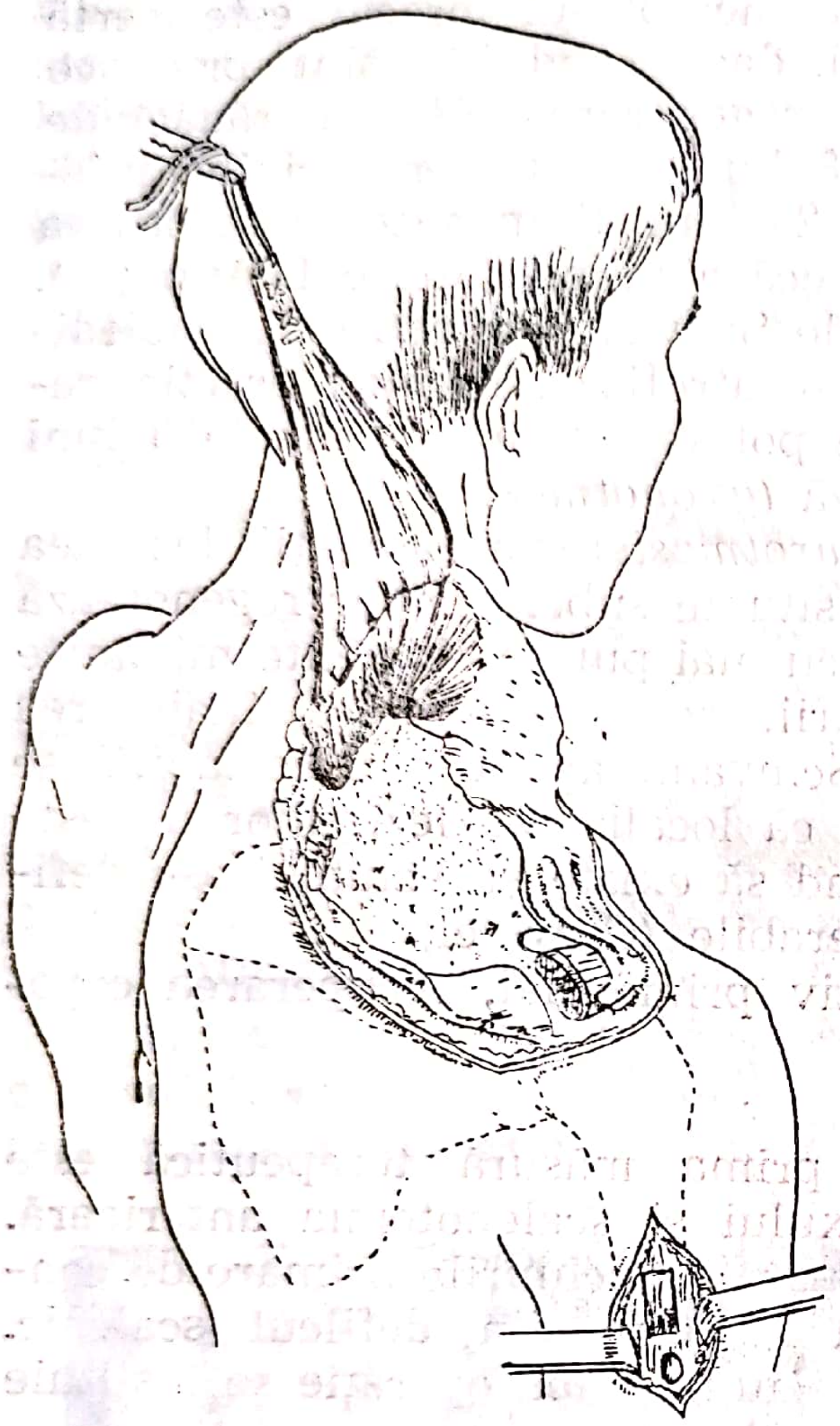

Fig. II.10. — Transplantarea trapezului în paralizia deltoidului.

În cazul paraliziei mușchilor epitrohleeni, se poate recurge la transplantarea fasciculului inferior al marelui pectoral pe tendonul bicipital, operația Clark, cînd pectoralul mare este intact.

Recuperarea extensiei cotului este asigurată, pasiv, de gravitație.

3. În paralizia de tip inferior, intervențiile ortopedicochirurgicale trebuie să fie aplicate după cîteva luni, deoarece recuperarea tardivă nu mai este posibilă.

a) În pierderea mișcării de opoziție a policelui prin paralizia nervului median, intervenția recomandată este transplantarea tendonului flexor superficial al degetului IV la baza policelui sau transplantarea flexorului ulnar al carpului la police, cînd flexorul superficial este inutilizabil, după tehnica Sterling Bunnell.

Cînd leziunile nervoase sînt mai întinse, se recurge la artrodeza intermetacarpiană I—II pentru stabilizarea policelui în poziție funcțională.

b) În pierderea musculaturii inervate de ulnar, se utilizează transplantarea tendoanelor flexorului superficial pe expansiunea aponevrotică a interosoşilor, care restabileşte flexia primei falange.

Dacă flexorii sînt paralizaţi, Brand procedează la transplantarea primului extensor radial pe expansiunile interosoşilor, prin intercalarea unui grefon tendinos. Cînd paralizia este mai difuză, stabilizarea articulaţiei metacarpofalangiene prin artrodeză poate să asigure o funcţie satisfăcătoare.

c) În paralizia radialului, cu mînă şi degete căzînde, în lipsa redorilor articulare, transplantarea musculară a dat bune rezultate prin tehnica Zacchary : transplantarea flexorului ulnar al carpului, a palmarului lung sau a flexorului superficial III şi IV şi a pronatorului rotund pe tendoanele extensoare ale degetelor şi pumnului (fig. II.11).

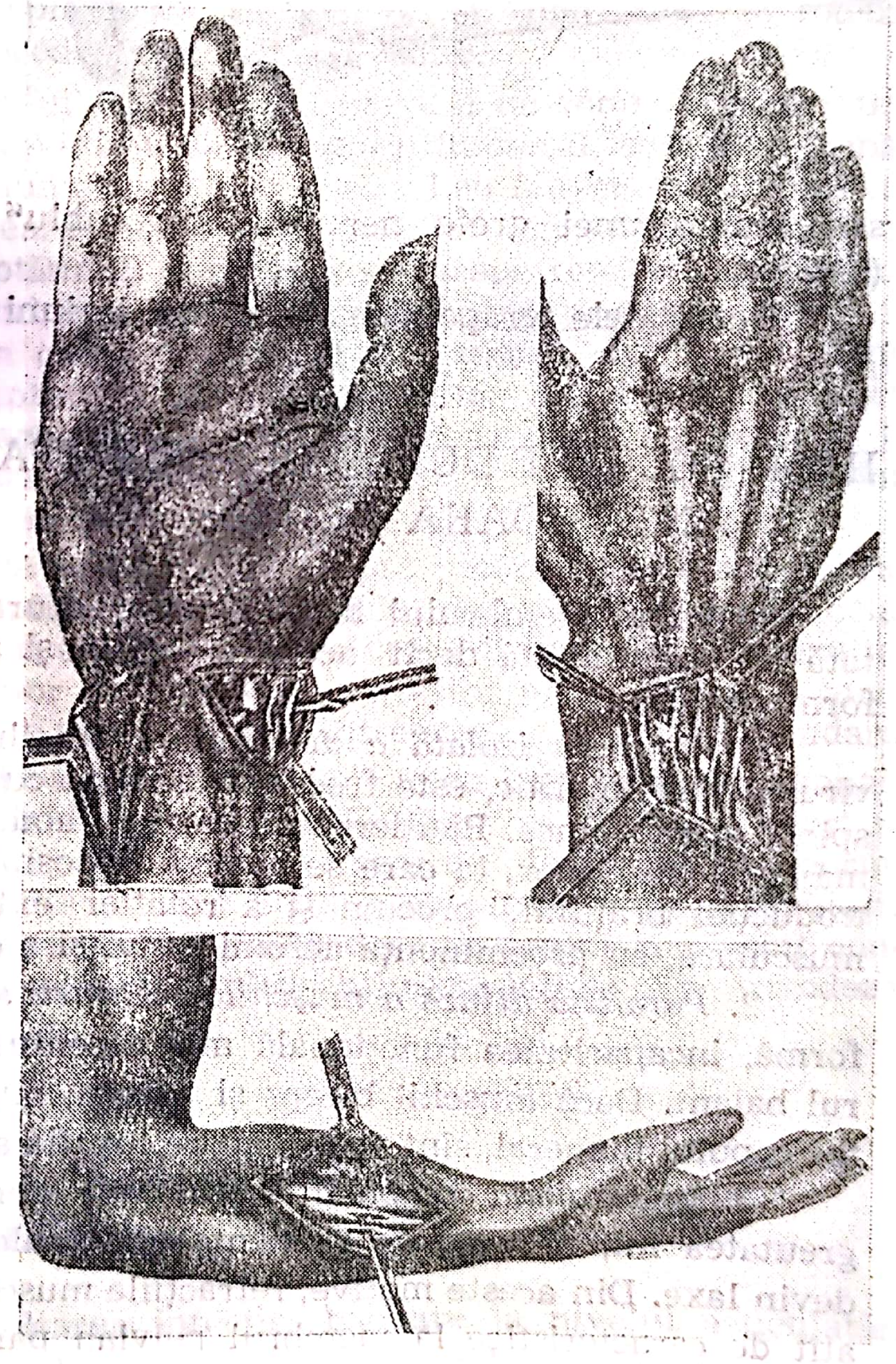

Fig. II.11. — Operaţia Zacchary (după R. Merle D'Aubigné).

În paralizii medioulnare asociate, artrodeza pumnului în poziţie funcţională este ultimul act terapeutic.

La contraindicații chirurgicale se indică un aparat ortopedic (orteză, fig. II.12).

În leziunile periferice subclaviculare definitive ale trunchiurilor nervoase, înainte de a se recurge la operațiile paliative, se indică explorarea nervului pentru a decide asupra oportunității unei simple neurolize



Fig. II.12. **— Orteză din masă plastică pentru leziunea nervului radial.**

sau asupra unei grefe nervoase „în cablu" prin autogrefe senzitive (Seddon).

Rezultatele terapeutice ale acestei leziuni nervoase sînt însă incerte.

II.1.4. SECHELE DUPĂ POLIOMIELITA ANTERIOARĂ ACUTĂ

În cazul membrului toracic, musculatura umărului este mai afectată de poliomielită decît aceea a mîinii și a cotului, cu următoarele forme clinice:

1. *Paralizia izolată a deltoidului,* mușchiul cel mai compromis de virusul poliomielitic, este frecvent asociată cu paralizia mușchilor supraspinos și subspinos. Pierderea mișcării de abducție a brațului este efectul major al leziunilor, la care se adaugă imposibilitatea anteducției și a retroducției brațului, precum și a rotației externe. Aspectul de atrofie musculară, cu proeminența acromionului și a capului humeral, este tipic.

2. *Paralizia difuză a mușchilor centurii scapulohumerale.* În această formă, incapacitatea funcțională mai accentuată realizează uneori umărul balant. Dacă mușchii biceps și triceps, mușchi care mențin stabilitatea capului humeral, sînt atinși, apare luxația acestuia.

3. În *paralizia completă,* brațul cade inert de-a lungul corpului prin greutatea lui, în timp ce elementele capsuloligamentare și musculare devin laxe. Din aceste motive, retracțiile musculare și atitudinile vicioase, atît de caracteristice la membrul pelvian paralizat, nu se întîlnesc cu aceeași intensitate la membrul toracic. Dacă și trapezul (principalul mușchi care asigură stabilitatea scapulei) este interesat, umărul cade în jos, concomitent cu bascularea omoplatului în *scapula vara,* prin acțiunea romboizilor.

4. *Paralizia dințatului mare* se însoțește de deplasarea omoplatului în *scapula alata* și *valga*, cu depărtarea marginii spinale de torace.

5. *Paralizia centurii scapulare* se asociază, uneori, cu paralizia mușchilor cotului, mîinii și degetelor, fapt care agravează incapacitatea funcțională, realizînd *monoplegia brahială*.

Tratament. Umărul poliomielitic trebuie tratat mai înainte de instalarea sechelelor, prin menținerea brațului pe aparate de abducție, la care se adaugă mijloacele fiziochinetice obișnuite.

În faza de sechelă, după 2—3 ani de la terminarea fazei acute a bolii, leziunile pot să beneficieze în special de intervenții chirurgicale. Terapia chirurgicală se aplică în raport cu forma clinică, cu posibilitățile funcționale restante și, mai cu seamă, cu situația musculaturii cotului și a mîinii. Transplantarea musculară și, mai ales, artrodeza scapulohumerală sînt procedeele cele mai folosite.

În paralizia deltoidului cu trapezul intact și cu tonus bun al mușchilor stabilizatori ai omoplatului și ai capului humeral, se indică transplantarea trapezului pe humerus după tehnica Leo Mayer sau Bateman; postoperator, se imobilizează membrul toracic într-un aparat de abducție la 100°, timp de 4 săptămîni, după care se începe reeducarea funcțională. Transplantarea rămîne o operație cu tehnică pretențioasă și cu rezultate inconstante, din cauza troficității musculare compromise. Cînd paralizia deltoidului se însoțește de instalabilitatea capului humeral, cu laxitate capsuloligamentară mare și cu luxație spontană, se recurge la artrodeza scapulohumerală cu fixare metalică și grefe osoase tip Seddon care dă rezultate funcționale mai sigure.

Și artrodeza prezintă unele dezavantaje : umărul anchilozat suprasolicită musculatura scapulotoracică și articulațiile sterno- și acromioclaviculară ; cu vîrsta, efectul dinamic al artrodezei diminuează, ca rezultat al restrîngerii posibilităților de adaptare a acestor articulații și a mușchilor ; artrodeza în abducție de peste 60° antrenează o scolioză secundară.

În paralizia completă a membrului toracic cu impotență funcțională totală, orice terapeutică se dovedește inutilă. Dacă pe membrul inert se instalează tulburări trofice, circulatorii și senzații dureroase insuportabile, s-a propus de către Yeoman și Seddon ca *ultima ratio*, amputația brațului în treimea medie, urmată de artrodeza umărului, dacă sînt conservați mușchii scapulotoracici. Bontul brațului, stabilizat prin artrodeză, va dirija o proteză mecanică.

II.1.5. OSTEOARTRITA TUBERCULOASĂ SCAPULOHUMERALĂ

Localizarea și dezvoltarea infecției bacilare la nivelul articulației scapulohumerale este una dintre cele mai rare tuberculoze osteoarticulare (1%).

Leziunile anatomopatologice prezintă unele deosebiri față de celelalte localizări. Atingerea primară osoasă, sub forma unei osteite centrale

a capului humeral, este situația cea mai frecventă. Localizarea primară pe sinovială, cu sinovită exsudativă, este mult mai rară, ca și interesarea juxtaarticulară. Leziunile osoase invadează articulația prin perforarea cartilajului, dar mai ales prin progresiunea granulomului tuberculos din aproape în aproape. Pînă la urmă, leziunile distructive și ulcerative distrug capul humeral.

Din acest punct de vedere, se disting două forme anatomopatologice : a) forma fongoasă sau *caries carnosa* (König) mai rară, în care procesul granulomatos infiltrează epifiza humerală cu fongusuri, exsudat supurativ și mici sechestre ; b) forma uscată sau *caries sicca* (Wolkmann), care este mai obișnuită. Procesul granulomatos inițial evoluează lent spre osteoartrită distructivă, neexsudativă.

În perioada de reparație, reacția scleroasă conduce la anchiloze fibroase sau osoase în poziție vicioasă, uneori la pseudartroză, fără cicatrizare spontană la adult.

Simptomatologie. În perioada de invazie debutul este lent și insidios, cu alterarea stării generale ca în orice tuberculoză. Durerea, vagă la început, se accentuează treptat. La palpare, trohiterul, fața anterioară a capului humeral și șanțul bicipital sînt dureroase. Limitarea progresivă a mișcărilor de abducție și de rotație internă este un simptom antalgic. Concomitent, apare atrofia deltoidului și a brațului, în contrast cu proeminențele osoase mai evidente. Tumefacția articulară este discretă iar tegumentele sînt mai calde. Adenopatia axilară satelită este prezentă, îndeosebi la copil.

În perioada de evoluție, simptomatologia se accentuează progresiv spre osteoartrită tipică. Umărul este tumefiat, mai puțin în forma uscată, și foarte dureros, cu impotență funcțională marcată. Abcesele reci cu fistulizare secundară apar mai frecvent la copil și migrează pe teaca bicepsului și a subscapularului în axilă, în bursele seroase sau spre omoplat. Membrul toracic devine atrofic.

În perioada de terminare, după 18—24 de luni de la instituirea tratamentului, fenomenele loco-generale retrocedează treptat. Cicatrizarea leziunilor se face la copil cu pseudartroză, caz în care se păstrează unele mișcări, dar este favorizată recidiva. La adult, evoluția are loc spre anchiloză fibroasă a umărului în adducție, cu risc de recidivă.

Examenul radiologic. Aspectele depind de perioada evolutivă : inițial, decalcificare difuză și eroziuni corticale ale capului humeral, cu spațiul articular lărgit. Uneori, în forma productivă apar insule de condensare osoasă, care pretează la confuzii de diagnostic. Mai tîrziu, cariile, încețoșarea articulară, umbrele de abcese și un spațiu articular mai lărgit sînt tipice (fig. II.13). În faza de cicatrizare, radiografia înfățișează recalcificarea contururilor osoase, pseudartroze, subluxații ale capului humeral și anchiloze.

Diagnosticul se face pe baza examenului clinic și a celui de laborator, caracteristic tuberculozei. În caz de dubiu, biopsia articulară este indispensabilă.

Diagnosticul diferențial va îndepărta, uneori cu dificultate, osteomielita acută, artritele infecțioase secundare, osteonecroza aseptică, ar-

troza și periartroza scapulohumerală, osteocondrosarcomul și unele metastaze de epiteliom osteofil.

Tratament. Tratamentul general și local este același ca în toate tuberculozele osteoarticulare : infiltrații în focar cu tuberculostatice, puncții evacuatoare și instilații cu soluții de HIN în caz de abces. Medi-

Fig. II.13. — Carii osoase în tuberculoza umărului.

cația generală constă în administrarea de : HIN, Etambutol, Streptomicină, Rifampicină, combinate după schema clasică. Tratamentul ortopedic constă în imobilizarea membrului bolnav în poziție funcțională, necesară pentru punerea în repaus a focarului tuberculos și pentru evitarea unei anchiloze în poziție vicioasă. Aparatul gipsat toracobrahial, cu sau fără fereastră pentru efectuarea infiltrațiilor, se aplică cu brațul în abducție de 60°, anteducție de 30° și rotație internă de 15°. Aparatul se menține circa 2 luni, durată scurtată de chimioterapeutice, care pot să oprească evoluția dar nu pot să repare distrugerile osteoarticulare.

Tratamentul chirurgical se practică destul de rar, cu scopul corectării unei anchiloze fibroase reziduale în poziție vicioasă cu recidive dureroase și constă din rezecție-artrodeză în poziție funcțională. În formele avansate, netratate și complicate cu fistule suprainfectate, cu stare generală alterată, este indicată rezecția de asanare a capului humeral, chimio- și antibioterapie, medicație fortifiantă.

La copil, chimioterapia antituberculoasă, administrată de la început, poate să obțină rezultate funcționale bune pînă la *restitutio ad integrum.*

II.1.6. FRACTURILE CLAVICULEI

Fracturile claviculei sînt frecvente, survenind predominant la copii și la adulți tineri.

Mecanismul de producere este mai ales indirect, prin căderea pe umăr sau pe mînă, în jocurile sau în sporturile mai dure ca rugbi, ciclism ș.a. În această situație, curburile claviculei, în S italic, se accentuează pînă cînd violența traumatică depășește rezistența osului.

Mai rar, clavicula se fracturează prin mecanism direct, de exemplu prin căderea unui obiect greu. La nou-născut, unele manevre brutale din timpul nașterii pot să producă fractura obstetricală, manifestată prin imobilitatea umărului și deformarea zonei supraclaviculare. La copii se întîlnesc și fracturi incomplete, în „lemn verde".

Forme. După sediul fracturii, se disting 3 forme anatomoclinice:

1. Fractura din treimea medie sau din treimea medie-treimea externă sînt cele mai curente. Traiectul, de obicei oblic, se găsește plasat înăuntrul ligamentelor coracoclaviculare astfel că fragmentul intern este tras în sus și înapoi de mușchiul sternocleidomastoidian, în timp ce fragmentul extern, sub influența contracturii mușchilor pectoral mare, del-

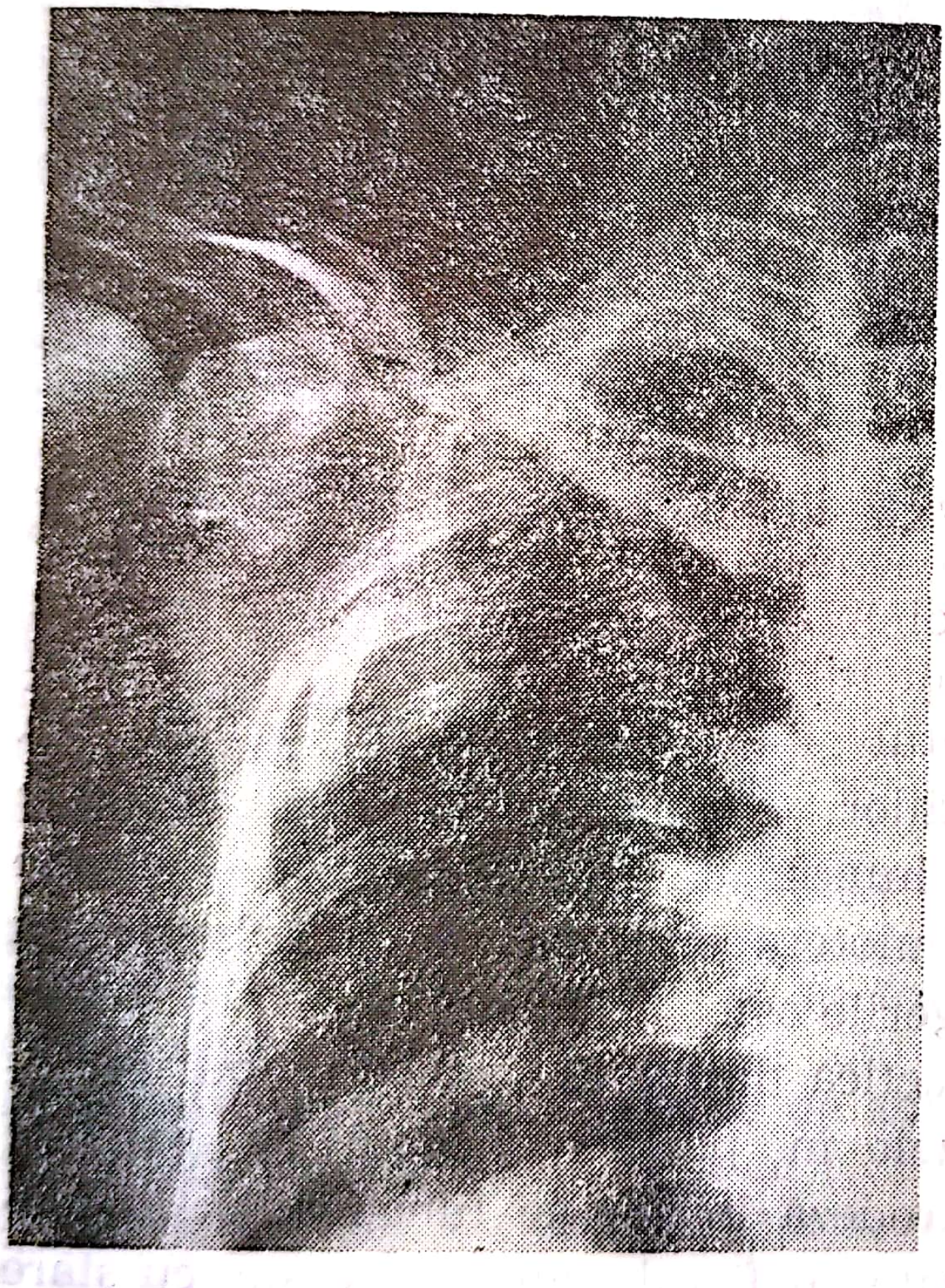

Fig. II.14. — **Fractura claviculei și a gîtului chirurgical al omoplatului.**

toid și a gravitației, este tras în jos, înăuntru și înainte. Rezultă o deplasare laterală cu încălecarea fragmentelor și o unghiulare proeminentă (fig. II.14).

Fractura este de obicei unică, dar poate să fie cominutivă, cu fragmente care se deplasează, cu riscuri de complicații.

Tabloul clinic: accidentatul are o poziţie antalgică, cu trunchiul aplecat înainte şi de partea lezată, cu antebraţul susţinut de mîna sănătoasă. Umărul respectiv este mai coborît şi mai scurt, verificat prin măsurarea distanţei acromiosternale. Regiunea este deformată şi prezintă o echimoză difuză secundară.

Palpînd cu blîndeţe, se percepe durerea în punct fix osos, o mobilitate anormală şi crepitaţie osoasă. Impotenţa funcţională este incompletă, mişcările pasive ale umărului fiind posibile.

2. Fractura treimii externe este mai rară şi survine după aplicarea unei forţe traumatice care împinge umărul în jos.

După sediul traiectului, se împarte în 2 tipuri: fractura fără deplasare sau cu deplasare redusă, cînd traiectul este în dreptul inserţiilor ligamentelor coracoclaviculare şi fractura cu deplasare în jos şi înainte a fragmentului extern, cînd traiectul este situat în afara ligamentelor, aproape de articulaţia acromioclaviculară, simulînd dislocarea acestei articulaţii.

3. Fractura treimii interne este forma cea mai rară. După cum linia de fractură se află înăuntrul sau înafara inserţiei muşchiului sternocleidomastoidian, vor avea loc deplasările fragmentelor, care în general sînt mai reduse.

Radiografia precizează diagnosticul şi varietatea fracturilor.

Diagnosticul diferenţial se face cu o fractură patologică, cu dislocaţiile claviculei, cu torticolisul, cu luxaţia scapulohumerală sau cu simpla contuzie.

Evoluţia fracturii este bună, consolidînd de regulă sub 4 săptămîni, chiar dacă deplasarea este incomplet redusă. La nou-născut şi la sugar consolidarea este în jur de 12—14 zile, după experienţa lui Vereanu.

Complicaţii. În fracturile cominutive, cu fragmente ascuţite şi mult deplasate, se pot produce imediat după accident:

— deschiderea fracturii printr-un fragment intermediar care perforează pielea; lezarea vaselor subclaviculare cu apariţia unor hematoame difuze, hemoragii grave cu colaps; paralizii prin leziunea unor nervi ca radialul, medianul sau musculocutanatul prin traumatism direct sau prin elongaţie în căderea cu braţul în abducţie; lezarea domului pleural şi a plămînului, cu fenomene de insuficienţă respiratorie acută, se întîlneşte mult mai rar.

Complicaţiile tardive sînt frecvente:

— calusul vicios hipertrofic după fracturile cu deplasare este constant, dar nu aduce nici un prejudiciu funcţional. La copii şi la tineri, calusul prin modelare secundară devine mai puţin vizibil. Cu totul excepţional, calusul poate să provoace dureri prin compresiunea unor ramuri senzitive din plexul cervical superficial sau din plexul brahial; pseudartroza, cu scăderea dureroasă a capacităţii funcţionale, survine îndeosebi după fracturile operate în condiţii improprii.

Tratament. Tratamentul de elecţie este conservator. Primul ajutor, în urgenţă, este similar pentru toate traumatismele umărului: bandaj toracobrahial sau eşarfă improvizată. La spital, tratamentul se va aplica după forma clinică şi complicaţii.

În fracturile fără deplasare, cu deplasare moderată, sau în toate fracturile la bătrîni sau la tarați, se imobilizează printr-un bandaj toracic Desault-Gerdy pentru 3 săptămîni sau pentru 12—15 zile la copil. Mișcările mîinii și ale cotului trebuie să înceapă înaintea îndepărtării bandajului toracic.

În fracturile cu deplasarea fragmentelor se procedează la reducere și imobilizare astfel :

a) Fracturile din treimea medie, după anestezia în focar, se reduc prin tracțiunea umărului în afară, în sus și înapoi. Manevra reușește uneori, dar reducerea se menține dificil, dată fiind instabilitatea mare a fragmentelor, într-o regiune foarte mobilă, prin contracțiile musculare contrarii și prin mișcările respiratorii.

Imobilizarea cea mai eficace la adult se realizează prin aplicarea unui bandaj încrucișat la spate în formă de 8 (W. Jones), întărit cu feși gipsate, ceea ce permite mobilizarea imediată a mîinilor și chiar a brațelor în abducție. *Tehnica :* în timp ce se menține reducerea, se aplică strîns, peste două pernițe largi de vată plasate la fața anterioară a umărului și în axilă, o serie de feși care trec prin fața umerilor, în axile și se încrucișează la spate. Antebrațul de partea lezată se plasează într-o eșarfă (fig. II.15).

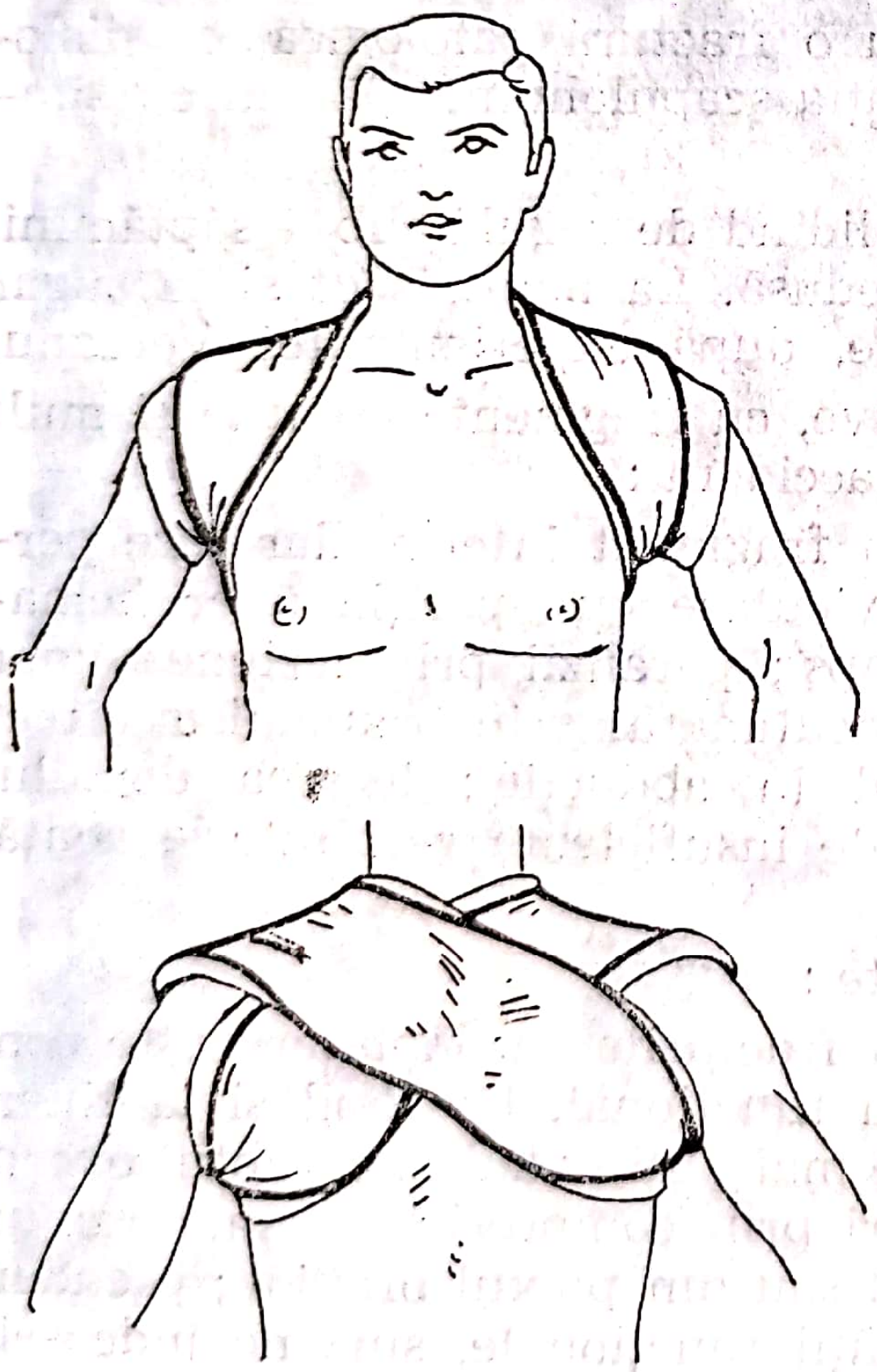

Fig. II.15. — Bandajul încrucișat în spate „în 8".

Durata imobilizării este de 3—4 săptămîni, în care timp bandajul trebuie supravegheat pentru evitarea compresiei vasculonervoase axilare sau a degradării lui. În caz de politraumatism cu imobilizarea bolnavului în decubit dorsal se recurge la o simplă eșarfă.

Scanned with OKEN Scanner

La copilul mai mare, după reducere, se poate aplica același bandaj sau bandajul cu extensie continuă cu două inele umerale, timp de 2—3 săptămîni după indicațiile lui Vereanu, însă este mai dificil de menținut. Sub vîrsta de 7 ani, pentru fracturile cu deplasare, se poate aplica un bandaj toracic gipsat cu mîna dusă la spate așa cum preconiza Ombrédanne.

b) În fracturile claviculei din treimea externă cu deplasare mare, tratamentul este similar celui din luxația acromioclaviculară (bandaj sau osteosinteză acromioclaviculară).

La tratamentul chirurgical se recurge numai în cazul complicațiilor : fractura deschisă sau în iminență de deschidere printr-un fragment ascuțit, fractura cu fragmente intermediare care se opun reducerii (mai ales la tineri sportivi), leziunile vasculonervoase sau în polifracturi. Operația curentă constă din reducerea fragmentelor, urmată de o osteosinteză fermă cu o broșă Kirschner groasă de 1,5—2 mm, trecută „retrograd", centromedular. Dacă un fragment liber rămîne deplasat, se fixează la montaj cu ajutorul unui fir de nailon. Capătul extern al broșei, lăsat subtegumente, va fi scos după consolidare. Postoperator, se imobilizează într-un bandaj pentru 7—10 zile, între timp începînd recuperarea funcțională. În eventualitatea unei fracturi cu traiect unic oblic foarte lung, se pot aplica 2—3 cerclaje din sîrmă (fig. II.16). La adult se folosește, uneori, placa înșurubată (M. E. Müller).

Intervenția chirurgicală se soldează cu destule cazuri de neconsolidare simplă sau supurată, din lipsa unei tehnici corecte sau din lipsa unei asepsii riguroase.

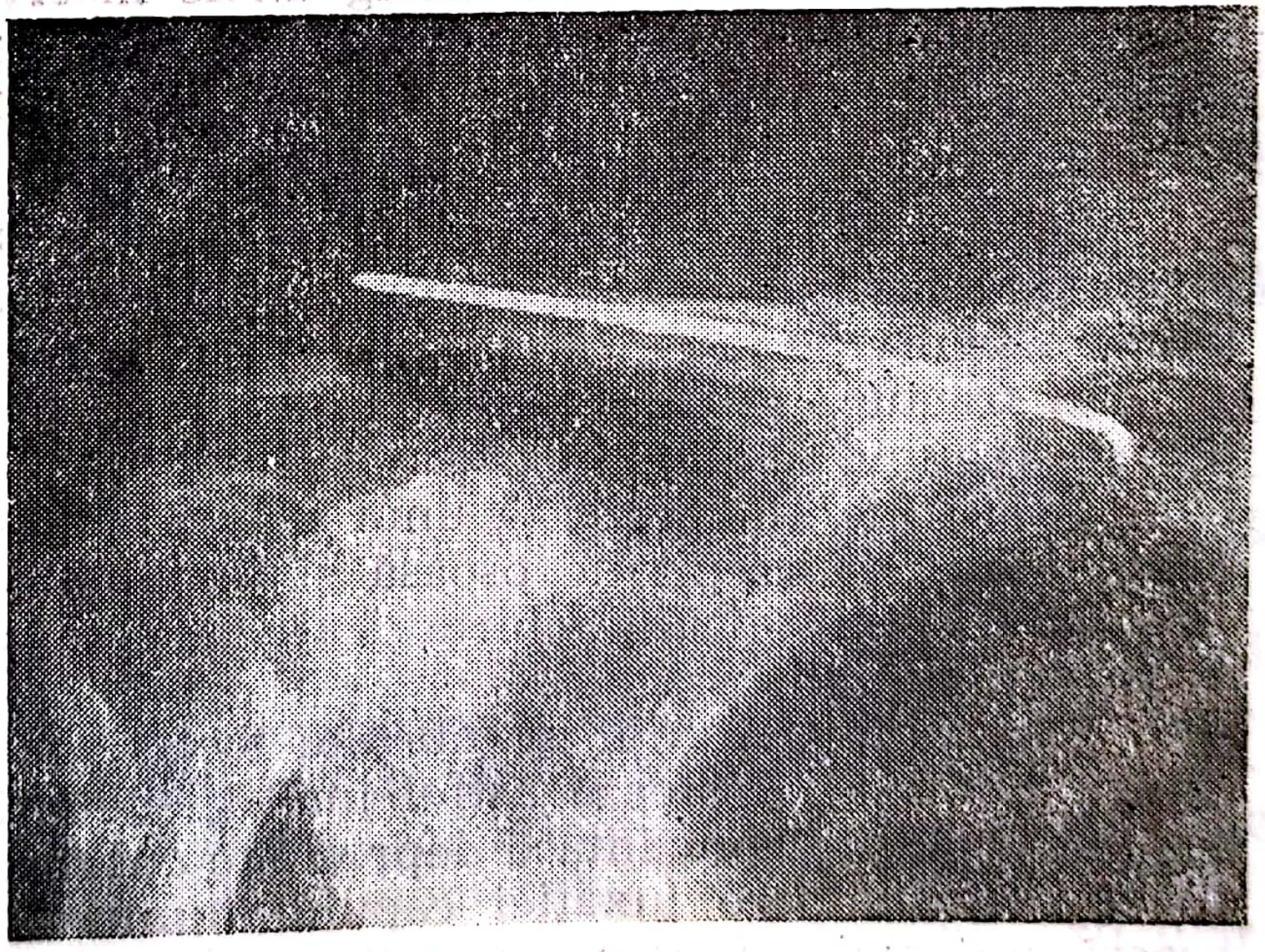

Fig. II.16. — Osteosinteză cu broșă Kirschner.

În pseudartroza strînsă, la oameni mai inactivi și la bătrîni, intervenția chirurgicală nu este necesară. Pseudartroza mai laxă, la oameni tineri și activi, are inconveniente funcționale și trebuie operată. Procedeul cel mai răspîndit este acela de osteoplastie cu autogrefe spongioase aplicate în jurul osteosintezei cu broșă groasă. Dacă lipsa de substanță

osoasă este mare, pentru a nu scurta umărul, se introduce un grefon iliac, intercalat între cele două fragmente, în care broşa va fixa grefonul ca într-o „frigare".

În pseudartroza infectată cu osteită fistulizată a claviculei, după fracturi operate, tratamentul este mai dificil şi urmăreşte, în primul rînd, asanarea osului infectat. De regulă, aceasta se face printr-o rezecţie segmentară parcimonioasă a focarului de osteită, urmată de fixarea fragmentelor cu o broşă, urmată de sutură primară şi terminată printr-un drenaj instilator şi aspirator etc.; într-o etapă secundară se face, dacă mai este necesar, grefajul osteoplastic.

Calusul vicios cu deformare foarte vizibilă, dar bine tolerat funcţional, se poate opera numai din motive estetice, printr-o simplă modelare plastică. În schimb, cicatricea reziduală va constitui cu siguranţă un inconvenient estetic pentru femei.

Calusul vicios care comprimă cîteodată nervii plexului brahial indică o neuroliză şi modelare osoasă. În cazurile recente, cu complicaţii nervoase, explorarea nervilor devine necesară.

II.1.7. FRACTURILE OMOPLATULUI

Omoplatul, os bine învelit de mase musculare şi foarte mobil, este mai puţin expus traumatismelor, fracturile lui fiind mult mai rare. Survin la adulţi, de obicei în cadrul unui politraumatism, alături de alte leziuni mai importante, ceea ce face să scape uneori observaţiei. Mecanismul de producere este traumatismul direct al umărului. Mai rar, contracturi musculare violente smulg unele inserţii osoase.

Forme. Traiectele de fractură pot să afecteze diverse regiuni ale omoplatului cu variate forme anatomoclinice precum:

A. *Fractura unghiurilor omoplatului*

La nivelul unghiului extern, fractura gîtului este o leziune frecventă a omoplatului cu răsunet asupra articulaţiei scapulohumerale. Această fractură se divide în:

a) fractura gîtului anatomic, cu traiect în afara coracoidei; în această regiune se mai pot observa fracturi ale cavităţii glenoide. La examen atrage atenţia prezenţa unui punct fix dureros sub- şi retroglenoidian, însoţit de crepitaţie osoasă şi impotenţa funcţională a umărului;

b) fractura gîtului chirurgical, care se situează mai înăuntru, în dreptul scobiturii coracoide.

Din cauza greutăţii membrului toracic, fragmentul extern se deplasează în jos şi se rotează astfel încît glena priveşte în jos şi înainte. Umărul deformat prezintă o depresiune subacromială prin coborîrea braţului, asemănătoare luxaţiei capului humeral. Tumefacţia şi crepitaţia osoasă sînt mai evidente, mişcările umărului sînt posibile dar dureroase. Un semn caracteristic care o deosebeşte de fractura gîtului anatomic, este deplasarea concomitentă a coracoidei în mişcările braţului.

Fracturile unghiurilor inferior şi intern ale omoplatului (mai rare), survin în urma contracturilor violente ale muşchilor dorsal mare sau, respectiv, a unghiularului.

B. *Fractura corpului omoplatului*

Constă din traiecte orizontale sau verticale ale fosei subspinoase care pot să intereseze și spina. Prezența unei tumefacții în regiunea omoplatului însoțită de dureri în puncte osoase fixe și la inspirație profundă, cu păstrarea mișcărilor, anticipează diagnosticul radiografic.

C. Fracturile apofizei coracoide și ale acromionului sînt eventualități rare. Ele se produc în urma unui șoc direct sau a unor contracții violente ale mușchilor coracobiceps și mic pectoral, în cazul fracturii coracoidei. Durerile vii la nivelul acestor apofize, exagerate de contractura mușchiului coracobiceps sau de abducția brațului, sugerează diagnosticul.

Radiografia, făcută în două incidențe, precizează varietatea fracturii.

Diagnosticul diferențial pretează la confuzii clinice cu luxația scapulohumerală, dislocarea acromioclaviculară, fractura extremității superioare a humerusului, fracturile arcurilor posterioare ale coastelor.

Evoluție. În general, sînt fracturi simple care evoluează spre consolidare sub 4 săptămîni, fără sechele apreciabile chiar dacă reducerea rămîne imperfectă. Complicații funcționale survin după deplasările mari ale fracturii gîtului chirurgical și, mai ales, în fractura glenei, care poate să determine instalarea unei redori articulare.

Tratament. În marea majoritate a cazurilor, imobilizarea într-un bandaj toracobrahial sau într-o eșarfă, pentru cel mult 10—14 zile, este suficientă. Reluarea mișcărilor cotului și ale umărului se face cît mai precoce, pentru prevenirea redorilor articulare.

II.1.8. LUXAȚIA ACROMIOCLAVICULARĂ

Luxația acromioclaviculară se întîlnește la adulți tineri, în condițiile accidentelor de muncă sau de sport.

Se produce prin căderi pe umăr însoțite de contractura violentă a trapezului și sternocleidomastoidianului care dislocă articulația.

Anatomopatologic se prezintă sub două forme :

a) luxația incompletă (subluxația), în care numai capsula acromioclaviculară este ruptă ; ligamentele coracoclaviculare intacte limitează deplasarea claviculei ;

b) luxația completă, în care leziunile interesează capsula articulară dar mai cu seamă ligamentele coracoclaviculare, conoid și trapezoid, ceea ce permite deplasarea claviculei în sus și în afară, deasupra acromionului. Mușchii trapez și sternocleidomastoidian sînt aceia care trag clavicula în sus, în timp ce greutatea membrului toracic coboară umărul, menținînd astfel luxația. Ruptura concomitentă a meniscului articular, sfîșierea capsulei, precum și aderențele fibroase care se organizează în luxațiile vechi, se vor opune reducerii terapeutice.

Simptomatologie. Accidentatul prezintă un umăr puțin dureros și cu o relativă impotență funcțională. În luxația completă apare semnul „clapei de pian", determinat de ascensiunea claviculei, și care este pa-

tognomonic. Clapa se reduce la apăsare în cazurile recente și se reproduce la suprimarea apăsării. În subluxație, leziune mai stabilă, deformația este moderată și ușor de corectat (fig. II.17).

Diagnostic. Leziunile pot să fie confundate cu o fractură a extremității externe a claviculei sau cu o contuzie de umăr.

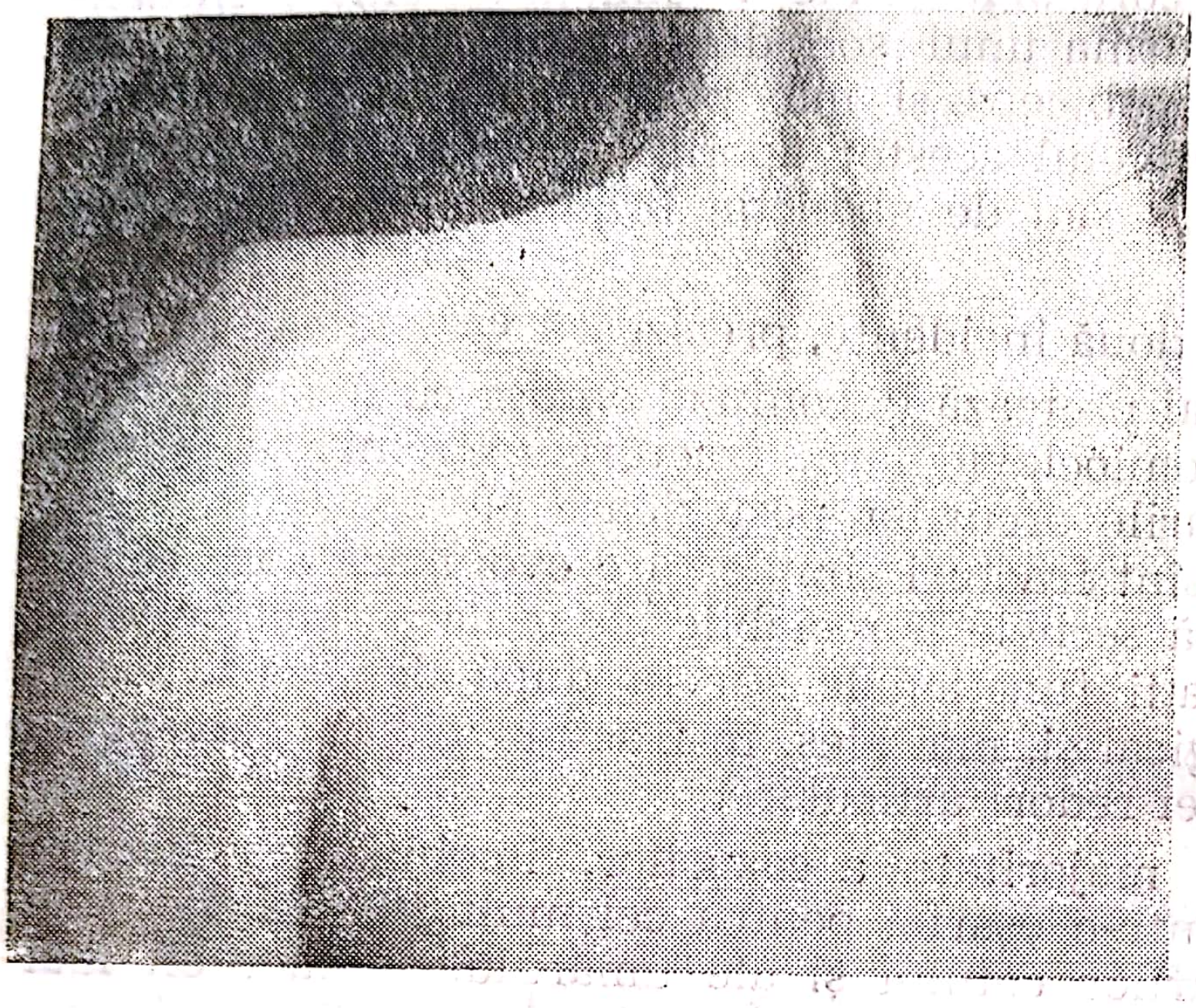

Fig. II.17. — Aspectul unei luxații acromioclaviculare.

Fig. II.18. — Radiografia unei luxații acromioclaviculare.

Radiografia poate să diferențieze cele două forme clinice, mai cu seamă cînd bolnavul, în ortostatism, ține greutăți în mînă, bilateral (fig. II.18).

Scanned with OKEN Scanner

Evoluție. Luxațiile incomplete sînt deseori bine tolerate din punct de vedere funcțional, luxațiile complete, dimpotrivă, provoacă o infirmitate destul de importantă.

Tratament. Deși s-ar părea că este o leziune ușoară, luxația acromioclaviculară a dat naștere la un număr disproporționat de mare de



Fig. II.19. — Tratamentul ortopedic și chirurgical (schematic) al luxației acromioclaviculare.

procedee terapeutice. Obiectivul terapeutic este menținerea suprafețelor articulare, după reducere, cu conservarea concomitentă a mobilității necesare funcției umărului.

În subluxația acromioclaviculară recentă, bandajul toracobrahial tip Desault, purtat timp de două săptămîni, este suficient în majoritatea cazurilor, dacă leziunea este la o persoană mai puțin activă. Pentru tineri se indică însă reducerea și menținerea printr-un bandaj cu leucoplast tip Robert și Watson Jones pentru 3 săptămîni. Bandajul circular trece peste treimea medie a claviculei pe care o apasă în jos, înconjură cotul și ridică în sus brațul.

În luxația completă recentă tratamentul chirurgical are indicație majoră. Actualmente se aplică două procedee, după caz :

— sindesmopexia coracoclaviculară, care constă din înlocuirea acțiunii ligamentelor rupte prin fixarea vîrfului osteotomizat al coracoidei la claviculă printr-un șurub (operația Dewar-Barrington) sau din transferul ligamentului coracoacromial la extremitatea externă a claviculei după ideea lui Weaver și Dunn (1972) ;

— artrosinteza acromioclaviculară, de obicei asociată la primul procedeu, folosind pentru fixare o broșă Kirschner groasă care se scoate după 8 săptămîni (fig. II.19).

M. Müller a preconizat tehnica hobanei acromioclaviculare, însă este mai complicată.

În luxația veche cu sechele dureroase, sau la recidive postoperatorii, remediul este rezecția de circa 2 cm din claviculă, asociată cu o artrosinteză temporară prin broșă.

II.1.9. LUXAȚIA STERNOCLAVICULARĂ

Luxația extremității interne a claviculei este o leziune rară, care survine în urma unui traumatism puternic al umărului, în special la sportivi. După situația claviculei față de stern, deplasarea are loc înainte

Scanned with OKEN Scanner

și în jos. Mult mai rar survine deplasarea suprasternală sau retrosternală.

Luxația poate să fie incompletă, sau completă cînd este rupt și ligamentul costoclavicular odată cu meniscul intraarticular, ceea ce împiedică reductibilitatea.

Allman deosebește 3 grade de leziuni : gradul I (entorsă simplă), gradul al II-lea (ruptura ligamentelor sternoclaviculare cu subluxație) și gradul al III-lea, cînd sînt rupte și ligamentele costoclaviculare, ceea ce realizează luxația propriu-zisă.

Simptomatologia este dominată de proeminența dureroasă a extremității interne a claviculei înaintea manubriului sternal.

Luxația retrosternală poate să dea complicații grave prin compresiunea traheei, a esofagului și a vaselor mediastinale, uneori urmate de moarte subită.

Diagnosticul este precizat de radiografia din față și din profil.

Evoluția luxației presternale este în general bună, unele forme nereduse fiind relativ bine suportate, deși inestetice.

Tratament. În subluxația și în luxația stabilă se recurge la tratamentul ortopedic. Reducerea se face prin presiune directă și prin împingerea umărului în sus și în afară, dar menținerea este mai problematică. Aceasta se realizează printr-un bandaj gipsat în formă de 8, ca în fractura de claviculă, pentru 4 săptămîni.

În luxația ireductibilă, instabilă sau mai veche, se recurge la tratament chirurgical în raport cu tulburările funcționale, cu vîrsta, cu sexul și cu profesiunea. Deseori, buna toleranță funcțională a acestor leziuni ca și cicatricea reziduală într-o regiune așa de vizibilă la femei, contraindică operația.

Intervenția constă din reducerea sîngerîndă și fixarea suprafețelor osteoarticulare cu 1—2 broșe Kirschner, care se scot după 6 săptămîni. Imobilizarea postoperatorie în bandaj toracic durează două săptămîni, după care se începe chinetoterapia.

În luxația sternoclaviculară inveterată, care se suportă greu din punct de vedere funcțional, cu limitarea dureroasă a abducției și cu prejudiciu estetic, se recomandă extirparea subperiostală a extremității claviculare interne.

În luxația retrosternală, reducerea chirurgicală cu fixarea prin broșă, însoțită de refacerea ligamentului costoclavicular prin sindesmopexie cu *fascia lata* sau cu fire neresorbabile, este operația de ales. În cazuri urgente se încearcă, înaintea operației, reducerea ortopedică prin tracțiunea brațului în abducție înapoi și în jos, cu împingerea claviculei înainte, un sac fiind plasat interscapular.

II.1.10. LUXAȚIILE SCAPULOHUMERALE

Dintre toate luxațiile, acest tip este cel mai frecvent (60% Jumacev), survenind aproape exclusiv la adulți, fiind favorizat de conformația particulară a articulației scapulohumerale : disproporția suprafețelor articulare, aparat capsuloligamentar slab, precum și marea mobilitate articulară.

Anatomopatologic, luxațiile recente se clasifică în următoarele varietăți :

1. *Luxația anterointernă,* subcoracoidiană, este cea mai frecventă. Se produce în urma unui șoc direct la partea posterioară a umărului sau după o contractură musculară puternică în momentul unei căderi cu brațul în abducție, rotație externă și retroducție. În această situație, capul humeral rupe capsula articulară și migrează în poziția subcoracoidiană, înaintea gîtului omoplatului, iar integritatea ligamentului coracohumeral și a musculaturii rotatorilor externi îl fixează în această poziție.

Aspectul clinic este tipic, bolnavul prezentînd semnul „epoletului", dat de proeminența acromionului, în timp ce brațul rămîne abdus și rotat extern. Palparea indică absența capului de la locul normal și prezența lui în profunzimea axilei în dreptul șanțului deltopectoral.

Abducția brațului este ireductibilă și dureroasă, cotul neputînd să fie apropiat de trunchi (semnul Berger). Investigarea eventualelor complicații vasculonervoase este obligatorie. Radiografia va fi efectuată întotdeauna înainte de reducere, pentru precizarea varietății luxației.

Celelalte forme anatomoclinice ale luxației anterointerne : subclaviculară, intracoracoidiană și extracoracoidiană sînt mult mai rare și se definesc după poziția pe care o ocupă capul humeral în raport cu apofiza coracoidă. Dintre acestea, luxația extracoracoidiană este ceva mai des întîlnită, de fapt o subluxație, capul fiind călare pe marginea anterioară a glenei. Tabloul clinic este mai estompat, cu excepția rotației externe a brațului, care este mai accentuată.

2. *Luxația anteroinferioară („luxatio erecta")* este rarisimă și apare cînd șocul surprinde brațul în abducție exagerată. Radiografic, capul humeral apare subglenoidian în axilă, cu humerusul dirijat în abducție.

3. *Luxația posterioară* a capului humeral este mai frecventă decît se crede (1—5%) și poate să preteze la confuzii, avînd trăsături mai puțin caracteristice. Survine uneori în timpul unei crize de epilepsie sau după administrarea unei medicații convulsivante (fig. II.20).

Un examen clinic atent depistează însă ocuparea spațiului retroglenoidian subacromial de către capul humeral, rotat intern și addus.

Radiografia este indispensabilă pentru stabilirea diagnosticului. Pe incidența de față se observă lărgirea spațiului articular, precum și o ascensiune parțială a capului humeral (Piolet). Radiografia de profil, în proiecție axilară, confirmă diagnosticul.

Complicațiile luxațiilor scapulohumerale sînt :

— osoase : fractura trohiterului, asociație foarte frecventă în condițiile aceluiași traumatism ; prima se produce fractura, care favorizează apoi dislocarea capului humeral. Fragmentul trohiterian se poate încarcera, devenind cauză de ireductibilitate ; fracturile parcelare ale marginii anterioare a glenei omoplatului produc incoercibilitatea luxației ; fractura gîtului humeral, complicație a luxației (descrisă la capitolul respectiv) ;

— vasculare : sînt rare și sînt produse mai cu seamă în luxațiile intracoracoidiene sau în urma unor manevre de reducere brutală. Se întîlnesc fie contuzii, fie chiar ruptura vaselor axilare, însoțite de sindrom de tromboză sau de ischemie acută a membrului toracic ;

— nervoase : dintre acestea, leziunea nervului circumflex cu paralizia deltoidului și cu tulburări de sensibilitate a teritoriului cutanat respectiv este cea mai întîlnită și trebuie căutată sistematic înainte de reducerea luxației. Paraliziile celorlalți nervi sînt cu mult mai rare.

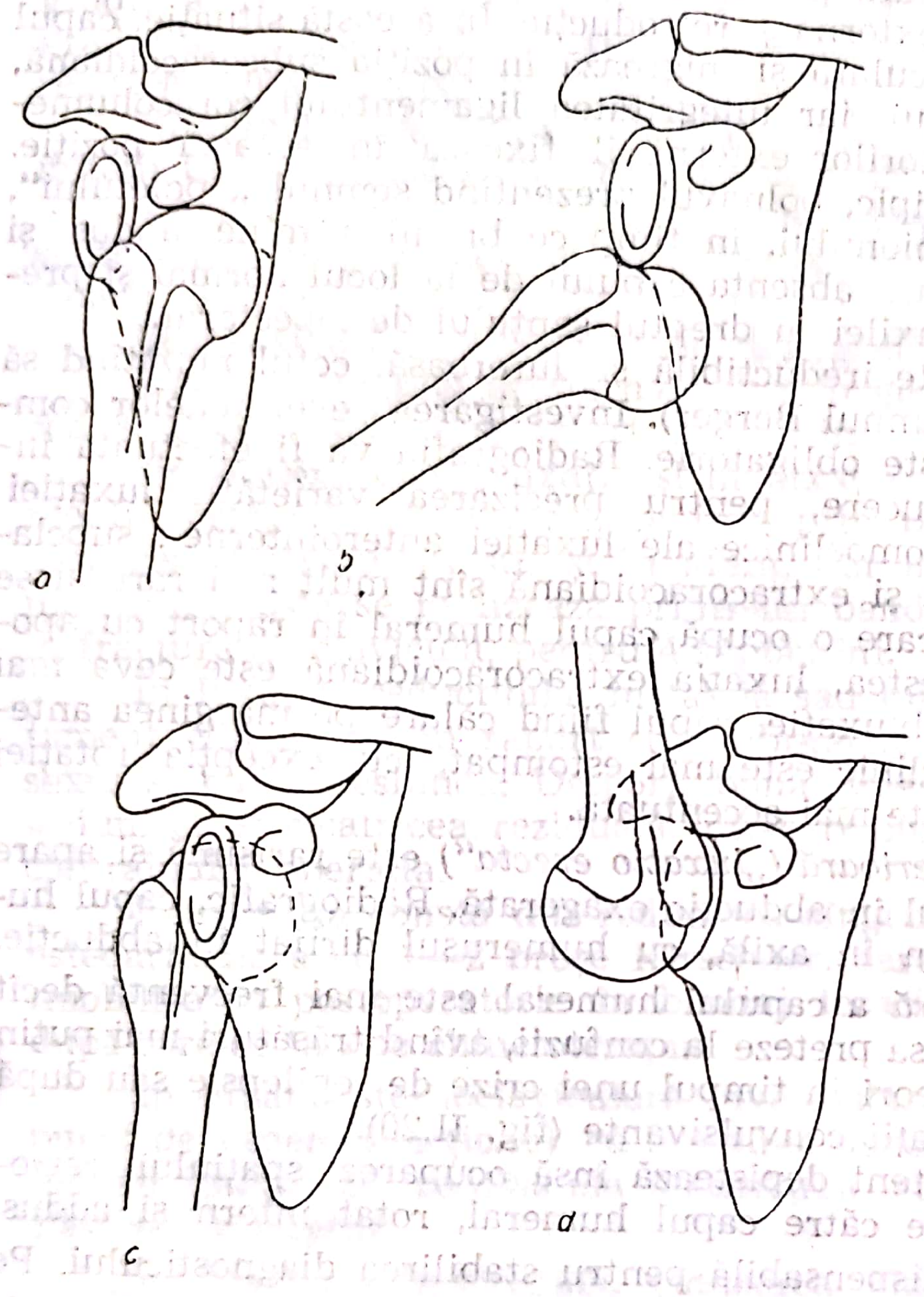

Fig. II.20. — Luxațiile scapulohumerale (schiță) : subcoracoidiană *(a)*, extracoracoidiană (b), posterioară *(c)*, *„luxatio erecta"* *(d)*.

Luxația veche, după două săptămîni de la accident, este greu reductibilă, iar după o lună devine ireductibilă prin mijloace ortopedice. Modificările patologice articulare împiedică reducerea prin : cicatrizarea breșei capsulomusculare, umplerea glenei scapulare cu țesut fibros și retracția fibroasă a mușchilor periarticulari. Mișcările articulare, foarte limitate, sînt suplinite prin jocul articulației scapulotoracice. Bătrînii, tarații sau unele persoane inactive se pot acomoda cu timpul la această nouă situație compatibilă cu o funcțiune mediocră.

Artroza scapulohumerală survine mai ales după luxațiile complicate și defectuos tratate, care produc leziuni cicatriceale și degenerative ale elementelor osteoarticulare cu limitarea mișcărilor brațului.

Evoluție. Luxația redusă imediat și corect nu dă decît excepțional complicații. Este de subliniat faptul că luxația predispune la recidivă, mai ales la tineri.

Tratament. Reducerea ortopedică trebuie practicată de urgență, ea fiind cu atît mai ușoară cu cît luxația este mai recentă.

În cazurile prezentate imediat după accident, sau chiar la locul accidentului, reducerea poate să reușească fără anestezie, mai ales la bătrîni sau la cei cu musculatură hipotonă.

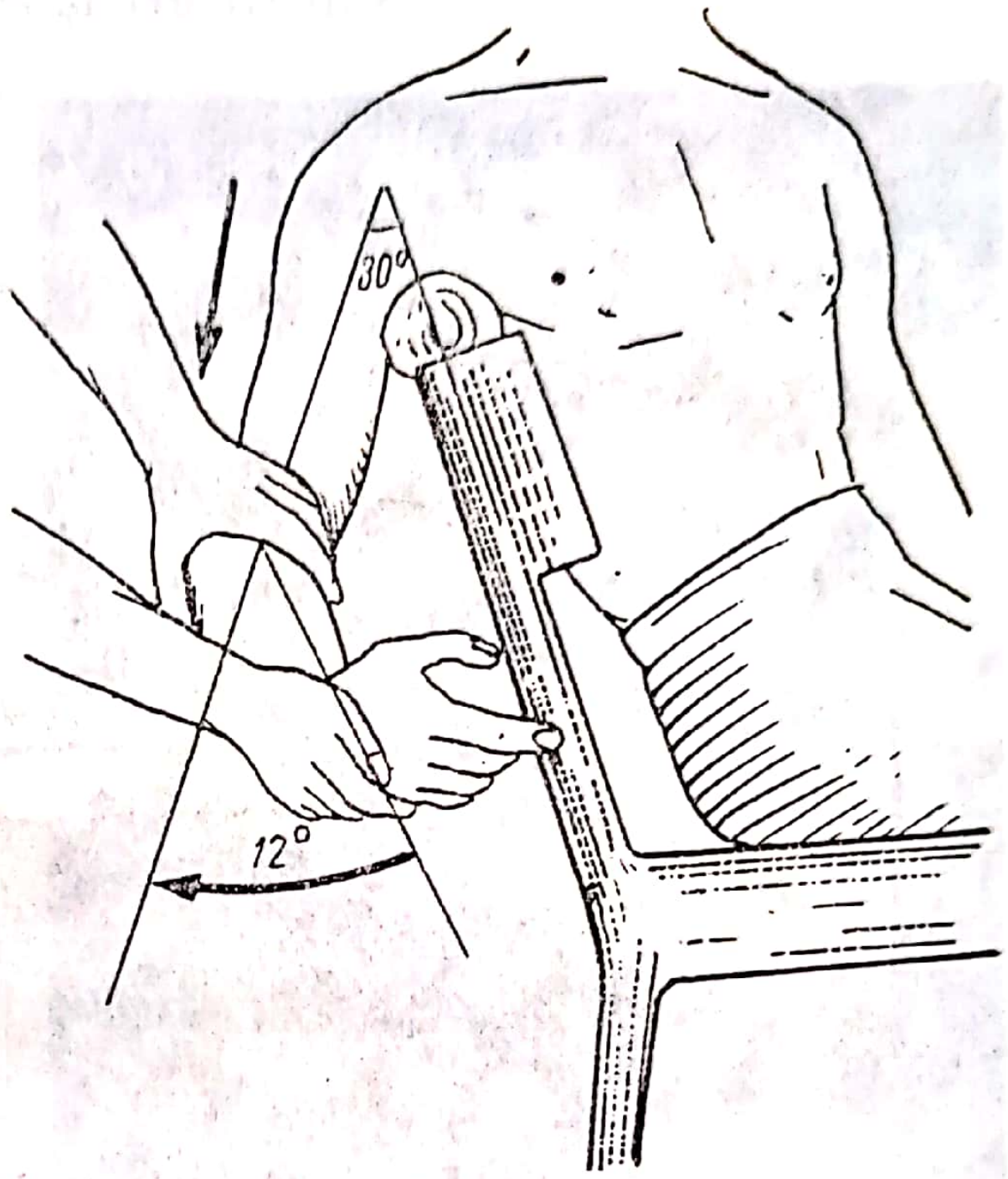

Fig. II.21. — Procedeul reducerii luxației Artl.

În cazurile recente, la indivizi puțin musculoși și echilibrați se încearcă procedeul de reducere Artl. Bolnavul, neanesteziat dar sedat, șade pe un scaun cu spătar înalt a cărei margine capitonată intră în axilă. Se procedează la o tracțiune continuă în jos a antebrațului pînă cînd musculatura relaxată permite, în cîteva minute, reducerea capului humeral (fig. II.21).

În celelalte cazuri, sau dacă manevra descrisă mai sus nu reușește, se face reducerea sub anestezie, folosind cunoscutul procedeu al lui Hipocrate sau al „călcîiului", care constă în tracțiunea membrului toracic de către terapeut, al cărui călcîi împinge în axilă capul luxat. În majoritatea cazurilor, această metodă este eficace (fig. II.22).

Se mai recurge și la procedeul Mothes-Merle D'Aubigné : trunchiul bolnavului fixat pe masă, un ajutor execută o tracțiune a brațului în abducție progresivă, în timp ce chirurgul împinge capul humeral înspre cavitatea glenoidă.

După terminarea manevrei, se controlează radiologic și se imobilizează membrul toracic pentru 12—14 zile într-un bandaj toracobrahial.

Se subliniază riscul pe care îl comportă reducerea unei luxații scapulohumerale însoțite de fractura trohiterului : manevrele de reducere, chiar puțin brutale, pot să transforme această luxație într-o fractură a capului humeral.

În cazul varietăților mai rare de luxație se recurge la manevre asemănătoare, Hipocrate sau Mothes, în raport cu poziția humerusului. În luxația posterioară, simpla tracțiune a brațului în abducție și rotație externă este suficientă. Imobilizarea se face cu brațul în abducție de 30° și în rotație externă moderată. În *luxatio erecta* se trage de braț, ducîndu-l progresiv în adducție.

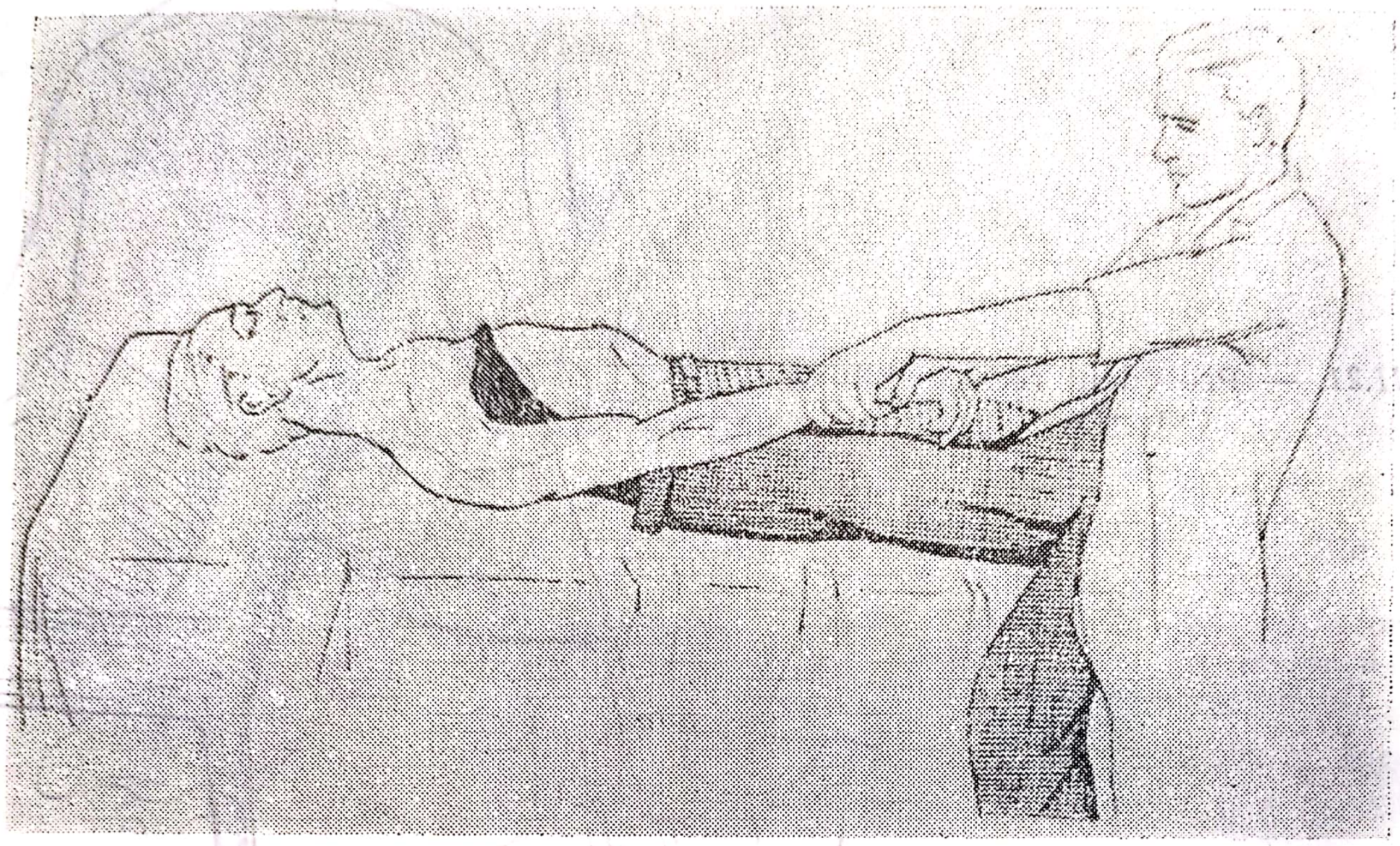

Fig. II.22. — Procedeul lui Hipocrate.

În cazurile vechi, reducerea ortopedică este inoperantă, așa încît se preferă abstenția dacă bolnavul este bătrîn sau tarat și se acomodează la infirmitate.

La cei tineri și activi se va practica artrodeza scapulohumerală în poziție funcțională (fig. II.23).

LUXAȚIA RECIDIVANTĂ A UMĂRULUI

Constituie o entitate nosologică, care apare ca o complicație a unei luxații traumatice pe fondul unor anomalii ale umărului.

Etiopatogenie. Anatomie patologică. Luxația recidivantă anterioară a umărului este cea mai frecventă dintre toate luxațiile recidivante. Survine în 16—38% din totalul luxațiilor traumatice de umăr. Se întîlnește cu precădere la bărbații tineri care efectuează eforturi fizice de muncă sau sportive, uneori la comițiali.

Ca factori patogenici se menționează :

1. Traumatismul, prin repetarea lui, are un rol covîrșitor. Cu timpul, luxația se reproduce mai des și mai ușor, chiar spontan, la simpla mișcare de abducție, rotație externă și retroducție a brațului.

Traumatismul inițial produce unele leziuni care vor facilita reapariția luxațiilor ca :

a) ruptura sau decolarea bureletului glenoidian (limbului) în 80% din cazuri, după părerea lui Bankart, are un rol esențial în producerea

recidivelor. Fractura parcelară a marginii anterioare a glenei scapulare sau uzura acesteia pot să fie de asemenea întîlnite ;

b) hiperlaxitatea sau ruptura capsulară sînt mai rar constatate și se manifestă printr-un diverticul fibros situat sub mușchiul subcapsular, înaintea gîtului omoplatului, în care are loc deplasarea capului humeral (decolarea subcapsuloperiostală Broca și Hartmann).

Fig. II.23. — **Artrodeză de umăr pentru fractură-luxație de cap humeral.**

2. Malformația osoasă congenitală sau dobîndită :

a) defectul (ancoșa Malgaigne) de la nivelul feței posterolaterale a capului humeral este o leziune esențială pentru recidivă. La originea acestei ancoșe ar fi o tasare traumatică a țesutului spongios produsă o dată cu prima luxație și agravată de celelalte. Ancoșa se agață de marginea anterioară a glenei în mișcarea de rotație externă-abducție, astfel încît, în momentul în care brațul revine la normal, se produce deplasarea capului humeral înainte, printr-un efect de angrenaj. Capul deplasat destinde capsula și nu-i permite cicatrizarea ;

b) deformația congenitală „în toporaș" a capului humeral (Bazy) este constituită de un gît anatomic mai alungit, cu un cap mai lățit și cu unghiul cervicodiafizar mai închis *(humerus varus)* ;

c) cavitatea glenoidă poate să fie micșorată și puțin scobită, iar marginea anterioară apare teșită.

3. Factorul neuromuscular. După opinia lui Dickson și De Palma ar exista un dezechilibru al mușchilor periarticulari. În mod normal, în mișcarea de abducție și rotație externă există un sinergism între mușchii subcapsular și rotatorii externi care stabilizează capul humeral. Cînd echilibrul, în anumite circumstanțe, este deranjat în favoarea rotatorilor externi, apare luxația pe un fond de anomalii de conformație anatomică.

Tablou clinic. Bolnavul vine de obicei cu luxație redusă, după multiple recidive care, cu timpul îi scade capacitatea funcțională. În evoluție se instalează, în timp, o atrofie musculară și o jenă funcțională. Dacă pe parcurs survine o fractură de gît humeral sau de omoplat, prin redoarea consecutivă, recidivele pot să dispară.

În caz de luxație neredusă, aspectul este cel obișnuit din luxația anterointernă.

Examenul radiologic comportă o tehnică aparte, executată în 3 incidențe : de față, cu brațul în rotație internă pentru evidențierea ancoșei capului humeral, în rotație externă pentru obținerea imaginii de toporaș și în poziție axială pentru eventualele anomalii ale glenei scapulare și evidențierea ancoșei posterioare.

Diagnosticul se face ușor pe baza anamnezei și a radiografiei.

Tratamentul este numai chirurgical.

Tratamentul preventiv s-ar putea realiza prin reducerea corectă a primei luxații traumatice, urmată de imobilizarea brațului cel puțin două săptămîni. În celelalte cazuri, se vor evita mișcările nocive, de abducție și rotație externă a brațului, precum și eforturile fizice.

Actul chirurgical devine eficace numai cînd reușește să obțină limitarea mișcărilor nocive ale brațului și un bloc cicatriceal înaintea glenei, obstacol în deplasarea capului humeral.

Dintre numeroasele intervenții chirurgicale descrise vor fi reținute numai cele mai admise :

— *Operații pe părți moi.* Preferințele actuale sînt pentru operațiile capsulomusculare, ca :

a) Capsulomioplastia Putti-Platt care reprezintă de fapt o scurtare a capsulei și a mușchiului subscapular realizată prin sutura „în palton" : partea externă se suturează la bureletul glenoidian, iar partea internă se prinde pe deasupra, brațul fiind rotat înăuntru. Imobilizarea postoperatorie durează 3 săptămîni.

Cu toate că nu se adresează leziunilor anatomopatologice, acest procedeu, care limitează rotația externă și creează un bloc cicatriceal înaintea glenei, reduce recidivele la 3% din cazuri.

b) Capsulomioplastia Bankart își propune să suprime punga de decolare capsuloperiostală produsă prin dezinserția bureletului. Operația constă din reinserția bureletului la marginea anterioară a glenei scapulare, urmată de sutura „în palton" a subscapularului. Cu toate criticile aduse considerăm, pe baza experienței noastre, că aceste două operații, folosite după caz, sînt eficace. Recuperarea funcțională a brațului începe după 3 săptămîni, cu evitarea abducției. Recidivele postoperatorii nu depășesc 2%.

— *Operații pe os.* Acestea urmăresc realizarea unui obstacol osos la partea anterioară a articulației pentru împiedicarea luxației, mai cu seamă cînd marginea anterioară a glenei este teșită, folosind coastă, tibie sau apofiza coracoidă.

Dezavantajul operațiilor osoase constă din faptul că imobilizarea postoperatorie durează peste 4 săptămîni. Pe lîngă acestea, incidența crescută a recidivelor (între 6—12%) a determinat abandonarea lor. Din aceste considerente, se practică actualmente numai operația de artroriză anterioară prin care se fixează vîrful osteotomizat al apofizei coracoide

la marginea anterioară a gîtului omoplatului, tehnică mai simplă şi cu recidive reduse, operaţie preconizată de Bristow sau Latarjet (fig. II.24).

Excepţional, capul humeral poate să facă recidive de luxaţie posterioară, sub spina omoplatului. Tratamentul constă din reinserţia bureletului la partea posterioară a glenei omoplatului (Bankart inversat). Artroriza posterioară cu grefon din acromion (McLaughlin) ar da rezultate mai sigure.

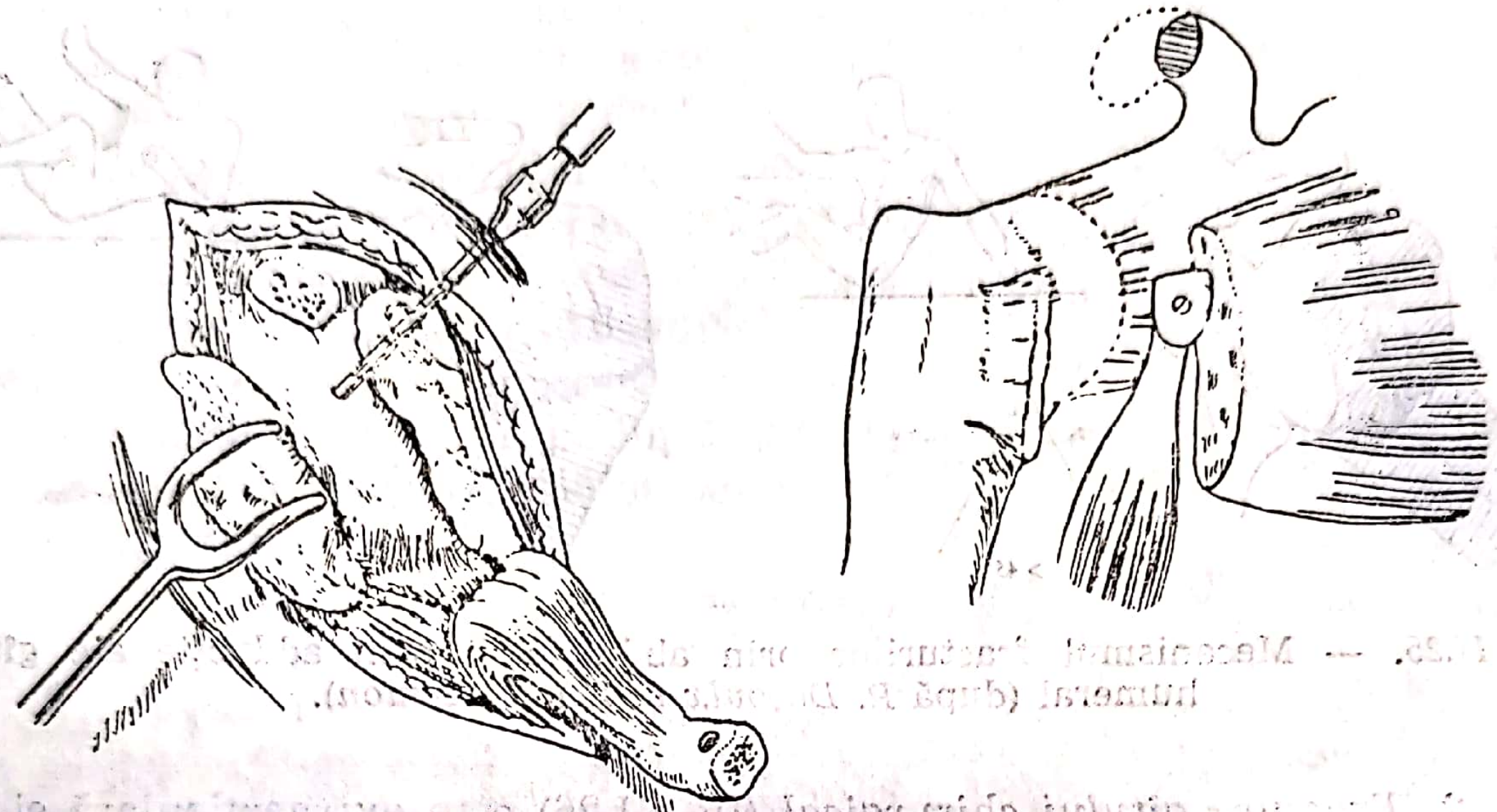

Fig. II.24. — Operaţia Latarjet (după *J. Debeyre*).

II.1.11. FRACTURILE EXTREMITĂŢII PROXIMALE A HUMERUSULUI

Se înţelege prin această denumire, fracturile situate deasupra inserţiei muşchiului pectoral mare pe humerus.

Caracteristică este localizarea lor peri- şi intraarticulară, mai cu seamă pe structură de os spongios, cu fragmente des angrenate. Fracturile consolidează adesea cu sechele funcţionale ca redoarea puţin reversibilă a umărului.

Etiopatogenie. Sînt cele mai frecvente fracturi ale humerusului la adultul vîrstnic, mai ales de sex feminin, osteoporoza vîrstei fiind un factor favorizant.

La copii se întîlnesc între 7—15 ani, localizate cu predilecţie la nivelul gîtului chirurgical. Au un traiect de obicei tranversal sau transversooblic şi, uneori, se însoţesc de dezlipirea epifizei proximale, aşa cum rezultă din statistica lui Vereanu (1973).

Mecanismul de producere indirect este cel mai întîlnit, prin căderea de la înălţime (copii) sau de la acelaşi nivel (vîrstnici) pe mînă, cu braţul în abducţie sau adducţie ; rareori apare după o torsiune brutală a braţului (fig. II.25).

Anatomie patologică. Aceste fracturi se clasifică astfel :

1. *Fractura gîtului anatomic (subcapitală)* este intraarticulară. Se întîlnește mai rar și mai cu seamă la bătrîni. Capul humeral fracturat se deplasează, uneori se răstoarnă, iar alteori se luxează anterointern în axilă. Fragmentele angrenate și stabile favorizează consolidarea.

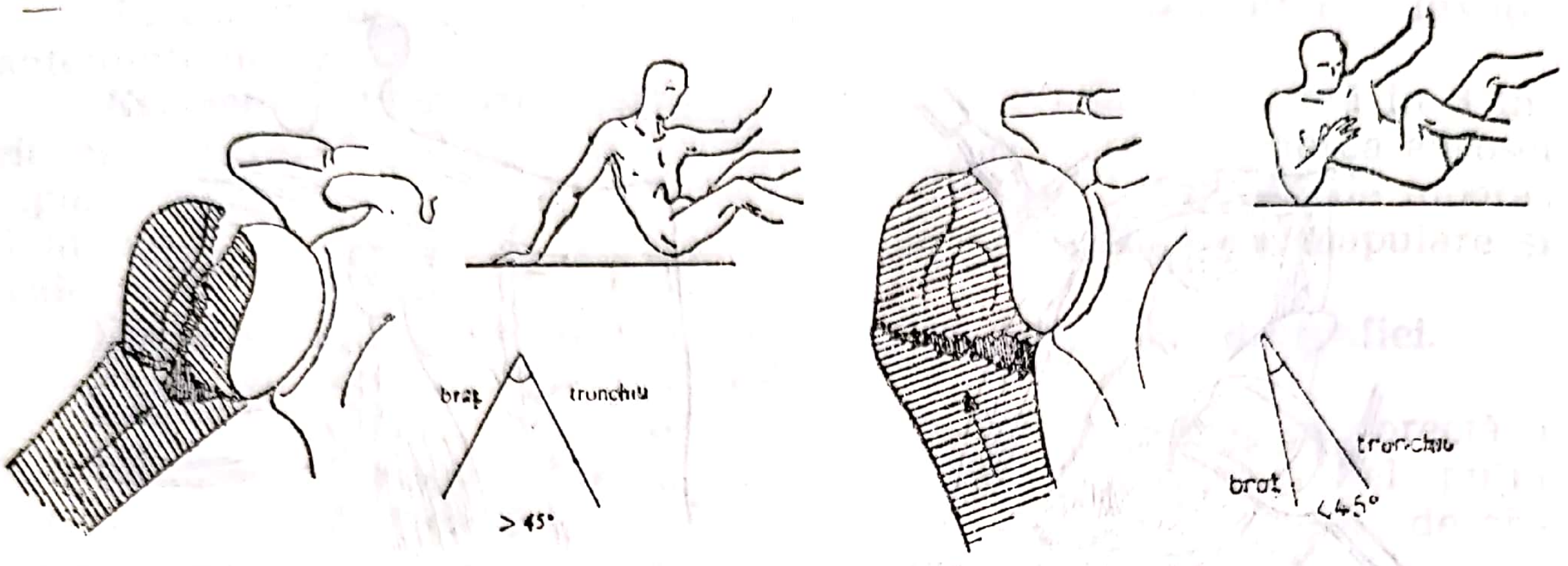

Fig. II.25. — Mecanismul fracturilor prin abducție și prin adducție ale gîtului humeral (după *P. Decoulx* și *I. P. Razemon*).

2. *Fractura gîtului chirurgical* (fig. II.26) este extraarticulară și cea mai frecventă. Böhler și Watson Jones le divid după sensul deplasării fragmentelor date de contracțiile musculare în cădere astfel :

— fractura prin adducție în *humerus varus*, în care fragmentele descriu în plan frontal un unghi cervicodiafizar deschis înăuntru, cu

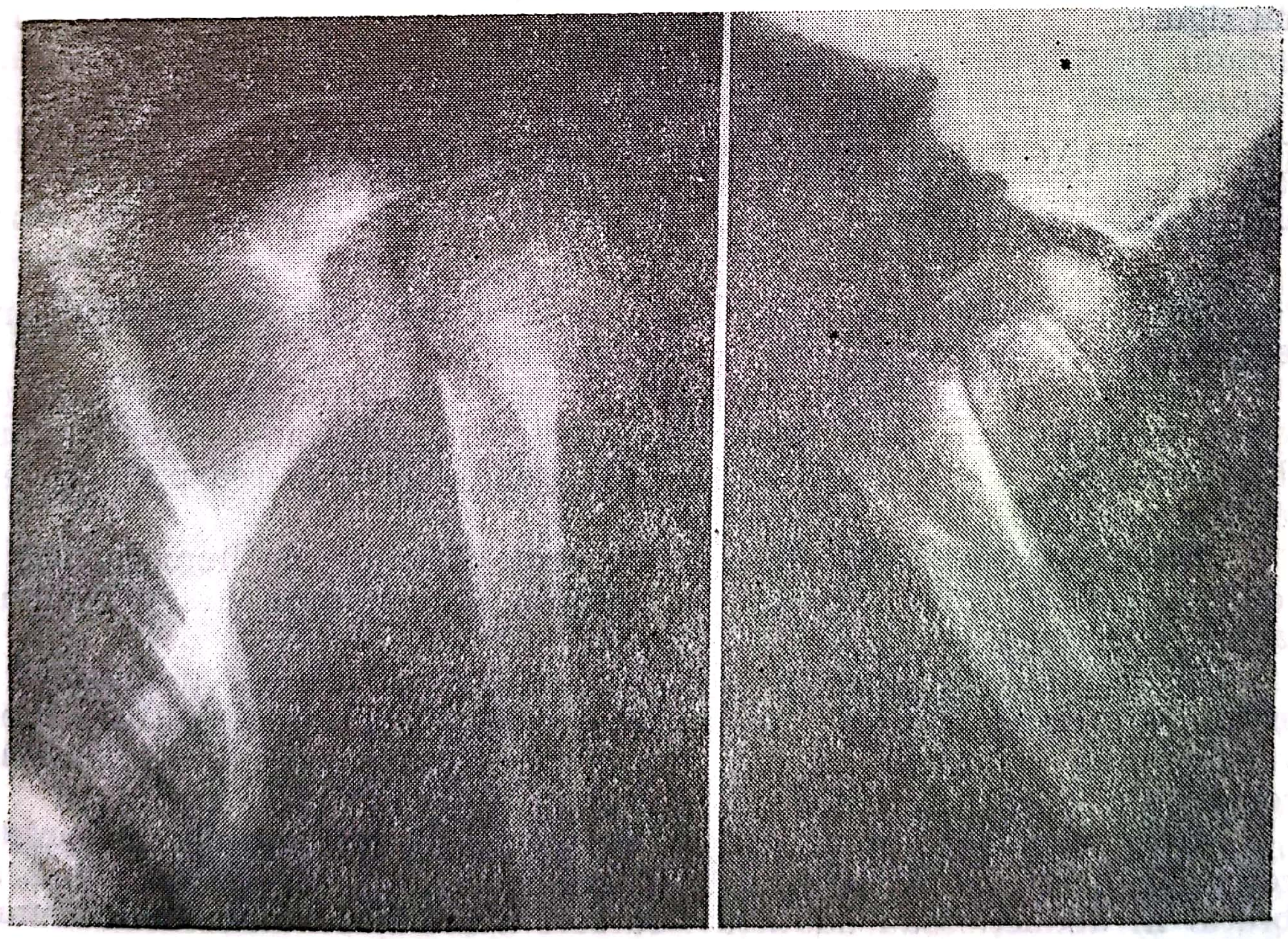

Fig. II.26. — Fractura gîtului chirurgical al humerusului (față și profil).

fragmentul diafizar în adducție și rotație internă, iar cel epifizar în abducție și rotație externă ; în plan sagital unghiul este deschis posterior ;

— fractura prin abducție în *humerus valgus* este mai frecventă, mai angrenată și prezintă un unghi cervicodiafizar deschis înafară și înapoi. Cînd nu este angrenată, diafiza alunecă în sus, înăuntru și înainte proeminînd periculos în această regiune. Copiii fac îndeosebi fracturi ale gîtului chirurgical (Vereanu).

3. *Fractura trohiterului* se produce prin contractura violentă a mușchilor rotatori externi care deplasează fragmentul posterosuperior. Se întîlnește ca atare sau asociată la o luxație anterioară secundară a capului humeral sau în cadrul unei fracturi cominutive a gîtului chirurgical.

4. *Fractura trohinului* după contractura puternică a mușchiului subcapsular este excepțională și poate să fie expresia unei luxații posterioare a capului humeral.

5. *Fractura parcelară* care însoțește uneori o fractură a gîtului anatomic, este de asemenea excepțională.

6. *Fractura-luxație a capului humeral* este mai puțin întîlnită, fractura producîndu-se după luxația anterointernă a capului humeral, ca urmare a unor contracturi musculare violente (de exemplu în criza epileptică, electroșoc etc.).

7. *Dezlipirea epifizară la copii,* simplă sau asociată la o fractură este descrisă la capitolul : „Dezlipirile epifizare ale humerusului".

Vereanu împarte fracturile copiilor în fracturi fără deplasare sau cu deplasare modestă din care fac parte fracturile subperiostale, fracturile în „lemn verde" sau acelea angrenate, și fracturi cu deplasare, clasificare care prefigurează indicația terapeutică.

Simptomatologie. În cazul fracturilor gîtului chirurgical fără deplasare sau cu deplasare însă angrenate, sau în fracturile incomplete la copil, simptomele sînt mai reduse : jenă funcțională și tumefacție modestă.

În fractura cu deplasare, accidentatul are impotență funcțională, cu umăr tumefiat și deformat cu o depresiune externă ca o „lovitură de topor", brațul fiind depărtat de corp în fracturile prin abducție.

Această abducție se reduce dacă se apasă pe col dar se reproduce, spre deosebire de luxația umărului, unde abducția brațului este ireductibilă (semnul Berger).

Echimoza, care apare la partea internă a brațului se întinde pînă la antebraț și, de la axilă, pe teaca marelui dorsal pînă la creasta iliacă, este tipică (echimoza tardivă brahiotoracică Hennequin). Palparea trezește o durere vie în punct fix, sub acromion și în axilă. Totodată se percepe o mobilitate osoasă anormală însoțită de crepitație, semn patognomonic de fractură neangrenată. Măsurarea distanței acromioepicondiliene arată o scurtare moderată.

În fractura gîtului anatomic simptomele sînt mai puțin caracteristice, iar în fractura trohiterului, la durerea subacromială se adaugă scăderea rotației externe și a abducției brațului.

Examenul radiologic se execută din față și de profil. Dacă mobilizarea brațului pentru incidența de profil este imposibilă, se recurge la profilul transtoracic.

Diagnosticul este simplu. În diagnosticul diferențial se exclud contuzia simplă a umărului, luxația scapulohumerală cu sau fără fractura trohiterului, fractura gîtului omoplatului sau a acromionului, fractura patologică.

Complicațiile precoce survin prin deplasarea internă și în sus a fragmentului diafizar, care poate să lezeze pachetul vasculonervos axilar și tegumentele, printr-un fragment procident care amenință să deschidă fractura. Complicațiile tardive obișnuite sînt : calusul vicios cu unghiulare și decalaj, care limitează considerabil mobilitatea articulară, ca și redoarea strînsă a umărului cu periartroză secundară care afectează cu predilecție vîrstnicii ; acestea sînt sechele curente după această fractură. Mișcările sînt compensate însă prin bascularea omoplatului.

Pseudartroza este excepțională și se întîlnește în cazul unei deplasări importante sau interpoziție capsulotendinoasă (lung. biceps).

Evoluția spre consolidare se produce între 3—4 săptămîni, fiind fragmente de țesut spongios, bine vascularizate și frecvent impactate.

Tratamentul, diferențiat după forma anatomoclinică și vîrstă, urmărește prevenirea deficitului funcțional articular concomitent cu asigurarea consolidării. De regulă, este eclectic, cu predominanță ortopedică.

Primul-ajutor constă din aplicarea unui bandaj toracobrahial improvizat sau a unei eșarfe.

În fracturile cu deplasare moderată, angrenate sub un unghi de 20—30°, în fracturile bătrînilor avansați sau ale copiilor se indică un bandaj toracobrahial tip Desault, întărit uneori cu feși gipsate pentru 10—14 zile, mîna și cotul fiind mobilizate înaintea umărului, care la bătrîni trebuie imobilizat cît mai puțin !

În fracturile cu deplasare importantă se recomandă reducerea ortopedică extemporanee a fragmentului distal în axul celui proximal, desființînd, după caz, unghiul cervicodiafizar frontal și posterior, după care se aplică un aparat gipsat toracobrahial pentru 2—3 săptămîni.

În fracturile prin abducție, procedeul de reducere Böhler este util. În fracturile cominutive cu deplasare, aparatul gipsat de atîrnare Caldwell, pentru reducere lentă, nu se folosește decît excepțional, fiind incomod și necesitînd un bandaj gipsat în continuare.

Tratamentul chirurgical rămîne rezervat numai fracturilor care nu se pot rezolva ortopedic, fracturilor complicate, fracturilor patologice și la bolnavii mai tineri. După reducerea fragmentelor prin abord deltopectoral se realizează osteosinteza, după caz, prin : șuruburi, cuie, tije, plăci sau broșe Kirschner. La copii, Vereanu preferă 1—2 broșe. Postoperator, imobilizarea în bandaj toracobrahial este de scurtă durată, 3—10 zile cu începerea progresivă a terapiei de recuperare funcțională, în scopul prevenirii redorii strînse a umărului (fig. II.27).

În fracturile cominutive complexe imposibil de redus, în unele fracturi patologice (neoplasme), ca și în unele redori secundare foarte strînse cu jenă funcțională marcată, se indică rezecția cefalică urmată de endoproteză tip Neer sau variantele Medrea, M. Popescu ș.a. (fig. II.28).

Fig. II.27. — Fractura gîtului chirurgical : osteosinteză cu două șuruburi.

Fig. II.28. — Proteză pentru fractură vicios consolidată a capului humeral.

Cele mai satisfăcătoare tratamente sînt acelea care permit mobilizarea cît mai precoce a umărului, chiar după o imperfectă reducere a fragmentelor. Rezultatele funcționale sînt în general mai bune la copil.

În fractura trohiterului fără deplasare sau cu deplasare moderată, imobilizarea pentru 7—10 zile într-un bandaj toracic este suficientă. Cînd însă deplasarea este importantă, se imobilizează într-un aparat gipsat toracobrahial în abducție la 90°; mai comodă și mai eficientă este însă reducerea sîngerîndă, urmată de osteosinteza trohiterului cu șuruburi care permit o reluare precoce a mișcărilor umărului.

În fractura-luxație a capului humeral prezența luxației complică terapeutica. Procedeul cel mai expeditiv este reducerea sîngerîndă a capului luxat și osteosinteza, după care mobilizarea începe la 2 săptămîni. Cînd capul luxat se fixează greu sau este fragmentat, se practică rezecția lui urmată de proteza cefalică. Rezecția simplă nu este recomandabilă pentru că urmările funcționale sînt mai rele decît după o luxație neredusă.

La bătrîni sau la tarați care nu pot suporta operația, se încearcă reducerea ortopedică sau se renunță la aceasta cînd nu sînt complicații vasculonervoase, imobilizîndu-se umărul pentru scurt timp.

Tratamentul redorii strînse scapulohumerale secundare este de recuperare funcţională complexă (hidrochinetofizioterapic) cu rezultate nu totdeauna favorabile. Dacă umărul rămîne blocat şi dureros după epuizarea tratamentului funcţional, se poate indica artroplastia cu proteză cefalică, excepţional cu proteză totală.

II.1.12. DEZLIPIRI EPIFIZARE HUMERALE SUPERIOARE

D. VEREANU

II.1.12.1. DEZLIPIREA EPIFIZARĂ HUMERALĂ SUPERIOARĂ A NOU-NĂSCUTULUI

În timpul travaliului, anumite tracţiuni făcute mai violent pe braţ, mai ales dacă sînt asociate cu o mişcare de torsiune, se pot solda cu o dezlipire epifizară a extremităţii superioare a humerusului. Un nou-născut care, după o naştere mai laborioasă, prezintă o impotenţă funcţională a unui membru toracic, trebuie bănuit că a făcut o dezlipire epifizară de humerus sau o paralizie obstetricală de plex brahial.

Simptome. Membrul interesat apare inert, lipit de trunchi şi rotat înăuntru. După fixarea umărului cu mîna, dacă se reuşeşte să se provoace ceva mişcări ale degetelor şi mîinii, este vorba, foarte probabil, de o dezlipire epifizară. Diagnosticul este mai dificil cînd cele două leziuni coexistă. Pentru dezlipirea epifizară, chiar dacă este concomitentă cu o paralizie obstetricală, pledează tumefacţia locală şi durerea provocată prin apăsarea la nivelul cartilajului de creştere, mai rar existenţa unei crepitaţii dulci, catifelate.

Radiografia comparativă nu poate arăta decît, cel mult, o îndepărtare ceva mai mare între omoplat şi metafiza humerală de partea lezată.

De multe ori, leziunea trece nebăgată în seamă, mai ales în primele zile. Descoperită mai tîrziu, cînd se constată că nou-născutul nu-şi mişcă braţul, este luată drept o paralizie de plex brahial şi tratată medical. În aceste condiţii, dezlipirea se vindecă vicios, în decalaj, fragmentul epifizar fiind rotat extern de muşchii care se prind pe trohiter, în vreme ce fragmentul diafizar este rotat intern de marele pectoral, rotundul şi dorsalul mare. Consecinţa este o infirmitate destul de gravă : copilul pierde posibilitatea de supinaţie humerală, rămînînd cu membrul toracic respectiv rotat înăuntru.

Tratament. Imobilizarea într-o atelă gipsată, cu braţul în abducţie de 90° şi rotaţie externă maximă, păstrînd o proiecţie anterioară de 20—25°, reduce decalajul, obligînd segmentul diafizar să se roteze extern, urmîndu-l pe cel epifizar. Cotul flectat la 90°, cu antebraţul în supinaţie, reprezintă o poziţie mai comodă, dar şi posibilitatea de a aprecia rotaţia externă dată humerusului. Imobilizarea se menţine mai bine dacă este făcută pentru ambele membre toracice (fig. II.29) şi este păstrată 3 săptămîni. Această poziţie de imobilizare este favorabilă şi pentru leziunile

paralitice, dacă există, întrucît întinde mușchii rotatori interni și adductori, ferindu-i de retracția și fixarea lor în poziție de scurtare maximă (adducție și rotație internă).

Cînd leziunea nu a fost diagnosticată la timp, consolidarea se face în decalaj intern pentru fragmentul diafizar, ducînd la o infirmitate care nu mai poate fi corectată decît chirurgical.

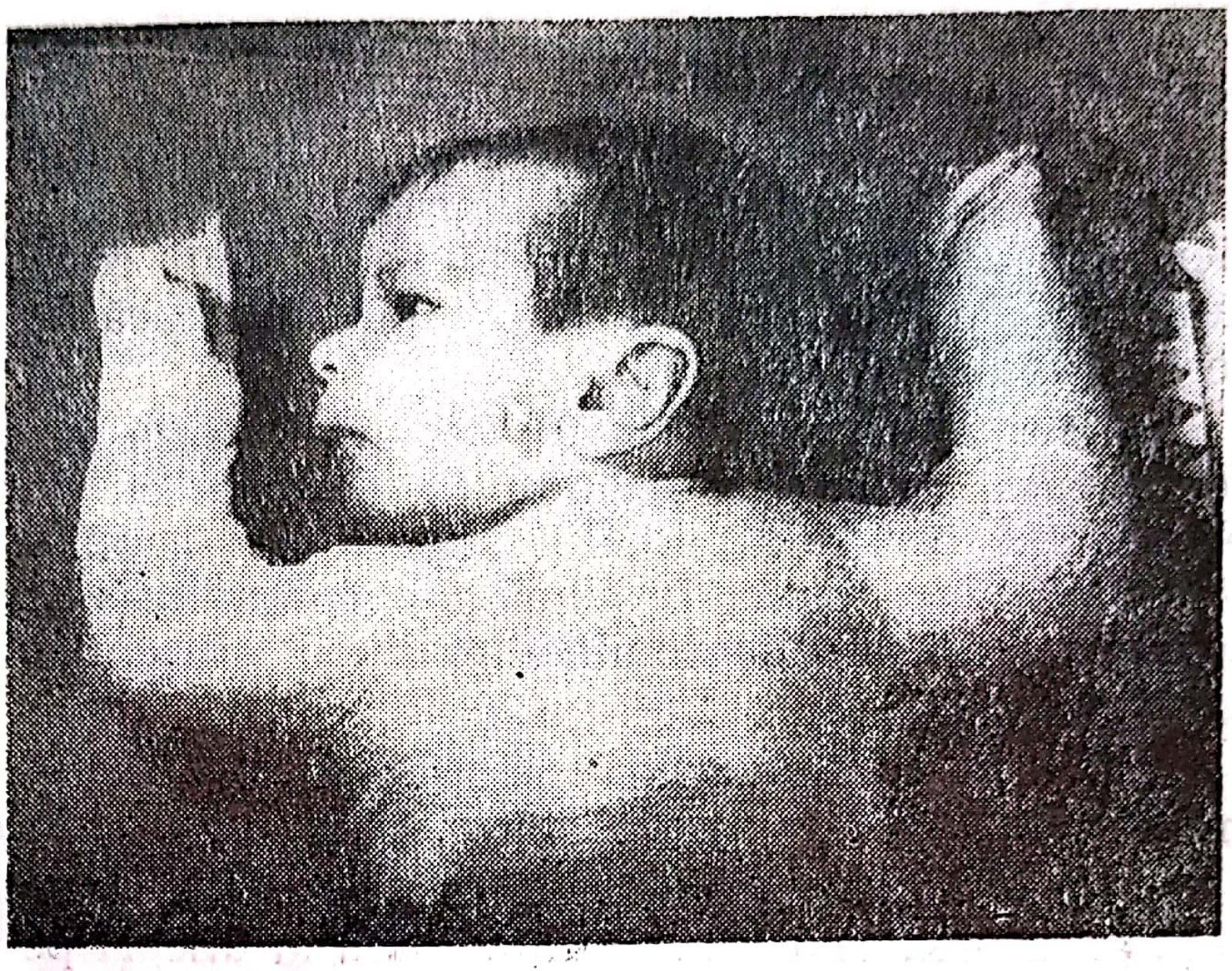

Fig. II.29. — Aparat gipsat toracobrahial bilateral.

II.1.12.2. DEZLIPIREA EPIFIZARĂ HUMERALĂ SUPERIOARĂ LA COPILUL MARE

La umăr, dezlipirea se însoțește mai întotdeauna de o fractură parcelară. Fragmentul diafizar se deplasează anterior și intern, leziunea putînd să fie confundată cu o luxație anterioară ; alteori, deplasarea se face anterior și extern, astfel încît, cu toată tumefacția, extremitatea diafizei se poate simți proeminînd sub deltoid.

Reducerea deplasării se obține prin extensie și așezarea brațului în abducție între 45 și 90°, antepoziție de 25—30° și rotație externă de 60—70°. Pentru un copil de 10—12 ani sînt suficiente 25—30 de zile de imobilizare într-un aparat toracobrahial. Cînd reducerea nu se menține, fixarea cu broșe trecute percutan este, în general, suficientă, intervenția chirurgicală avînd indicații rare.

II.1.13. PERIARTROZA SCAPULOHUMERALĂ (P.S.H.)

O. MEDREA

Termenul de P.S.H. cuprinde sindroame dureroase și invalidante, rezultate din leziuni ale structurilor periarticulare și, uneori, și ale capsulei articulației scapulohumerale. Componența morfologică particu-

lară a umărului, alcătuit din 5 articulații : scapulohumerală, scapulotoracică, subacromiodeltoidiană, sternocostoclaviculară și acromioclaviculară, asigură o funcție superioară membrului toracic.

Clasificare anatomoclinică

I. *Periartroza cu umăr dureros și mișcări limitate prin tendinite și bursite.*

În această formă leziunea are sediul în manșonul musculotendinos periarticular și tendonul lungului biceps. Manșonul este alcătuit din subscapular, supraspinos, subspinos și micul rotund, mușchi ale căror tendoane aderă la capsula articulară și realizează „coafa" tendinoasă (Poirier) sau „rotator cuff", jucînd rolul unui cotil care stabilizează capul humeral. Pe lîngă aceasta, supraspinosul joacă un rol important ca „starter" al abducției umărului.

Examenul anatomopatologic evidențiază aspecte de uzură și necroză tendinoasă, mai rar de tendinită, asociate cu bursite, sinovite și leziuni erozive în cartilajul polului superior al capului humeral. Tendonul se fisurează și se rupe, producînd o comunicare între cavitatea articulară și bursa seroasă subacromiodeltoidiană. Mușchiul supraspinos este cel mai afectat.

Clinic, manifestarea principală o constituie durerea cu păstrarea mobilității, semne care variază cu sediul și gradul leziunilor.

a) Leziunea „coafei" rotatorilor (50%) se traduce prin dureri pe fața anteroexternă a umărului, iradiind uneori pe braț și antebraț și exacerbate noaptea. Sediul leziunii se poate aprecia prin studiul durerii provocate la presiune, ca și prin mișcarea contrariată. Astfel, durerea în regiunea anteroexternă, subacromială, arată leziunea supraspinosului. Abducția brațului la 45—60° produce durere și senzație de agățare dureroasă (semnul pasajului dureros sau al resortului — Dawbarn), care dispare după această limită și care se datorește trecerii tendonului supraspinos alterat prin defileul acromiotuberozitar.

Evoluția este variabilă, neexistînd în general paralelism între manifestările clinice și degradările anatomice. Uneori, după cîteva puseuri dureroase, prin tratament, alteori spontan, fenomenele clinice se remit. Cînd însă apare ruptura „coafei" rotatorilor, mai ales la bolnavi peste 60 de ani, evoluția se prelungește pe ani. La indivizi mai tineri, ruptura „coafei" se poate face printr-un traumatism brutal. Umărul devine foarte dureros, echimotic, pierde mobilitatea activă și o conservă pe cea pasivă, pentru abducție și rotație externă, semn caracteristic. În final, se pot adăuga leziuni ale capsulei, care vor bloca umărul prin contractură musculară antalgică, realizînd așa-zisul „umăr mixt". Rupturile se pot complica cu artroză glenohumerală sau cu osteoliză a capului humeral cu aspect de carie care pretează la confuzii cu osteoartrita tuberculoasă sau cu tumorile maligne.

Radiografia este uneori normală, alteori arată atrofia trohiterului prin lipsa tracțiunii supraspinosului, îngustarea spațiului acromiotuberozitar. Mai tîrziu se constată osteofitoză, osteoporoză difuză precum și calcificări în tendonul supraspinos.

Artrografia poate să evidențieze comunicarea dintre cavitatea articulară și bursa subacromiodeltoidiană.

b) *Leziunea tendonului lungului biceps este de obicei asociată cu leziunea „coafei" rotatorilor.*

În tendinita bicipitală, bolnavul are o durere spontană în șanțul bicipital și pe fața anterioară a umărului. Durerea provocată poate să apară în flexia contrariată a antebrațului pus în supinație (semnul Yergason). Evoluția duce la limitarea mișcărilor. Uneori bicepsul se rupe, cu o durere violentă, pe fața anterioară a brațului proeminînd porțiunea musculară distală ruptă.

c) *Calcificările tendonului supraspinos* și, mai rar, ale lungului biceps, sînt caracterizate prin dureri vii, uneori sub aspectul de nevralgie cervicobrahială, cu limitarea mișcărilor umărului. Cînd nodulii calcari se rup și pătrund în bursa subdeltoidiană, dau crize de bursită acută. Examenul radiologic evidențiază aceste calcificări.

II. *Periartroza cu umăr blocat prin capsulită retractilă* corespunde termenului de periartrită anchilozantă sau umăr „înghețat".

În *etiologie* se recunosc cauze variate : predominant microtraumatisme, infarct de miocrad, hemiplegie etc.

Similitudinea clinică cu sindromul „umăr-mînă" (Steinbrocker) face să i se atribuie o patogenie neuroalgodistrofică.

Clinic, după o fază cu dureri variabile ca intensitate, de cîteva săptămîni sau luni, la care se adaugă limitarea progresivă a mișcărilor, succedă faza a 2-a a umărului blocat, caracterizată prin dureri minime sau inexistente și blocarea incompletă sau completă a mișcărilor scapulohumerale, mișcări compensate parțial din articulația omotoracică. Recuperarea funcțională este rar completă, mai cu seamă în formele consecutive traumatismelor importante.

Radiografia arată imagini de osteoporoză sau calcificări tipice. Artrografia cu substanță de contrast este concludentă : capacitate articulară scăzută cu reducerea sau dispariția recesurilor articulare.

În *diagnosticul diferențial* se discută : leziunile traumatice ale umărului, afecțiunile tip reumatism inflamator în care examenul clinicobiologic lămurește situația, artrite acute și cronice, mai ales tuberculoase, omartroza și condrocalcinoza difuză cu imagine radiologică sugestivă, tumorile extremității humerale, cervicartroza, coronaropatii etc.

Tratament

A. În periartroza prin tendinită tratamentul major este cel medical : infiltrații intraarticulare cu derivați cortizonici (Volon și Xilină, 1—6 infiltrații, una pe săptămînă) ; tratament antialgic și antiinflamator : Aspirină, Fenilbutazonă, Indocid etc., la care se pot asocia miorelaxante și anxiolitice, fizioterapia antiinflamatoare, iar mai tîrziu chineto- și balneoterapia completează tratamentul.

Tratamentul chirurgical este excepțional indicat, numai la eșecul celui medical, după o evoluție prelungită, mai ales la tineri și în anumite forme. În ruptura supraspinosului, Debeyre recomandă decolarea mușchiului din fosa supraspinoasă, alunecarea lui în afară și reinserția pe trohiter sau, cînd este posibil, sutură a breșei „coafei", eventual după excizia depozitelor calcare. Tratamentul funcțional începe precoce, după o imobilizare într-un aparat toracobrahial.

B. În capsulita retractilă, la tratamentul medical se asociază și unul ortopedic, constînd din imobilizarea temporară în aparat abductor, urmată de reeducare funcțională, fiziochinetoterapie ; la nevoie se indică deblocarea sub anestezie generală.

În caz de eșec, se impune intervenția chirurgicală sub forma unor operații mobilizatoare a umărului blocat preconizate de McLaughlin, De Palma ș.a., care în principiu constă din acromionectomie, secțiunea ligamentului coracoacromial, rezecția tendonului bicepsului, capsulotomia scapulohumerală și tenotomia subscapularului. Se semnalează însă postoperator eșecuri, recidive sau sechele cu scăderea forței musculare și limitarea abducției și a rotației externe, ceea ce obligă la un serios discernămînt pentru indicație.

II.2. BRAȚUL

II.2.1. RUPTURA BICEPSULUI BRAHIAL

Posibilitatea ruperii spontane a mușchiului biceps este o raritate. Aceasta se produce la adulții cu musculatură puternică (sportivi, muncitori manuali), în urma unui efort fizic excesiv care solicită un mușchi de obicei obosit sau neantrenat.

De asemenea, se poate întîlni în urma unui efort sau a unui traumatism minim la oameni mai în vîrstă, pe un fond de degenerescență musculotendinoasă sau de distrofie musculară. Deseori, persoane cu periartroză scapulohumerală pot să facă această leziune la simple gesturi.

Anatomopatologic, leziunile se clasifică astfel :

a) ruptura tendonului lung al bicepsului este cel mai des întîlnită la nivelul șanțului bicipital al humerusului, la joncțiunea tendinomusculară sau mai rar, la nivelul inserției pe glena scapulară, rezultînd proeminență sublezională caracteristică ;

b) ruptura sau dezinserția tendonului distal al bicepsului de pe tuberozitatea bicipitală a radiusului ;

c) ruptura corpului muscular, mai rară, îmbracă două forme : ruptura incompletă, cu aspect de hernie musculară și ruptura completă, caracterizată printr-o proeminență musculară supralezională, accentuată prin contracția voluntară (fig. II.30) ;

d) ruptura tendonului scurt al bicepsului este excepțională.

Mușchiul brahial anterior intact permite ca leziunile totale să fie totuși, compatibile cu o funcție acceptabilă.

Evoluție. Leziunile parțiale dau o restituție funcțională completă ; în cele totale, „calusul" fibros cicatriceal care umple golul intermuscular nu reușește să redea întreaga valoare contractilă a mușchiului.

Tratament. În majoritatea cazurilor, la bătrîni, la oameni inactivi sau la cei cu contraindicații chirurgicale, tratamentul este conservator, realizîndu-se printr-un simplu bandaj al brațului cu cotul la un unghi mai închis, timp de 10—14 zile.

Intervenția chirurgicală se impune în leziunile complete la pacienți mai tineri, sportivi sau la cei care reclamă o capacitate funcțională integrală a brațului.

În ruptura lungii porțiuni a tendonului bicipital tehnica cea mai simplă și mai eficace constă din fixarea capătului tendonului distal de apofiza coracoidă (Gilcreest).

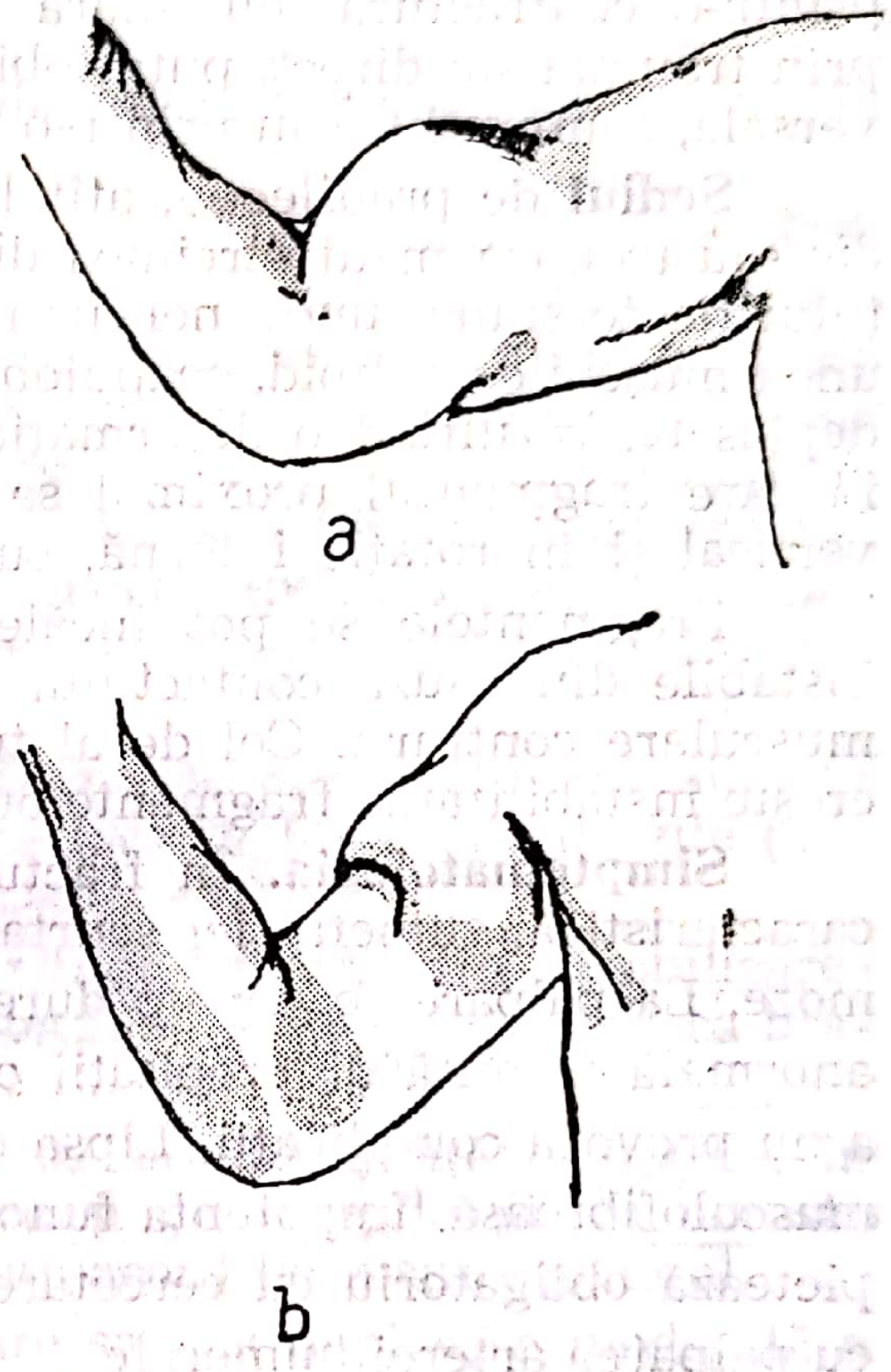

Fig. II.30. — Ruptura tendonului lung al bicepsului *(a)*; ruptura tendonului distal al bicepsului *(b)* (după *G. Jumacev*).

În ruptura sau în dezinserția tendonului distal, reinserția lui la tuberozitatea bicipitală (Boyd și Anderson) este o tehnică eficientă. Ruptura corpului muscular propriu-zisă se rezolvă, în cazurile recente, prin sutură.

După aceste intervenții, imobilizarea într-un bandaj toracobrahial durează 2—3 săptămîni, timp în care se interzice flexia activă a cotului.

II.2.2. FRACTURILE DIAFIZEI HUMERALE

Fracturile diafizei humerale afectează îndeosebi adulții mai expuși traumatismelor, dar și copiii. Astfel, la nou-născut, la manevra de degajare a brațului, într-o naștere laborioasă, humerusul poate să cedeze, realizînd fractura obstetricală. Cînd sînt fracturi incomplete, „în lemn verde" sau subperiostale, ele pot să treacă nebăgate în seamă, impotența funcțională fiind relativă. Dacă fractura este completă, obstetricianul poate să perceapă crepitația osoasă în momentul fracturii. Sugarii își pot frac-

tura humerusul în căderile din pat sau într-o manevră mai bruscă de îmbrăcare (Vereanu).

Mecanismul de producere este de obicei indirect, prin flexia humerusului în căderea pe mînă sau pe cot, rezultînd fracturi cu traiect transversal sau oblic. Torsiunea brutală produce o fractură cu traiect spiroid, uneori cu un al 3-lea fragment. În unele cazuri, osul poate să cedeze printr-o contractură musculară violentă, ca în electroșoc. Mecanismul prin traumatism direct, puțin obișnuit, se traduce printr-o fractură transversală, cominutivă sau printr-o fractură deschisă.

Sediul de predilecție, atît la adulți cît și la copii, este treimea medie sau treimea medie-treimea distală a humerusului, în vecinătatea șanțului de torsiune, unde nervul radial poate să fie interceptat. Sub acțiunea mușchilor deltoid, scapulohumerali și a gravitației, fragmentele sînt deplasate, rezultînd o deformație cu unghiul deschis înăuntru și înapoi, în care fragmentul proximal se așază în abducție iar cel distal rămîne vertical și în rotație internă, cu decalaj față de cel proximal.

Fragmentele se pot încăleca, producînd scurtare. În general sînt instabile din cauza contactului interfragmentar redus și supus la forțe musculare contrarii. Cel de al treilea fragment intermediar, cînd există, crește instabilitatea fragmentelor.

Simptomatologia. În fractura cu deplasare se constată deformarea caracteristică, tumefacție, scurtarea distanței acromioepicondiliene, echimoze. La palpare se percep durerile în puncte osoase fixe și mobilizarea anormală însoțită de crepitații osoase care se caută cu delicatețe pentru a nu provoca complicații. Lipsa crepitației osoase sugerează o interpoziție musculofibroasă. Impotența funcțională este completă. Examenul se completează obligatoriu cu cercetarea eventualei leziuni a nervului radial și cu palparea arterei humerale.

Radiografia de față și de profil precizează sediul, traiectul fracturii și sensul deplasărilor. În unele cazuri se discută posibilitatea unei fracturi pe os patologic, îndeosebi pe fondul unei metastaze carcinomatoase, pe al unui chist osos sau pe osteomielită cronică. În plus, radiografia facilitează indicațiile terapeutice.

Complicații. Complicația majoră este leziunea nervului radial, nerv contuzionat sau elongat în momentul accidentului sau ulterior, în timpul manevrelor terapeutice. Rezultă un sindrom caracteristic de paralizie a mîinii și a degetelor.

Lezarea vaselor humerale, complicație excepțională, se manifestă printr-un sindrom de ischemie periferică, produs prin impactul unui fragment osos sau printr-un hematom compresiv.

Fractura deschisă este rar întîlnită, diafiza fiind bine protejată de învelișul muscular al brațului.

Dintre complicațiile tardive, cea mai curent întîlnită este pseudartroza, care survine după o interpoziție musculofibroasă, dar mai cu seamă în urma unui tratament chirurgical defectuos : pseudartroza „iatrogenă",

în 66% din cazuri după Merle D'Aubigné. Osteomielita cronică fistulizată apare după o fractură deschisă inadecvat tratată sau după o osteosinteză cu supurație secundară ; este o complicație posibilă cu urmări funcționale importante. Se citează și posibilitatea unei malignizări a traiectului fistulos, sub forma unui epiteliom spinocelular în cazurile foarte vechi.

Calusul vicios devine o complicație evidentă numai cînd, prin exuberanța lui jenează funcția articulară sau cînd nervul radial este inclus în calus, situație excepțională.

De remarcat că la diafiza humerală calusul vicios este destul de bine tolerat. Numai o unghiulare de peste 30°, mai ales cu decalaj sau cu o scurtare de peste 5 cm pot să producă prejudicii funcționale sau estetice.

Redorile articulațiilor vecine sînt greu de evitat. La adulți, în formele necomplicate și corect tratate, consolidarea are loc printr-un calus de obicei secundar, în medie după 6 săptămîni pentru fracturile spiroide și oblice și după 8 săptămîni pentru fracturile transversale și cominutive. Durata prelungită de consolidare se datorește instabilității fragmentelor, cu contact interfragmentar redus și unui aport nutritiv sanguin mai slab în segmentul mijlociu al humerusului, locul de elecție al acestor fracturi și pseudartroze.

La nou-născut, timpul de consolidare este rapid (12—15 zile) în timp ce la copiii mai mari consolidarea se face în jur de 30 de zile (Vereanu).

Tratamentul, sub forma primului ajutor, constă din imobilizarea brațului într-un bandaj improvizat toracobrahial, eventual cu fixarea brațului prin două atele capitonate.

Tratamentul definitiv este eclectic, cu predominanță ortopedic, în funcție de vîrstă, de forma antomoclinică și de complicații. În această privință este de reținut că încă nu există un acord terapeutic general.

La adulți, în fracturile fără deplasare sau cu deplasare moderată a fragmentelor rămase în contact, se recurge la imobilizarea într-un aparat gipsat toracobrahial, cu brațul în poziție funcțională : ușoară abducție și anteducție, folosind în confecționarea lui o atelă gipsată brahială în „U" peste care se trec fețile gipsate (Böhler).

Mai recent, W. Jones, Crawford Adams, sînt partizanii unui aparat mai simplu, compus dintr-un manșon gipsat brahial care cuprinde umărul și cotul, iar antebrațul liber este susținut printr-o chingă la gît. Durata imobilizării este de aproximativ 6 săptămîni, însă cu începerea mișcărilor cotului mai devreme pentru prevenirea redorii articulare.

În fracturile cu deplasare ale diafizei humerale, uneori se încearcă, sub anestezie, reducerea extemporanee și imobilizarea într-un aparat toracobrahial gipsat, în abducție de 45°, anteducție de 30° și rotație externă, pentru menținerea fragmentului distal în prelungirea celui proximal.

În caz de fractură deplasată cominutivă, rezultate bune obține procedeul aparatului gipsat „de atîrnare" a brațului care îndeplinește o tracțiune continuă (Caldwell) timp de 14 zile aproximativ, după care se imobilizează într-un aparat gipsat obișnuit (fig. II.31).

Scanned with OKEN Scanner

3/ Dacă metoda ortopedică nu reușește, nu este suportată sau în fracturile complicate, în fracturile patologice, la polifracturi, se recurge la tratamentul chirurgical.

Intervenția chirurgicală, pretențioasă ca indicație și execuție, constă din reducere sîngerîndă prin abord anterolateral sau abord deasupra fosei olecraniene în fracturile joase, și osteosinteză cu placă înșurubată, de

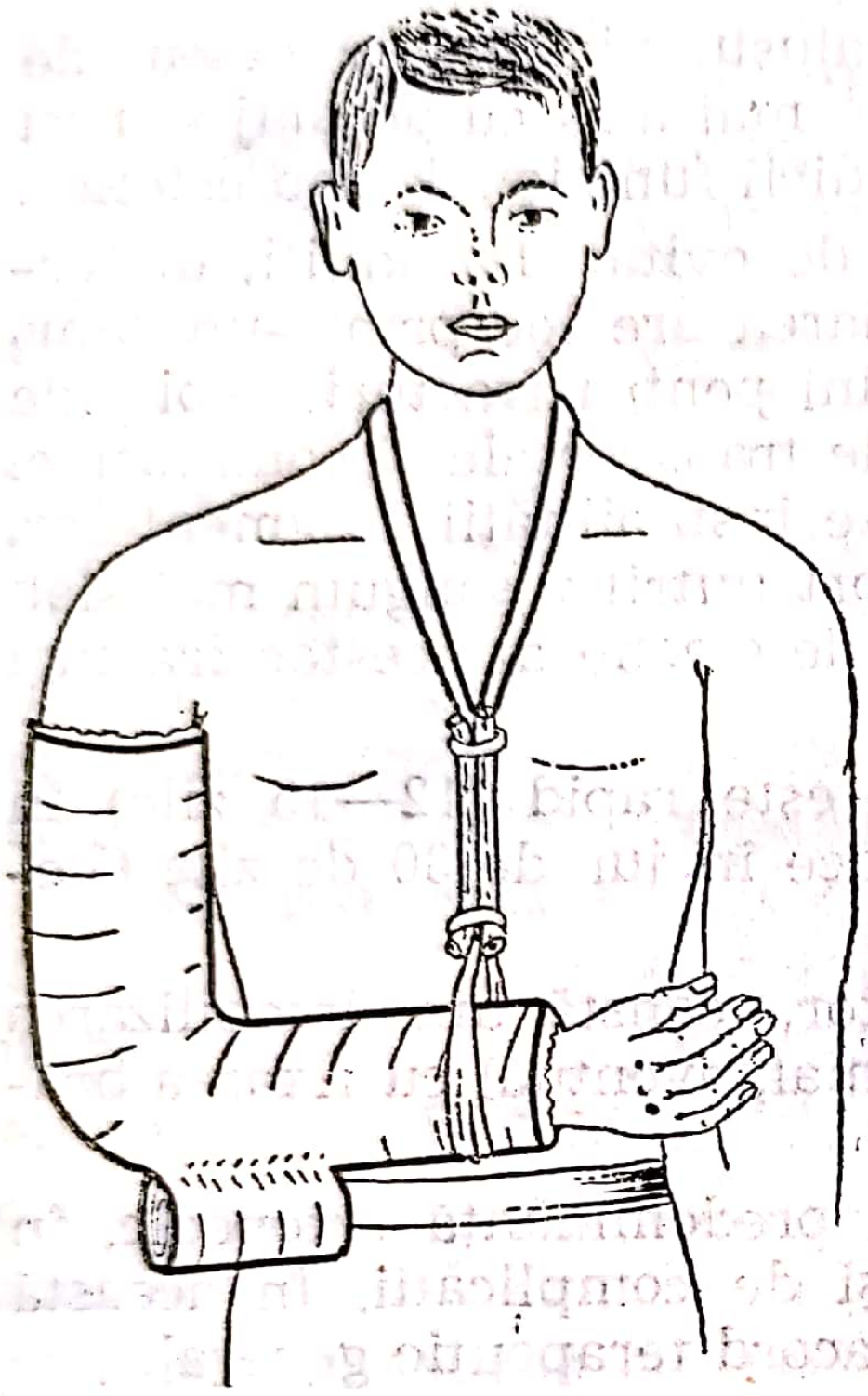

Fig. II.31. — Aparat gipsat de „atîrnare".

preferat sub compresiune tip M. Müller (fig. II.32 și II.33). Se pot aplica și tije centromedulare tip Küntscher, Kirschner sau Ender introduse deasupra fosei olecraniene, cu sau fără deschiderea focarului, sub ecran T.V., mai ales în fracturile cu dublu focar sau în cele patologice. Postoperator, dacă montajul de osteosinteză este ferm, se imobilizează brațul pentru un timp scurt, cu începerea precoce a recuperării funcționale.

La copii tratamentul este predominant ortopedic, constituit din reducere extemporanee și aplicarea unui aparat gipsat toracobrahial pentru o durată, aproximativ la jumătatea duratei adultului. Uneori, se folosește reducerea prin tracțiune continuă pe aparat abductor. Tratamentul chirurgical are indicații rare, cînd reducerea sau menținerea fragmentelor nu se obține. În tehnică se utilizează, după forma fracturii, cercuri din sîrmă, broșe sau tije Küntscher, așa cum rezultă din experiența de la Spitalul de copii București (Prof. D. Vereanu).

Tratamentul complicațiilor. Rezolvarea paraliziei după leziunea nervului radial se realizează prin tratamentul corect al fracturii și așteptarea consolidării. Dacă după consolidare, la circa 3 luni, nu sînt semne

de regenerare nervoasă, se intervine practicîndu-se o neuroliză, rareori o sutură nervoasă. Dacă paralizia survine imediat după manevre ortopedice sau chirurgicale, se operează imediat.

De asemenea, este indispensabil controlul nervului, urmat de osteosinteză în caz de fractură cu fragmente mult deplasat și ascuțite, vulnerante pentru nerv sau în fractura deschisă cu paralizie.

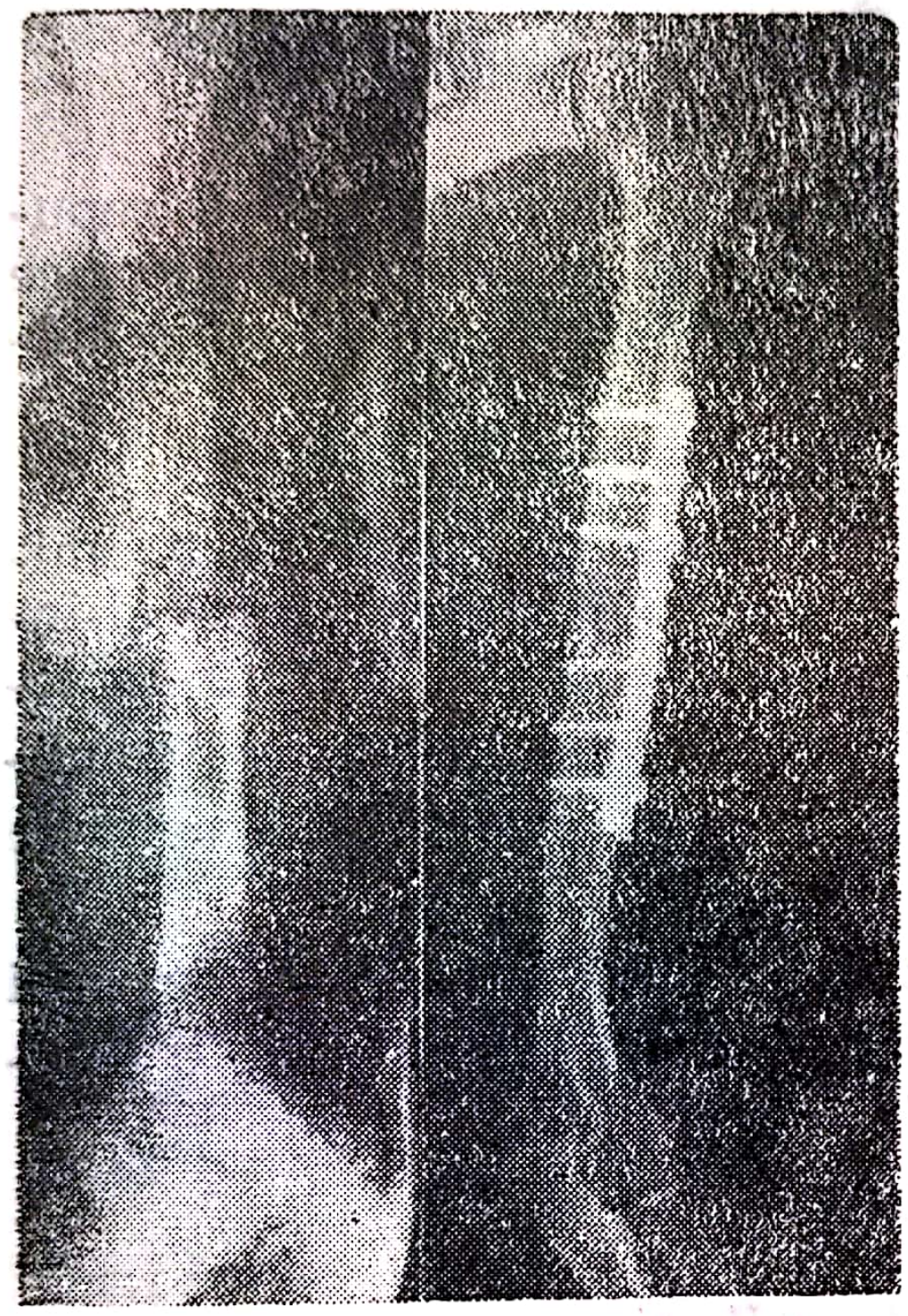

Fig. II.32. — Fractură de humerus tratată prin placă înșurubată.

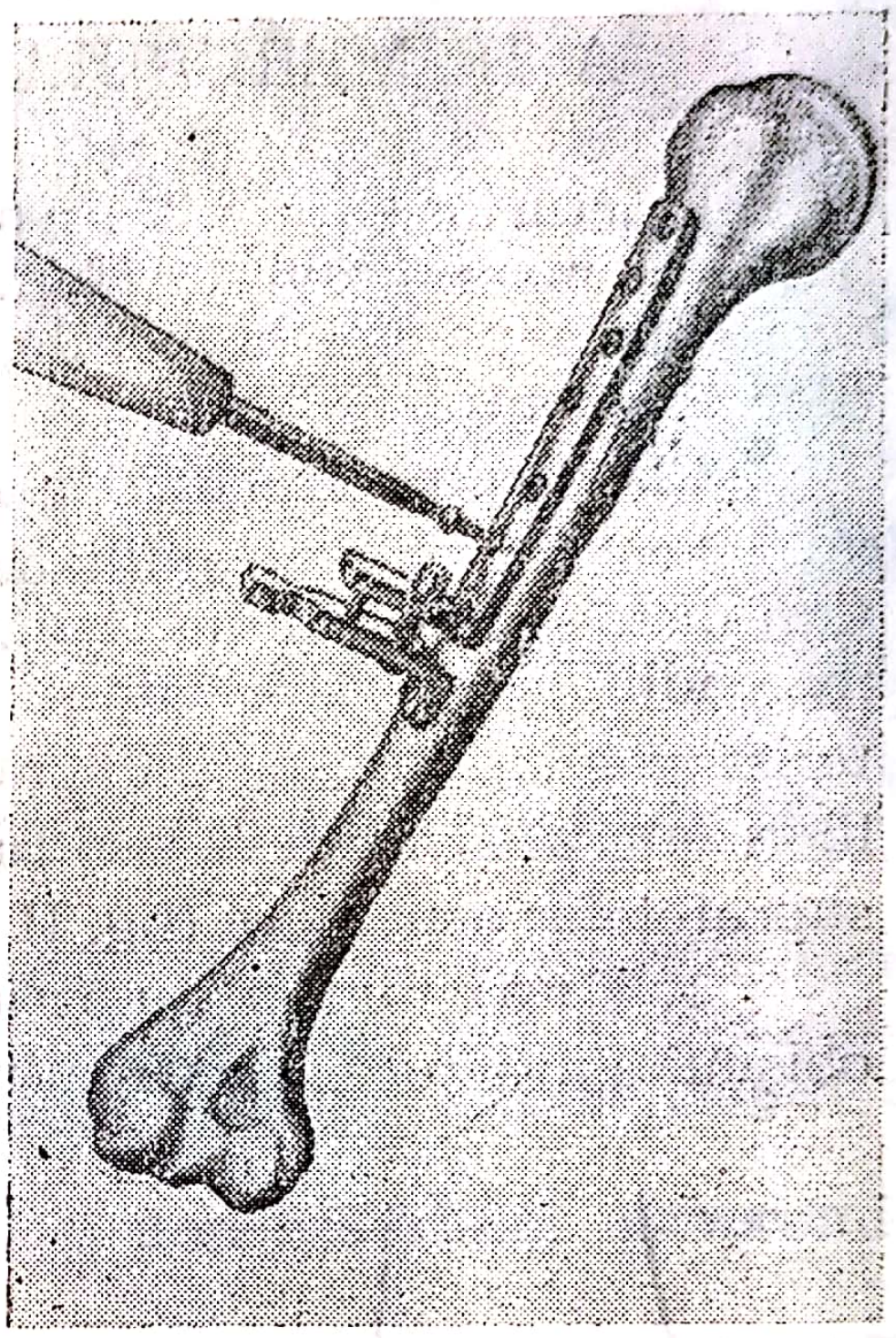

Fig. II.33. — Osteosinteză cu compactare cu dispozitivul Müller (ASIF).

În practică, întreruperea completă a nervului radial nu se întîlnește decît excepțional, nerv considerat cel mai ușor recuperabil, de unde și atitudinea cu precădere de expectativă terapeutică, îndeosebi la copii.

În acest interval, mîna paralizată va fi imobilizată într-o orteză care se opune căderii mîinii și degetelor.

Fractura deschisă se tratează după preceptele terapeutice moderne, în funcție de tipul fracturii și de orarul accidentului. Prognosticul este relativ favorabil, dat fiind caracterul de os bine protejat de mușchi și satisfăcător vascularizat, cu excepția eventualelor leziuni neurovasculare care complică situația.

În cazul fracturilor recente, după toaleta chirurgicală se stabilizează focarul osos cu tijă centromedulară sau prin fixator extern. În cazurile mai vechi, se procedează la tehnica urgenței amînate : osteosinteză după cîteva zile. Introducerea unui dispozitiv instilator-aspirator, a unei imobilizări gipsate postoperator și a unei antibioterapii masive, sînt indispensabile.

3) Pseudartroza se tratează chirurgical prin avivare, osteosinteză prin placă cu compactare Müller sau autocompactare „Osteo" și apoziție de grefe corticospongioase după caz. 4) Pseudartroza supurată impune aplicarea unui fixator extern.

II.2.3. FRACTURILE EXTREMITĂȚII DISTALE A HUMERUSULUI

Fracturile extremității distale a humerusului la adulți, au o reputație de mare gravitate funcțională, datorită atît structurii anatomice deosebite a paletei humerale, instabilității fragmentare, cît și dificultăților terapeutice.

Clasificarea fracturilor la adult are anumite particularități.

Fractura supracondiliană — cea mai frecventă fractură a extremității distale humerale la copil, survine rar la adult. Fractura supra- și intercondiliană și cea cominutivă a paletei humerale este în schimb caracteristică adultului, nefiind întîlnită la copii. Fracturile izolate ale condililor, lateral și medial, sînt rarități la adult, la care predomină fracturile suprafețelor articulare (fig. II.34).

1. F r a c t u r a s u p r a- ș i i n t e r c o n d i l i a n ă este cea mai obișnuită fractură a extremității distale humerale la adult. Este o frac-

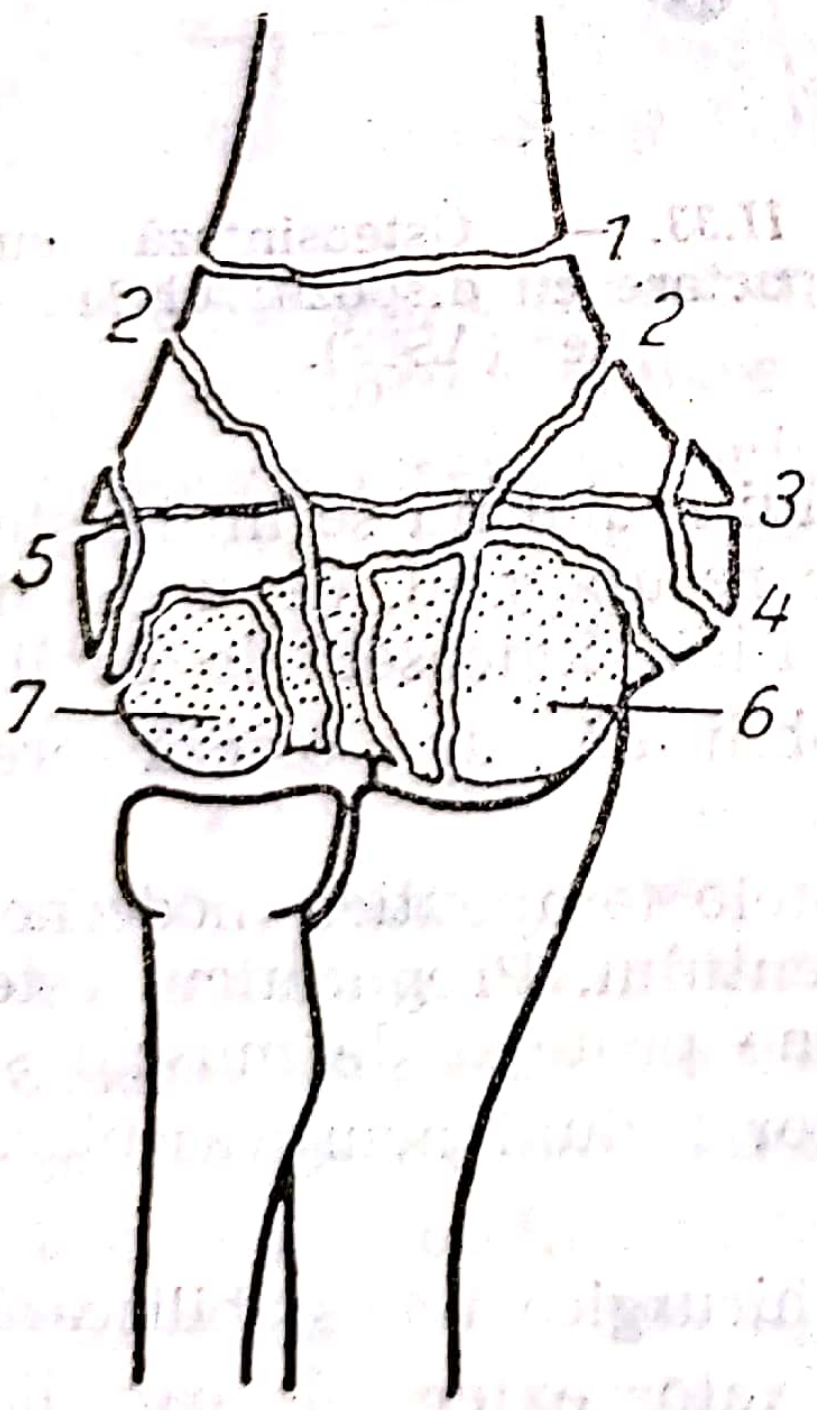

Fig. II.34. — Fracturile extremității distale a humerusului: 1) supracondiliană; 2 supra- și intercondiliană; 3) diacondiliană; 4) a epitrohleei; 5) a epicondilului humeral; 6) a trohleei; 7) a capitelului (după *Th. Becker*).

tură articulară cu consecințe funcționale. Se caracterizează prin asocierea a două traiecte, unul supracondilian și altul intercondilian (fig. II.35) sau, frecvent, prin multiple traiecte, realizînd o fractură cominutivă cu deplasare.

Mecanismul de producere mai întîlnit la adult este direct, prin cădere pe olecran, și are ca rezultat o fractură cominutivă, uneori deschisă. Alteori, mecanismul indirect poate să fie responsabil de o fractură prin hiperextensie sau prin hiperflexie (Kocher).

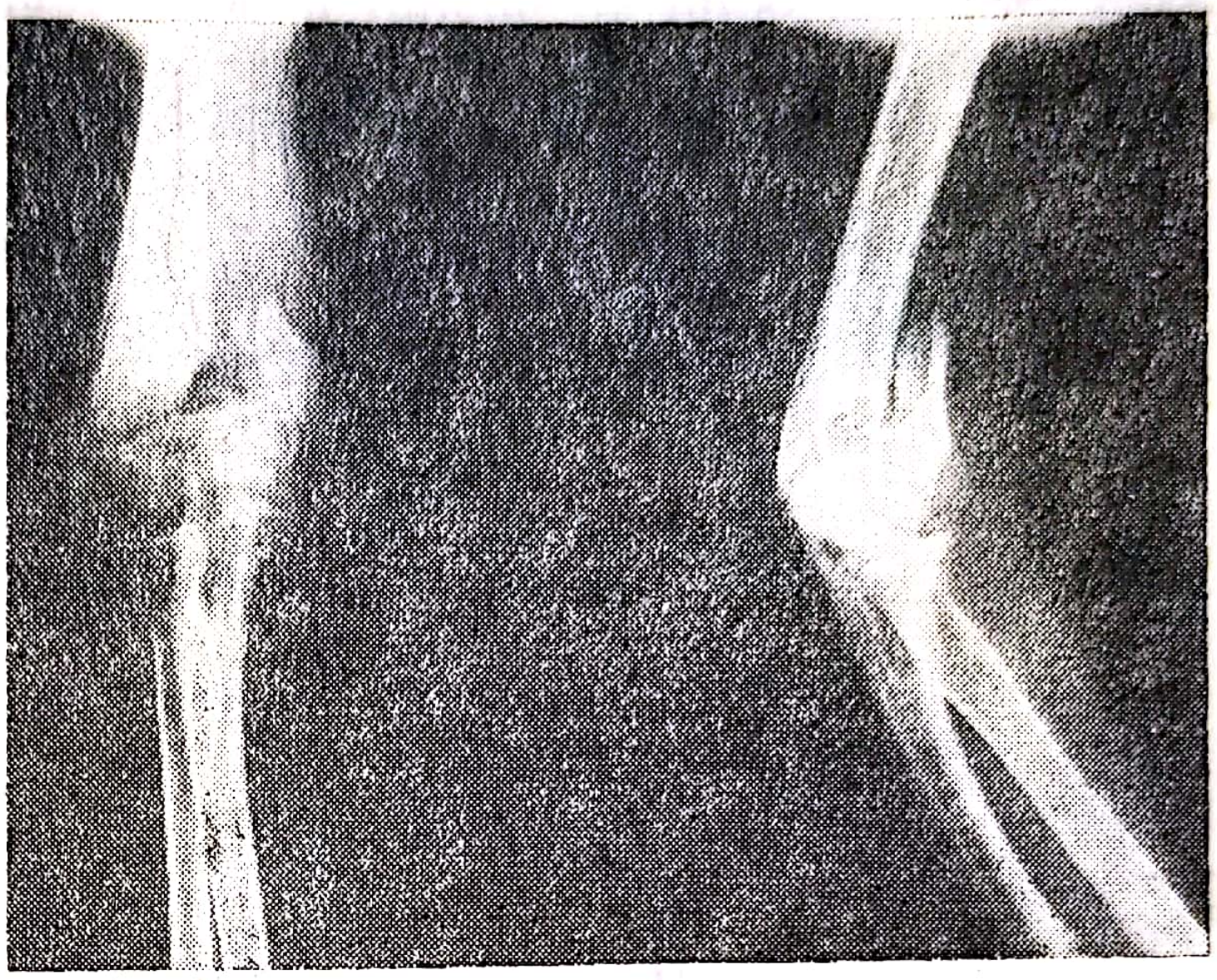

Fig. II.35. — Fractură supra- și intercondiliană a paletei humerale.

Fragmentele sînt deplasate, sub acțiunea violenței traumatice și a contracturii musculare, în sens sagital, la care se asociază o deplasare în sens frontal, decalaj rotatoriu și deplasare în *varus* sau în *valgus* a fragmentului distal, după caz.

Traiectele de fractură sînt articulare și prezintă riscul compromiterii funcției cotului.

Examenul clinic. Fractura se deduce prin prezența unui hematom important care tumefiază și deformează cotul, deformație exagerată de deplasările fragmentare. La mobilizarea pasivă, dacă este posibilă, cotul este dureros.

Radiografia atestă prezența fracturii, sediul, deplasările și eventuala cominuție. Aspectele radiografice se împart în 4 tipuri (Riseborough și Radin) :

a) fractura fără deplasare ; b) fractura cu deplasare a celor 2 condili translați lateral de fragmentul diafizar care pătrunde între ei ; c) fractura cu translație laterală și rotație a condililor ; d) fractura cominutivă cu deplasarea condililor humerali și interpoziție de părți moi.

Tratamentul, în funcție de forma clinică și de preferința fiecărei școli, are astăzi indicații mai precise, cu tendință de chirurgicalizare.

Reducerea ortopedică, prin manipulări externe și imobilizare în aparat gipsat brahiopalmar (Böhler) dă rezultate nesatisfăcătoare, prin dificultățile de reducere dar mai ales de menținere a reducerii, fiind complet părăsită. Singura indicație a imobilizării gipsate de scurtă durată a rămas în fracturile fără deplasare (fig. II.36).

Extensia continuă transscheletică cu broșe sau cu șurub prin olecran, la pat, cu cotul la zenit sau pe aparat toracobrahial, timp de 21 de zile, reușește să realinieze fragmentele fără să obțină întotdeauna o re-

ducere perfectă a suprafețelor articulare. Extensiei continue i se reproșează dificultatea controlului clinico-radiografic, ca și riscul unei tracțiuni prea puternice cu distanțare interfragmentară și evoluție spre pseudartroză. În plus, este greu tolerată de bolnav și mărește durata de spitalizare.

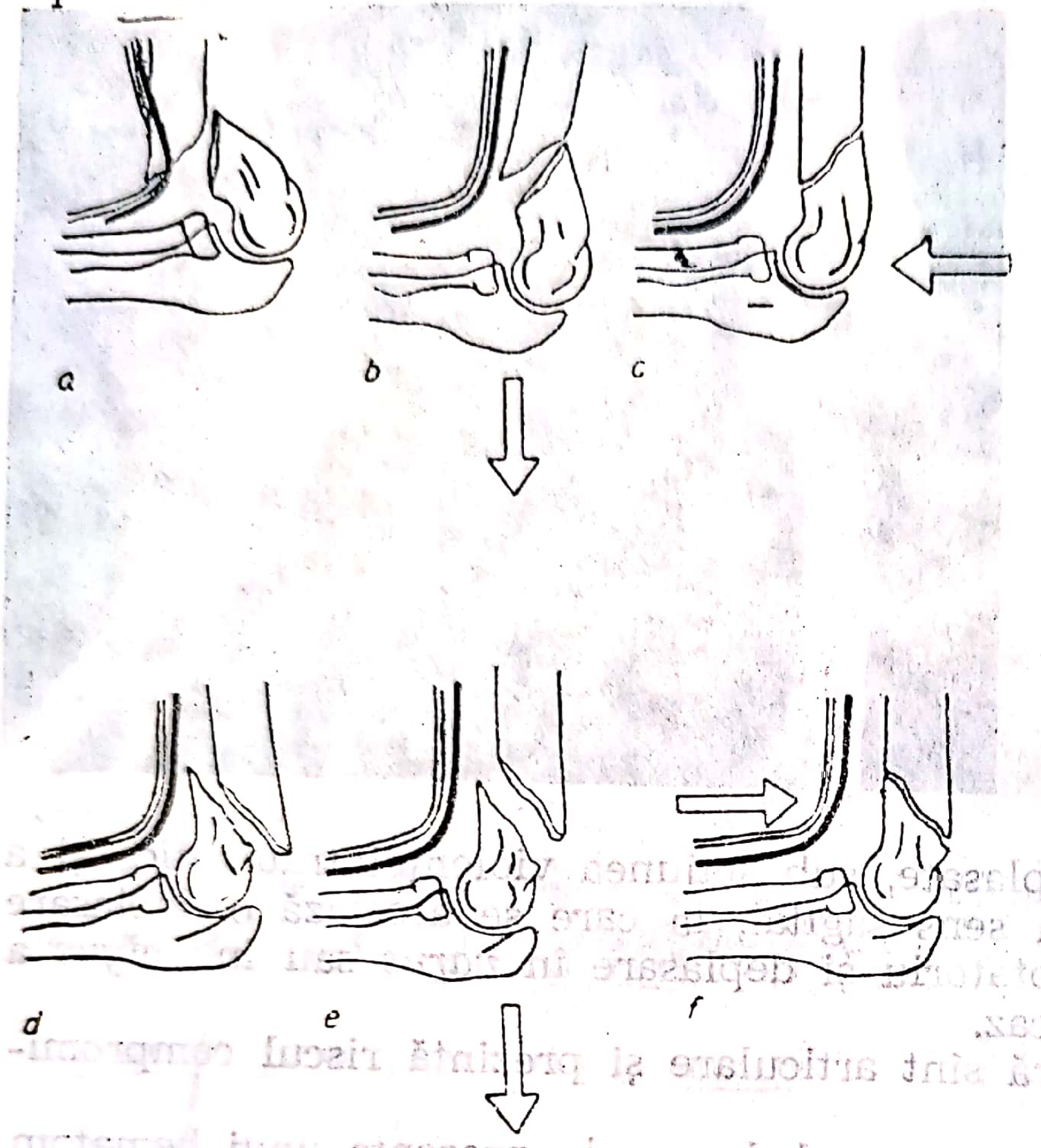

Fig. II.36. — Manevrele de reducere în fractura-hiperextensie *(a, b, c)* și în aceea prin hiperflexie *(d, e, f)* (după *O. Troianescu*).

Extensia continuă rămîne un remediu de excepție în fracturile cu cominuție importantă, cu fragmente mici și la accidentații tineri.

Mobilizarea precoce, progresivă, după un repaus de 2—3 zile pe o atelă gipsată, este un procedeu valoros, indicat în fracturile cominutive ale vîrstnicului sau ale persoanelor tarate. În pofida aspectului radiografic nesatisfăcător se poate obține un cot funcțional.

Tratamentul chirurgical actualmente predomină. Abordul, de obicei pe cale posterioară transtricipitală (Campbell), este urmat de reducerea fragmentelor articulare și fixarea lor cu un șurub transversal și apoi de solidarizare a epifizei astfel reconstituite, la diafiză, cu șuruburi în „X", placă în „Y" înșurubată, două plăci semitubulare (Müller) ș.a. Postoperator, osteosinteza cu șuruburi reclamă o imobilizare mai lungă, circa 21 de zile concomitent cu posturi alternative pe atele gipsate, în timp ce osteosinteza fermă, cu placă, permite o mobilizare activă precoce.

Indicațiile terapeutice se pot sistematiza astfel: tratament ortopedic în fracturile fără deplasare; tratament funcțional în fracturile cominutive la vîrstnici înaintați și la tarați; tratamentul chirurgical indicat în restul fracturilor are o singură contraindicație: fracturile cominutive cu fragmente mici din cauza dificultăților de reducere, a riscului de necroză a acestor fragmente și de osteosinteză instabilă care nu permite mobilizarea precoce.

2. F r a c t u r a s u p r a c o n d i l i a n ă, este rară la adult. Traiectul de fractură extraarticular este oblic în jos și înainte, iar în plan frontal transversal sau oblic. Deplasarea fragmentului distal este variabilă, de la o simplă basculă posterioară pînă la pierderea contactului cu fragmentul diafizar translat anterior.

Tratamentul se individualizează în funcție de importanța deplasărilor: cel ortopedic este indicat în fracturile fără sau cu minimă deplasare, iar cel chirurgical în acelea cu deplasare importantă, similar formei anatomoclinice precedente.

3. F r a c t u r i l e i z o l a t e a l e c o n d i l i l o r h u m e r a l i sînt destul de rare la adult. Se produc cel mai frecvent printr-un mecanism indirect, cădere pe mînă cu cotul extins în abducția sau adducția antebrațului, forțele nocive detașînd un condil sau altul.

• *Fractura condilului lateral*, mai frecventă decît a celui medial, se exteriorizează clinic prin tumefacția cotului, predominant extern și mobilitate dureroasă anormală în *valgus* a antebrațului. Uneori se poate asocia o luxație laterală a cotului.

Radiografic, traiectul de fractură se dirijează oblic în jos și înăuntru, de la corticala laterală a metafizei spre șanțul capitulotrohleean (fractura tip I după Milch) sau spre șanțul trohleean (fractura tip II). Deplasarea fragmentului condilian prin contractura mușchilor epicondilieni se face în afară și înapoi, ajungînd cu suprafața fracturară răsturnată. Sînt de prevăzut repercusiuni articulare importante: calus vicios în *valgus* sau chiar pseudartroză în deplasările mari, redoare strînsă sau artroză secundară a cotului.

Tratamentul este în funcție de deplasarea fragmentului condilian. Fracturile fără sau cu minimă deplasare beneficiază de un tratament ortopedic prin imobilizarea gipsată a cotului în supinație, pentru relaxarea musculaturii, timp de 3 săptămîni. În fracturile cu deplasare — în special cele de tip II, în care fragmentul cuprinde capitelul și baza ex-

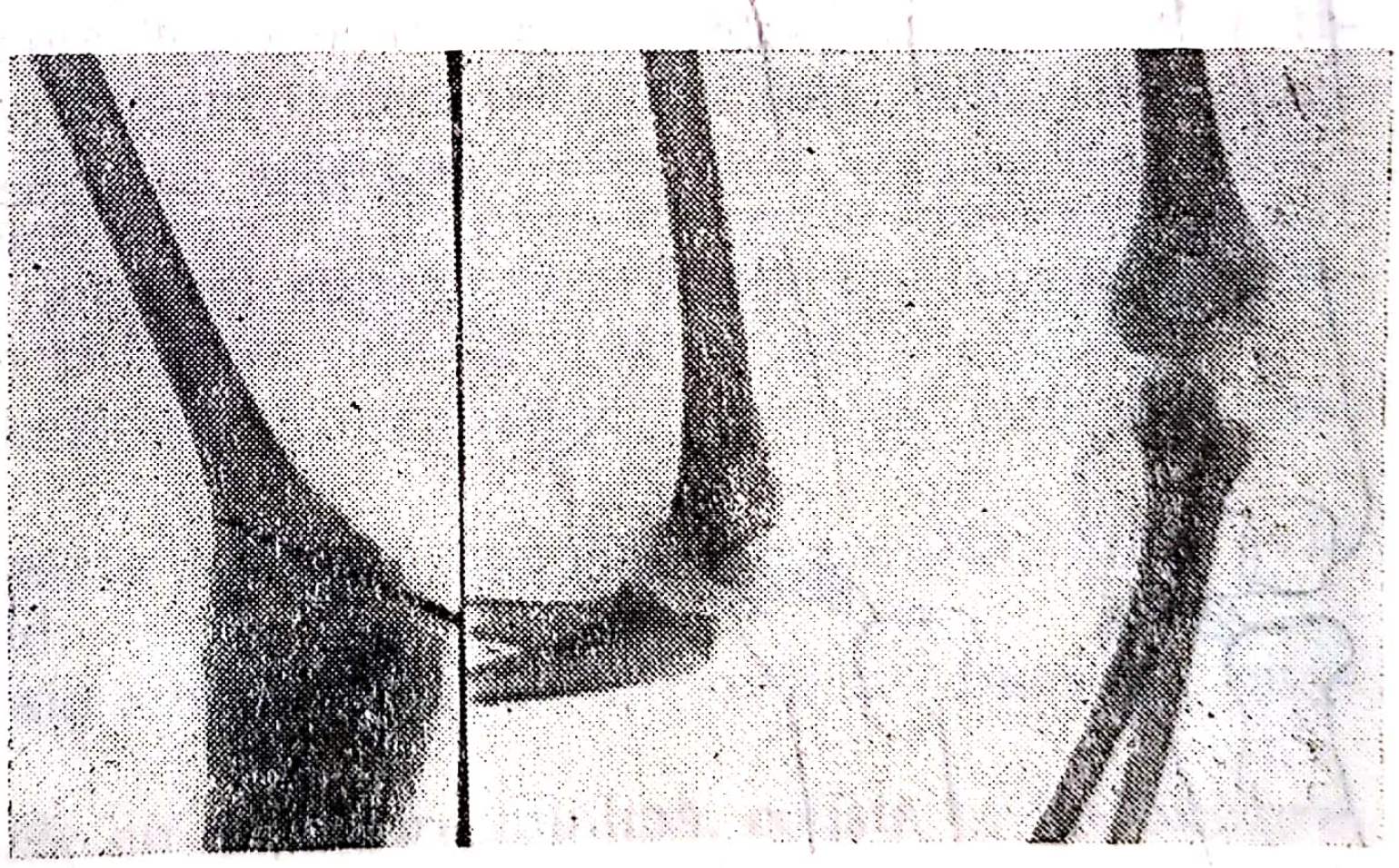

Fig. II.37. — **Fractură de condil lateral operată.**

ternă a trohleei, se impune restaurarea chirurgicală a suprafeței articulare și osteosinteza cu șuruburi sau broșă (fig. II.37).

• *Fractura condilului medial* prezintă un traiect oblic care pleacă de la marginea internă a metafizei, de deasupra epitrohleei, și se îndreaptă în jos și în afară atingînd fie șanțul trohleean (fractura tip I Milch),

fie șanțul capitulotrohleean (fractura tip II). Fragmentul condilian intern poate să fie deplasat sau chiar rotat, sub acțiunea mușchilor epitrohleeni. Fractura, în special cea de tip II se poate însoți de o luxație internă a cotului.

Clinic fractura se exteriorizează prin tumefacția internă a cotului, mobilitate anormală în *varus*, durere și limitarea mișcărilor de flexie-extensie a cotului.

Tratament. Fracturile fără deplasare se imobilizează într-o atelă gipsată brahiopalmară, cu antebrațul în pronație pentru relaxarea mușchilor epitrohleeni. În fracturile cu deplasare, dificil de redus și mai ales de menținut, se procedează la reducere sîngerîndă și osteosinteză cu șuruburi, urmate de recuperare funcțională precoce.

• *Fractura epicondilului medial (epitrohleei)* predomină la adolescenți. Sub acțiunea mușchilor epitrohleeni, fragmentul se deplasează uneori, chiar intraarticular, alteori lezează nervul ulnar. Remediul este reprezentat în general de un tratament ortopedic : imobilizare în aparat gipsat 2—3 săptămîni (W. Jones).

Rareori, se recurge la fixarea chirurgicală prin șurub a unui fragment mai mare.

În caz de fragment încastrat intraarticular, simpla extracție cu reinserția lui la condil se indică numai dacă reducerea ortopedică, prin extensia și abducția cotului în supinație nu reușește (fig. II.38).

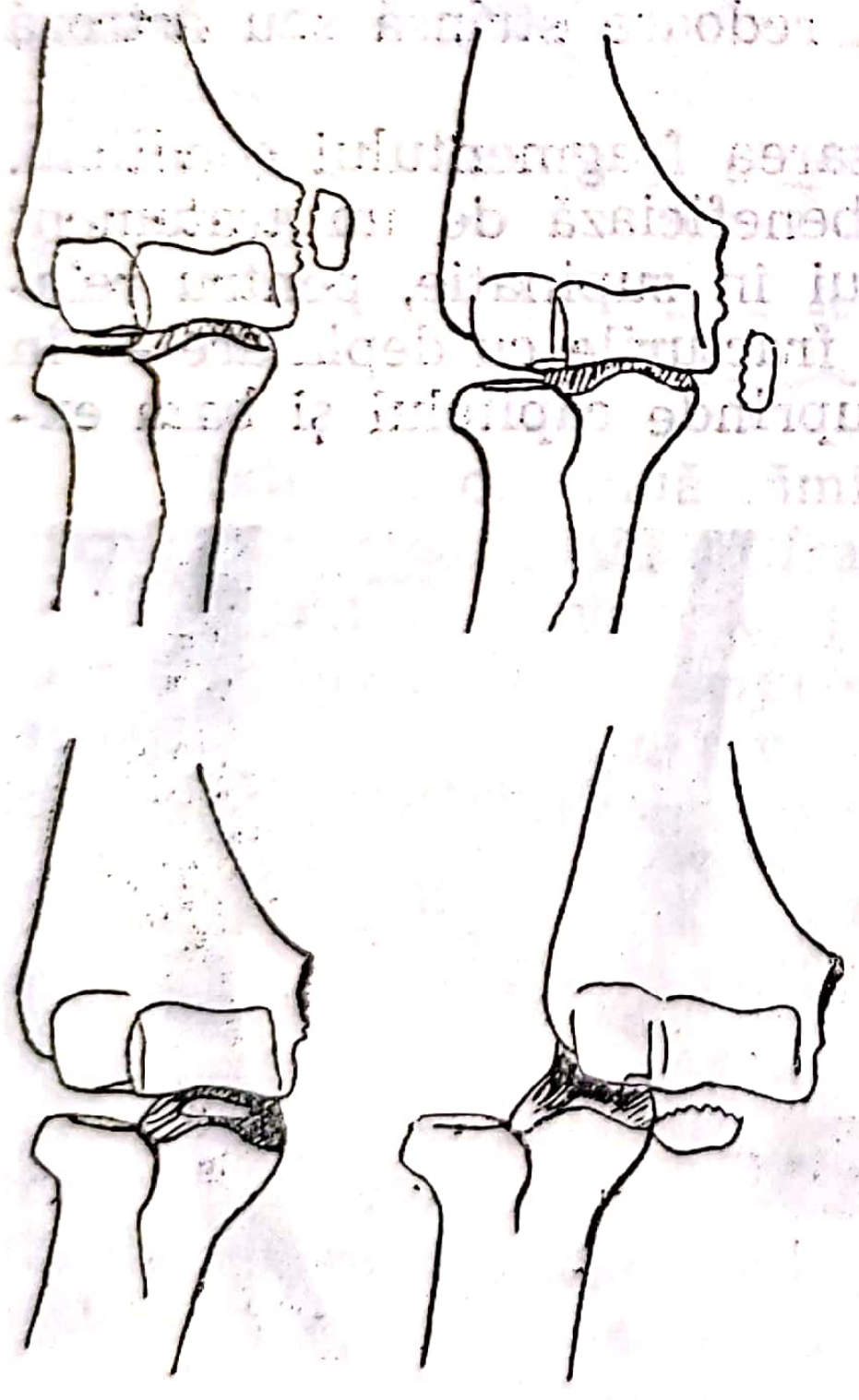

Fig. II.38. — Fracturile epicondilului medial (schiță).

4) *Fracturile suprafețelor articulare* sînt patognomonice pentru adult.

a. *Fractura capitelului* sau decalotarea eminenței capitate, este fractura porțiunii articulare a condilului extern, în care epicondilul lateral rămîne solidar cu fragmentul diafizometafizar, spre deosebire de fractura condilului extern în care capitelul face parte din condilul detașat

Scanned with OKEN Scanner

Mecanismul de producere este prin șoc pe cotul flectat, în urma căruia capul radial izbește și detașează capitelul. După importanța fragmentului osos se descriu două tipuri :

— tipul I (fractura Kocher-Lorenz) : fractură parcelară a calotei cartilaginoase împreună cu un strat subțire de țesut osos (fractură osteo-cartilaginoasă) ;

— tipul al II-lea (fractura Hahn-Steinthal), cuprinde toată porțiunea articulară a condilului extern cu un strat important de țesut osos, uneori cu antrenarea versantului extern al trohleei. Fragmentul poate să fie la rîndul lui divizat. Odată detașat, fragmentul se deplasează anterior și superior, cîteodată rotindu-se cu 90°.

Clinic, fractura se exteriorizează prin tumefacția cotului și apariția unei echimoze externe. Mișcările de extensie și de supinație sînt dureroase și limitate, capul radial antrenînd mobilizarea fragmentului fracturat. În tipul al II-lea, flexia este limitată de fragmentul deplasat anterior.

Radiografia de față poate să deceleze un mic fragment liber situat între humerus și capul radial (tipul I). În tipul al II-lea apare un dublu contur al regiunii capitulotrohleene, dat de conturul articular normal peste care se suprapune conturul fragmentului osteocartilaginos. Radiografia de profil este revelatoare.

În *evoluție*, fragmentul rupt se poate necroza sau consolida vicios, antrenînd pierderea funcției cotului.

Tratamentul preferat actualmente este cel chirurgical.

De regulă, se practică extirparea fragmentului, urmată de mobilizarea precoce a cotului. În tipul al II-lea cu fragment mare și unic se poate încerca reducerea sîngerîndă și fixarea cu broșe sau cu șurub (Speed și Watson Jones). Din cauza riscului de necroză și de redoare strînsă secundară se recomandă totuși extirparea.

b. *Fractura diacondiliană (Kocher)* detașează întreaga suprafață articulară capitulotrohleeană, printr-un traiect orizontal sau oblic situat imediat sub cei doi epicondili. Pot să existe și traiecte secundare care fragmentează suprafața articulară. Fractura se produce printr-un șoc pe cotul flectat, olecranul izbind și detașînd suprafața articulară. Fragmentul rezultat se deplasează înainte și în sus față de fragmentul proximal.

Clinic, fractura se manifestă prin tumefacția cotului, dureri și impotență funcțională.

Radiografia de față poate să fie neconcludentă, profilul însă evidențiază fragmentul deplasat.

Consecințele funcționale sînt limpede de întrevăzut : blocarea mișcărilor cotului.

Tratamentul, în formele cu deplasare minimă, constă în imobilizare într-o atelă gipsată pentru 2—3 săptămîni, începînd posturile alternative pasive din primele zile și ulterior, mobilizarea activă. În deplasarea importantă se recurge, fie la reducerea sîngerîndă și la fixare, dificilă și nesigură, fie de preferat, la extirparea fragmentului și mobilizarea precoce a cotului, cu rezultat funcțional nu întotdeauna favorabil din cauza osificărilor secundare.

Complicațiile imediate ale fracturilor de cot la adult sînt reprezentate de : fractura deschisă, leziunile vasculare, ca sindromul de ischemie periferică prin lezarea arterei humerale, leziuni nervoase de vecinătate și debutul unui sindrom de retracție ischemică tip Volkmann, frecvent la copil (fig. II.39).

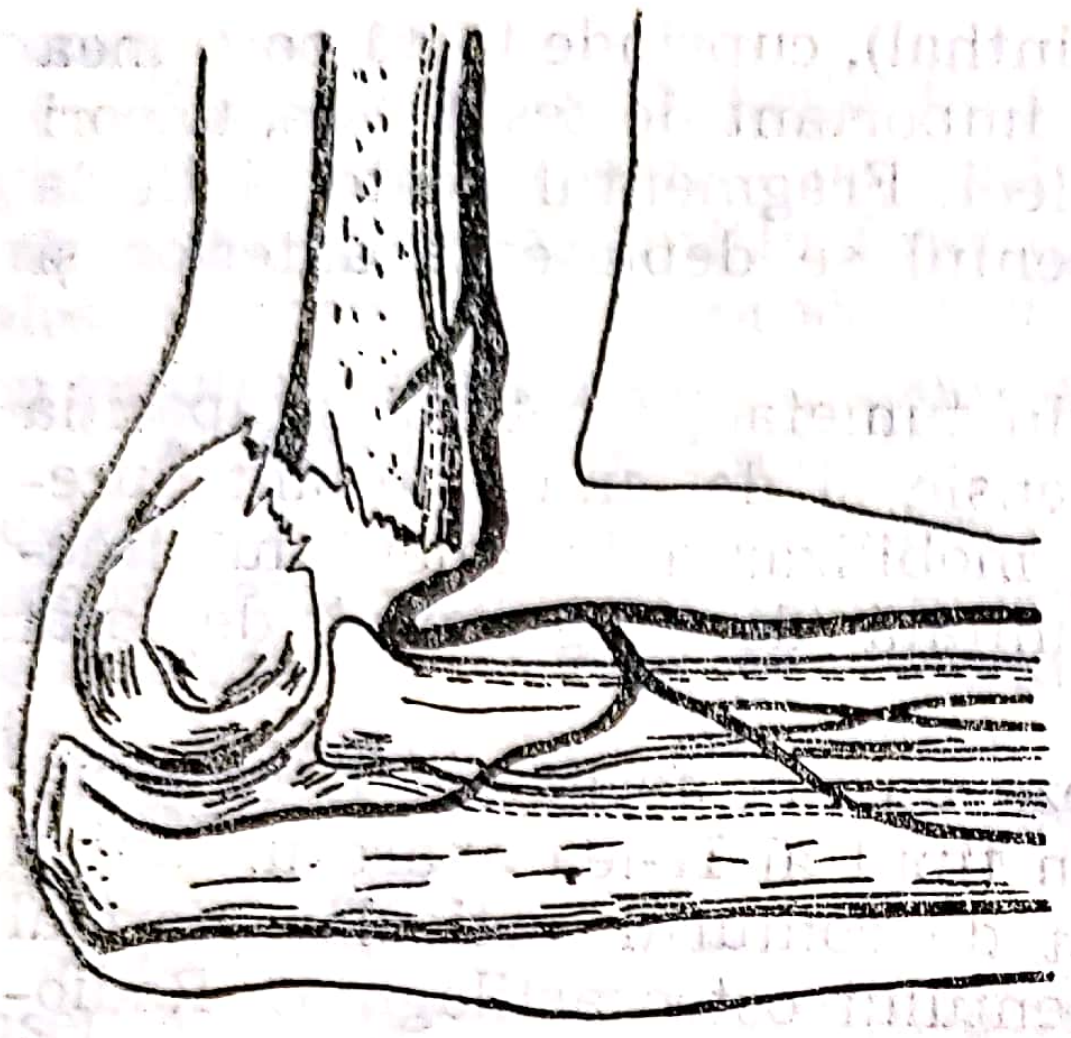

Fig. II.39. — **Lezarea arterei humerale într-o fractură prin hiperextensie.**

Complicațiile tardive sînt dominate de redorile articulare : 44,5% din fracturile paletei humerale ajung la redori (De Mourgues). Redoarea se instalează fie datorită alterării suprafețelor articulare fie, mai frecvent, retracției și aderenței părților moi periarticulare (capsulă, sinovială, mușchi) precum și a osificărilor periarticulare.

Dacă redoarea nu cedează la tratamentul de recuperare funcțională (minimum 6 luni de la instalarea ei) se indică intervenția chirurgicală la bolnavii activi : artroliză urmată de recuperare funcțională. Cînd însă sînt alterate suprafețele articulare se indică, după caz, rezecția artroplastică, cu rezultate bune numai în 1/3 din cazuri sau artroplastia cu proteză totală de cot.

Calusul vicios în *cubitus varus* sau *valgus* este destul de bine tolerat, deși uneori poate să declanșeze redori, artroză sau nevrită secundară a ulnarului. Excepțional, necesită o osteotomie corectoare.

II.3. COTUL

II.3.1. MALFORMAȚIILE CONGENITALE

D. VEREANU

II.3.1.1. PALMURILE COTULUI

Palmura cotului, uni- sau bilaterală, este o malformație întîlnită mai rar, dar care dă tulburări funcționale și estetice supărătoare. Într-adevăr, mișcarea de extensie a cotului este limitată la aproximativ 90°,

iar cotul, privit din profil, apare îngroșat, scobitura plicii sale fiind înlocuită de puntea pe care o face palmura.

Leziunea, întîlnită uneori în ascendența bolnavului, poate să fie asociată cu alte anomalii cutanate sau osteoarticulare (alte palmuri, luxații de radius etc.).

Aspect clinic. La examenul local se constată că palmura cutanată este dublată în profunzime de relieful bicepsului și al brahialului anterior. Fibrele musculare ale bicepsului coboară pe tendon mai jos decît obișnuit, astfel încît, fac relief împreună cu brahialul anterior, umplînd unghiul dintre braț și antebraț.

Tratament. Este mai dificil decît al unei simple palmuri cutanate. Cei doi mușchi de la baza palmurii trebuie alungiți, ceea ce nu întotdeauna este ușor de făcut. Uneori, este necesară și o capsulotomie anterioară. Pachetul vasculonervos, adaptat unei extensii care nu depășește 90°, trebuie întins progresiv. Chiar dacă în final nu se obține o extensie de 180°, intervenția, urmată de o reeducare funcțională susținută, poate să dea rezultate bune.

II.3.1.2. ANCHILOZA CONGENITALĂ A COTULUI

Lipsa de formare a spațiului articular de la nivelul cotului, aplazia lui, are drept corespondent clinic „anchiloza congenitală de cot".

Malformație rară, anchiloza congenitală a cotului se asociază de obicei cu alte anomalii, mai mult sau mai puțin grave, ale membrului respectiv.

Humerusul este unit cu oasele antebrațului, sau cu unul dintre ele în caz de hemimelie longitudinală. Anchiloza se face de obicei în unghi obtuz, ceea ce permite o oarecare funcționalitate a membrului toracic respectiv.

Aspect clinic. Regiunea cotului, lipsită de reliefurile normale, nu poate să fie bine delimitată. Dacă flexia este inexistentă, mișcarea de prosupinație, inexistentă și ea, este compensată, în parte, de rotația humerusului.

Tratament. În cazurile bilaterale defectul devine supărător și poate să necesite practicarea unor osteotomii care să permită o mai bună funcționalitate a mîinii.

II.3.2. DEZLIPIRI EPIFIZARE HUMERALE INFERIOARE

II.3.2.1. DEZLIPIREA EPIFIZARĂ HUMERALĂ INFERIOARĂ

Dezlipirea epifizei humerale inferioare este rară, fracturile supracondiliene fiind cele frecvent întîlnite. Urmează unui traumatism violent care proiectează diafiza anterior. După ce a rupt teaca periostică, poate să dilacereze, mușchii brahial anterior și biceps, ieșind pînă la urmă prin

piele. În Clinica de Chirurgie infantilă și ortopedie au fost internați doi copii la care fragmentul diafizar perforase tegumentul în plica cotului, fără să determine leziuni vasculonervoase. Epifiza, redusă chirurgical, a fost fixată cu două broșe subțiri trecute „în Y" pînă în diafiză. Sub acoperirea cu antibiotice, vindecarea s-a obținut *per primam*, deși intervenția se făcuse la cîteva ore de la accident. Controlată în timp, creșterea a fost normală.

II.3.2.2. DEZLIPIRILE DE EPITROHLEE ȘI DE EPICONDIL

La cot, dezlipirile de epitrohlee și de epicondil sînt rareori pure ; mai întotdeauna este vorba de dezlipiri-fracturi, din cauză că ligamentele laterale ale articulației cotului, în afară de proeminențele osoase epitrohlee-epicondil, se prind și pe diafiză, trecînd peste cartilajele de creștere. Dezlipirea de epitrohlee însoțește mai întotdeauna luxația de cot. Luxația odată redusă, trebuie avută grija să se corecteze și dezlipirea. Dacă fragmentul este inclavat în articulație, trebuie scos, prin manevre ortopedice ; cînd nu se reușește, se va recurge la tratamentul chirurgical care permite și fixarea epitrohleei cu o broșă. La fel se procedează și pentru dezlipirile de epicondil.

II.3.3. LUXAȚIILE COTULUI

Luxația traumatică de cot se întîlnește mai des la copil decît la adult, fiind în raport invers cu luxația de umăr, foarte rară la copil, destul de frecventă la adulți. Pentru copii, luxația de cot reprezintă 81% din totalul luxațiilor traumatice, 12% revenind șoldului și 7% policelui. De remarcat faptul că la aceste articulații, predispuse la luxații, ligamentele lasă cartilajul de creștere înăuntrul articulației astfel încît, la nivelul lor, nu întîlnim dezlipiri epifizare. În comparație cu fracturile de cot, luxațiile se întîlnesc mult mai rar la copii și aproape niciodată înainte de vîrsta de 5—6 ani.

Mecanismul de producere — mai des întîlnit — este cel indirect : căderea cu sprijin pe podul palmei. Cînd aceasta se face cu antebrațul întins și ușor abdus, în afara fracturilor de antebraț ori a acelora supracondiliene, care sînt mai frecvent întîlnite, se pot produce și luxații de cot, extremitățile superioare ale cubitusului și ale radiusului trecînd îndărătul paletei humerale. Ca să se poată face această deplasare, violența traumatismului rupe mai întîi ligamentul lateral intern sau smulge epitrohleea ; articulația atît de strînsă a cotului, se cască de partea internă, astfel încît apofiza coronoidă poate să se deplaseze îndărăt, sărind peste trohleea humerală, luxîndu-se. Radiusul, strîns legat de cubitus prin ligamentele articulației radiocubitale superioare, trece și el îndărăt, o dată cu cubitusul. Luxația poate să rămînă posterioară sau se poate lateraliza, posterointern sau posteroextern.

II.3.3.1. LUXAȚIILE POSTERIOARE

Simptome. Bolnavul prezintă, de obicei, o atitudine caracteristică: umărul din partea afectată este căzut, capul aplecat de aceeași parte, în vreme ce antebrațul flectat este susținut de mîna sănătoasă. Pentru luxațiile recente, impotența funcțională este completă.

Cotul apare tumefiat, deformat, cu diametrul anteroposterior aproape dublat. Palparea atentă a plicii cotului permite să se simtă proeminența pe care o face înainte paleta humerală. Tendonul tricepsului brahial se reliefează ca o coardă — din cauza deplasării posterioare a olecranului —, fiind marcat de două mici depresiuni laterale; în cea externă se poate palpa căpceanul radial. Cele trei puncte de reper clasice ale cotului și-au schimbat raporturile; în mod normal, cînd cotul este flectat la 90°, olecranul, epitrohleea și epicondilul sînt situate în același plan frontal, tangent la fața posterioară a humerusului. În luxație, olecranul este depărtat îndărăt. Examenul complet trebuie să aprecieze dacă la luxație nu este asociată și o smulgere de epitrohlee; inclavarea acesteia în articulație poate să împiedice reducerea.

Controlul pulsului și al sensibilității este obligatoriu, pentru a verifica eventuala existență a unor complicații vasculonervoase.

Radiografia (fig. II.40) este necesară pentru a preciza, în afară de luxație, celelalte leziuni osoase și, în special, eventuala pătrundere în articulație a unei epitrohlei dezlipite.

Diagnosticul diferențial cu o fractură supracondiliană este relativ ușor; relieful humeral anterior este neted, spre deosebire de fractură,

Fig. II.40. — Luxație de cot asociată cu dezlipire de condil humeral.

cînd este tăios și dureros la palpare. În fractura supracondiliană, cele trei repere osoase sînt situate pe același plan frontal.

Evoluția este bună pentru o luxație necomplicată, redusă cît mai repede după traumatism.

Complicațiile imediate constau în asocierea de fracturi (epitrohleea, coronoida, olecranul), și tulburări vasculonervoase. Între complicațiile

tardive, trebuie notate : apariţia unui osteom de brahial anterior şi redorile de cot.

Tratamentul. Reducerea trebuie făcută cît mai curînd după accident, sub narcoză. Bolnavul este culcat în decubit dorsal. Se ridică în sus cotul luxat, iar chirurgul, care este aşezat spre capul bolnavului, apucă cu ambele mîini extremitatea inferioară a braţului, în aşa fel încît ultimele 4 degete să fie plasate înainte, iar policele îndărăt, pe olecran. Ajutorul începe să tragă de antebraţul flectat, în timp ce chirurgul apasă olecranul în jos cu policele, trăgînd în acelaşi timp de paleta humerală îndărăt, cu celelalte degete. Un zgomot special marchează trecerea coronoidei pe sub trohlee şi reducerea luxaţiei.

Dacă examenul clinic şi cel radiologic au arătat o epitrohlee smulsă şi inclavată în articulaţie, se încearcă întîi dezinclavarea — aşa cum o descrie M. Fèvre —, printr-o manevră de tracţiune în abducţie şi supinaţie a antebraţului, precedînd flexia cotului. În caz de nereuşită, epitrohleea inclavată trebuie scoasă operator.

Odată luxaţia redusă, cotul se imobilizează timp de 6—7 zile într-un jgheab gipsat ; dacă la scoaterea acestuia edemul a dispărut, este permisă reluarea mişcărilor active. Masajul trebuie proscris din cauza posibilităţii de apariţie a unui osteom de brahial anterior. Recuperarea completă necesită aproximativ 2—3 săptămîni.

*
* *

Alte forme ale luxaţiei de cot

În funcţie de violenţa traumatismului, de modul lui de aplicare şi de leziunile anatomopatologice produse, în afara luxaţiilor posterioare, există o serie de alte luxaţii, unele mai rare, altele ceva mai frecvente, luxaţii care pun nu atît probleme de diagnostic, cît de prognostic şi tratament.

II.3.3.2. LUXAŢIILE VECHI DE COT

În această categorie intră fie luxaţiile care au trecut necunoscute şi n-au fost reduse imediat, fie luxaţiile nereductibile de la început, dar care n-au fost operate în timp util.

Anatomopatologic, se constată umplerea cavităţilor articulare, rămase goale, cu ţesut fibros, existenţa unor punţi osoase periarticulare, rupturi şi apariţia de osteoame la nivelul muşchilor periarticulari.

Clinic, controlul reperelor osoase permite punerea diagnosticului, iar *radiografia* arată atît starea scheletului cît şi raporturile dintre oase. Cotul, care a rămas dureros, are mişcările limitate, în special pentru flexie. Dacă la unii copii rămîne o mobilitate acceptabilă, la adult, incapacitatea funcţională este în general mai accentuată.

Tratament. Cînd bolnavul este văzut relativ precoce iar extremităţile osoase par să permită o repunere corectă, este indicată o reducere sîngerîndă pe cale posterioară, atît la copil cît şi la adult. După o imobilizare scurtă, de 7—8 zile, se începe progresiv mobilizarea activă.

Pentru adultul la care nu se poate face această repunere sîngerîndă, în funcție de profesiunea bolnavului, se va alege între o rezecție artroplastică de cot și o anchiloză în poziție funcțională, ținînd cont că rezecția dă mobilitate dar nu dă forță.

La copil, dacă extremitățile articulare sînt deformate dar permit totuși o funcție acceptabilă, se va aștepta sfîrșitul creșterii pentru a hotărî dacă este indicată o rezecție sau o anchiloză de cot.

II.3.3.3. LUXAȚIILE LATERALE DE COT

Aceste luxații, rar întîlnite, trebuie deosebite de luxațiile posterolaterale, în această categorie intrînd numai luxațiile cu deplasare pur laterală, în afară sau înăuntru.

II.3.3.3.1. LUXAȚIILE EXTERNE

Pentru luxarea în afară a oaselor antebrațului este obligatorie ruperea ligamentului lateral intern sau smulgerea epitrohleei.

În luxațiile incomplete, cavitatea sigmoidă a cubitusului ajunge în contact cu condilul humeral.

În luxațiile complete, cînd cavitatea sigmoidă ajunge în contact cu epicondilul, se rupe obligator și ligamentul anterior, uneori și cel lateral extern.

Simptomele sînt caracteristice : cotul apare lățit în sens transversal, în vreme ce antebrațul pronat se găsește în semiflexie. La palpare se poate simți, în afară, capul radiusului, iar pe partea internă a cotului epitrohleea și partea internă a trohleei. Mișcările de flexie-extensie nu se pot face, dar, în schimb, au apărut mișcări de înclinare laterală a cotului.

Tratament. Reducerea luxației, făcută sub narcoză, este relativ ușoară ; în vreme ce ajutorul face o tracțiune în axul antebrațului, chirurgul împinge înăuntru proeminența externă a cotului.

II.3.3.3.2. LUXAȚIILE INTERNE

Pentru producerea acestor luxații cedează, în primul rînd ligamentul lateral extern, apoi cel anterior și uneori și cel lateral intern. Cotul este lățit în sens transversal, ușor flectat, cu antebrațul pronat sau semipronat, deviat înăuntru. În partea externă, epicondilul se vede ca o proeminență deosebită de normal. Mișcările de flexie-extensie sînt limitate dar, și la acest fel de luxație apar mișcări anormale de înclinare laterală.

II.3.3.4. LUXAȚIILE DIVERGENTE DE COT

În acest tip de luxații, foarte rare de altfel, ruperea ligamentelor radiocubitale superioare permite luxația fiecărui os în mod divergent : radius înainte și cubitus îndărăt, în luxațiile anteroposterioare, sau cubitus înăuntru și radius în afară, în luxațiile transversale.

Clinic, cotul apare mărit în sens anteroposterior sau transversal, în funcție de sensul deplasării : mișcările sînt abolite.

Reducerea, sub narcoză, nu pune probleme deosebite.

II.3.3.5. LUXAȚIILE IZOLATE ALE CAPULUI RADIAL

Aceste luxații trebuie deosebite atît de luxația asociată cu fractură de cubitus de tip Monteggia-Stănciulescu, cît și de subluxația de cap radial a copiilor mici, cunoscută sub denumirea de „pronația dureroasă de cot". Capul radial se luxează cel mai des anterior, mai rar posterior și foarte rar extern.

• L u x a ț i i l e a n t e r i o a r e au ca mecanism de producere o cădere pe fața posterioară a antebrațului, care duce cotul în hiperextensie. Obișnuit, se rup ligamentul lateral extern, ligamentul anterior și ligamentul inelar.

Clinic, capul radial, împins anterior, mărește diametrul anteroposterior al cotului și poate să fie simțit cum rulează sub plica cotului în mișcările de pronație-supinație. Antebrațul, plasat în flexie și semipronație, are mișcările de flexie limitate.

Tratament. Reducerea luxației se face cu cotul flectat, ajutorul trăgînd în axul antebrațului ; chirurgul apasă pe capul radial în jos și îndărăt pînă ce ajunge sub condilul humeral. Imobilizarea se face într-un unghi ușor ascuțit (în jur de 80°) pentru două săptămîni. Cînd reducerea nu se menține, este indicat tratamentul chirurgical.

• L u x a ț i i l e p o s t e r i o a r e, rare, permit să se simtă capul radial proeminînd îndărătul condilului humeral. Mișcările antebrațului sînt ușor limitate, în afară de supinație care nu se poate face deloc.

Reducerea, în general ușoară, necesită o imobilizare în extensie și supinație timp de 7—8 zile.

• L u x a ț i i l e e x t e r n e sînt foarte rar întîlnite și par să fie secundare unei prime deplasări anterioare. Ligamentul inelar rupt poate să împiedice reducerea ; în acest caz este indicat tratamentul chirurgical.

II.3.3.6. SUBLUXAȚIA CAPULUI RADIAL LA COPIII MICI (PRONAȚIA DUREROASĂ DE COT)

Pronația dureroasă a copiilor mici sau subluxația capului radial este o formă cu totul specială, frecvent întîlnită, a traumatismelor de antebraț, apărînd numai între 1 1/2 și 5 ani.

Copilul este adus la consultație pentru dureri la nivelul cotului și impotență funcțională a membrului superior. Aceste simptome au apărut

brusc, după o manevră cu totul caracteristică făcută pe antebraț; este vorba de o tracțiune mai puternică, pe mîna răsucită concomitent în pronație, tracțiune aplicată în axul antebrațului, atunci cînd copilul a fost ridicat cu oarecare violență de mînă, spre a-l feri să cadă, spre a-l sălta



Fig. II.41. — Modul de producere a pronației dureroase de cot.

pe trotuar ori pe o treaptă de scară (fig. II.41) sau, uneori, în momentul îmbrăcării, cînd mîna este trasă și răsucită mai brusc, ca să fie scoasă din mîneca hăinuței. Copilul începe să plîngă, brațul îi atîrnă de-a lungul trunchiului, cu cotul ușor flectat și antebrațul în pronație. Cea mai mică încercare de mișcare este dureroasă. Cotul nu este tumefiat. Palparea, făcută delicat și cu multă răbdare, permite să se precizeze localizarea durerii la nivelul capului radial.

Tratamentul este cît se poate de simplu : se apucă mîna copilului și, trăgînd ușor de ea, se face, concomitent, o mișcare de supinație și de flexie a antebrațului. O dată cu perceperea tactilă a unei senzații de resort care a scăpat, se obține și vindecarea : copilul poate să-și miște cotul, să-și folosească mîna. Uneori ezită să o facă, de frica durerii ; în acest caz, cîteva mișcări făcute pasiv îl conving că durerea a dispărut. Rareori este nevoie de susținut antebrațul într-o eșarfă, pentru cîteva ore.

Ca mecanisme patogenice sînt incriminate : o subluxație a capului radial, care ajunge sub ligamentul inelar în timpul acestei tracțiuni în pronație sau, în timpul aceleiași mișcări, trecerea tuberozității bicipitale și agățarea acesteia îndărătul crestei posterioare a cavității subsigmoidiene a cubitusului.

Recidivele, care se observă în unele cazuri, se răresc progresiv, pentru a înceta o dată cu depășirea vîrstei de 5 ani.

Bibliografie

REECH H. — Pronaţia dureroasă, *Der Chirurg.*, 1961, 32, 2.
SILIGUINI P. L. — Pronaţia dureroasă, *Minerva Ortop.*, 1963, 14, 9.

II.3.4. PARALIZIILE COTULUI

II.3.4.1. PARALIZIILE DIN POLIOMIELITĂ

La membrul superior, paraliziile interesează în primul rînd umărul, apoi cotul şi mîna. Aceste atingeri trebuie privite în ansamblu, rareori fiind afectată numai o singură articulaţie, dar nu este mai puţin adevărat că atît clinic, cît şi din punct de vedere terapeutic, trebuie cunoscute leziunile care interesează fiecare articulaţie în parte.

Cotul permite mişcări de flexie-extensie şi de pronaţie-supinaţie. În funcţie de muşchii paralizaţi, aceste mişcări vor fi deficitare sau nu se vor face deloc.

Fig. II.42. — Operaţia Steindler pentru paralizia flexorilor cotului.

• *Paralizia tricepsului brahial* face imposibilă extensia activă a cotului. Extensia pasivă poate să fie făcută utilizînd greutatea antebraţului şi a mîinii, atunci cînd bolnavul duce braţul în proiecţie anterioară sau cînd acesta atîrnă de-a lungul corpului. Lipsa de echilibru dintre flexori şi extensori dăunează preciziei mişcărilor. Dacă tricepsul nu este complet paralizat, acţiunea lui poate să fie întărită prin transplantarea capătului de origine al brahiostiloradialului pe faţa posterioară a humerusului.

• *Paralizia flexorilor cotului*, adică a bicepsului brahial, a brahialului anterior şi a brahiostiloradialului, reprezintă o invaliditate severă pentru membrul toracic respectiv. Dacă brahiostiloradialul nu este paralizat, el poate să facă un oarecare grad de flexie, dar aceasta rămîne slabă, puţin eficientă.

Pentru recăpătarea flexiei cotului pot să fie transplantaţi muşchii epitrohleeni pe humerus, imediat deasupra gropiţei coronoide (operaţia Steindler, fig. II.42). Rezul-

tatele sînt bune, dar extensia se limitează la 90°, iar la flexie se adaugă și un oarecare grad de pronație.

• *Cotul balant* apare cînd sînt paralizați atît flexorii cît și extensorii. În această situație poate să fie indicată o artrodeză de cot (la sfîrșit de creștere pentru copii), cu anchiloză în jur de 90° și semipronație.

• *Paralizia mușchilor supinatori* se însoțește de o retracție a mușchilor antagoniști care fixează antebrațul în pronație. Este necesară, în acest caz, dezinserția mușchilor pronatori.

II.3.4.2. PARALIZIILE DE COT DIN INFIRMITATEA MOTORIE DE ORIGINE CEREBRALĂ (I.M.C.)

La atitudinea de flexie a cotului, pe care poate să o prezinte un copil cu infirmitate motorie de origine cerebrală, trebuie amintită limitarea parțială a extensiei, care nu se poate face decît pînă la 135—140°. Acest grad de libertate redusă a mișcărilor de flexie-extensie nu supără prea mult pe bolnav, utilizarea membrului toracic pentru lucru, scris, toaletă, făcîndu-se cu cotul semiflectat. Pentru mișcarea de pronație-supinație situația este diferită ; spasticul hemiplegic își ține antebrațul în pronație forțată, poziție la care se asociază, de obicei, o flexie a pumnului și a degetelor, astfel încît funcția membrului toracic respectiv este mult sau total stînjenită.

Corectarea pronației trebuie făcută, în primul rînd, printr-o reeducare timpurie și susținută. Tratamentul chirurgical — neurectomia ramurilor din median destinate pronatorului rotund sau dezinserția distală a acestui mușchi — pot să permită o supinație pasivă, uneori și aceasta tranzitorie.

Pentru obținerea unor rezultate mai bune, Keats propune dezinserția distală a pronatorului rotund și transplantarea lui pe primul radial. La această intervenție Steindler adaugă transplantarea cubitalului anterior, după trecerea lui pe fața dorsală, pe marginea externă a radiusului (fig. II.43). Denischi și Judet transplantează capătul inferior al pronatorului rotund,

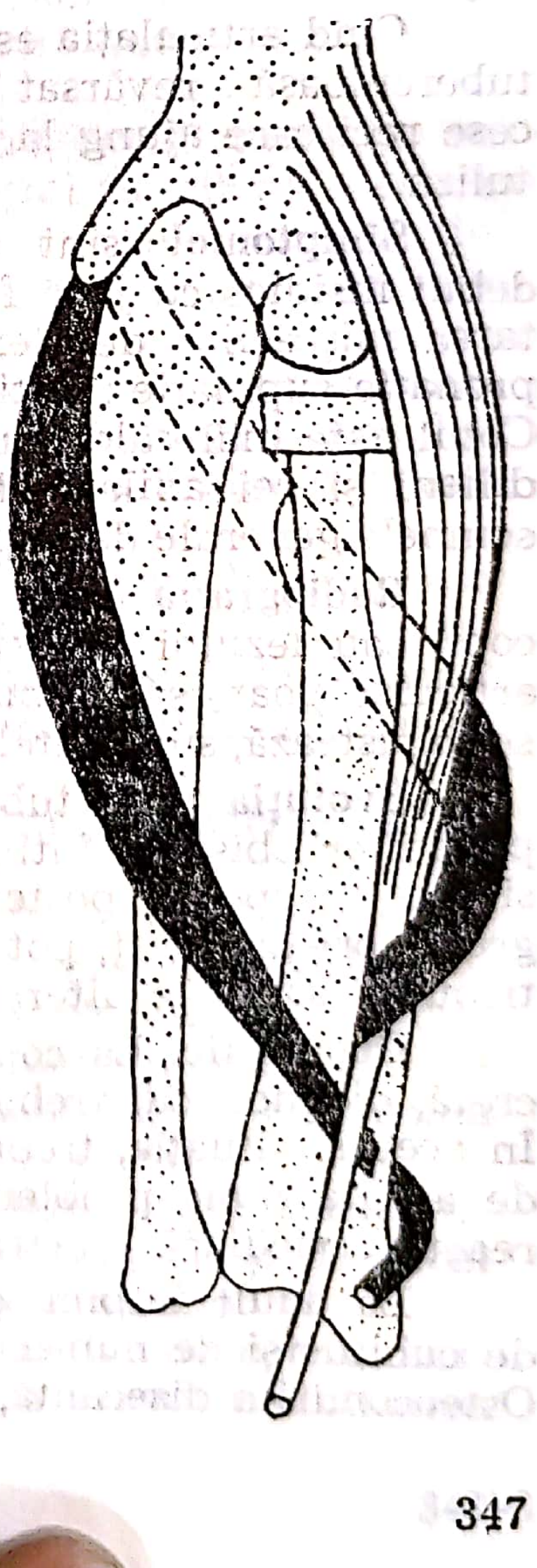

Fig. II.43. — Operația Keats asociată cu operația Steindler, pentru corectarea pronației din infirmitatea motorie de origine cerebrală.

trecut interosos, pe fața anterioară a radiusului, astfel încît să îl transforme în mușchi supinator.

Ca pentru toate intervențiile pe membrul toracic, la bolnavul I.M.C. nu trebuie să se uite greutatea de a obține rezultate bune fiind un bolnav cu coeficient intelectual slab, cu tulburări de sensibilitate superficială și profundă, și care nu cooperează pentru reeducare.

II.3.5. TUBERCULOZA COTULUI

Între osteoartritele tuberculoase ale membrului toracic, cotul reprezintă localizarea cea mai frecventă. Leziunea inițială este o osteită de cubitus, mai rar de trohlee sau de condil humeral, niciodată de radius. La copil, debutul poate să fie plecat de la o *spina ventoza* a extremității superioare a cubitusului ; la adult, o osteită de apofiză coronoidă sau de olecran. Tratate în timp util, aceste osteite se pot vindeca înainte de interesarea articulației. Adeseori, bolnavul prezintă concomitent și alte localizări bacilare, care la copii interesează, de obicei, oasele mici de la mînă și de la picior, iar la adolescent și la adult articulațiile mari : șold, genunchi, coloană vertebrală.

Cînd articulația este invadată, leziunile evoluează ca în orice artrită tuberculoasă : revărsat intraarticular, fongusuri în fundurile de sac, abcese reci care ajung la părțile moi periarticulare, abcese care se pot fistuliza.

Simptomele sînt acelea comune tuberculozelor osteoarticulare : debut insidios cu jenă funcțională progresivă, care ajunge curînd la limitarea mișcărilor de flexie, dar în special de extensie, mai tîrziu și de pronație-supinație ; articulația se tumefiază, apare atrofia musculaturii. Cotul este mai cald, cu reliefurile osoase șterse, ganglionii supraepicondilieni și cei axilari sînt măriți. Aceste semne locale sînt asociate cu semnele generale de impregnare bacilară.

Radiografia poate să arate o imagine de *spina ventoza* cubitală la copil sau leziuni de osteită pe cubitus și pe humerus la adult ; spațiul articular poate să fie mărit la debutul prinderii articulare apoi, interlinia se îngustează, suprafețele articulare devin neregulate.

Evoluția unei tuberculoze de cot netratate duce la apariția complicațiilor obișnuit întîlnite în toate osteoartritele bacilare : abcese reci, situate în special posterior, pe laturile olecranului, de unde pot să migreze spre antebrat, pot să fistulizeze și pot să se infecteze secundar, contribuind astfel la alterarea stării generale și agravînd prognosticul.

Diagnostic. La copil, în momentul cînd reacția articulară este discretă, diagnosticul trebuie făcut cu o *spina ventoza* localizată la cubitus. În aceeași situație, trebuie eliminată și o periostită sifilitică. În perioada de artrită pune probleme de diagnostic reumatismul, o osteomielită cu reacție articulară, o artrită traumatică.

La adult trebuie diagnosticate osteitele bacilare sau osteomielitele de cubitus și de humerus, în faza cînd reacția articulară este la început. Osteocondrita disecantă, epicondilita jucătorilor de tenis, infecțiile bursei

Scanned with OKEN Scanner

olecraniene, se pot diagnostica relativ ușor. Nu trebuie uitat diagnosticul cu reumatismul cronic sau subacut.

Tratamentul modern, cu tuberculostatice, a schimbat atît evoluția cît și prognosticul tuberculozei de cot.

În faza de osteită, leziunile trebuie tratate chirurgical, sub protecție de tuberculostatice, evitîndu-se astfel invadarea articulației.

În faza de artrită, tratamentul necesită imobilizarea articulației în aparat gipsat (în flexie de 90° și semipronație), aparat căruia i se face o fereastră pentru aplicarea tratamentului local cu tuberculostatice. Focarele bacilare cubitale sau humerale, bine delimitate, pot să pună indicația unui tratament chirurgical. Bineînțeles, la tratamentul local se asociază tratamentul specific și general al tuberculozelor osteoarticulare.

Pentru cazurile în care tratamentul a fost neglijat, iar bolnavul a rămas cu un cot dureros, în poziție vicioasă, la copil poate să fie indicată o rezecție economică de tip Ménard, la adult fiind preferată o artrodeză de cot, în poziție funcțională.

II.3.6. REDORILE COTULUI

O. MEDREA

Redorile cotului survin frecvent după traumatisme (fracturi, luxații sau entorse) sau după afecțiuni netraumatice (artrită reumatoidă, condromatoză, artroză).

După forma mai mult sau mai puțin strînsă a redorii, mișcările de flexie-extensie sînt reduse în grade variabile. Deficitul funcțional devine sever dacă cotul este fixat într-o poziție vicioasă (de exemplu în extensie sau pronație). Cînd și pronația-supinația se limitează, ca după fracturile extremității proximale a radiusului și deficitul crește.

Modificările anatomopatologice responsabile de redoare sînt : calus vicios al paletei humerale, osificări periarticulare prin smulgeri capsuloligamentare, capsulosinovită retractilă, miozită osifiantă a brahialului anterior ș.a.

De asemenea, un tratament inadecvat al diferitelor afecțiuni ale cotului, ca de pildă imobilizarea prelungită, urmată de o mobilizare intempestivă pasivă sau masaj, pot să fie prin excelență o sursă de redoare. Deficitul funcțional rezultat va fi în raport cu forma clinică a redorii, cu vîrsta și cu profesiunea bolnavului.

Tratamentul profilactic este cel mai eficace dacă rezolvă, pe cît posibil corect, diferitele leziuni.

În caz de osteosinteză, aceasta se impune să fie fermă și executată atraumatic, urmată de o mobilizare precoce activă, cu posturi alternative, cu luptă împotriva edemului care riscă să se organizeze fibros periarticular, poziție proclivă a membrului toracic ș.a. Cooperarea bolnavului la recuperarea funcțională reprezintă un factor indispensabil, ținînd seama că evoluția spre ameliorare se poate întinde pînă la 1—2 ani.

Tratamentul curativ constă din procedee de recuperare conservatoare sau chirurgicală, în raport de situația anatomoclinică și deficitul funcțional : hidrochinetofizioterapie asociată cu ergoterapie.

Oganezian și Sevcenko folosesc la tratarea redorilor de cot un dispozitiv original, cu broșe Kirschner transosoase, care permit mobilizarea

articulară activă sau pasivă, cu efect concomitent de tracţiune, ceea ce destinde ligamentele retractate, responsabile de limitarea mişcărilor.

Dacă deficitul funcţional rămîne ca atare după epuizarea procedeelor amintite, se poate recurge la tratamentul chirurgical, care constă după situaţie în : a) ablaţia unei osificări a brahialului anterior, după o prealabilă maturare prin radioterapie antirecidivantă ; b) rezecţia unui calus vicios de cap radial ; c) artroliza mobilizatoare, operaţie complexă care constă din abord bilateral al cotului, cu alungirea tendonului tricipital, dezinserţia celui bicipital, emondajul ţesutului scleros sau osificărilor periarticulare, capsulectomie largă. Postoperator : se imobilizează 2—3 zile în poziţie funcţională, mobilizare secundară activă, atele posturale. Rezultatele sînt destul de mulţumitoare, cu ameliorare posibilă în timp ; d) artroplastia prin hemirezecţia cotului rămîne indicată la eşecul artrolizei sau chiar de la început, în redori foarte strînse. Rezultatele funcţionale sînt incomplete, cu risc de instabilitate şi de scăderea forţei musculare, cu deviaţie secundară a cotului ; e) artroproteza totală articulată a cotului, din vitalium, tip Dee şi variantele, au indicaţii excepţionale, în redorile foarte strînse echivalente unei anchiloze infirmizante.

II.4. ANTEBRAŢUL

II.4.1. MALFORMAŢII CONGENITALE

D. VEREANU

II.4.1.1. SINOSTOZA RADIOCUBITALĂ

Sinostoza radiocubitală este o malformaţie relativ rară, adesea ereditară, predominînd la sexul masculin. Cele două oase sînt sudate la nivelul extremităţii lor superioare, extrem de rar şi la nivelul extremităţilor inferioare. Unirea dintre ele se face, de obicei, pe o distanţă de 2—3 cm, cu travee osoase care trec de la un os la celălalt. Mai rar este vorba de o unire fibroasă, cînd cele două extremităţi îşi păstrează oarecum conturul normal.

Dintre cele două oase, cubitusul îşi păstrează forma anatomică ; radiusul apare mai încurbat, iar extremitatea lui proximală este mai totdeauna malformată ; uneori capul radiusului lipseşte, şi atunci diafiza pare implantată în extremitatea superioară a cubitusului ; alteori, capul radial este deformat, luxat anterior.

Antebraţul este situat în poziţie de pronaţie, mai mult sau mai puţin accentuată.

Alături de malformaţia osoasă se întîlnesc şi anomalii musculare : bicepsul poate să fie unit cu brahialul anterior, iar scurtul supinator este atrofiat.

Simptome. Atitudinea permanentă de pronaţie a antebraţului produce o jenă funcţională, cu atît mai accentuată, cu cît pronaţia este mai mare. Pronaţia nu poate să fie redusă şi bolnavul îşi ţine mîna întoarsă înăuntru sau chiar îndărăt. Flexia şi extensia se fac normal la nivelul cotului ; mişcările pumnului şi ale degetelor sînt normale.

Tulburarea funcţională pe care o dă lipsa mişcărilor de pronaţie-supinaţie este compensată, în parte, de mişcările de rotaţie ale humerusului. Cînd antebraţul este fixat în semipronaţie, tulburarea funcţională este redusă şi, de obicei, părinţii observă destul de tîrziu anomalia (la vîrsta de 4—5 ani).

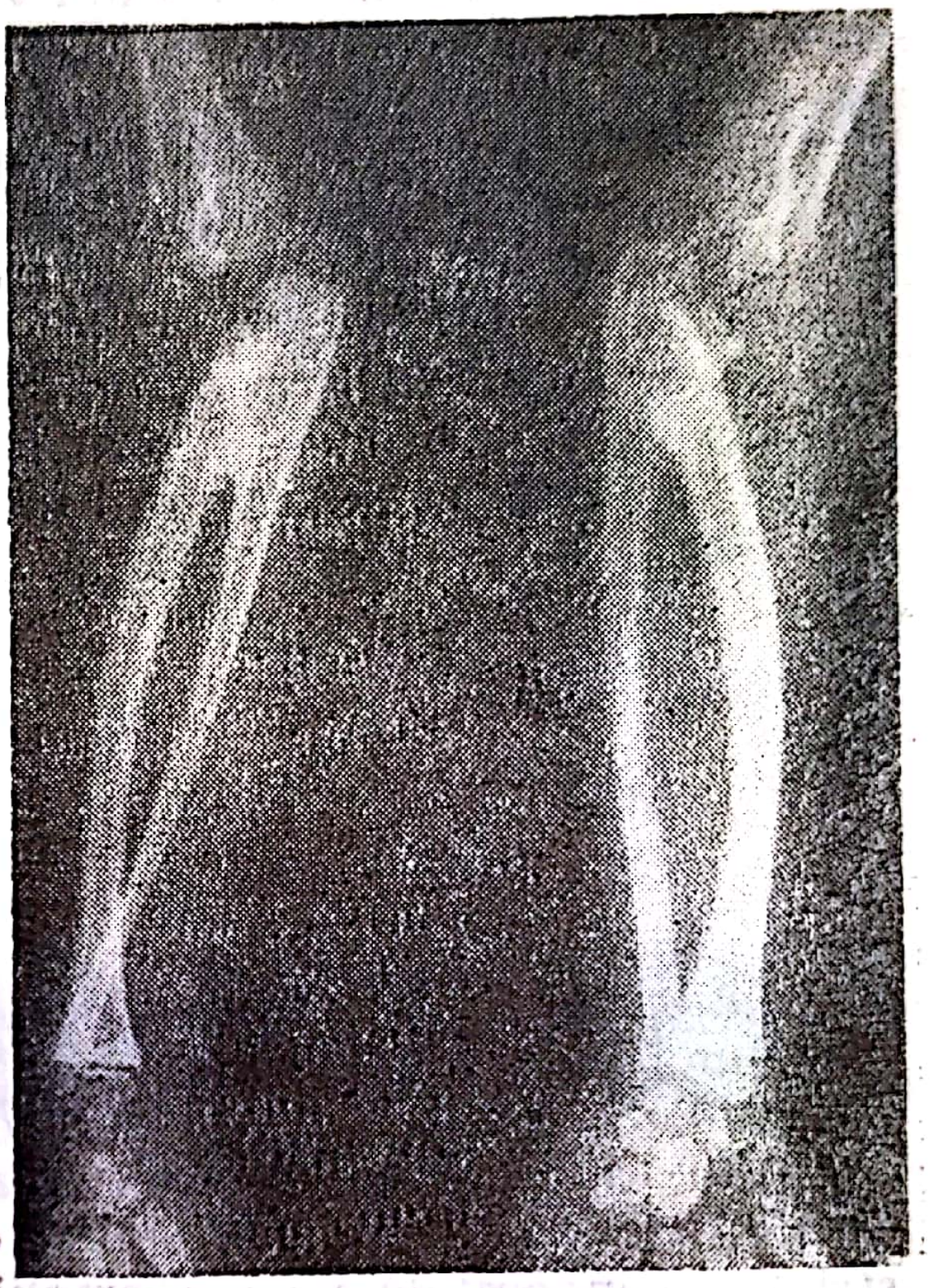

Fig. II.44. — **Sinostoză radiocubitală; imagine radiografică de faţă şi de profil.**

Radiografia precizează leziunile, arătînd întinderea sinostozei şi pronaţia radiusului (fig. II.44).

Tratament. Rezultatul tratamentului operator, cînd se încearcă separarea celor două oase şi reconstrucţia unei articulaţii mobile, este mai întotdeauna un insucces, datorită malformaţiilor radiale şi musculare asociate şi redorii articulaţiei radiocubitale inferioare. Din această cauză, dacă jena funcţională este suportabilă, se renunţă la tratamentul operator, care nu poate oferi mai mult. Numai în cazul unei pronaţii exagerate, atitudinea vicioasă trebuie modificată, în sensul unei semipronaţii obţinute printr-o dublă osteotomie.

II.4.1.2. LUXAŢIA CONGENITALĂ A CAPULUI RADIAL

Luxaţia congenitală a capului radial este o malformaţie cu caracter ereditar, care interesează mai mult sexul masculin. Unilaterală în mai bine de jumătate din cazuri, întîlnită cu frecvenţă mai mare de partea dreaptă, este asociată întotdeauna unei insuficiente dezvoltări a cubitusului. În funcţie de gradul hipoplaziei cubitale, deplasarea capului radial va fi mai redusă sau mai exagerată.

Capul radial deformat, turtit, se luxează aproape totdeauna posterior.

Cînd malformația cubitală este minoră, capul radial se subluxează în afară și îndărăt, dar aspectul cotului și al antebrațului este puțin modificat; numai radiografic se poate constata nepotrivirea dintre căpceanul radial și condilul humeral. Cum tulburările funcționale sînt minime, malformația trece neobservată și, abia mai tîrziu, după pubertate, pot să apară dureri la efort.

Cînd malformația cubitală este accentuată, radiusul se luxează complet, capul radial ajungînd să proemine sub tegumentele regiunii inferioare a brațului. Antebrațul apare scurtat, cu cotul deviat în *varus*. Jena funcțională este marcată, în special pentru mișcarea de flexie-extensie.

Tratament. Pentru subluxații cu tulburări funcționale minime, evitarea eforturilor și masajul sînt suficiente. În formele grave, cu deplasare mare a capului radial, în locul rezecției clasice a extremității osoase, este preferabil să se facă, după pubertate, o repunere a capului radial prin scurtarea diafizei.

II.4.1.3. MALFORMAȚIILE DE ANTEBRAȚ CU RĂSUNET ASUPRA MÎINII

Anomaliile scheletice de la nivelul oaselor antebrațului se datoresc unei hemimelii parțiale sau totale, radiale în primul rînd, mai rar cubitale. Sprijinul inegal pe care-l oferă antebrațul malformat oaselor carpului, duce la atitudinea vicioasă permanentă a mîinii pe antebraț, poziție vicioasă care predomină clinic și funcțional, constituind *mîna strîmbă congenitală* prin anomalii ale oaselor antebrațului.

II.4.1.4. ABSENȚA PARȚIALĂ SAU TOTALĂ A RADIUSULUI

Malformația radială care determină apariția unei mîini strîmbe radiopalmare se întîlnește mult mai des decît cea cubitală. Această frecvență mai mare pare să fie datorată dezvoltării sale embriologice mai tîrzii.

Absența parțială sau totală a radiusului interesează cel mai adesea sexul masculin și prezintă un caracter ereditar. În două treimi din cazuri, leziunea este unilaterală.

Radiusul poate lipsi în întregime sau, mult mai rar, lipsește numai partea lui inferioară. Destul de des, malformația interesează și raza radială a mîinii, policele și metacarpianul său lipsind complet sau fiind abia schițate. Uneori, poate lipsi și indexul. La rîndul său, humerusul poate să prezinte o aplazie de condil și de epicondil.

Rămas drept unic suport al antebrațului, cubitusul este mai scurt decît de obicei, mai gros și încurbat.

Malformații importante se întîlnesc și la nivelul părților moi din raza radială: unele grupe musculare pot să lipsească, altele prezintă dispoziții și inserții anormale. Artera radială, mai subțire decît obișnuit,

are traiectul modificat sau lipsește în întregime. Nervul radial se poate termina la nivelul cotului.

Simptome. Mîna strîmbă apare flectată și foarte mult înclinată de partea radială a unui antebraț scurt (fig. II.45). Extremitatea distală a cubitusului proemină sub tegumente, pe marginea internă a carpului.

Fig. II.45. — Mînă strîmbă congenitală bilaterală prin absența radiusului.

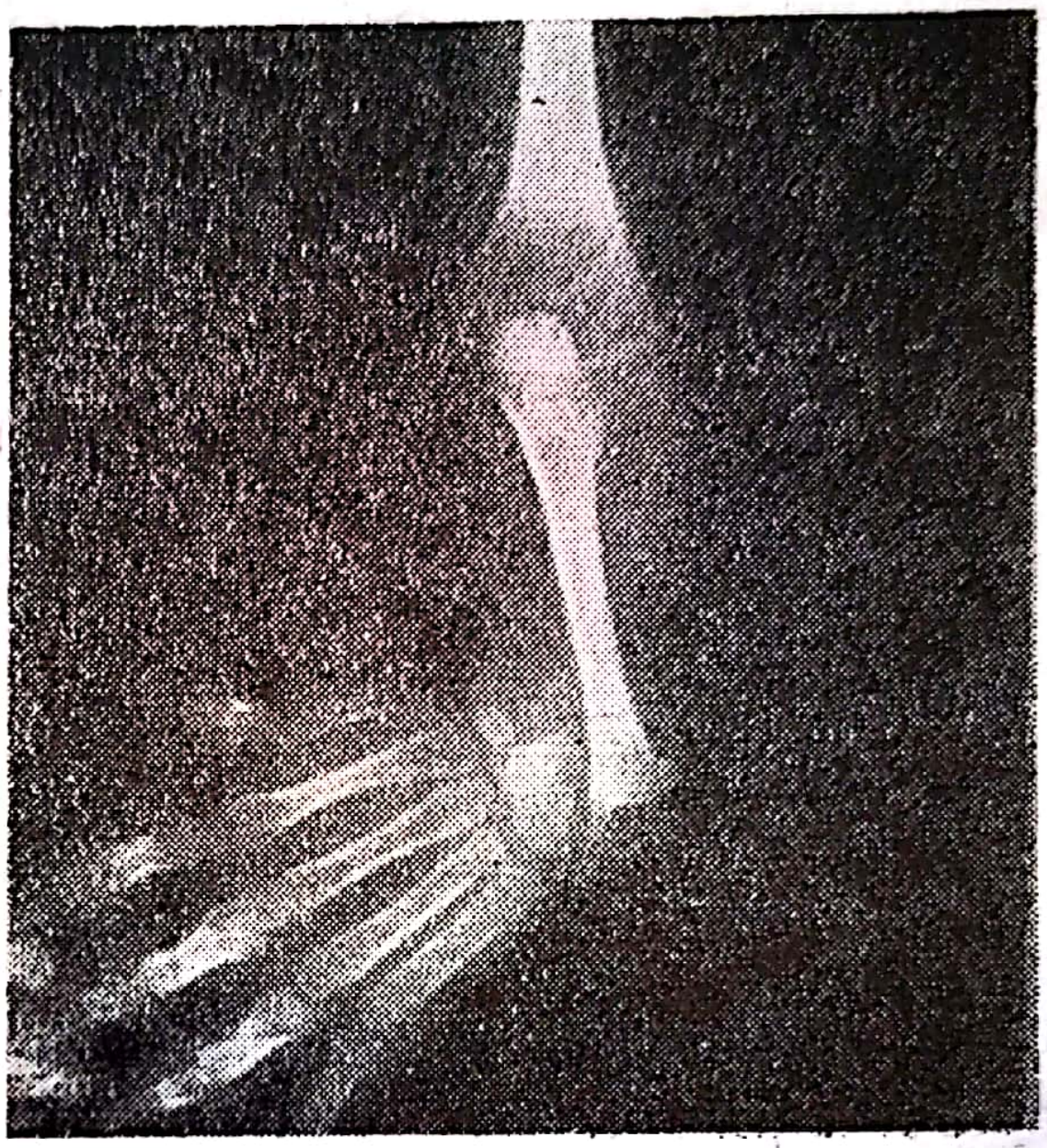

Fig. II.46. — Mînă strîmbă congenitală prin absența radiusului: carpul se sprijină pe fața anteroexternă a cubitusului.

Mișcările active sînt foarte reduse. În încercările pasive de corectare a poziției vicioase, tendoanele flexorilor și ale marelui palmar se întind, fac coardă, arătînd retracția musculotendinoasă care se opune reducerii. Retracția se accentuează cu timpul; cubitusul se luxează tot mai mult pe carp.

Radiografic, se poate vedea cum carpul se sprijină pe cubitus la nivelul unei fațete situate anteroextern pe metafiza cubitală (fig. II.46).

Alături de forma gravă descrisă, există forme discrete, cînd se constată, radiografic, un radius mai puțin dezvoltat, care determină o amplă înclinare radială a mîinii.

Tratament. În general, tratamentul mîinii strîmbe radiale este dificil. Dacă pentru formele ușoare, redresarea obținută prin aparate gipsate succesive, completată cu exerciții de prehensiune și masaj, permite o funcționalitate acceptabilă, pentru formele mai severe, tratamentul ortopedic nu mai ajunge, retracția musculotendinoasă agravînd progresiv situația.

Tratamentul chirurgical este indicat în toate formele grave, cu impotență funcțională accentuată. În primul rînd, trebuie obținută corec-

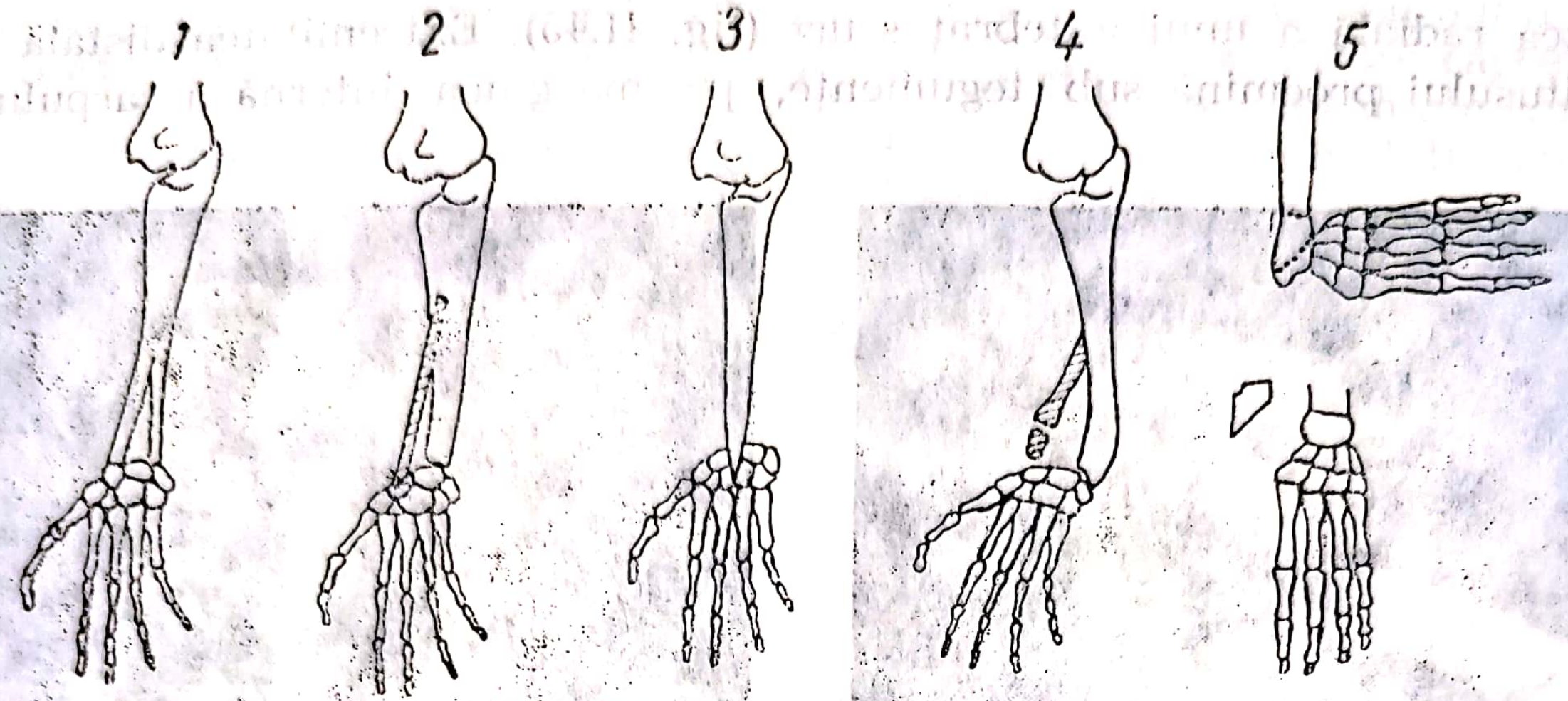

Fig. II.47. — Procedee chirurgicale de stabilizare a unei mîini strîmbe radiale: procedeul Froelich (1); procedeul Albee (2); procedeul Steindler (3); procedeul Starr-Riordan, cu transplantarea extremității superioare a peroneului (4); procedeul Romano (5).

tarea deformației prin operația de dezinserție a mușchilor retractați și apoi menținerea redresării.

În schițele din fig. II.47 se văd modalitățile chirurgicale variate de stabilizare a redresării obținute.

II.4.1.5. ABSENȚA PARȚIALĂ SAU TOTALĂ A CUBITUSULUI

Malformația cubitală care duce la apariția unei mîini strîmbe cubitopalmare este întîlnită mult mai rar decît cea radială.

Lipsa completă (foarte rară) sau parțială a cubitusului, în afară de mîna strîmbă cubitală pe care o produce, dă naștere, prin lipsa de sprijin cubitohumeral a antebrațului, și unei luxații a extremității superioare a radiusului. Radiusul este încurbat, mai gros și mai scurt decît normal. Frecvent, lipsa razei cubitale se prelungește și la mînă, cînd pot să fie interesate ultimele 2—3 raze digitale.

Aspectul clinic este asemănător aceluia întîlnit în cazul mîinii strîmbe radiopalmare, doar că înclinarea laterală se face spre partea internă a antebrațului. Adducția este însoțită întotdeauna de flexie. Mîna strîmbă cubitală este mai puțin deformată decît cea radială, sprijinul radiocarpian fiind mai bun și mai complet decît cel cubitocarpian, tot-

deauna insuficient. Din această cauză și funcționalitatea este mai bună, astfel încît tratamentul ortopedic este în general suficient, cel chirurgical avînd indicații mult mai rare.

II.4.1.6. MÎNA STRÎMBĂ CONGENITALĂ PRIN DISPLAZII MUSCULARE ALE ANTEBRAȚULUI

Mîna strîmbă congenitală fără malformație scheletică este o malformație rară, asemănătoare piciorului strîmb congenital *varus equinus*. Deviația mîinii pe antebraț se face în flexie și înclinare cubitală (fig. II.48). Încercările de redresare pun în tensiune tendoanele flexorilor și ale mușchilor cubitali.

La naștere, reducerea se face de obicei ușor, dar cu timpul, poziția vicioasă se fixează prin leziuni de retracție-fibroză ale grupelor musculare interesate. Dacă nu este tratată precoce, o dată cu creșterea, se produc deformări ale scheletului carpian și retracții capsulare, astfel încît malformația nu mai poate să fie redusă.

Tratamentul trebuie început imediat după naștere, ca și în cazul piciorului strîmb congenital și constă în redresări manuale repetate, co-

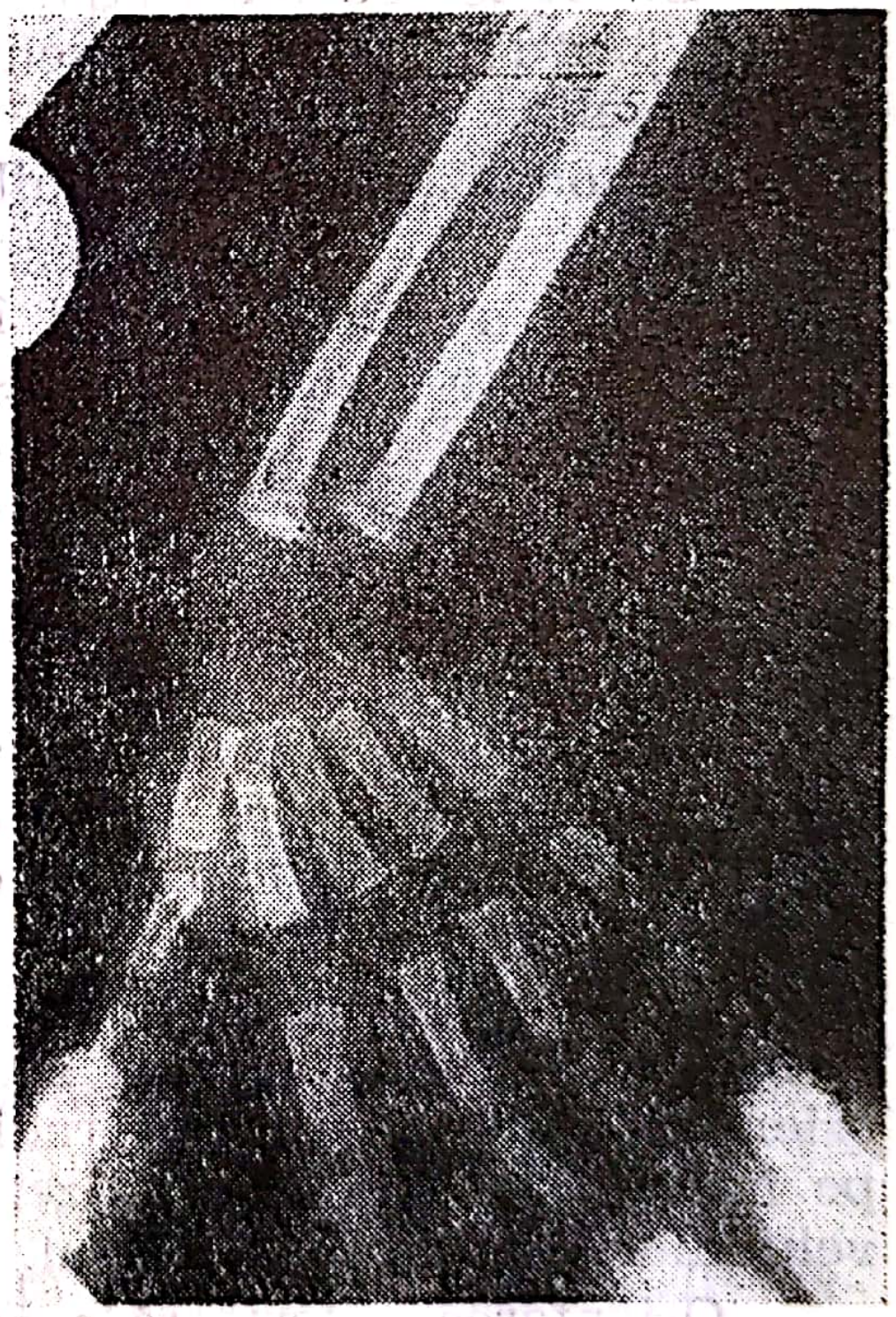

Fig. II.48. — Mînă strîmbă congenitală prin displazii musculare.

rectarea obținută fiind păstrată cu ajutorul unor aparate gipsate amovibile, atele de plastic etc.

La copiii care au fost aduși tîrziu, cu leziuni nereductibile, sînt necesare dezinserții ale mușchilor flexori și cubitali, după principiile intervenției Scaglietti-Gosset.

Bibliografie

BARTHEL F., MONTERDE P., PADOVANI J. P. — Les synostoses radio-cubitales congénitales chez l'enfant, *Chir Pédiatr.*, 1978, 19, 211—217.
COFFINIÈRE J., IACOBZONE D., MICHEL G. — Synostose radiocubitale congénitale. A propos d'un cas chez des jumelles univitellines, *Chir. Pédiatr.*, 1982, 23, 125—127.
FÈVRE M. şi colab. — Locul dezinserţiei muşchilor retractaţi şi a grefei de peroneu în tratamentul mîinii strîmbe prin aplazia de rază radială, *Mem. Acad. Chir.*, 1965, 91, 6—7, 244.
ROULLET J., PICAULT CH. — În legătură cu un caz de grefă a extremităţii superioare a peroneului la antebraţ pentru absenţa congenitală de radius, *Ann. Chir. Inf.*, 1965, 6, 321.

II.4.1.7. BOALA MADELUNG (RADIUS CURVUS)

Boala Madelung este datorată unei malformaţii de creştere, unei discondroplazii a extremităţii inferioare a radiusului, care produce o deformare a pumnului (simulînd o subluxaţie anterioară) şi o luxaţie posterioară a cubitusului.

Afecţiune ereditară şi familială, interesînd de preferinţă sexul feminim (3/4 din cazuri), frecvent bilaterală, este observată de obicei între 10 şi 15 ani.

Anatomopatologic, leziunile pot să fie sistematizate astfel :

— leziunile radiale constau, în primul rînd, într-o atrofie a jumătăţii interne a epifizei, astfel încît suprafaţa ei carpiană ajunge să fie orientată foarte oblic ; în acelaşi timp, această suprafaţă priveşte înainte mai mult decît normal, din cauza unei încurbări anterioare pe care o suferă extremitatea inferioară a radiusului. Pe lîngă această deformare, diafiza radială prezintă şi ea o încurbare laterală, cu concavitatea îndreptată intern, fapt ce se răsfrînge şi asupra epifizei, căreia îi măreşte oblicitatea, contribuind astfel la adducţia mîinii ;

— cubitusul, aproape normal ca formă, nu urmează deplasarea şi orientarea arterointernă a epifizei radiale, astfel încît rămîne luxat îndărăt, la aceasta contribuind diastazisul radiocubital produs de hemiatrofia epifizei radiale ;

— oasele carpului, lipsite de sprijinul normal radiocubital, nu mai formează un condil normal arcuit, ci iau forma de ogivă, adaptîndu-se orientării oblice a epifizei radiale. În felul acesta, semilunarul alunecă pe faţa foarte oblică a epifizei radiale, ajungînd în vîrful ogivei, la nivelul diastazisului radiocubital.

Orientarea anterioară a pumnului, care determină o funcţionalitate precară, obligă mîna să lucreze într-un anumit grad de extensie ; aceasta se face atît pe seama articulaţiilor carpometacarpiene, cît şi din articulaţia mediocarpiană. Privit din profil, pumnul apare deformat „în baionetă", mîna ajungînd într-un plan paralel cu antebraţul.

Pe lîngă aceste leziuni, clasic descrise, dintre care unele pot să fie mai mult sau mai puţin pronunţate, ducînd la o varietate destul de mare

de forme clinice, există și forme atipice, cînd încurbarea anterioară lipsește sau, mai rar, este înlocuită cu o încurbare posterioară.

Simptome. Tulburările funcționale pe care le produce boala se instalează progresiv și constau în oarecare neîndemînare pentru anumite mișcări, oboseală la mici eforturi sau mișcări repetate și chiar dureri la

Fig. II.49. — Boala Madelung : devierea mîinii în înclinare radială.

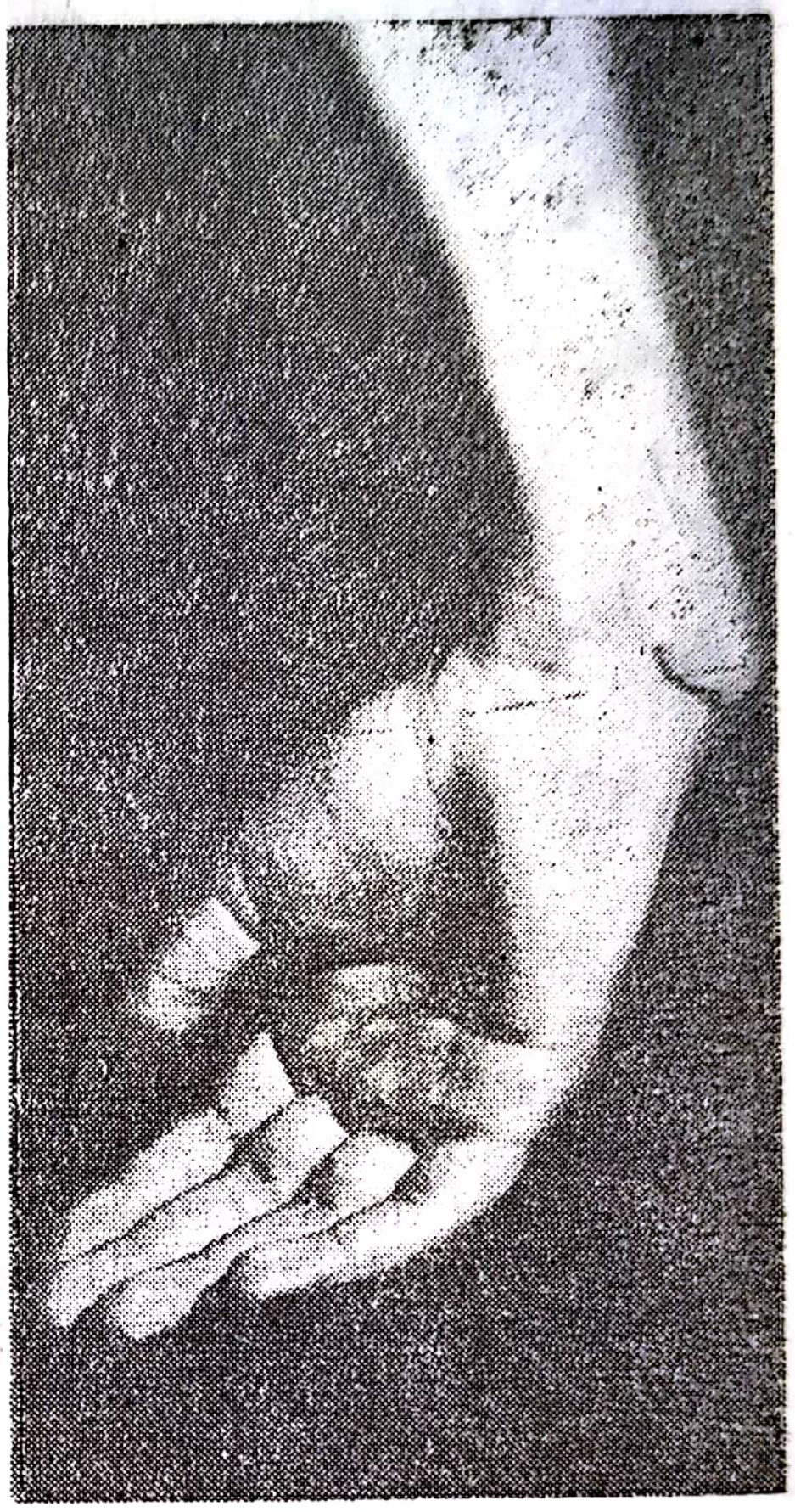

Fig. II.50. — Boala Madelung : capul luxat al cubitusului proemină pe fața posterointernă a pumnului.

nivelul pumnului. Uneori, aceste simptome, nu foarte pronunțate, trec nebăgate în seamă și bolnavul se prezintă la medic din motive estetice, deformația pumnului devenind evidentă.

Privind fața dorsală, pumnul și mîna apar deviate în înclinare radială (fig. II.49). Din profil, atrage atenția capul luxat al cubitusului, care face un relief anormal pe fața posterointernă a pumnului (fig. II.50). Antebrațul, pumnul și mîna sînt deformate „în baionetă".

La apăsare, cubitusul se mobilizează ușor, ca o „clapă de pian". Mișcările de extensie, de abducție și de supinație sînt limitate. Intensitatea tulburărilor funcționale variază cu gradul deformației.

Examen radiologic. Incidențele din față și din profil arată deformările radiusului, modificările condilului carpian și gradul de luxație a cubitusului (fig. II.51).

Evoluție. Deformarea, care începe să se evidențieze pe la 10—12 ani, se poate accentua pînă la sfîrșitul perioadei de creștere.

În cazurile ușoare, evitarea eforturilor permite o funcționalitate acceptabilă. În cazurile mai severe, cu deformare mai accentuată, pe

lîngă limitarea mișcărilor, se adaugă și fenomene de artrită cronică, mărind suferința.

Diagnostic. Diagnosticul pozitiv se face ușor în cazurile bilaterale. Dignosticul diferențial trebuie făcut cu unele afecțiuni care, deformînd

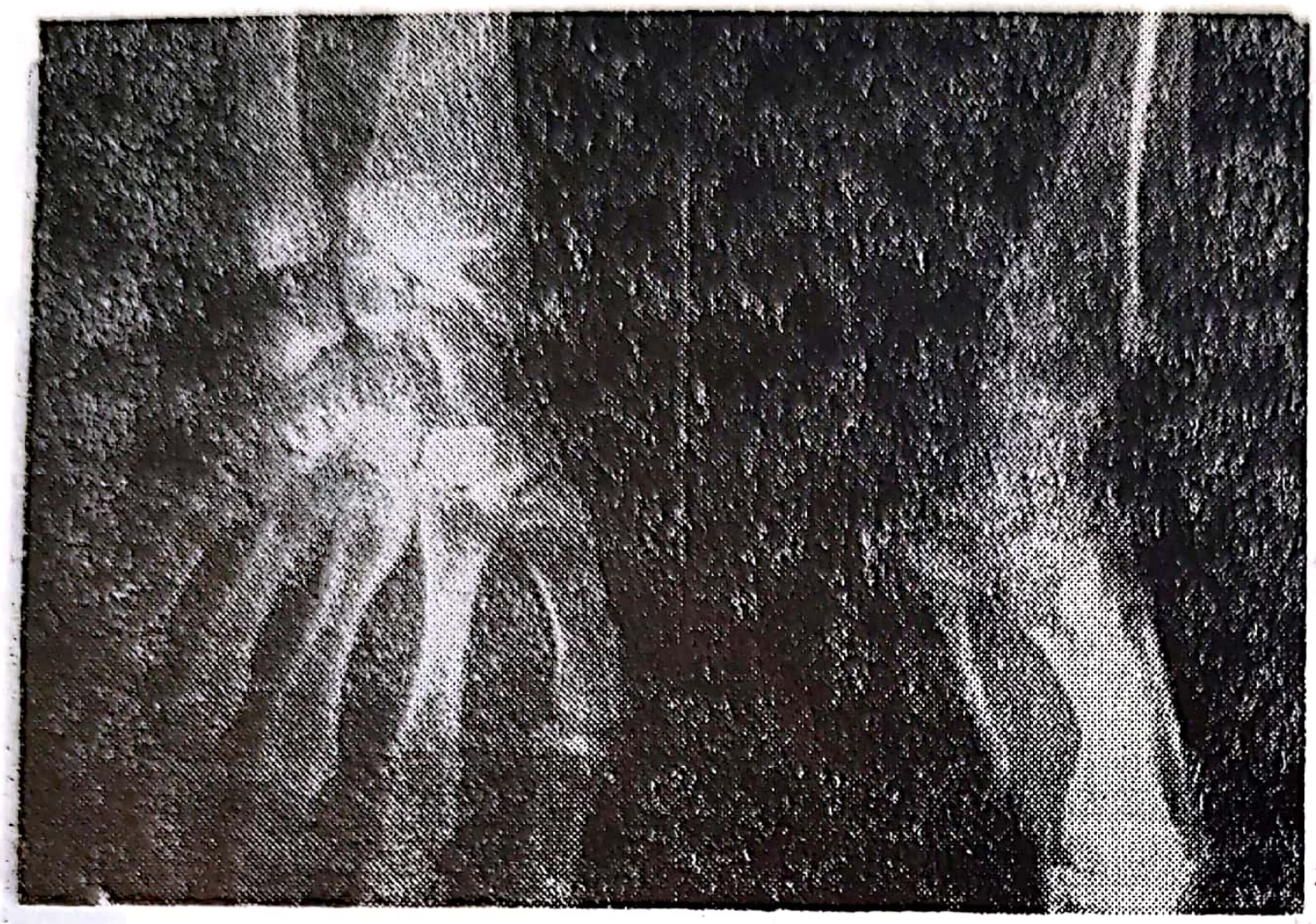

Fig. II.51. — Boala Madelung : radiografie de față și profil, arătînd deformarea radiusului, a condilului carpian și gradul de luxație a cubitusului.

radiusul, orientează pumnul vicios. În această categorie intră încurbările rahitice, cele produse de un calus vicios, de o leziune distrofică sau de o osteomielită de radius, de o malformație congenitală minoră cu „mînă strîmbă cubitală" și, mai ales, de boala osteogenetică, în care modificările de formă și de lungime ale oaselor antebrațului duc la aspecte asemănătoare acelora din boala Madelung.

Tratament. În formele ușoare, purtarea unui aparat protetic pînă la sfîrșitul creșterii, poate să evite exagerarea deformației.

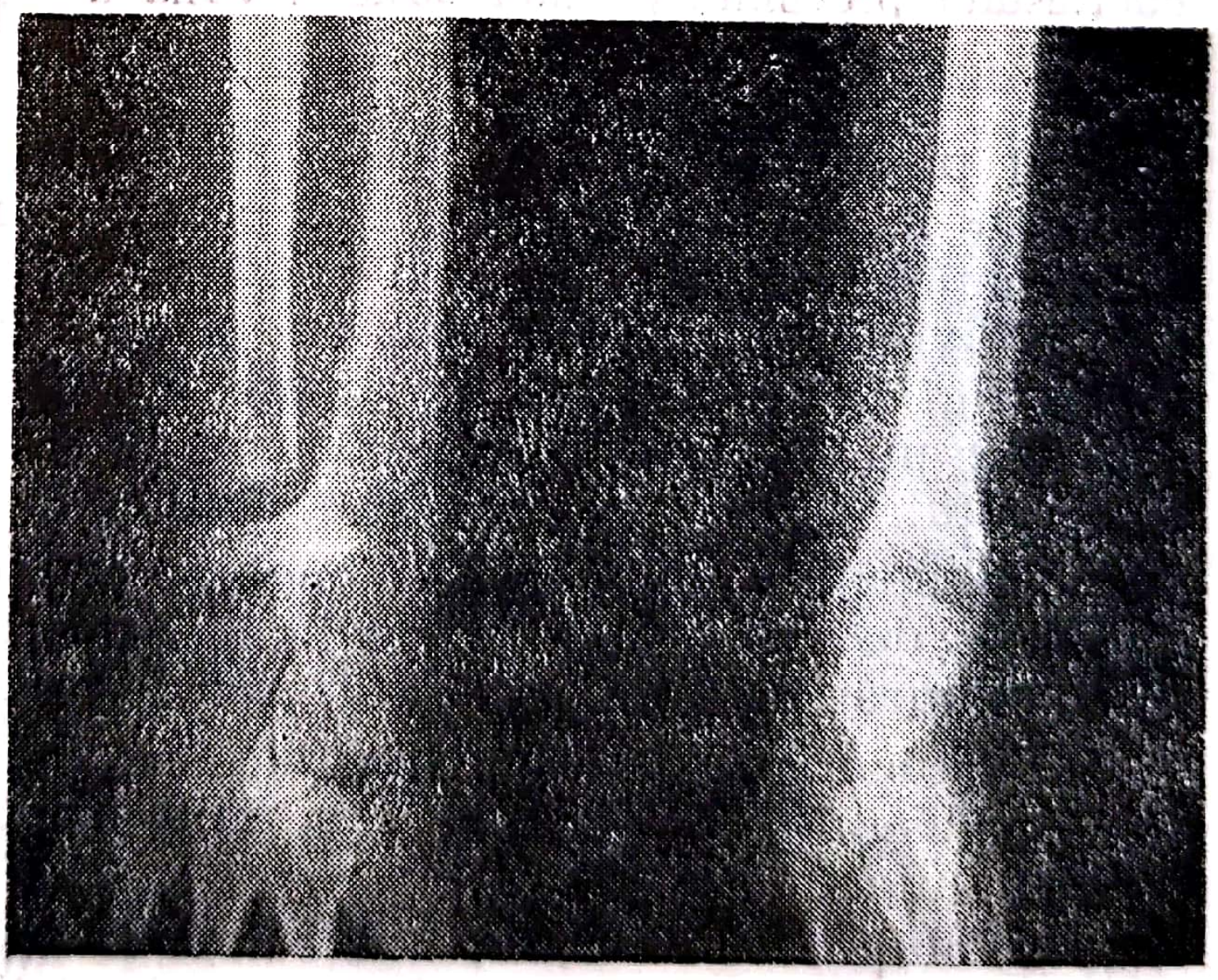

Fig. II.52. — Tratamentul chirurgical al bolii Madelung : rezecția extremității inferioare a cubitusului și acoperirea condilului carpian cu un sprijin osos, fixat în radius.

Intervenția chirurgicală este indicată în cazurile cu deformare redusă, dar dureroasă și, bineînțeles, în formele accentuate, cu jenă funcțională și aspect inestetic.

Osteotomia joasă de radius poate să orienteze mai bine fața inferioară a epifizei, dar pentru o bună acoperire a condilului carpian este necesară prelungirea internă a suprafeței articulare, cu ajutorul unui sprijin osos fixat în radius (fig. II.52 și II.53). Această intervenție se

Fig. II.53. — Rezultat operator la același bolnav (fig. II.52), după osteotomie joasă de radius, pentru orientarea mai bună a articulației pumnului.

face o dată cu rezecția extremității inferioare a cubitusului, care suprimă proeminența inestetică pe care o face osul și, în același timp, furnizează materialul pentru transplantul osos.

Bibliografie

L'AMEREC H. și colab. — În legătură cu boala Madelung, *Bordeaux chir.*, 1962, 2, 61.

BARCAT J. — Boala Madelung și tratamentul ei. *J. Chir.*, 1959, 77, 2, 212—225.

FRASSI G. — Malformația Madelung, *Minerva Ortop.*, 1961, 12, 9.

II.4.2. FRACTURILE EXTREMITĂȚII PROXIMALE A ULNEI

O. MEDREA

II.4.2.1. FRACTURA OLECRANULUI

Fractura olecranului se întîlnește în majoritatea cazurilor la adulți.

Mecanismul de producere prin lovitură directă este mai rar întîlnit, majoritatea fracturilor producîndu-se indirect, prin cădere pe mînă, cu

antebrațul în extensie sau în flexie forțată, la care se adaugă contractura violentă, de opoziție a tricepsului.

Anatomie patologică. În funcție de integritatea complexului fibro-tendinos periolecranian și de contractura mușchiului triceps, fracturile sînt cu sau fără deplasare.

Fractura poate să fie transversală oblică (mecanism indirect) sau cominutivă (mecanism direct).

După sediu, se împart în 3 forme : fractura vîrfului, extraarticulară, prin smulgerea tendonului tricipital, este o raritate, fractura corpului sau a porțiunii mijlocii, cea obișnuită și fractura bazei olecranului, ultimele două fiind articulare.

În fractura bazei olecranului, contractura mușchilor brahial anterior și biceps produce deplasarea sau luxația anterioară a oaselor antebrațului, ceea ce va complica evoluția.

Tablou clinic. La inspecție, regiunea posterioară a cotului este deformată, cu o echimoză întinsă. La palpare, se găsește un punct dureros fix pe olecran și un șanț interfragmentar dacă hemartroza și infiltrația edematoasă periarticulară nu este prea marcată. Eventual, se poate decela cu prudență, pentru a nu se agrava leziunile, o mobilitate osoasă anormală. Se constată că mișcările pasive ale cotului sînt prezente, în schimb mobilitatea activă dispare, mai cu seamă extensia.

Radiografia va preciza tipul lezional și asocierea posibilă a unei fracturi de coronoidă sau de gît radial.

Evoluția și complicațiile sînt variabile după formă și tratament.

Fracturile fără deplasare consolidează după aproximativ 3—4 săptămîni, uneori cu o limitare a mișcărilor cotului prin organizarea fibroasă a hemartrozei.

Fractura cu diastazis interfragmentar, dacă nu este tratată adecvat, poate să fie cauza unei redori, a unei pseudartroze cu limitarea extensiei și pierderea stabilității cotului, a unui calus vicios cu blocarea mișcărilor și a unei artroze secundare. Prezența leziunilor intraarticulare reclamă prudență în prognosticul funcțional ca în ori și ce cot traumatizat. Leziunea nervului ulnar sau fractura deschisă sînt complicații rar întîlnite.

Tratament. În fractura fără deplasare sau cu o deplasare moderată, diastazis interfragmentar sub 0,5 cm, depistat pe radiografia laterală, indicația terapeutică este ortopedică : imobilizarea cotului la 100—110° sau chiar în extensie, pentru relaxarea tricepsului, într-un aparat gipsat pentru 3 săptămîni (R. Watson Jones, Jumacev ș.a.).

Inconvenientul procedeului este redoarea articulară consecutivă poziției de extensie a cotului.

La bătrîni și la tarați, indiferent de forma fracturii, se recurge la procedeul de mobilizare precoce, în care se renunță deliberat la consolidare, cu rezultate satisfăcătoare (Lucas-Championnière).

În fractura cu deplasarea (diastazis peste 0,5 cm sau cu luxație anterioară) se recurge la intervenția chirurgicală : reducere cu refacerea suprafeței articulare, osteosinteză fermă și refacerea complexului fibros periarticular rupt.

Osteosinteza se realizează după caz prin : șurub lung transolecranian, cerclaj din sîrmă în opt (Edmonson-Crenshaw) sau, de preferat, teh-

nica hobanului (Weber-Vasey) constituită din două broșe centromedulare asociate cu un cerclaj în opt, care convertește forțele de tracțiune ale tricepsului în compresie favorabilă consolidării (fig. II.54).

Mobilizarea postoperatorie precoce cu posturi alternative în atele gipsate permite o recuperare funcțională superioară. Nu se mai admite imobilizarea prelungită în gips din cauza redorilor infirmizante !

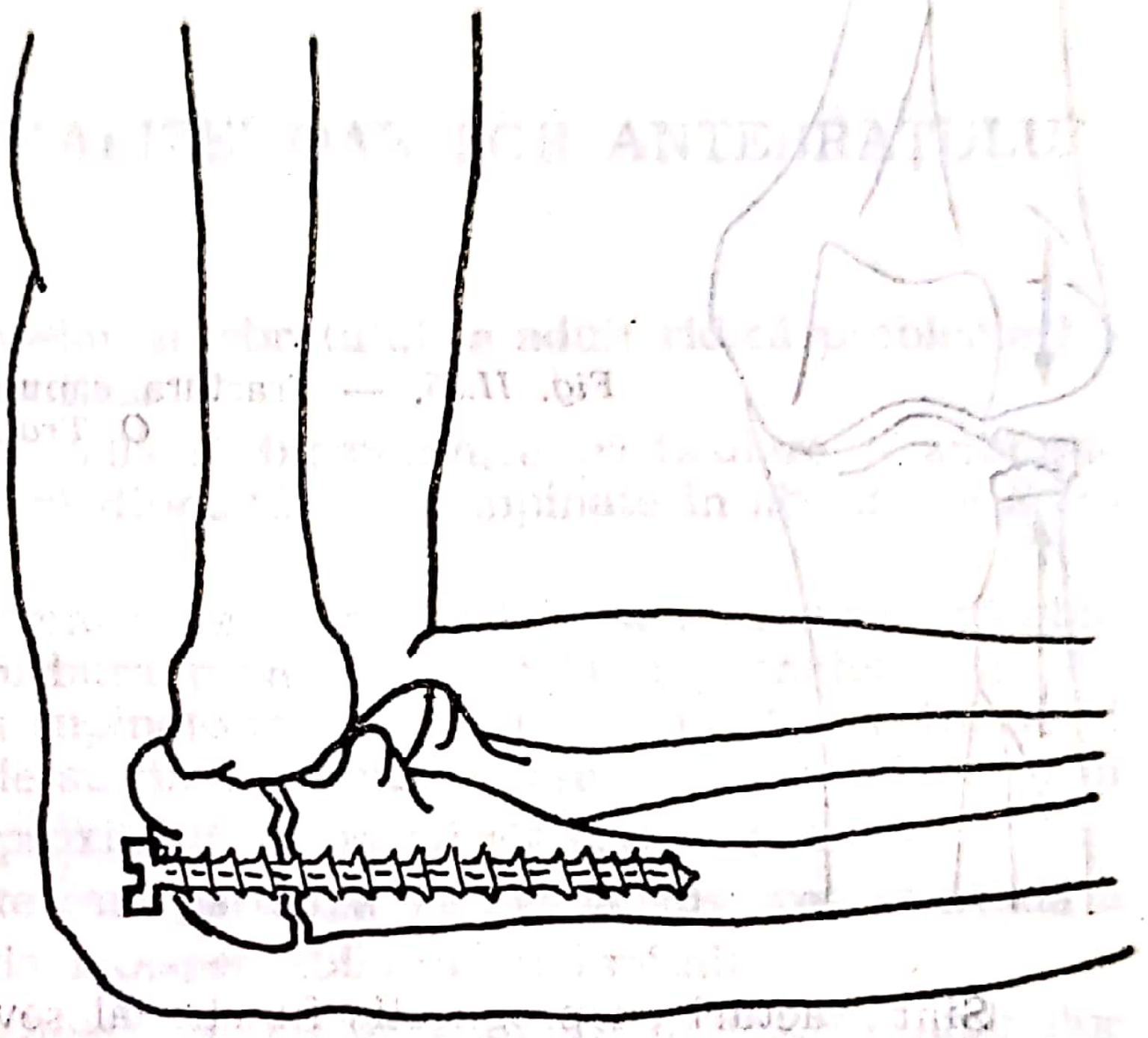

Fig. II.54. — Osteosinteză cu șurub pentru olecranul fracturat (după *G. Jumacev*).

c) În fracturile excesiv de cominutive, în fractura vîrfului olecranului, în pseudartroza cu artroză secundară, sau în unele fracturi deschise se poate realiza olecranectomia, operație de necesitate, căreia i se reproșează însă pierderea capacității de extensie a cotului.

Fracturile olecranului la copii sînt excepționale, ele survenind prin căderi pe cot. Tratamentul este predominant ortopedic : imobilizarea cotului în extensie pentru 2—3 săptămîni. În fracturile cu diastazis interfragmentar se recurge la cerclajul cu sîrmă ca la adulți (Vereanu).

II.4.3. FRACTURILE CAPULUI ȘI ALE GÎTULUI RADIAL

Sînt fracturi care se întîlnesc cu precădere la adulți și se produc printr-un mecanism indirect : căderea pe mînă cu forțarea cotului în extensie și abducție, capul radial fiind percutat de condilul humeral (fig. II.55).

Anatomopatologic, se împart în 3 tipuri (Mason) ; tipul 1, fractura parcelară sau completă, fără deplasare a capului radial ; tipul 2, fractura cu deplasare și tipul 3, fractura cominutivă.

Scanned with OKEN Scanner

Tabloul clinic este reprezentat printr-o flexie antalgică a cotului tumefiat la partea anteroexternă și de dureri în dreptul capului radial. Limitarea dureroasă sau absența supinației antebrațului sugerează diagnosticul !

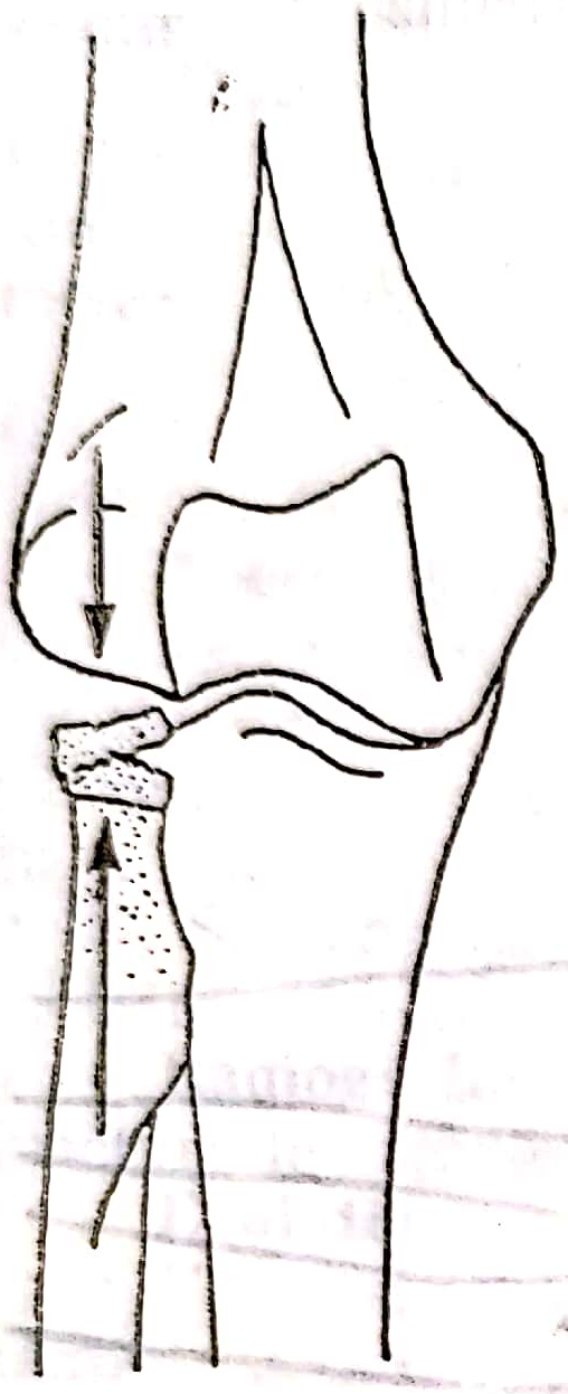

Fig. II.55. — Fractura capului radial — mecanism (după *O. Troianescu*).

Sînt fracturi cu prognostic funcțional sever, pentru că se complică aproape inevitabil cu redoarea cotului și pierderea completă sau incompletă a supinației, cu apariția de osificări periarticulare, în raport de forma fracturii și calitatea tratamentului. Dacă coexistă și alte leziuni ca luxația cotului, luxația radioulnară distală (Essex-Lopresti) sau fractura apofizei coronoide, sechelele funcționale cresc proporțional.

Tratamentul va fi în funcție de forma anatomoclinică.

Fracturile fără deplasare sau cu deplasare modestă se imobilizează într-un jgheab gipsat posterior, cu antebrațul în poziție intermediară, peste 7—10 zile, după care se începe treptat mobilizarea activă a cotului.

În fracturile cu deplasare importantă, în fracturile parcelare care depășesc o treime din suprafața articulară ca și în cele cominutive, intervenția chirurgicală se impune. După caz, în cele cominutive se practică rezecția capului, simplă sau urmată de o proteză din silastic tip Swanson, operație proscrisă la copil din cauza cubitusului *valgus* secundar.

Actualmente, în celelalte forme, se recurge la osteosinteză cu broșe Kirschner sau cu minișuruburi, cu mobilizare progresivă după cîteva zile.

În tehnica operatorie există riscul intercerptării ramurii motorii a nervului radial !

Fracturile gîtului radial survin aproape exclusiv la copii între 8—12 ani prin același mecanism, de fapt fiind de obicei dezlipiri-fracturi metafizare cu deplasare. În evoluția leziunii neconvenabil tratată, poate

să succeadă un *cubitus valgus* prin perturbarea cartilajului de creștere și redoare articulară.

Tratamentul, în genere este ortopedic, dar cînd nu reușește, se reduce cît mai anatomic și se fixează cu o broșă Kirschner, trecută prin condilul humeral în radius sau preferabil, după Sisk (1980), plasată lateral prin cap în metafiza radială, în măsură să evite articulația cotului. Broșa se scoate după 2—3 săptămîni cînd începe recuperarea funcțională.

II.4.4. FRACTURILE DIAFIZEI OASELOR ANTEBRAȚULUI LA ADULT

Fracturile diafizei oaselor antebrațului la adult ridică probleme legate de evoluție și de terapeutică.

Structura morfofuncțională și biomecanica particulară a antebrațului explică în bună măsură dificultățile întîmpinate în abordarea acestor fracturi.

Scheletul este reprezentat de cele două oase : radiusul, pîrghia mobilă, profundă, cu o curbură pronunțată, curbura pronatorie și alta minimă deasupra, curbura supinatorie ; ulna, pîrghie relativ rectilinie și puțin mobilă, ca o atelă de susținere. Ambele oase sînt solidarizate prin articulațiile radiocubitale proximală și distală cît și prin puternica membrană interosoasă, elemente care participă solidar la mișcarea esențială a antebrațului, pronosupinația, indispensabilă funcției mîinii.

Mișcările de pronosupinație, sub acțiunea mușchilor scurt supinator și biceps brahial (supinatori), rotund pronator și patrat pronator (pronatori), se execută în jurul unui ax oblic care trece prin capetele radiusului și ulnei, radiusul pivotînd în jurul ulnei. Normal, rezultă o pronație de 160—180° plecînd de la supinația 0° a antebrațului.

Cînd un traumatism deteriorează elementele componente ale antebrațului, pronosupinația va fi deranjată, implicit funcția de prehensiune.

Cunoașterea acestor cîteva elemente de morfofiziologie sînt indispensabile pentru atingerea obiectivului terapeutic principal : recuperarea pronosupinației prin restaurarea curburilor lungimilor osoase precum și a axului de rotație a antebrațului. Mecanismul de producere indirect este mai întîlnit în căderile pe mînă, care exagerează curburile osoase. Cedează în primul rînd radiusul iar dacă forța nocivă continuă, cedează secundar și ulna prin intermediul membranei interosoase.

Mecanismul direct este destul de frecvent la adult, prin impactul care se produce în căderea pe o margine dură sau, în cazul atitudinii reflexe de „apărare", cu antebrațul înaintea capului.

Clasificare

— Fractura diafizară a ambelor oase antebrahiale 56% (Trillat și Lapeyre).

— Fractura diafizei radiale, cu sau fără dislocația articulației radio-ulnare distale (25%).

— Fractura diafizei ulnare, cu sau fără dislocația articulației radioulnare proximale (19%).

II.4.4.1. FRACTURA AMBELOR OASE ALE ANTEBRAȚULUI

Este cea mai frecventă, și cea mai dificilă de tratat (fig. II.56).
Anatomie patologică. Sediul de predilecție este în treimea medie iar traiectele fracturii sînt transverso-oblice, unice sau mai rar multiple, cu al treilea fragment, bifocale, cominutive. De obicei fragmentele sînt deplasate și instabile.

Deplasarea cea mai caracteristică și mai importantă prin consecințele funcționale grave este decalajul : fragmentul radial proximal se așază practic în supinație, sub impulsul mușchilor supinatori, față de cel distal, rotat în pronație prin mușchii pronatori și efectele gravitației. Unghiulația secundară a fragmentelor în X, K, cu unghi deschis de obicei posteroextern, cu încălecare și cu scurtare consecutivă, contribuie nefast la limitarea pronosupinației.

Instabilitatea acestor fragmente datorită acțiunii musculare este importantă, fiind dificil de a reduce și menține fractura unui os, fără a-l deplasa pe celălalt, prin prezența membranei interosoase care solidarizează cele două pîrghii osoase.

Tabloul clinic în fracturile cu deplasare este caracteristic : tumefacția și deformația antebrațului, cu unghiulație posterioară sau „în baio-

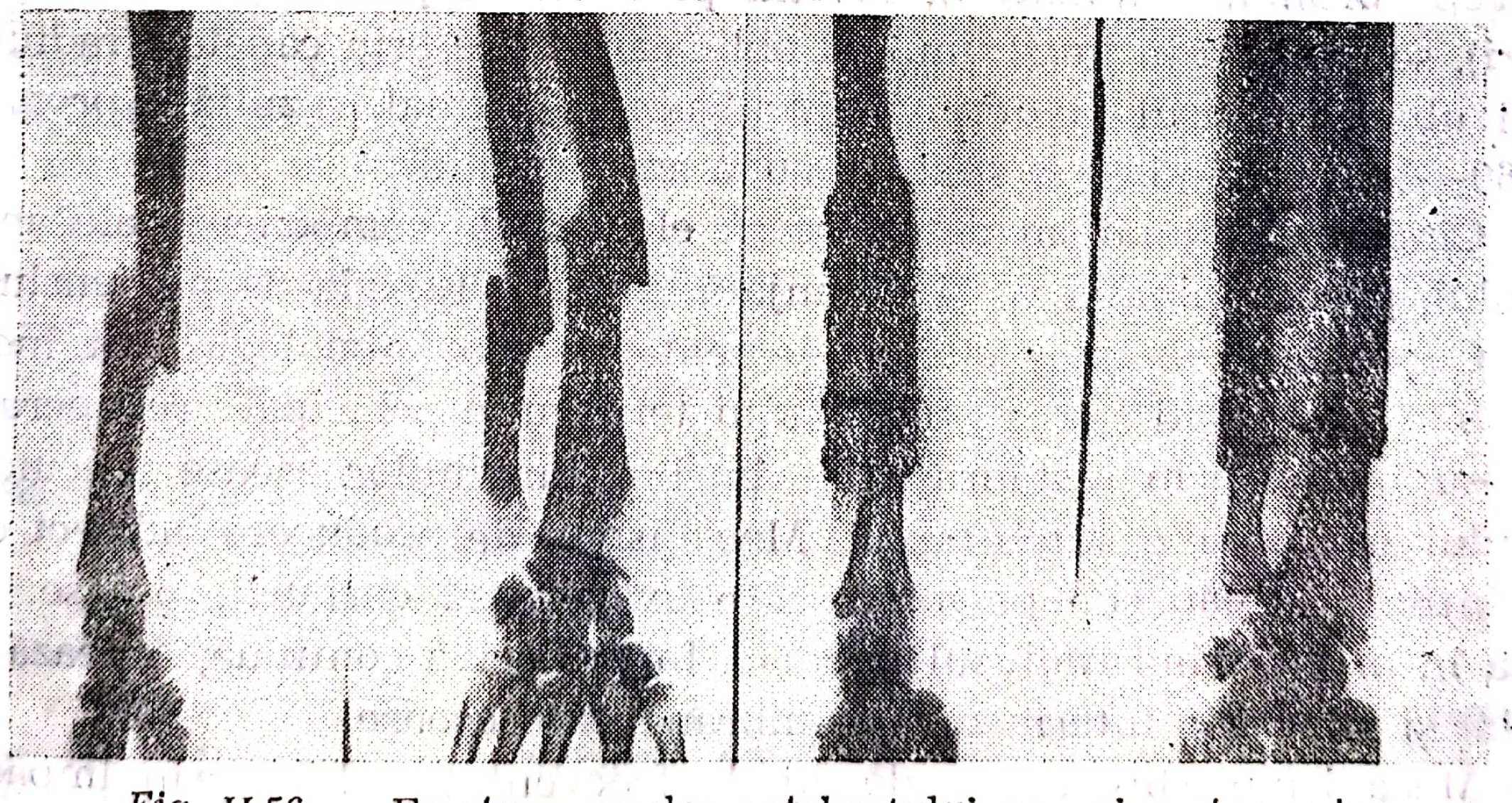

Fig. II.56. — Fractura oaselor antebrațului pre- și postoperator.

netă", cu mîna ținută în pronație. Durerile în punct osos fix, ca și motilitatea anormală cu crepitație osoasă, traduc prezența și sediul fracturii. Impotența funcțională este completă.

Cercetarea pulsului și examenul neurologic periferic sînt obligatorii.

Scanned with OKEN Scanner

Aspect radiologic. Investigația radiografică de față și de profil a întregului schelet antebrahial, cuprinzînd cele două articulații limitrofe este indispensabilă pentru depistarea unor eventuale dislocații asociate.

Pe incidența de față, este de reținut poziția tuberozității bicipitale, care traduce gradul de rotație a fragmentului radial proximal : în supinație completă se găsește la partea internă iar în pronație de peste 90°, proemină la partea externă a radiusului. De asemenea, deformarea spațiului interosos, lărgit distal, este un indiciu de decalaj.

Evoluție. Complicații. Structura morfofuncțională singulară, la care se adaugă irigația precară a fragmentelor fracturare cu suprafețe de contact mici, cu inserții musculare puțin întinse și focar instabil, explică o consolidare lentă, între 3—4 luni, ținînd de forma anatomoclinică și procedeul terapeutic. Numai osteosinteza fermă prin compactare, poate să reducă acest termen, cu obținerea unui calus primar endostal angiogen.

Complicațiile imediate sînt : fractura deschisă cu osteită fistulizată secundară, destul de rară, și leziunile vasculonervoase, ca sindromul de ischemie acută periferică cu gangrenă secundară ; mai frecvent, debutul unui sindrom Volkmann (sindrom de lojă anterioară) este complicația majoră.

Hematomul și edemul secundar într-un spațiu inextensibil, ca acela al lojei anterioare a antebrațului, sînt factori de agravare a complicațiilor, prin compresie ischemică.

Leziunea nervoasă mai des întîlnită este a ramurii motorii a radialului, de obicei după intervenția de osteosinteză în treimea proximală a radiusului.

Complicațiile tardive sînt frecvente. Astfel, calusul vicios după tratament ortopedic incorect, cu decalaj, unghiulare sau cu sinostoză radiocubitală favorizată de cominuția fragmentelor deplasate și leziunea părților moi (periost, membrană interosoasă) la care poate să contribuie o intervenție chirurgicală laborioasă și neizbutită.

Consecința acestor consolidări vicioase este pierderea, în grade variabile, a pronosupinației, dar care poate să fie suplinită parțial de mișcările umărului.

Pseudartroza, mai ales dezaxată, cu decalaj și supurație, este o complicație redutabilă. Survine cu precădere după un tratament chirurgical necorespunzător (deperiostare largă, eschilectomie, traumatizarea țesuturilor cu ischemie secundară, montaj de osteosinteză impropriu, supurație secundară, imobilizare postoperatorie insuficientă etc.).

Mai gravă funcțional este pseudartroza radiusului sub inserția pronatorului rotund și pseudartroza ulnei în treimea proximală. Pseudartroza ulnei din treimea distală este însă favorabilă funcției. Redorile articulare, mai ales ale cotului, sînt frecvente după imobilizările terapeutice prelungite și pot să compromită funcționalitatea mîinii.

Sindromul de retracție tendinomusculară ischemică însoțit de paralizia medioulnară a mîinii este întîlnit cu precădere în patologia copilului.

Tratament. Rezultatele terapeutice incerte și grevate de complicații, cu riscul de pierdere a funcției de pronosupinație, fac ca aceste fracturi

Scanned with OKEN Scanner

să fie dintre cele mai dificile de tratat. Tratamentul este eclectic, predominînd cel chirurgical.

Metoda ortopedică, actualmente rar folosită, se indică numai în fracturile simple, fără sau cu moderată deplasare, în acelea cu traiect transversal, stabile după reducere și, paradoxal, în fracturile foarte cominutive cu deplasare, rareori în cele deschise. Se urmărește corectarea unghiulării și decalării fragmentelor, o dată cu restabilirea lungimii osoase și a spațiului interosos în scopul recuperării unei structuri favorabile pronosupinației.

Reducerea se realizează extemporaneu, sub anestezie generală, cu ajutorul ecranului de T.V. Dacă reușește, se aplică un aparat gipsat brahio-antebrahio-manual, cu cotul la 90° și mîna în supinație pentru cel puțin 10 săptămîni (Watson Jones), menținerea corecției fiind controlată radiografic săptămînal, în primele 3 săptămîni. Dacă se reușește, se mai încearcă o dată sau se trece la tratamentul chirurgical. Supravegherea pentru depistarea unor eventuale compresii vasculonervoase sau cutanate de către aparatul gipsat circular se asigură continuu.

În scopul evitării redorilor articulare și atrofiei musculare secundare, Sarmiento recomandă un procedeu funcțional precoce : după reducere și aparat gipsat de circa 14 zile, aplică un aparat ortopedic din mase plastice articulat care permite mișcările cotului și ale pumnului, cu excepția rotației, timp de 3 luni. Rezultatele funcționale, după acest autor, ar fi superioare.

Tratamentul chirurgical, prin rezultatele lui, domină scena terapeutică, cu condiția să fie impecabil executat. Rămîne indicat în majoritatea fracturilor instabile, fie după 7—10 zile de tratament ortopedic, în scopul unei hemostaze spontane, cedării edemelor, vindecării unor flictene sau escoriații, consolidarea fiind astfel mai certă, fie după redeplasarea fragmentelor, reduse pe cale nesîngerîndă. Alte indicații : fractura antebrațului în cadrul unor polifracturi, fractura deschisă și fractura cu compresie vasculară (sindrom de lojă anterioară), ultimele fiind indicații de urgență.

Tehnica constă din abord izolat pentru fiecare os, reducere sîngerîndă și osteosinteză fermă prin plăci înșurubate, cu compactare AO tip Müller sau autocompactare tip Osteo, prin care se obține un calus primar endostal mai rapid. Numai fracturile bifocale cominutive sau deschise se fixează pe tijă centromedulară (Küntscher, Rush, Ender) sau 2—3 broșe Kirschner „în snop“ după ideea lui Hackethal.

Postoperator, se imobilizează în aparat gipsat pentru siguranța consolidării timp de 1—2 luni.

Scoaterea plăcilor în scopul evitării fragilizării osoase se face numai după cel puțin un an de la consolidare.

După osteosinteza prin compactare, consolidarea depășește 90% iar pronosupinația este complet recuperată în peste 75% din cazuri, pseudartroza survenind în 2,9% iar sinostoza radioulnară în 1,2% (Anderson).

Tratamentul complicațiilor. Calusul vicios nefuncțional se tratează prin osteotomie corectoare și osteosinteză fermă cu placă și grefon corticospongios. Pseudartroza se rezolvă prin avivarea fragmentelor, axare și

osteosinteză solidă cu plăci compactante și apoziție de grefe osoase iliace (de preferat). În caz de inegalitate de lungime se încastrează un grefon corticospongios între fragmentele segmentului mai scurt (Nicoll), urmat de osteosinteză și imobilizare gipsată prelungită.

Sinostoza radioulnară reclamă, pentru recîștigarea pronosupinației : extirparea punții osoase și a membranei interosoase fibrozate și exereza capului radial.

Fractura deschisă se tratează după tipul anatomopatologic și după orar : fracturile recente de tip I și unele de tipul al II-lea au indicații asemănătoare cu acelea închise.

Fracturile de tipul al II-lea (majoritatea) și de tipul al III-lea, recente sau vechi, se tratează după principiul urgenței întîrziate, în 2 timpi, realizîndu-se asanarea, grefarea cutanată secundară și osteosinteza, de preferat prin tije centromedulare sau prin fixator extern, după experiența lui Watson Jones, Müller, Agrippa Ionescu și a clinicii de la Spitalul Brîncovenesc.

În cazul fracturilor închise mai vechi de 30 de zile, cu imperfecțiuni de reducere, la osteosinteză se adaugă grefe spongioase, însă nu în spațiul interosos, pentru evitarea sinostozei.

II.4.4.2. FRACTURA DIAFIZEI RADIALE

Este mai frecventă prin mecanism indirect, de cădere pe mînă cu exagerarea curburii pronatorii.

Dacă sediul fracturii este deasupra inserției pronatorului rotund, fragmentul proximal, sub impulsul mușchilor supinatori, se rotează în supinație, iar cel distal în pronație, prin efectul mușchilor pronatori.

Fractura situată sub inserția pronatorului rotund, prin antagonismul grupelor supinator-pronator, își menține fragmentul proximal în poziție intermediară, însă fragmentul distal în pronație cu decalaj.

Examenul clinic este simplu : deformarea cu unghi deschis posteroextern este evidentă în fracturile cu deplasare, în timp ce mîna este pronată, cu dureri locale, mobilitate anormală și pierderea pronosupinației.

Examenul radiografic precizează diagnosticul și tipurile de fractură : fractura simplă cu traiect transvers, neregulat și deplasare (decalaj, încălecare, unghiulare) ; fractura cu sediu în treimea distală asociată cu dislocația radioulnară distală, în care capul ulnar proemină în jos și înainte în timp ce apofiza stiloidă este ascensionată : fractura-dislocație Galeazzi sau Monteggia inversată, situație frecventă ; fractura gîtului radial însoțită de dislocația radioulnară distală Essex-Lapresti, situație excepțională (fig. II.57).

Tratament. Rarile fracturi fără deplasare beneficiază de tratament ortopedic, mai ales acelea din treimea proximală care, chiar dacă nu consolidează, pseudartroza este compatibilă cu o funcție acceptabilă. Majoritatea fracturilor, fiind cu deplasare sau cu dislocare, sînt instabile și reclamă tratament chirurgical : reducere sîngerîndă și osteosinteză fermă cu placă înșurubată, de preferat cu compactare. Postoperator, se

aplică un aparat gipsat cu mîna spre supinație, 30—60 de zile, după reușita stabilizării. O dată cu stabilizarea chirurgicală, dislocația radioulnară, dacă este prezentă, se reduce spontan.

În fracturile vechi sau în pseudartrozele cu dislocație radioulnară, remediul este chirurgical, constînd în rezecția căpceanului ulnar, urmată

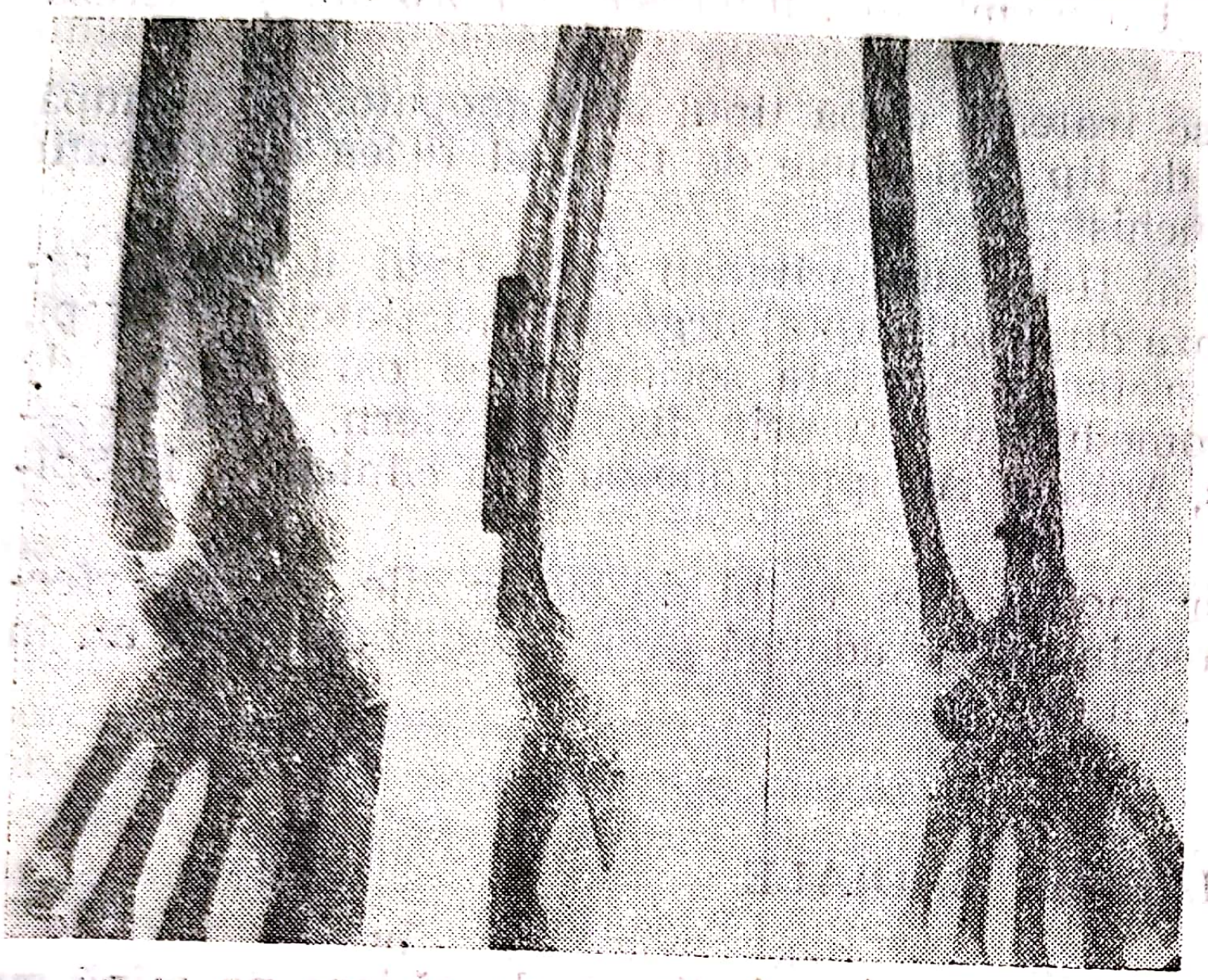

Fig. II.57. — Fractură-dislocație Galeazzi operată.

de osteosinteza cu compactare a radiusului și adaos de grefe spongioase.

În fractura-dislocație Essex-Lapresti, tratamentul este ortopedic. Excepțional, în sechele, se face rezecția capului radial care se poate înlocui cu o proteză.

II.4.4.3. FRACTURA DIAFIZEI ULNARE

Fractura fără dislocație radioulnară proximală este rară și se produce printr-un mecanism direct, prin cădere pe o muchie dură sau printr-o lovitură agresoare cu un corp contondent, antebrațul apărînd reflex capul victimei. Sediul de predilecție este la unirea treimii medii cu treimea distală, de obicei cu deplasarea fragmentelor, cu unghiul deschis intern și fără consecințe funcționale grave.

Radiografia întregului antebraț, incluzînd articulațiile cotului și a pumnului, este indispensabilă pentru decelarea unei dislocații radioulnare.

Tratamentul în fracturile fără deplasare este ortopedic, prin aparat gipsat brahiomanual, circa 45—60 de zile. În fractura deplasată se preferă reducerea și osteosinteza cu tijă centromedulară sau placă. În fractura joasă, sub 5 cm, Watson Jones recomandă chiar excizia fragmentului distal.

II.4.4.4. FRACTURA CU DISLOCAȚIE (MONTEGGIA-STĂNCIULESCU)

II.4.5. FRACTURILE OASELOR ANTEBRAȚULUI LA COPII

D. VEREANU

La copii, fracturile oaselor antebrațului reprezintă, în statistica Clinicii de chirurgie infantilă și ortopedie din București, 26,4% din fracturile oaselor membrelor, adică ceva mai mult decît un sfert din total. Ca frecvență, se situează pe locul al doilea, urmînd fracturilor de humerus. În timp de 8 ani au fost tratate în clinică 1 431 de fracturi de antebraț la 1 398 de bolnavi (33 de fracturi fiind bilaterale). Băieții își fracturează oasele antebrațului de 4 ori mai frecvent decît fetele. Pe etape de vîrstă, grupa 7—16 ani cuprinde 85% dintre bolnavi.

Localizarea fracturilor a fost, în ordine descrescîndă, următoarea :

Ambele oase ale antebrațului	71,6%
Radius	22,2%
Cubitus	2,9%
Fractura Monteggia-Stănciulescu	1,7%
Fracturi de olecran	1,5%
Fracturi de coronoidă	0,1%

La cele 1 431 de fracturi de antebraț au fost asociate de 134 ori (9,36%) și alte leziuni, dintre care reținem : fracturi deschise (88), luxații de cot (14), fracturi supracondiliene (8), paralizii de nerv radial (7), sindrom Volkmann (2), sindrom de arteră humerală (1).

II.4.5.1. FRACTURILE EXTREMITĂȚII SUPERIOARE A RADIUSULUI

În această categorie intră fracturile situate deasupra tuberozității bicipitale. În statistica clinicii au fost întîlnite de 64 de ori, reprezentînd 20% din fracturile de radius și 4,47% din totalul fracturilor de antebraț. Cu deosebire este atinsă perioada de vîrstă cuprinsă între 7 și 14 ani, perioadă în care apare și se sudează capul radial.

Traiectul de fractură a fost situat, în majoritatea cazurilor, la nivelul gîtului radial. Fractura căpceanului radial — așa cum poate să fie întîlnită la adult — este înlocuită la copii prin dezlipirea epifizară, asociată mai întodeauna cu smulgerea unui mic fragment osos diafizar. Acest tip mixt, de dezlipire-fractură, reprezintă o treime din cazuri și a fost în-

tîlnit la copiii pînă la vîrsta de 11 ani. Fractura se produce în timpul unei mişcări de *valgus* forţat al cotului, prin turtirea căpceanului radial pe condilul humeral. Fragmentul superior se deplasează transversal în afară, făcînd concomitent o mişcare de basculă, mai moderată sau mai accentuată, în funcţie de contactul pe care îl mai păstrează cu fragmentul diafizar (fig. II.58). În fracturile cu deplasare maximă, fragmentul epi-

Fig. II.58. — **Fractură-dezlipire de cap radial cu unghiularea fragmentului proximal la 45°.**

fizar, înclinat de 90°, se aşază cu faţa fracturată pe partea laterală a gîtului radial.

Simptomele sînt caracteristice : antebraţul menţinut în pronaţie, este tumefiat în partea superoexternă, durerea maximă fiind situată sub locul unde se găseşte de obicei căpceanul radial. Mişcarea de supinaţie nu se poate face, dar flexia este posibilă. Radiografia din două planuri precizează deplasarea, furnizînd indicaţii preţioase pentru tratament.

Tratamentul este ortopedic sau chirurgical, în funcţie de deplasarea fragmentului superior.

Pentru deplasările cu basculare pînă la 25—30° se încearcă reducerea ortopedică. Aceasta trebuie făcută sub narcoză, cotul fiind în flexie de 90°, iar antebraţul supinat şi dus, în acelaşi timp, în adducţie. Chirurgul împinge capul radial de jos-în sus şi din afară-înăuntru, încercînd să-l aşeze pe gît. Chiar dacă nu se obţine o reducere perfectă, modelajul progresiv pe care îl exercită procesul de creştere conduce, în final, la un rezultat tardiv mai bun decît cel obţinut după reducere anatomică făcută chirurgical.

Dacă bascularea este mai mare, între 30° și 60°, se încearcă aceeași manevră ortopedică, cu intenția de a o reduce cel puțin la 20—30°, și se imobilizează cotul în unghi drept, pentru 30 de zile.

Aceste reduceri ortopedice, deși sînt adesea aproximative, au deosebită valoare pentru că, mai mult decît în cazul altor articulații, intervenția sîngerîndă expune la redori, la osificări periarticulare și chiar la necroze de cap radial. Pentru aceste motive, reducerea chirurgicală este rezervată numai deplasărilor majore, cînd tratamentul ortopedic a fost ineficace.

Pentru deschiderea articulației se utilizează o incizie posterioară, care trece îndărătul mușchiului brahiostiloradial. Pentru fixarea fragmentului redus se așază cotul în flexie de 90° și se trece o broșă prin condilul humeral, prin căpceanul și prin diafiza radiusului (fig. II.59). Se imobilizează cotul în aparat gipsat, pentru 25—30 de zile, avînd grijă să se scoată broșa la 15—20 de zile.

Rezultate foarte bune s-au obținut în cazurile fără deplasare sau atunci cînd reducerea ortopedică a fost perfectă.

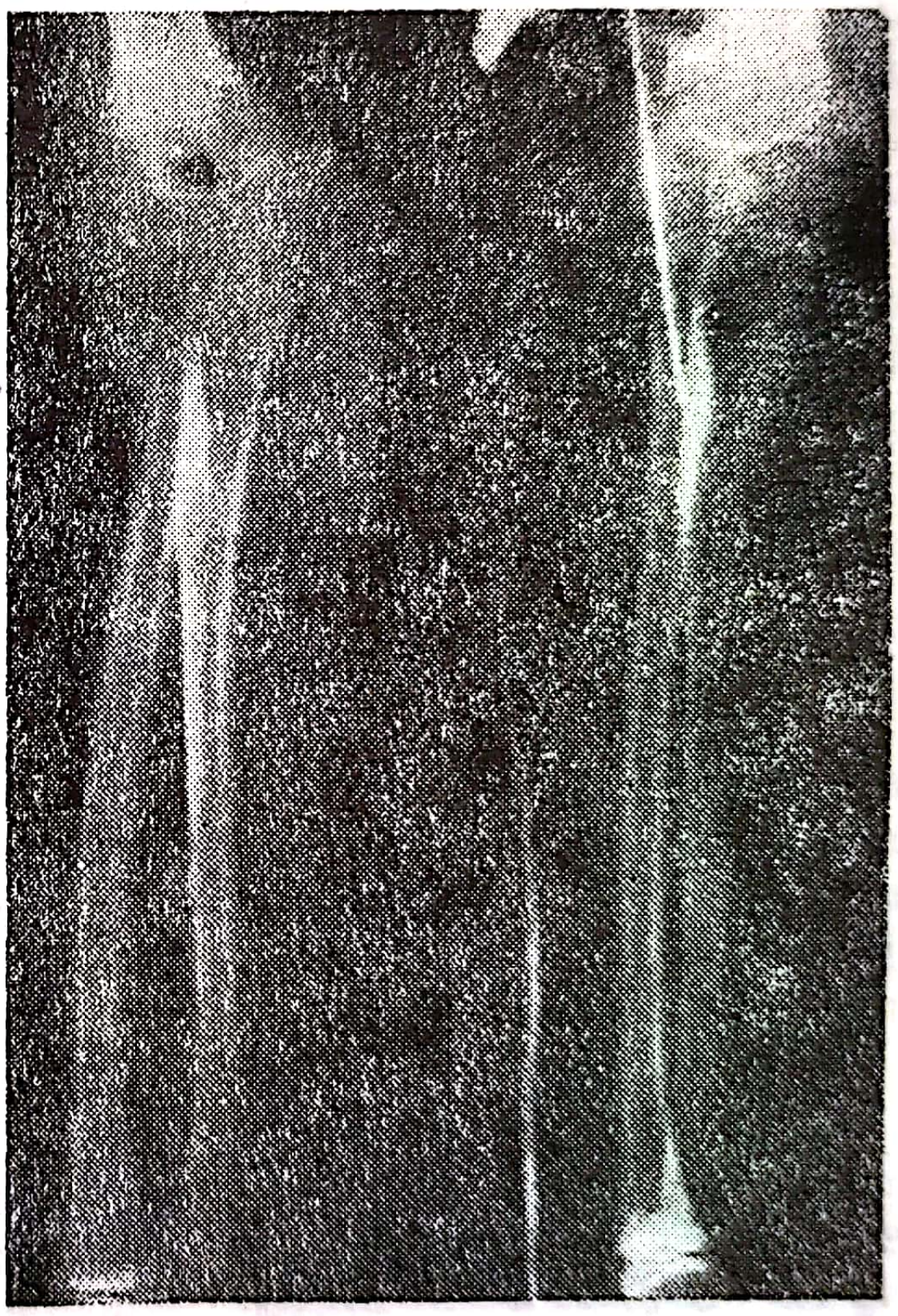

Fig. II.59. — Fractură de cap radial, înainte și după reducerea chirurgicală cu o broșă.

Rezultate bune au fost înregistrate atît după reducerea ortopedică, cînd a rămas o basculare moderată a fragmentului superior, cît și după reducerea sîngerîndă a fracturii.

Insuccese au fost constatate cînd tratamentul ortopedic nu a reușit să reducă deplasări mari ale fragmentului superior sau cînd acest fragment a fost extirpat chirurgical.

Bibliografie

FONTAINE F. et colab. — Résultats éloigné du traitement des fractures de l'extrémité supérieure du radius, *Lyon Chir.*, 1960, 56, 2, 218.
JUDET R., JUDET J., LEFRANC J. — Fracturile gîtului radial la copii. *Ann. Chir.*, 1962, 16, 19—20.
STEHMAN M., DELMOTTE S. — La mobilisation immédiate des fractures de la tête radiale, *Acta Orthop. Belgica*, 1960, 26, 3, 214.
VORTONGEN P. — Fracturile cu deplasare ale capului radial, *Acta Orthop. Belgica*, 1960, 26, 5—6, 371.

II.4.5.2. FRACTURILE DE OLECRAN

Fracturile de olecran sînt destul de rare la copii. Din totalul fracturilor oaselor antebrațului, ele nu reprezintă decît 1,5%. Se întîlnesc după traumatisme directe, de obicei căderi pe cot. Copiii pînă la 10 ani fac fracturi la nivelul celor două treimi inferioare, punctul principal de osificare a olecranului fiind sudat cu cel diafizar chiar de la naștere. Pentru treimea proximală a olecranului apare un punct de osificare după vîrsta de 9—10 ani, așa încît, de la această vîrstă înainte copiii pot să facă dezlipiri epifizare-fracturi. Fracturile segmentului inferior sînt de obicei fără deplasare sau cu deplasare minimă, în vreme ce dezlipirea-fractură a treimii superioare se însoțește de o deplasare marcată a fragmentelor.

Simptome. În cazul fracturilor fără deplasare, tumefacția locală și un punct dureros pe creasta olecraniană, apărute în urma unui traumatism direct, orientează diagnosticul, pe care îl va confirma și îl va preciza radiografia (fig. II.60).

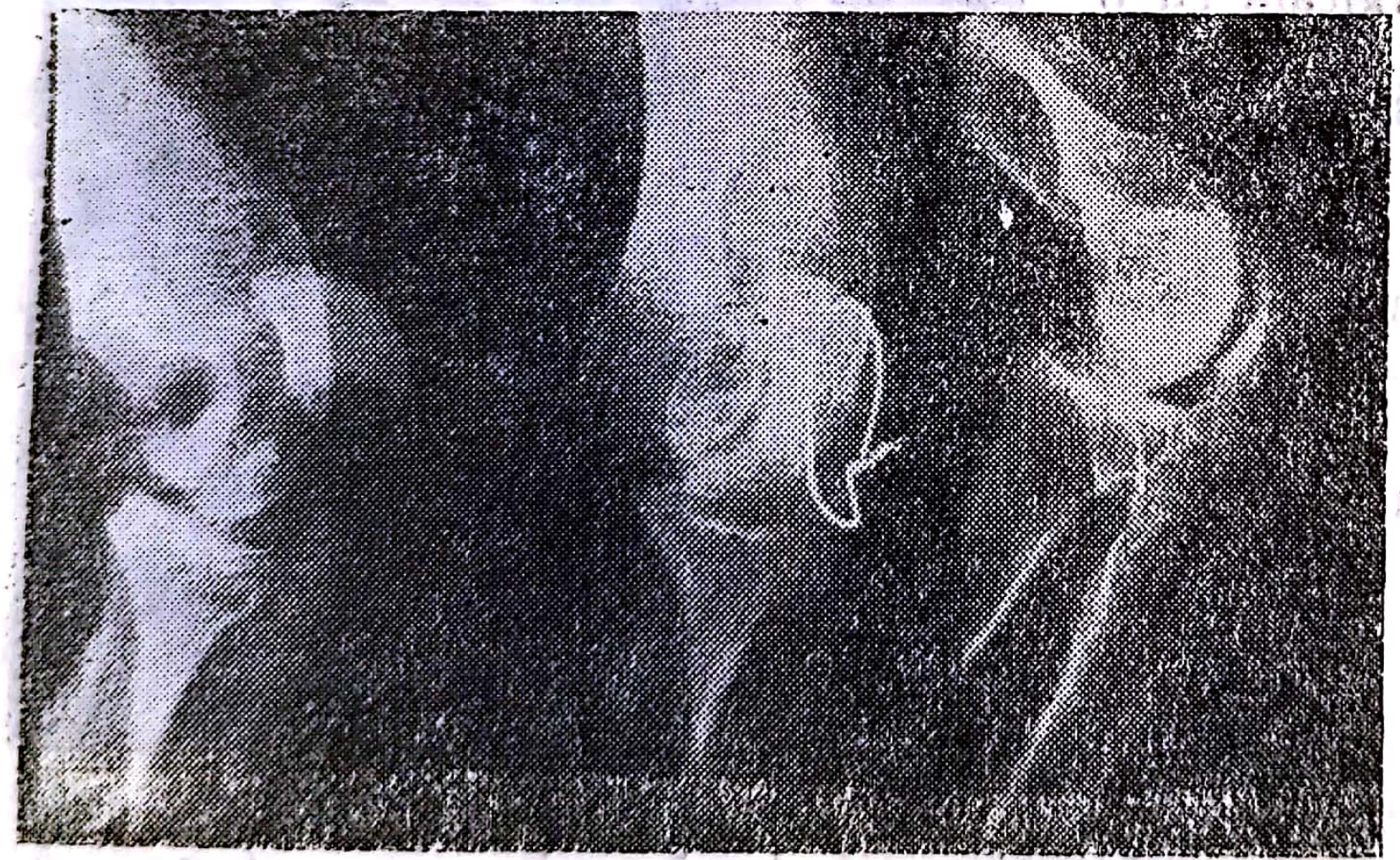

Fig. II.60. — Fractură de olecran cu deplasare; osteosinteză cu sîrmă; control radiografic după scoaterea sîrmei.

În fracturile cu deplasare se adaugă imposibilitatea de extensie activă a antebrațului și apariția unei depresiuni pe creasta olecraniană.

Tratament. Imobilizarea cu cotul în extensie, timp de 3 săptămîni, este suficientă pentru fracturile fără deplasare. Pentru fracturile cu îndepărtarea fragmentelor, sînt necesare un cerclaj cu sîrmă sau cu fir neresorbabil și imobilizarea cu cotul în extensie.

Caracteristic pentru copii este tocmai procentul mare al fracturilor fără deplasare, pentru care este suficient tratamentul ortopedic. Față de 16 fracturi tratate ortopedic, tratamentul chirurgical a fost indicat numai la 5 copii.

II.4.5.3. FRACTURILE CELOR DOUĂ OASE ALE ANTEBRAȚULUI

Fracturile celor două oase ale antebrațului reprezintă și în statistica clinicii, fracturile cele mai des întîlnite la acest nivel (71,60%). Privitor la segmentul interesat, pe 1 025 de fracturi s-a găsit următoarea repartizare : treimea superioară 11,7% ; treimea mijlocie 30,3% ; sfertul inferior 58%.

Din cauza evoluției și a prognosticului diferite, aceste fracturi au fost împărțite în două categorii : fracturi diafizare, în care sînt cuprinse fracturile celor două treimi superioare și fracturi metafizare, ale sfertului inferior de antebraț.

Această separare este dictată, în primul rînd, de timpul diferit de consolidare : mai lung pentru fracturile diafizare, datorită corticalei subțiri, și mult mai redus pentru cele metafizare, în care sediul fracturii este în plin țesut spongios. În al doilea rînd, evoluția și prognosticul sînt diferite : o fractură metafizară mai puțin bine redusă se corectează o dată cu creșterea și este mai puțin pretențioasă, pe cînd o fractură diafizară imperfect redusă, cu timpul, își poate accentua deformarea. Pentru aceste motive, în fracturile diafizare la care tratamentul ortopedic nu a permis obținerea unei reduceri aproape perfecte sau la care reducerea nu se menține, este indicat tratamentul chirurgical.

II.4.5.3.1. FRACTURILE DIAFIZARE DE ANTEBRAȚ

În mecanismul de producere a fracturilor de antebraț, traumatismul indirect, prin căderile pe mînă, se întîlnește cel mai frecvent. Radiusul, prins între condilul carpian și cel humeral, cedează cel dintîi, prin exagerarea curburii osoase ; dacă violența persistă, se fracturează și cubitusul. Traumatismul direct este întîlnit mai rar : lovituri sau căderi cu antebrațul pe o margine mai reliefată.

În fracturile directe, linia de fractură, transversală sau oblică, de obicei neregulată, cu zimți, este situată la același nivel pe ambele oase. În fracturile indirecte, cele două oase pot să fie rupte la niveluri diferite.

Simptome. *Fracturile incomplete, fără deplasare.* Pînă la vîrsta de 7—8 ani, copiii fac adesea fracturi „subperiostice" ori „în lemn verde". În cazul fracturilor „subperiostice", simptomele se reduc, uneori, la foarte puțin : tumefacție locală discretă, durere spontană și provocată la locul fracturii, impotență funcțională relativă. Fracturile „în lemn verde", pe lîngă aceste simptome, pot să prezinte și o unghiulație mai mult sau mai puțin marcată, care modifică linia antebrațului.

Uneori, se poate întîlni o fractură „subperiostică" pe un os, și o fractură „în lemn verde", pe celălalt (fig. II.61).

Cînd nu există nici un fel de deplasare, tratamentul constă în simpla imobilizare într-un jgheab gipsat, timp de 25—30 de zile.

La fracturile „în lemn verde", unghiulaţia nu se reduce decît rupînd corticala din partea rămasă intactă, adică transformînd-o într-o fractură „subperiostică".

Fig. II.61. — Fractură în „lemn verde" pe radius, fractură „subperiostică" de cubitus.

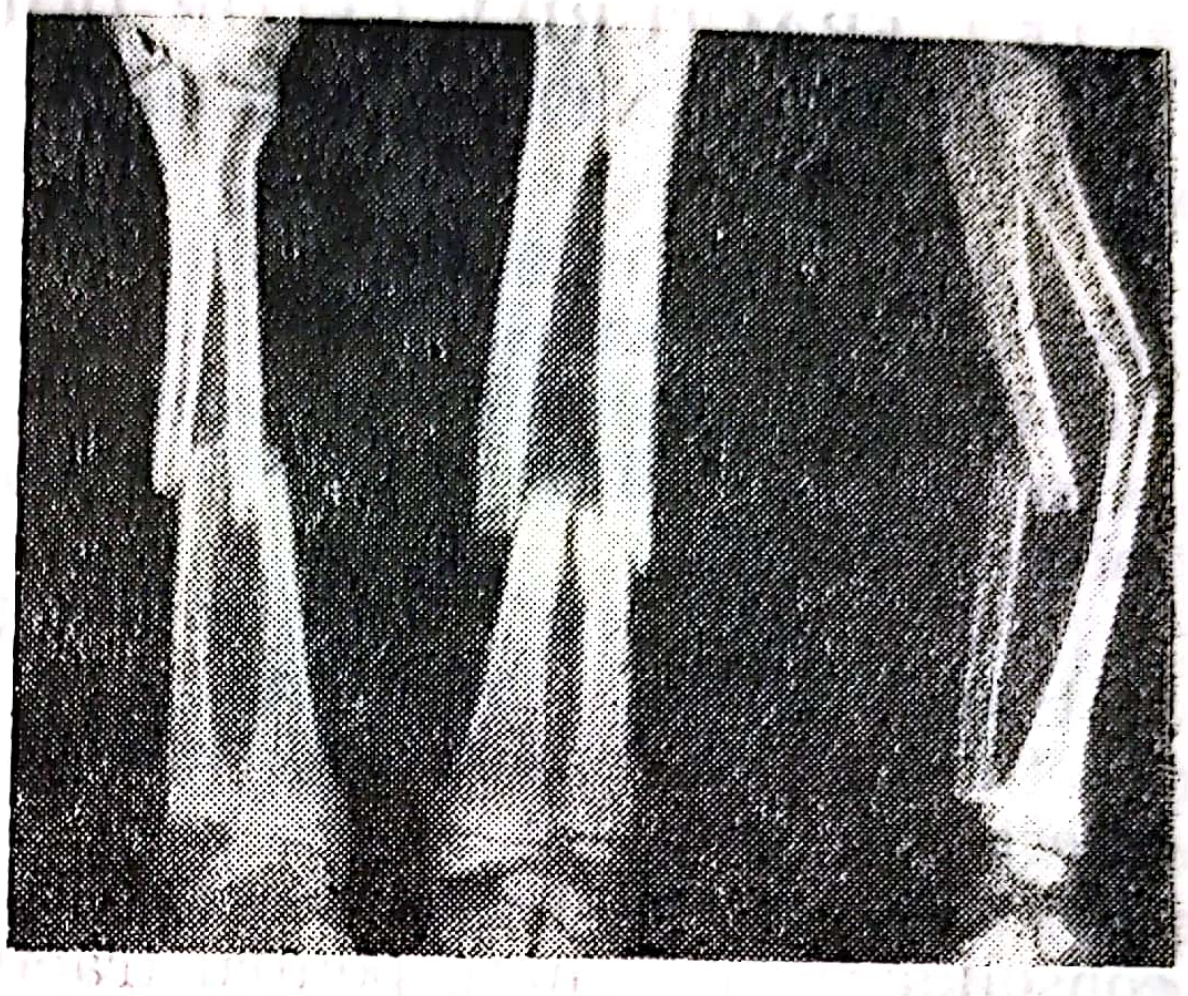

Fig. II.62. — Fracturi ale oaselor antebraţului cu dislocări variate

Fracturile cu deplasare. Durerea vie, spontană şi provocată, tumefacţia şi deformaţia unghiulară a regiunii, echimozele, mobilitatea anormală şi crepitaţiile osoase, scurtarea antebraţului, impotenţa funcţională sînt, toate reunite, simptome ca la cea mai tipică fractură completă. Examenul radiografic este totuşi absolut necesar pentru a putea constata dislocările fragmentelor, uneori extrem de variate (fig. II.62). Unghiulaţia, încălecarea şi decalajul sînt mai totdeauna asociate. Deplasarea fragmentelor se face sub acţiunea traumatismului şi a tonicităţii muşchilor flexori şi pronatori.

În cazul fracturilor oaselor antebraţului, tratamentul trebuie să permită : refacerea curburii de pronaţie a radiusului, conservarea spaţiului interosos, corectarea decalajului şi a încălecării. Pentru atingerea acestor obiective trebuie încercată, în primul rînd, reducerea ortopedică sub narcoză.

Tratament. *Tratamentul ortopedic.* Extensia şi contraextensia, făcute pe police şi pe ultimele 4 degete, pe de o parte, şi pe cotul flectat la 90°, pe de altă parte, cu menţinerea tracţiunii timp de 10—15 minute, permit în general, reducerea încălecării. Apoi, prin apăsări directe pe capetele fracturate, se corectează unghiulaţia şi deplasarea laterală.

Pentru evitarea decalajului trebuie să se ţină seama de faptul că, în fracturile situate deasupra inserţiei rotundului pronator, fragmentul superior al radiusului este în supinaţie, astfel încît şi cel inferior va trebui să fie pus la fel ; în cazul fracturilor de sub inserţia rotundului pronator, fragmentul superior, situat în poziţie mijlocie, comandă aceeaşi poziţie şi pentru fragmentul inferior. Dacă controlul radioscopic indică o

reducere bună, se imobilizează membrul toracic cu cotul flectat la 90°, într-un jgheab gipsat care merge de la jumătatea brațului pînă la articulațiile metacarpofalangiene (fig. II.63).

Utilizarea jgheabului gipsat, aplicat întotdeauna peste un strat subțire de vată, a făcut ca în rîndul celor 1 431 de fracturi de antebraț tra-

Fig. II.63. — Aparat gipsat pentru imobilizarea fracturilor de antebraț.

tate în clinică să nu apară nici un caz de sindrom Volkmann. Cele două cazuri de sindrom Volkmann și sindromul de arteră humerală existente în statistică, au venit cu aceste complicații după un tratament aplicat în alte servicii.

În funcție de direcția liniei de fractură, de locul unde fractura se găsește pe radius și pe cubitus, reducerea poate să fie foarte bună, bună, suficientă sau necorespunzătoare. La calificativele reducere bună ori suficientă, trebuie să se țină seama că deplasarea laterală simetrică a celor două oase, care păstrează lărgimea spațiului interosos, se poate corecta o dată cu creșterea și va permite o funcție de pronație-supinație bună. În schimb, decalajul sau unghiulația cu deplasarea unui fragment în spațiul interosos nu se corectează cu creșterea, ceea ce va reduce simțitor funcția antebrațului. În aceste cazuri, ca și în acelea nereductibile ortopedic, se pune indicația de tratament chirurgical.

Timpul de imobilizare variază între 4 și 6 săptămîni, pentru fracturile obișnuite, în funcție de vîrsta copilului, de forma anatomică și de calitatea reducerii.

Tratamentul chirurgical, în fracturile diafizare de antebraț la copii, are ca indicații majore fracturile ireductibile, fracturile instabile și fracturile cu reduceri ortopedice imperfecte.

În statistica amintită, tratamentul aplicat a fost următorul:
— reduceri ortopedice 1 066 (74,48%)
— repuneri sîngerînde simple 32 (2,22%)
— repuneri sîngerînde cu osteosinteză . . . 333 (23,30%).

De la început se observă o proporție foarte mare de reduceri sîngerînde, dar trebuie să se țină seama de faptul că statistica este făcută numai pe cazurile internate, cazuri grave, cu deplasări mari ale fragmentelor, care nu au putut să fie rezolvate ambulatoriu, la camera de gardă sau în alte servicii din provincie.

Dacă se adaugă la această statistică și fracturile de antebraț tratate ambulatoriu, fracturi al căror număr întrece de 2,7 ori pe cele internate, procentul intervențiilor chirurgicale ajunge la 7,3 din toate fracturile tratate.

Tehnica obișnuit întrebuințată în clinică constă în abordul separat al fiecărui os, începînd cu acela care are o deplasare mai mare. Fixarea fragmentelor se face cu ajutorul unor broșe Kirschner trecute intramedular. Pentru cubitus, broșa se introduce prin fragmentul superior și se scoate prin olecran. Pentru radius, broșa se introduce prin fragmentul inferior și se scoate la nivelul pumnului flectat și pus în ușoară înclinare



Fig. II.64. — Osteosinteză cu broșă pentru fracturile oaselor antebrațului.

cubitală. După coaptarea fragmentelor, broșa se împinge cîțiva centimetri în canalul medular al fragmentului opus, astfel încît contenția să fie cît mai bună. Trecerea broșei Kirschner prin extremitatea inferioară a radiusului nu dăunează cartilajului de creștere. Capetele broșelor ieșite la nivelul olecranului și al pumnului (fig. II.64) înlesnesc scoaterea lor după

20—25 de zile de la intervenţie, imobilizarea gipsată fiind susţinută în continuare pînă la 30—45 de zile.

Repunerea sîngerîndă simplă a fost folosită numai la 2,22% dintre bolnavi, şi anume atunci cînd era fracturat un singur os şi dinţii de fractură menţineau reducerea; uneori, un os a necesitat fixarea cu broşe, dar pentru celălalt a fost suficientă o simplă repunere.

Tratamentul chirurgical făcut în aceste condiţii a dat, procentual, acelaşi număr de rezultate bune ca şi reducerile ortopedice.

II.4.5.3.2. FRACTURILE METAFIZARE DE ANTEBRAŢ

Fracturile metafizare, cel mai frecvent întîlnite, reprezintă în statistica clinicii 55% din fracturile ambelor oase de antebraţ. Aici se întîlnesc frecvent dezlipirile epifizare simple de radius sau dezlipirile-fractură, corespunzînd fracturii Poutteau-Colles de la adult.

• *Fracturile prin tasare* se întîlnesc după căderile pe podul palmei. Impotenţa funcţională relativă şi durerea localizată în regiunea diafizometafizară atrag atenţia asupra leziunii, pe care o precizează radiografia. Aceasta arată un mic relief osos pe corticala fracturată (fig. II.65). Imobilizarea într-un jgheab gipsat antebrahial, pentru 2—3 săptămîni, este suficientă.

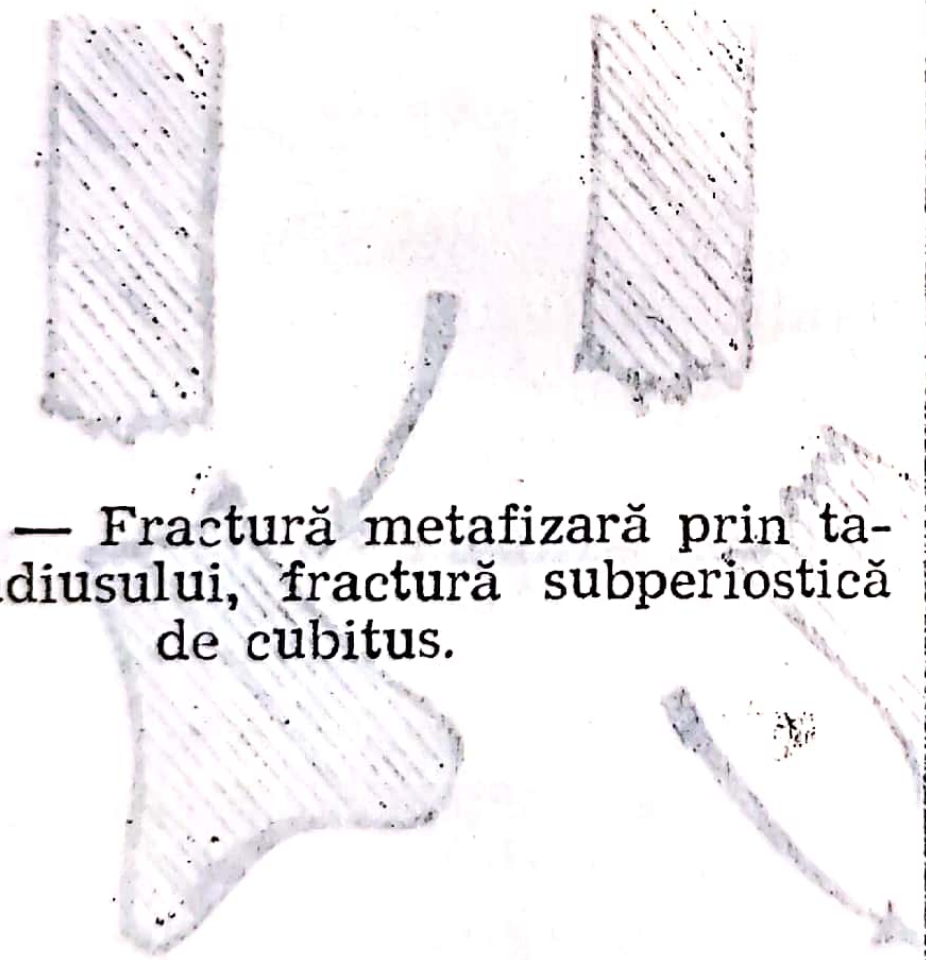

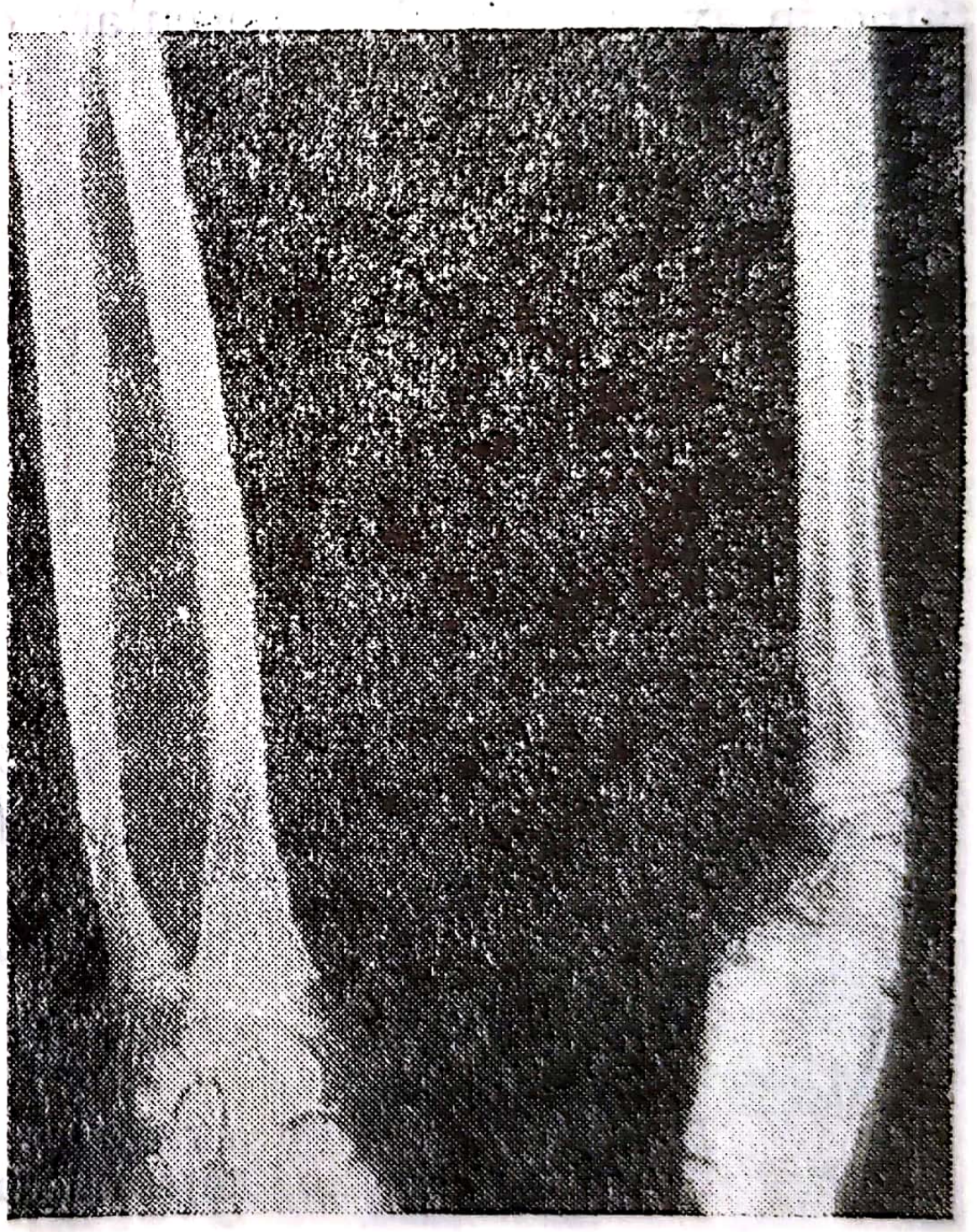

Fig. II.65. — Fractură metafizară prin tasare a radiusului, fractură subperiostică de cubitus.

Cînd căderea pe mînă este mai violentă, ambele oase fracturate fac o unghiulaţie, de obicei, orientată cu sinusul posterior. Reducerea poate să fie uşoară, dar imobilizarea necesită 4—5 săptămîni.

• ***Dezlipirile de epifiză radială,*** mai rar pure, au de obicei şi un mic fragment metafizar. Epifiza dezlipită se deplasează „în dos de furcu-

Scanned with OKEN Scanner

liță". Cubitusul prezintă, obișnuit, o fractură incompletă, situată mai sus de cartilajul de creștere. Reducerea se face relativ ușor, împingînd fragmentul epifizar înainte. Imobilizarea se face în ușoară flexie palmară și înclinare cubitală.

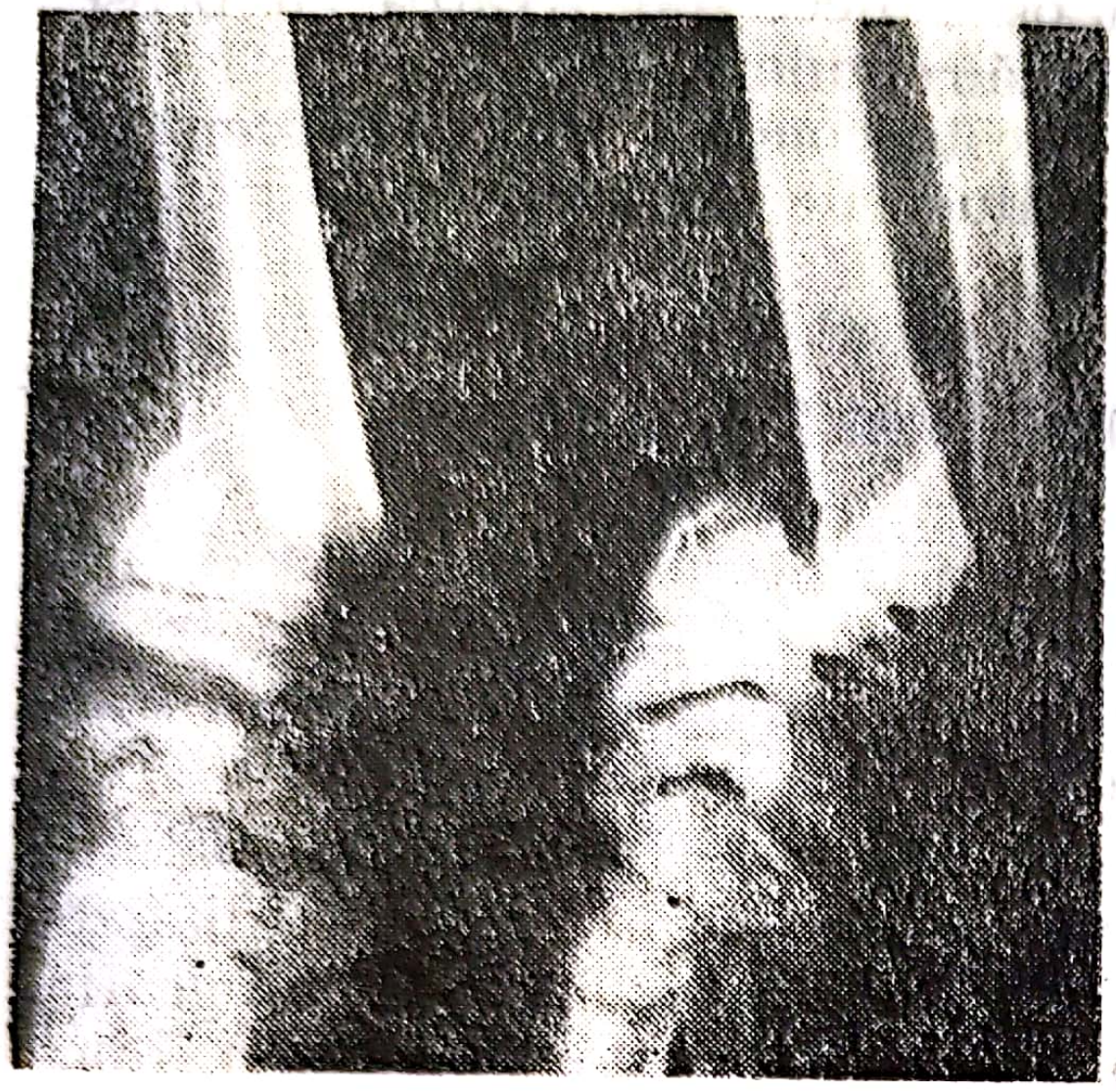

Fig. II.66. — **Fracturi metafizare ale oaselor antebrațului cu deplasarea posterioară a fragmentelor distale.**

● *Fracturile cu deplasare a ambelor oase,* în care fragmentul inferior fuge de obicei îndărăt (fig. II.66), necesită pentru reducere o tracțiune în ax, urmată de o basculare care duce îndărăt fragmentul inferior (fig. II.67), astfel încît să permită așezarea corticalei posterioare buză-la-

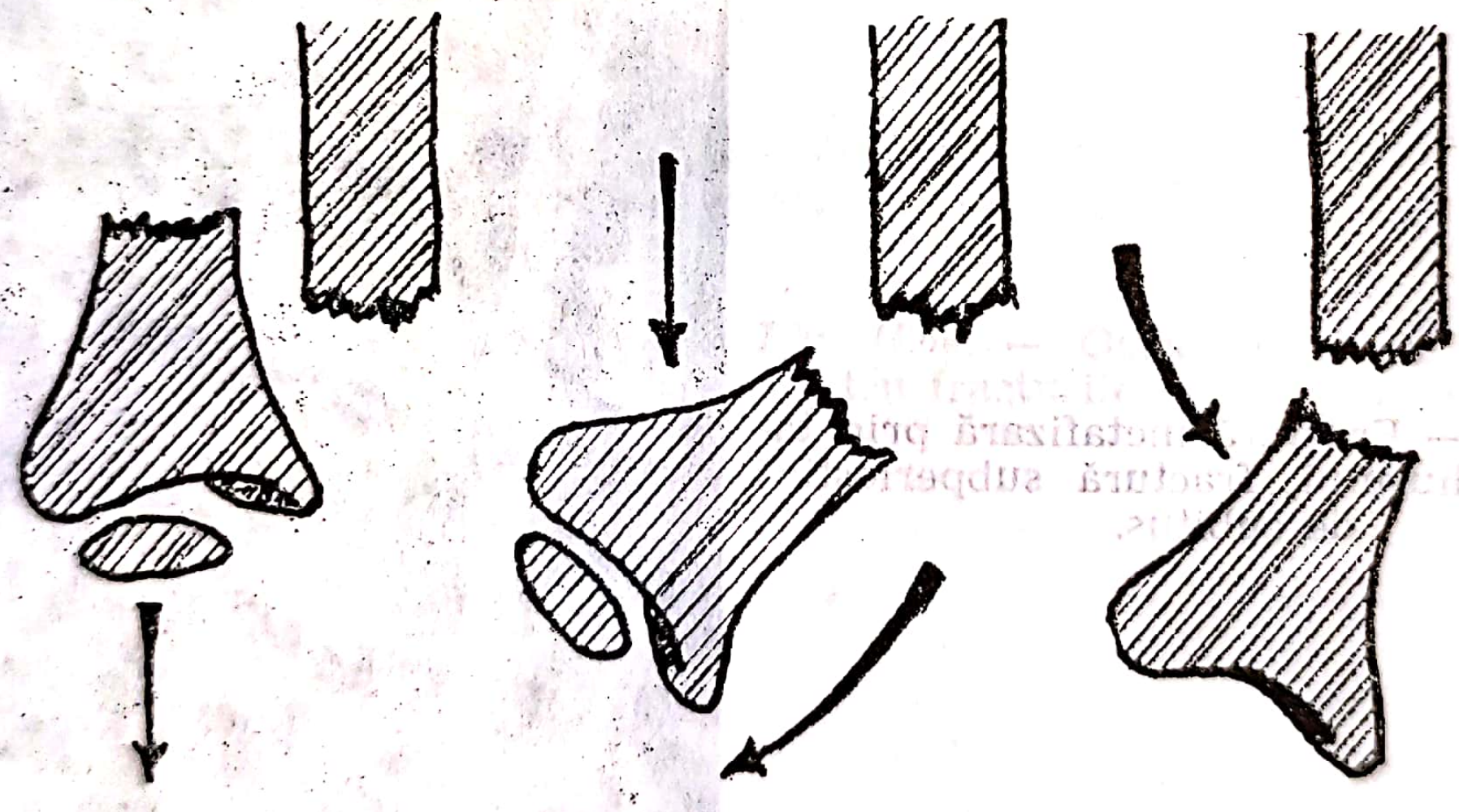

Fig. II.67. — **Tehnica reducerii fracturilor metafizare ale oaselor antebrațului, cu deplasare.**

buză, după care, pe oasele astfel sprijinite, corectarea în flexie completează reducerea.

Cînd există interpoziție sau la fracturile aduse tîrziu, corectarea nu se poate face decît chirurgical, fiind suficientă, de obicei, o simplă repunere.

Fracturile metafizare se consolidează mult mai repede decît cele diafizare, iar reducerile „acceptabile" se corectează bine o dată cu creșterea.

Bibliografie

FÈVRE M. — Raport asupra tratamentului fracturilor simultane a celor două oase ale antebrațului la copil, *Rev. Orthop. Chir.*, 1948, 34, 5.
FONTAINE R. și colab. — Fracturile diafizare ale antebrațului la copil și rezultatele lor, *Strasbourg Méd.*, 1963, 14, 10.
HUGHSTON J. C. — Fractures de l'avant-bras chez l'enfant, *J. Bone Joint Surg.*, 1962, 44 A, 7, 1 678.
JUDET J. și colab. — Fracturile ambelor oase ale antebrațului la copil, *Presse Méd.*, 1965, 73, 15, 833—838.

II.4.5.4. FRACTURILE IZOLATE DE RADIUS SAU DE CUBITUS

Fracturile izolate de radius totalizează 319 cazuri în statistica clinicii (22,2% din fracturile de antebraț), dar dintre acestea, 61 sînt fracturi de cap și de gît radial. Rămîn, pentru fracturile diafizare și metafizare împreună, 225 de cazuri, ceea ce reprezintă 17,8% din fracturile de antebraț.

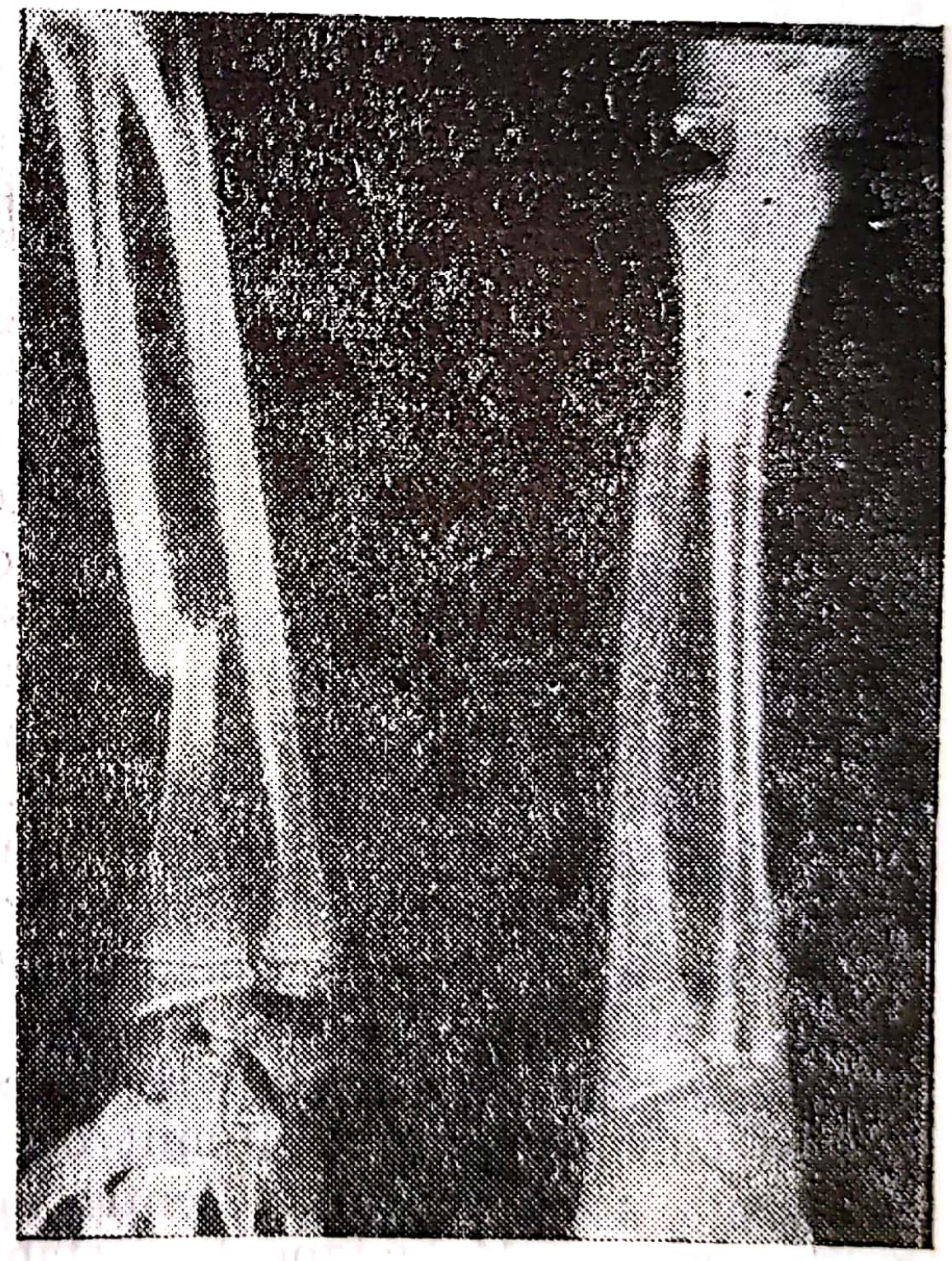

Fig. II.68. — Fractură a diafizei radiale.

La nivelul metafizei, cele mai frecvente fracturi sînt acelea prin tasare — „en motte de beurre" — cum le denumesc francezii. La nivelul diafizei se întîlnesc toate varietățile: „în lemn verde", subperiostice, fracturi cu deplasare (fig. II.68), la fel ca în cazul fracturilor ambelor oase.

La nivelul cubitusului, frecvența este mult mai mică (2,94%); aici se întîlnește cel mai adesea fractura „în lemn verde".

Atît pentru radius, cît și pentru cubitus, principiile de tratament sînt aceleași ca pentru fracturile ambelor oase de antebraț. Cînd reducerea ortopedică este imposibilă și deplasarea poate să dăuneze funcției, se pune indicația de tratament chirurgical.

II.4.5.5. FRACTURA MONTEGGIA-STĂNCIULESCU

Pe lîngă fracturile obișnuite, traumatismul poate să producă la nivelul antebrațului o leziune aparte: fractura extremității superioare a cubitusului, însoțită de luxația anterioară sau anteroexternă a capului radial. Cunoscută încă din 1814, de la descrierea făcută de Monteggia, această asociere a fost ulterior bine studiată de Stănciulescu (Teză, Paris, 1880). Apare după o lovitură directă, aplicată pe creasta subcutană a cubitusului, care se fracturează; dacă șocul traumatic nu s-a epuizat, acesta se exercită în continuare asupra radiusului, pe care îl luxează din articulația cotului.

Etapa de vîrstă cuprinsă între 5 și 15 ani este interesată cel mai frecvent.

Traiectul de fractură este de obicei oblic, mai rar transversal. Fragmentul superior al cubitusului este tras înainte de mușchiul brahial anterior, în vreme ce fragmentul inferior, strîns legat de radius prin membrana interosoasă, însoțește radiusul în deplasarea pe care acesta o face în sus și înainte, încălecînd astfel fragmentul superior (fig. II.69). Capul radiusului rupe capsula articulară, trecînd, în raport cu condilul humeral, în sus și înainte sau în sus și în afară.

În descrierea clasică a fracturii Monteggia-Stănciulescu este vorba de fractura cubitusului asociată cu luxația capului radial. În cadrul unei simptomatologii cu totul asemănătoare, noi am întîlnit relativ frecvent fractura cubitusului asociată cu o dezlipire epifizară de cap radial. Epifiza radiusului rămîne pe loc, păstrîndu-și raporturile cu condilul humeral și cu ligamentul inelar, așa încît nu se poate vorbi de o luxație a capului radial. În schimb, metafiza radiusului se deplasează în sus și înainte sau în sus și în afară (fig. II.70).

Simptome. Durerea, impotența funcțională, tumefacția și, uneori deformarea crestei cubitale, din cauza unghiulației (cu sinus posterior) pe care o fac cele două fragmente, atrag atenția de la început asupra cubitusului, permițînd punerea diagnosticului de fractură. Luxația de radius poate să treacă însă nebăgată în seamă, dacă examenul a fost incomplet și chirurgul s-a mulțumit cu primul diagnostic, fără să examineze cu atenție tot antebrațul. Pentru acest motiv, este bine de reamintit regulile pe care Malgaigne le-a stabilit, încă demult, privitor la fractura Monteggia-Stănciulescu:

(1) la orice fractură de cubitus, cu cît este mai înaltă, cu atît trebuie suspectată și luxația radiusului;

(2) în fracturile de antebraț la care tumefacția se întinde și deasupra cotului, poate să nu fie vorba numai de o fractură simplă și pentru

acest motiv, trebuie explorată cu grijă articulația dintre condilul humeral și capul radial.

Într-adevăr, la un examen complet se constată regiunea epicondiliană îngroșată, mărită în sens anteroposterior, iar relieful capului radial, în loc să se palpeze îndărăt, în gropița posteroexternă a cotului, se

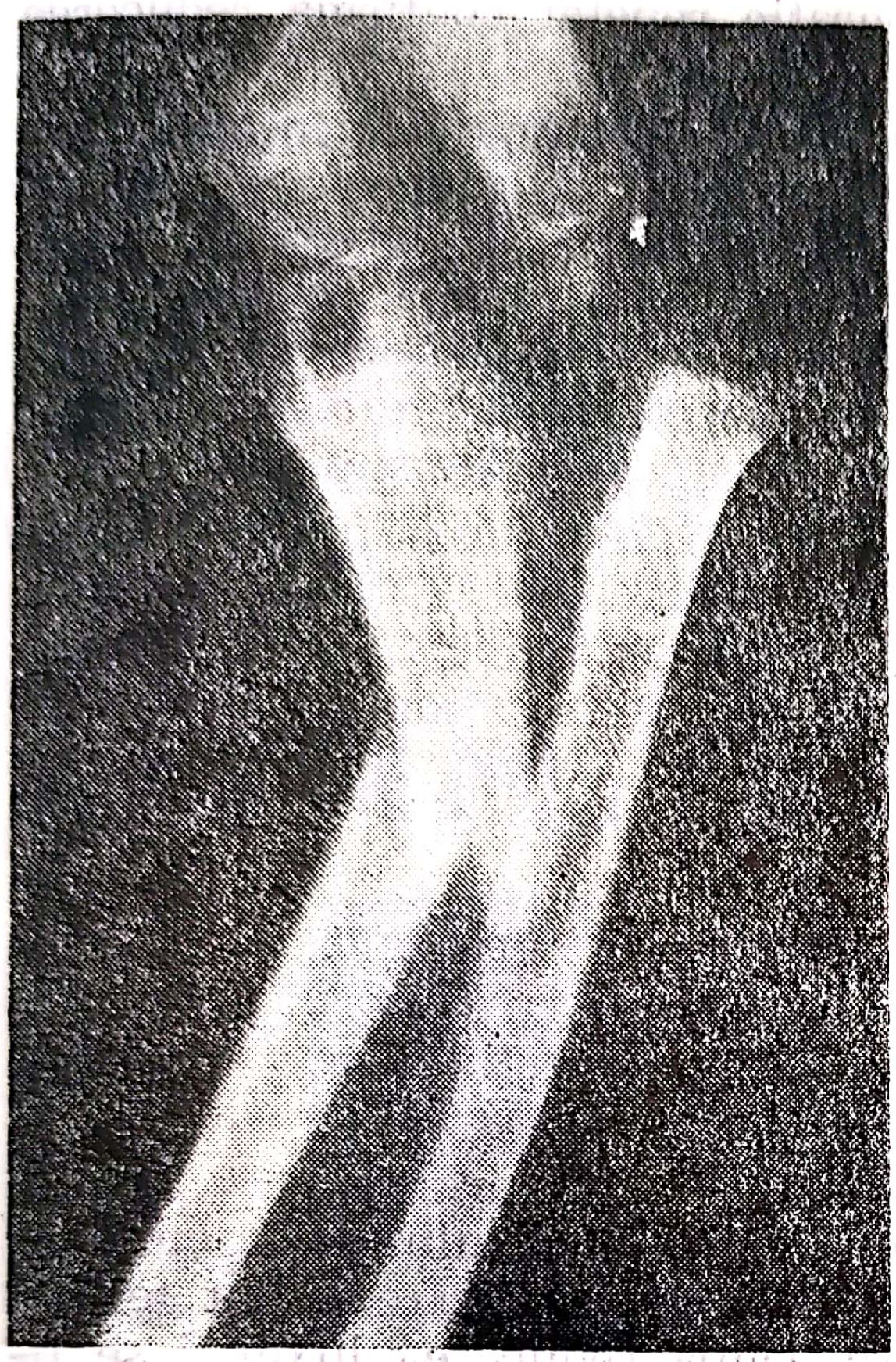

Fig. II.69. — Fractură de cubitus asociată cu luxație de radius: fractura Monteggia-Stănciulescu.



Fig. II.70. — Fractură de cubitus asociată cu dezlipirea epifizei superioare a radiusului care rămîne pe loc; deplasarea anteroexternă a metafizei radiale, ca într-o fractură Monteggia-Stănciulescu.

percepe, înainte, spre plica cotului sau deasupra acesteia. Luxația anterioară a capului radial, limitează repede mișcarea de flexie a cotului; pronația și supinația sînt limitate și dureroase.

Radiografia, care pentru orice fractură de antebraț trebuie să cuprindă și cotul, completează examenul clinic, indicînd deplasarea fragmentelor cubitale și a extremității superioare a radiusului.

Tratament. Pentru soluționarea acestui traumatism, „reducerea luxației este totul" — se spune în tratatele clasice —, pentru că, odată capul radial reintegrat, fractura cubitusului se reduce de la sine. Tratamentul este cu atît mai eficace, cu cît s-a instituit mai precoce față de momentul traumatismului. Sub narcoză, în timp ce două ajutoare fac extensia și contraextensia pe braț și pe antebrațul extins și supinat, chirurgul, așezat peste umărul bolnavului, prinde cotul cu mîinile și îm-

împinge, cu ambele police, capul radial în jos și înapoi, spre ruptura capsulară prin care s-a luxat. În acest moment, ajutorul flectează cotul în unghi ascuțit, chirurgul continuînd să apese capul îndărăt, sub condil. O mișcare sau două de pronație-supinație pot să faciliteze repunerea. Cîteva presiuni pe fragmentele cubitale le completează reducerea. Cotul flectat la 90° — sau chiar la 80° — se imobilizează pentru 4—6 săptămîni într-un jghiab gipsat. Controlul radiografic repetat confirmă reducerea și menținerea reducerii capului radial.

Trebuie subliniat că reducerea luxației este ușoară la început, dar, o dată cu trecerea timpului, retracția capsulei și a ligamentului inelar o împiedică. Pentru acest motiv, diagnosticul trebuie să fie corect și precoce. În cazul luxațiilor care au trecut nebăgate în seamă, la suprimarea imobilizării făcute pentru fractura cubitală, în afara deformării regiunii cotului (care se accentuează o dată cu creșterea), se poate constata și limitarea mișcării de flexie sau a mișcărilor de pronație-supinație.

În cazurile în care reducerea nu a fost posibilă de la început (luxații ireductibile prin interpoziție de părți fibroase capsulare), în luxațiile care se reproduc sub aparatul gipsat (reducere insuficientă datorită interpoziției de părți fibroase) sau în cazurile cu fracturi Monteggia-Stănciulescu aduse tardiv, este indicată reducerea sîngerîndă. Intervenția chirurgicală cuprinde doi timpi, a căror succesiune este diferită, în funcție de vechimea leziunilor.

Pentru luxațiile recente, nereductibile sau instabile, se practică întîi repunerea capului radial, menținută la nevoie cu ajutorul unei broșe trecute prin condilul humeral și capul radial (cotul fiind flectat de 90°), apoi se reduce fractura cubitală, fixîndu-se cu o broșă intramedular.

În cazurile mai vechi, la care există o consolidare vicioasă, primul timp operator constă într-o osteotomie la nivelul focarului de fractură de pe cubitus, urmată de reducerea luxației, după ce s-a extirpat țesutul fibros de la nivelul cavității articulare. După reducerea luxației se fixează cu o broșă și fragmentele cubitale.

Rezecția capului radial pentru luxațiile vechi nu dă rezultate bune la copii, întrucît creșterea duce la apariția unui cot în *valgus*.

Pentru fractura de cubitus asociată cu dezlipirea epifizară a capului radial se încearcă reducerea ortopedică, dar cînd reducerea este instabilă se trece o broșă prin condilul humeral, căpceanul și metafiza radială.

Bibliografie

COMTET J. J. (directeur de la table ronde) — Les fractures de Moteggia, *Rev. Chir. Orthop.*, 1979, 65, 2, 57—64.

GUILLEMINET, FAYSSE — Tratamentul chirurgical al fracturii Monteggia la copil, *Lyon Chir.*, 1957, 53, 3.

HEDSTRONA O. — Fractura Monteggia, *Acta Orthop. Scandinav.*, 1962, 32, 1.

MONZALI G., SEBELLIN O. — Tratamentul chirurgical al fracturii Monteggia prin metoda Boyd, *Ospedali d'Italia Chir.*, 1961, 5, 6.

II.4.6. FRACTURILE EXTREMITĂȚII DISTALE A RADIUSULUI

O. MEDREA

Convențional, prin fracturi ale extremității distale a radiusului se denumesc fracturile situate pînă la 2,5 cm deasupra articulației radiocarpiene.

Etiopatogenie. Sînt cele mai frecvente fracturi de la nivelul antebrațului, survenind după vîrsta de 50 de ani, cu deosebire la femei, favorizate de osteoporoza climacterică și senilă. Iarna, prin căderile pe gheață, incidența lor este crescută.

Mecanismul de producere este indirect, prin cădere pe eminența tenară a mîinii hiperextinse și pronate. În această situație, impactul violent al epifizei radiale pe duritatea scafoidului și a semilunarului, produce fractura prin forțe de compresie. Epifiza osoasă va ceda deasupra tuberculului Lister, realizînd fractura Pouteau-Colles.

Anatomie patologică. Traiectele fracturii sînt neregulate, extraarticulare dar și intraarticulare.

De regulă, fragmentele corticospongioase sînt deplasate și angrenate, ceea ce favorizează o consolidare vicioasă prin calus, deseori primar, angiogen.

Schematic, în fractura Pouteau-Colles, fragmentul distal suferă următoarele deplasări : în plan sagital, deplasare posterioară și basculare dorsală cu angrenare, rezultînd un unghi deschis posterior și aspectul clinic al unui „dos de furculiță". În plan frontal, fragmentul epifizar este translat și basculat în afară, rezultînd o deformație „în baionetă", cu atît mai importantă cu cît este asociată o leziune a ligamentului triunghiular cu dislocație radioulnară distală.

În ax longitudinal, fragmentul distal este rotat față de cel proximal în supinație.

Clasificare. Fractura epifizei radiale distale Pouteau-Colles, în „dos de furculiță" sau prin compresie-extensie Castaing este pe departe cea mai banală. În 2% din cazuri este bilaterală.

Fractura Goyrand-Smith, în „față de furculiță" sau Pouteau-Colles inversat, prin compresie-flexie, este mult mai rară și se produce prin căderea pe mîna flectată, cu deplasarea fragmentului epifizar anterior și în pronație.

Fractura Pouteau-Colles asociată cu fractura apofizei stiloide ulnare prin smulgerea ligamentului triunghiular este întîlnită în 70% (Jumacev). Concomitența cu fractura gîtului ulnar este rară.

Fractura apofizei stiloide radiale este intraarticulară și cu deplasare moderată. Uneori, rarisim, sînt smulse ambele apofize stiloide, radială și ulnară.

Fractura marginală anterioară a epifizei radiale cu interesarea glenei articulare (Letenneur), se produce prin smulgerea ligamentului radiocarpian anterior, cu ocazia unei hiperextensii violente a mîinii. Consecutiv, fragmentul deplasat poate să antreneze o luxație anterioară a pumnului, capabilă să producă leziunea nervului median și a tendoanelor flexoare.

Scanned with OKEN Scanner

Fractura marginală posterioară a epifizei radiale distale (Barton) apare excepțional, printr-o hiperflexie exagerată a mîinii. Fragmentul articular atrage o luxație posterioară a pumnului cu urmări funcționale. Se poate confunda cu o fractură Pouteau-Colles.

Fracturile cominutive ale epifizei radiale cu traiecte supra- și intraarticulare, dificil de sistematizat, sînt destul de întîlnite.

Aspectul clinic este în funcție de forma anatomoclinică. În fractura Pouteau-Colles este caracteristică deformarea pumnului în „dos de furculiță" și dureri în puncte fixe pe fața dorsală a epifizei radiale. Vizibil și palpatoriu, apofiza stiloidă radială este ascensionată (semnul Laugier). Impotența funcțională a mîinii cu limitarea mișcării de flexie palmară, completează aspectul clinic.

Examenul radiografic precizează sediul, forma fracturii și împiedică confuzia regretabilă a unei fracturi inversate Smith cu o banală fractură Pouteau-Colles.

Pentru diagnostic și pentru controlul rezultatului terapeutic este important de reținut că, pe incidența frontală, vîrful apofizei stiloide radiale este coborît pînă la 1 cm sub apofiza ulnei, avînd o oblicitate de 30° față de orizontala care trece prin procesul stiloidian ulnar. În plan sagital, glena epifizei radiale privește, în mod normal, în jos și înainte, cu o oblicitate de 10° (fig. II.71).

Complicații. *Complicațiile imediate* sînt rare, ca leziunea nervului median în fractura Goyrand-Smith sau în fractura marginală anterioară; fractura deschisă, dinăuntru în afară este excepțională; compresiunea ramurii interosoase a nervului radial prin fragmentul epifizar deplasat

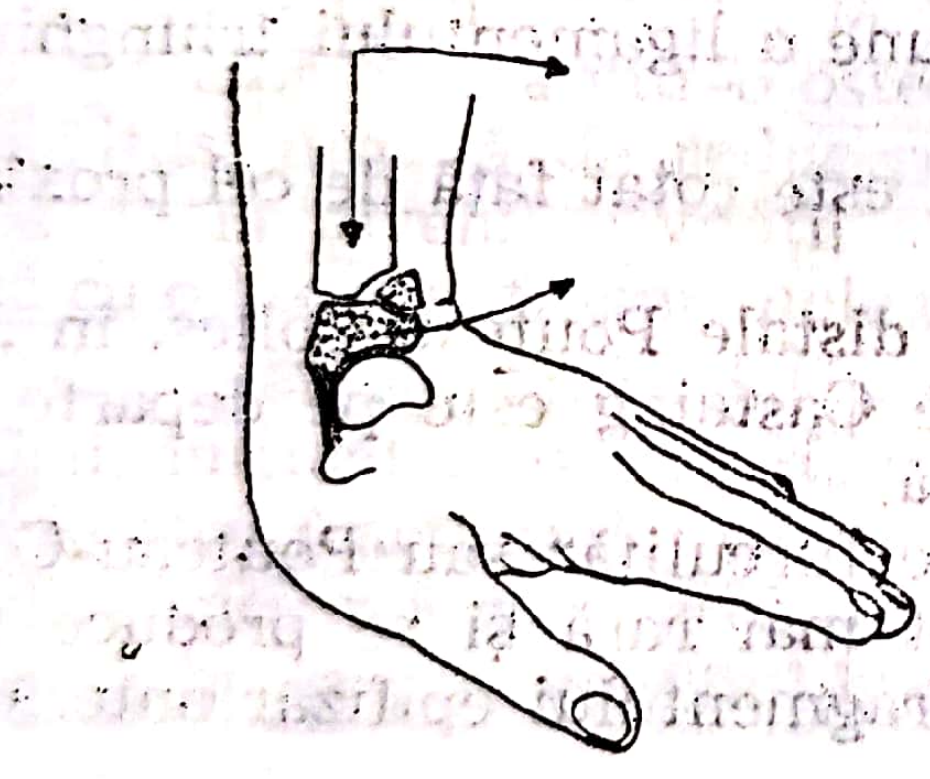

Fig. II.71. — Fractura epifizei distale a radiusului (după *Th. Becker*).

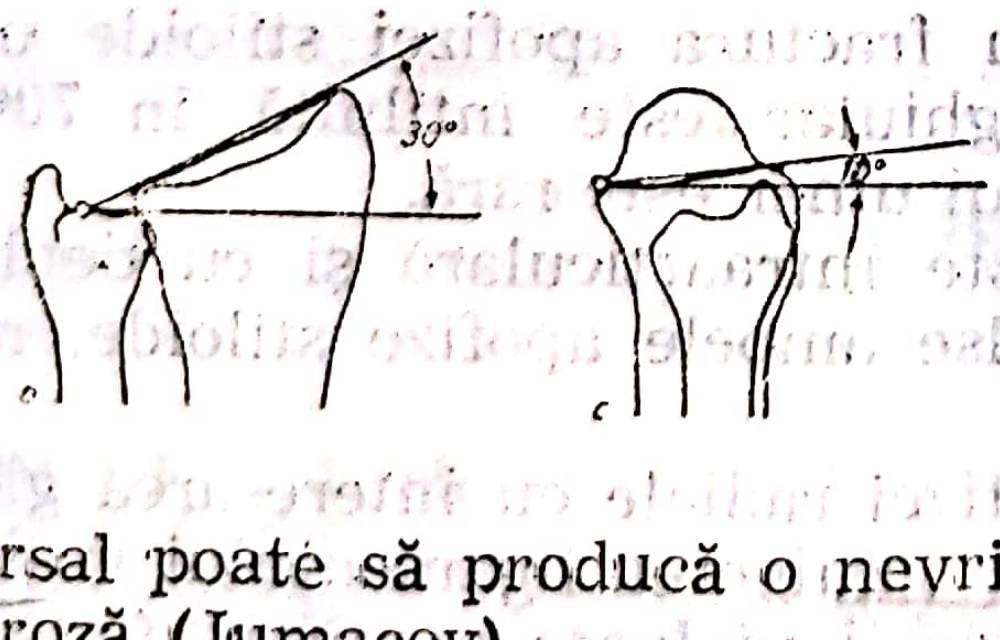

dorsal poate să producă o nevrită, descrisă de Turner, urmată de osteoporoză (Jumacev).

Complicațiile tardive în schimb sînt numeroase. Calusul vicios cu mîna strîmbă radială este cea mai comună complicație. Deficitul inestetic depășește pe cel funcțional, la care bolnavul se adaptează în genere.

însă limitarea dureroasă a pronosupinației cu scăderea capacității funcționale a mîinii și prin dislocația articulației radioulnare distale este dificilă de suportat.

Ruptura tendonului lung extensor al policeului după 4 săptămîni de la accident prin atriționarea lui de către tuberculul Lister este o raritate. Deficitul funcțional rezultat nu reclamă obligator reparația chirurgicală prin sutură sau transplantare a extensorului propriu al indexului (Benjamin).

Artroza radiocarpiană secundară este moderată și survine în cadrul unei poliartroze preexistente. Pseudartroza este excepțională.

Sindromul de tunel carpian este o eventualitate în care nervul median este traumatizat cu ocazia unei fracturi Goyrand-Smith sau marginală anterioară.

Algoneurodistrofia reflexă, denumită altă dată osteoporoza algică Südeck-Leriche, este o complicație destul de des întîlnită după traumatismele pumnului, caracterizată prin dureri, edem, redoarea pumnului și a degetelor și osteoporoză neomogenă. Sindromul scade funcția mînii pe timp îndelungat cu recuperarea incompletă a redorilor articulare ș.a.

Tratamentul este cu predominanță ortopedic, urmărind restaurarea morfofuncțională.

a) *Fractura Pouteau-Colles*

În fracturile fără deplasare sau cu deplasare la bătrîni avansați, la tarați sau la politraumatizați, se aplică simple atele gipsate pentru 3—4 săptămîni.

În fracturile cu deplasare se procedează la reducere manuală sub anestezie, prin manevre corectoare ale deplasărilor.

Reducerea este menținută de aplicarea unui aparat gipsat antebrahiomanual circular, în poziție de flexie (45°), pronație și înclinație ulnară (15°) a mîinii, cu control radiografic imediat. Dacă nu s-a reușit, se repetă manopera. Aparatul se despică la partea ulnară pentru prevenirea unei compresiuni nocive. Durata imobilizării este de 5—6 săptămîni, aparatul fiind schimbat la 12—14 zile cu altul în aceeași poziție sau într-una intermediară, bine înțeles după un control radiografic (fig. II.72).

Prezentarea la controlul clinic după 24 de ore este obligatorie, sau chiar mai devreme dacă apar tulburări de compresie la nivelul mîinii (dureri și edem, cianoză, parestezii ș.a.).

Între timp, bolnavul face mobilizarea activă a degetelor, a cotului și a umărului. În repaus mîna se menține în proclivitate. După scoaterea gipsului se instituie hidrochineto- și ergoterapia recuperatoare. Rezultatele, proporționale cu reușita reducerii, sînt favorabile în aproximativ 70% și se pot ameliora în timp.

În cazul fracturilor cominutive, foarte instabile, cu deplasări și dislocări importante, se poate recurge la reducerea instrumentală (Böhler), prin tracțiune bipolară divergentă, pe masa ortopedică, cu ajutorul unei broșe Kirschner transmetacarpian și alta transolecranian, montate pe potcoave. După reducerea lentă, suplimentată de unele manevre corectoare, urmează contenția în aparat gipsat brahioantebrahiomanual pentru 45—60 de zile cu extracția broșelor după 4 săptămîni.

Scanned with OKEN Scanner

Tratamentul chirurgical se practică excepțional, în fracturile instabile, cominutive, cu fragmente mari și deplasate, la accidentați mai tineri sau în redeplasări survenite după reducerea ortopedică (frecvente în 40—60% după Forgon).

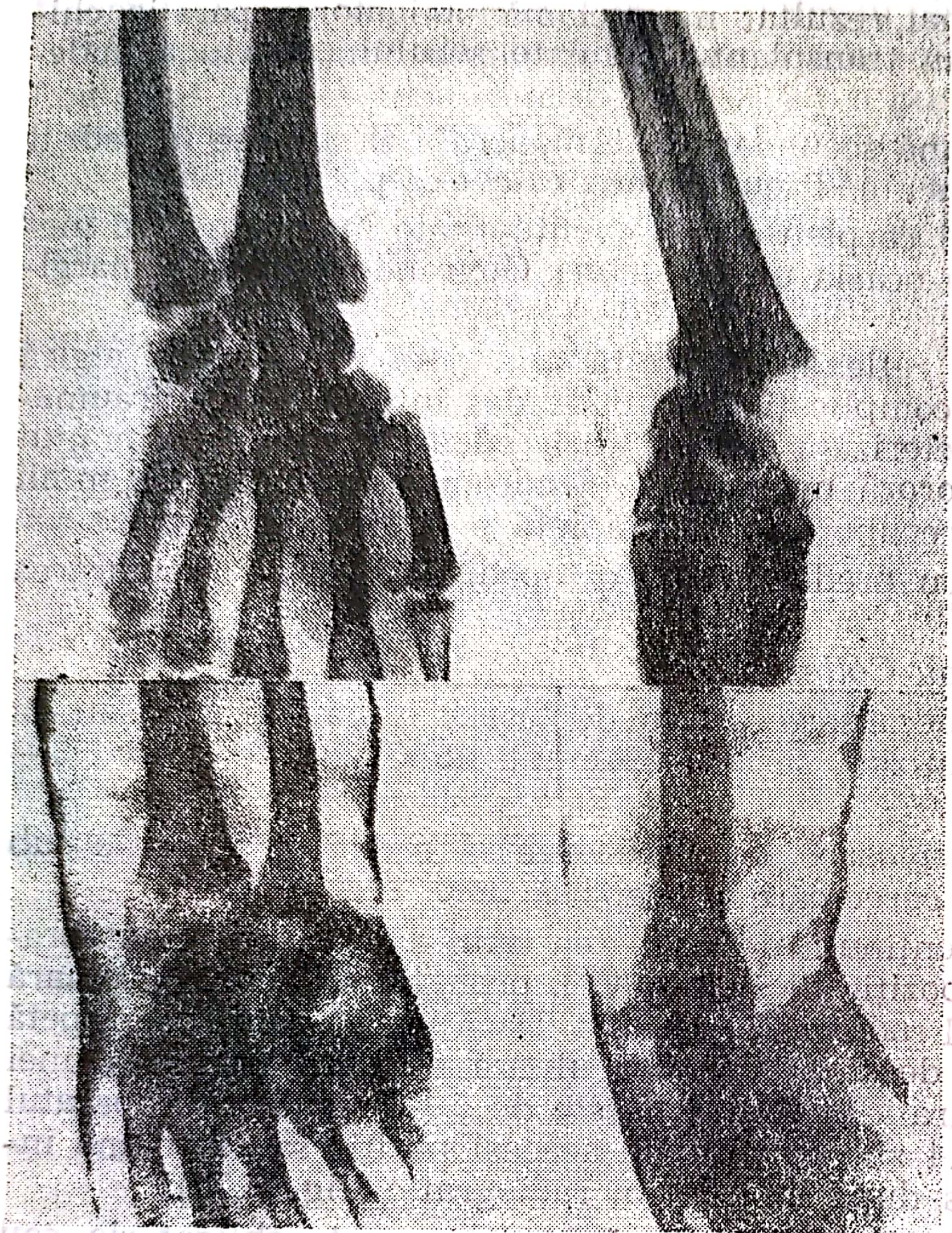

Fig. II.72. — Radiografia unei fracturi Pouteau-Colles, pre- și postreducere ortopedică.

În principiu, metoda constă din reducere, de preferat nesîngerîndă, sub ecran T.V. și din osteosinteza fragmentelor cu 1—2 broșe, transstiloradioulnară (Ramadier), aparat gipsat etc.

Osteosinteza se poate realiza și prin șuruburi, tijă centromedulară cu cap filetat sau minifixator extern Hoffmann, tehnici însă complicate, neindispensabile și încă negeneralizate.

b) *Fractura Goyrand-Smith și fractura marginală anterioară*

În aceste fracturi, reducerea ortopedică folosește tracțiunea, împingerea fragmentului epifizar înapoi cu mîna în supinație și rectitudine, manevre inverse ca la fractura Pouteau.

În cazurile instabile se recurge la osteosinteza cu broșe Kirschner iar în fractura marginală cu fragment mare, la fixarea cu broșe, cu minișurub sau cu placă în „paletă" Ellis.

c) *Fractura marginală posterioară* se tratează după caz, ortopedic (fragmente mici) sau chirurgical (fragment mare).

d) *Calusul vicios* cu mîna strîmbă netolerată funcțional, la persoane mai active, se operează practicîndu-se rezecția capului ulnar (Moore-Darrach) și osteotomia de corecție a calusului radiusului, fixată cu 1—2 broșe Kirschner (Merle D'Aubigné) cu rezultate satisfăcătoare. Mai recent, pentru evitarea inconvenientului estetic, se recomandă scurtarea „în treaptă" a diafizei ulnare, urmată de fixare prin șuruburi (Milch) sau placă (Wagner).

e) *Sindromul algoneurodistrofic* și redorile articulare beneficiază de un lung și incert tratament de recuperare funcțională : reimobilizare scurtă (5—7 zile) în aparat gipsat, în faza acută a algodistrofiei, apoi hidrochinetofizioterapie, ergoterapie, medicație antiinflamatoare, vasculotropă, betablocantă și anabolizantă etc.

Rezultatele sînt uneori decepționante, prin persistența redorilor interfalangiene sau radiocarpiene cu scăderea capacității funcționale a mîinii.

II.4.7. SINDROMUL VOLKMANN

D. VEREANU

Retracția ischemică sau sindromul Volkmann — după numele celui care l-a individualizat — apare ca o complicație gravă, întîlnită la copil și la adolescent, în urma unei fracturi a oaselor antebrațului, a unei fracturi supracondiliene, mai rar după luxații de cot sau după contuzii puternice ale aceleiași regiuni. Sindromul este caracterizat printr-o atitudine vicioasă de flexie permanentă a degetelor și a pumnului, datorită unei scleroze musculare progresive, cu retracția mușchilor din zona anterioară a antebrațului.

Excepțional, sindromul poate să fie localizat și la gambă unde interesarea tricepsului sural duce la instalarea unei atitudini vicioase a piciorului, în *equinus* sau *varus equinus*.

Leziunea cauzală este cel mai adesea o fractură, dar sindromul poate să apară și după contuzii ale cotului sau ale antebrațului. Aplicarea unui aparat gipsat prea strîns a fost incriminată deseori drept cauză unică în producerea sindromului ; în realitate, însă, retracția ischemică poate să se instaleze și după traumatisme ale cotului imobilizate provizoriu într-o eșarfă sau într-un jgheab bine căptușit cu vată și lăsat larg deschis. Nu este mai puțin adevărat însă că, aplicarea unui aparat gipsat strîns intervine ca o cauză favorizantă a apariției sindromului, datorită tulburărilor circulatorii pe care le produce ; traumatizarea din cursul unor reduceri brutale, ca și imobilizarea unei fracturi de cot în unghi ascuțit contribuie, în aceeași măsură și prin același mecanism, la instalarea sindromului.

Anatomie patologică. Patogenie. În sindromul Volkmann, leziunile sînt multiple, întîlnindu-se la nivelul mușchilor, al vaselor și al nervilor.

1. Leziunile musculare interesează toţi muşchii lojii anterioare a antebraţului sau, mai rar, numai pe unii dintre ei. La început este vorba de o infiltraţie echimotică al cărei examen histologic arată : extravazare hemoleucocitară în jurul vaselor mici și leziuni de necroză musculară aseptică, în focare numeroase, care alternează cu zone musculare normale sau puţin modificate. Progresiv, leziunile evoluează către scleroză, ducînd, în timp, la retracţia fibroasă finală a muşchiului.

2. Leziunile nervoase se întîlnesc mai frecvent la nivelul medianului, apoi pe cubital şi pe radial. La intervenţiile precoce, nervii pot să fie găsiţi edemaţiaţi, palizi, în vreme ce la intervenţiile făcute tîrziu, apar subţiaţi, de culoare cenuşie sau roşiatică.

3. Intervenţiile operatorii precoce au arătat frecvenţa leziunilor vasculare, interesînd humerala sau ramurile ei şi venele satelite. Leziunile merg de la simpla contuzie, cu spasm arterial prelungit, pînă la tromboze şi rupturi parţiale sau totale de arteră. Intervenţia simpaticului în tulburările întîlnite în sindromul Volkmann, pare incontestabilă. Leriche a susţinut rolul reflexelor simpatice vasoconstrictoare, cu punct de plecare la nivelul arterei traumatizate, în sprijinul acestei teorii punînd rezultatele bune obţinute după intervenţii precoce de tip simpatectomie periarterială sau arteriectomie. Pe de altă parte, s-a demonstrat experimental, că obliterarea venoasă provoacă la nivelul muşchiului infarcte hemoragice cu necroză a fibrelor musculare şi scleroză consecutivă.

Patogenia sindromului Volkmann a suscitat discuţii numeroase, faptele experimentale sprijinind fie teoria vasculară, fie teoria nervoasă, fie asocierea ambelor mecanisme. În realitate, mecanismul intim de producere este variat şi complex, tulburarea capilară putînd să aibă ca punct de plecare reflexe de origine arterială sau venoasă, ori compresiunea mecanică pe care o exercită edemul, care suprimă circulaţia de întoarcere venoasă. Reflexele pot să plece şi de la nervii traumatizaţi, medianul şi cubitalul conţinînd cea mai mare parte din fibrele simpatice ale membrului toracic. Chiar dacă patogenia nu este complet lămurită, cunoaşterea mai aprofundată a diverselor mecanisme prezente în apariţia şi în evoluţia retracţiei ischemice a permis utilizarea unor mijloace terapeutice mai eficiente pentru prevenirea şi tratarea sindromului.

Simptome

S i m p t o m e l e d e a l a r m ă pot să apară curînd după fractură sau după aplicarea unui aparat gipsat prea strîns.

I) Durerile, în loc să cedeze după imobilizare, se accentuează, devin foarte vii, sub forma unor senzaţii de constricţie locală, de arsură în antebraţ şi în degete. Mai rar, durerea este suportabilă, resimţită de bolnav sub formă de furnicături şi amorţeli ale degetelor.

II) Edemul se instalează repede ; degetele şi partea palmară rămase afară din aparatul gipsat se tumefiază puternic.

III) Cianoza, variabilă ca intensitate, însoţeşte constant edemul ; degetele sînt cianotice şi reci.

Mişcările degetelor trebuie controlate cu grijă. Bolnavul care face o retracţie ischemică ţine degetele uşor flectate, nu le mai poate mişca. Extensia pasivă se face cu greutate şi este dureroasă. Imposibilitatea de îndreptare a degetelor indică paralizia muşchilor interosoşi.

Cum în marea majoritate a cazurilor, antebrațul este imobilizat într-un aparat gipsat, lărgirea sau scoaterea acestuia sînt obligatorii. Examenul antebrațului eliberat arată edemul acestuia, flictene, uneori iminența apariției unor escare și diminuarea sau absența pulsului la radială.

Toate aceste semne sînt premonitorii unor leziuni grave care, în cîteva zile, alteori după un timp, duc la instalarea unui tablou clinic caracteristic sindromului Volkmann.

Perioada de stare este caracterizată prin instalarea unei atitudini vicioase a mîinii și a degetelor și, în grad variat, a unor tulburări nervoase și circulatorii.

Sindromul muscular. În poziție de repaus, mîna prezintă o atitudine vicioasă caracteristică : pumnul, așezat în semipronație este flectat, prima falangă a degetelor este în extensie pe metacarpianul respectiv, în vreme ce falanga a doua și a treia sînt flectate puternic. Participarea policelui este variabilă (fig. II.73).

La început, poziția vicioasă poate să fie corectată pasiv, dacă nu total, cel puțin în parte. Mai tîrziu, întinderea degetelor nu se poate face decît dacă se accentuează flexia pumnului (fig. II.74), semn care arată apariția sclerozei retractile la nivelul mușchilor flexori. Antebrațul este atrofiat, cu reliefuri musculare șterse, iar la palpare mușchii apar indurați. La cea mai mică încercare de întindere a pumnului, tendoanele palmarilor se simt ca niște coarde de arc.

Tulburările nervoase, aproape constante, se întîlnesc ca pareze ori ca paralizii în teritoriile musculare inervate de median și de cubital. Pe lîngă acestea, atingerea senzitivă se manifestă prin furnicături, senzații



Fig. II.73. — Retracția Volkmann după fractura oaselor antebrațului.



Fig. II.74. — Retracție Volkmann : întinderea degetelor flectate accentuează flexia pumnului.

de arsură, tulburări de sensibilitate. Paraliziile cuprind, de obicei, și musculatura eminențelor tenară și hipotenară și mușchii interosoși.

Pielea lucioasă, cu tulburări sudorale, flictene și ulcerații, mai ales la degete, reprezintă componenta trofică a participării nervoase.

Tulburările vasculare, evidente la examenul oscilometric, se traduc clinic prin edem, mînă rece, cianotică, cu puls radial diminuat ca intensitate sau chiar abolit.

Evoluția se face relativ repede spre fixarea atitudinii vicioase, prin retracția scleroasă a musculaturii, care în decurs de cîteva luni se completează, ajungînd la deformarea și impotența funcțională completă a membrului toracic respectiv.

Prognostic. Prognosticul în general este sever, dar, alături de cazurile foarte grave, cu retracții marcate și paralizii întinse, se întîlnesc și forme ușoare, parțiale, care cedează la desfacerea aparatului gipsat și la instituirea unui tratament care să reechilibreze vasomotricitatea. Prognosticul este mai bun în formele fără leziuni nervoase marcate.

Diagnosticul diferențial. Trebuie să fie făcut în primul rînd cu :

— *sindromul de arteră humerală descris de Leveuf*. El a desprins din cadrul retracției ischemice Volkmann acest sindrom, produs prin traumatizarea arterei humerale de către fragmentul diafizar din fracturile supracondiliene. Artera poate să fie contuzionată, ruptă parțial sau complet, accident tradus prin tulburări circulatorii grave la nivelul antebrațului și al mîinii, paloare, edem, dispariția pulsului, paralizii ale nervilor motori și senzitivi, atitudine de gheară a mîinii. Descoperirea și controlul arterei humerale, cu posibilitatea de a face o simpatectomie sau, în caz de ruptură, o arteriectomie, permit obținerea unor rezultate bune, dacă intervenția a fost practicată imediat după apariția primelor simptome, înainte de constituirea leziunilor musculare ischemice ireversibile ;

— *retractările flexorilor după supurații, miozitele cicatriceale posttraumatice după distrugeri musculare* — sînt ușor de diferențiat ;

— *contracturile postparalitice* — apar tardiv ;

— *contracturile din boala Little* — sînt rar localizate numai la membrele superioare și se însoțesc de exagerarea reflexelor ;

— *paraliziile simple de cubital sau de median*, cu grifă — în cazul acestora domină fenomenele paralitice, cu distribuția lor topografică caracteristică, iar atitudinea vicioasă se corectează ușor pasiv.

Tratament. De la primele simptome care anunță apariția retracției ischemice și pînă la tratamentul sechelelor, în funcție de momentul evolutiv al bolii, există o gamă întreagă de mijloace terapeutice care pot să fie utilizate cu succes. Aceasta nu scutește pe cei care îngrijesc bolnavi cu traumatisme ale membrelor să cunoască foarte bine și să aplice regulile de profilaxie a sindromului Volkmann.

Tratamentul preventiv. În toate traumatismele de cot și de antebraț trebuie evitate manevrele de reducere brutală. În cazul fracturilor greu reductibile, chirurgul trebuie să știe să renunțe la timp la tratamentul ortopedic și să treacă la cel chirurgical. Este interzisă utilizarea unor aparate gipsate puse direct pe piele, ca și întrebuințarea unor aparate circulare. Trebuie evitată imobilizarea cotului în unghi ascuțit (cerută pentru menținerea reducerii la unele fracturi supracondiliene), înlocuind-o cu îmbroșarea percutană a fragmentului instabil.

Tratamentul aplicat la apariția primelor simptome. În primul rînd, trebuie lărgit sau scos aparatul gipsat. Dacă mîna nu se încălzește și nu își schimbă culoarea, se trece la aplicarea unui tratament mai activ.

Blocada anestezică cervicobrahială, repetată la început zilnic, apoi la 2—3 zile, poate să dea rezultate bune dacă este vorba de tulburări vasomotorii.

Aponevrotomia anterioară de antebraț, propusă de Jorge, constă în incizia în zig-zag a aponevrozei, pentru a înlesni circulația și a evacua un eventual hematom. Trebuie să fie practicată de urgență, de îndată ce semnele clinice arată instituirea hematomului antebrahial : edem, bombarea aponevrozei, tulburări circulatorii.

Operațiile vasculare sînt indicate în sindromul de arteră humerală și constau în : degajarea arterei cu simpatectomie periarterială, dacă vasul nu își reia calibrul și bătăile ; rezecția arterială, în caz de tromboză.

La toate aceste manevre și intervenții operatorii trebuie adăugat un tratament medicamentos cu vasodilatatoare și neurotrofice. Pentru a facilita circulația de întoarcere, antebrațul va fi menținut suspendat.

Tratamentul în perioada de evoluție a bolii. Dacă tratamentul aplicat la apariția primelor simptome nu este eficient și retracția progresează sau dacă bolnavul este văzut pentru prima dată în plină perioadă de evoluție, în raport cu gravitatea tulburărilor constatate, se poate recurge la un tratament ortopedic sau la unul chirurgical.

Tratamentul ortopedic, rezervat cazurilor mai simple, fără tulburări vasculonervoase accentuate, constă în aplicarea, pentru timp îndelungat, a unor tracțiuni continue progresive la nivelul pumnului și al degetelor, pînă ce se obține corectarea poziției vicioase. Tracțiunea se aplică cu ajutorul unor aparate ortopedice speciale, de tip Momsen, Mascabucau, Guibal, Martin etc., dar aparatul poate să fie improvizat dintr-un gips brahi-antebrahial-palmar, armat spre degete cu două cercuri metalice — unul dorsal și celălalt palmar —, care se vor folosi ca punct de sprijin pentru benzile de extensie și contraextensie. Supravegherea trebuie să fie foarte atentă, întrucît pe degete, la locul de aplicare a benzilor de extensie, pot să apară leziuni de tip ischemic.

Această tracțiune continuă se va aplica și după tratamentul chirurgical, în completarea intervenției.

Tratamentul chirurgical cuprinde, pentru această fază a bolii, mai multe posibilități.

Cînd sindromul apare la un bolnav cu o fractură supracondiliană incomplet redusă, *reducerea sîngerîndă* poate să suprime relieful osos care traumatizează pachetul vasculonervos de la cot. Concomitent, se fac reducerea fracturii și controlul eventualelor leziuni vasculonervoase.

Dacă tulburările vasculonervoase țin de un sindrom de arteră humerală, în funcție de leziunile găsite, este indicată *simpatectomia periarterială* sau *arteriectomia*.

Pentru cazurile rezistente la tratamentul conservator, Seddon recomandă extirparea nodulilor musculari necrozați.

Tratamentul în perioada de sechele. În sindromul Volkmann definitiv constituit, intervențiile chirurgicale încearcă să restabilească un echilibru între musculatura retractată și pîrghia osoasă antebrahială rămasă prea lungă.

Operațiile de alungire tendinoasă nu au dat rezultatele așteptate ; executate pe numeroasele tendoane ale flexorilor, ele duc adesea la for-

Scanned with OKEN Scanner

marea unui bloc cicatriceal care, calitativ, scade foarte mult rezultatul intervenției.

2) *Rezecția diafizară a oaselor antebrațului* reduce pîrghia antebrahială la lungimea mușchilor retractați, permițînd acestora o funcționalitate mai bună. Lungimea segmentelor rezecate, de obicei 2—3 cm, trebuie să permită extensia concomitentă a pumnului și a degetelor. Contenția fragmentelor osoase este menținută cu ajutorul a două broșe trecute intramedular. Practicată pentru prima oară la noi în țară de profesorul Cosăcescu, operația a dat rezultate bune, menținute în timp.

3) *Dezinserția largă a mușchilor flexori* (operația Scaglietti-Gosset), prin coborîrea capetelor proximale, permite musculaturii retractate o adaptare funcțională bună. Postoperator, pumnul și degetele, puse în extensie, sînt imobilizate împreună cu antebrațul într-un aparat gipsat, pentru două săptămîni, după care se începe mobilizarea La început, aceasta alternează cu purtarea intermitentă a unor atele. Rezultatele finale pot să fie foarte bune după o recuperare susținută.

Bibliografie

BLOUNT W. P. — Contractura ischemică Volkmann. *Surg. Gynec. Obst.*, 1950, 90, 2.

GOSSET J. — Dezinserția chirurgicală a mușchilor lojei anterioare a antebrațului pentru tratamentul contracturilor și retracțiilor ischemice, *J. Chir.*, 1956, 72, 5, 487—494.

JUDET J. — Tratamentul imediat, cauzele și prevenirea sindromului Volkmann, *Rev. Chir. Orthop.*, 1956, 42, 6.

LEMPEREUR — O nouă tehnică chirurgicală aplicabilă în tratamentul sindromului Volkmann, *Acta Chir. Belg.* 1956, 565.

SALMON M. — Patogenia și profilaxia sindromului Volkmann, *Rev. Chir. Orthop.*, 1957, 43, 1.

UEBERMUTH H. — Cercetări asupra contracturii ischemice, *Zentralbl. Chir.*, 1956, 81, 25.

Scanned with OKEN Scanner

II.5. MÎNA

AGRIPPA IONESCU

Motto:

„Atît e numai mîna, de apucat și dus ?
Nu. Ea-ntărește graiul și spune ce-ai de spus
Mai limpede, și vorbe de nu ți-au mai rămas
Ori n-ai, grăiește mîna cuvîntul fără glas.
Că gestul, în tăcere, acoperă și are
Aceleași înțelesuri la sute de popoare.

Tudor Arghezi — „Mîna"

II.5.1. INTRODUCERE

Segment de membru limitat, de o mare complexitate anatomofiziologică, cu rol deosebit în activitatea creatoare — atît spirituală, cît și materială —, mîna este unul dintre puținele organe specifice numai omului.

Deși recunoscută importanța acestui organ — obiect de studiu filozofic, de inspirație poetică, artistică — și, mai ales, apreciată de fiecare individ în parte, chirurgia mîinii ca specialitate se dezvoltă numai în ultimii 30—40 de ani.

Frecvența accidentelor la care este expusă mîna, mai ales în procesul de producție, face ca încă de la începutul secolului să apară diferite soluții terapeutice al căror rezultat era însă foarte discutabil. Într-adevăr, complexitatea anatomofuncțională a organului și, mai ales, necesitatea cooperării tuturor elementelor anatomice pentru asigurarea funcției armonioase a mîinii fac ca problemele chirurgiei mîinii să fie complexe. Tegumentele, tendoanele, nervii, oasele, articulațiile necesită o integritate completă ; lipsa sau deficitul oricărui element pot să compromită total rezultatul urmărit.

Indicațiile și contraindicațiile trebuie respectate cu rigurozitate, numai cunoașterea și respectarea lor putînd asigura succesul actului chirurgical.

Pe de altă parte, lipsa unui țesut celular bogat dezvoltat și a maselor musculare care să protejeze elementele funcționale face rolul tegumentului extrem de important, transformîndu-l în condiția absolută a rezolvării oricărei probleme chirurgicale la acest nivel. De altfel, posibilitatea rezolvării problemelor tegumentare în chirurgia mîinii este aceea care a asigurat succesul intervențiilor la mînă și dezvoltarea, în ultimele decenii, a chirurgiei mîinii ca specialitate de sine stătătoare.

În ceea ce privește chirurgia mîinii, trebuie avut întotdeauna în vedere cîteva principii :

— mîna asupra căreia se intervine chirurgical trebuie să fie extrem de curată ;

— diagnosticul trebuie bine precizat (anamneză, radiografii) și să preceadă actul operator ;

— este obligatoriu ca, condițiile cu privire la calitatea și numărul operatorilor, instrumentarului, anesteziei să fie asigurate ;

— în urgență se aplică tactica „urgenței amînate active", adică : spălarea și curățirea minuțioasă a plăgii, îndepărtarea chirurgicală a țesuturilor evident distruse, hemostaza ; după 24 de ore, rezolvarea definitivă și completă a cazului ;

— numai în urgență, cu respectarea conduitei sus-menționate, se pot face operații reparatorii complete ;

— la cronici, operațiile se fac seriat, în raport cu indicațiile proprii fiecărui element, planificînd tratamentul și progresînd terapeutic treptat ;

— la mînă și la degete nu există țesuturi în plus și, de subliniat, tegumente în exces ;

— succesul operațiilor în urgență și în chirurgia reparatorie a mîinii depinde de starea și calitatea tegumentelor ; deci, orice plan terapeutic trebuie să se bazeze pe existența unor tegumente de bună calitate și, dacă este cazul, să se înceapă tratamentul prin a creea aceste tegumente ;

— drenajul este contraindicat, iar drenajul preventiv este proscris, pentru că el nu poate „preveni" o infecție, ci, din contră, o asigură ;

— imobilizarea și poziția elevată a mîinii constituie condiția absolută în aplicarea oricărui tratament postoperator sau în cazul mîinii traumatizate.

II.5.2. NOȚIUNI DE ANATOMIE FUNCȚIONALĂ

Mîna este piesa care, pentru om, reprezintă culmea rafinamentului de funcție mecanică. Acest aspect este realizat nu numai prin elementele de structură — comune tuturor indivizilor —, ci și prin coordonarea dinamicii lor, foarte diferită în raport cu individul. Rolul activității mîinii în dezvoltarea generală este dovedit nu numai indirect, prin argumente deductive, ci și în mod direct, de pildă prin binecunoscutul fapt că gravele infirmități funcționale ale mîinii din copilărie generează mari deficite în dezvoltarea intelectuală.

*
* *

Sistemul dinamic al mîinii își datorează forța în special musculaturii extrinsece, situată la antebraț. Prehensiunea de amploare este realizată prin mecanismul pensă, în care poziția policelui este elementul esențial. În fine, subtilitatea mișcării degetelor și a asocierii lor este dictată de integritatea absolută atît a elementelor pasive (osteoarticulare), cît și a tuturor celor active (mușchi intrinseci și extrinseci), precum și de rafinamentul la care, prin dezvoltare și exercițiu, au ajuns sistemele de coordonare dinamică ale individului respectiv. Se înțelege că sensibilitatea mîinii condiționează, cu strictețe, o funcționalitate în limitele normalului, asigurînd arcul informațional al sistemului.

Se știe că mîna formează o unitate cu antebrațul, din cel puțin 3 considerente :

— prin regiunea antebrahială trec formațiunile vasculare și nervoase aferente mîinii ;

— întregul aparat dinamic al mîinii, cît și cel extrinsec al degetelor se găsesc la antebraț ;

— integritatea funcțională a antebrațului permite deplasarea mîinii și dă un plus de libertate mișcărilor sale.

Organizarea osteoarticulară a antebrațului permite ca extremitatea sa distală, care se continuă cu mîna, să poată fi rotată (pronosupinație), conferind mîinii această mișcare. Articulația radiocarpiană — o condiliană cu două grade de libertate — execută doar flexia-extensia și înclinația radial-cubitală.

Cele două etaje — carpian și metacarpian (II—V) — formează o piesă unitară ; mișcările în articulațiile intercarpiene și carpometacarpiene fiind extrem de reduse, se realizează un complex dotat cu rezistență elastică. Metacarpianul I, articulat cu carpul printr-o articulație extrem de laxă (în opoziție, subluxația este fiziologică), are o situație specială, putînd circula pe un plan anterior celorlalte metacarpiene. În totalitatea sa, etajul carpometacarpian formează un jgheab cvasirigid la nivelul carpului — închis anterior de retinaculul flexorilor și transformat, deci, în canal carpian — și o boltă transversală la nivelul metacarpului (fig. II.75). Aceasta are „cheia" formată de metacarpienele al II-lea și al III-lea, versantul cubital de metacarpienele al II-lea și al V-lea, iar versantul radial de primul metacarpian opus celui de-al II-lea. Această poziție nu este rigidă — bolta putînd să fie ștearsă activ și pasiv —, fiind rezultatul echilibrului muscular.

Șirul de oase, metacarpian, falangă proximală, falangă medie, falangă distală (Fp și Fd pentru police) prezintă, în această ordine, o scurtare treptată. De asemenea, este de reținut că, pe cînd metacarpianul este structurat ca un os lung, celelalte sînt oase scurte, fără canal medular.

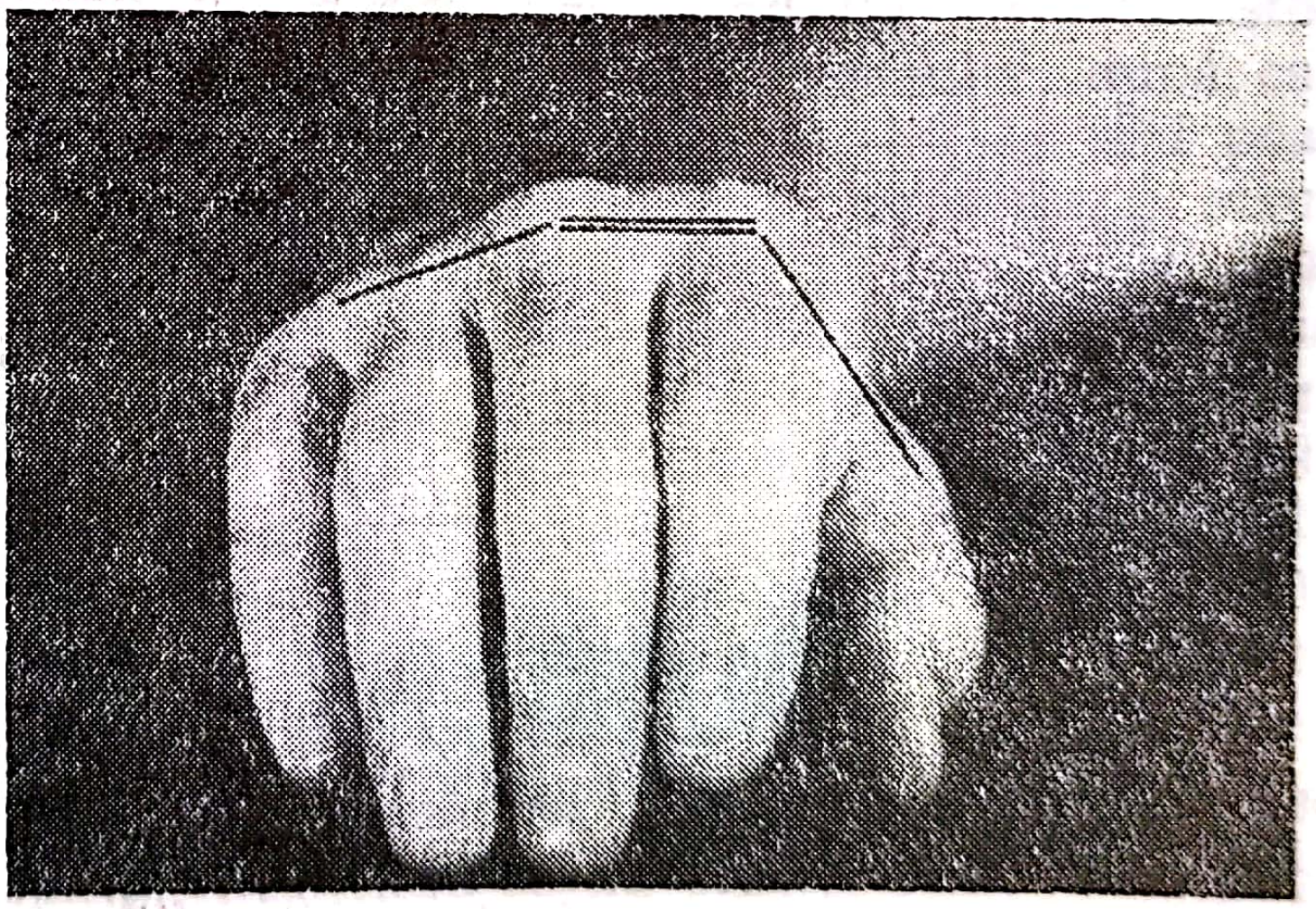

Fig. II.75. — Bolta transversală a mîinii. Versantul său cubital este determinat de tonusul hipotenarilor (nervul cubital) ; cel radial este determinat de tenarii superficiali (nervul median).

Articulațiile degetelor, deși nu sînt identice ca morfologie și mecanică, au trei caracteristici deosebit de importante :

— intricarea structurilor fibroase dorsale cu aparatul extensor ;

— prezența pe fața lor palmară a unei plăci fibroase („placă volară") care, în flexie, alunecă pe fața palmară — foarte întinsă proxi-

mal — a suprafeței articulare a epifizei proximale ; rolul acestei plăci este să frîneze extensia ;

— ligamentele colaterale frînează flexia, fiind relaxate în extensie (din cauza configurației curburii suprafețelor articulare).

Rezultă că imobilizarea prelungită în extensie va duce la blocări articulare prin retracția ligamentelor colaterale și ocluderea recesului articular anterior în care alunecă, în flexie, placa volară.

O particularitate : articulația metacarpofalangiană a policelui prezintă, pe laturi, doi sesamoizi care proemină palmar. Aceștia constituie puncte de inserție pentru tenarieni și formează — împreună cu un ligament intersesamoidian — un scurt, dar strîns canal prin care trece tendonul flexorului lung al policelui.

Aparatele dinamice ale mîinii sînt formate din componentele dinamice extrinsecă și intrinsecă.

Aparatul dinamic extrinsec este alcătuit din :

— motorul carpului (fig. II.76), format din cei 6 mușchi antebrahiali care se inserează pe piesa carpometacarpiană (flexorul cubital al carpului, flexorul palmar lung, flexorul radial al carpului, extensorul lung radial al carpului, extensorul scurt al carpului, extensorul cubital al carpului),

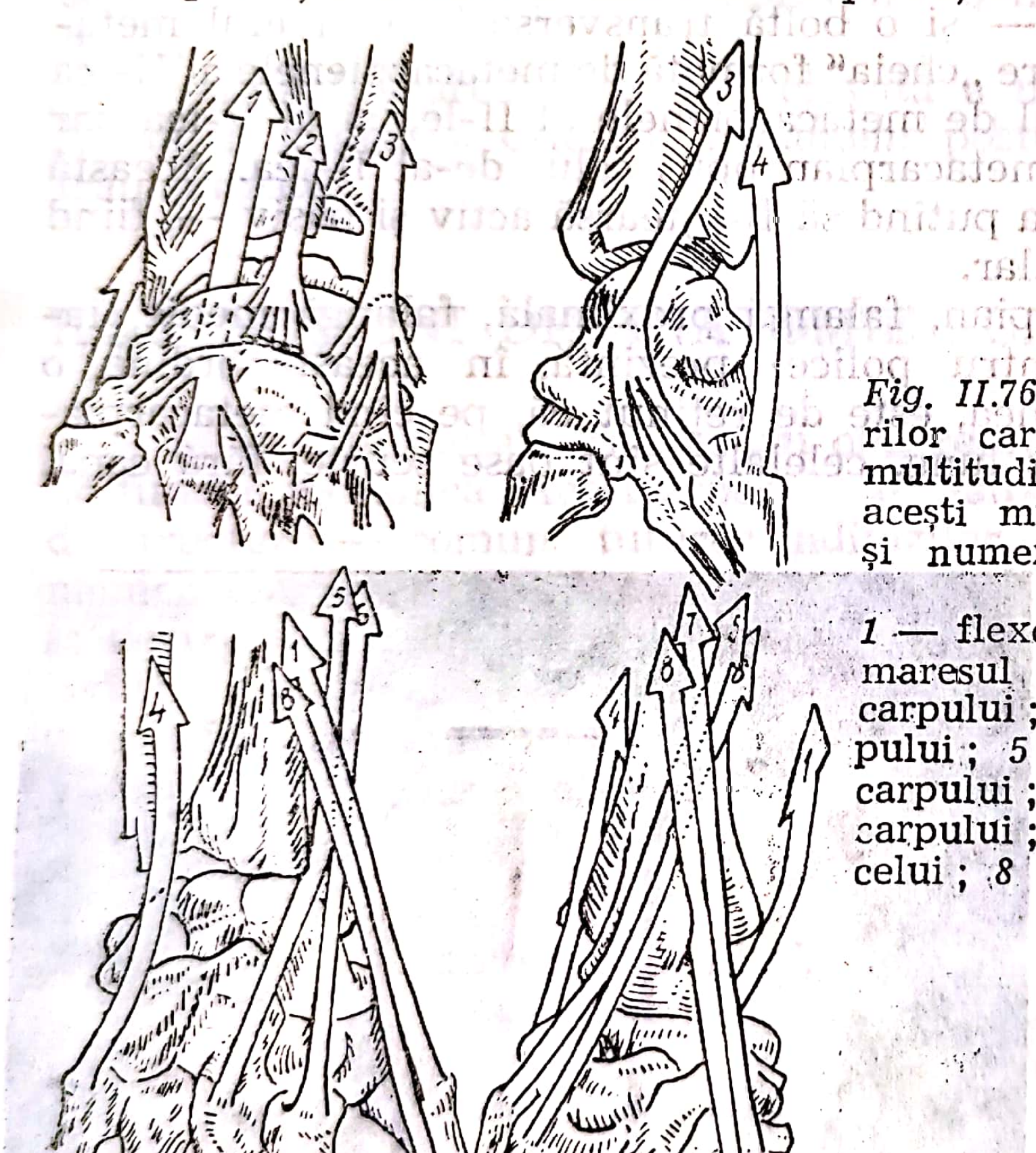

Fig. II.76. — Direcția de acțiune a motorilor carpului (Kapandji). Sînt evidente multitudinea de combinații în care acești mușchi pot să acționeze dinamic și numeroasele poziții în care carpul poate să fie blocat : *1* — flexorul radial al carpului ; *2* — palmaresul lung ; *3* — flexorul cubital al carpului ; *4* — extensorul cubital al carpului ; *5* — extensorul scurt radial al carpului ; *6* — extensorul lung radial al carpului ; *7* — lungul abductor al policelui ; *8* — scurtul extensor al policelui.

care pot să încline mîna în toate direcțiile prin combinații sinergice. Prin contracția antagoniștilor se blochează piesa carpometacarpiană în orice poziție permisă de articulație. Integritatea funcției este indispensabilă pentru mișcările degetelor, deoarece, conform legilor biomecanicii, tendoanele care trec peste articulația radiocarpiană (flexori și extensori extrinseci) nu trebuie să-și utilizeze cursa, mișcînd această articulație ;

Scanned with OKEN Scanner

— motorul degetelor este format din flexori ; pentru degetele 2—5 cei doi flexori antebrahiali, superficial și profund care trimit 8 tendoane (inserate astfel : pe falanga medie, cel superficial ; pe falanga distală, cel profund) înmănunchiate din pătrimea inferioară a antebrațului la mijlocul palmei (circa 12 cm) ; perechea de tendoane afectată fiecărui deget se găsește, începînd din dreptul articulației metacarpofalangiene, în canalul osteofibros digital ; zona corespunzătoare falangei proximale este bine individualizată și de mare însemnătate funcțională, alcătuind „marele scripete digital" ; de la nivelul articulației metacarpofalangiene flexorul superficial este divizat și benzile sale lateralizate, formează butoniera prin care trece flexorul profund, care devine superficial și astfel, rămîne expus traumatismelor din jumătatea falangei proximale ;

— flexorul profund este alcătuit dintr-o masă musculară unică din care ies 4 tendoane, în timp ce flexorul superficial are masă musculară individualizată pentru fiecare tendon în parte ; ambii, și în mod cu totul special cel superficial, acționează ca flexori ai falangei proximale, dar numai după ce mișcarea a fost demarată de lombrical. Cursa foarte lungă a flexorilor — 14 cm pentru cel profund — și trecerea peste cîteva articulații, determină ca forța acestor mușchi să fie maximă cînd mîna este în ușoară extensie și minimă, cînd este în flexie — așa-numita „insuficiență a flexorilor". Flexorul lung al policelui prezintă particularitatea că, după ce străbate scripetele carpian și regiunea tenariană, traversează strîmtul scripete intersesamoidian din dreptul articulației metacarpofalangiene a policelui. Se inserează pe falanga distală și funcția sa, de flexor al acestui segment, este necompensabilă. Sinovialele flexorilor sînt prezente în tot lungul canalului digital pentru fiecare deget în parte (cei 8 flexori ai degetelor 2—5 prezintă o sinovială comună carpiană) ; este clasic, dar nu neapărat exact, să se descrie comunicarea sinovialei degetului 5 cu aceea carpiană ; policele prezintă o teacă continuă digito-carpiană, de regulă proprie.

Extensorii comuni ai degetelor 2—5 formează un mănunchi compact pe fața dorsală a regiunii carpiene, străbătînd un scripete osteofibros, în dreptul epifizei distale a radiusului și cubitusului, după care se răsfiră spre bazele degetelor. De aici mai departe, nu se mai poate vorbi de individualitatea lor strictă, ci de partea care le revine în structura și dinamica aponevrozei extensoare ; degetele al 2-lea și al 5-lea au și cîte un tendon extensor propriu care, pe lîngă funcția de extensor are și un rol de abductor ; sinoviala este limitată, la zona de trecere, prin scripetele carpian ; în partea lor distală, lățită, înaintea articulației metacarpofalangiene, tendoanele sînt legate prin punți fibroase oblice („juncturi") care, în anumite condiții, pot să transmită acțiunea unui tendon asupra vecinului, astfel că, la un examen clinic neatent, o eventuală leziune tendinoasă poate să treacă neobservată ; în dreptul articulației metacarpofalangiene tendonul este ancorat printr-o bridă care trece de ambele părți ale articulației, inserîndu-se pe placa volară. Din punct de vedere funcțional, extensorul comun este singurul extensor al articulației metacarpofalangiene, acțiune în care nu poate fi supleat. Acesta este extensor în articulația interfalangiană numai în condițiile integrității funcționale a intrinsecilor.

Extensorii policelui (policele nu are decît extensori extrinseci), lungul abductor, scurtul extensor și lungul extensor, acționează în ordine, asupra primului metacarpian și asupra falangei proximale și distale ; ca topografie, este de remarcat că, pe cînd lungul abductor și scurtul extensor formează un grup al marginii radiale a antebrațului și al tabacherii anatomice, tendonul lungului extensor este vertical la antebraț pe fața posterioară, și oblic în regiunea tabacherii anatomice, reflectîndu-se pe după tuberculul posterior al epifizei distale a radiusului (tuberculul Lister) ; de notat că, în cazul unei leziuni la baza policelui, marea retractibilitate a capului proximal al lungului extensor necesită descoperirea sa în scripete ; tendoanele acestor mușchi au canale osteofibroase și sinoviale proprii în regiunea carpiană dorsală.

Aparatul dinamic intrinsec (musculatura intrinsecă) prezintă 3 grupe, diferențiate, atît ca topografie, cît și ca funcție.

Mușchii spațiilor interosoase sînt :

— interososul dorsal, cu tendonul terminal trecînd, aproximativ, în dreptul axului de flexie-extensie a articulației metacarpofalangiene și înclinat cu 5° spre planul dorsal ;

— interososul palmar, cu tendonul trecînd înaintea axului de flexie-extensie, înclinat cu 15° ;

— lombricalul, înclinat cu 35°, are originea mobilă, pe tendonul flexor profund, astfel încît, capul său proximal poate să fie pus în tensiune prin contracția flexorului sau, invers, luîndu-și punct fix distal, lombricalul poate să relaxeze distal flexorul profund (această situație este unică în organism, ca și aceea că lombricalul leagă două sisteme dinamice antagoniste).

Tendoanele intrinsecilor se alătură în dreptul porțiunilor laterale ale articulațiilor metacarpofalangiene, alcătuind o formație aponevrotică triunghiulară, situată de o parte și de alta a falangei proximale și a articulației interfalangiene proximale, descrisă sub numele de tendon alar ; acesta participă, pe fața dorsală a falangei proximale, la structurarea aponevrozei extensoare, ajungînd proximal pînă la chinga extensorului. Marginea palmară a tendonului alar, alcătuită mai ales din elemente ale lombricalului, formează banda laterală (sau expansiunea alară distală), care, trecînd pe latura articulației interfalangiene proximale, se termină pe baza falangei medii (fibrele spirale) și, mai ales, pe banda mediană care se inserează pe baza falangei distale. Aponevroza extensoare este alcătuită din tendonul central, format din extensorul comun și intrinsec, și care se termină pe baza falangei a doua. În partea distală a falangei proximale tendonul extensor central se divide în două benzi, care se dispun de o parte și de alta a articulației interfalangiene proximale și se unesc aici cu benzile laterale (lombricalii). Pe fața dorsală a falangei medii cele două benzi se unesc, refăcînd tendonul central care se inserează pe baza falangei distale. Deci, în dreptul articulației interfalangiene proximale, acțiunea extensorului extrinsec se transmite distal prin benzile laterale care formează laturile unui romb și care nu pot fi eficiente decît dacă sînt puse în tensiune de intrinseci.

Din punct de vedere morfologic, unele dintre aceste diferențieri aponevrotice nu sînt evidente, ele trebuind înțelese mai ales ca fiind

componente de orientare a structurilor fibroase care se diferențiază ca dinamică în cadrul unor formații ce par oarecum unitare anatomic.

Analizarea acțiunilor musculare în fiecare articulație duce la următoarele concluzii :

— în articulația metacarpofalangiană (fig. II.77) abducția-adducția este executată, respectiv, de interosoșii palmari și dorsali (există și o con-



Fig. II.77. — **Reprezentare schematică a articulației metacarpofalangiene (*Smith, Kaplan*, 1967), în care se arată ligamentul colateral (1), placa volară cu porțiunile ei cartilaginoasă (4) și fibroasă (2) și ligamentul plăcii volare (ligamentul metacarpoglenoid) (3).**

tribuție a extrinsecilor, dar numai în cadrul mișcării lor : flexorii sînt adductori ; extensorii abductori) ; extensia este executată în totalitate și în exclusivitate de extensorul extrinsec (necompensabil) ; flexia este demarată de lombricali ; momentul de acțiune a acesteia este favorabil chiar în hiperextensia degetului și continuată de flexorul superficial ; în această articulație extensorul extrinsec este antagonist cu intrinsecii și cu flexorii (dovadă : în paralizia intrinsecilor, degetele au falanga proximală în hiperextensie, ireductibilă activ, prin dezechilibrul dinamic în favoarea extensorilor) ;

— în articulația interfalangiană proximală extensia este executată de tendonul central, pus în tensiune de intrinseci prin tendonul alar ; extensorul extrinsec este eficient numai în condițiile în care intrinsecii stabilizează articulația metacarpofalangiană, astfel încît extensorul își epuizează acțiunea în extensia sus-menționatei articulații ; paralizia intrinsecilor va duce, deci, la hiperflexia acestei articulații ; cînd banda mediană este întreruptă, benzile laterale, care trec aproximativ în dreptul axului de flexie-extensie, se deplasează palmar, încît articulația interfalangiană proximală „scapă" dorsal prin această butonieră ; benzile laterale devin astfel flexoare ale acestei articulații, care nu mai poate să fie extinsă ;

— în articulația interfalangiană distală extensia este condiționată activ de integritatea extrinsecilor, care, punînd în tensiune arcurile benzilor laterale (cu componentă mare de extensor extrinsec), joacă rolul de mecanism *de servo*, permițînd acțiunea extensorului.

În ansamblu, se evidențiază că intrinsecii degetelor 2—5 sînt starteri ai flexiei falangei proximale (anume lombricalul), stabilizatori ai acestei articulații (interososul dorsal, în special) și extensori ai falangelor

medii și distale. Paralizia intrinsecilor duce la grifa tipică ; hiperextensia falangei proximale, hiperflexia falangei medii și a celei distale, mai mult sau mai puțin evidentă, în funcție de laxitatea respectivelor articulații. Cel mai grav element al grifei îl constituie dezechilibrul articulației metacarpofalangiene (hiperextensia ireductibilă), care pune în tensiune flexorii.

În articulația interfalangiană proximală, alunecarea palmară a benzilor laterale (leziuni traumatice, combustionabile) formează o „butonieră", transferînd acțiunea intrisecilor în planul de flexie. Diformitatea în butonieră se caracterizează prin hiperflexia falangei medii și hiperextensia falangei distale. Întreruperea benzii mediane la nivelul falangei medii sau dezinserția sa, conduc la degetul „în ciocan", cu flexia ireductibilă a falangei distale și hiperextensia falangei medii, prin alunecarea dorsală a benzilor laterale la articulația interfalangiană proximală (poziția poate să fie oarecum limitată prin hiperextensia pasivă — la unii indivizi activă — a articulației interfalangiene proximale, ceea ce relaxează ligamentul reticular transvers și banda mediană).

Există sindroame mai complexe — produse fie printr-un dezechilibru al forțelor la nivelul articulației interfalangiene proximale, în sensul unei acțiuni slabe sau nule a flexorului superficial, fie, de obicei, prin retracția puternică a intrinsecilor (reumatism) —, caracterizate prin hiperextensia articulațiilor interfalangiene (în special interfalangiana proximală) și flexia articulației metacarpofalangiene. Acestea se încadrează în diversele variante ale sindromului de „plus intrinseci" întîlnite în sechelele postcombustionale, lepră, reumatism sau anumite sechele postleziuni traumatice.

Musculatura eminenței tenare acționează exclusiv asupra policelui. Mușchii tenari (inervați de median) își au originea pe proeminențele radiale ale carpului și pe retinacul.

În ansamblu, în afară de mișcările de flexie și extensie, policele prezintă mișcări de opoziție și de rotație, care realizează prehensiunea. Poziția intermediară, de repaus, în echilibru muscular, este aceea cu policele în fața indexului, primul spațiu fiind moderat deschis.

Opoziția se execută datorită configurației speciale și laxității articulației trapezometacarpiene ; constă în deschiderea spațiului I (abductorii și scurtul flexor superficial), rotarea primului metacarpian (opozant) și închiderea spațiului cuprins între primul metacarpian și metacarpienii al II-lea — al V-lea (adductor). Deci, participarea tuturor tenarilor este necesară, acțiunea esențială fiind a opozantului (nervul median), fără de care veritabila pensă, prin opunerea pulpelor, nu poate să fie realizată. Paralizia de median duce la anularea opoziției (opozant, în special) ; aceea de nerv cubital, la scăderea mare a forței de prehensiune a policelui (adductor). Paralizia ambilor nervi anulează, practic vorbind, orice funcție a policelui. Paralizia de nerv radial (extensorii, deschizătorii spațiului I) determină căderea policelui în palmă, cu închiderea spațiului I.

Musculatura eminenței hipotenare (abductor, opozant, flexori — inervați de nervul cubital) are rol atît de formare a pernei palmare, cît, mai ales, de poziționare a metacarpienilor al IV-lea și al V-lea, în

sensul alcătuirii arcului tenarian transvers. Paralizia acestei musculaturi duce la mîna plată, cu metacarpienii al II-lea — al V-lea pe același plan.

Ca noțiune de ansamblu, rezultă că poziția „fiziologică" a mîinii este atît poziția de echilibru neuromuscular (deci, în care reducerea unei fracturi are șanse maxime să se mențină), cu pumnul în ușoară flexie, denumită și poziție de repaus, cît și poziția medie a eficienței funcționale, deci aceea de la care, cu mișcări mici de amplitudine, pot să fie realizate funcțiile esențiale. Rezultă că aceasta este poziția, cu pumnul în extensie de 30°, în care — dacă nu sînt contraindicații speciale — trebuie să fie imobilizată mîna.

Vascularizație. Mîna este irigată de cei doi pediculi antebrahiali (cubital și radial). Numeroase sisteme anastomotice, dispuse în toate planurile și la 3 niveluri de profunzime (palmar pretendinos, interosos palmar, interosos dorsal) asigură o perfectă irigație, care în practică nu pune probleme decît în leziunile traumatice de mare întindere. Secționarea ambelor artere, radială și cubitală, din 1/2-a antebrațului nu periclitează existența mîinii.

Circulația limfatică este abundentă, fiind reprezentată de trunchiurile mari pe fața dorsală. Dată fiind și laxitatea țesutului subcutan, regiunea este sediul unor edeme posttraumatice întinse. De unde, necesitatea de a favoriza drenajul postural prin menținerea mîinii în poziție elevată ; în caz de edeme constituite se efectuează excizia integrală a edemului.

Tegumentele prezintă o netă diferențiere :

— cele palmare sînt groase, cu o elasticitate aproape nulă, cu creste papilare evidente și caracteristice. Dermul este fixat pe planurile profunde (aponevroză palmară, teaca flexorului) prin tractul conjunctival, fiind astfel determinate pliurile cunoscute. Prezintă pliuri caracteristice ca repere topografice. Tegumentele pulpare trebuie considerate organe ale tactului ;

— tegumentele dorsale sînt mai subțiri și mobile pe planurile profunde, mai ales la nivelul feței dorsale a mîinii. Prezintă pliuri în dreptul articulațiilor.

Unghia este generată de o matrice situată sub arcul tegumentar, denumit *eponychium unguis* și are un pat, pe care lunecă în creștere. Patul unghial este bogat în receptori iar vasele sale prezintă o motricitate foarte sensibilă și reprezintă un important organ de pipăit. Lipsa unghiei reduce suprafața de contact a degetului.

Inervația tegumentelor este asigurată de nervii median, cubital și radial pe anumite teritorii, repartizați de obicei, ca în schemele clasice. Este evident că teritoriile medianului și ale cubitalului sînt cele mai importante. Pentru aprecierea testelor de inervație trebuie să se considere pulpa degetului al 2-lea ca teritoriu sigur al medianului, cea a degetului al 5-lea, ca teritoriu sigur al nervului cubital.

Țesutul subcutan palmar se întinde în profunzime pînă la un plan fascial alcătuit din fascia hipotenară (acoperind regiunile respective) și, în centru, aponevroza palmară, de forma unui triunghi isoscel cu vîrful în dreptul reticulilor flexorilor, unde se continuă cu tendonul palmarului lung ; 4 benzi pretendinoase se întind spre baza degetelor 2—5, ter-

minîndu-se pe marele scripete al flexorilor. De pe laturile fiecărei benzi pornesc, spre planul interosos metacarpian, septuri conjunctive, care despart, în partea distală a palmei, vasele și nervii digitali comuni de tendoanele flexoare. Fibrele pretendinoase sînt solidarizate proximal prin benzi transversale, dar distal benzile sînt distanțate, delimitîndu-se astfel regiunea comisurală, unde nu există nici un element de separare a planului subcutan de cel profund.

În planul subcutan, la baza degetelor, se întinde transversal o lamă subțire, ligamentul palmar (sau natator), care se continuă pe laturile degetului cu o lamă discontinuă, situată la limita regiunii palmare cu cea dorsală, care conține mănunchiul vasculonervos al mîinii ; acesta este ligamentul Cleeland. Elementele conjunctive menționate nu țin de sistemul aponevrozei palmare.

*

Față de datele clasice topografice sînt necesare unele completări.

Întreaga regiune dorsală a mîinii și a degetelor este reprezentată de piele, de țesutul subcutan și de o lamă fascială care, la mînă, include tendoanele extensoare, iar la deget este reprezentată de aponevroza extensoare.

Regiunea cuprinsă între piele și planul fascial aponevrotic, este regiunea palmară superficială. Regiunea profundă este divizată de planul tendoanelor flexoare într-un plan pretendinos, conținînd elementele vasculonervoase, și unul profund, întins pînă la fascia interosoasă anterioară.

Paleta metacarpiană II—V, ale cărei spații sînt ocupate de musculatura interosoasă, este închisă de fasciile interosoase (palmară și dorsală) și conține, palmar, arcurile vasculare și nervoase profunde.

Legătura strînsă care există între vase și nervi face ca, de obicei, lezarea unuia să fie însoțită și de lezarea celuilalt. Deci secționarea unui vas indică și secționarea nervului. Corolarul este că, de multe ori cînd se ligaturează vasul, se ligaturează (foarte grav) și nervul.

Vascularizația nervului median la antebraț este foarte bună și, de multe ori secționarea lui este confundată cu secționarea arterei radiale, nervul fiind prins în pensă și ligaturat. La nivelul palmei, dar și al degetelor, de obicei leziunea tendoanelor este precedată de leziunea pachetelor vasculonervoase, fapt care este ignorat frecvent.

Vasele tendoanelor flexoare (vinculele) trebuie respectate, integritatea lor permițînd o mai bună refacere a tendoanelor.

Mai trebuie amintit că anatomia tendoanelor trebuie bine cunoscută, pentru a nu fi suturate greșit, confundate cu nervii, încrucișate, suturate tecile în loc de tendoane etc.

Regiunea tenară este divizată (superficială și profundă) de traiectul flexorului profund al policelui.

Regiunea hipotenară nu are subdiviziuni.

Diviziunea în loja anterioară și cea posterioară a degetelor este realizată de septul incomplet al ligamentului Cleeland, conținînd mănunchiul vasculonervos ; proiecția la suprafață corespunde limitei dintre pielea palmară și cea dorsală, ușor de recunoscut. Loja anterioară conține un abundent plan superficial (țesut adipos și numeroase septuri conjunctive) ; planul profund este reprezentat de teaca flexorului.

Pentru chirurgia supurațiilor este util de știut că în afară de comunicările între regiuni (deget, palmă, antebraț), la nivelul aceluiași plan topografic (țesut subcutan, de pildă) sau al clasicelor comunicări în lungul tecilor sinoviale, regiunea comisurală constituie un adevărat „loc comun" între planul superficial și cel profund al palmei, planul profund și planul superficial al degetului, atît palmar, cît și dorsal (pe

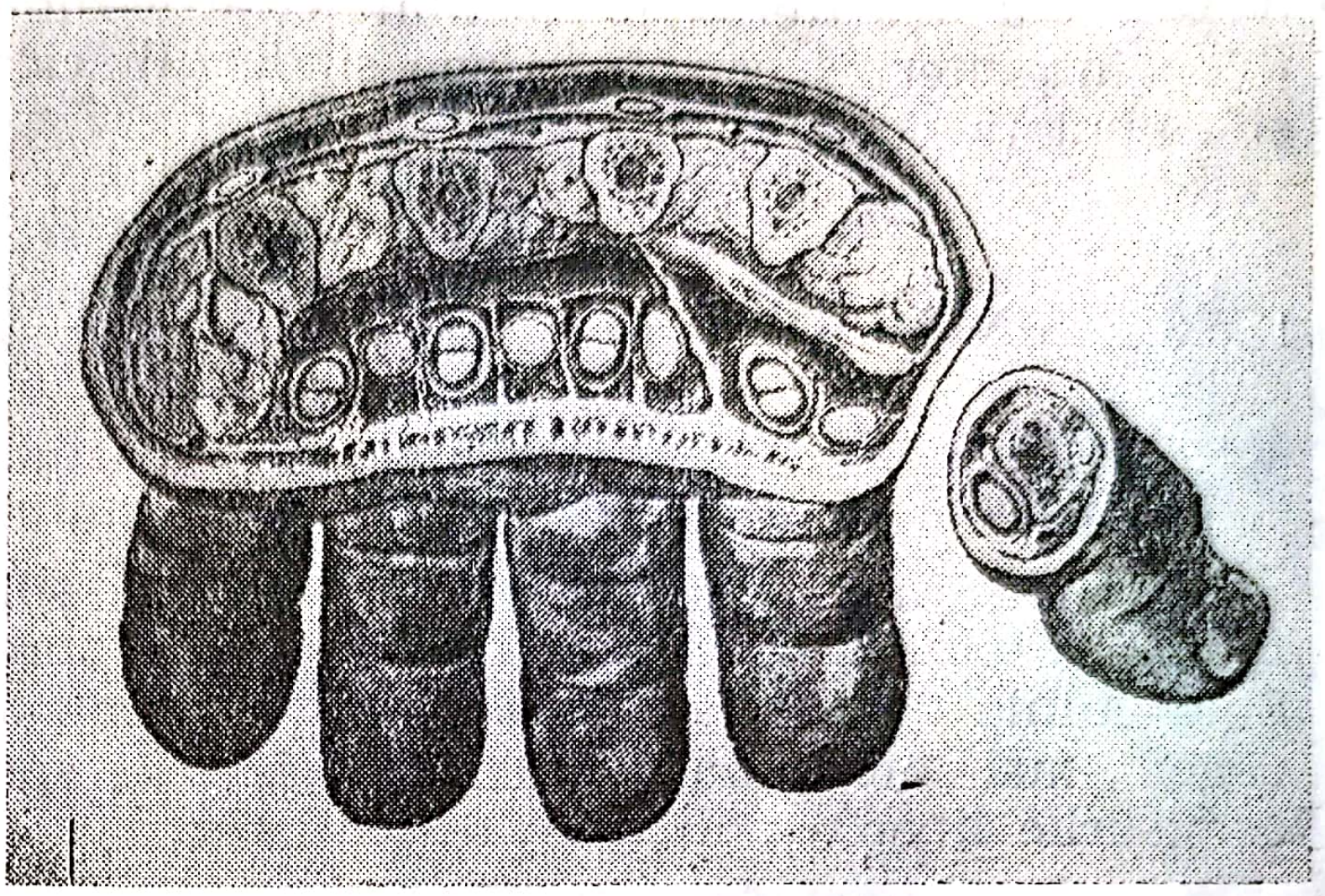

Fig. II.78. — Secțiune prin regiunea mediopalmară, care arată clar alternanța de loji, determinată de septurile Lègueu-Juvara.

traiectul lombricalului). Pentru spațiul I, regiunea comisurală are cu totul alt caracter, fiind vorba de spațiul situat în plan frontal între adductorul policelui și primul interosos dorsal.

De asemenea nu ne mai preocupă locul unde trebuie plasate inciziile ci mai degrabă unde nu trebuie făcute. Nu ne mai preocupă locul unde se acumulează puroiul întrucît în prezent actul chirurgical trebuie să preceadă cu mult această fază (vezi „Infecțiile mîinii").

Funcția mîinii — prehensiunea — depinde de integritatea articulațiilor metacarpofalangiene pentru degetele 2—5 și articulația trapezometacarpiană pentru degetul 1.

Pentru prehensiunea de forță este necesară integritatea articulațiilor interfalangiene proximale, iar pentru cea de finețe a articulațiilor interfalangiene distale.

Rolul degetului al 4-lea și mai ales al celui de al 5-lea este subestimat, aceste degete avînd un rol deosebit în prehensiunea de forță.

II.5.3. MALFORMAȚII CONGENITALE

D. VEREANU

Dintre malformațiile congenitale ale membrelor, malformațiile degetelor sînt cele mai des întîlnite. Această frecvență sporită are o explicație embriologică: în cursul dezvoltării membrelor, degetele se diferențiază cel mai tîrziu, astfel încît factorul malformativ va acționa pe o perioadă mai lungă de timp. Ca ultimă etapă de dezvoltare, la nivelul degetelor există o sindactilie embrionară, care dispune o dată cu adîncirea șanțurilor care delimitează degetele. Oprirea dezvoltării în

această ultimă fază duce la apariția sindactiliilor. Un factor malformativ care acționează mai precoce poate să producă anomalii prin lipsă sau prin exces (ectrodactilie, polidactilie), prin modificarea dimensiunilor normale (microdactilie, macrodactilie), sau prin orientarea vicioasă a degetelor (camptodactilie, clinodactilie).

Destul de des, aceste malformații au caracter ereditar și familial, deosebindu-se astfel de sindactiliile cicatriceale din boala ulceroasă, afecțiune intrauterină care, pe lîngă sindactilii cicatriceale, produce șanțuri și amputații congenitale.

II.5.3.1. SINDACTILIILE

Prin sindactilie se înțelege alipirea, parțială sau completă, mai mult sau mai puțin strînsă, a două sau a mai multor degete.

Sindactiliile prin oprire în dezvoltare, sindactiliile embrionare, interesează totdeauna baza degetelor și merg spre extremitatea lor distală. Sindactiliile din boala ulceroasă intrauterină alipesc extremitățile unor degete, mai totdeauna malformate, și merg spre baza lor, lăsînd uneori comisurile libere.

II.5.3.1.1. SINDACTILIILE EMBRIONARE

În funcție de gravitatea leziunilor, se întîlnesc sindactiliile membranoase largi și sindactilii strînse.

• *Sindactiliile membranoase* corespund sindactiliilor embrionare la care evoluția nu s-a făcut corect și individualizarea degetelor nu a mai ajuns pînă la sfîrșit. Ele interesează mai frecvent degetele din mijloc, ultimele care se separă embrionar.

În acest fel de sindactilii, degetele sînt unite între ele printr-o membrană, o palmură mai mult sau mai puțin largă. Palmura se poate limita ca întindere la prima falangă (sindactilii comisurale) (fig. II.79), dar poate să ajungă și pînă la baza unghiilor (sindactilii înalte).

Dezvoltarea degetelor se face normal sau este rămasă în urmă. Chiar dacă funcționalitatea este acceptabilă, bolnavul dorește întotdeauna corectarea defectului estetic. Destul de des, leziunile sînt simetrice.

• *Sindactiliile strînse,* întîlnite mai frecvent decît cele membranoase, realizează o alipire completă a părților moi, delimitarea degetelor fiind abia schițată de o mică denivelare de pe fața lor dorsală. Unghiile și extremitățile falangetelor pot să fie unite, dar restul scheletului rămîne de obicei independent (fig. II.80). Și aici sînt interesate, în primul rînd, degetele din mijloc, sindactilia strînsă a degetelor 3 și 4 fiind întîlnită cel mai adesea.

Oprirea în dezvoltare a unuia dintre degete obligă degetul rămas mai lung la un grad de flexie și înclinare laterală. Funcționalitatea mîinii

Fig. II.79. — Sindactilie membranoasă comisurală.

Fig. II.80. — Sindactilii înalte, strînse.

este diminuată, dar nu direct proporțional cu gravitatea leziunilor, copiii reușind uneori să realizeze o adaptare funcțională destul de bună.

Tratamentul sindactiliilor este chirurgical ; el este cunoscut demult, prezentînd numeroase procedee operatorii. Atîta vreme cît s-au întrebuințat numai procedeele autoplastice clasice, intervenția trebuia făcută pe o mînă mai bine dezvoltată, după vîrsta de 5 ani, pentru că, la copilul mic, tegumentele nu ajungeau, iar suturile făcute sub tensiune duceau la dezuniri și necroze, la cicatrice vicioase și retracții secundare, cu devieri ale degetelor. Utilizarea mai recentă a grefelor libere, a permis să se coboare limita de vîrstă pentru intervenții la 2 ani, astfel încît, o dată cu plastia precoce, se corectează la timp și tendința de flexie și de deviere laterală a degetului rămas mai lung. Lăsate fără tratament pînă la 5 ani, aceste devieri se corectează mult mai greu și niciodată perfect.

În chirurgia acestor sindactilii nu trebuie să se uite că nu este bine să se opereze două comisuri ale unui deget în aceeași ședință ; din cauza unor anomalii vasculare pot să fie lezate arterele colaterale, ceea ce are drept urmare necroza degetului. În schimb, pot să fie desfăcute concomitent două sindactilii distanțate, cum sînt acelea care interesează degetele 2—3 și 4—5.

Pentru sindactiliile membranoase simple, cu palmură largă, se utilizează procedeul de dedublare Didot (fig. II.81), cu condiția unei re-

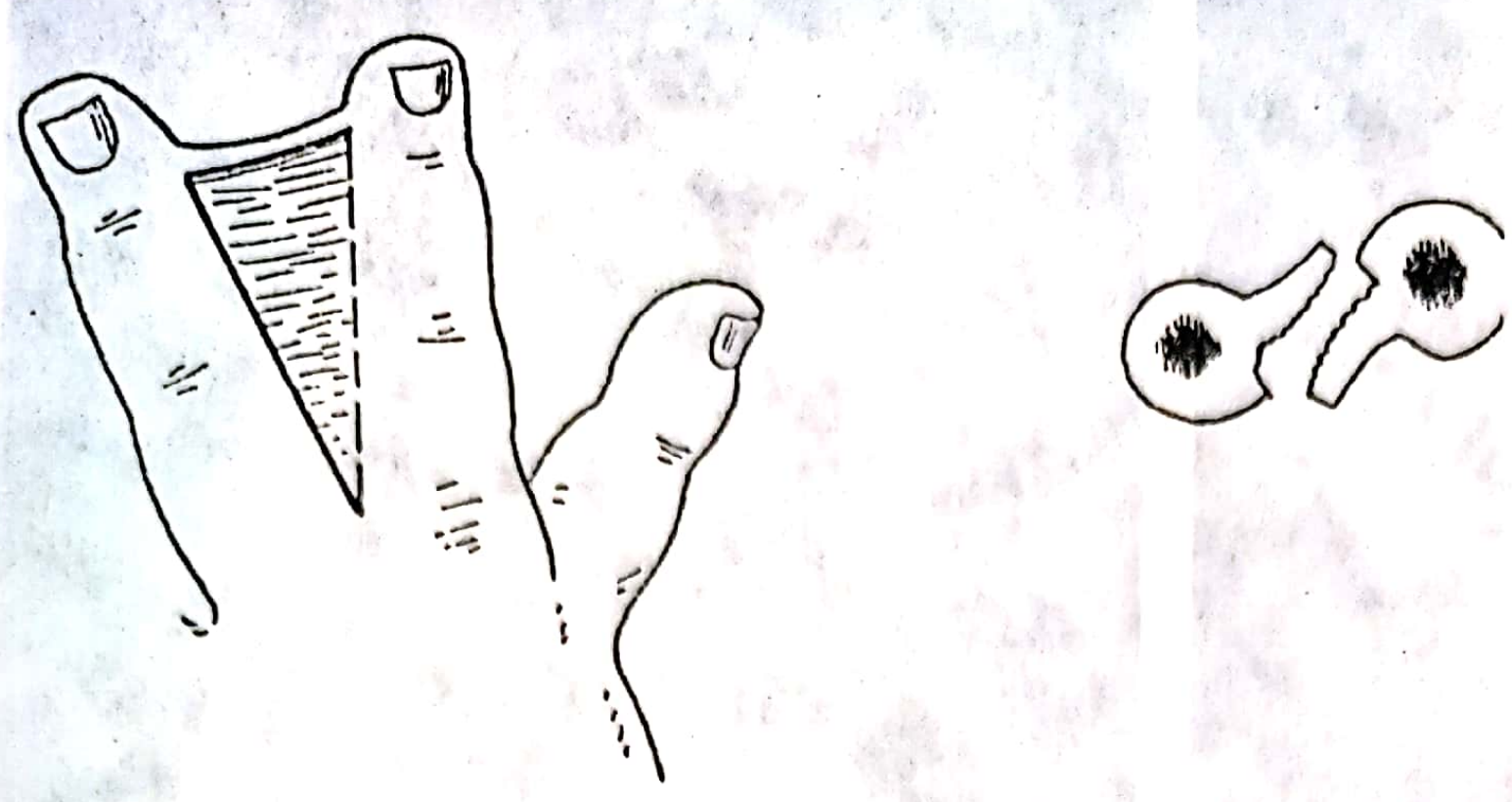

Fig. II.81. — **Procedeul Didot aplicat în sindactiliile largi.**

faceri a comisurii printr-o autoplastie complementară, utilizînd un lambou alunecat de pe fața dorsală a mîinii (fig. II.82).

În sindactiliile strînse, trebuie utilizate grefele libere de piele totală, recoltate de pe abdomen (fig. II.83).

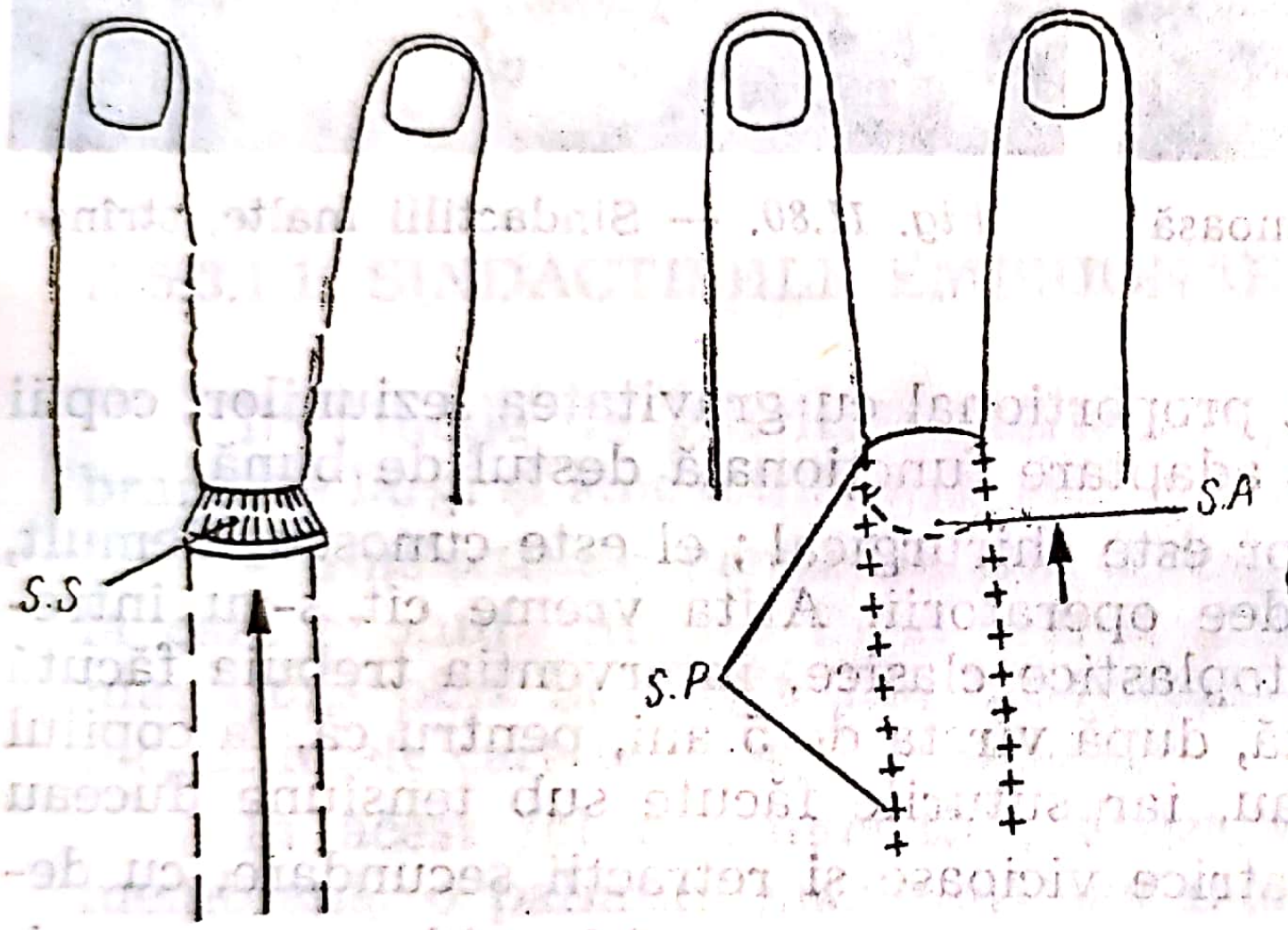

Fig. II.82. — **Refacerea comisurii printr-un lambou dorsal alunecat.**

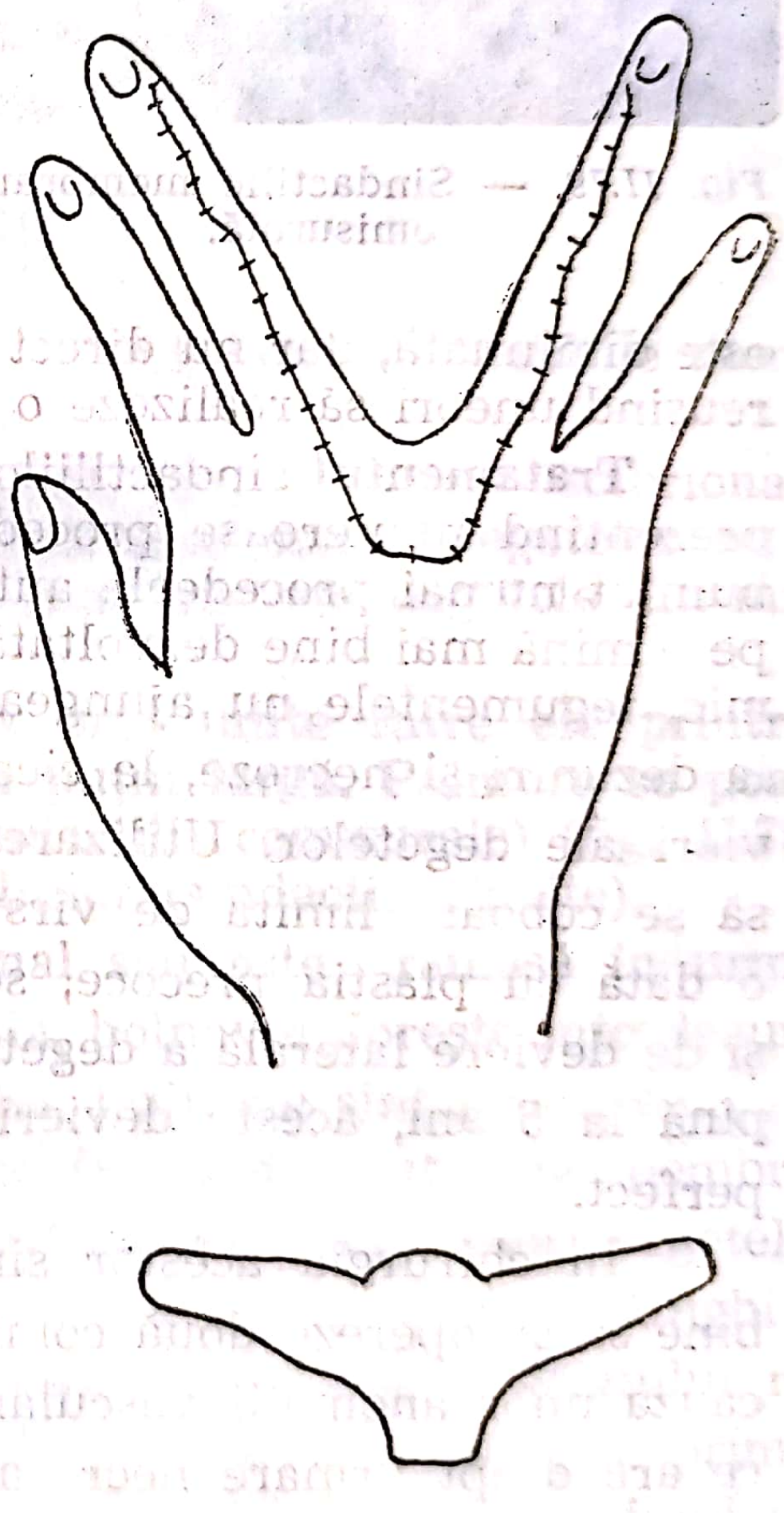

Fig. II.83. — **Plastie cu piele liberă aplicată în comisură și pe fețele denudate ale degetelor eliberate.**

Pansamentul, aplicat între degetele desfăcute, trebuie să fie elastic. Mîna se imobilizează într-o fașă gipsată, pentru 10—12 zile, cînd se scot firele. Pentru evoluția grefei și pentru vindecare, mai sînt necesare 2—3 pansamente făcute rar, la interval de 3—4 zile.

II.5.3.1.2. SINDACTILIILE CICATRICEALE ȘI LEZIUNILE DIGITALE ÎN BOALA ULCEROASĂ INTRAUTERINĂ

Sindactiliile cicatriceale, consecutive bolii ulceroase intrauterine, se însoțesc mai întotdeauna de malformații scheletice ale degetelor interesate și de celelalte manifestări ale bolii ulceroase : amputații în continuitatea degetelor, șanțuri circulare mai mult sau mai puțin adînci, dincolo de care degetul poate să ia o formă sferică, pe care se găsește sau nu, un rudiment de unghie.

Aspectul acestor sindactilii este asimetric și variat ; leziunile pot să fie întîlnite, în același timp, la mîini și la picioare, coexistînd cu șanțuri la nivelul celorlalte segmente ale membrelor.

În mod obișnuit, 2—3 degete, în special cele din mijloc, sînt alipite cicatriceal, adunate lateral spre extremitatea lor distală ; uneori, cîte un deget este încălecat peste celelalte. La baza degetelor există mai întotdeauna un orificiu comisural mai larg sau mai strîns. Paleta pe care o formează degetele alipite este unghiulară și mai scurtă decît lungimea normală a degetelor corespunzătoare (fig. II.84). Policele și degetul mic, chiar dacă nu sînt prinse în blocul sindactiliei, pot să prezinte șanțuri circulare sau amputații ale extremităților.

Cu toate aceste anomalii grave, funcționalitatea mîinii este mulțumitoare atunci cînd policele nu este prea deformat și poate să facă opoziția.

Fig. II.84. — **Sindactilie în boala amniotică.**

Tratament. În desfacerea sindactiliilor, chirurgul trebuie să se orienteze după leziunile scheletice și după posibilitățile anatomice de refacere a degetelor. Nu va desface un rest de deget, redus la o parte din prima falangă, mai întotdeauna fără funcționalitate proprie, dar îl va putea extirpa, mai ales dacă încalecă degetul vecin.

Pentru șanțurile circulare, excizia urmată de plastie în zigzag este soluția cea mai bună, dacă segmentul de sub șanț merită să fie păstrat.

Micile sindactilii terminale, prin bride subțiri și chiar mai groase, pot să fie desfăcute la o vîrstă mică, la sugar, conferind astfel, cît mai devreme, independență funcțională degetului respectiv. Celelalte intervenții, mai complexe, vor fi rezolvate după vîrsta de 2 ani, prin plastii făcute cu grefe libere de piele totală.

II.5.3.2. ANOMALIILE DEGETELOR PRIN LIPSĂ SAU EXCES

II.5.3.2.1. ANOMALII PRIN LIPSĂ NUMERICĂ (ECTRODACTILIA)

Lipsa izolată a unuia sau a mai multor degete (ectrodactilia) poate să fie întîlnită în cadrul unor malformații care interesează numai segmentul distal al mîinii; sau lipsa unor degete însoțește aplaziile de radius ori de cubitus, cînd în cazul malformațiilor de rază radială pot să lipsească policele (cel mai des interesat) și indexul, iar în cele de rază cubitală, degetul mic, inelarul și, uneori, mediusul (pentru detalii vezi capitolul „Malformații de antebraț cu răsunet asupra mîinii").

Absența izolată a unuia sau a mai multor degete (fără malformații de antebraț) este gravă, în special cînd atinge policele, funcția mîinii respective fiind redusă numai la flexia degetelor. Policizarea indexului este obligatorie, pentru că numai în acest fel se poate cîștiga mișcarea de opoziție.

Mîna (sau piciorul) „în clește de rac" este o ectrodactilie în care pot să lipsească degetele din mijloc (forma gravă) sau numai mediusul (forma ușoară). Malformația este în realitate mai complexă : palma apare despicată, mai mult sau mai puțin adînc, pe linia mediană, degetele existente prezintă microdactilii, devieri laterale sau în flexie, iar cînd lipsește mediusul, sindactilii ale degetelor de margine (fig. II.85). Mîna sau piciorul seamănă cu un clește de rac, cele două ramuri fiind mai mult sau mai puțin divergente (fig. II.86 și II.87). Funcționalitatea mîinii este de obicei mediocră. La membrul pelvian, degetele divergente lățesc antepiciorul, făcînd dificilă găsirea încălțămintei potrivite.

Tratamentul chirurgical are drept scop ameliorarea funcției mîinii sau îngustarea labei piciorului.

La mînă, pe lîngă rezolvarea anomaliilor pe care le prezintă ramurile cleștelui (devieri laterale, sindactilii), este necesară, mai întotdeauna, apropierea ramurilor divergente ale pensei digitopalmare. Pentru aceasta, sînt avivate marginile despicării palmare, astfel încît să depășească cu puțin locul anatomic al comisurii interdigitale pe care voim să o refacem. Țesuturile eliberate trebuie să permită afrontarea ușoară a celor două margini. Cînd prezența unui metacarpian împiedică apro-

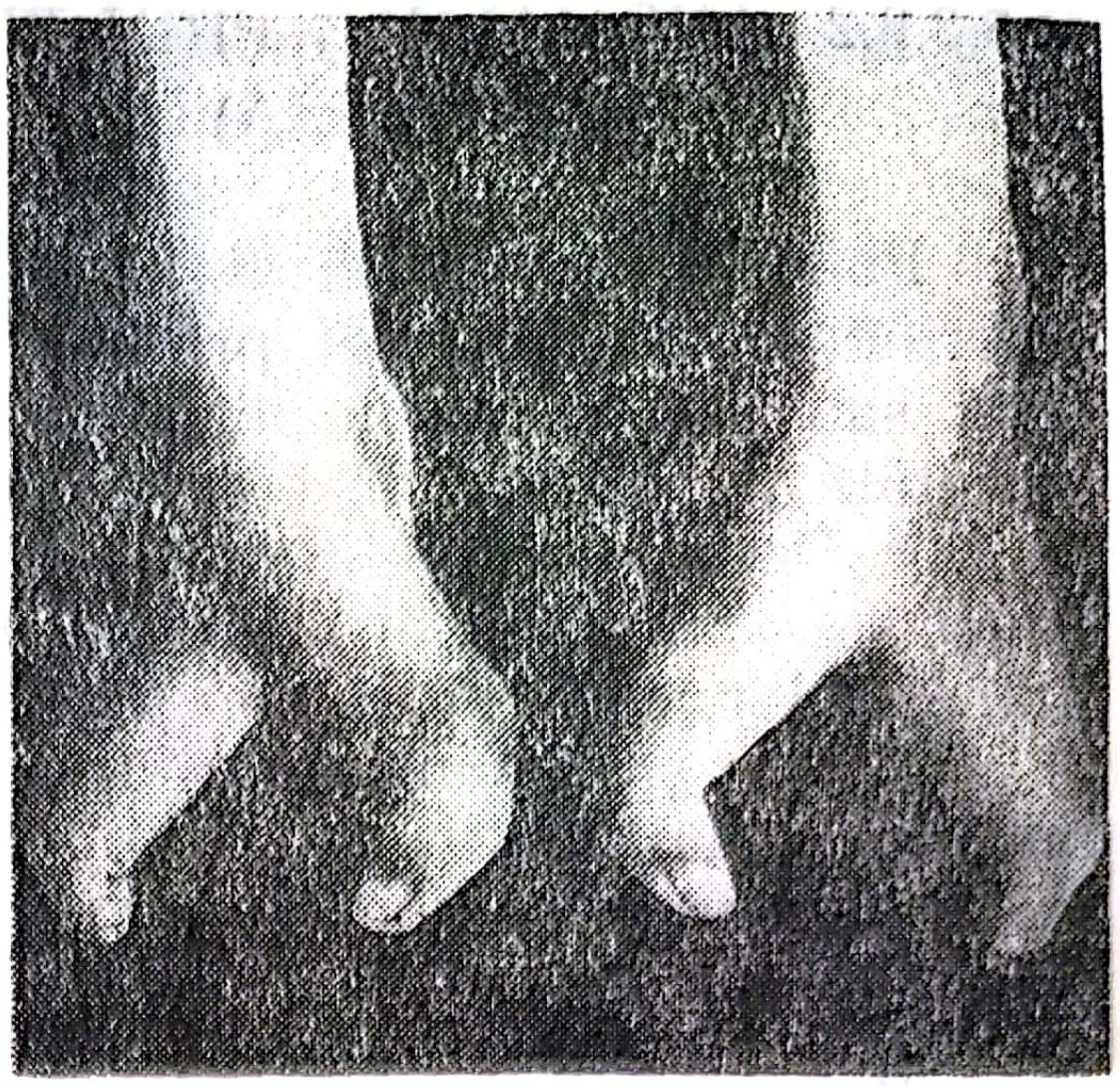

Fig. II.86. — Picior „în cleşte de rac".

Fig. II.85. — Mînă „în cleşte de rac", formă uşoară, cu lipsa mediusului şi sindactilie a policelui şi indexului.

Fig. II.87. — Radiografia piciorului de la fig. II.86.

pierea degetelor, se extirpă metacarpianul respectiv. Pentru a uşura afrontarea şi menţinerea fără tensiune a firelor puse pe părţile moi, se apropie extremităţile distale ale celor două metacarpiene cu un fir de nailon trecut împrejurul lor.

Acelaşi tip de intervenţie practicat la picior permite îngustarea acestuia, fără să dăuneze stabilităţii.

În ectrodactilia completă, cînd lipsesc toate degetele, protezarea cu o mînă artificială se face numai la copiii mai mari.

II.5.3.2.2. ANOMALIILE PRIN EXCES NUMERIC (POLIDACTILIA)

Polidactilia rezultă dintr-o segmentare exagerată a paletei digitale embrionare, cînd se pot produce degete supranumerare, de aspect mai mult sau mai puțin normal. Este o malformație frecvent întîlnită, cu varietăți numeroase, de obicei ereditară și adesea bilaterală și simetrică.

• *Degete supranumerare cu orientare corectă.* Obișnuit, există un deget supranumerar și mult mai rar, două. În mod cu totul excepțional, numărul lor poate să fie mai mare.

Forma și dimensiunile lor sînt variabile : egale cu celelalte degete, mai mici, mai subțiri sau, dimpotrivă, mai lungi și mai groase. Ele pot să fie situate între degetele extreme, dar cel mai des se găsesc pe marginea radială sau cubitală a mîinii (fig. II.88), realizînd un police sau un deget mic supranumerar, deget care are un schelet normal, care se articulează cu metacarpianul degetului vecin, metacarpian cu extremitatea mai lărgită sau bifurcată ; alteori, degetul în plus corespunde unui metacarpian supranumerar.

În alegrea degetului care trebuie dezarticulat, se va ține seama de forma, de mărimea și de funcționalitatea aceluia care va fi păstrat. O incizie „în rachetă" permite accesul pe articulația metacarpofalangiană. Tendoanele degetului dezarticulat pot să fie transplantate, dacă este nevoie, pe degetul păstrat. Se rezecă suprafața articulară suplimentară și se reface capsula.

• *Degetul aberant*, adevărat apendice digitiform, de formă și de dimensiuni variabile (uneori abia schițînd un fel de deget), este implantat oblic sau chiar perpendicular pe marginea cubitală sau radială a mîinii. Cîteodată este redus la o mică masă cărnoasă pediculată, avînd în centru un nucleu cartilaginos.

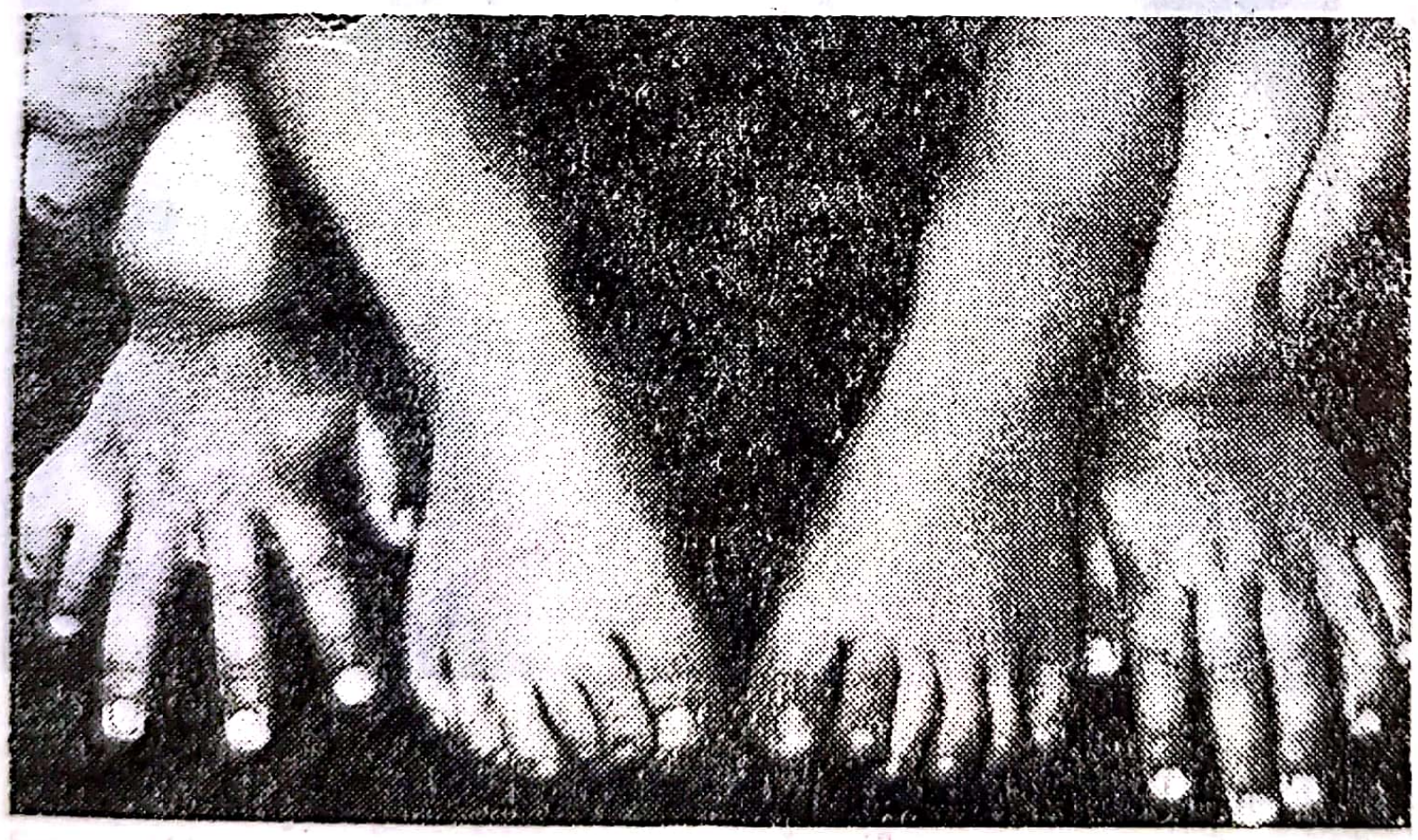

Fig. II.88. — Polidactilie la mîini și la picioare.

Excizia este ușoară și poate să fie făcută chiar la sugar.

• *Policele bifid*, se deosebește de policele supranumerar, avînd numai falanga terminală dublă sau bifurcată. Cînd scheletul este destul de divergent, policele poate să prezinte două extremități libere. Cel mai adesea însă, se întîlnește un police lățit, care are o singură unghie împărțită în două de o creastă sau are două unghii separate.

Tratamentul constă în extirparea segmentului extern, avînd grijă să se rezece și partea rămasă în plus la nivelul primei falange. Procedeul are dezavantajul că lasă o falangă implantată mai mult sau mai puțin oblic. Ca să se evite aceasta, se rezecă jumătatea axială a celor două falange, reunind într-o falangă unică cele două jumătăți restante (fig. II.89).

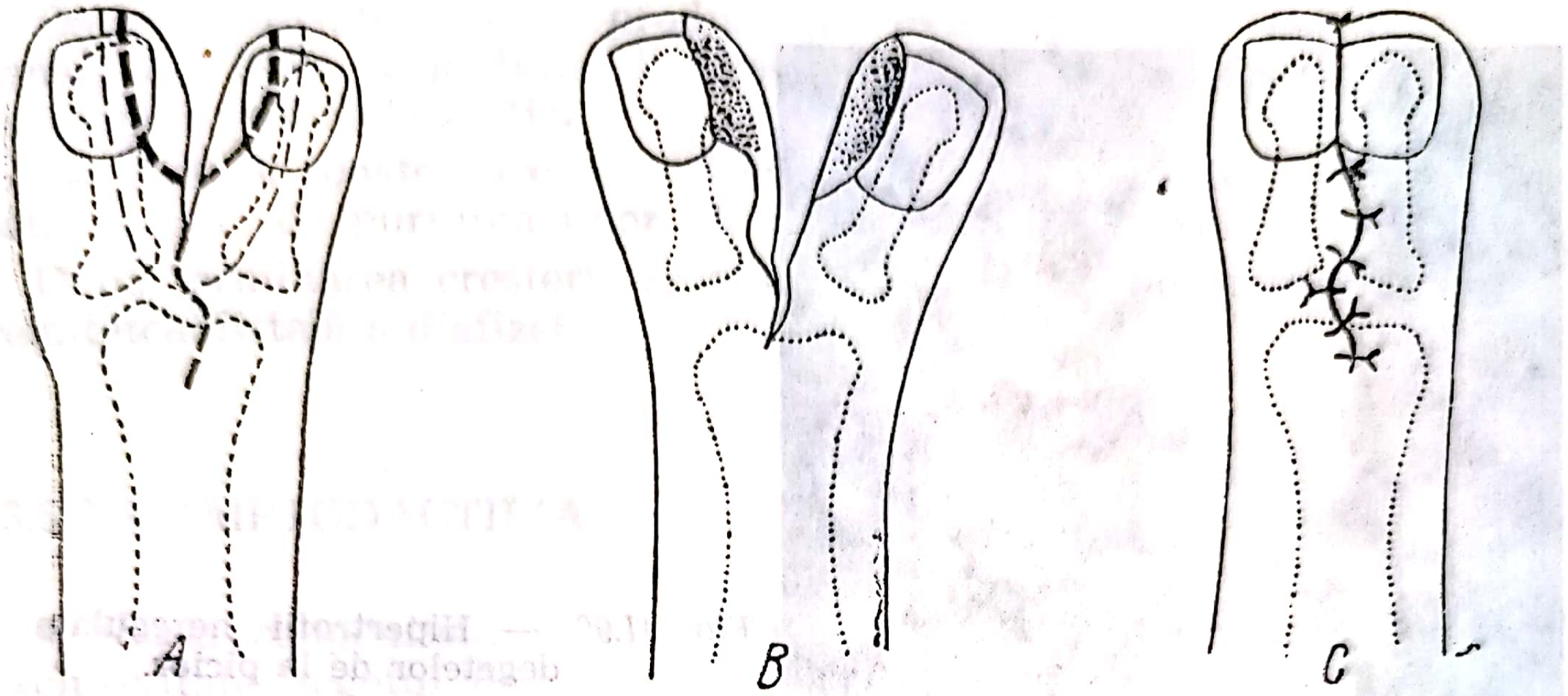

Fig. II.89. — Tehnica pentru tratamentul policelui bifid.

II.5.3.3. ANOMALIILE PRIN DEFECTE ÎN DEZVOLTARE

• *Microdactilia*, malformație rar întîlnită, poate să intereseze numai degetele sau degetele și palma în același timp. Deși sînt mai mici decît normal, forma degetelor este păstrată, ca și funcția, defectul fiind de natură estetică.

Masajul, fricțiunile, băile calde încearcă să stimuleze creșterea și să dea mîinii o funcționalitate cît mai bună.

• *Brahidactilia* este o malformație mai complexă; scurtarea degetelor este datorită absenței unor falange, fuziunii acestora, scurtării unor falange sau a unor metacarpiene.

Prin masaj, mobilizare pasivă și activă se încearcă realizarea unei funcții a mîinii cît mai apropiate de normal.

II.5.3.4. ANOMALIILE PRIN EXCES ÎN DEZVOLTARE (HIPERTROFII CONGENITALE ALE DEGETELOR; MEGA- SAU MACRODACTILIA)

Degetele, ca și celelalte segmente de membru, pot să prezinte anomalii de dezvoltare sub forma unor hipertrofii congenitale, de aspect regulat sau neregulat.

• *Hipertrofiile regulate* sînt acelea la care participă proporțional toate elementele anatomice ale degetului, realizînd un deget gigant, dar

cu proporțiile segmentare păstrate. Leziunea se întîlnește la sexul masculin și interesează, de obicei, mediusul și indexul.

Degetele hipertrofiate produc, de obicei, devieri ale celorlalte degete și jenează funcția mîinii. Hipertrofia fiind globală, degetele nu pot să fie modelate chirurgical, astfel, încît, trebuie să se recurgă la amputații parțiale sau la dezarticulații.

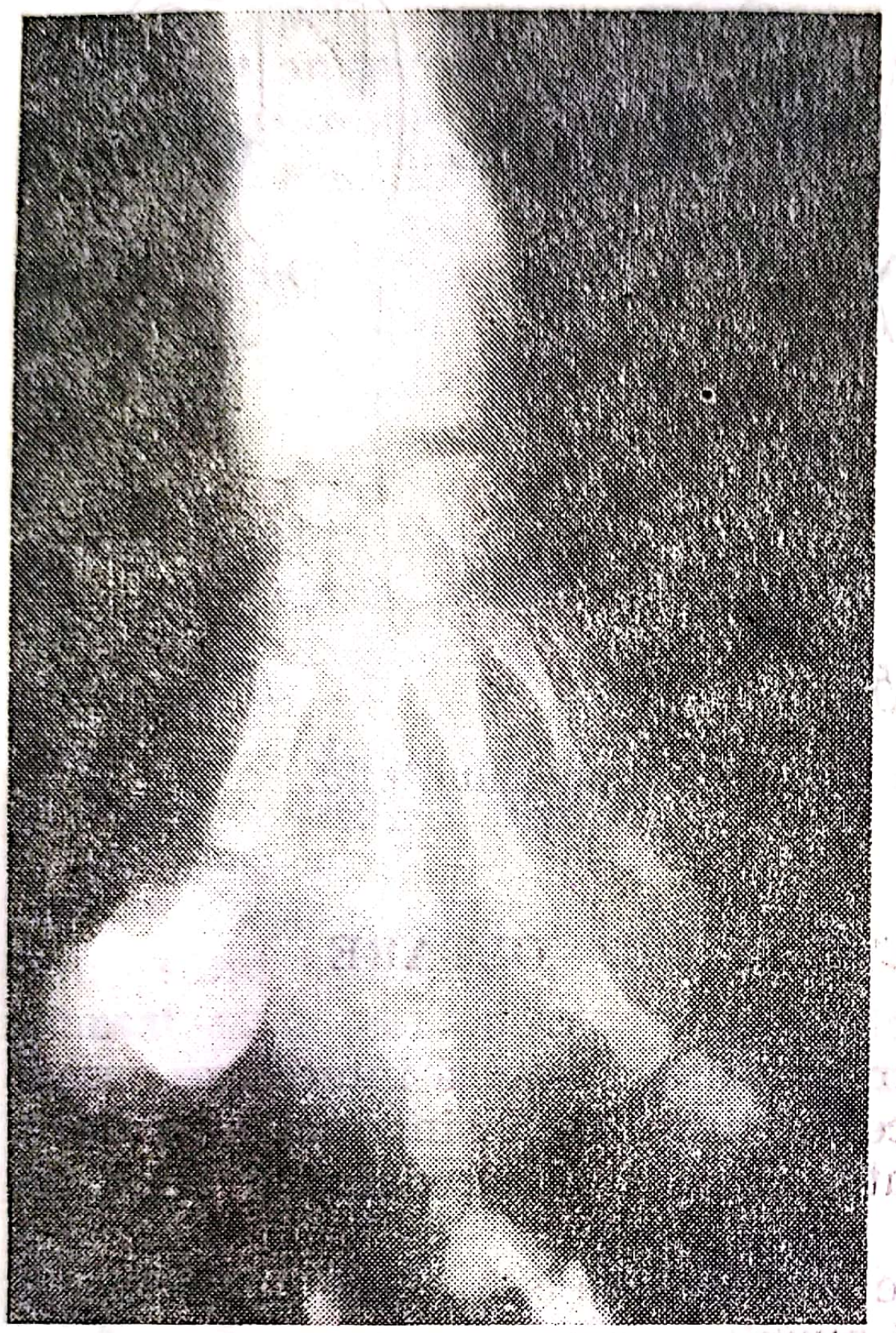

Fig. II.90. — Hipertrofii neregulate ale degetelor de la picior.

• *Hipertrofiile neregulate* reprezintă manifestarea unui angiom, a unui limfangiom difuz, a unei malformații vasculare sau nervoase (nevrom, ca în boala Recklinghausen).

Hipertrofia interesează un segment de deget sau tot degetul, dar este inegală, asimetrică (fig. II.90).

Tratamentul constă în ablația angiomului, rezecția nevromului sau a limfangiomului ; pentru acesta din urmă, rezecția va fi făcută în etape succesive.

II.5.3.5. DEVIAȚIILE CONGENITALE ALE DEGETELOR

Deviațiile congenitale ale unor degete de formă și de dimensiuni normale se fac în planul frontal (clinodactilia) sau în cel sagital (camptodactilia).

II.5.3.5.1. CLINODACTILIA

Clinodactilia constă într-o deviere congenitală laterală care interesează de obicei degetele extreme, dar în special degetul mic. Devierea se face la nivelul celei de-a doua articulații interfalangiene, mai rar și la nivelul primei articulații.

Devierea degetului este produsă de existența unui nucleu osos anormal, sau de o inegalitate de creștere a cartilajului de conjugare, aspect vizibil pe o radiografie.

La copii se poate încerca redresarea cu ajutorul cîtorva aparate gipsate, urmate de purtarea unor atele din material plastic.

După terminarea creșterii se poate face o rezecție cuneiformă pe extremitatea distală a diafizei.

II.5.3.5.2. CAMPTODACTILIA

● *Flexia congenitală permanentă a degetelor* interesează aproape în exclusivitate degetul mic, dar poate să cuprindă, uneori, și inelarul sau chiar mediusul.

Este o leziune simetrică, cu caracter progresiv, observată mai rar îndată după naștere, mai frecvent în cursul unei etape de creștere mai activă, la 8—10 ani sau în timpul pubertății.

Flexia interesează prima articulație interfalangiană și variază în jur de 45°, ajungînd mai rar la 70—80°. Prima falangă este în hiperextensie pe metacarpian. Flexia poate fi exagerată, în timp ce extensia nu se face deloc. Pielea și țesuturile palmare sînt retractate, tendonul pare scurtat.

Tratament. Cel conservator încearcă să obțină extensia degetului cu ajutorul unui aparat de redresare progresivă, dar acesta trebuie să fie aplicat precoce. Intervenția chirurgicală, indicată numai dacă flexia prea mare stînjenește funcția, va fi făcută după sfîrșitul creșterii și constă în rezecția capului articular.

● *Flexia congenitală a policelului,* frecvent bilaterală, are aproape întotdeauna drept cauză un blocaj tendinos digital permanent, realizînd astfel o camptodactilie.

Cauza blocajului este un nodul tendinos al flexorului, care interzice tendonului să intre și să alunece în teaca fibroasă de la nivelul primei falange, menținînd astfel poziția vicioasă de flexie (fig. II.91). Cînd obstacolul poate să fie trecut, acesta se simte la mînă ca un arc care scapă, iar degetul se întinde („police cu resort"). Dacă trecerea nu se poate face, policele rămîne în flexie permanentă.

Aspect clinic. Falanga a doua este flectată pe prima, aceasta fiind în extensie pe metacarpian. Dacă încercarea de extensie permite redresarea, avem de-a face cu un „police cu resort". Deseori „policele cu resort" face blocaje din ce în ce mai frecvente, mai greu de redus, astfel încît pînă la urmă blocajul devine permanent.

Tratament. Cel conservator poate fi încercat dacă se obține cerea. El constă în imobilizarea în extensie, pentru cîteva săpt urmată de masaj și de mobilizare pasivă și activă. Recidivele sînt frecvente.

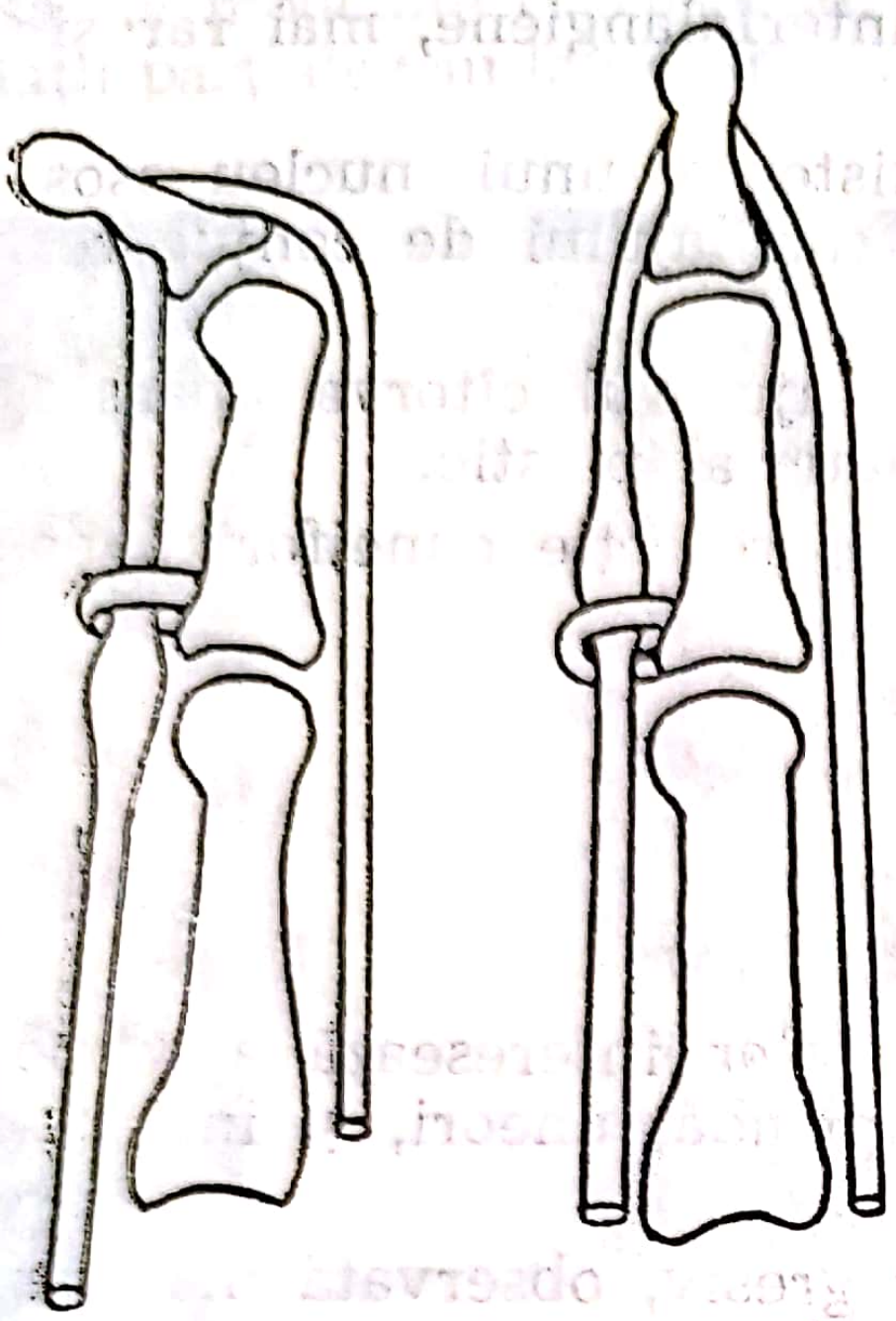

Fig. II.91. — Mecanismul blocajului tendinos al policelui.

Tratamentul chirurgical este simplu și eficient.

O incizie anterolaterală la nivelul articulației metacarpofalangiene permite abordarea laterală a tecii fibroase digitale. Se descoperă nodulul fibros oprit la locul de intrare a tecii digitale; incizia longitudinală a tecii permite trecerea nodulului în sus și extensia policelui. Se imobilizează în extensie 8—10 zile, apoi se reiau mișcările.

Bibliografie

MÜLKE G., HELBIG — Sindactilia la copil, *Arch. für Kinderheilkunde*, 1958, 158, 2.

STRAZIELLE J., GERY J. R. — Problema sindactiliei, *Ann. Chir. Plast.* 1964, 9, 2, 131.

VALASCO J. G. și colab. — Sindactilia, *Br. J. Plast. Surg.*, 1967, 20, 4, 364.

II.5.4. TRAUMATISMELE MÎINII — GENERALITĂȚI

AGRIPPA IONESCU

Importanța aplicării unor măsuri raționale de tratament în traumatismele închise și deschise ale mîinii este motivată de:

— frecvența ridicată a acestor accidente în industrie, agricultură și mediu casnic;

— gravitatea evoluției unor traumatisme, eventualitate condiționată la rîndul său de severitatea inițială a leziunilor, de asocierea rapidă a infecției, de o compromitere funcțională a segmentelor aflate în imediata vecinătate a focarului sau a zonelor traumatizate ;

— riscul major al sechelelor tardive, generate la rîndul lor de gravitatea leziunilor, de erori sau de așecuri parțiale sau complete a unor măsuri terapeutice, de perturbarea echilibrului funcțional între elementele motorii ale mîinii și antebrațului, de compromiterea timpurie a fiziologiei articulațiilor mici, de neglijarea procedurilor terapeutice adjuvante (mișcări pasive și active efectuate de pacient zilnic multe ore) ;

— efectele economico-sociale (numărul mare al zilelor de incapacitate de muncă, durata excesivă a perioadei de spitalizare, grade variabile de invaliditate definitivă, dezechilibre de ordin psihologic condiționate de imposibilitatea individului de a-și exercita în continuare profesiunea etc.).

Dacă excludem cazurile foarte grave, cînd de la început severitatea leziunilor locale lasă să se întrevadă un prognostic morfofuncțional sumbru sau foarte rezervat al mîinii afectate, putem spune că, în multe situații deplîngem un rezultat morfologic sau funcțional tardiv necorespunzător, determinat nu atît de complexitatea traumatismului, cît mai ales, de erori de ordin diagnostic sau terapeutic comise în perioadele inițiale de evoluție a accidentului.

Principalele greșeli diagnostice sînt explicate prin :

— subevaluarea leziunilor propriu-zise, rezultat al unui examen clinic și radiologic insuficient, superficial sau incompetent, dar și supraevaluarea lor și luarea deciziilor pripite de amputație. În acest sens, tactica „urgenței amînate active" permite evitarea ambelor eventualități ;

— subestimarea riscului infecției primare sau secundare a plăgilor mîinii, fapt care va explica atît particularitățile evolutive ale cazului sau va deveni un factor de eșec al unor procese naturale de reparație (de exemplu : consolidarea fracturilor) sau al măsurilor terapeutice (de exemplu : priza transplantelor de piele liberă etc.).

Cele mai importante **erori terapeutice** se comit imediat după accidentare și, frecvent, în cursul efectuării tratamentului chirurgical propriu-zis. Există suficiente exemple care demonstrează că unele greșeli pot să fie comise cu această ocazie.

Printre cele mai obișnuite trebuie amintite :

1.— colmatarea plăgilor cu pulbere de sulfamide ;
2.— aplicarea pansamentelor cu unguente sau cu tinctură de iod ;
3.— închiderea plăgii cu agrafe metalice ;
4.— garotarea bazei degetelor ;
5.— plasarea mîinii traumatizate în poziții nefuncționale.

Care sînt consecințele acestor gesturi ?

1 Pulberile de sulfamidă și chiar de antibiotice au efecte locale iluzorii ; aplicate în condiții de asepsie îndoielnică, ele nu reușesc să prevină sau să combată infecția ; impregnează plăgile și favorizează constituirea crustei, sub care infecția evoluează în și mai bune condiții ; îngreunează efectuarea ulterioară a toaletei plăgilor. 2 Unguentele macerează

tegumentele și colmatează plaga, favorizînd totodată și difuziunea în profunzime a unor substanțe liposolubile ; tinctura de iod exercită o acțiune caustică asupra pielii (arsuri chimice) și poate să contribuie la devitalizarea țesuturilor subiacente.

Garotarea bazei degetelor este extrem de periculoasă pentru vitalitatea segmentelor strivite situate sub locul compresiunii ; garotarea poate să împiedice sau nu hemoragia, dar determină, în orice caz, o accentuare a hipoxiei în țesuturile devitalizate. În cazul sîngerărilor abundente, numai un garou aplicat corect la antebrat va fi soluția la care să se recurgă, asociind manevra cu un pansament steril și asigurîndu-se că transportul accidentatului la un centru spitalicesc nu va depăși ca durată 60 de minute.

Închiderea plăgii cu agrafe metalice este întîlnită mai rar în ultima vreme, dar poate să fie considerată, totuși, în grupa erorilor de prim ajutor ; agrafele devitalizează marginile plăgilor, agravează tensiunea locală (mai ales la degete), creează dificultăți în desfășurarea ulterioară a procedurilor chirurgicale (excizie minimă, sutură primară etc.) și lasă întotdeauna o cicatrice urîtă.

Plasarea mîinii în poziție nefuncțională și lipsa imobilizării accentuează durerile, favorizează constituirea edemului și amplifică sigur deplasarea fragmentelor osoase în cazul fracturilor.

Interdependența existentă între diferitele structuri anatomice care compun acest segment justifică ecoul larg pe care-l poate avea, pentru ansamblul morfofuncțional al mîinii, afectarea izolată a unor segmente sau porțiuni ale acestora. Aceste efecte de ansamblu, traduse clinic atît prin elemente de ordin obiectiv (edem, limitarea mișcărilor, blocaj articular, tulburări de sensibilitate etc.), cît și prin elemente de ordin subiectiv (dureri, senzație de amorțeală sau de „înțepenire" a degetelor, parestezii etc.), pot să fie întîlnite foarte frecvent în evoluția tardivă a traumatismelor mîinii și, mai ales, în cazul traumatismelor grave sau complicate în urma unui tratament necorespunzător.

Un traumatism neglijat, cu o fractură ignorată, o plagă tratată superficial și neexplorată, ascunzînd o leziune tendinoasă sau nervoasă, o înțepătură profundă care determină apariția unei tenosinovite sînt tot atîtea eventualități în care erorile terapeutice pot să se soldeze cu grave complicații.

La rîndul său, traumatismul va fi agravat sub aspectul evoluției imediate sau tardive ca urmare a :

— suprainfectării plăgilor ;

— explorării intempestive sau practicării oarbe a hemostazei, cu pense aplicate în plaga care sîngerează abundent ;

— suturării sub tensiune a tegumentelor ;

— tentativelor hazardate de refacere a formațiunilor tendinoase, fie în zone anatomice „interzise", fie în condiții chirurgicale necorespunzătoare ;

— reducerii precare a focarelor de fractură și imobilizării defectuoase a mîinii.

Scanned with OKEN Scanner

Orice traumatism al mîinii trebuie considerat, ca atare, o urgență chirurgicală care reclamă un diagnostic precis și complet, o decizie terapeutică logică și un tratament rațional, care trebuie să aibă în vedere obținerea unui rezultat morfofuncțional cît mai bun pentru accidentat.

II.5.5. TRAUMATISMELE ÎNCHISE ALE MÎINII

Prin traumatism închis se înțelege, la mînă, ca și în oricare altă parte a corpului, lezarea traumatică a elementelor profunde, tegumentul conservîndu-se intact. La mînă, însă, noțiunea de tegument intact trebuie să fie fără echivoc. Cea mai mică plagă înțepată, cea mai mică excoriație a tegumentelor transformă traumatismul închis în traumatism deschis, adică traumatism în care țesuturile profunde au suferit impactul poluant al mediului extern. Această exactitate specială în ceea ce privește clasificarea și diagnosticul, ține, la nivelul mîinii, de imediata vecinătate, sub tegument, a tuturor elementelor nobile în bloc, fără bariere care să le apere contra infecției, o dată ce tegumentul este efracționat.

Traumatologia mîinii are particularități care o deosebesc, uneori foarte mult, de traumatologia celorlalte segmente ale corpului.

Oasele mîinii sînt oase mici, în marea lor majoritate oase scurte, **cu spongioasă multă, cu compactă subțire și fără canal medular (singura excepție = metacarpienele)**. Vindecarea este rapidă și, dacă tratamentul este corect, evoluția este necomplicată, de bună calitate. Imobilizarea nu trebuie să depășească 3 săptămîni.

Oasele mîinii nu dau inserție mușchilor voluminoși și puternici, care să determine deplasări mari, complicate, și care să necesite manevre ortopedice și chirurgicale în forță. Manevrele brutale sînt nu numai inutile, dar, mai ales, interzise.

Oasele mîinii constituie suportul unui mecanism muscular foarte fin, dotat cu servomecanisme cibernetice strict configurate pentru raporturile normale și numai pentru ele. Orice angulare, dezaxare, rotare sau decalare, neglijate și vindecate vicios, antrenează compromiteri largi ale funcțiilor globale — senzitivosenzoriale și motorii —, ale mîinii. Diagnosticul clinic corect, radiografia înainte și după tratament și imobilizarea fără repros sînt obligatorii.

Articulațiile mîinii sînt articulații mici, iar ligamentele și capsula lor au un procent mai mare de țesut elastic și de terminații nervoase proprioceptive, comparativ cu articulațiile mari. Cavitățile articulare sînt rapid invadate de țesut conjunctiv, ligamentele degenerează și se retractă rapid, răsunetul nervos asupra tuturor articulațiilor segmentului este amplu și grav. Orice imobilizare peste „perioada de aur" (de 3 săptămîni), orice imobilizare în altă poziție decît cea fiziologică, extensiile continue, deviațiile laterale ale carpului induc grave modificări, greu reversibile. Mobilizarea trebuie să fie precoce, activă și supravegheată, pînă la recăpătarea amplitudinii, preciziei și forței tuturor mișcărilor.

Tendoanele degetelor „circulă" în imediat contact cu osul, distal de nivelul articulației metacarpofalangiene. Orice fractură defectuos tratată la aceste nivele, determină instalarea unor leziuni tendinoase de gra-

vitate variabilă care, în cazurile cele mai simple, se traduc prin sinechii os-tendon. Pe lîngă reducere și imobilizare ireproșabile, mobilizarea tendinomusculară trebuie să fie precoce, activă, supravegheată și intensivă, dar niciodată intempestivă.

Vascularizația mîinii este aceea a unui organ senzorial. Vasele mîinii sînt foarte bogat inervate, iar reactivitatea lor este foarte amplă. Atît ischemia, cît și staza pot să fie cu ușurință instalate printr-un tratament stîngaci. Ischemia distruge țesuturi cu masă mică și funcție foarte importantă, staza și edemul instalează fibroza în bloc a acestui organ de mare mobilitate. *Aparatele gipsate circulare sînt formal contraindicate la mînă și la antebraț.* Imobilizarea se face pe atele sau în gutiere gipsate, iar poziția mîinii va fi întotdeauna elevată, cu cotul decliv, cel puțin în primele 10 zile de la accident.

Din cauza marii reactivități neurovasculare, edemul însoțește, obligatoriu, leziunile traumatice ale mîinii și, reducerea ortopedică a fracturilor și a luxațiilor poate să devină imposibilă, mai ales dacă coexistă un hematom difuz, după trecerea a 5—6 ore de la accident. În asemenea situații sînt de multe ori necesare, dacă leziunea reclamă, deschiderea operatorie și reducerea sîngerîndă a leziunilor.

Mîna fiind un organ multiarticulat și acțiunea tuturor mușchilor ei exercitîndu-se pe serii articulare, niciodată nu este suficientă imobilizarea articulației proximale și distale față de leziune, ci trebuie imobilizată întreaga serie articulară: carp-mînă-degete, indiferent care este segmentul interesat. Orice atelă gipsată va fi antebrahiodigitală sau antebrahiometacarpiană.

II.5.6. ENTORSELE MÎINII

Entorsele mîinii sînt printre cele mai frecvente din traumatologie, după acelea tibiotarsiene. Ele interesează toate articulațiile, dar cu mai mare frecvență articulațiile carpiene și cele ale razei I.

Deși noțiunea de entorsă este extrem de imprecisă, suferința clinică evidentă, fără leziune radiologică, putînd ascunde deopotrivă și deșirarea cîtorva fibre capsuloligamentare și ruptura francă, parțială sau totală, a aparatului capsuloligamentar și simpla hemartroză și leziunea de cartilaj articular, afecțiunea trebuie luată în serios și tratată în consecință.

Clinic, entorsa apare ca o tumefacție dureroasă, caldă, a regiunii articulare, în care mișcarea este posibilă, pasiv, pînă într-un punct al cursei, nivel la care durerea este intolerabilă, deseori regiunea fiind imobilă antalgic, în poziția de maximă distensie a capsulei articulare. În diagnosticarea unei entorse trebuie eliminate cu grijă rupturile de tendoane și de aponevroze, care impun altă conduită terapeutică.

Tratament. Imobilizarea întregii raze digitale afectate sau a articulației carpiene (lăsînd degetele libere), pe atelă gipsată, cu mîna elevată, timp de 3—7 zile, este obligatorie (suprimarea imobilizării se face în momentul dispariției edemului și a durerii), ca și controlul ulterior, clinic și radiologic, în primele zile după începerea mobilizării.

II.5.7. LUXAȚIILE MÎINII

Luxațiile mîinii sînt unice sau multiple, pure sau complicate cu alte leziuni.

Imobilizarea luxațiilor închise reduse se face păstrînd aceleași reguli ca și pentru toate imobilizările la mînă, iar timpul nu trebuie să depășească 3 săptămîni (afară de fractura de scafoid): **ligamentele și capsula articulară se refac mai încet decît oasele și tendoanele** însă aceasta nu determină prelungirea imobilizării, care ar produce blocajul articular. Dimpotrivă, reluarea timpurie a mișcărilor, chiar după prima săptămînă, este recomandabilă la pacienții cu care se poate colabora.

• Cele mai frecvente luxații pure ale carpului sînt acelea la interlinia dintre cele două rînduri de oase carpiene — locul ligamentar de minimă rezistență. Într-adevăr, articulațiile între radius și primul rînd carpian și între metacarpiene și al doilea rînd carpian sînt mult mai puternice decît legăturile dintre cele două rînduri carpiene. Luxația se produce deopotrivă volar și dorsal și, în cel mai mare număr de cazuri, dislocă rîndul **trapez-trapezoid-osul mare-osul cu cîrlig** — de rîndul **scafoid-semilunar-piramidal**. Urmează diverse variante în care segmentul luxat antrenează fie piramidalul, fie scafoidul, fie ambele. Semilunarul și piramidalul sînt antrenate mai rar în această luxație colectivă (în ultima eventualitate se produce așa-zisa „luxație perilunară a carpului"), iar luxațiile radiocarpiene și carpometacarpiene sînt excepționale în traumatologia închisă și se datoresc numai acțiunii directe, locale, a forței vulnerante.

Toate variantele de luxații carpiene se însoțesc de multe ori de **fracturi** ale carpului (mai ales de scafoid) ale radiusului (apofiza), ale bazelor metacarpienelor și ale cubitusului (epifiză, apofiză). Luxațiile individuale ale oaselor carpului sînt foarte rare, cu excepția **luxației semilunarului** care este, dimpotrivă, destul de frecventă.

Momentul traumatic de producere constă în căderea pe mîna aflată în flexie sau în extensie carpiană forțată sau în forța de forfecare dorso-volară, cu aplicare carpiană.

Simptomatologie. Articulația este mult tumefiată, caldă, cu diametrul mărit, mîna este imobilă, cu degetele în semiflexie. Axul de continuitate antebrahimetacarpian este dislocat dorsal sau volar. Palparea blîndă descoperă „pragul" anormal, dorsal sau volar, al rîndului dislocat. Examenul radiologic de rutină clarifică diagnosticul, dar el trebuie totdeauna repetat în pozițiile tipice pentru scafoid, pentru trapez și pentru semilunar.

Uneori luxația în canalul carpian formează un veritabil căluș care produce suferința nervului median imediat sau care se va instala progresiv.

Tratament. Reducerea acestor luxații nu este ușoară. Tracțiunea în ax a mîinii și acționarea pe linia de luxație, în sensul invers celui de producere, nu dă totdeauna rezultate bune, din cauza interpoziției fragmentelor de ligamente rupte sau a fragmentelor osoase smulse, motiv pentru care reducerea sîngerîndă este de preferat.

Imobilizarea se păstrează timp de 3 săptămîni, pe atelă gipsată antebrahimetacarpiană, pînă la articulația metacarpofalangiană, care trebuie să rămînă liberă la mișcare.

Scanned with OKEN Scanner

În cadrul reducerii sîngerînde, se refac (cu grijă, pentru a nu leza cartilajele articulare) raporturile normale ale oaselor, se constată viabilitatea eschilelor și se face eschilectomie, dacă este necesară; se aduc în poziție normală ligamentele rupte și se excizează cele evident neviabile; nu se lasă fire de sutură la articulație. **Abordul este dorsal**; sutura primară a tegumentului, dacă edemul este moderat, poate să fie temporizată. Imobilizarea este aceeași ca la reducerile ortopedice. A doua zi, dacă plaga a fost suturată, se vor scoate 1—2 fire pentru a evacua hematomul (chiar mic) care, lăsat pe loc, poate să producă complicații.

• Luxația semilunarului este de regulă volară și se produce prin cădere pe mîna cu carpul hiperextins. Ligamentele radiolunare (mai ales cel dorsal) și ligamentul scafolunar, se rup și osul este proiectat volar. Dacă ligamentul radiolunar volar se menține în continuare, orice mișcare ulterioară retează osul proximal și agravează dislocarea.

Clinic, semnele sînt aceleași ca pentru orice luxație carpiană. Aici însă flexia pumnului este permisă, dar extensia este intolerabilă. Compresiunea exercitată de osul luxat pe nervul median determină, la încercările de extensie, dureri iradiate pe teritoriul de inervare al acestui nerv.

Diagnosticul clinic al luxației pure de semilunar este excepțional. Numai radiografia pune diagnosticul dislocării.

Tratament. Luxația de semilunar se operează întotdeauna. Dacă unul dintre ligamente este intact, osul se repune și ligamentul deteriorat se sutureazā cu un singur fir. Dacă ambele ligamente sînt rupte, repunerea este inutilă, masa mare a osului nepermițînd reintegrarea lui liberă. În acest din urmă caz se impun ablația și înlocuirea cu proteză de silicon. În cazul repunerii, poate să fie necesară, chiar sub anestezie generală, tracționarea, timp de cîteva minute, pe axul razelor I—III, pînă cînd osul poate să fie repus cu ușurință. Repunerea nu se face în forță; contenția osului repus trebuie să fie definitivă. Altfel, singurul pedicul rămas în continuitate (de obicei și el traumatizat) poate să fie compromis.

Dacă luxația de semilunar se însoțește de fractura scafoidului, operația de repoziție se adresează, evident, ambelor leziuni; dacă fragmentul detașat de scafoid este mic, el se excizează ca orice eschilă. Imobilizarea se face ca la toate celelalte luxații ale carpului.

• În luxațile articulațiilor degetelor, razele digitale II—V trebuie tratate separat de raza I.

Luxația metacarpofalangiană a seriei II—V este destul de rară și interesează de obicei degetul al 2-lea și al 5-lea, nivel la care falanga proximală este luxată.

Luxațiile articulațiilor interfalangiene sînt de obicei luxații dorsale ale falangei distale față de articulație, dar capătul falangei distale poate să fie deplasat în orice parte. Cu cît este mai brutală luxația, cu atît distrugerea aparatului articular este mai gravă. Uneori, tendonul extensor este rupt, ligamentul și benzile laterale ale capsulei cedează pe partea pe unde se deplasează capătul proximal al falangei distale.

În cazul razei digitale I, luxația carpometacarpiană este cea mai frecventă și necesită examinarea clinică și radiologică atentă a trapezului și a bazei metacarpianului, fracturile acestor oase însoțind frecvent luxația.

Articulația trapezometacarpiană este cea mai importantă pentru funcția policelui și refacerea ei trebuie asigurată cu grijă maximă.

Simptomatologia este concentrată în tabachera anatomică ; aceasta apare tumefiată, dureroasă. Durerea intolerabilă la palpare a regiunii tabacherii anatomice trebuie să trezească suspiciune de fractură a scafoidului sau de fractură-luxație. Diagnosticul diferențial al luxației simple, al luxației cu fractură de scafoid și al fracturii-luxație Benett trebuie făcut corect, pentru că tratamentul este diferit.

• Fractura-luxație Benett semnifică luxatia metacarpianului I, care poartă o fractură bazală, fragmentul intern al bazei fracturate rămînînd atașat articulației trapezometacarpiene. Tratamentul ortopedic este iluzoriu, pentru că, deși reducerea este uneori ușoară, contenția este imposibilă, falanga fracturată reluxîndu-se de obicei extern.

Noi practicăm numai operația cu calea de abord dorsală și osteosinteza cu broșe fine sau cu fir transosos. Imobilizarea se menține timp de 3 săptămîni, ca la luxația simplă.

Luxația interfalangiană a policelui are același aspect ca și la razele II—V.

Luxația metacarpofalangiană este mai frecventă la police decît la razele II—V și devine ușor ireductibilă datorită prezenței celor două sesamoide.

Luxațiile închise interfalangiene distale la degetele 2—5 sînt însoțite de rupturi ale tendonului extensor sau de smulgerea unui fragment osos cu inserția tendonului pe falanga a III-a.

Simptomatologia este aceeași : tumefacția articulației, uneori deformația ei evidentă, dureri vii la mișcările active și pasive, ca și la palpare și „blocarea articulației".

Tratamentul luxațiilor. Încercările de a reduce ortopedic luxațiile sînt rareori încununate de succes și aceasta numai în cazul subluxațiilor moderate.

Edemul, hematomul intra- și periarticular, ruptura capsulei, a aparatului extensor fac de obicei reducerea imposibilă.

Prezența tumefacției și lipsa radiografiei de control fac să se „păstreze" luxații care nu vor mai putea să fie reduse sîngerînd decît făcînd rezecția capului luxat.

De aceea noi obișnuim, ca ori de cîte ori luxația este complicată, tumefacția mare, hematoamele prezente, să practicăm incizia pe fața dorsală a articulației, care să permită evacuarea hematoamelor, a țesuturilor distruse (dacă este cazul) și care asigură reducerea luxației fără efort. Închiderea plăgii se face după 24 de ore, cînd edemul a dispărut ; imobilizarea se menține timp de 14 zile, după care se reiau mișcările progresiv.

II.5.8. FRACTURILE MÎINII

Fracturile carpului interesează, teoretic, toate oasele, dar în practică survin cu următoarea frecvență : fractura de epifiză sau de apofiză distală a radiusului, fractura de scafoid și, în fine, fractura epifizară și

Scanned with OKEN Scanner

apofizară distală a cubitusului. Prima radiografie nu oferă niciodată certitudinea inventarului lezional complet. Sînt necesare radiografii în toate incidențele specifice și examenele radiologice trebuie repetate după imobilizare, cînd edemul s-a resorbit.

Examenul clinic, blînd și repetat, în toate pozițiile funcționale, furnizează date prețioase pentru leziunile asociate.

• F r a c t u r a e p i f i z a r ă d i s t a l ă a r a d i u s u l u i este de obicei totală, oblică, sau transversală (fractura Colles), sau subtotală, cu traiect intraarticular.

• F r a c t u r a d e s c a f o i d este o leziune care ridică probleme terapeutice deosebite, din cauza vascularizației specifice a osului. În 2/3 din cazuri, vascularizația, primită prin doi sau trei pediculi, abordează osul etajat pe axul său lung și, repararea osoasă este posibilă și de așteptat. Într-o treime din cazuri, însă, vascularizația vine prin unul sau doi pediculi situați asimetric, către o singură extremitate a osului, și atunci fragmentul nevascularizat se necrozează și se elimină.

Mecanismul de producere a fracturii constă în căderea pe mîna supraextinsă carpian, în supinație extremă.

Clinic, în afară de edem, congestia caldă și îngroșarea regiunii, comune tuturor afecțiunilor traumatice ale carpului, apare durerea carpiană vie, cînd se efectuează priza globală strînsă pe un obiect. Limitarea mișcărilor carpului este mai mică decît în luxații. Degetele nu iau poziția semiflectată. Palparea tabacherii anatomice și a tuberculului scafoidului produc dureri vii.

Diagnosticul de certitudine este numai radiologic și nu se poate face pe radiografiile uzuale, ci numai în incidențele pentru scafoid. Uneori, leziunea nu este depistată decît la controlul radiologic efectuat în a 10-a zi.

Tratament. Vindecarea osoasă se obține numai dacă imobilizarea este completă și prelungită și aceasta numai în cazul unei vascularizații eficiente. Imobilizarea este aici cheia succesului, poziția fiind aceea funcțională a mîinii, pe gips bivalv, antebrahifalangian (toată seria I—V), cu policele în opoziție, menținîndu-se 4 săptămîni. După 4 săptămîni se reiau mișcările moderat. În caz de dureri se imobilizează pumnul pentru 3—4 săptămîni, lăsînd mișcările libere degetelor în toate articulațiile.

Operația de urgență se efectuează doar dacă există și alte indicații locale ; în cazul nevindecării fracturii, sau a necrozării scafoidului se recurge la intervenția chirurgicală.

• F r a c t u r i l e d e m e t a c a r p i e n e sînt, împreună cu acelea ale falangelor, cele mai frecvente fracturi ale mîinii.

Fiind singurele oase lungi ale mîinii, dotate cu canal medular și compactă diafizară, la nivelul metacarpienelor se produc, de cele mai multe ori, fracturi diafizare oblice, dacă agentul vulnerant nu a acționat direct și nu a determinat fracturi ale epifizelor care, cînd survin, sînt aproape de regulă intraarticulare. Destul de frecvent, fracturile diafizare sînt cominutive.

Metacarpienele fracturate sînt angulate, cu deschidere volară, din cauza inserției și a direcției fibrelor interosoșilor, care, intrați în contractură, joacă rolul unei coarde volare.

Diagnosticul clinic al fracturii metacarpienelor nu este ușor — mai ales în ceea ce privește metacarpienele centrale — pentru că se însoțesc, de regulă, de hematoame voluminoase.

Proeminarea sub pielea dorsală a mîinii a fragmentelor sau, în palmă, a capului metacarpianului, semiflexia dureroasă a degetului, durerea vie localizată pot să furnizeze date de suspiciune, dar diagnosticul de certitudine este cel radiologic.

Tratament. Reducerea fracturilor de metacarpian se face prin tracțiune în axul razei digitale și presiune progresivă pe dosul metacarpienelor. Reducerea trebuie să fie anatomică, pentru că vindecarea cu angulare dezechilibrează balanța flexie-extensie și defectează prehensiunea și priza palmară, iar vindecarea cu rotare conduce la deviere laterală și încălecarea, în flexie, a degetelor.

Fracturile cominutive, hematoamele voluminoase și semnele de tensiune în mînă, cu tendința la ischemia mîinii, vor fi întotdeauna deschise dorsal (cruțînd extensorii), reduse sîngerînd și imobilizate prin broșe fine sau prin fir transosos. Dacă inserția interosoșilor este intactă, nedeșirată, se poate face osteosinteza paraosoasă cu fir moale. Dacă hematomul a fost voluminos, după eliminarea lui se lasă plaga deschisă (sub pansament) timp de 24 de ore, pînă se restabilește definitiv irigația sanguină, închizîndu-se apoi tegumentul *per secundam*, niciodată în tensiune, la nevoie cu grefă de piele liberă. Dacă eschilele din focarele cominutive sînt complet detașate, se îndepărtează. Se va adopta atitudinea de maxim conservatorism pentru eschilele capului metacarpian, pentru că excizia lor conduce la grave deviații în clinostatism și încălecări digitale care compromit prehensiunea.

Osteosinteza nu substituie imobilizarea gipsată. Imobilizarea tuturor fracturilor de metacarpiene se face în poziția funcțională a mîinii, pe atelă gipsată volară sau pe gips bivalv, antebrahimetacarpiene, cu prelungire volară distală pe degetul corespunzînd metacarpianului fracturat, deget care va fi imobilizat în flexie metacarpofalangiană de 20—45°, de 45° interfalangian proximal și de 25° interfalangian distal.

Pentru police : imobilizare totdeauna în opoziție, cu aceleași unghiuri ca mai sus. Imobilizarea se menține timp de 3 săptămîni, după care se începe reeducarea motorie activă și supravegheată.

• F r a c t u r i l e f a l a n g e l o r se înscriu ca frecvență în ordinea : falanga a III-a, falanga I, falanga a II-a.

În cazul traumatismelor închise, falangele beneficiază de țesuturi ferme, care nu permit formarea și difuzarea hematoamelor și de manșonul cutanat care, în cazul unei reduceri și imobilizări corecte, oferă o bună contenție, adjuvantă imobilizării gipsate, pentru evitarea deplasărilor ulterioare. Hematoamele în tensiune, cînd produc tulburări circulatorii, vor fi întotdeauna deschise printr-o incizie pe partea dorsală a falangei, care se va închide a doua zi. În schimb, vecinătatea tendoanelor, aponevrozelor și a pediculilor vasculonervoși poate să determine lezări ale acestor formațiuni, sinechii și coalescență la calus. Bogăția de țesut spongios asigură o vindecare rapidă și de bună calitate, chiar atunci cînd focarul este cominutiv, dar articulațiile interfalangiene suferă întotdeauna redori după imobilizările pentru fracturi de falange.

Scanned with OKEN Scanner

Angulările falangelor fracturate sînt inverse față de acelea ale metacarpienelor: în unghi deschis dorsal, datorită tot intrării în contractură a interosoșilor, care formează de această dată coardă dorsală, prin intermediul aponevrozei extensoare; la falanga I, se adaugă și inserția tendonului interososului pe baza falangei.

Tratament. În cazul falangelor I și a II-a, pentru reducere și imobilizare sînt recomandate același procedeu, aceeași poziție, aceeași durată și aceleași precauții (derotarea) ca la metacarpiene. Atela antebrahidigitală este obligatorie. Tratamentul chirurgical se adresează numai fracturilor cominutive cu fragmente multe sau fracturilor intraarticulare cu rotări sau interpoziții ireductibile.

Fracturile transversale instabile se imobilizează prin două broșe fine trecute în „X", prin focarul de fractură.

Fracturile închise ale falangei a III-a (falanga a II-a la police) ocupă o situație specială, pentru că ele sînt foarte frecvent însoțite de hematom subunghial; în această situație sînt totdeauna fracturi deschise; hematomul rezultă din plaga patului unghial și aceasta din urmă face corp comun cu falanga osoasă, interesată și ea de obicei. Tratamentul fracturilor falangei a III-a însoțite de hematom este același ca și în cazul fracturilor deschise: extracția unghiei, evacuarea hematomului, eschilectomie, dacă fragmentul sau fragmentele sînt mici, reaplicarea unghiei, după prelucrarea ei și, în cazul eschilectomiei, imobilizarea gipsată este utilă. Unghia reaplicată se îndepărtează după cîteva zile de pe patul unghial vindecat.

II.5.9. RUPTURILE DE TENDOANE ALE MÎINII

Rupturile de tendoane flexoare sînt destul de rar semnalate în traumatologia închisă a mîinii. Nu se rup subcutanat decît tendoanele alterate prin procese cronice inflamator-degenerative. Mecanismul uzual este prin elongare bruscă.

Pot să apară rupturi de tendoane flexoare după tenolize, cînd reluarea mișcărilor active sînt exagerate sau cînd distrugerea vascularizației tendonului duce la necroza lui.

Mai frecventă este ruptura aponevrozei extensoare a degetelor, survenită de obicei la inserția acesteia pe falanga a III-a printr-un traumatism direct la nivelul respectiv. La restul tendoanelor ruptura intervine totdeauna prin acțiune directă, atît de violentă (pentru a putea rupe sau secționa tendonul), încît provoacă și plagă tegumentară (traumatism deschis).

Simptomatologia este caracteristică: o durere bruscă însoțită de impotență funcțională a degetului; uneori ruptura se face treptat, tendonul „deșirîndu-se" progresiv, pe măsură ce se folosește degetul. Capătul proximal, rupt, al tendonului se blochează în scripete sau în palmă, unde uneori apare durerea.

Tratamentul reparării tendonului rupt nu poate să fie decît chirurgical, și de obicei este necesară grefarea lui, întrucît sutura ar fi aplicată

tot la nivelul unde a fost rupt și deci unde nu sînt condiții bune de vindecare.

În cazul rupturii aponevrozei extensoare, operația de urgență, cu suturarea capetelor rupte, are sorți puțini de reușită pentru că, în această regiune, precar vascularizată, firele nu sînt tolerate, aponevroza se deșiră și, în final, poate apărea supurația, care interesează imediat articulația interfalangiană distală. Imobilizarea pe atelă volară în hiperextensie interfalangiană distală și ușoară flexie interfalangiană proximală și metacarpofalangiană, este necesară timp de 14 zile. Sudarea aponevrozei este excepțională după tratamentul conservator, dar imobilizarea este obligatorie, pentru că în astfel de situații, neimobilizată, articulația interfalangiană distală face întotdeauna artroză posttraumatică foarte dureroasă.

II.5.10. ÎNTRERUPERILE VASCULARE LA MÎNĂ

Întreruperile vasculare în traumatologia închisă dau, la antebraț și la mînă, hematoame difuze, sub presiune, care destind tegumentul pînă la pragul de „garou" și afectează grav circulația arterială, dar mai ales pe cea venoasă. Uneori tot membrul toracic este interesat.

Stadiul cel mai grav al hematomului compresiv, difuz, disecant al mîinii sau al antebrațului se întîlnește la „mînă tamponată" („mîna lată", „mîna plată"). De obicei, este vorba de o mînă (inclusiv/sau nu, antebrațul) prinsă, brusc sau progresiv, între două suprafețe dure, uniforme, la presiuni ridicate.

Mîna apare „lățită", cu curburile normale șterse, cu metacarpienele aproape în același plan, tumefiată, caldă la început și rapid rece după aceea, cianotică, marmorată, uneori palidă, cu tulburări de sensibilitate întotdeauna prezente, evoluînd rapid și progresiv spre anestezie. Mișcările posibile, dar dureroase și cu amplitudine mică la început, dispar apoi rapid, fiind înlocuite (sau nu) de retracția în flexie a degetelor (cînd leziunea interesează și antebrațul), situație în care extensia pasivă a degetelor este intolerabilă.

Pulsul la radială diminuă pînă la dispariție, atunci cînd a fost interesat și antebrațul.

Examenul radiologic poate să arate schelet intact sau diverse leziuni osteoarticulare ; examenul clinic poate să indice prezența continuității elementelor sau leziuni profunde diverse.

Distensia rapidă și gravă a părților moi, tensiunea mare și rapiditatea instalării tulburărilor de circulație constituie semnele majore de diagnostic.

Hemoragia difuză îngreunează rapid circulația de întoarcere și edemul rezultat completează funcția de garou a presiunii interne.

Mecanismul acestei afecțiuni constă în „explodarea" pulpei musculare a interosoșilor sau a musculaturii antebrahiale, care apare literalmente tocată, odată fasciile deschise. Această leziune fundamentală poate să fie (sau nu) însoțită de leziuni osoase, tendinoase sau nervoase dar, aproape de regulă, se adaugă o decolare tegumentară mare fără a avea însă întotdeauna soluție de continuitate.

Scanned with OKEN Scanner

Prezența tegumentelor, evident traumatizate (amprente de prese, dezepidermizări, urmele unor benzi de transmisie) dar aparent intacte, reprezintă o capcană pentru chirurgul neavizat (atunci cînd nu există fracturi), care expediază bolnavul acasă, nedîndu-și seama de gravitatea accidentului.

Aceasta este cauza a numeroase complicații foarte grave, soldate cu amputații înalte, și, uneori, cînd se înlănțuiesc erorile — cu moartea pacientului.

Strivirea masei musculare nerecunoscute duce rapid la insuficiența renală. Bolnavului, în loc să fie operat și reanimat, i se face dializă. Infecția cu anaerobi nu întîrzie să se instaleze, iar sfîrșitul dramatic este greu de înlăturat.

Tratamentul este întotdeauna de urgență și numai operator; sub anestezie generală sau intraosoasă (dacă antebrațul este intact) se incizează longitudinal, dorsal, și volar spațiile interosoase interesate, pe toată lungimea lor; se incizează fascia interosoasă dorsală; se evacuează cu grijă hematoamele și fragmentele musculare triturate sau libere; se spală abundent și repetat cu apă oxigenată, se lasă plăgile nesuturate, se pansează și se imobilizează în poziție funcțională. În cazul interesării antebrațului și a brațului, fascia se secționează — volar și dorsal longitudinal, depășind limita unde tegumentele sînt decolate de țesuturile subiacente sau depășind toată zona de edem, oricît de proximal ar fi situată.

Fracturile și luxațiile se reduc și se tratează obișnuit. Se evită lăsarea materialului de sutură sau a oricărui corp străin în plagă. Drenajul este cu desăvîrșire proscris.

Dacă tegumentele sînt decolate, se excizează toată porțiunea decolată, ca în tratamentul oricăror avulsii tegumentare.

Poziția elevată a membrului imobilizat este obligatorie.

Închiderea plăgii se face după 24, 48, 72 de ore, cînd edemul a cedat și circulația s-a reluat fără echivoc. Nu se suturează fascia. Plăgile cutanate se acoperă cu grefe de piele liberă, chiar dacă nu s-a excizat primar tegumentul dar prin sutură se creează tensiune.

Trebuie acordată o atenție deosebită următoarelor aspecte: inciziile să fie satisfăcătoare (în lungime și în profunzime); evacuarea hematoamelor să fie completă; operația și pansamentele să fie efectuate în condiții de strictă asepsie.

Imobilizarea gipsată durează 14—21 de zile, după care se începe tratamentul funcțional activ.

Leziunile profunde de părți moi (nervi, tendoane) se tratează secundar.

Cînd pacientul ajunge tîrziu — după primele 12—24—72 de ore la specialist, aspectul clinic este deja schimbat. Edemul este masiv, dur, tegumentele în tensiune, palide, reci; distal, degetele mîinii au aspect de gangrenă, starea generală a bolnavului este alterată, semnele șocului toxicoseptic evidente.

Operația de urgență și transfuzia masivă de sînge sînt singurele soluții pentru salvarea pacientului. Acum, operația constă în îndepărtarea țesuturilor devitalizate, a tegumentelor modificate, în efectuarea de

incizii largi longitudinale și îndepărtarea (excizia) edemului organizat pînă în țesuturi sănătoase.

Reanimarea bine condusă ne-a permis de multe ori să salvăm bolnavi și să reducem mult deficiențele morfofuncționale.

II.5.11. TRAUMATISMELE DESCHISE ALE MÎINII

Clasificarea anatomoclinică a traumatismelor mîinii. Varietatea condițiilor de accidentare și, mai ales, utilizarea tot mai frecventă — în industrie și agricultură — a unor agregate și mașini noi, au determinat diversificarea tabloului lezional și, în consecință, apariția unor traumatisme combinate ale mîinii, traumatisme neîntîlnite în trecut :

— accidentele realizate prin compresiune și decompresiune bruscă a mîinii în presele calde sau reci, condiție care determină avulsia tegumentelor, arsuri prin contact, atriții ale musculaturii intrinsece, leziuni vasculare difuze și osteoarticulare multiple ;

— accidente determinate prin calandrarea și laminarea mîinii și a degetelor între rolele metalice ale laminoarelor (industriile metalurgică și textilă), cu apariția : arsurilor de contact, a edemului masiv posttraumatic și a hematoamelor profunde ale lojilor mîinii, provocate prin asocierea leziunilor musculare, osoase și vasculare propriu-zise ;

— accidente cauzate de injectarea sub presiune a unor metale, mase plastice sau substanțe colorante, substanțe chimice sau uleiuri ;

— accidente provocate de mașinile folosite în agricultură (mașini de selecționat semințe, de desfoiat porumbul, de tocat coceni sau de balotat paie).

În ansamblul lor, toate aceste accidente produc traumatisme grave, în care leziunile tegumentare întinse se însoțesc cu distrugerea sau avulsia unor raze digitale, cu desființarea uneori completă a unor porțiuni din schelet. Un grad masiv de colmatare, cu resturi vegetale și de pămînt, condiționează adesea evoluția particulară a acestor traumatisme (infecții cu anaerobi).

Aceste tipuri de traumatisme sînt caracterizate prin :

— existența stării de șoc, adesea ignorată și deci neglijată din punct de vedere terapeutic ;

— întinderea deosebită a leziunilor tegumentare distruse în suprafață și profunzime, ca rezultat al acțiunii mecanice propriu-zise și al încălzirii realizate concomitent (prese calde, calandre etc.) ;

— tulburări circulatorii difuze, manifestate atît în sectorul arterial, cît și în cel venos, generatoare de edem, întreținute și agravate, la rîndul lor, de edemul posttraumatic ;

— atriții ale musculaturii intrinseci — condiție favorizantă a infecției cu anaerobi ;

— leziuni ale articulațiilor și ale scheletului, a căror severitate rezidă nu numai în amploarea distrugerilor osoase, ci și în gradul de infectare a plăgilor ;

6.— poluarea, totdeauna masivă, cu pulberi metalice, diferiți corpi străini, substanțe cu acțiune caustică, lichefiantă, resturi vegetale, pămînt etc.

Traumatismele deschise sînt definite, în principal, prin existența soluției de continuitate a plăgii, la nivelul pielii. Întinderea, profunzimea și, mai ales, sediul leziunii (plăgii) cutanate pot să furnizeze relații generale despre amploarea leziunilor subiacente, plaga putînd să intereseze formațiuni anatomice din profunzime (tendoane, vase, nervi, musculatură sau schelet).

Clasificările obișnuite, bazate pe considerații anatomoclinice (plăgi simple și plăgi complexe) sau pe considerații etiologice (plăgi prin tăiere și plăgi contuze — zdrobite), pot să contribuie, oarecum, la organizarea extrem de diversificată a materialului clinic.

De obicei, plăgile simple interesează numai tegumentele, iar cele complexe, în afara acestora, includ și alte elemente subiacente (oase, articulații, tendoane, nervi). Pe de altă parte, plăgile prin tăiere nu ar pune probleme tegumentare, însă pot să antreneze leziuni de tendoane și de nervi, în timp ce plăgile zdrobite ridică, în primul rînd, probleme tegumentare însoțite de leziuni profunde de amploare diferită.

În realitate însă, aspectele sînt mai complexe, apărînd mult mai multe asocieri posibile, ceea ce face destul de dificilă clasificarea plăgilor mîinii.

Un examen clinic corect stabilește bilanțul lezional și dă indicații de ordin terapeutic și prognostic iar examenul radiologic ne oferă informații certe privind starea scheletului.

Pentru executarea examenului clinic al unei mîini accidentate sînt necesare răbdarea și experiența.

În traumatismele severe, cu hemoragii mari, la locul accidentului sau la prima unitate spitalicească se va aplica numai pansament steril și un garou (bine strîns, pentru a opri sîngerarea, însă fără a crea stază), după care pacientul va fi îndrumat spre un serviciu specializat.

În chirurgia mîinii (și în general în traumatologie) nu se fac explorări pentru a cerceta dacă un țesut este lezat, pentru că însuși explorarea creează neajunsurile ei.

De aceea, **diagnosticul de precizie se stabilește înaintea operației.**

În general și în aceste cazuri erorile de prim-ajutor sînt întîlnite, ca și în cazul traumatismelor închise sau al traumatismelor în aparență minore.

În aceste condiții se remarcă:

— greșeli generate de lipsa cunoștințelor de anatomie ; nerecunoașterea elementelor anatomice lezate, suturi greșite, aplicare greșită de pense hemostatice, ligaturi greșite ;

— greșeli generate de lipsa cunoștințelor chirurgicale : lipsa de asepsie, material de sutură nepotrivit, acte brutale în plăgi, hemostaze neîngrijite, suturi în tensiune, drenaj inutil, lipsa unei tactici chirurgicale, improvizație ;

— utilizarea greșită a antisepticelor ;

— temporizarea rezolvării definitive a cazului, netrimitere la specialist cu pierderea, în consecință, a posibilității de rezolvare corectă a

plăgilor simple sau a acelora cu retenții de corpi străini sau însoțite de leziuni ale formațiunilor anatomice subiacente ce vor produce complicații.

Vindecarea *per secundam* este legată de riscul infecției, al cicatricelor vicioase și al tulburărilor funcționale consecutive, generate, cel mai adesea, de redori articulare, cu inabilitate funcțională consecutivă.

Infectarea inițială a plăgilor se realizează prin însuși agentul traumatic și este un factor agravant supraadăugat în cazul traumatismelor grave, însoțite de delabrări de țesuturi și leziuni osteoarticulare, favorizat de instalarea tulburărilor circulatorii.

În masa de țesuturi strivite germenii și îndeosebi flora anaerobă se pot dezvolta, provocînd infecții difuze, extensive, sau chiar complicații generale (tetanos sau gangrenă gazoasă). Riscul este și mai mare dacă, în lipsa toaletei chirurgicale corecte, plăgile sînt suturate provizoriu sau lăsate colmatate cu pulberi, cheaguri voluminoase, drenate și apoi pansate ocluziv.

Administrarea parenterală a antibioticelor nu scutește pe accidentat de pericolul infecției locale, pentru că nici un antibiotic nu poate înlocui o toaletă chirurgicală corectă (în masa de țesuturi strivite, circulația este practic desființată). Antibioticul administrat pe cale generală nu poate să pătrundă în zona traumatizată, în limitele căreia germenii se vor dezvolta în cele mai bune condiții.

Tratamentul traumatismelor deschise. În mare, plăgile mîinii sînt grupate în două mari categorii :

— plăgi care ridică probleme tegumentare ;
— plăgi care nu ridică probleme tegumentare.

În raport cu această clasificare, este adoptată și o conduită specifică fiecărei categorii în parte ; indiferent însă de felul acesteia, pînă la un punct, tratamentul unei plăgi la nivelul mîinii este același.

La prezentare — bolnavul fiind culcat — se face inspecția plăgii. Dacă plaga sîngerează abundent, se aplică un garou. Vor fi consemnate : poziția mîinii și a degetelor, mișcările active și pasive, sensibilitatea, deformațiile, tumefacțiile, amputațiile etc. Este de dorit ca diagnosticul de leziune tendinoasă, leziune nervoasă, fractură, să poată fi pus înaintea începerii tratamentului. Se apreciază calitatea și caracterul plăgii și al tegumentelor. Se fac radiografii din față și de profil ale mîinii traumatizate.

Bolnavul, pregătit pentru operație — reechilibrat dacă este cazul — este dus pe masa de operație. Se aplică banda Esmarck. Urmează o toaletă chirurgicală, pregătindu-se cu atenție locul pentru anestezie intraosoasă, dacă nu a fost indicată anestezia generală. După anestezie, se face o toaletă minuțioasă a întregii mîini, prin spălarea repetată cu apă și săpun sau cu un detergent cuaternar a tegumentelor sănătoase. Se spală mîna cu soluție salină izotonică și se usucă, apoi se șterge cu eter, alcool și cu alcool iodat. Plaga se spală cu apă oxigenată și soluție salină izotonică, repetîndu-se pînă cînd aspectul este mulțumitor.

Se excizează tegumentele decolate sau smulse, dacă este cazul, sau se excizează circa 1 mm din marginea plăgii. De aici, atitudinea terapeutică se separă în raport cu caracterul plăgii.

A. În cazul plăgilor simple (fără probleme tegumentare), dacă toaleta este satisfăcătoare, plaga curată, se poate face sutura directă, după exci-

zia plăgii. Plaga va fi investigată în prealabil, confirmîndu-se, dacă este cazul, diagnosticul de leziune a elementelor profunde. Aceste elemente se caută pe locul unde ar fi trebuit să se afle ele în mod normal. Absența lor presupune secționarea acestor elemente. La nivelul antebrațului și al palmei, ca și la nivelul degetelor, se preferă inciziile longitudinale care au avantajul că, în cazul operațiilor secundare, permit abordul formațiilor profunde, fără a periclita vascularizația pielii. Inciziile longitudinale pe fața volară a degetelor pot să fie completate cu două incizii laterale, formînd astfel două triunghiuri cu unghiurile de 60°, care au în comun linia de mijloc. Prin încrucișarea acestor triunghiuri, nu va exista cicatrice longitudinală volară și va dispărea tensiunea pe tegumentele degetului operat.

Sutura tegumentelor sau a nervilor se face rareori imediat; de obicei se amînă, în raport cu sediul leziunii și cu caracterul plăgii.

Nu este obligatoriu ca orice plagă a mîinii să fie supusă, neapărat, unui tratament în doi timpi, cu amînarea obligatorie a refacerii primare. Pe de altă parte, ori de cîte ori chirurgul are dubii asupra evoluției plăgii, închiderea acesteia trebuie temporizată.

În plăgile care au un caracter incert din punct de vedere al asepsiei, utilizarea drenajului ca măsură de securitate, nu rezolvă problema în nici un caz, putînd doar să o complice.

Evoluția postoperatorie trebuie urmărită cu atenție pentru a surprinde cel mai mic semn al apariției complicațiilor.

De aceea, chiar în cazul plăgilor prin tăiere, asociate cu leziuni de tendoane și de nervi, bolnavul trebuie internat, pentru a putea fi depistate cît mai repede orice complicații.

B. În cazul plăgilor complexe se recomandă următoarea metodă: o dată tegumentele îndepărtate, se face investigarea minuțioasă a elementelor profunde, îndepărtîndu-se cele distruse, resturile de țesuturi, fragmentele osoase, corpii străini. Se spală din nou plaga cu apă oxigenată și soluție salină izotonică. Nu se pătrunde în interstițiile existente dacă nu este cazul, pentru a nu împinge fragmente libere în profunzime. O dată toaleta terminată, se imobilizează cu broșă focarele de fractură existente, dacă condițiile o reclamă, dar și dacă condițiile o permit. Prima intervenție se termină în faza aceasta, cînd se ridică banda Esmarck. Se face hemostaza vaselor importante. Aceasta este urmată de efectuarea unui pansament, moderat compresiv, umezit cu apă oxigenată sau cu soluție salină izotonică. Cu mîna imobilizată în poziție fiziologică, pe o atelă gipsată, bolnavul este dus la pat, unde se asigură o poziție elevată membrului traumatizat.

Tegumentele „scalpate" sau decolate, care au fost excizate, se pregătesc ca transplante de piele liberă și se introduc în frigider la +4°, pentru a putea fi utilizate dacă este necesar.

După 24 de ore se desface pansamentul și se apreciază viabilitatea țesuturilor restante. Dacă este nevoie, se poate continua excizia țesuturilor neviabile. Conservarea elementelor mîinii înseamnă tocmai eliminarea acelora distruse.

Dacă situația locală este bună, se poate trece la refacerea tegumentelor mîinii, după metoda indicată fiecărui caz în parte, în majoritate

folosindu-se însă plastiile de piele liberă, despicată. Aceste tipuri de transplante sînt mai ușor de „recoltat“, fac priză bună în condiții de pat receptor mai precar, permit o imobilizare mai bună a membrului traumatizat și o mai ușoară îngrijire postoperatorie.

Nu este necesară temporizarea mai multe zile a oricărui traumatism deschis, așa cum preconiza M. Iselin, întrucît, în acest interval, țesuturile neacoperite se pot degrada, se pot necroza, apărînd complicații mai mari decît acelea produse de traumatismul inițial.

Metoda expusă o utilizăm în Clinica de chirurgie plastică și reparatorie din București încă din 1958. Am folosit-o la mii de accidentați, indiferent de sediul traumatismului (membre, trunchi, cap) cu rezultate foarte bune.

II.5.12. TRAUMATISME TERMICE ȘI ELECTROCUTĂRI

II.5.12.1. ARSURILE MÎINII

Arsurile mîinii sînt întîlnite foarte frecvent în practica clinică. Provocate de agenți fizici și chimici (acizi sau baze), arsurile mîinii pot să coexiste cu leziuni situate și pe alte regiuni ale corpului.

Frecvența afectării mîinilor este explicabilă, deoarece acestea sînt de obicei descoperite, mîinile manipulînd sursa de căldură sau servind la apărarea victimei, în cazul unui incendiu.

Clasificarea arsurilor mîinii se face în funcție de agentul etiologic, de profunzimea leziunilor și de posibila asociere a arsurilor cu alte leziuni (hemoragii, fracturi, leziuni ale formațiunilor vasculonervoase, ale tendoanelor etc.).

Etiologie. Din punct de vedere etiologic, arsurile sînt provocate de: flăcări, contactul cu corpuri incadescente sau cu suprafețe încinse, lichide fierbinți sau vapori, flama arcului voltaic (arsuri electrice) sau substanțe chimice (acizi, baze și derivați). Arsurile combinate cu alte leziuni apar în condiții particulare de accidentare (prinderea mîinii în piese calde sau în calandre fierbinți sau în laminoare), traumatismul rezultat în atare împrejurări fiind extrem de grav de la început.

O evoluție particulară au arsurile chimice: acizii anorganici (acidul sulfuric, acidul azotic) sau organici, dar mai ales bazele (hidroxidul de sodiu sau de potasiu), pătrund în profunzimea pielii, determinînd lichefierea lentă și progresivă a țesuturilor. Arsuri profunde cu caracter evolutiv sînt determinate și de contactul cu fosforul alb sau cu metaloizii fluor, iod, brom.

Contactul cu suprafețele încinse determină, de regulă, arsuri profunde, bine delimitate, reproducînd în suprafață dimensiunile obiectului sau a suprafeței supraîncălzite (aceste arsuri beneficiază astăzi — dacă sînt localizate numai la mîini — de excizie primară și grefare precoce, cu transplant de piele liberă despicată (autografe).

Leziunile de gradele al II-lea și al III-lea se pot vindeca spontan, cu prețul unor cicatrice mai mult sau mai puțin vicioase, infecția tre-

nantă a plăgilor și erorile terapeutice fiind principalii factori care pot să imprime particularități distincte evoluției leziunilor intermediare.

Factorii de gravitate în dinamica proceselor patologice sînt :

— persistența tulburărilor de regim circulator, în speță a stazei capilarovenulare care condiționează, în final, proporțiile procesului de devitalizare tegumentară ;

— infecția suprafețelor arse, care va determina, la rîndul său, accentuarea tulburărilor circulatorii prin amplificarea și prelungirea fazei de edem peri- și sublezional și, devitalizarea progresivă a masei țesuturilor afectate parțial de căldură. Infecția masivă este cu atît mai probabilă, cu cît este mai importantă întinderea suprafețelor arse și deci cu cît este mai important volumul țesuturilor traumatizate. Logic, erorile tratamentului local vor avea consecințe cu atît mai regretabile, cu cît ele au fost comise în cazul unor arsuri întinse și totodată profunde.

În cazul arsurilor profunde, afectarea învelișului tegumentar este asociată leziunilor formațiunilor subiacente (de exemplu : fața dorsală a mîinii și a degetelor) : rețeaua venoasă, planul pretendinos, aparatul extensor și articulațiile mici.

Sfacelarea rapidă a pielii lasă expuse la aer formațiunile subcutane, care vor suferi, la rîndul lor, un proces de necroză progresivă, cu eliminarea parțială sau totală a unor porțiuni din tendoane sau din schelet.

Un aspect particular îl oferă arsurile circulare profunde ale degetelor ; stricțiunea exercitată de țesuturile escarificate comprimă pediculii vasculonervoși colaterali. Ischemia progresivă este urmată de mumificarea regiunilor distale ale degetelor și de amputații spontane.

Persistența tulburărilor circulatorii și a edemului consecutiv reprezintă o condiție generatoare de leziuni difuze ale formațiunilor anatomice subtegumentare.

În condiții normale și în prezența unui grad moderat de infecție, edemul se resoarbe lent, în decurs de 4—5 zile. În situația opusă, infecția masivă, invadantă, a plăgilor arse determină persistența edemului + invazia fibroblastică a acestuia are ca rezultat :

— transformarea fibroasă a musculaturii intrinseci, cu atrofie tardivă ;

— blocarea formațiunilor tendinoase ;

— retracții capsuloligamentare.

Arsurile mîinii sînt situate de obicei pe fața dorsală la adult și pe aceea volară la copii.

Arsurile feței dorsale vor produce sechele ale tegumentelor dorsale, ale aparatului extensor la nivelul articulațiilor interfalangiene proximale (mai frecvent), sindactilie, fibrozarea musculaturii interosoase ș.a.

Arsurile feței volare, unde aponevroza palmară protejează elementele profunde, vor interesa de obicei numai tegumentele, iar sechelele instalate constau în „contracturi" în flexie, de diverse grade ale degetelor, cu limitarea mișcărilor de extensie a acestora. Uneori, degetele sînt pur și simplu „îngropate" în palmă. Acest tip de leziune este întîlnită de obicei la copii, iar corectarea ei se poate face numai în etape succesive. Copilul trebuie supravegheat și operat ori de cîte ori apare necesitatea, pe toată perioada de creștere.

Diformitățile restante vor reprezenta dificultăți majore în reabilitarea mîinii accidentate, necesitînd proceduri chirurgicale și fizioterapice. De aceea, profilaxia lor este obligatorie.

Tratament. Arsurile mîinii reclamă și ele un tratament calificat, pentru reducerea riscurilor rezultînd din infecția masivă a plăgilor, situație care determină :

— conversiunea leziunilor secundare în leziuni intermediare și a acestora în leziuni profunde ;

— prelungirea fazei de edem postcombustional și, mai ales, transformarea într-un țesut fibros a acestuia ;

— instalarea redorilor articulare, a retracțiilor capsuloligamentare și tendinoase, a osteoporozei.

Toate arsurile superficiale și intermediare obligă la efectuarea toaletei chirurgicale corecte, utilizînd soluțiile de detergent sau soluția salină izotonică și practicînd apoi excizia țesuturilor devitalizate.

Se aplică un pansament pe mîna plasată în poziție funcțională, elevată.

Imediat după producerea arsurii, cînd este posibil, se va trece mîna arsă sub un jet de apă rece alternînd cu apă caldă, pînă la cedarea completă a durerii, care va fi însoțită de dispariția tulburărilor circulatorii și reducerea edemului, vindecarea obținîndu-se mai rapid.

Controlul primului pansament are loc la 24 de ore, urmînd apoi asistarea în continuare a evoluției plăgilor și alternarea rațională a repausului cu mișcările active și pasive, în scopul combaterii redorilor articulare și a atrofiei musculare.

După primele 8—10 zile de la accidentare, cu experiența necesară și în condiții corespunzătoare, se vor alterna pansamentele închise cu băi și regim de mișcare a mîinii, expunere la aer etc.

Arsurile profunde obligă la intervenții chirurgicale active, pentru salvarea extremității afectate. Complicații locale grave și chiar sistemice pot să apară ca rezultat al neglijării acestor leziuni în faza acută.

Un tratament chirurgical corect rezultă din stabilirea unui diagnostic clinic corespunzător realității, diagnostic care va stabili :

— profunzimea leziunilor tegumentare ;

— eventuala afectare a formațiunilor subtegumentare (mai ales în cazul leziunilor feței dorsale a mîinii) ;

— starea regimului circulator (semne de ischemie acută în cazul escarelor circulare, constrictive, localizate la antebraț sau la degete) ;

— echilibrul general al accidentatului (prezența sau absența semnelor de șoc).

Toaleta chirurgicală riguroasă, cu respectarea asepsiei și antisepsiei, se asociază măsurilor de reanimare.

În scopul salvării funcționalității mîinii, se va proceda astfel : ori de cîte ori arsurile mîinii și ale degetelor sînt profunde (gradele al III-lea și al IV-lea) va avea loc următoarea conduită chirurgicală :

— dacă arsurile sînt limitate numai la mînă, sau dacă suprafața arsă totală nu depășește 15% din suprafața corpului (și nu există alte contraindicații) se va face excizia arsurilor și grefarea precoce (pe plagă chirurgicală) fără să se aștepte granularea plăgii ;

Scanned with OKEN Scanner

— dacă suprafața arsă totală depășește 15%, sau dacă sînt alte contraindicații, se vor face incizii longitudinale pe fața dorsală a degetelor interesate și pe fața dorsală a mîinii. În acest fel, edemul este împiedicat să se instaleze, circulația se ameliorează, iar leziunile profunde de arsură (bine îngrijite) pot să se amelioreze, vindecîndu-se spontan. În acest mod, în serviciul nostru, necroza terminală a degetelor după arsură, este întîlnită rarisim.

Procedeele chirurgicale sînt urmate de asigurarea evoluției grefelor, combinată cu măsuri adecvate de reeducare funcțională a mîinii. Intervențiile reparatorii și, în general, rezolvarea sechelelor postcombusționale sau postelectrocutare ale mîinii cad în sarcina serviciilor de chirurgie plastică și reconstructivă, după mai multe luni de la accidentare.

II.5.12.2. ELECTROCUTĂRILE MÎINII

Electrocutările — condiție patologică extrem de gravă (distinctă față de arsurile electrice provocate de flama electrică sau de expunerea la arcul voltaic) — rezultă din contactul mîinii cu surse electrice de mare tensiune.

Leziunile, întotdeauna și de la început profunde, rezultă din pasajul undei de curent prin țesuturi. Gradul de lezare a acestora este dependent de rezistența specifică a fiecărui țesut față de curent, de tensiunea (voltajul) sursei electrice și de durata de contact. Supraîncălzirea țesuturilor determină o necroză rapidă de coagulare a pielii, regăsită și în profunzime de-a lungul principalelor căi de propagare a curentului.

Leziunile inițiale sînt maxime la locul de intrare și de ieșire a curentului. Masa de țesuturi devitalizate suferă apoi un proces de gangrenă, condiționat de afectarea regimului circulator în sectorul terminal (arteriolocapilar) și de suprainfecția cu germeni (frecvent anaerobi).

Electrocutările pot să determine și leziuni limitate, dar întotdeauna profunde (de la piele și pînă la segmentul osos subiacent), cel mai adesea leziuni întinse, cum este mumificarea (carbonizarea în întregime a mîinii), sau veritabile plăgi eclatate, profunde și anfractuoase, mai ales la locul de intrare și la cel de ieșire a curentului.

Tratamentul chirurgical reprezintă o urgență maximă. Temporizarea, chiar și numai cîteva ore, permite instalarea unei grave infecții și o alterare rapidă a stării generale.

Pasajul curentului în profunzime, între poarta de intrare și cea de ieșire, poate să determine leziuni nerecunoscute — necroza țesuturilor din profunzime, sub tegumente aparent sănătoase. Numai excizia țesuturilor devitalizate și „urmărirea" traseului curentului în profunzime, prin incizii însoțite de îndepărtări musculare devitalizate, poate să amelioreze prognosticul evoluției grave, însoțită de amputații repetate și uneori de moarte.

Prognosticul electrocutărilor este întotdeauna sever, chiar după trecerea perioadei acute, deoarece și după obținerea vindecării, în urma efectuării tratamentului chirurgical, leziunile difuze ale musculaturii intrinseci și ale formațiunilor nervoase continuă să evolueze

II.5.13. PRINCIPII ALE PRIMULUI AJUTOR ȘI ALE MĂSURILOR DE TRATAMENT CHIRURGICAL ÎN URGENȚA TRAUMATISMELOR MÎINII

Traumatismele mîinii reprezintă urgențe chirurgicale, iar unele forme anatomoclinice — chiar urgențe majore, dacă se ține cont de pericolul pierderii definitive a acestui segment sau de acela al instalării unor sechele morfofuncționale grave.

Astfel înțeleasă, problema traumatismelor mîinii obligă la o revizuire a conduitei practice rutiniere, pe care o regăsim în calitatea rezultatelor imediate sau tardive ale tratamentului. În acest sens, urgențele chirurgicale ale mîinii reclamă, pe lîngă un prim-ajutor rațional, și un tratament competent, realizat, dacă se poate, într-un serviciu specializat în acest domeniu.

Traumatismele complicate presupun, de la început, acordarea asistenței chirurgicale de către medicul antrenat în chirurgia mîinii.

În acest fel, sînt evitate complicațiile generale și locale (infecțioase), frecvente tocmai în aceste cazuri, precum și sacrificarea unor segmente sau a mîinii în întregime, ca urmare a insuficienței cunoașterii posibilităților actuale ale chirurgiei reconstructive. Din această cauză, măsurile de prim-ajutor și succesiunea procedurilor chirurgicale propriu-zise, efectuate primar sau în perioada inițială de evoluție a traumatismului, au o extremă importanță.

Nici un traumatism închis sau deschis al mîinii nu trebuie considerat minor, pe baza unor impresii clinice subiective, ci numai dacă un examen clinic și radiologic minuțios îndreptățește aceasta.

Intervenția de urgență poate să cuprindă unul sau mai mulți timpi reparatori, destinați refacerii tendoanelor, continuității formațiunilor nervoase, închiderii articulațiilor sau reducerii fracturilor. Această intervenție nu poate să fie realizată dacă tegumentele sînt precare (devitalizate) sau lipsesc ca urmare a delabrării și a avulsiei, dacă plăgile sînt în mod cert infectate, colmatate cu corpi străini. De asemenea este contraindicată, dacă starea generală a accidentatului este interesată (șoc traumatic, anemie acută consecutivă pierderilor sanguine la locul accidentului) sau dacă pacientul este febril.

Nu ne vom decide nici pentru sutura tegumentelor, chiar dacă :

a) plaga este foarte recentă dar sînt secționate și formațiuni profunde, iar gradul de poluare al agentului traumatic este necunoscut. Plăgile contuze, chiar mici ca întindere, nu trebuie închise și bolnavul lăsat fără supraveghere. Acestea sînt frecvent infectate, țesuturile rău vascularizate, ceea ce creează rapid condiții bune pentru infecție. Interesarea fasciei, cantonează infecția în profunzime, ceea ce permite dezvoltarea unei celulite extensive cu consecințele cunoscute. Mai trebuie spus, că timpul scurs de la accident nu are un rol hotărîtor în decizia pentru închiderea plăgii ;

b) edemul posttraumatic este prezent; va fi astfel (prin sutură) împiedicat drenajul, iar dacă nu apare supurație, edemul se va organiza și va reprezenta cauza unei suferințe funcționale;

c) există lipsuri tegumentare (chiar minime la nivelul degetelor);

d) toaleta chirurgicală și excizia, din diferite motive, nu pare satisfăcătoare chirurgului.

Experiența chirurgului și condițiile tehnico-materiale corespunzătoare sînt hotărîtoare pentru amploarea și intențiile intervențiilor practicate în urgență. Un deziderat teoretic nu poate să fie transformat într-o realitate practică, fără experiență, răbdare și condiții materiale optime.

Multiplele posibilități evolutive ale unui traumatism grav al mîinii obligă, adesea, la o conduită de expectativă activă, la ceea ce numim în mod curent adoptarea tacticii de **„urgență amînată activă"**. Urmărim prin aceasta, observarea pe o durată de 24—48 de ore a traumatismului care a beneficiat de asanare chirurgicală, de o bună hemostază și de imobilizare (chiar provizorie), dar în poziție fiziologică și totodată cu mîna elevată.

Care sînt efectele acestei conduite?

— plaga, fiind lăsată *„à plat"*, este împiedicată dezvoltarea infecției;

— regimul circulator se ameliorează și, în orice caz, în funcție de starea sistemului arteriovenos se hotărăște soarta unor segmente (de exemplu: degete) sau țesuturi cu vitalitate îndoielnică;

— diminuă edemul posttraumatic, asigurîndu-se totodată o bună hemostază fiziologică;

— starea generală a accidentatului este remontată prin măsuri corespunzătoare de reanimare;

— devine posibilă, cînd acest lucru se impune, transferarea accidentatului către un centru chirurgical specializat.

Aplicată în condiții corespunzătoare, această conduită tactică permite rezolvarea optimă a unor traumatisme grave ale mîinii și, mai ales, recuperări morfofuncționale nesperate în trecut.

Traumatismele într-adevăr minore reclamă, de asemenea, asistență calificată pentru a se evita:

— erorile de diagnostic frecvent întîlnite în aceste cazuri: secționări de tendoane sau de formațiuni nervoase, fracturi fără deplasare etc., care nu au fost recunoscute;

— complicațiile imediate sau secundare care decurg din infectarea plăgilor.

Aceleași reguli privind asepsia și antisepsia vor domina rezolvarea chirurgicală a acestor cazuri prin: excizie, explorare pentru hemostază și inventariere a leziunilor, intervenție reparatorie în urgență sau temporizare deliberată (tenorafii secundare sau tenoplastii, neurorafii etc.), imobilizare în poziție fiziologică și elevată, după reducerea eventualelor fracturi.

Controlul postoperator competent și reeducarea funcțională a mîinii accidentate vor asigura, la rîndul lor obținerea unor rezultate morfofuncționale de calitate.

Scanned with OKEN Scanner

II.5.14. LEZIUNILE TENDOANELOR MÎINII

Leziunile tendoanelor mușchilor motori ai mîinii constituie o problemă de mare interes nu numai ca rezolvare chirurgicală, ci și prin faptul că frecvența maximă a leziunilor este la vîrsta de mare randament în muncă (20—40 de ani), iar deficitul funcțional — mergînd pînă la infirmitate — este destul de ridicat (circa 40%). De subliniat deci aspectul social al problemei și necesitatea unor acțiuni de educație pentru profilaxia acestor leziuni.

Leziunile tendoanelor flexorilor sînt predominante față de ale extensorilor și mai grave. Frecvența este mai mare la bărbați (80%), 1/3 din bolnavi fiind accidentați la locul de muncă, iar 1/4 ca urmare a stării de ebrietate. Localizările cele mai frecvente sînt la antebraț (1/3) și la nivelul falangei proximale.

Chirurgia tendoanelor este o chirurgie „mare" (deși actele chirurgicale sînt de dimensiuni mici !) și trebuie executată numai în condiții optime, deoarece greșelile tactice și tehnice — mai ales acelea din primul moment — își pun amprenta, de obicei iremediabil, pe rezultatul final.

Se subliniază perfecta respectare a asepsiei și a stilului atraumatic. Toate manevrele vor fi făcute cu blîndețe, la vedere, folosind instrumente fine, bisturie și foarfece bine ascuțite. Vor fi evitate dilacerările, apucarea tendonului cu pensa. Se va lucra sub bandă sau manșetă pneumatică, așezată la baza antebrațului. La ridicarea benzii se va face hemostaza cu pense fine și se va aștepta cîteva minute ; se vor ridica apoi pensele și se vor lega cu catgut 000 numai vasele care mai sîngerează încă. În felul acesta se va folosi material de sutură cît mai puțin.

Există numeroase tehnici de sutură a tendoanelor și se folosesc numeroase materiale. Tipurile curente de sutură, derivînd din tehnici clasice, trebuie adaptate situației :

— cînd capetele tendinoase sînt cvasicilindrice și de dimensiuni cvasiegale (situație tipică în chirurgia tendoanelor flexoare), se trece prin fiecare capăt un fir „în X", încărcînd proximal tendonul la circa 5 mm de capăt ; extremitățile firelor (cîte două de fiecare parte) se înnoadă lateral, în afara capetelor tendinoase ;

— cînd capetele tendinoase sînt lățite (aponevroză extensoare, de pildă), se face sutura prin suprapunerea capetelor, cu un fir „în U" ;

— cînd capetele tendinoase sînt inegale (sutură între tendonul motor și grefa tendinoasă), tenorafia se face prin trecerea capătului grefei prin capătul tendonului proximal, printr-o breșă longitudinală ; la orificiul breșei se fixează grefa cu 2—3 fire, iar capătul ei se suturează formînd „o ansă" pe axul longitudinal al grefei care înglobează capătul tendonului receptor.

Reinserția tendonului — sau inserția grefei tendinoase la falanga distală — se face fixînd tendonul în unghiul diedru dintre inserția fle-

xorului și os, cu ajutorul unui fir dublu trecut transosos sub baza unghiei și a matricei ei, care se înnoadă pe fața dorsală pe un mic pansament.

Alungirea tendonului presupune mai multe tehnici :

— alungirea tendonului prin împărțirea sa în două benzi, în ax longitudinal, care se secționează, una la capătul distal, iar cealaltă la cel proximal, obținîndu-se astfel dimensiunea dorită ;

— alungirea tendonului prin reflectare ; la distanța necesară pentru a obține alungirea dorită (5—6 cm), pe capătul proximal al tendonului, se introduce lama bisturiului într-un plan paralel cu fața anterioară a tendonului, care se despică în două benzi spre distal pînă la 5—6 mm de bontul terminal. Banda tendinoasă anterioară se reflectă distal (180°), iar „balamaua" care se creează, se întărește cu cîteva fire de sutură „în U".

Pentru tenoplastia cu grefă de tendon liber se începe operația cu pregătirea capetelor tendinoase, proximal și distal, și a noului „pat" pentru viitorul tendon. După aprecierea lungimii defectului de tendon, se recoltează tendonul extensor lung al degetelor piciorului (sau tendoanele) pentru a fi utilizate ca grefă. Nu se folosește tendonul degetului 1. Grefa se fixează proximal, apoi se „acordează" (prin reglarea lungimii) și se efectuează inserția la falanga distală. Tenorafia (grefei) la alte niveluri, este rareori încununată de succes.

Operațiile de refacere tendinoasă se vor termina cu instalarea unei atele, care să imobilizeze selectiv raza respectivă, în poziție fiziologică, 21 de zile.

În chirurgia tendoanelor flexoare, tactica va fi hotărîtă în raport cu :

— sediul leziunii ; secționările tendonului la antebraț și în regiunea mediopalmară permit tenorafia directă, ca și la nivelul falangei a II-a. Secționările situate la cîțiva milimetri de inserția distală (sub 5 mm) beneficiază mai ales de reinserție. La nivelul scripetelui carpian și al aceluia digital, tenorafia este contraindicată (ducînd sigur la blocaj), aici fiind indicată folosirea grefei de tendon ;

— asocierile lezionale ; în leziunile de la același nivel ale flexorilor superficiali și profunzi se renunță întotdeauna la refacerea flexorului superficial și se excizează capetele sale tendinoase la distanță, pentru ca să nu se suprapună suturile și să se organizeze cicatrice comună.

Asocierea cu leziunile nervoase (foarte frecvente la nivelul antebrațului, al palmei și al degetelor) ; repararea nervoasă se face la 3 săptămîni, o dată cu refacerea tendinoasă care are rareori indicații să se efectueze în urgență ;

— condițiile locale ; leziunile unice, produse prin tăiere cu un corp foarte ascuțit și curat, operate în primele ore, pot să fie reparate în prima ședință operatorie. În leziunile în care este indicată repararea secundară și în special în leziunile multiple produse prin contuzie, în leziunile sosite după multe ore de la accident, în plăgile murdare, la cei cu tegumentele foarte poluate (în special grăjdari, gunoieri, măcelari), este indicată categoric „urgența amînată", chiar pentru leziunile simple.

În ceea ce privește refacerea tendoanelor extensoare, se consideră că intervenția chirurgicală realizată asupra lor este mai simplă decît aceea a flexorilor. Aceasta se datorește faptului că, la acest nivel nu există delicata problemă a scripeților. În practică însă, există probleme dificile de rezolvat, mai ales ca conduită tehnică.

Cîteva particularități își pun amprenta asupra viitorului funcțional după refacerea extensorului :

— extensorul comun nu extinde în întregime articulațiile interfalangiene. Cu cît extinde mai mult spre hiperextensie falanga I, cu atît sînt extinse mai puțin falangele terminale. Extensia completă a degetului este realizată de musculatura intrinsecă. Între cele două sisteme există o acțiune sinergică și, pînă la un punct, complementară ;

— inserțiile tendinoase la baza falangelor sînt intim aderente la capsula articulară, astfel încît, o leziune la acest nivel deschide întotdeauna articulația. Constanța leziunilor manifestate prin durere, redori și subluxații, alături de retracția și degenerescența tendinoasă, complică tratamentul reparărilor efectuate tardiv ;

— dacă structura tendinoasă este foarte solidă la nivelul articulației metacarpofalangiene, ea se subțiază progresiv, devenind la nivelul articulației interfalangiene distale, locul de elecție al rupturilor.

Tenorafia este indicată în toate cazurile, chiar în leziunile de la nivelul canalului osteofibros de pe fața dorsală a carpului (acest canal se va deschide și nu se va sutura).

Tardiv, capetele tendinoase sînt retractate și adesea degenerate, fiind necesară de multe ori refacerea continuității prin grefă sau reflectarea capătului proximal (retracția foarte precoce a tendoanelor extensoare ale policelui).

Asocierile lezionale (2/3 din cazuri) pun probleme dificile ; date fiind raporturile intime între os sau articulație și tendon, la mînă și la degete vor rezulta frecvent blocaje la nivelul calusurilor, precum și redori sau anchiloze. De aici, indicația unei reduceri perfecte și a izolării, pe cît posibil, a tendonului de focarul de fractură. Asocierea cu leziunile tegumentare (mai ales de tip plagă contuză, abraziune), frecvente mai ales la nivelul articulațiilor degetului, reclamă multă grijă pentru rezolvarea acoperirii tegumentare.

II.5.15. LEZIUNILE NERVILOR PERIFERICI

DOINA IONESCU

Cauzele patologiei nervilor periferici pot să fie multiple și variate. Printre cele mai importante sînt traumatismele prin compresie, prin strivire, prin secțiune ca și acțiunea toxicelor asupra neuronilor (poluanți industriali, agenți terapeutici) sau asupra celulelor Schwann și a tecii de mielină (difteria) ; inflamații cu distrucții locale sau diseminate ale mielinei (sindromul Guillain-Barré) ; boli de sistem (diabet, uremie) ; dezordini care au fost moștenite (Charcot-Marie-Tooth, lipidoze) sau infecții (lepră).

În capitolul de față se vor face referiri numai la patologia posttraumatică a nervilor periferici.

Clasificare. Două metode de clasificare a traumatismelor nervilor periferici au fost preconizate și anume : tripla clasificare a lui Seddon și „schema celor 5 grade" introdusă de Sunderland ; ambele clasificări corelează traumatismul suferit de nerv cu simptome clinice caracteristice. Seddon a introdus termenii de neuropraxis, axonotmesis, neurotmesis.

Neuropraxis reprezintă un episod trecător al unei paralizii complete motorii, în care are loc o întrerupere a continuității nervoase fără degenerări distale ale axonului nervului. Recuperarea este rapidă, începînd după cîteva zile sau săptămîni. Funcția se restaurează de obicei complet. Leziunea neuropraxică este echivalentă cu primul din cele 5 grade ale lui Sunderland.

Axonotmesis este echivalent cu gradul doi de traumatism al nervului periferic după Sunderland. În acest tip de traumatism fibra nervoasă este „întreruptă", dar continuitatea tubului endoneural și a țesutului conjunctiv care înconjoară și protejează nervul este păstrată. Degenerescența waleriană are loc distal de leziune și recuperarea este dependentă de regenerarea axonală la locul traumatismului — locul restabilirii conexiunii la organul terminal. Recuperarea începe din partea proximală a teritoriului inervației nervului. Cînd paralizia nervului motor, senzitiv și autonomic este completă, are loc o atrofie progresivă a fibrei musculare. Prognoza poate să fie bună sau foarte bună în funcție de tratamentul aplicat, de timpul de la traumatism, de vîrsta pacientului.

Neurotmesis este echivalentul gradului al treilea în clasificarea lui Sunderland. Fibra nervoasă și tubul endoneural sînt secționate între niște fascicule de nerv intacte. Recuperarea este imperfectă deoarece axonii regenerați pot să reinerveze alte teritorii în apropiere.

În cel de al patrulea grad de traumatism, perinervul ca și arhitectura endoneurală sînt distruse extensiv.

Lipsa de continuitate a întregului trunchi nervos este clasificată ca al cincilea grad de traumatism. În astfel de traumatism, recuperarea este întotdeauna mai puțin perfectă, comparativ cu *axonotmesis,* chiar și atunci cînd are loc o bună apoziție a capetelor nervului periferic. Formarea nevromului și a fibrozei complică leziunea de *neurotmesis.*

Fibra nervului periferic răspunde la traumatism pe două căi, în funcție de gradul traumatismului și anume : într-un traumatism mediu cu demielinizare focală și remielinizare, iar într-un traumatism sever-

prin degenerare axonală și regenerare. Demielinizarea și remielinizarea urmează leziunea neuropraxică, degenerescența și regenerescența au loc în tipurile mai severe ale traumatismelor de nervi. Într-o strivire parțială, localizată a nervului, anumite fibre vor avea o degenerare axonală sau unele pot să-și piardă numai teaca de mielină la locul leziunii iar altele pot să rămînă intacte.

Dintre cele 3 tipuri descrise de Seddon, *neurotmesis* prezintă cea mai comună indicație pentru intervenția chirurgicală. Traumatismele neurotmetice includ secțiunile nete (prin cuțit, ghilotină etc.) ca și „leziunile în continuitate". În cazul leziunilor în continuitate, problema delicată este aceea a diagnosticului diferențial timpuriu între o neurotmeză și o neuropraxie, prima fiind o indicație precisă pentru chirurgie.

Nevromul este dovada potențialului de regenerare a nervului traumatizat și, absența lui arată o leziune de neurotmesis cu o degenerescență mare retrogradă și, probabil, cu moartea celulei nervoase.

Formarea nevromului poate să aibă loc după orice fel de traumatism în care este ruptă bariera suportivă endoneurală sau perineurală.

Nevroamele se împart în 3 tipuri : spirale, laterale și terminale (sau de amputație).

Clinic. Singura examinare a nervului este palparea (nevromul) și percuția pentru evidențierea semnului Tinel. Testarea integrității sau a lipsei de integritate a nervului periferic are în vedere însă, testarea sensibilității tegumentare și a funcției și forței musculare.

Gradul de sensibilitate este dificil de testat. Obiectiv, atrofia pulpară, textura tegumentară, supletea, alinierea degetelor pot să indice deficite senzitive.

Testele obiective includ : două puncte de discriminare (testul Weber), prezența sau absența sensibilității tactile, termice și dureroase ; a activității sudomotorii (testul Moberg la ninhidrină) sau a stereognoziei.

Semnul Tinel este important, demonstrînd sau nu progresia regenerării axonilor după o reparare a nervilor periferici.

Testul Phalen pozitiv indică compresia nervului median în canalul carpian.

Deficitele motorii sînt evaluate prin examene specifice musculare.

Paralizia de nerv radial produce incapacitatea de a extinde pumnul și degetele (cînd pumnul și articulațiile metacarpofalangiene sînt stabilizate, pacientul poate să extindă articulația interfalangiană prin musculatura intrinsecă). Absența sensibilității tactile dorsale în primul spațiu intermetacarpian, precum și pe fața dorsală a policelui, a indexului și a mediusului sînt legate de leziunile de nerv radial.

În sindromul Frohse, de interosos posterior, extensia pumnului este posibilă, dar nu este posibilă extensia din articulația metacarpofalangiană și nu există deficit de sensibilitate.

Paralizia de nerv median. În cazul paraliziei joase de nerv median (la nivelul pumnului), al paraliziei musculaturii tenare (scurt abductor, opozant, 1/2 din flexorul scurt al policelui) se asociază și anestezia pe teritoriul volar al degetelor : 1, al 2-lea, al 3-lea și jumătatea radială a degetului al 4-lea.

În cazul paraliziei înalte de nerv median, la simptomatologia descrisă anterior se asociază paralizia musculaturii flexoare superficiale

Scanned with OKEN Scanner

ca și a părții din musculatura flexoare profundă inervată de nervul median (flexorul profund I, al II-lea și al III-lea).

În paralizia de nerv interosos anterior, apare evidentă paralizia de flexor lung de police și a jumătății radiale a flexorilor profunzi ca și a patratului pronator.

Paralizia de nerv cubital. Întreruperea continuității nervului ulnar la nivelul pumnului produce paralizia musculaturii intrinsece a mîinii inervată de nervul ulnar, rezultînd diformitatea cunoscută sub denumirea de „grifă cubitală". Pensele imprecise și inabilitatea de a abduce și a adduce degetele vor fi consecința acestei categorii de paralizii. Absența sensibilității tactile în teritoriul volar al nervului ulnar se va asocia întotdeauna acestei paralizii (1/2 ulnară a degetului al IV-lea, degetul al V-lea și partea cubitală a mîinii).

Paralizia înaltă de nerv ulnar asociază la simptomatologia descrisă și paralizia flexorului ulnar al carpului ca și a flexorilor profunzi, inervați de ulnar, cu deosebirea că diformitatea de „minus intrinsec" este mai puțin evidentă datorită și lipsei activității mușchilor intrinseci. Paralizia joasă combinată de nerv median și de nerv ulnar produce o grifă specifică a mîinii, asociată la absența sensibilității palmare a mîinii și a degetelor.

În paralizia înaltă de median și de ulnar (la nivelul 1/3 proximale a antebrațului sau a brațului) aspectul grifei este mult atenuat dar se asociază întotdeauna paralizia flexorilor superficiali și a flexorilor profunzi ai degetelor, a flexorului ulnar al carpului.

Repararea chirurgicală. Tehnicile microchirurgicale actuale, de reparare a nervilor periferici, pot să realizeze în condiții foarte bune sau bune, o recuperare a funcției nervului pentru teritoriul pe care-l servește, dacă indicația operatorie este bună, dacă operația este foarte bine efectuată, dacă timpul trecut de la accident este în limitele recunoscute, dacă vîrsta pacientului mai permite o regenerare optimă a fibrei nervoase.

Pentru a se ajunge la o înțelegere corectă a indicației operatorii, a tehnicilor operatorii alese în repararea chirurgicală a nervilor periferici este absolut necesară o punere la punct a terminologiei din cadrul structurii nervilor periferici.

În acest capitol nu se va aminti întreaga structură a nervilor periferici, ci numai partea din terminologia acestora care a dat naștere la confuzii, astfel că a fost necesară aprobarea unei terminologii de către Comitetul Executiv al Societății Internaționale de Microchirurgie Reconstructivă în 1981, expusă mai jos:

1. Neurilema = termen sinonim cu teaca celulei Schwann, acel unic strat celular care reprezintă învelișul extern al tecii de mielină care înconjoară protoplasma și nucleul.

2. Fibra nervoasă = constă din axon, axolemă, celulă Schwann și teaca celulei Schwann cu sau fără mielină. Aceasta ar reprezenta întregul complex interesat în degenerescența waleriană, distal de leziune.

3. Teaca endoneurială = reprezintă membrana bazală a celulei Schwann din afara tecii de mielină și scheletul fibrelor reticulare și de colagen, reprezentînd scheletul de susținere a fibrei nervoase.

4. Perineurium = teaca unui fascicul individual constînd din celule asemănătoare celor epiteliale ca și din țesut conjunctivocolagen ca strat extern.

5. Fascicul sau funicul nervos (?) = termenul admis este fascicul nervos.

6. În ceea ce privește structura intraneurală sînt admise 4 posibilități : monofascicular, oligofascicular și polifascicular cu două tipuri de aranjament (cu fascicule organizate în grupe fasciculare sau fără aranjament în grupe fasciculare).

7. Epineurium = termenul se referă la țesutul conjunctiv circumferențial trunchiului nervos și care are prelungiri în interiorul acestuia, delimitînd, atunci cînd este cazul, grupele fasciculare.

Tratament

Neuropraxia impune expectativă, dar atunci cînd diagnosticul este sigur. Dacă nu sînt semne de regenerare (întoarcerea funcției motorii, avansarea semnului Tinel) în 4—6 luni, chirurgia devine necesară : neuroliză sau rezecția nevromului, urmate de neurorafie sau de grefă de nerv.

Tehnicile chirurgicale

Dezvoltarea tehnicilor microchirurgicale a demonstrat posibilități multiple în chirurgia nervilor periferici.

În primul rînd neurorafia trebuie considerată o chirurgie specializată, care trebuie efectuată de un experimentat specialist în chirurgia miinii. Multe neurorafii sînt efectuate de foarte mulți chirurgi, dar extrem de puține ajung să aibă un rezultat bun sau foarte bun. Și din păcate, timpul aprecierii rezultatelor este de luni pînă la un an, ceea ce favorizează ignoranța unei evoluții precare, iar reintervenția după acest interval scade mult șansa de succes.

În prezent sînt două tehnici de bază :

1. sutura epineurială și

2. sutura perineurială (fasciculară), cu diferențe remarcabile de evoluție între una și alta. Este desigur logic, să fie de dorit coaptarea fasciculară în locul aceleia epineuriale, (în care, cu totul întîmplător, un fascicul proximal poate să vină în contact cu corespondentul său distal). Cele 30 de minute ale efectuării unei neurorafii epineuriale, comparativ cu cele 3 ore ale unei neurorafii fasciculare sînt preferate de foarte mulți chirurgi ; nu același lucru se întîmplă cu pacienții, care preferă cele 3 ore de reparare intraoperatorie urmată de recuperarea în proporție de 90—95% dacă s-au îndeplinit condițiile necesare (timpul de la accident, vîrsta pacientului, chirurgie efectuată bine).

După Millesi tehnica chirurgicală ar putea să fie definită prin descrierea a 4 timpi :

I — prepararea bonturilor nervoase, care presupune rezecția sau disecția interfasciculară cu separarea fasciculelor individual sau în grupe ;

II — aproximarea cu estimarea exactă a lungimii defectului între bonturile nervoase ;

Fig. II.92. — Coaptare directă: sutură fasciculară pe grupe fasciculare (tehnici microchirurgicale sub M.O.).



Fig. II.93. — Coaptare indirectă de tipul: grup fascicular — nerv cutan — grup fascicular. La extremitățile segmentelor de grefă de nerv, s-a excizat epinervul; sutură cu ac fir atraumatic 10/0 (tehnici microchirurgicale sub M.O.).

III — coaptarea. Pînă în prezent coaptarea este realizată prin una din următoarele căi :

1. coaptare directă (neurorafie) :

a) tronculară ;

b) fasciculară ;

c) grup fascicular la grup fascicular.



Fig. II.94. — Coaptare indirectă de tipul grup fascicular — nerv cutan cu pedicul vascular și anastomoză microvasculară (∅ vasului = 0,5—1 mm) — grup fascicular (tehnici microchirurgicale sub M.O.).

2. coaptare indirectă (prin interpoziția unei grefe de nerv) ori de cîte ori defectul între cele două bonturi depășește 2,5—3 cm. Coaptarea indirectă se realizează prin :

A. grefă tronculară :

a) grefă tronculară liberă ;

b) grefă tronculară pediculată ;

c) grefă tronculară liberă cu anastomoză microvasculară (grefă de nerv vascularizată) ;

B. grefă de nerv cutan

— după tipul preparării bonturilor și al coaptării :

a) sector de bont nervos — sector de bont cutan — sector de bont nervos ;

b) grup fascicular — nerv cutan — grup fascicular (bonturile sînt preparate prin disecție fasciculară) ;

c) fascicul — nerv cutan sau fascicule individualizate din nerv cutan — fascicul (grefă fasciculară).

IV — menținerea coaptării. Coaptarea poate să fie menținută prin firele de sutură atraumatice 10/0, 11/0.

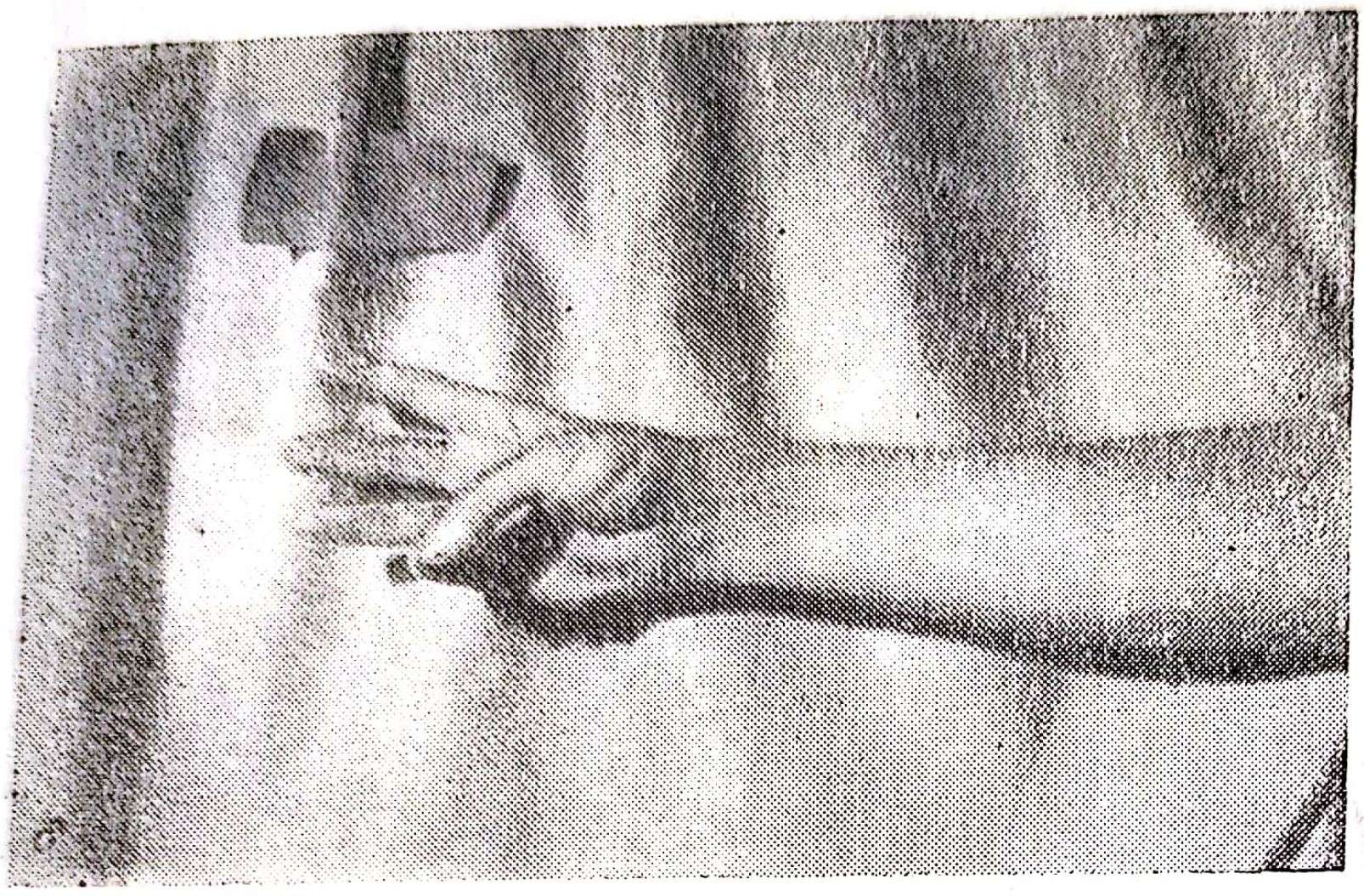

Fig. II.95 (*a* și *b*) — Pacient cu dublă secțiune joasă de nerv periferic : nerv median, nerv ulnar. La 12 luni postoperator prezintă recuperare integrală pe teritoriul nervului median *(a)* : opoziție și sensibilitate, testul de discriminare a 2 puncte de 0,8—1 cm, ca și pe teritoriul nervului ulnar *(b)* : abducție, adducție.

După operație, imobilizarea pe atelă gipsată pentru 21 de zile se impune, după care, pacientul își reia mișcările pasiv, activ, sub îndrumarea directă a chirurgului operator (și nu a fizioterapeutului).

Oricare din modalitățile de reparare nervoasă menționate, necesită condiții pentru efectuarea acesteia și anume : chirurg specializat în microchirurgia reconstructivă a nervilor periferici, microscop operator, instrumentar adecvat, posibilități de anestezie de lungă durată.

În ceea ce privește timpul reparării nervilor periferici, au existat și mai există discuții. Sînt autori în favoarea suturii primare, alți mulți autori în favoarea suturii secundare. La Clinica de Chirurgie Plastică și Reparatorie din București, s-a ajuns la concluzia că sutura secundară, efectuată la 21—30 de zile după traumatism (și pînă la cel mult 6 luni), oferă şan-

sele de reușită cele mai bune. Rezultatele se reduc calitativ cu cît timpul de la traumatism crește, dar nu rareori, la copii s-au obținut rezultate bune și la 2—4 ani de la traumatism sau la adulți (de 30—40 de ani) recuperarea funcției senzitive la 1—2 ani de la traumatism (ceea ce este important pentru leziunile de nerv median).

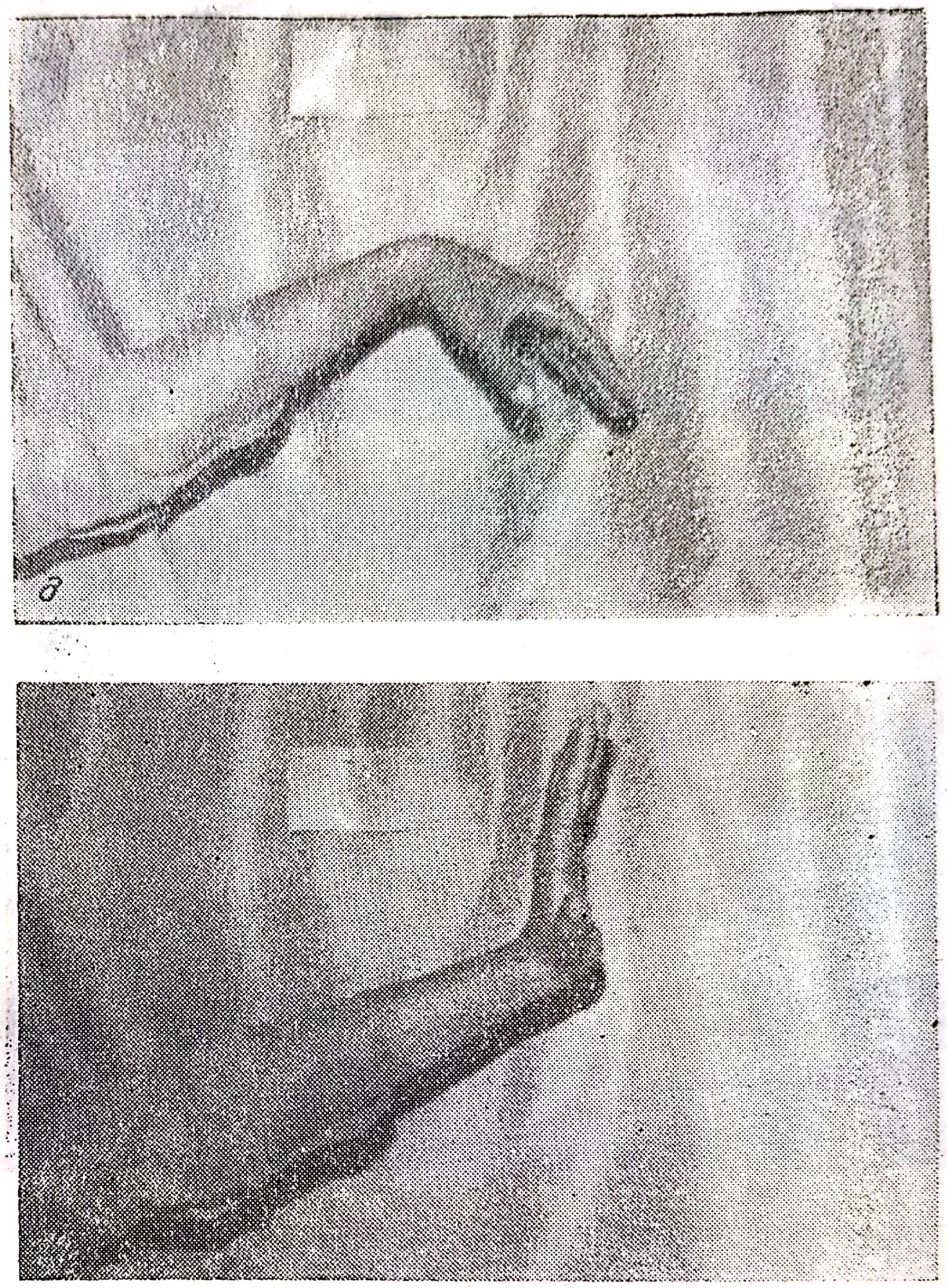

Fig. II.96 (*a* și *b*) — Rezultat la 6 luni postoperator după sutură fasciculară prin tehnici microchirurgicale de nerv radial: extensie completă (*a* și *b*).

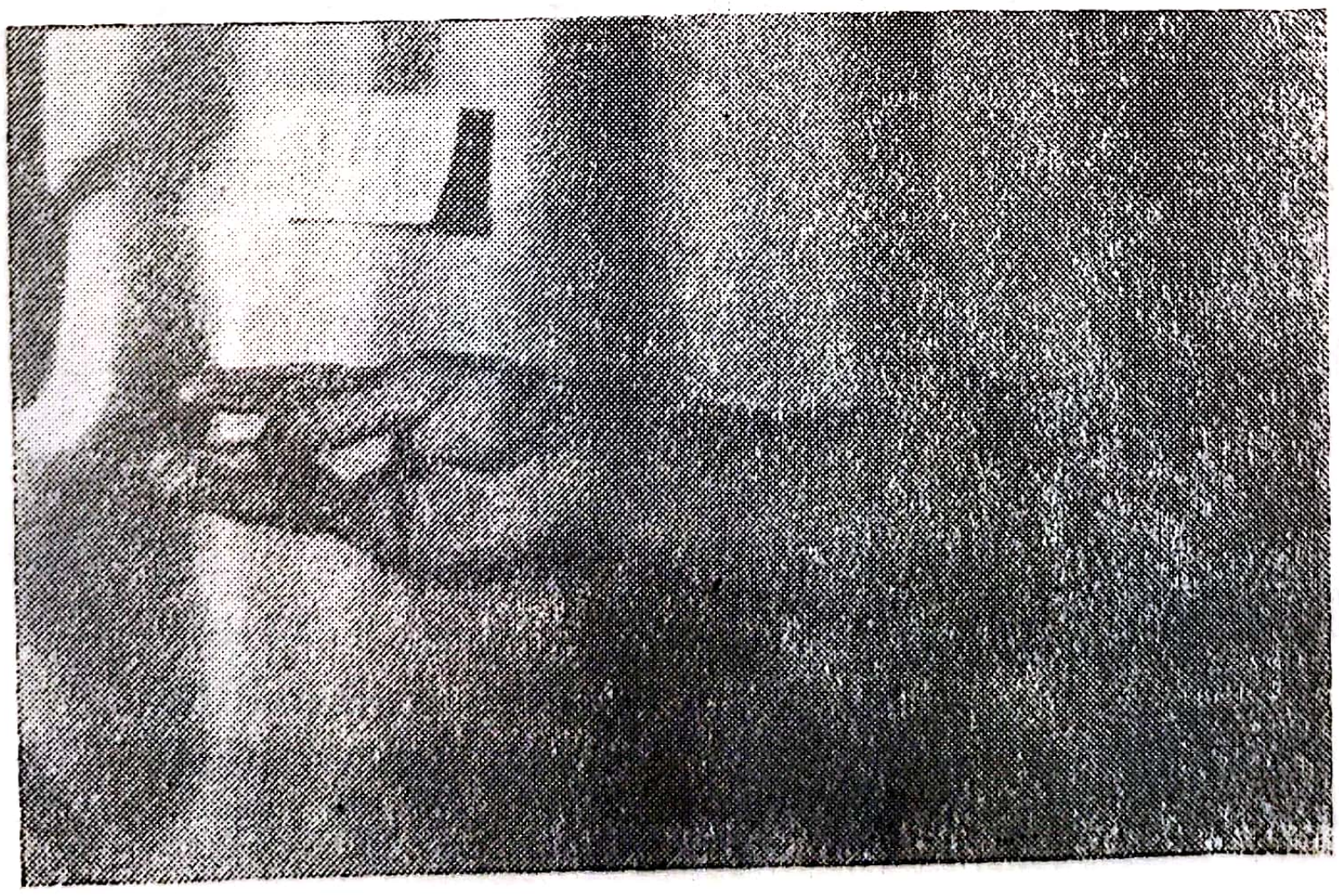

Fig. II.97. Rezultat la 8 luni postoperator după sutură fasciculară pe grupe fasciculare de nerv median, prin tehnici microchirurgicale: opoziție și musculatură tenară.



Fig. II. 98 (*a*, *b*, *c*) — Rezultate la 3 pacienți (*a*, *b* și *c*) la 8 și 12 luni postoperator după coaptare indirectă prin intermediul unei grefe de nerv pe defect de nerv median : opoziție, musculatură tenară și forță a mîinii foarte bune. Testul de discriminare a 2 puncte : 0,6—1,2 cm.

Scanned with OKEN Scanner

Aprecierea rezultatelor după repararea nervilor periferici se face după criterii internaţionale recunoscute şi general valabile. Timpul de recuperare variază după tehnica chirurgicală aleasă, după vîrsta pacientului, după capacitatea chirurgului, după timpul trecut de la traumatism şi după nivelul leziunii. Condiţiile cele mai favorabile pot să dea o recuperare în 4—6 luni ; în general, într-o leziune unică de nerv periferic, recuperarea este obţinută în 8—12 luni, şi în 12—14 luni într-o leziune dublă de nerv periferic.

Evaluarea gradului de recuperare este făcută utilizînd sistemul M0—M5 al lui Lovett pentru nervul radial. Pentru nervul median şi pentru nervul lunar este cunoscută schema lui Highet.

Evaluarea funcţiei senzitive şi a celei motorii

Nervul radial :

M0 = paralizie completă ;
M1 = contracţie vizibilă ;
M2 = contracţie cu oarecare forţă ;
M3 = contracţie împotriva gravitaţiei ;
M4 = contracţie împotriva unei rezistenţe ;
M5 = contracţie cu forţă normală.

Nervul median :

M0 = fără contracţii ;
M1 = reîntoarcerea unei contracţii vagi în musculatura antebrahială ;
M1+ = musculatura antebraţului capabilă să se contracte împotriva gravitaţiei dar este prezentă paralizia musculaturii tenare ;
M2 = musculatura antebraţului capabilă să se contracte împotriva gravitaţiei şi schiţă de acţiune a musculaturii tenare ;
M3 = muşchii antebraţului şi muşchii tenari capabili să se contracte împotriva unei rezistenţe ;
M4 = toţi muşchii capabili să se contracte împotriva unei rezistenţe puternice, cu unele acţiuni independente ;
M5 = recuperare completă în toţi muşchii.

Recuperare senzitivă

S0 = absenţa sensibilităţii în zona cutană corespunzătoare ;
S1 = recuperarea durerii profunde ;
S2 = reîntoarcerea, în anumite grade, a durerii superficiale şi a sensibilităţii tactile, în anumite zone ;
S2+ = reîntoarcerea sensibilităţii dureroase şi a celei tactile dar cu prezenţa suprareacţiilor ;
S3 = reîntoarcerea sensibilităţii tactile şi a durerii superficiale cu dispariţia suprareacţiilor ;
S3+ = ca şi S3 dar cu buna localizare a stimulilor şi unele zone cu două puncte de discriminare ;
S4 = recuperare completă.

Nervul ulnar

M0 = fără contracţii ;
M1 = reîntoarcerea unor contracţii perceptibile în musculatura antebraţului ;

M1+ = musculatura antebrațului capabilă să se contracte împotriva gravitației dar musculatura intrinsecă a mîinii paralizată ;

M2 = musculatura antebrațului capabilă să se contracte împotriva gravitației și ceva forță în musculatura hipotenară dar nu sau foarte mică în interosoși ;

M2+ = musculatura antebrațului și mușchii mîinii toți activi, dar primul interosos dorsal este incapabil să se contracte împotriva unei rezistențe ;

M3 = mușchii antebrațului, hipotenari și ai primului spațiu dorsal se contractă împotriva rezistenței ;

M4 = toți mușchii capabili să se contracte împotriva unei rezistențe cu unele independente mișcări laterale ale degetelor ;

M5 = completă recuperare a tuturor mușchilor.

II.5.16. REPLANTĂRILE DE MEMBRE

Ultimii 20 de ani au revoluționat chirurgia reconstructivă a părților amputate indiferent de localizare. Deși prima replantare de picior, la un cîine, a fost efectuată de Höpfner în 1903, cu o supraviețuire a membrelor între 1—10 zile, urmat și de Carel în 1908 cu o supraviețuire a membrelor de 10—22 zile, pînă în 1960 cînd Lapchinsky și Schneider, independent unul de altul, au obținut o rată de succes de 43%, nu au mai fost anunțate astfel de tentative de replantare cu succes.

În clinică, pentru prima oară la 23 mai 1962, Malt din Boston replantează cu succes brațul unui băiat de 12 ani. În 1963—1964 apar comunicări de replantări de membre cu succes, autori fiind Chen (Shanghai), Horn, Shorey, Scheewind și Paul în 1965, Williams în 1966, iar în țara noastră prima replantare a fost efectuată în ianuarie 1982 la Clinica de Chirurgie Plastică și Reparatorie din București.

Creșterea ratei de succes a părților amputate a fost dependentă de punerea la punct a tehnicilor operatorii, a unor noi principii chirurgicale, a apariției și dezvoltării microscopului și instrumentelor microchirurgicale, a materialelor de sutură, a formării unei echipe specializate. A fost necesar să treacă 15 ani de la posibilitatea de sutură cu succes de 90—100% (1960—1965) a unui vas cu diametrul de $1,5 \pm 3$ mm, la aceeași rată de succes în sutura unui vas cu diametrul de $0,5 \pm 0,2$ mm (1970—1975), evoluția care, desigur, a influențat rata de supraviețuire a membrelor replantate. Cu toate acestea, încă în 1965, Tamai comunică prima replantare cu succes a unui police.

În prezent se consideră o rată de succes de 70—85% în replantările de membre și 50—90% în replantările degetelor. De curînd a apărut o nouă categorie de replantări, denumită „de salvare", în care rata de succes este între 20—40%.

„Amputația" este împărțită în 3 categorii : completă, incompletă și cu părți neviabile.

Amputația completă este reprezentată de o parte complet separată de corp și care nu mai păstrează nici o legătură cu el. Prezența unei mici porțiuni de piele sau a unui tendon care mai păstrează continuitatea cu partea proximală nu este considerată o amputație completă.

Amputația este denumită **incompletă**, cînd toate vasele majore au fost secționate și mai puțin de 1/8 din circumferința pielii normale a rămas intactă. Cu excepția amputațiilor foarte distale, ambele tipuri de amputație necesită refacerea arterială și venoasă și sînt considerate o replantare.

„O parte neviabilă" este acea parte lipsită de circulația funcțională și care ar merge spre necroză fără intervenția chirurgicală. Revascularizarea acestei părți neviabile este adesea posibilă prin anastomoza arterială, drenajul venos fiind de obicei asigurat prin vene intacte sau prin plexul subdermal din „puntea" de piele păstrată intactă. De aceea, este esențială distincția între o replantare la o amputație completă sau incompletă și revascularizare în cazul părților neviabile.

Nivelul amputației. După nivelul amputației s-au stabilit 6 zone, fiecare cu specificul ei în timpul replantării.

Dinspre distal spre proximal, la un membru toracic se disting:

— zona I: de la vîrful degetului la baza unghiei. În această zonă, deocamdată nu este posibilă o replantare, singura indicație fiind reaplicarea părții amputate, care poate să fie deobicei însoțită de succes la copii și mai rar la adulți;

— zona a II-a: de la baza unghiei la articulația interfalangiană distală. Replantarea în această zonă are indicație numai în cazul amputației mai multor degete sau a policelui. Rata de succes poate să fie de 20% la o singură arteră anastomozată și de 80—90% la două artere anastomozate;

— zona a III-a: între articulația interfalangiană distală și articulația metacarpofalangiană. Necesită anastomoza a două artere, a două vene, sutura nervilor, osteosinteza, sutura tendoanelor;

— zona a IV-a: între articulația metacarpofalangiană și jumătatea palmei. Aici vasele au un diametru între 1,5—2,5 mm. Dificultățile sînt date de prezența arcadelor palmare;

— zona a V-a: între jumătatea palmei și limita inferioară a carpului și reprezintă adevărata amputație a mîinii. Dificultățile sînt date de neurorafii care trebuie efectuate la nivelul canalului carpian și se fac pe nervi micști, senzitivomotori;

— zona a VI-a: proximal de limita inferioară a oaselor carpului.

Primul ajutor. Primul ajutor constă din pansarea ușor compresivă, hemostatică și poziționarea elevată a bontului amputat, împachetarea prin cît mai puține manevre a părții amputate, ca și din trimiterea în timpul cel mai scurt la spitalul cel mai apropiat. O dată ajuns la spitalul teritorial, se va hotărî dacă pacientul și membrul amputat se trimit mai departe spre a se tenta o replantare, în funcție de următorii factori:

— boli generale care să contraindice o operație de lungă durată;

— dacă un examen obiectiv general al pacientului exclude alte traumatisme asociate, care ar pune viața pacientului în pericol (hemoragii, traumatisme craniocerebrale, rupturi de organe etc.);

— dacă vîrsta pacientului o contraindică ;

— dacă nu a avut loc secțiunea a 4 degete sau a policelui izolat ;

— dacă timpul trecut de la accident nu va depăși 4—6 ore pînă în momentul ajungerii la Centrul de Replantare sau cînd partea amputată nu a putut să fie conservată corect.

Dacă se hotărăște trimiterea pacientului cu partea amputată spre Centrul de Replantare, bontul de amputație se pansează compresiv, hemostatic, se menține elevat, în nici un caz nu se explorează plăgile și, de preferat, nu se aplică pense hemostatice, și nu se fac ligaturi. Partea amputată se introduce într-o pungă, de preferat sterilă, sau un vas, care vor fi introduse la rîndul lor într-un container cu gheață. Partea amputată nu trebuie să vină în contact direct cu gheața sau cu lichidul din vas. Se va anunța telefonic Centrul de Replantare. În timpul cel mai scurt, pacientul cu partea amputată sînt trimiși însoțiți spre Centrul de Replantare.

Indicația certă de replantare este reprezentată de amputația netă în zonele a IV-a, a V-a, a VI-a, iar în zonele a III-a și a II-a de amputație a policelui sau a celorlalte patru degete.

Indicațiile relative sînt date cînd amputația s-a produs în urma unui traumatism prin strivire sau avulsie, categorie de amputație care intră în „replantări de salvare".

O dată decisă replantarea, se aduce la cunoștința pacientului posibilitatea de reușită sau de nereușită a operației, ca și timpul lung de recuperare și operațiile necesare pe durata a circa 2 ani. Numai în cazul acceptării acestor condiții, operația poate să înceapă. Desigur, între timp, pacientul a fost investigat general, s-au efectuat radiografiile, s-au făcut pregătirile necesare pentru o lungă intervenție chirurgicală.

Operația de replantare a părții amputate are mai mulți timpi operatori : debridarea, identificarea elementelor, fixarea osoasă (osteosinteză-artrodeză), anastomoze vasculare — cel puțin o arteră și două vene — sub microscop operator, sutura tendoanelor flexoare și extensoare, ancorarea nervilor periferici, acoperirea tegumentară, pansament, imobilizare pe atelă gipsată.

Între timp, aceste secvențe operatorii sumează între 6—12 ore.

Tratamentul postoperator. Constă din repaus absolut la pat, monitorizarea diurezei, a pulsului, a respirației, a temperaturii. La nivelul membrului replantat se va urmări : colorația, temperatura, pulsul capilar al degetelor și, la oricare modificare a acestor parametri, se va anunța medicul.

Operația de replantare nu asigură, de obicei, o mînă funcțională. La 1—2 luni de la replantare, se refac continuitățile nervilor periferici prin tehnici microchirurgicale și, în etape bine stabilite, se rezolvă diversele deficite osoase și apoi tendinoase, astfel ca, nu mai tîrziu de 2 ani de la replantare, pacientul să aibă o mînă funcțională. Dacă la început replantarea urmărea doar supraviețuirea părții amputate și replantate, de 10 ani s-a ajuns la concluzia că, un membru replantat, dacă nu are funcție, dacă

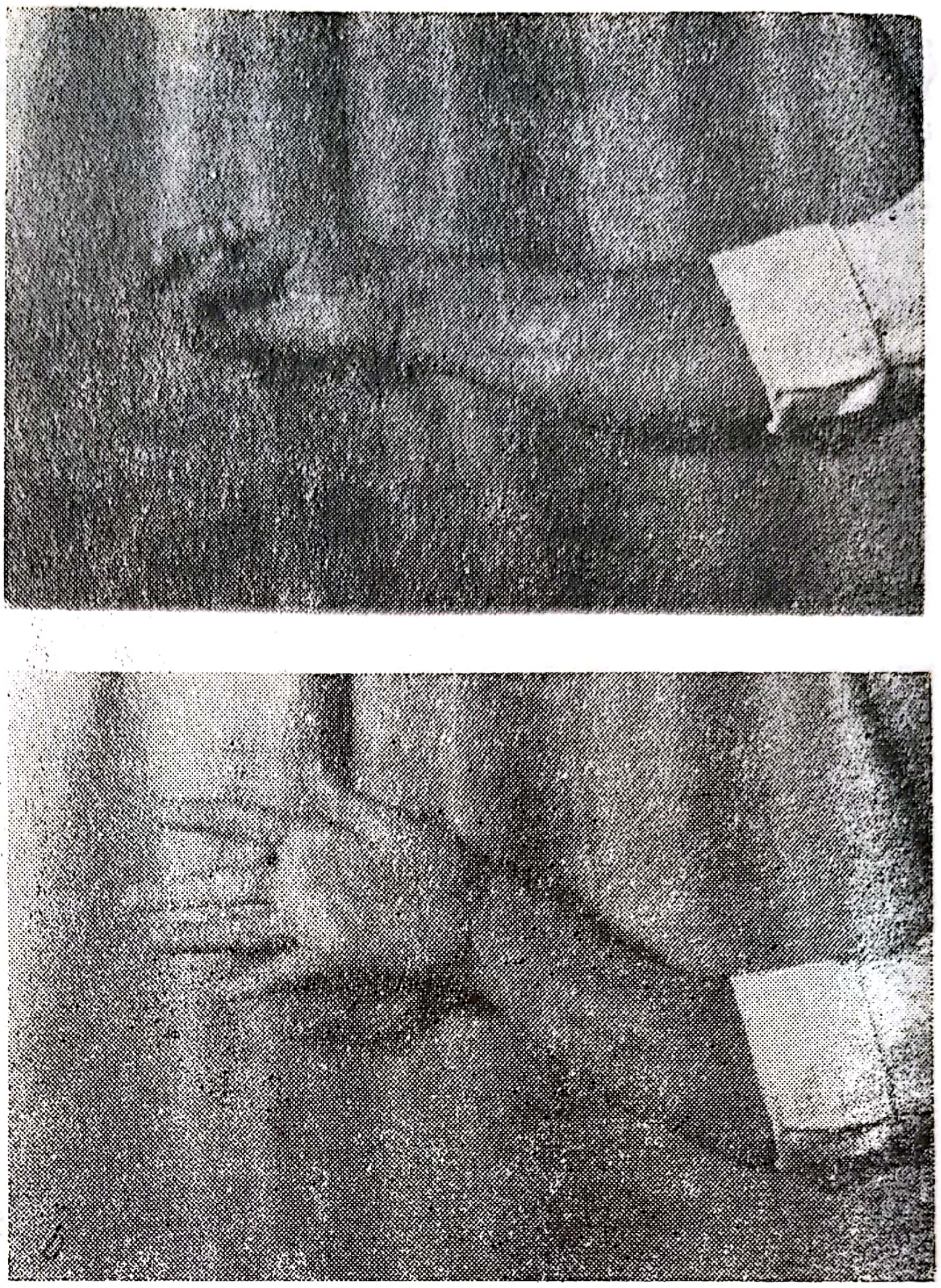

Fig. II.99 (*a* și *b*) — Pacient care a suferit amputație completă în zona a VI-a. Replantare prin tehnici microchirurgicale la 15.I.1982 ; refacerea continuităților nervoase în aprilie și mai 1982. La 18 luni postoperator, recuperare funcțională foarte bună : aceeași meserie (strungar), opoziție, musculatură tenară și abducție.

nu este inervat, nu are valoare, simpla supraviețuire fiind dimpotrivă, un balast, o parte de care pacientul trebuie să aibă grijă și nu care să-l servească.

Aprecierea rezultatului unei replantări se face în raport cu capacitatea de a se reîntoarce la meseria anterioară.

Complicațiile pot să fie multiple și, de obicei reflectă o lipsă în a combina o judecată chirurgicală cu o tehnică microchirurgicală. Complicațiile intraoperatorii arteriale sau venoase sau arteriovenoase, avînd avantajul depistării precoce pot să fie rezolvate în timp util.

Complicațiile postoperatorii apărute la nivelul anastomozei, sîngerarea, infecțiile scad șansa de supraviețuire a membrului replantat, rareori putînd să fie depistate în timp util.

Complicațiile tardive, practic sechelele articulare, osoase, tendinoase, nervoase pot să beneficieze de chirurgia reparatorie efectuată de un chirurg cu experiență.

În încheiere, subliniem că șansa de supraviețuire a unui membru replantat crește cu cît timpul trecut de la accident a fost mai mic.

De aceea, un centru de replantare presupune o legătură directă, pe o rază geografică determinată, astfel încît, un astfel de caz să ajungă la

Scanned with OKEN Scanner

spital în cel mult 2 ore de la accident, urmînd ca în cel mult alte 2 ore pacientul să fie supus intervenției chirurgicale. Aceasta presupune ca, în acest centru de replantare să existe echipe complexe specializate în replantări de membre, prezente în orice moment pentru a efectua replantarea. Aceasta presupune condiții speciale de spital — o „bandă rulantă" perfectă, de muncă continuă și fără greșeală, în care fiecare element să funcționeze perfect — aparatură, instrumentar, urmărire intraoperatorie și postoperatorie a pacientului.

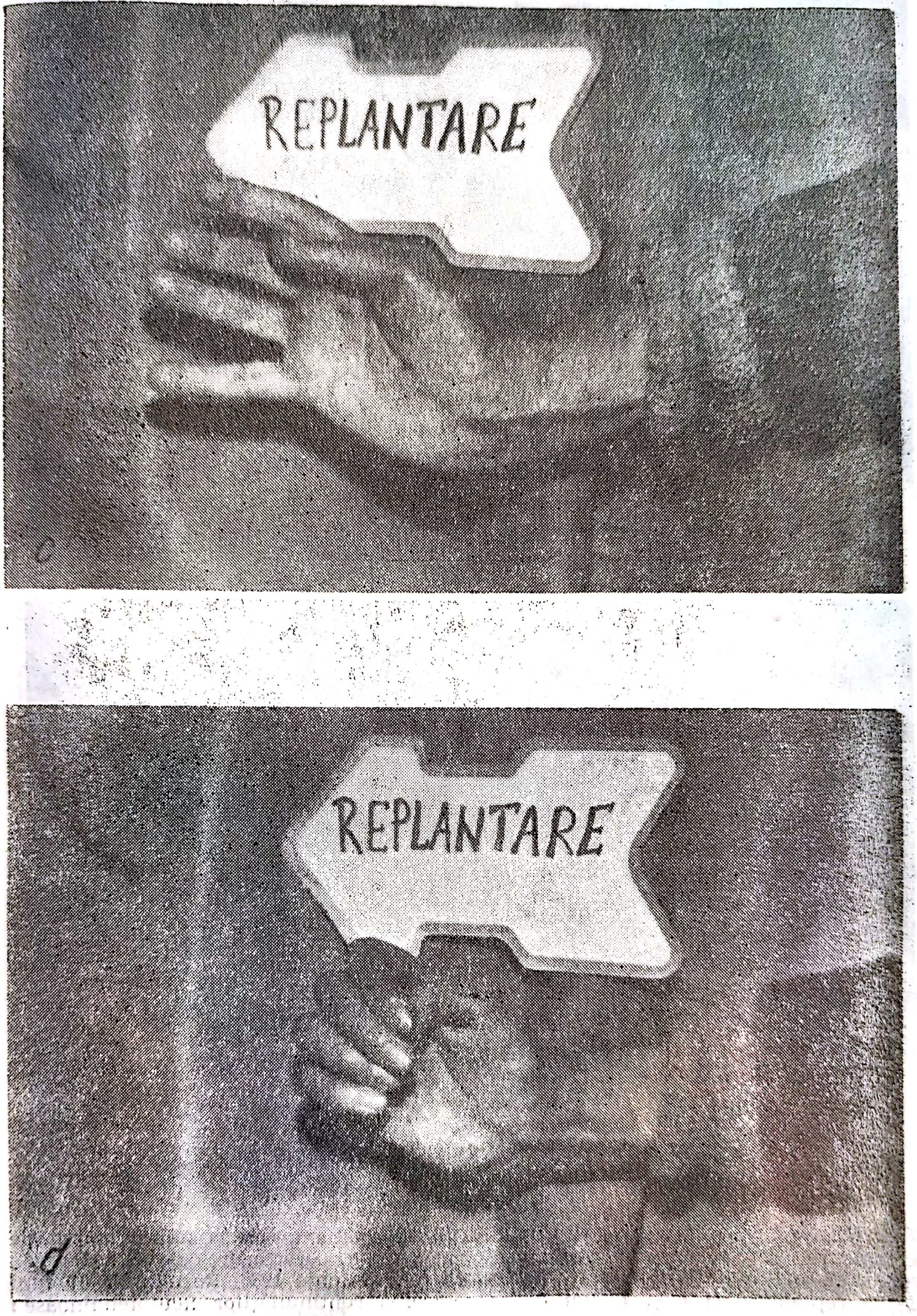
REPLANTARE
c
REPLANTARE
d

Fig. II.100 (a, b, c, d, e și f) — Copil în vîrstă de 9 ani, care a suferit amputație completă în zona V (*a* și *b*). Replantare prin tehnici microchirurgicale la 9.III.1986; refacerea continuităților neurotendinoase în mai și iunie 1986. Rezultat la 10 luni de la replantare și 8 și 7 luni de la refacerea continuităților neurotendinoase: extensia *(c)* și flexia degetelor *(d)*, abducția *(c)*, realizarea unei pense de finețe cu prinderea unui ac *(e)* și nota 10 la caligrafie *(f)*.

Scanned with OKEN Scanner

Bibliografie

ARSENI C. — Tratat de patologie chirurgicală — Neurochirurgie, Ed. Medicală, București, 1983.
ARSENI C. — Tratat de neurologie, vol. III, partea a II-a Ed. Medicală, București, 1981.
ARSENI C., OPRESCU I. — Neurotraumatologie, Ed. Medicală, București, 1983.
BERNARD Mc C. O'BRIEN — Microvascular reconstructive surgery, Churchill Livingstone, 1977.
DON L. JEWERR, RELTON H., McCARROLL Jr. — Nerve repair and regeneration its clinical and experimental basis, St. Louis, Toronto, London, 1980.
MICHON J., MOBERG E. — Traumatic nerve lesions of the upper limb, Churchill Livingstone, 1975.
RELLIN K. DANIEL, JULIA K. TERZIS — Reconstructive Microsurgery.
* * * — Journal of Microsurgery, 1980, 1981, 1982.
* * * — Microsurgery 1983, 1984, 1985.

II.5.17. PARALIZIILE NERVILOR MÎINII

AGRIPPA IONESCU

Paraliziile nervilor mîinii (median, cubital, radial) reprezintă o condiție anatomoclinică severă, deoarece, în ciuda integrității segmentului distal al membrului toracic, orice leziune nervoasă care nu a putut să fie reparată la timp, din diferite motive, perturbă grav activitatea de ansamblu a acestuia prin instalarea unor leziuni specifice nervului sau nervilor paralizați.

Tulburările care pot să fie constatate în cazul paraliziilor acestor nervi depind de :

— caracteristicile morfofuncționale și particularitățile de ordin anatomic ale nervului ;

— sediul leziunii, în funcție de care se disting, pentru acești nervi, paraliziile înalte și paraliziile joase ;

— asocierea leziunilor vasculare, musculotendinoase, capsuloligamentare și osoase ;

— integritatea sau afectarea, mai mult sau mai puțin întinsă, a învelișului tegumentar la nivelul antebrațului și al mîinii ;

— vechimea leziunilor, deoarece modificările constatate în zonele paralizate sînt cu atît mai severe, cu cît leziunile sînt mai vechi ; atrofia și fibroza musculaturii, mai ales ale celei intrinsece, retracțiile capsuloligamentare, redorile și anchilozele, ca și modificările de structură osoasă (osteoporoza) creează dificultăți redutabile în practicarea intervențiilor care urmăresc recuperarea capacității funcționale a mîinii.

Dincolo de aceste condiții pot să fie notate o serie de variații de la caz la caz, depinzînd de particularitățile exprimate prin severitatea sechelelor, precum și prin gradul perturbării interrelațiilor funcționale între cortex și mînă. Sub acest aspect poate să fie reținută mai ales evoluția severă a unor leziuni care determină precoce : constituirea grifelor strînse,

instalarea tulburărilor trofice pe seama alterărilor de regim circulator sau apariţia unor sindroame complicate, greu de soluţionat din punct de vedere terapeutic (sindrom cauzalgic).

Aspectul anatomoclinic al paraliziilor este dominant de :

— existenţa tulburărilor de sensibilitate la mînă, prezente în teritoriile de distribuţie cutanată a nervilor ;

— perturbarea echilibrului între musculatura extrinsecă şi musculatura intrinsecă, condiţie care se evidenţiază prin apariţia unui anumit tip de diformitate (dată de median, grifa de cubital sau aspectul de *drop hand* în leziunile de radial) ;

— scăderea forţei de prehensiune şi, mai ales, a posibilităţii de realizare a diferitelor tipuri de prehensiune (dispariţia mişcării de opoziţie în paralizia de median, pierderea abilităţii unor mişcări în cazul afectării musculaturii intrinsece, ca în paralizia de cubital) ;

— dispariţia mai mult sau mai puţin marcată a echilibrului şi a stabilităţii articulaţiilor, condiţii absolut necesare executării tuturor mişcărilor mîinii şi degetelor ;

— asocierea modificărilor de ordin trofic, care tind să se extindă şi să intereseze astfel toate structurile componente ale mîinii : tegumente, musculatură, tendoane, aparat capsuloligamentar şi schelet.

Diagnosticul anatomoclinic al leziunilor comportă :

— interogatoriul accidentatului, cu obţinerea unor detalii privind data accidentării, condiţiile acestuia, numărul şi caracterul intervenţiilor, rezultatul acestora ;

— inspecţia membrului toracic, care trebuie să stabilească : sediul leziunilor, întinderea şi dispunerea teritoriului anestezic, amploarea fenomenului de paralizie, calitatea tegumentelor, starea articulaţiilor (din punctul de vedere al mobilităţii şi al stabilităţii), capacitatea funcţională a mîinii, apreciată prin obiectivarea posibilităţilor de realizare a diferitelor tipuri de prehensiune ;

— evaluarea capacităţii psihointelectuale a accidentatului, în măsură să dea informaţii cu privire la posibilităţile de cooperare ; această condiţie este importantă şi în procesul îndelungat de adaptare la situaţia creată, mai ales după practicarea intervenţiilor paliative.

Diagnosticul paraclinic al leziunilor comportă :

— examenul electromiografic ;

— studiul sensibilităţii prin practicarea testului Moberg ;

— examenul radiologic.

O sinteză a datelor obţinute prin examenul clinic şi prin metodele paraclinice este obligatorie înainte de practicarea intervenţiilor reparatorii, paliative.

Se va conchide astfel asupra : posibilităţilor concrete de refacere a sensibilităţii şi motricităţii, prin utilizarea elementelor anatomice indemne restante la antebraţ şi mînă.

Înainte de operaţie este necesar acordul bolnavului cu privire la practicarea unor intervenţii, după ce i-au fost explicate avantajele şi posibilităţile de ameliorare a funcţionalităţii mîinii.

Tratamentul chirurgical al paraliziilor nervilor mîinii comportă o serie de condiţii :

— existenţa unor tegumente de bună calitate ;

— prezența unor elemente motorii disponibile, în vederea transferului pe structurile musculotendinoase paralizate ;

— articulațiile suple și, în același timp, stabile sau în situația de a putea să fie stabilizate, prin intervenții care precedă operația paliativă sau o dată cu aceasta ;

— absența unor tulburări trofice și nervoase severe, de tip cauzalgic, eventualitate care exclude, de la început, orice intervenție paliativă ;

— integritatea psihică a individului și acordul deliberat al acestuia.

Intervențiile paliative pentru paraliziile nervilor mîinii se execută în următoarele împrejurări : după leziuni mai vechi de 2 ani, care nu au fost rezolvate în perioada imediat următoare accidentului ; după intervenții practicate primar sau secundar, dar al căror rezultat întîrzie să apară la mult timp după executare ; concomitent cu neurorafia secundară tardivă (mult mai rar).

Intervențiile paliative pentru paraliziile nervilor mîinii sînt contraindicate cînd :

— există leziuni grave asociate ale celorlalte structuri anatomice constitutive ale segmentului distal ;

— diformitățile sînt „inveterate" și, mai ales, cînd există un grad foarte marcat de fibroză atrofică a musculaturii intrinsece, cu anchiloze articulare multiple strînse ;

— tulburările trofice sînt extrem de pronunțate, ca urmare a alterării funcționalității dispozitivelor neurovegetative care intervin în reglarea regimului circulator arteriovenos la mînă ;

— pacientul este purtător al unui sindrom cauzalgic sau este deficitar din punct de vedere psihic.

În literatura de specialitate sînt descrise numeroase operații care să rezolve deficitul produs de paralizia nervilor.

În practică însă, se urmăresc cîteva obiective :

- *Nervul median*

În paralizia joasă de nerv median să fie refăcută cel puțin opoziția policelui și sensibilitatea cutanată pentru fața sa volară.

Opoziția policelui se realizează folosind un mușchi motor proximal (flexorul superficial sau palmarul mare) care este prelungit printr-un transplant liber de tendon, trecut pe sub inserția cubitalului anterior, reflectat după pisiform și înserat, prin două capete, unul pe baza falangei I și celălalt pe capul distal al metacarpului I.

Sensibilitatea este importantă mai ales în paralizia nervului median, întrucît prehensiunea obiectelor mici devine imposibilă dacă nu este controlată cu vederea.

Înaintea perioadei microchirurgicale, singura operație posibilă era transferul unei insule tegumentare prin intermediul pediculului vasculonervos de pe partea cubitală a degetului al 4-lea pe partea volară a falangei I a policelui. Această operație reușea în proporție de 50%, iar pierderea sensibilității la unul din cele două degete care mai erau sensibile nu era de neconsiderat.

În aceste condiții decizia pentru această operație se făcea rar.

461–465

În perioada microchirurgicală problema se rezolvă mai putîndu-se recolta un lambou cutanat cu pedicul vasculoner transplanta la distanță prin sutură sub microscop.

În paralizia înaltă de nerv median sînt urmărite aceleași obiective ca în paralizia joasă, plus refacerea funcției tendonului flexor lung al policelui și al degetelor al 2-lea și al 3-lea, prin folosirea unui mușchi motor din masa flexoare profundă, care este inervat de nervul cubital iar a policelui prin folosirea unui mușchi motor din grupul mușchilor extensori.

• *Nervul cubital*

În paralizia joasă, se urmărește „frînarea" hiperextensiei primei falange la degetele al 5-lea, al 4-lea, al 3-lea și al 2-lea și refacerea adducției policelui. Blocarea hiperextensiei falangelor I se face prin plicatura capsulei anterioare la nivelul articulațiilor metacarpofalangiene a V-a, a IV-a și a II-a.

În paralizia înaltă de nerv cubital este necesară și refacerea funcției tendoanelor profunde al IV-lea și al V-lea. Pentru aceasta se folosește partea din masa comună a musculaturii flexoare profunde care este inervată de median sau tendoanele flexorilor superficiali respectivi.

Paralizia de nerv cubital afectează îndeosebi mișcările de finețe ale mîinii, în timp ce paralizia nervului median afectează în primul rînd sensibilitatea mîinii.

• *Nervul radial*

Leziunile care necesită operații paliative în cazul nervului radial sînt toate înalte, musculatura extensoare fiind situată la antebraț. Teritoriul inervat tegumentar nu produce o suferință reală. Trebuie rezolvată extensia mîinii (mîna căzută) și a extensorilor degetelor 2—5 precum și a extensorului lung al policelui.

Pentru refacerea funcției radialului se folosește flexorul radial al carpului sau, cînd aceasta nu este posibil, se fixează mîna în poziție de extensie prin artrodeză sau tenodeză.

Refacerea extensiei degetelor 2—5 precum și a policelui se face prin folosirea a două tendoane din grupul flexor, unul pentru extensorul comun al degetelor și celălalt pentru police.

Rezultatele funcționale sînt de obicei bune.

În cazul paraliziilor concomitente atît ale nervului median cît și ale nervului cubital, problemele de rezolvat sînt mai dificile și revin în sarcina specialiștilor experimentați.

De altfel, toate operațiile paliative pentru ameliorarea paraliziilor nervilor, făcute greșit, produc daune mai mari decît abstinența de la operație, deci decizia de intervenție trebuie luată cu multă responsabilitate.

În altă ordine de idei, este de amintit că pacienții operați pentru leziuni nervoase la care s-au folosit tehnici de refacere a continuității nervoase sub microscop (sutură fasciculară) nu au mai necesitat nici o operație paliativă.

Scanned with OKEN Scanner

II.5.18. INFECȚIILE MÎINII

Numai în situații cu totul excepționale (septicemii, leucemii) apar însămînțări hematogene la mînă. Supurațiile mîinii provin, de regulă, din însămînțări directe, clasificate după condițiile etiologice în două categorii distincte :

Supurațiile după traumatisme deschise grave, care sînt totdeauna consecința unei erori chirurgicale în cadrul tratamentului primar, exprimată de obicei prin tratament incomplet, la care s-au folosit antibioticele pentru a „acoperi" o toaletă incorectă a leziunii, drenajul cu tuburi de cauciuc și închiderea plăgii în grabă, fără toate măsurile unui tratament corect de urgență.

Supurațiile după traumatisme grave, alături de greșelile tratamentului primar, pot să fie agravate și de afectarea circulației, atît arteriale cît și venoase, ceea ce duce rapid la apariția supurației cu semne clinice evidente.

Odată apărută supurația, tratamentul chirurgical corect constă în îndepărtarea (excizia) focarelor de necroză și supurație, prin deschiderea tuturor spațiilor moarte, care va stopa rapid evoluția septică și va permite o vindecare secundară rapidă. Din păcate, ignorarea (sau amînarea) tratamentului chirurgical și a consecințelor lipsei lui, privează pacientul de măsurile chirurgicale aplicate la timp, ceea ce va duce, fie spre o agravare rapidă a infecției însoțită de o invazie septică extensivă, cu alterarea stării generale, care vor reclama măsuri extreme, cu cît vor fi mai tardiv aplicate (amputație, excizie largă etc.), fie organizarea a diferite focare de supurație — osteoartrite, artrite în focarele de fractură, sfaceluri tendinoase, care evoluează lent, fiind înconjurate de țesuturi edemațiate, cu circulație defectuoasă, cu o mînă care va „crește" în volum. Tratamentul chirurgical aplicat tardiv — excizie în țesuturi sănătoase a focarelor septice, a elementelor necrozate, a edemului fibros — va fi însoțit întotdeauna de pierderi morfofuncționale, oricît de competent ar fi tratamentul aplicat.

Deci, singura soluție rezonabilă este: profilaxia acestei complicații prin măsuri simple dar corecte, în timpul tratamentului primar de urgență.

Supurațiile după traumatisme minore, neglijate sau chiar neobservate, prin forța împrejurărilor, nu alarmează pe bolnav.

Supurațiile mîinii erau una dintre entitățile redutabile ale patologiei externe în trecut, sechelele funcționale grave fiind frecvente, iar repercusiunile vitale nefiind excepționale.

Astăzi, evoluția globală a vieții sociale, inclusiv aceea a chirurgiei, a făcut ca supurațiile mîinii să devină sensibil mai rare, dar, din păcate, formele înregistrate sînt deseori foarte grave — sub aspectul morfofuncțional, și aceasta în primul rînd datorită tratamentului cu antibiotice eronat aplicat.

Date clinice. De obicei, în istoricul unei supurații a mîinii traumatismul a fost neglijat sau neobservat.

Debutul clinic al leziunii este debutul inflamației clasice. Durerea, rapid progresivă, pulsatilă, cu senzație de tensiune și exacerbată la po-

Scanned with OKEN Scanner

ziţia declivă a mîinii, este însoţită de tumefacţie şi de hiperemie şi, mai tîrziu, de rubefacţie. În ultima fază, de delimitare, apare poziţia antalgică a mîinii, care este caracteristică pentru localizare (retracţiile „în gheară" caracteristice tenosinovitelor supurate ; mîna „în păianjen", apanajul supuraţiilor dorsale ; degete imobilizate în poziţia de maximă tensiune indicînd articulaţia afectată etc.).

Perioada de supuraţie şi eliminare. După atingerea unui maximum cu durată variabilă a fenomenelor subiective, leziunea netratată abcedează şi se deschide spontan, dacă ea nu a fost foarte profundă şi dacă manevre greşite (masaje, brutalizări, aplicări de căldură locală) nu au favorizat difuzarea procesului supurativ pe căile naturale ale comunicărilor cu tecile şi lojile mîinii. De altfel, pericolul de difuziune nu a trecut nici după deschiderea plăgii, dacă chirurgul incizează insuficient (mai ales în situaţia leziunilor „în buton", frecvente la mînă) sau dacă chiuretează plaga supurată (efracţionînd bariera naturală fibrinoimunoleucocitară) — manevră total contraindicată în supuraţiile mîinii.

În fine, dacă materialul necrozat şi puroiul au fost eliminate fără complicaţii, urmează *faza de cicatrizare şi de vindecare,* cu sau fără sechele morfofuncţionale.

Clasificarea clinică după sediu. Din punctul de vedere al prognosticului morfofuncţional, infecţiile degetelor sînt deosebite de infecţiile mîinii. Se deosebesc, deci :

Infecţii ale degetelor :
— panariţiul ;
— osteita falangei a III-a ;
— osteoartrita degetelor ;
— tenosinovita degetelor.

Infecţii ale mîinii :
— flegmoanele lojilor [tenare, mediopalmare (superficiale, profunde), comisurale] ;
— tenosinovita palmară ;
— celulita dorsală.

Tratament. Tratamentul preventiv este cel mai simplu şi poate să dea rezultatele cele mai bune. În acest scop, mîna trebuie să fie în permanenţă curată, spălată sistematic după fiecare manevră considerată poluantă.

După orice traumatism, cît de mic, bolnavul se va spăla îndelung, de repetate ori, cu apă şi săpun. Uneori această simplă măsură va face să dispară semnul infecţiei. Într-o fază mai avansată, cînd după 24 de ore efectul spălatului nu a fost înregistrat pe locul de maximă durere unde a început procesul inflamator, de obicei în faza de edem, se practică o incizie care va permite stoparea netă a evoluţiei septice.

Tratamentul cu antibiotice este operant numai în faza de debut, aceasta fiind singura sa indicaţie. În perioada de stare el este dăunător, făcînd să treneze infecţia, iar în perioada de vindecare este inutil.

Trebuie subliniat că nu există incizii clasice sau tipice pentru infecţiile mîinii. Trebuie făcută precizarea că se operează în faza de debut şi că, cu cît va fi mai timpurie operaţia, cu atît va fi mai redusă amploarea ei, iar vindecarea mai rapidă, cînd bariera de „sigilare" fibrinoimunoleucocitară nu s-a constituit şi cînd pericolul de difuziune este maxim.

Scanned with OKEN Scanner

Incizia trebuie să fie întotdeauna suficientă, pentru a asigura drenajul fără să fie necesară aplicarea de drenuri.

Sînt proscrise categoric infiltrațiile cu antibiotice, bacteriostatice și/sau anestezice peri- sau intralezionale, beneficiul lor fiind nul și riscurile imense.

La degete, tratamentul este diferit, în funcție de sediul supurației.

În cazul *panarițiului subunghial* se îndepărtează unghia decolată, se evacuează puroiul și se pansează obișnuit.

Panarițiul periunghial se excizează în țesut sănătos.

În *panarițiile profunde ale pulpei* (primare sau secundare unui panarițiu superficial defectuos tratat) incizia va fi directă, „călare" pe zona de maximă tensiune și va merge în profunzime, pînă în colecția purulentă. Sînt evitate incizia mediană și incizia așa-zisă „clasică", „în gură de rechin". Nu se chiuretează și nu se drenează niciodată supurațiile deschise. După evacuarea puroiului se spală plaga cu apă oxigenată și ser fiziologic. Pereții cavității create vor fi excizați în țesut sănătos, plaga putînd să fie închisă după 24—48 de ore. Pansamentele vor fi schimbate zilnic.

În cazul în care colecția a abcedat și s-a evacuat spontan, antibioticele sînt inutile (bariera este constituită). Dacă a fost deschisă operator, se asociază tratamentul antibiotic, numai pentru 24—48 de ore. Segmentul operat se imobilizează obligatoriu, întotdeauna. Este de subliniat posibilitatea îndepărtării țesuturilor în necroza septică prin excizie în bloc, urmată de sutura sau grefarea secundară. Metoda este foarte pretențioasă și o recomandăm numai chirurgilor experimentați în acest domeniu, riscurile eșecurilor fiind ușor de presupus.

Osteita falangei a III-a este complicația unui panarițiu de părți moi cu evoluție îndelungată sau a unui traumatism neglijat, cu fractura falangei. Abordul se face prin circumscrierea plăgii crateriforme și excizia țesuturilor necrozate. Chiuretajul este la fel de inutil și periculos. Procesul de osteită osoasă sau sechestrul constituit se îndepărtează.

Osteoartrita interfalangiană și metacarpofalangiană leziune gravă, diagnosticabilă prin tumefacție mare, deformarea regiunii articulare, cu imobilizare antalgică și durere intensă la mobilizare, poate să fie însoțită de unul sau de mai multe orificii fistuloase. Se incizează median, larg, pe fața dorsală a articulației. Odată focarul supurativ deschis, se îndepărtează sfacelurile și se spală abundent cu apă oxigenată. Imobilizarea postoperatorie este absolut obligatorie. Evoluția postoperatorie este lungă și, nu rareori, sfacelurile tendoanelor și ale cartilajelor continuă și după operație dacă nu au fost excizate pînă în țesuturile sănătoase. Vindecarea implică aproape întotdeauna sechele funcționale.

În cazul osteoartritelor multiple pe același deget se recomandă, ca singura soluție terapeutică rațională, amputația în țesut sănătos.

Tenosinovita degetelor se diagnostichează prin poziția în flexie caracteristică, la care flexia activă este anulată prin durere, flexia pasivă este tolerată într-un anumit grad, dar extensia este intolerabilă. Degetul este tumefiat, cald și foarte dureros la palpare pe traiectul flexorului. După un timp de evoluție, teaca cedează prin eroziune septică și procesul se poate propaga în spațiile comisurale sau în spațiul comisural dorsal. În această ultimă situație colecția bombează în spațiile comisurale, de o parte și de alta a degetului afectat, dar edemul și împăstarea însoțesc

întotdeauna tenosinovita digitală, chiar înaintea abcedării tecii. Inciziile se fac pe traiectul tendonului, excizînd teaca supurată, după care se spală repetat și se lasă *à plat*. Imobilizarea este obligatorie, cu îngrijirea ulterioară ca pentru orice plagă.

La nivelul mîinii, pot să apară :

Flegmoanele, care îmbracă un aspect caracteristic regiunii în care evoluează. Sînt caracteristice prin edem difuz, voluminos, cu tensiune mare a țesuturilor (duritate „de lemn"), net delimitate la pliurile-limită ale regiunii palmare respective ; regiunea este roșie, dureroasă, imobilizată antalgic, infecția avînd răsunet asupra stării generale.

În tratamentul chirurgical al supurațiilor mîinii anestezia generală este obligatorie.

Inciziile vor fi largi, expunînd bine loja, dar respectînd formațiunile profunde (tendoane, vase și nervi, cu menţiune specială pentru ramura tenară a medianului și pentru arcadele vasculare palmare — toate cu traiect transversal) și pliurile de flexie ale palmei.

După deschidere se îndepărtează sfacelurile și se spală abundent cu apă oxigenată.

Imobilizarea este absolut obligatorie.

Antibioticele se administrează numai la debut, deși ele nu împiedică evoluția spre sfacelare.

Postoperator, flegmoanele evoluează rapid spre vindecare, dacă tratamentul a fost corect efectuat.

Tenosinovita palmară — infecție gravă, cu răsunet accentuat asupra stării generale — are, aparent, aceeași simptomatologie locală cu flegmonul mediopalmar profund, loja mediopalmară reacționînd inflamator și ea în aceste situații. În plus, însă, apare imobilizarea antalgică, în flexie, a degetelor. Durerea este specifică, difuzată în palmă și la presiune spre regiunea spațiului Parona, unde rareori se simte fluctuență.

Pericolul evoluției acestei afecțiuni constă în sfacelarea tendoanelor sau deschiderea prin erodare și difuzarea infecției către antebrat, prin spațiul Parona, către teaca degetului 1, putînd să meargă pînă la flegmonul global al policelui și al spațiului tenar și, în fine, către loja mediopalmară.

Inciziile vor fi largi, în palmă, de-a lungul pliului palmar proximal (crutînd arcadele arteriale palmare situate pretendinos) și la extremitatea distală a antebrațului, la nivelul bombării spațiului Parona, paralel cu tendonul flexor cubital al carpului, cruțînd pachetul vasculonervos cubital, care trebuie identificat și protejat în cazul abordului pe marginea internă a tendonului.

După deschidere se scot, fără brutalizare, sfacelurile de teacă sinovială care apar în plagă și se spală abundent cu apă oxigenată.

Antibioterapia are aceleași indicații și rezerve, ca și în cazul flegmoanelor mîinii.

Prognosticul postoperator este rezervat, deoarece chiar dacă tendoanele nu se sfacelează total, aderențele lor sînt foarte strînse, blocîndu-le complet funcția.

Flegmoanele spațiilor comisurale, deși limitate la început și aparent benigne, au mari posibilități de difuzare către : loja laterală și teaca sino-

Scanned with OKEN Scanner

vială a degetelor, loja mediopalmară profundă și teaca sinovială comună a flexorilor, regiunea dorsală (generînd celulita dorsală), sau articulațiile metacarpofalangiene vecine.

Incizia va fi volară, cruțînd pachetele vasculonervoase și tendoanele intrinsecilor ; după excizie se face spălarea abundentă cu apă oxigenată în condițiile amintite. Imobilizarea este obligatorie, în poziția funcțională a mîinii.

Dacă flegmonul comisural s-a complicat cu una sau mai multe din eventualitățile evolutive descrise, atunci simptomatologia acestora se adaugă și tratamentul chirurgical va fi efectuat în consecință.

Celulita dorsală a mîinii este o afecțiune gravă din punct de vedere local, chiar dacă evoluția clinică este torpidă și focarul infecțios pare limitat.

Se manifestă ca o infecție aparent circumscrisă (furuncul, foliculită, necroză circumscrisă infectată), însoțită de edem roșu, dur, de obicei nedureros, al dosului mîinii. Afecțiunea, care recunoaște în patogenia sa un **mecanism hiperergic de tip tardiv**, este favorizată (dacă nu chiar generată) de utilizarea antibioticelor.

De fapt supurația interesează țesuturile subtegumentare (celulită), pielea necrozîndu-se secundar și progresiv.

Întotdeauna, după incizia a ceea ce pare de fapt leziunea, urmează o necroză extensivă a tegumentelor dosului mîinii.

Tratamentul constă în ***excizia largă***, în țesut sănătos, ceea ce implică, uneori, porțiuni de țesut nemodificat la suprafață. Măsura exciziei este dictată de aspectul țesutului conjunctiv lax subcutanat : dacă acesta este împăstat, cu microtromboze sau microsfacelări de aspect lardaceu (microabcese), se excizează pînă apare țesut sănătos, suplu, neîmpăstat, nemodificat.

Grefarea poate să fie efectuată după 24—48 de ore (dacă excizia a fost corectă și patul viabil) sau după alte cîteva zile, fără să se aștepte apariția granulațiilor.

Antibioterapia generală poate să fie indicată, cea locală fiind formal contraindicată ; imobilizarea este obligatorie, pînă la priza definitivă a grefelor.

Întîrzierea nejustificată a grefării (grefări secundare tardive) aduce grave daune funcționale mîinii.

II.5.19. BOALA DUPUYTREN

Deși au existat și alți autori care au descris afecțiunea (Plater, 1614), numele ei este legat de acela al lui Dupuytren (1832), care a comunicat două cazuri, descriind totodată și procedeul operator — fasciectomia subcutană.

Datorită unor fenomene degenerative conjunctive, predominant ale aponevrozei palmare, care debutează clinic prin apariția unor noduli și a unor bride longitudinale palmare, boala Dupuytren se caracterizează prin contractura în flexie permanentă și progresivă a unuia sau a mai multor degete.

Înțelegerea leziunilor este tributară cunoașterii normale a aponevrozei palmare.

Numeroase fibre ale aponevrozei palmare se prind de fața profundă a pielii, astfel că retracția aponevrotică se însoțește de retracție cutanată. Un important contingent de fibre ale aponevrozei palmare înconjoară fața dorsală a primei și celei de a doua falange (rezultă că retracția aponevrozei determină flexia progresivă a primei falange pe metacarpian și a celei de a doua, pe prima; la aceasta se adaugă o tracțiune înainte a falangelor flectate, cu subluxația lor, care provoacă în timp leziuni osteo-articulare).

Aponevroza acoperă vasele și nervii mîinilor; în palmă, mici artere și vene perforante realizează penetrația fascială, asigurînd vascularizația pielii și a țesutului subcutanat palmar. Acestea pot să fie interesate de procesul de retracție, ducînd la tulburările trofice consecutive cunoscute.

Punctul de plecare al leziunilor a fost felurit considerat: în țesutul subcutanat (Velpeau), în piele (Frédet), în aponevroza însăși (Skoog) sau în țesuturile palmare vecine (Hueston).

Leziunile sînt cantonate îndeosebi în aponevroză și la piele. Caracteristică este scleroza retractilă a aponevrozei palmare, care este îngroșată, retractată, cu luciul dispărut și prezintă noduli. Fixarea în flexie a degetelor afectate a determinat, în mod greșit, pe unii să o considere ca o leziune tendinoasă.

Debutul, descris de obicei ca insidios, este reprezentat de un nodul fusiform, situat pe o bandeletă pretendinoasă, de obicei înaintea articulației metacarpofalangiene a degetului al 4-lea. El aderă la pielea care se retractă și se ombilică la nivelul lor. Mai tîrziu, leziunile se întind în toate planurile aponevrotice, mărind retracția, fapt care joacă un rol important în mecanismul instalării atitudinii vicioase a degetelor. Boala poate să apară și sub forma unei bride subtegumentare, cu posibilități ulterioare de evoluție.

Îngroșarea fibrelor transversale este responsabilă de apropierea degetelor, precum și de eventuala lor deviație laterală. Atitudinea caracteristică este dată însă, în special, de retracția expansiunilor digitale. Atingerea aponevrotică are o topografie specială, predominînd pe una sau pe mai multe bandelete pretendinoase, mai ales pe acelea ale degetelor al 4-lea, al 5-lea sau al 3-lea, în ordine, fiind afectat și degetul 1, mai rar degetul al 2-lea.

În 1959, Luck Vernon împarte și el procesul patologic în 3 stadii evolutive: proliferativ, involutiv și rezidual; el consideră unitatea nodul-coardă ca elementul caracteristic al aponevrozei palmare în boala Dupuytren. Se mai aduc și date noi electronomicroscopice, care încearcă să explice patogenia contracturii (găsindu-se, la marginea de proliferare a nodulilor microrupturi ale fibrelor aponevrotice și prezența hemosiderinei, se crede că leziunea inițială este ruptura fibrelor aponevrozei palmare; secundar, are loc o proliferare a țesutului fibros, cu formarea de neocapilare, țesut fibros care invadează zonele de ruptură și se maturează apoi treptat, pînă cînd este atins stadiul cicatriceal). Studii din perioada 1953—1960 au stabilit componența celulară și biochimică a aponevrozei palmare în boala Dupuytren, fără să aducă contribuții suplimentare în ceea ce privește patogenia sau cauzele acestei afecțiuni.

Din punct de vedere histopatologic s-a ajuns, totuși, la unele concluzii. În boala Dupuytren aponevroza prezintă fisuri, rupturi, insule de țesut fibroblastic tînăr (orientat anarhic) sau noduli scleroși de colagen (orientați longitudinal), scleroză difuză densă, benzi de colagen groase, hipertrofie și proliferare microvasculară, insule limfoide sub formă de manșoane perivasculare și depozite de hemosiderină. La acestea se adaugă proliferarea și hipertrofia cu modificări degenerative ale structurilor nervoase, înlocuirea lobulilor grăsoși palmari prin țesut fibros aponevrotic extensiv și o mare abundență de corpusculi senzitivi de tip Vater-Paccini, edemațiați sau ratatinați.

Modificările tegumentare urmează în timp celor aponevrotice.

Pielea este mai întîi fixată, ombilicată, apoi cutată. Ea aderă la bridele aponevrotice de care nu mai este separată prin țesutul gras subcutanat, acum atrofiat și înlocuit de țesut fibros. Într-un stadiu mai avansat, pielea este invadată de scleroză, devine groasă, caloasă, aderentă. Orice perniță grasă dispare de pe fața sa profundă. Pielea este uscată. Deși starea pielii este în mare măsură dependentă de gradul de constricție a arteriolelor și venelor transaponevrotice, totuși nu există întotdeauna un paralelism între gradul de retracție aponevrotică și starea pielii. Histologic vorbind, pielea are fibrele elastice alterate, stratul cornos îngroșat, straturile profunde turtite, cu dispariția papilelor glandulare și stratul gras subcutanat dispărut.

O dată cu evoluția bolii, leziunile de scleroză retractilă se accentuează și apare un bloc scleros, prin transformarea aponevrozei aderente la tegumente și la tecile tendinoase. De remarcat însă că plicile palmare se păstrează, adîncindu-se, fixate la planul profund și că pe ele se situează viitoarele ulcerații cutanate. Retracția globală fixează, în diferite grade de flexie, falangele proximale ale degetelor, limitînd extensia, rămînînd posibilă doar flexia. Aceste poziții vicioase conduc, prin fixarea lor, la leziunile osteoarticulare descrise de Delbet (1908).

Etiopatogenie. Deși au fost emise multe teorii, nici una nu a întrunit accepțiunea generală. Există un acord asupra prezenței unor factori predispozanți pentru apariția acestei boli pe un anumit teren. Foarte pe scurt, față de mulțimea publicațiilor, vor fi menționate doar cîteva teorii. Astfel, un număr de pacienți cu această boală au un istoric familial pozitiv, adică au avut ascendenți care au suferit de această afecțiune. De asemenea, se consideră că traumatismul unic sau microtraumatismele ar fi factori favorizanți. Potrivit teoriei embriogenetice a lui Krogius — teorie care întrunește adeziunea multora se susține remanența mai multor elemente musculare în aponevroză. Mai sînt susținute, prin explicații și ipoteze, cauze neurologice (periferice, spinale, cerebrale, neurotrofice), endocrine, toxiinfecțioase (saturnism, alcoolism și tabagism, precum și tuberculoza cu diferite localizări, infecția de focar sau infecția piogenă localizată). Mai sînt incriminați factori alimentari, medicamentoși, de mediu geografic, constituționali etc.

Aspecte clinice. Perioada de debut este de obicei insidioasă. Uneori, bolnavul acuză înțepături sau furnicături palmare. Primul fenomen evident este, de obicei, apariția unor noduli deasupra sau dedesuptul pliului de flexie distal, în dreptul degetelor al 4-lea, al 5-lea sau al 2-lea, în ordine. Inițial, nodulul nu este aderent, apoi se fixează, determinînd

retracții. Pielea este aderentă (gradul 0). Ulterior se desemnează o coardă palmară, pe care se modelează pielea (brida poate să fie însă și leziune de debut); aceasta se întinde pe porțiuni variabile, interesînd (sau nu) și degetul respectiv, fără însă a-l fixa în vreo poziție anormală (gradul I). Durerile sînt foarte rare și au un caracter de arsură. Dacă afecțiunea progresează, brida digitopalmară devine din ce în ce mai puternică, extensia degetelor se face din ce în ce mai anevoios, palma se excavează.

La examenul obiectiv, regiunea mijlocie a palmei este traversată de unul sau mai multe reliefuri longitudinale, de lungime variabilă, de la vîrful aponevrozei pînă la baza ultimelor degete. În raport cu unghiul sub care este flectată prima falangă pe metacarpianul respectiv și falanga a II-a pe falanga I, se definesc și gradele afecțiunii: pînă la un unghi de 30° — gradele I și al II-lea; între 30° și 60° — gradele al II-lea și al III-lea; între 60° și 90° — gradele al III-lea și al IV-lea. Falanga a II-a este flectată și ea pe falanga I sub diferite unghiuri, pînă la 120°, poziția rezultată putînd să afecteze, la un moment dat, funcția de prehensiune, mergînd pînă la reducerea completă a acesteia, mai ales în cazurile foarte avansate, în care unghiile ajung să intre în palmă.

Radiografia poate să arate, după un timp, leziunile osteoarticulare existente — neocondilul, neoartroza și blocajul articular.

Evoluția bolii este totdeauna progresivă, fie că este lentă, fie că este rapidă, intermitentă sau continuă, aceasta putînd să dureze și peste 20 de ani. Boala poate să ajungă, în puțini ani la o insuficiență funcțională accentuată sau, din contră, în forma curentă, cu progresiune lentă, se caracterizează prin scurte perioade evolutive, cu intervale relativ lungi, fără modificări aparente. Leziunea este unică sau bilaterală, de obicei cu evoluția inegală a leziunilor la cele două mîini atinse.

S-au descris, ca leziuni concomitente, completînd sindromul acestei boli de colagen, retracția aponevrozei plantare (boala Ledderhose) și indurația corpilor cavernoși (boala Lapeyronie).

Diagnosticul pozitiv se face prin existența nodulului, a bridei și a retracției caracteristice.

Diagnosticul diferențial este ușor de făcut dacă se cunoaște existența acestei maladii. Cei cu mai puțină experiență pot să confunde boala cu sechelele nervoase, leziunile tendinoase, sechelele posttraumatice, tenosinovitele digitopalmare, diverse tumori, leziunile de reumatism cronic deformant.

Indicații terapeutice. Tratamentul conservator nu prezintă, din punct de vedere teoretic, vreo rațiune justificativă, iar din punct de vedere practic nu și-a dovedit eficiența. Imposibilitatea de a demonstra o relație precisă de la cauză la efect între factorii etiopatogenici și apariția afecțiunii, ca și utilizarea fără nici un rezultat a diferiților agenți terapeutici (medicamentoși: vitamina E; fizici: radioterapie, fizioterapie, ultrasunete; hormonali: extracte paratiroidiene, corticosteroizi) stau ca mărturie. Trebuie subliniat că unele „tratamente" ca masajul regiunii palmare sau infiltrații locale cu hidrocortizon sau cu diferite enzime proteolitice de tipul fibrinolizinei duc la o evidentă agravare a leziunilor locale, după o scurtă perioadă, înșelătoare, de ramolire a benzii aponevrotice.

În aceste condiții, tratamentul chirurgical rămîne singurul mijloc la dispoziție pentru a rezolva leziunile constituite, el urmărind refacerea funcției de prehensiune — flexia și extensia normală a degetelor — prin îndepărtarea benzilor fibroscleroase aponevrotice care fixează degetele în poziția caracteristică. El a evoluat de la aponevrotomia subcutanată (Dupuytren) la aponevrectomia parțială și totală.

Aponevrotomia, executată prin intermediul unor incizii cutanate pe bridele palmare sau pe cale subcutanată, reușește, uneori, să permită extensia degetelor în articulația metacarpofalangiană. Deși criticată, mai ales în execuția sa la nivelul degetelor — unde nervii colaterali, împinși într-o poziție atipică de procesul scleroretractil, pot să fie secționați o dată cu brida — intervenția este folosită și azi, mai ales la vîrstnici, iar noi o admitem (deși nu am practicat-o niciodată) acolo unde deja au apărut tulburări de sensibilitate și unde nu se scontează o refacere completă a funcției mîinii.

Aponevrectomia parțială implică, în principal, extirparea leziunii aponevrotice în suprafață și în profunzime, lăsînd pe loc partea neafectată a acesteia. Se extirpă aponevroza sclerozată cu toate prelungirile ei.

Așa cum am văzut, boala Dupuytren are o evoluție ciclică progresivă, putînd să cuprindă toată aponevroza și, ca atare, conservarea unor părți ale ei, mărește riscurile de extindere și de recidivă. De aceea, este de preferat, aponevrectomia totală (lărgită), care să trateze toate leziunile palmodigitale ale bolii, restabilind flexia și extensia degetelor în limite normale și prevenind recidiva, ca și extinderea procesului scleroretractil al aponevrozei restante. Deși disecția este uneori dificilă, deși apar și aici complicații, o aponevrectomie cu intenție radicală, executată corect, dă un mare procent de rezultate satisfăcătoare. De aceea, avînd în vedere și evoluția progresivă a bolii, practicăm aponevrectomia totală ori de cîte ori este posibil.

Operația ca atare nu pune probleme. Trebuie, bineînțeles, cunoscută foarte bine anatomia regiunii, pentru a nu leza nervii, scripeții tendoanelor, vasele și, de asemenea, trebuie bine alese căile de abord chirurgical, pentru a păstra o vizualizare cît mai bună a tegumentelor, dar mai ales pentru ca postoperator tegumentele palmei să poată fi „rearanjate“ fără prejudicii funcționale sau riscul necrozării lor.

Mai trebuie amintit că, de multe ori, operații efectuate greșit au compromis definitiv funcția mîinii. De aceea se recomandă efectuarea acestor operații numai de către specialiști cu experiență.

Sînt descrise numeroase căi de abord. Noi folosim, de obicei, o incizie pe bridă pînă la vîrful aponevrozei, începînd de la ultimul pliu palmar, pe care practicăm cîte o incizie sub un unghi de 60° la fiecare capăt opus al inciziei longitudinale. O altă „figură“ asemănătoare este folosită deasupra pliului de flexie palmară, pînă la pliul de flexie al degetului în palmă.

Aceste două figuri dau posibilitatea controlului asupra întregii aponevroze palmare de la vîrf și pînă la baza degetelor al 4-lea, al 5-lea și al 3-lea. Pe fața volară a degetelor interesate se face de asemenea o „figură“ similară.

O problemă importantă este însă alegerea momentului operator — avînd în vedere că boala este progresivă și natura ei necunoscută este inutilă executarea operațiilor cu caracter „profilactic“ (stadiul 0 sau I) și cu atît mai mult la tineri. Indicația operatorie se face în raport cu tulburările funcționale reale, și nu cu prezența semnelor clinice. Pe de altă parte, nu trebuie lăsată boala să progreseze spre stadii avansate (III—IV) în care pot să apară modificări definitive. În sfîrșit, avînd în vedere că boala are un caracter evolutiv clinic, cu perioade de „repaus“ se recomandă observarea bolnavilor, mai ales a celor cronici, în decurs de 6 luni, 1 an; în stadiul de stagnare clinică se recomandă efectuarea intervenției. Practicarea intervenției în perioada evolutivă a bolii mărește riscul complicațiilor și al recidivelor.

II.5.20. TUMORILE MÎINII

La mînă se întîlnesc toate varietățile de tumori benigne și maligne.

Deși natura benignă a unor tumori este uneori evidentă, totuși biopsia și interpretarea sînt obligatorii ca și studiile radiografice, chiar acolo unde este evidentă afectarea numai a părților moi.

Tumorile vor fi excizate complet, examenul anatomopatologic efectuîndu-se pe piesa integrală. Ulcerele cronice, radionecrozele, se excizează cu o margine tisulară de siguranță — multe dintre ele putînd să fie malignizate sau maligne.

Puncția-biopsie a tumorilor mari este fastidioasă. Ea irită fără să rezolve, iar diagnosticul nu este de certitudine. Nu trebuie întreprins nici un tratament chirurgical radical, în sensul amputațiilor, înaintea precizării naturii tumorii, dar tratamentul chirurgical larg trebuie efectuat integral.

O excizie inadecvată produce mutilări importante și dificultăți în reconstrucție. Radioterapia la mînă este deosebit de periculoasă, putînd ea însăși să provoace evoluții maligne.

Acestea sînt numai unele dintre problemele ce se pun chirurgului care abordează tumorile mîinii.

Ca simptomatologie generală, pacienții se prezintă mai rar pentru dureri, ci pentru că tumorile le împiedică funcția normală a mîinii, sau, în fine, pentru aspectul inestetic. Unele tumori sînt aderente de formațiuni nervoase și provoacă dureri și senzații de compresiune. Datorită pielii groase și formațiunilor fibroase care compartimentează mîna în loji inextensibile, semnele obișnuite pe care le dau tumorile țesuturilor moi în alte regiuni sînt mai greu de găsit aici, astfel încît este greu să se pună un diagnostic precis preoperator al felului tumorii.

Cu precizările care au fost notate, mai ales în legătură cu radioterapia la mînă, tratamentul oricărei tumori în această regiune este în general excizia. Tumorile pot să fie extirpate sub anestezie generală, aplicîndu-se banda Esmarch, în acest fel disecția tumorii fiind mai lesnicioasă, evitîndu-se recidiva printr-o excizie incompletă.

Scanned with OKEN Scanner

II.5.20.1. TUMORILE EPITELIALE

Tumorile benigne epiteliale adevărate sînt foarte rare la mînă. Majoritatea lor țin de dermatozele hipertrofice sau proliferative și numai o mică parte sînt adresate chirurgului.

Printre ele menționăm *verucile*, afecțiune probabil indusă de un virus (încă neidentificat) și constînd într-o eutrofie papilară epidermică.

Chisturile epiteliale propriu-zise, chisturi sebacee de fapt, sînt mai rare la mînă, care posedă glande sebacee doar pe regiunile păroase ale feței sale dorsale.

Un loc special printre tumorile benigne cutanate ale mîinii îl ocupă *chisturile mucoase* sau *mixomatoase*. Este vorba de o degenerescență coloidă, gelatiniformă, a țesutului conjunctiv normal al dermului. Nu există capsulă și nici fenomene inflamatorii perichistice. Apar periunghial, de obicei la femei. Se recomandă excizie cu grefă, pentru a evita recidivele.

Descris în literatură, dar fără să-l fi întîlnit este *chistul epidermoid* sau *chistul de implantație*. Are la originea sa o incluzie epidermică — adevărată grefă epidermică prin traumatism sau prin act operator, cu sediul pe fața palmară a mîinii și a degetelor. Aceste formațiuni, ovale sau rotunjite, moi, rareori fluctuente, se găsesc uneori de-a lungul liniilor de incizie, dar uneori și pe falangele distale, unde chistul se poate dezvolta în os, după o ancorare de tendon trecut dinspre patul unghial în profunzime.

Pentru frecvența ei posttraumatică destul de mare, menționăm și mica tumoare conjunctivă, granuloasă, cărnoasă, cu baza sîngerîndă, fără tendință la vindecare spontană — *botriomicomul* sau *granulomul teleangiectazic* — al cărei tratament este excizia chirurgicală în țesut sănătos, urmată sau nu de grefă în raport cu dimensiunile sale.

Tumorile maligne ale segmentelor mîinii sînt descrise clasic, după cum apar :

— pe o piele în prealabil normală ;

— pe o veche cicatrice (de arsură) sau după radioterapie ;

— pe un nev degenerat, îndeosebi subunghial.

Epiteliomul primitiv (spino- sau bazocelular) debutează, în general — la mînă ca și în alte regiuni — fără tulburări funcționale sau subiective, fără durere sau numai cu un ușor prurit.

Abia mai tîrziu, la formele cunoscute (ulcerativă, proliferativă sau infiltrativă) se adaugă adenopatii epitrohleene și axilare, uneori numai inflamatorii, alteori metastazice.

Atitudinea terapeutică actuală este controversată. Oncologii radioterapeuți recomandă iradierea locoregională, urmată (sau nu) de excizie ganglionară. Chirurgii militează pentru excizie și grefă liberă.

Dintre cancerele epiteliale dezvoltate pe o leziune preexistentă, cel mai frecvent este *carcinomul scuamos* dezvoltat pe dosul mîinii și al degetelor, după o îndelungată expunere la lumină solară (actinic), îndeosebi la mari altitudini, sau pe sediul unor mai vechi cicatrice vicioase, retractile, posteombustionale, sau pe sediul unor vechi radiodermite (radionecroze) sau, în sfîrșit pe zone de iritație cronică prin agenți fizici

și chimici (arsenic, parafine, hidrocarburi cancerigene), sau doar pe o dermită cronică sau pe o keratoză senilă.

La început tumoarea are aspectul unei fisuri sau al unui nodul roșiatic, indurat, care apoi se ulcerează și se acoperă de cruste, de scoame. Leziunea crește lent pînă la marginile leziunii predispozante (precanceroase), apoi se dezvoltă rapid, putînd metastaza în ganglionii regionali. În afara indurării marginilor și a bazei ulcerației, apare o durere vie și persistentă. Radiografia arată deseori prinderea oaselor vecine.

Prevenirea acestor degenerescențe maligne ar trebui făcută, în toate dermatozele cronice și, în special, la vechile cicatrice retractile postcombustionale ulcerate sau cu tendință la ulcerație, printr-o largă excizie (în țesut sănătos) și grefare cu piele liberă despicată.

În stadiul canceros, atitudinea terapeutică ține de vechimea, de dimensiunile tumorii și de profunzimea invaziei tisulare. Tumorile mici, bine diferențiate, apărute relativ de curînd, beneficiază de excizie în țesut sănătos, urmată de grefare de piele liberă. Nu se recomandă iradierea, aceasta fiind și ea un factor cancerigen. Dealtfel, doza necesară și suficientă pentru a distruge tumoarea poate să lezeze pielea vecină sănătoasă, tendoanele și oasele subiacente.

În leziuni mai mari sau așezate pe zone cicatriceale, pe ulcere cronice, cu invazie neoplazică sub nivelul glandelor sudoripare (deci relativ vechi), este necesară excizia (sau amputația) într-un plan situat mult sub fascia profundă, indiferent de țesuturile interesate.

Tumorile subunghiale ocupă un loc aparte în clinica și în tratamentul tumorilor maligne la mînă.

Nevocarcinomul sau melanomul malign (care se poate dezvolta în oricare altă parte a mîinii și este cunoscut sub denumirea de „panarițiul melanic Jutchinson“) apare mai ales subunghial, prin degenerarea unui nev pigmentar. Atingerea ganglionară este considerată gravă, deși ea poate să fie multă vreme doar inflamatorie. Este sigur că, oricare i-ar fi localizarea, malignitatea acestei tumori este deosebit de mare. Uneori, pubertatea este epoca de transformare malignă a unui nev pigmentar într-un nevocarcinom. Practic vorbind, orice pată apărută subunghial trebuie considerată ca suspectă și supravegheată foarte atent.

Conduita terapeutică este aproape numai chirurgicală, amputația de diferite întinderi, deoarece se cunoaște radiorezistența acestei tumori și pericolul de radionecroză osoasă.

În cazul unui diagnostic extrem de precoce, se face dezarticularea falangei. După 6 săptămîni, se face controlul ganglionar epitrohlean și axilar.

II.5.20.2. TUMORILE ȚESUTURILOR MOI (NEEPITELIALE)

Chisturile zise sinoviale („ganglionii“ — după denumirea dată de autorii anglosaxoni) sînt cele mai frecvente neoformațiuni nodulare ale acestei regiuni. Natura lor benignă și frecvența predominantă la sexul feminin sînt caracteristice.

Concepția clasică asupra patogeniei — ruptura tecii sinoviale cu eliminarea lichidului sinovial prin interstițiile capsulei — se fondează pe

faptul că în timpul intervenției operatorii se găsește, de obicei, o comunicare între „chist“ și articulația pumnului sau teaca sinovială. Astăzi se știe că aceste formațiuni rezultă din degenerescența coloidală gelatiniformă a țesutului conjunctiv periarticular și peritecal al tendoanelor — fenomene de natură hipoanabolică, prin depolarizare. Într-adevăr, în lichidul chistic se găsește hialuronidază. Această ipoteză explică încercarea de vindecare frecventă prin simpla zdrobire a tumorii. Pe de altă parte, noi considerăm posibil ca degenerescența să fie inițiată de traumatism sau de suprasolicitarea funcțională. Se mai consideră posibilitatea unei etiologii tuberculoase, pe care, de multe ori, intradermoreacția o confirmă.

Chisturile sinoviale apar sub următoarele *tipuri anatomoclinice* :

— localizarea cea mai frecventă, dorsală, pe articulația pumnului, deasupra ligamentelor dorsale ale carpului, pe proiecția cutanată a capătului proximal al osului mare, nu comunică cu articulția pumnului, dar prezintă o terminație în formă de pseudopod care se apropie de această articulație. Se face extirparea chirurgicală a chistului, după atenta disecție a tuturor prelungirilor sale, cu ligatura pediculului care vine din spațiul interarticular ; dar recidiva nu este niciodată exclusă ;

— chisturile volare ale pumnului, care apar de sub ligamentul anterior al carpului pot să fie radiale — în legătură cu tendonul flexor radial al carpului, ridicînd artera radială și mergînd pînă sub tendonul lungului abductor al policelui (au o terapeutică exclusiv chirurgicală), sau propagate înăuntru, cu o simptomatologie deosebită, prin compresiunea pe care o exercită asupra nervului median. Operația de decompresiune, necesară, se efectuează printr-o cale largă de abord, de obicei cu secționarea ligamentului anterior al carpului. Chisturile situate cubital și avînd legătură cu tendonul flexorului cubital al carpului sînt bănuite prin prezența sindromului de compresiune asupra nervului cubital : parestezii în degetele al 4-lea și al 5-lea, hipotrofia primului interosos dorsal etc. ;

— mai puțin frecvente, chisturile sinoviale în legătură cu tecile tendinoase sînt adesea confundate cu un os sesamoid. Ele apar înaintea tecii fibroase a tendoanelor flexoare, în fața gîtului metacarpienelor sau la mijlocul falangei proximale. Prin raporturile lor cu nervul colateral digital, aceste chisturi sînt adesea dureroase și necesită extirparea.

Xantoamele formează un grup de tumorete mici, morfologic asemănătoare cu chisturile, dar de care se deosebesc prin conținutul lor lipidic, colesterolic. Uneori, sînt multiple și, în acest caz, se însoțesc de un dezechilibru metabolic, caracterizat printr-o colesterolemie ridicată. Mai sînt denumite și hemangioame sclerozante, cînd sînt consecința unui traumatism local și histiocitoame, cînd prezintă forme gigantocelulare, sau xantoame fibroase, cînd caracterul predominant este fibroza.

Tumoarea gigantocelulară a tecilor tendinoase (sinoviomul gigantocelular benign) este cea mai frecventă neoformație care apare la mînă. Găsită îndeosebi la femei între 20 și 40 de ani, apare deseori la degete, cu un punct de plecare din tecile tendoanelor flexoare sau din articulațiile de pe dosul mîinii. Ca dimensiuni, variază între cîțiva milimetri și 5 cm și deseori sînt lobulate.

Tumoarea are o consistență solidă, dar moale, fiind adesea confundată cu chistul din cauza mobilității. Acest tip de tumori se pot întinde

în jurul unei falange sau sub un tendon și sînt adesea aderente de nervii digitali, pe care îi comprimă. Tumoarea are de obicei o culoare cenușie, dar poate să fie galbenă sau roză pe suprafața de secțiune. Lobulii sînt încapsulați, caracter care nu se observă însă la toată tumoarea. Aceasta poate să erodeze osul, fără să aibă un caracter infiltrativ propriu-zis.

Caracterele anatomoclinice descrise fac excizia operatorie deosebit de dificilă și există o mare proporție de recidive postoperatorii, deși tumoarea nu are un caracter malign.

Histopatologic, celulele gigante multinucleate sînt caracteristice într-o structură sinovială fără epiteliu bazal. Zonele roșiatice ale tumorii conțin o cantitate variabilă de sînge și hemosiderină (care par să provină în urma unor microtraume exercitate asupra tumorii) ; zonele galbene conțin colesterol.

În 1958, Jaffé a emis teoria apariției acestei tumori dintr-o tenosinovită vilonodulară, deci printr-un proces inflamator al învelișului sinovial al tecilor tendinoase.

Fibroamele sînt afecțiuni benigne cu creștere lentă. De o consistență fermă, ele au o mobilitate deosebită. Cînd apar la copii (la mîini și la picioare), termenul folosit este de fibrom juvenil aponevrotic, deoarece sediul de apariție este aponevroza palmară sau plantară, deși aspectul nodular și oarecum independent de originea lor, le face să se deosebească de leziunile caracteristice din boala Dupuytren.

Tratamentul este chirurgical și constă în excizie printr-o largă cale de acces. Din cauza pericolului de recidivă, trebuie îndepărtate prelungirile de sub formațiunile neurovasculare și tendinoase importante.

Lipoamele sînt rare. De altfel, aici ele sînt mai greu de diagnosticat decît oriunde, din cauza grosimii pielii și a prezenței fasciilor, care le modifică caracteristicile normale. Dezvoltarea lor în limitele restrînse ale unui spațiu interfascial poate să ducă la compresiuni nervoase, la dureri și la impotențe funcționale. Lipoamele au o capsulă fină, dar de obicei sînt lobulate și creșterea progresivă le împinge în toate recesurile.

Extirparea completă necesită o disecție atentă, cu grija de a feri structurile importante, și în special structurile nervoase, care, în palmă sînt aproape întotdeauna disociate de lobulii tumorali care se dezvoltă din grăsimea profundă palmară.

Tumorile sistemului vascular apar prin proliferarea vaselor. Ele sînt foarte variabile ca structură și greu de clasificat, deși a fost încercată o grupare anatomoclinică (Weissman, 1959). Fiziopatologia care decurge din prezența unora dintre aceste tumori vasculare este variabilă. Este de amintit hemodinamica alterată a fistulelor arteriovenoase, care duce la hipervascularizare, cîteodată cu hipertrofia unui segment, sau țesut de necroză și ulcerație, printr-o ischemie limitată. Alteori, o proliferare regională capilară, distal de fistulă, o angiomatoză difuză, determină un gigantism segmentar. O comunicație arteriovenoasă posttraumatică va activa funcțional unele fistule congenitale, de obicei multiple, ducînd la o serie de tulburări locoregionale.

Din grupul acestor tumori se întîlnesc mai frecvent : hemangiomul capilar, denumit astfel, deoarece este format îndeosebi din capilare în proliferare, aglomerate într-o textură neregulată, într-un ghem (epiteliul de acoperire cutanată este și el interesat) ; cînd microspațiile sanguine

au pereții subțiri, ele sînt mult dilatate — este vorba de hemangiomul cavernos — iar cînd pereții vasculari sînt ușor îngroșați, uneori întăriți și cu cîteva fibre musculare netede, formațiunea este denumită hemangiom venos; hemangiomul anevrismal cirsoid este constituit dintr-un focar de vase arteriale subțiri, capilaroarteriale, iar anevrismul racemos, dintr-un ghem de vene dilatate. Ultimele două formațiuni de origine vasculară pot să fie în legătură și produc o serie de leziuni distructive care fac necesară îndepărtarea lor.

Tumorile sînt deosebit de dificil de extirpat, din cauza prelungirilor lor greu de atins; necesitatea exciziei totale poate să pericliteze existența segmentului respectiv, de aceea se preferă excizia seriată.

Limfangiomul, proliferare difuză a limfaticelor, de cele mai multe ori congenitală, dar manifestă clinic spre pubertate, este una din cauzele dezvoltării țesuturilor moi ale mîinilor. Pot să fie necesare ameliorări funcționale și cosmetice, prin excizia țesuturilor moi sclerozate prin îndelungata stază limfatică și refacerea structurilor osoase erodate.

Tumoarea glomică este situată, în marea majoritate a cazurilor, la mîini și la picioare, avînd predilecție pentru patul unghial. În jurul canalelor centrale anastomotice se grupează o masă de celule glomice, din acestea dezvoltîndu-se tumoarea glomică.

Tratamentul este chirurgical: excizie.

Glomusul normal neuromioarterial este un sistem anastomotic specializat, a cărui funcție normală este de a controla circulația arteriovenoasă la nivelul degetelor și de a regla temperatura locală și generală a corpului.

Mixomul, formă de sarcom al țesuturilor moi, crește relativ lent, nu pare să dea metastaze, dar prin infiltrație insidioasă este deosebit de dificil de extirpat în totalitate. Cînd se fac excizii iterative pot să apară grave tulburări regionale.

Fibrosarcomul este rareori întîlnit la mînă, ceva mai des la antebraț, uneori în regiunea unei vechi leziuni postcombustionale sau pe o arie de fibroză după iradiere. Constituit din benzi sinuoase de țesut fibros, dar și prin mari aglomerări de fibrocite, formele bine diferențiate histologic sînt invazive local.

Liposarcomul este o tumoare malignă cu celule lipoblastice care constituie, într-o oarecare măsură, o grăsime „embrionară". Rareori apare la mînă.

Rabdomiosarcomul și *sarcomul sinovial* pun probleme și mai dificile de tratament (diagnosticul se face esențialmente prin examen anatomopatologic), de cele mai multe ori numai amputația la mare distanță de sediul tumorii sau dezarticulația segmentului proximal dînd șanse de supraviețuire.

Tumorile nervilor periferici la mînă trebuie deosebite de pseudotumorile posttraumatice (nevroame) care apar la locul de lezare sau de secționare a unui nerv. Există întotdeauna nevroame la bonturi, care constau într-o proliferare a tuturor elementelor nervului. Sensibilitatea la atingere și durerea spontană pot să fie notabile, mai ales dacă nevromul este prins într-un țesut cicatriceal. Se întîlnesc:

— *neurofibromul* (neoplazie benignă a țesutului nervos care include toate elementele histologice ale nervului); este neîncapsulat, solitar

sau în legătură cu boala Recklinghausen; leziunile asociate, induse direct sau indirect prin proliferare neurofibrilară în țesuturile cutanat, subcutanat, scheletic, vascular, articular, pot să ducă la supracreșterea segmentului sau chiar a extremității în întregime; extirparea este obligatorie la aceste cazuri, putînd surveni malignizări (din păcate, structura difuză și necapsulată face imposibilă excizia fără rezecția segmentară a nervului, urmată de sutură sau, la nevoie, de grefă nervoasă);

— *proliferarea perinervului (schwannomul)*: nervul median sau nervul cubital, mai rar amîndoi la aceeași mînă, dau naștere mîinii gigante, care apare în teritoriul unuia dintre cei doi nervi. În faza în care se prezintă pacientul, au avut loc deja creșterea degetelor și a țesuturilor moi deservite (de data aceasta) de nerv. La operație se constată un nerv, începînd de la antebraț, mult mărit în diametru, de 2—3 ori față de normal, dimensiune care crește de la proximal spre distal. Operația constă în disecția nervului longitudinal, îndepărtarea „tecilor" și a țesutului „parazitar" grăsos. După acest timp operator lungimea nervului „crește" considerabil. În al 2-lea timp se fac operații de redimensionare a degetelor.

II.5.20.3. TUMORILE OASELOR ȘI ALE CARTILAJELOR

Elementele scheletice ale mîinilor sînt în număr mare față de oasele corpului în general, dar masa lor este redusă. Incidența tumorilor oaselor și a celor cartilaginoase este mică, existînd poate excepția encondromului.

Encondromul este o tumoare cartilaginoasă benignă care apare în interiorul oaselor lungi ale mîinii, de două ori mai frecvent în falange decît în metacarpiene. Poate să debuteze clinic prin apariția tumorii propriu-zise — uneori sensibilă — sau printr-o fractură patologică. Relativ marea incidență a acestei tumori la mînă pare să țină de originea congenitală a resturilor de cartilaj, sechestrate intraosos în cursul dezvoltării multiplelor articulații ale mîinii și ale degetelor.

Tratamentul este conservator și chirurgical. Îndepărtarea completă a țesutului tumoral prin chiuretaj sau rezecție osoasă, poate să fie urmată, imediat, de reconstrucția prin umplere a cavității cu fragmente de spongioasă sau prin grefă osoasă imediată.

Osteomul osteoid se manifestă prin dureri, mai ales nocturne. El este mai frecvent la falange decît, în ordine, la carp și la metacarp. Anatomopatologic, tumoarea are o arie limitată de proliferare anarhică osoasă, cu trabecule osteoide și organizare osoasă variabilă, eventual calcifiere.

Îndepărtarea completă a acestei zone (denumită *nidus*) printr-o excizie în bloc în osul sănătos din jur, urmată de grefă osoasă imediată, rezolvă durerea și constituie tratamentul radical al tumorii.

Sarcomul osteogenic este deosebit de rar întîlnit la mînă (situat la falange și la metacarpiene) și prezintă caracteristica radiologică de distrucție osoasă. Spre deosebire de gravitatea acestei tumori în localizările sale în afara mîinii, la acest nivel tratamentul chirurgical corect conferă o supraviețuire destul de îndelungată (Carroll — 1957; Drompp, 1961).

Tumoarea cu mieloplaxe este foarte neobișnuită la mînă, dar poate să fie întîlnită în oasele carpului. Are o evoluție îndelungată, torpidă, dar uneori poate să devină și invadantă, metastazantă.

Se practică excizia chirurgicală (este preferabilă chiuretajului), urmată de grefă de spongioasă osoasă.

II.5.20.4. TUMORILE METASTATICE

Tumorile metastatice ale mîinii prind, în toate cazurile, falangele distale și, eventual, pe acelea proximale și metacarpienele. Peste 50% din metastaze provin din carcinoame primitive pulmonare, altele prin metastazare sistemică avînd ca punct de plecare un cancer : mamar, parotidian, intestinal sau genitourinar. În aceste cazuri, și mai ales atunci cînd neoplasmul primitiv nu este cunoscut, există primejdia unei indicații de incizie a unei metastaze falangiene osteodistructive, cu aspect inflamator datorită confuziei cu o infecție pulpară.

II.5.21. REFACEREA FUNCȚIEI DE PREHENSIUNE A MÎINII

Mîna ridică specialistului probleme extrem de complicate, mai ales cînd trebuie refăcută funcția sa de bază : prehensiunea.

Complexitatea rezultă din cîteva motive :

— planul tactic și planificarea operațiilor trebuie să țină seama de foarte numeroși factori, atît de mulți și diverși, încît el constituie o efectivă creație originală a chirurgului în raport cu situația concretă ;

— realizarea tehnică necesită un tratament special, răbdare, imaginație, perseverență, un stil atraumatic desăvîrșit și condiții de dotare adecvate, exigențele acestui criteriu fiind în rapidă creștere.

Sînt utile deci, sintetizarea problemelor tactice generale și punerea lor la îndemîna chirurgului care tratează mîna traumatică în urgență (sau îndrumă sechela la specialist), precum și a specialistului care reface prehensiunea.

Este necesară precizarea succintă a unor concepte fundamentale :

— exigențele diverselor activități și gama de performanțe funcționale ale mîinii determină noțiunile de funcție brută și funcție de finețe — respectiv prehensiunea brută și aceea de finețe.

Funcția brută permite mîinii să execute prehensiuni simple, fie sub formă de cîrlig, fie sub formă de pensă : laterală police-index sau pulpară față de 1—2 degete ; poate să deplaseze obiecte mici ; nu poate să manevreze și să dirijeze cu îndemînare instrumente cu care să se realizeze mișcări de finețe. Această funcție se pretează pentru unele prehensiuni grosiere (cărăușie, folosirea unor unelte simple — lopată, sapă) sau chiar pentru manevrarea unor comenzi simple, ca diverse manete, mai ales cînd sensibilitatea nu este abolită. Forța însă trebuie să fie suficientă.

Funcția de finețe permite mîinii realizarea unor performanțe superioare, fiind compatibilă cel puțin cu : scrisul, folosirea instrumentelor de finețe, îndeplinirea funcției de explorare, corespunzînd deci exigențelor activității din societățile moderne. De remarcat că la această funcție un minus de rază din seria 2—5, mai ales a ultimelor două, este adeseori acceptabil, însă absența sensibilității este incompatibilă cu funcția de finețe, lipsa aferențelor nepermițînd realizarea complexului informație-efector și deci, orientarea și dozarea activității musculare (integritatea mușchilor interosoși ai mîinii). Funcția de finețe implică, obligatoriu, posibilitatea de realizare a pensei pulpă-pulpă sensibile, de amploare și forță convenabile față de minumum 2—3 degete din seria 2—5. În sfîrșit, nu trebuie să se uite că prehensiunea este de fapt un act extrem de complicat și reducerea pensei la un braț cvasifix (degetele al 2-lea, al 3-lea sau al 4-lea) și unul mobil (de regulă policele) este admisibilă doar atunci cînd trebuie să ne mulțumim cu minimum. La prehensiunea normală — la care participă întreaga mînă — concură numeroși alți factori, datorită cărora se realizează o mare diversitate de mișcări : lățimea paletei metacarpiene, bolta metacarpiană, stabilitatea carpului, forța extrinsecilor, integritatea intrinsecilor ;

— o a doua problemă care trebuie precizată este constituită de criteriile generale de fixare a obiectivului. Importanța, ponderea acestora în aprecierea situației locale și deciderea planului terapeutic, variază cu tipul de leziune, dar ele trebuie trecute în revistă întotdeauna.

În ceea ce privește situația locală, vor fi clarificate următoarele : mutilarea anatomică ; deficitul funcțional ; starea structurilor restante ; inervația și șansele refacerii sale ; dacă mîna este cea dominantă sau secundară (dreapta sau stînga).

Relativ la conjunctura generală, se vor avea în vedere : vîrsta, starea socială, ocupația, echilibrul psihic, veleitățile de refacere funcțională sau anatomică, șansele de a colabora cu chirurgul, criteriile estetice.

Deoarece funcția de prehensiune este cea mai elementară dintre funcțiile mîinii și prehensiunea de tip pensă pulpară este cea mai elementară funcție de finețe, există o justificare evidentă de a se considera această problemă ca fiind problema centrală a chirurgiei reparatorii a mîinii. Rezolvarea — în funcție de situația de fapt și de priceperea chirurgului — va putea realiza refacerea acestei funcții într-un anumit grad, care se va situa undeva, în zona largii game, între funcția brută și funcția de finețe. Scopul chirurgului trebuind să fie realizarea pensei normale, în cele de mai jos se vor face referiri mai ales la acest tip de prehensiune, celelalte tipuri rămînînd niște soluții de nevoie.

Problematica rezolvării acestui deziderat diferă după tipul de leziune anatomofuncțională, ceea ce obligă la o analiză diferențiată, axată pe următoarele trei situații : mîna cu anomalii congenitale, mîna spastică și mîna mutilată traumatic sau combustional.

Înainte de a se analiza principalele eventualități, trebuie subliniate cîteva aspecte generale : rolul mîinii în dezvoltarea generală a individului este cunoscut și dovedit, printre altele, prin evoluția extrem de lentă a copiilor care nu se pot servi de mînă ; la înapoierea dezvoltării lor psihice se adaugă ulterior organizarea complexelor, pe măsură ce copilul crește. Această situație obligă pe chirurg să refacă funcția de prehensiune, pre-

cum și un minimum de aspect, convenabil, spre a obține un membru pe care copilul să-l poată folosi efectiv, fără să-l ascundă. Pe de altă parte însă, vîrsta copilăriei nu se pretează la operații complicate — imposibilitatea sau marea dificultate de a colabora — și nici la operații definitive, din cauza alterării continue a rezultatelor în cursul creșterii.

Se naște astfel o problemă delicată de tactică : pe de o parte chirurgul trebuie să intervină, pe de altă parte trebuie să amîne cît mai mult operațiile reparatorii. Rezultă deci că, analizînd fiecare caz în parte — atît ca problematică locală, cît și ca dezvoltare generală — trebuie să se recurgă la soluții tehnice de maximă eficiență, dar să nu se tindă la soluții definitive, atunci cînd această atitudine reclamă operații complicate. Momentul trebuie ales după criteriul de a amîna cît mai mult, nu însă atît încît dezvoltarea copilului să înceapă să aibă de suferit. În general, la 2—3 ani — în anomaliile grave — și la 4—5 ani, deci înaintea școlii — în mutilările mai ușoare — trebuie rezolvate problemele elementare de prehensiune și aspect.

Desigur, prezența anomaliilor, situație frecventă, necesită o conduită tactică extrem de judicioasă. Pentru a nu greși, chirurgul va trebui să aibă permanent în vedere că trebuie făcut tot ce este posibil, dar cu mijloace cît mai simple, spre a nu împiedica dezvoltarea ulterioară normală locală și generală. Deci, este obligatoriu să se creeze prehensiunea tip pensă de finețe, exigențele estetice fiind însă satisfăcute atît cît să nu creeze complexe. În perioada creșterii, urmează să fie rezolvate atît problemele estetice, cît și eventualele perfectări funcționale, ori de cîte ori va apărea necesitatea. În sfîrșit, nu trebuie omis faptul că funcția de prehensiune de finețe nerefăcută (sau necreată) la începutul dezvoltării (3—5 ani) nu va mai putea fi realizată ulterior — nu atît din cauze tehnicoanatomice, cît, mai ales, ca urmare a imposibilității realizării unei coordonări nervoase corespunzătoare.

Problemele complicate pe care le ridică *mîna spastică* sînt datorate faptului că indivizii pot să prezinte grave și variate leziuni neuropsihice, ridicîndu-se astfel întrebarea dacă este indicată supunerea bolnavului, care este un infirm psihomotor, unor operații multiple și cu rezultate dubioase ; aceasta, cu atît mai mult, cu cît toți specialiștii sînt de acord asupra importanței cooperării cu bolnavul.

În general deci, indicația chirurgicală vizînd un rezultat funcțional acceptabil — prehensiunea, în primul rînd — are în vedere bolnavul tînăr, cu o inteligență acceptabil dezvoltată, cu voința de a coopera, cu sensibilitatea mîinii prezentă. Categoriile mai puțin apte reeducării pot să beneficieze eventual — dacă le solicită expres — de operații mai simpliste de readucere a mîinii în poziții nestînjenitoare, nedezagreabile pentru cei din jur, fără însă a avea pretenții funcționale.

Dificultățile tehnice legate de realizarea unei mîini funcționale au generat extrem de numeroase procedee. În momentul de față au fost eliminate o serie de opinii învechite, în sensul că în general se consideră ca fiind necesară o exigentă triere a bolnavilor și că operațiile nu trebuie să constea în anularea unor funcții, ci să dirijeze dinamica în sensul echilibrului și al funcției active. Deci operațiile de tip neurotomii au fost abandonate, deoarece ele nu pot să aibă un caracter selectiv și duc, în cazurile „reușite", la mîini insensibile și nefuncționale. Pentru stabilirea unui plan

terapeutic corect, trebuie executată o analiză extrem de amănunțită a stării elementelor anatomice, a teritoriilor spastice, a articulațiilor, a sensibilității.

În general, etapele chirurgicale trebuie să fie despărțite de lungi perioade de adaptare și de verificare a adaptabilității bolnavului, concluziile putînd să determine abandonarea planului terapeutic.

De mai mulți ani, practicăm *fixarea* articulațiilor care permit instalarea pozițiilor vicioase ale mîinii și ale degetelor, pornind dinspre proximal spre distal.

Astfel, prin broșe trasate în „X" sau trecute longitudinal prin două articulații, obținem blocarea în poziție corectă a pumnului sau a razelor digitale interesate, contractura nemaiputîndu-se produce. Menținem imobilizarea 3 săptămîni, după care se obține o redoare articulară care realizează o ameliorare a funcției mîinii. În acest mod, cu o intervenție minimă se obține un rezultat funcțional și estetic satisfăcător.

Spre deosebire de celelalte conjuncturi, *în cazul mîinii traumatice* există obligația să se vizeze refacerea funcției de prehensiune, așa cum fusese înainte de accident, fiind vorba de o funcție la care bolnavul fusese adaptat, adeseori cu un mare grad de rafinament.

Așadar, refacerea prehensiunii trebuie realizată într-un timp cît mai scurt, pentru ca pierderea complicatelor coordonări nervoase și modificările aparatelor dinamice și ale axului osteoarticular să fie cît mai mici și deci recuperarea, cît mai ușoară și mai completă. De asemenea trebuie precizat că, în funcția de prehensiune de finețe, implicînd întregul ansamblu al mîinii, trebuie conservate și refăcute cît mai multe elemente (și mai ales sensibilitatea). Rezultă deci că toate actele pe care chirurgul le face, începînd din urgență, vor determina condițiile în care va trebui să refacă prehensiunea.

Aici am vrea să amintim doar nevoia reconstrucției degetelor și în primul rînd a policelui și cîteva proceduri.

Refacerea policelui este indispensabilă pentru o funcție corectă a mîinii. Dimensiunile neopolicelui trebuie stabilite în raport cu lungimea celorlalte degete.

Dacă 1/3 din falanga I a policelui este conservată atunci adîncirea spațiului I comisural este operația de elecție. Dacă degetul al 2-lea a fost „scurtat" sau traumatizat, mai ales atunci cînd articulația trapezometacarpiană a policelui este intactă se „trece" degetul al 2-lea (1/2 metacarpiană+falanga I sau falanga I și a II-a) pe bontul policelui, operație denumită „policizarea indexului".

Dacă raza I lipsește total se poate muta degetul al 4-lea (mai rar al 3-lea) și transforma în deget 1. Această operație dă și avantajul creării unei eminențe tenare.

În sfîrșit, și de obicei operația pe care o acceptă pacienții cel mai ușor, deși este cea mai lungă ca realizare, întrucît presupune mai mulți timpi operatori, este formarea degetului dorit dintr-un lambou pediculat Filatov (timpul I), modelarea și introducerea unui grefon osos — o parte din scheletul degetului al 2-lea de la picior, sau o porțiune de coastă despicată (timpul al II-lea) și, eventual, „resensibilizarea" lui prin transferul unui lambou inervat.

În prezent, cînd microchirurgia a devenit o specialitate bine pusă la punct, în refacerea degetelor se folosește transferul liber al degetului 1 sau al 2-lea, sau, și 1 și al 2-lea, cînd este nevoie, de la picior la mînă, efectuîndu-se sutura sub microscop a vaselor, a nervilor și a tendoanelor. Rezultatele sînt net superioare. De asemenea, în chirurgia de urgență, cînd pacientul ajunge la specialistul de microchirurgie, se poate practica replantarea degetelor amputate și în primul rînd a policelui.

II.5.22. PROBLEMELE RECUPERĂRII CHIRURGICALE A MÎINII

Trebuie amintit că, la mînă, nu există leziune mare sau mică, din punctul de vedere al pacienților și că leziuni aparent minore, netratate sau al căror tratament s-a soldat cu eșec, pot să aducă grave prejudicii funcționale reale, însoțite de traume psihice de multe ori de netratat; pe de altă parte, leziuni definitive din punct de vedere morfologic, compatibile cu o funcție normală a mîinii (de exemplu : amputația unei falange la degetul al 4-lea, la muncitori fără calificare deosebită), sînt uneori greu tolerate de pacient, determinînd veritabile tulburări de comportament. Aceste sublinieri sînt de natură să ilustreze că, în recuperarea mîinii, psihicul pacientului are un rol deosebit, indiferent de dimensiunea reală a daunelor. Avînd în vedere că, pentru o funcție normală a mîinii sînt necesare existența și integritatea tuturor formațiunilor și structurilor mîinii, este evident că deteriorarea unui singur element funcțional poate să antreneze deteriorarea funcției acelora rămase indemne, situațiile create (socotite drept complicații secundare) devenind probleme mai greu de rezolvat decît leziunea inițială (de exemplu : ruperea aponevrozei extensoare la nivelul articulației interfalangiene proximale și netratarea ei la timp, conduc la o leziune asociată gravă a întregului deget, însoțită de diformitate definitivă, impotență funcțională, durere și aceasta cu atît mai mult, cu cît degetele erau mai folosite de pacientul respectiv).

Din punctul de vedere al posibilităților de recuperare, se disting trei categorii bine definite :

1. Afecțiunile dobîndite, care pot să fie, la rîndul lor, subîmpărțite în 3 categorii specifice :

— traumatisme, cu sechele consecutive și cu cortegiul lor de probleme reparatorii ;

— boli cronice inflamatorii și degenerative (reumatism, tuberculoză, boală Dupuytren și alte colagenoze) etc., cu etiologii deosebite, dar cu evoluție lungă și cu sechele definitive, compatibile cu un grad de funcționalitate păstrată, dar cu necesități terapeutice permanente ;

— sechele ale supurațiilor, la care problemele recuperării depind de elementele rămase neafectate și de posibilitățile lor de compensare.

2. Malformații congenitale.

3. Amputații și mutilări.

Este de amintit că, pentru posibilitățile și rezultatele tratamentului de recuperarea la mîna traumatizată, este importantă durata timpu-

lui scurs de la accident pînă la instituirea procedurilor reparatorii. Şi aceasta nu numai din punctul de vedere al funcţionalităţii stricte a segmentului — funcţionalitate a cărei recuperare este de altfel de importanţă covîrşitoare prin ea însăşi, ci şi din punctul de vedere al excluderii (parţiale sau totale) a uneia sau a mai multor abilităţi funcţionale, din centrii corticali.

De asemenea, trebuie să amintim ca fiind foarte important, momentul biologic al bolnavului, în raport cu boala sau cu procesul de dezvoltare. Este evident că tratamentul „recuperator" (chirurgical) care împietează asupra dezvoltării scheletului la copil, reprezintă de fapt un eşec, după cum la fel este considerată instituirea prea precoce a procedurilor reparatorii în : supuraţiile mîinii, tuberculoză, reumatism, nevrite şi polinevrite sau afecţiuni virotice, toxice sau autoimune ale aparatului nervos sau ale mîinii însăşi. Nu se poate vorbi de complex terapeutic recuperator în perioada de stare a acestor boli, cînd imobilizarea poate să fie obligatorie şi cînd orice acţionare locală poate să întreţină sau poate să amplifice fenomenologia bolii de bază.

În fine, tot atît de important pentru viitorul capacităţii productive a individului este momentul profesional al accidentării. Nu aceleaşi vor fi rezultatele sociale ale recuperării şi viitorul profesional al individului, dacă acesta a fost infirmizat înainte de învăţarea unei depinderi productive, dacă a fost accidentat în timp ce învăţa o meserie sau dacă a fost accidentat după intrarea în automatism a deprinderii profesionale.

Funcţia globală a mîinii este caracterizată prin posibilitatea de a apuca (prehensiunea), posibilitatea de detectare senzorială (sensibilitatea), posibilitatea de explorare a spaţiului (gnozia) şi, cea mai rar amintită, prin posibilitatea de expresie —, funcţia socială în care conservarea aspectului estetic al mîinii este esenţială la categorii întregi de pacienţi. Din acest motiv, bolnavul cu sechele ale mîinii este aproape de regulă un deficient motor şi un deficient senzorial şi, nu de puţine ori, un deficient psihic, prezentîndu-se ca un handicapat sau, în cel mai fericit caz, ca un dezadaptat social în activitatea de producţie şi în relaţiile cu societatea. Aceasta cu atît mai mult, cu cît daunele nu se limitează numai la cei doi poli ai funcţiei — mîna şi creierul — ci afectează funcţional obligatoriu şi lezional destul de frecvent, şi celelalte segmente şi articulaţii ale membrului (sindroamele dureroase umăr-mînă care pot să meargă pînă la intensităţi şi tonalităţi cauzalgice).

Desigur, refacerea şi recuperarea mîinii înseamnă rezolvarea daunelor tuturor funcţiilor enumerate mai sus, dar obiectivele de refacere şi de recuperare vor fi adaptate în raport cu realitatea obiectiv-existentă, cu starea psihică a bolnavului, cu vîrsta, cu profesiunea.

Reducînd la cea mai simplă expresie, trebuie asigurate funcţia de prehensiune şi lipsa oricărei jene dureroase în exercitarea acestei funcţii. Această foarte simplă expresie subînţelege însă un mare complex funcţional : prehensiunea implică trei modalităţi mari (de forţă, de precizie sau de fineţe şi grosieră), necesitînd fiecare integritatea funcţională a cîte unuia sau mai multor elemente specifice şi implicînd integritatea motorie, senzitivă, precum şi supleţea şi mobilitatea elementelor de suport şi de acoperire. „Prehensiunea este pentru chirurgul mîinii ceea ce este vede-

rea pentru chirurgul ochiului“ — spunea Littler — și această sentință exprimă cît de pretențioase sînt recuperarea și reabilitarea funcțională a mîinii.

Minimum de prehensiune presupune prezența a cel puțin două elemente oponente, cu mobilitatea a cel puțin unuia dintre ele și cu sensibilitatea ambelor.

În cursul tratamentului recuperator, atingerea unui obiectiv înseamnă, de multe ori, nu numai pentru pacient, ci și pentru medicul însuși, fixarea obiectivelor imediat următoare, din punctul de vedere al complexității. Această evoluție permanentă a obiectivelor, în complexitatea lor progresivă, caracterizează activitatea medicală de restabilire a funcției mîinii.

Teoretic și general, există patru mari grade de obiective, dictate evident de situația locală, de daunele centrale, de temperamentul, de voința și de mobilitatea intelectuală a bolnavului și de resursele recuperatorii, dar fiecare reprezentînd un progres față de situația anterioară; de la minim la complex, acestea sînt:

— obținerea unei nondependențe fizice, adică a unui grad de reintegrare socială;

— obținerea unei readaptări profesionale, prin care mîna să se miște și care să permită un grad de activitate productivă, grad insuficient însă pentru desfășurarea profesiunii anterioare;

— obținerea unei readaptări profesionale, prin care mîna să lucreze activ și care să permită reinserarea în aceeași funcție;

— obținerea unei reabilitări integrale, prin care mîna să învețe să fie capabilă să efectueze și activități mai rafinate decît cea profesională și în care bolnavul să fie readaptat la efort.

În cadrul recuperării, pentru stabilirea strategiei tratamentului și în urmărirea rezultatelor, sînt de o covîrșitoare importanță diagnosticarea ireproșabilă a leziunii, evaluarea cît mai precisă a posibilităților de compensare a elementelor indemne și, în fine, cît mai corecta evaluare funcțională a mîinii deficiente.

Deși se poate discuta asupra ordinii obligatorii în abordarea restaurării diverselor țesuturi în toate cazurile, posibilitatea refacerii și recuperării lor, deci a mișcării finite a acestor elemente, este condiționată, *sine qua non,* de prezența unui tegument de bună calitate.

Recuperarea mîinii traumatizate începe cu profilaxia sechelelor, prin:

— asigurarea unui tratament primar corect, conservator, amplu reconstructiv și redus la minimum de timp;

— întreținerea mobilității și supleței articulațiilor (eventual rezolvarea redorii articulare), pînă la instalarea mișcărilor active (după refacerea motorie);

— evitarea complicațiilor tegumentare, pînă la refacerea continuității nervoase.

Dacă tratamentul de specialitate — atît cel de urgență, cît și cel al sechelelor — ar trebui asigurat de specialiști bine calificați și efectuat în condiții de lucru corespunzătoare, tratamentul de recuperare trebuie, de asemenea, condus de recuperatori specializați în problemele de patologie

a mîinii și efectuat de comun acord cu chirurgul care a operat. După cum nu există operații și indicații stas în toate cazurile, tot așa nu există procedură fizioterapeutică de rutină pentru fiecare caz, fiind necesară o conduită specială. *Dacă lipsa activității de recuperare este un păcat grav, excesul acesteia poate să fie fatal.*

Avînd în vedere gradul mare de sensibilitate și de inervare vegetativă a mîinii, particularitățile vascularizației ei, modul particular de vindecare a ei și tendința la invazii fibroase, *excesul de proceduri fizioterapeutice este totdeauna dăunător* (aplicarea röntgenterapiei la mînă este total contraindicată, consecințele fiind dintre cele mai grave — de la algii persistente și rebele la orice tratament, la necroze și degenerări maligne). Pentru aceasta sînt necesare nu numai calificarea chirurgilor în acest domeniu și dotarea tuturor serviciilor de chirurgie avînd acest profil cu cadre calificate, ci și instituirea unui control riguros asupra acestor servicii.

Tratamentul de recuperare a mîinii trebuie axat pe serviciile de chirurgie a mîinii, care trebuie să cuprindă în schema lor de organizare și funcționare (în afara chirurgilor specializați și a instrumentarului specific) :

— chinetoterapeuți recuperatori și instalații corespunzătoare ;

— anchetatori sociali de autoritate asupra condițiilor de reintegrare în muncă ;

— ateliere protejate, în care reîncadrarea în muncă să poată fi supravegheată.

Tratamentul recuperator începe cu diagnosticul de leziune și, evident, cu diagnosticul funcțional al specialistului, care stabilește strategia terapeutică generală. Chinetoterapeutul urmărește bolnavul, *care face singur mișcările,* după o tematică fixată dinainte și după o instruire temeinică ; medicul asistă și controlează efectuarea tratamentului, înregistrează rezultatele și modifică, eventual, tematica de mișcare în raport cu aceste rezultate. Această responsabilitate a bolnavului în reeducarea funcțională a mîinii sale este de importanță deosebită și pentru aceasta ea trebuie permanent controlată și îndrumată de medic, dar se face ore la rînd (în 24 de ore) și nu numai în 1/2 oră a vizitei la spital.

La încheierea etapei chinetoterapeutice se efectuează diagnosticul capacității de muncă și se evaluează șansele de progres în cadrul ergoterapiei ulterioare, care, la rîndul ei, reprezintă al doilea mare mijloc de recuperare a mîinii. Ancheta socială amănunțită a cerințelor și condițiilor profesiunii bolnavului și a responsabilității sale productive, atelierele protejate și supravegheate de medic, eventuala integrare în dispozitive speciale de muncă, în care bolnavul să lucreze cu maximum de securitate și cu un randament optim, și, în fine, instituirea chiar a regimului de muncă protejată, atunci cînd aceasta este indicată, vor reintegra maximal acest gen de handicapați, temporar sau definitiv.

În tratamentul de recuperare a mîinii, malformațiile congenitale ocupă o situație specială. Aici trebuie avut în vedere faptul că bolnavul care a început activitatea motorie (activitate care se dovedește, de multe ori, aproape integral compensată), și care s-a adaptat deci la malformația sa, poate fi grav compromis, dacă se operează numai de dragul operației. Oricît de corectă ar fi indicația standard și oricît de reușită operația, bol-

navul poate să devină un veritabil dezadaptat, un handicapat, în ciuda restituirii morfologice a defectului congenital. În aceste situații, ori se operează foarte precoce, înainte de integrarea motorie în mediu, ori nu se operează deloc (dacă se constată o compensare bună), ori se fac operații care permit, obligatoriu, ameliorarea. Tratamentul recuperator al malformațiilor mîinii este grevat de grave răspunderi și trebuie efectuat de cadre de înaltă calificare.

În decizia de reintegrare definitivă în muncă, diagnosticul capacității de muncă trebuie să țină seama, în primul rînd, de necesitățile profesiunii și numai în al doilea rînd de amplitudinea recuperării. Specialistul poate să observe o recuperare perfectă sau aproape perfectă a mîinii unui aviator, de exemplu, dar nu poate să avizeze dacă el poate să și conducă avionul. Aici intervin din nou tehnicianul specializat în ancheta socială și medicul specialist în problemele profesiunii bolnavului.

Integrarea în muncă trebuie făcută pe criterii științifice precise. Colaborarea dintre chirurg, chinetoterapeutul specializat, anchetatorul social și medicul specialist de profesiune, dotarea tehnică cu aparatură chirurgicală, cu aparatură de recuperare și protezare, manipularea inteligentă a dispozitivelor speciale de muncă, răspunderea și calificarea maximă oglindite în decizia de încadrare dată de comisiile de expertiză medicală a capacității de muncă, vor avea astfel ca urmare, o eficiență maximă în recuperarea mîinii.

Bibliografie

BARRON J. N., SAAD M. N. — The hand operative plastic and reconstructive surgery, Churchill Livingston, Edinburgh, London, Melbourne, 1980.

BOYES J. H. — Bunnell's surgery of the hand, Ediția a V-a.

CAMPBELL REID D. A., GOSSET J. — Mutilating injuries of the hand, Churchill Livingston, Edinburgh, London, New York, 1979.

* * * — Enciclopédie médico-chirurgicale, vol. IV.

KELIKIAN H. — Congenital deformities of the hand and forearm, London, Philadelphia, 1974.

LANDSMEER JOHAN M. F. — Atlas of anatomy of the hand, Churchill Livingston, Edinburgh, London, 1976.

III.

MEMBRUL PELVIAN

III.1. CENTURA PELVIANĂ ŞI ŞOLDUL

III.1.1. MALFORMAŢII CONGENITALE

III.1.1.1. MALFORMAŢII ŞI AGENEZII SACROCOCCIGIENE

Segmentul sacrococcigian al coloanei vertebrale, regiune supusă unor transformări embrionare multiple, prezintă numeroase şi variate malformaţii. Acestea par să fie datorate unor cauze malformative care deregleză procesul normal de regresiune caudală. O exagerare a acestui proces face ca reducerea numerică să depăşească ultimele 4—5 vertebre şi să intereseze, parţial sau total, vertebrele sacrococcigiene (normal, de la numărul de 38 de vertebre ale embrionului de 5 săptămîni, trebuie să se ajungă la 33—34 de vertebre ale fătului de 7 luni). Tulburările precoce care intervin la nivelul punctelor de osificare ale pieselor sacrate schimbă, mai mult sau mai puţin, morfologia regiunii, dar marea majoritate a acestor anomalii rămîn fără urmare, fiind recunoscute numai acelea care se însoţesc de tulburări patologice. Plecînd de la malformaţia majoră — agenezia sacrococcigiană totală —, rar întîlnită, şi trecînd printr-o serie de forme intermediare ca gravitate, se ajunge pînă la formele uşoare ale unor asimetrii parţiale de sacru, care vor interesa mai mult sau mai puţin statica.

Tulburările patologice care se asociază anomaliilor sacrate pot să cuprindă organele pelviene, perineul şi plexul sacrat. În această categorie intră o parte din malformaţiile anorectale, malformaţiile aparatului urinar şi tulburările nervoase de tip sfincterian sau acelea care dau deformaţii articulare : picior strîmb, genunchi recurbat, subluxaţii şi luxaţii de şold.

Anatomoclinic, se disting următoarele forme :

— agenezia sacrococcigiană totală, care face ca oasele iliace să vină în contact, strîmtorînd cavitatea pelviană (fig. III.1 și III.2). Este o malformație gravă, însoțită de atrofii și deformații ale membrelor pelviene și de tulburări sfincteriene ;

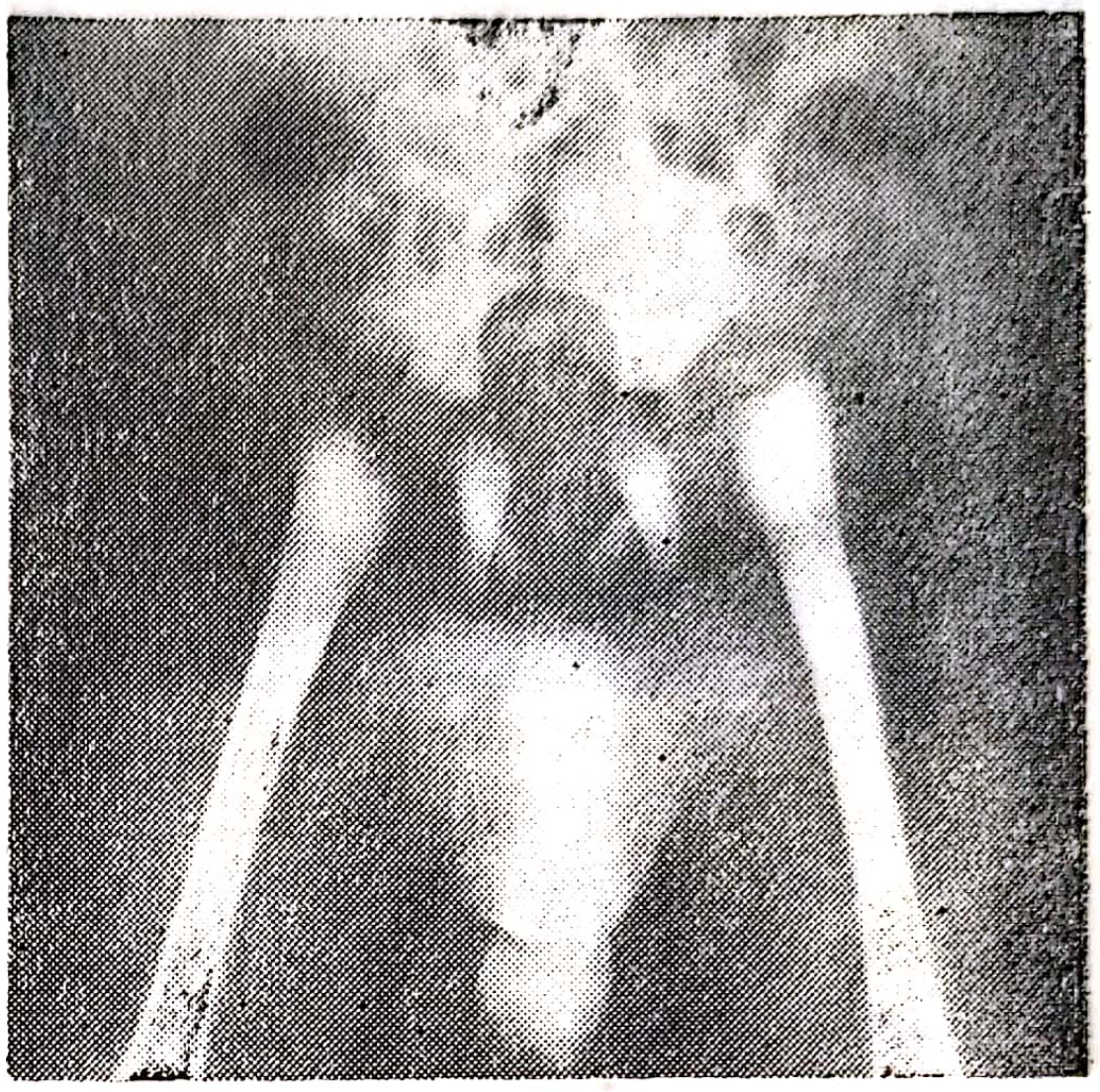

Fig. III.1. — Agenezie sacrococcigiană totală, cu oase iliace în contact : strîmtorare marcată a bazinului ; luxație de șold teratologică bilaterală ; incontinență de urină și de materii fecale.

Fig. III.2. — Același bolnav de la fig. III.1, cu agenezie totală a sacrului ; ultima vertebră lombară se sprijină pe aripile iliace, care vin în contact.

— agenezia sacrococcigiană subtotală, realizată de lipsa coccisului și a ultimelor 2—3 vertebre sacrate (fig. III.3 și III.4), a fost studiată de Achard, Foix și Manzon, care au descris sindromul distrofiei crurovezicofesiere. Clinic, există o atrofie a fesierilor („oameni fără fese" — observație aparținînd lui Foix) și a mușchilor gambei, la care se asociază o incontinență de urină și, uneori, și de materii fecale ;

— dismorfoza parțială a vertebrelor sacrate, sub forma unei hemiatrofii multivertebrale, poate să realizeze un bazin oblic ovalar. Tot aici intră lombalizările primei vertebre sacrate sau sacralizările ultimei vertebre lombare, complete sau incomplete, pe seama cărora sînt puse de multe ori un lumbago sau o sciatică.

Dintre agenezii, cele cu tulburări nervoase sînt cele mai grave, neavînd rezolvare terapeutică. În dismorfozele parțiale, fixarea sacrului la osul iliac poate să evite apariția deformărilor grave de coloană vertebrală.

Scanned with OKEN Scanner

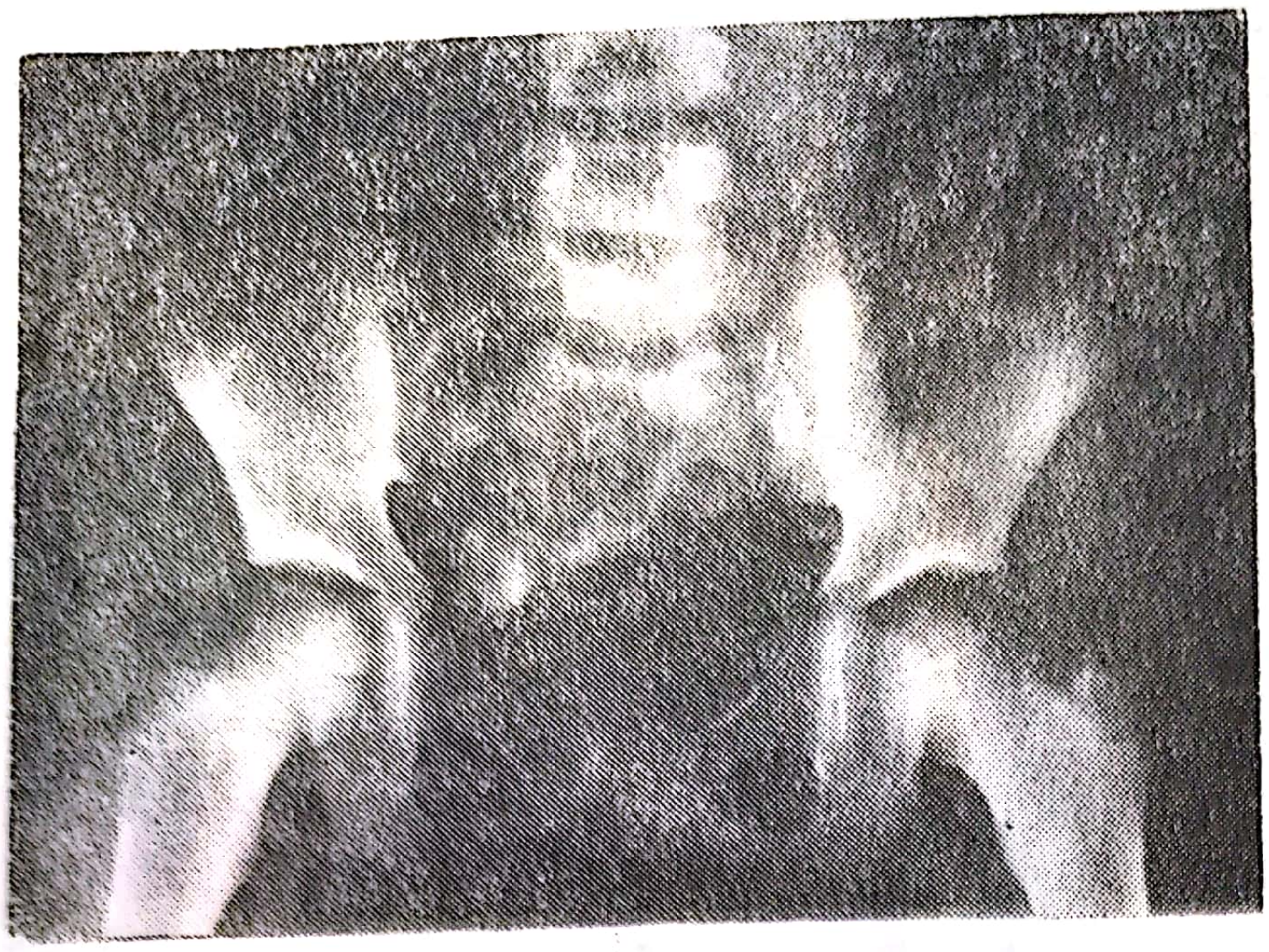

Fig. III.3. — Agenezie sacrococcigiană subtotală, cu vezică neurogenă.

Fig. III.4. — Același bolnav de la fig. III.3, cu agenezie sacrococcigiană subtotală; vezică neurogenă și reflux vezicoureteral stîng.

III.1.1.1.1. MALFORMAȚII COCCIGIENE

• *Agenezia parțială sau totală a coccisului* este o descoperire radiologică.

• *Devierile coccigiene* mai importante sînt: orientarea îndărăt, care realizează coccisul vertical, cu aspectul inestetic al unei cozi scurte, dar proeminente, în vreme ce orientarea anterioară realizează coccisul îndoit, dureros, care determină o coccigodinie supărătoare, în special cînd bolnavul se așază. Rezecția coccisului aduce vindecarea pentru ambele devieri.

Scanned with OKEN Scanner

III.1.1.2. MALFORMAŢIA LUXANTĂ ŞI LUXAŢIA CONGENITALĂ DE ŞOLD

Luxaţia congenitală de şold, aşa cum este cunoscută clasic, se întîlneşte extrem de rar la nou-născut, dar atunci cînd apare mai tîrziu, la sugar sau la copilul care începe să meargă, este pregătită de o displazie congenitală a şoldului respectiv, displazie care a primit denumirea de „şold luxabil" sau de „malformaţie luxantă de şold".

Luxaţia propriu-zisă este o consecinţă a displaziei şi apare ca o complicaţie a acesteia, mai curînd sau mai tîrziu după naştere. Leziunile displazice ale părţilor moi şi ale scheletului, leziuni care, din punct de vedere anatomofuncţional înseamnă o adaptare imperfectă a componentelor articulare ale şoldului, îşi au un corespondent clinic şi radiografic care permit depistarea lor precoce. Deşi în două treimi din cazuri aceste leziuni pot să evolueze favorabil spontan, rămîne cealaltă treime, la care numai aplicarea unui tratament adecvat va permite dezvoltarea corectă a şoldului, prevenind astfel apariţia luxaţiei.

De la început trebuie arătat că în tratamentul luxaţiei constituite nu mai pot fi obţinute aceleaşi rezultate foarte bune, ca atunci cînd diagnosticul şi tratamentul s-au făcut în perioada de displazie luxantă, de preluxaţie. Dimpotrivă, instituirea în faza de boală luxantă a unui tratament relativ uşor de aplicat, permite displaziei să se amelioreze, să se vindece, evitîndu-se astfel producerea luxaţiei, cu toate consecinţele negative pe care poate să le aibă asupra dezvoltării şoldului.

Studiul rezultatelor tardive obţinute în luxaţia congenitală de şold tratată la o vîrstă mai înaintată, după ce copilul a început să meargă, a arătat imperfecţiunea atît a tratamentului ortopedic clasic (reducerea ortopedică după metoda Pacci-Lorentz), cît şi a celui chirurgical. Alterările cotilului şi ale capului femural (osteocondrita postreducţională), cu urmările lor grave pentru dinamica articulară, au demonstrat, o dată mai mult, necesitatea depistării precoce a şoldului luxabil şi a tratamentului aplicat în faza de displazie.

Pentru cazurile diagnosticate mai tîrziu, în faza de luxaţie, tratamentul modern înseamnă o reducere progresivă a luxaţiei, prin extensie continuă (se evită astfel tulburările circulatorii care duc la osteocondrită), înlăturarea chirurgicală a obstacolelor care se opun uneori reducerii şi, dacă este cazul, corectarea prin osteotomie a antetorsiunii exagerate a gîtului femural. În felul acesta, dezvoltarea ulterioară şi funcţia articulaţiei pot să fie făcute în condiţii mai bune, evitîndu-se apariţia insuficienţelor de cotil, a subluxaţiilor şi a artrozelor, atît de frecvent întîlnite după aplicarea tratamentului clasic.

În afara acestei categorii de luxaţii, care apare ca o consecinţă a displaziei luxante şi care sînt de departe cele mai numeroase, foarte rar se întîlnesc şi copii care se nasc cu unul sau cu ambele şolduri luxate. Acestea sînt aşa-zisele luxaţii teratologice, care se datoresc unor malformaţii grave, survenite înainte de luna a IV-a. În sfîrşit, în cadrul artrogripozei, odată cu redorilor articulaţiilor mari, pot să fie constatate şi luxaţii congenitale de şold, luxaţii care pun probleme speciale de tratament.

Scanned with OKEN Scanner

Etiologie. Luxația congenitală de șold se întîlnește într-o proporție care variază foarte mult după țări și regiuni, fiind cuprinsă între 0,3 și 3‰ din totalul populației. Aceste procente sînt valabile numai pentru rasa albă ; la rasa galbenă și la rasa neagră, luxația congenitală de șold se observă în mod cu totul excepțional.

În Europa, cele mai multe cazuri de luxație congenitală se întîlnesc în Franța (3‰), în Italia (2‰) și în Germania ; este întîlnită cu frecvență medie în răsăritul Europei și mult mai rar în Anglia și în țările nordice. Aceasta face ca proporția luxațiilor congenitale de șold să varieze în diferite statistici între 1 și 3%, față de celelalte afecțiuni ortopedice.

Displazia luxantă se întîlnește mai frecvent decît luxația congenitală. Căutată sistematic la toți nou-născuții dintr-o maternitate, a fost găsită într-o proporție de 9‰, adică de trei ori mai frecventă decît la copiii care ar putea să facă o luxație congenitală de șold (3‰). Aceasta înseamnă că două treimi dintre displazii evoluează spontan către vindecare. Cum nu se poate preciza care dintre aceste șolduri se vor vindeca spontan, metoda tratamentului prin imobilizare preventivă prezintă inconvenientul de a imobiliza sistematic un număr mai mare de sugari decît acela care desemnează pe cei care sigur vor face luxația. Acest inconvenient rămîne însă minor în comparație cu avantajele metodei de prevenire a luxației, purtarea unei atele de abducție fiind ușor suportată de sugari.

Localizarea unilaterală este cea mai frecvent întîlnită. Afecțiunea predomină la fete ; în statistica Clinicii de Chirurgie și Ortopedie Infantilă din București ele reprezintă 84% dintre cazurile tratate.

Caracterul ereditar al luxațiilor congenitale este cunoscut de multă vreme, putînd să ajungă, în linie directă, pînă la 6—7%. Ereditatea familială colaterală se întîlnește de două-trei ori mai frecvent.

Uneori, luxația apare la copii multimalformați.

Patogenie. Oprirea sau întîrzierea în dezvoltarea șoldului, datorată unui factor genetic, malformativ, care determină la nivelul acestei articulații condiții mecanice speciale, explică cel mai bine posibilitatea de apariție a unei luxații. Este meritul lui Le Damany de a fi arătat că, dintre toate articulațiile mari, șoldul este singurul expus să facă luxația, datorită imperfectei sale adaptări la stațiunea bipedă. Condițiile mecanice pe care le realizează articulația șoldului în cursul dezvoltării embrionare demonstrează acest lucru.

Pînă la sfîrșitul lunii a IV-a, cotilul este adînc, emisferic, astfel încît cuprinde corect capul femural bine orientat ; axul gîtului femural este aproape perpendicular pe planul deschiderii cotiloidiene (fig. III.5.A). Ulterior, din cauza creșterii neobișnuite în lungime a membrelor pelviene (cresc de două ori mai repede decît trunchiul), apar o serie de imperfecțiuni, care se mențin pînă la naștere. Ca să se adapteze spațiului limitat al cavității uterine, coapsele se flectează la maximum pe bazin și gambele pe coapsă, astfel încît capul femural, în loc să aibă un sprijin direct pe fundul cotilului, ajunge să-și exercite presiunea în partea lui anterioară și inferioară. Presiunea exercitată permanent de mușchiul uterin asupra coapselor, situate obligatoriu în flexie, adducție și rotație externă, determină progresiv o răsucire a gîtului femural în antetorsiune. În același

timp, prin schimbarea de poziție a capului femural, presiunea modelantă pe care acesta o exercită pe fundul cotilului scade, astfel încît dezvoltarea acestei cavități rămîne în urmă, cotilul devenind mai plat. Așa se face că, la naștere, gîtul femural ajunge să aibă o antetorsiune de 28—35° (antetorsiunea maximă se întîlnește la fete), astfel încît capul femural pri-

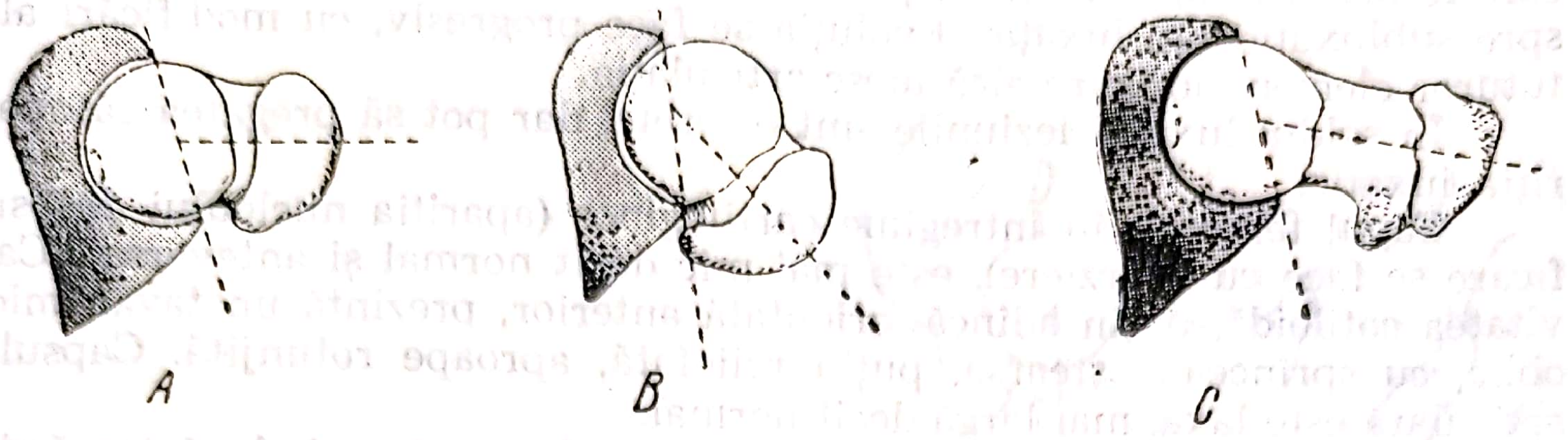

Fig. III.5. — **Variațiile unghiului format de axul gîtului femural cu planul de deschidere a cavității cotiloide la fătul de 4 luni *(A)*, la naștere *(B)* și la vîrsta de 4 ani *(C)*, cînd se apropie de caracteristicile șoldului adult (după *Le Damany*).**

vește înainte, iar cotilul, mai puțin dezvoltat, mai puțin adînc ca la 4 luni, ajunge să fie orientat anteroextern, în special la fătul de sex feminin, unde diametrul transvers al bazinului crește mai mult. Unghiul pe care-l formează axul gîtului femural cu planul deschiderii cotiloidiene scade de la 75 la aproximativ 35° (fig. III.5.B).

La naștere, antetorsiunea gîtului și cotilul puțin adînc realizează o articulație mai puțin perfectă din punct de vedere mecanic, dar, care, în condiții normale, nu permite luxația. După naștere, trecerea membrelor pelviene în extensie creează noi condiții mecanice care permit, în timp, corectarea defectelor de care s-a vorbit : antetorsiunea gîtului femural și cotilul plat. Așa se face că, spre vîrsta de 4 ani, șoldul se stabilizează, apropiindu-se de caracterele șoldului adult : cotil mai adînc, antetorsiune care se reduce la 10—15° (fig. III.5.C).

În condițiile anormale pe care le poate crea factorul malformativ, imperfecțiunile mecanice ale șoldului se pot exagera într-atît, încît să favorizeze sau chiar să permită luxația. Aceste imperfecțiuni, în afara factorilor descriși mai sus, constau în laxitatea capsulei și dezvoltarea insuficientă a sprîncenei cotiloidiene.

Cînd displazia este moderată, șoldul poate să recupereze după naștere rămînerea în urmă, spontan sau prin menținerea coapselor timp de cîteva luni în poziția de abducție.

Cînd malformația este mai severă, luxația se poate produce la naștere, atunci cînd se trece din poziția de flexie a coapselor la aceea de extensie. Modificarea aceasta de poziție îndepărtează brusc capetele de inserție ale psoasului, punîndu-l într-o tensiune excesivă, care împinge capul femural în sus, luxîndu-l peste sprînceana cotiloidă, insuficient dezvoltată.

În cazuri foarte rare, se întîlnește o malformație cu mult mai gravă, de tip embrionar ; în această luxație, denumită teratologică, femurul și

cotilul par să nu fi fost deloc în contact, dezvoltarea lor făcîndu-se separat, la distanță unul de altul. Mai întotdeauna este vorba de feți plurimalformați, adesea neviabili.

Anatomopatologic, leziunile sînt numeroase :

1. *Luxația propriu-zisă ; deplasările capului femural.* Leziunile pe care le prezintă un șold cu displazie luxantă se pot vindeca ori evoluează spre subluxație sau luxație. Evoluția se face progresiv, cu modificări ale tuturor elementelor care alcătuiesc articulația.

În șoldul luxabil leziunile sînt discrete, dar pot să pregătească apariția luxației.

Capul femural, în întregime cartilaginos (apariția nucleului de osificare se face cu întîrziere), este mai mic decît normal și anteversat. Cavitatea cotiloidă, puțin adîncă, orientată anterior, prezintă un tavan mic, oblic, cu sprînceană ștearsă, puțin reliefată, aproape rotunjită. Capsula articulară este laxă, mai largă decît normal.

Într-un stadiu ceva mai avansat, capul femural se îndepărtează de fundul cotilului, ridicîndu-se ușor în sus, fără să depășească însă sprînceana.

Etapa următoare corespunde unei luxații marginale, cînd capul femural, insuficient menținut de o sprînceană teșită, ajunge la nivelul ei. De obicei, deplasarea nu se accentuează atîta vreme cît copilul nu merge. O dată cu primii pași și cu încărcarea șoldului, capul femural, reținut pînă atunci de capsulă la nivelul sprîncenei cotiloide, o depășește pe aceasta prin partea anterioară și superioară, ajungînd în groapa iliacă externă.

În situația de luxație iliacă, lipsit de un sprijin osos, capul femural migrează mai departe, putînd să străbată dinainte îndărăt groapa iliacă externă în toată lățimea ei. În drum, se poate opri, temporar sau definitiv, în anumite locuri, determinînd tot atîtea forme anatomice ale luxației (fig. III.6). Acestea se definesc topografic în raport cu creasta osoasă verticală care împarte groapa iliacă externă într-un versant anterior și altul posterior.

Luxația poate să fie anterioară, intermediară sau posterioară. Deplasarea capului femural nu este urmată întocmai de trohanter ; acesta este menținut aproximativ în dreptul cotilului de către mușchii pelvitrohanterieni (legea centrajului trohanterian formulată de Ombrédanne). Așa se face că în luxația anterioară, în care capul femural este situat înainte, sub spina iliacă anteroinferioară, femurul este rotit în afară de mușchii pelvitrohanterieni, care, centrînd trohanterul, nu-l lasă să se departeze prea mult de cotil. În luxația posterioară, unde capul femural este orientat îndărăt, mușchii pelvitrohanterieni rotesc femurul înăuntru (fig. III.6 C și D).

Cînd capul femural rămîne situat anterior (fig. III.6 A și B), așa cum se întîmplă în unele luxații unilaterale, își formează un neocotil care îi oferă un sprijin parțial (luxație anterioară sprijinită). Capul femural fiind situat înaintea axului de susținere a corpului (care trece prin centrul cotilului), bazinul se înclină, basculează posterior, făcînd să dispară lordoza lombară.

Cel mai frecvent, capul femural migrează îndărăt, trecînd mai întîi printr-o poziție intermediară, cînd este situat înaintea sau îndărătul cres-

tei osoase care desparte versantul anterior de versantul posterior al gropei iliace (luxația intermediară — B sau C din fig. III.6).

Luxația posterioară pe care o formează pînă la urmă capul alunecat pe sub fesieri (fig. III.6.D), înseamnă rotație internă pentru femur și bascularea anterioară a bazinului, cu accentuarea lordozei lombare.

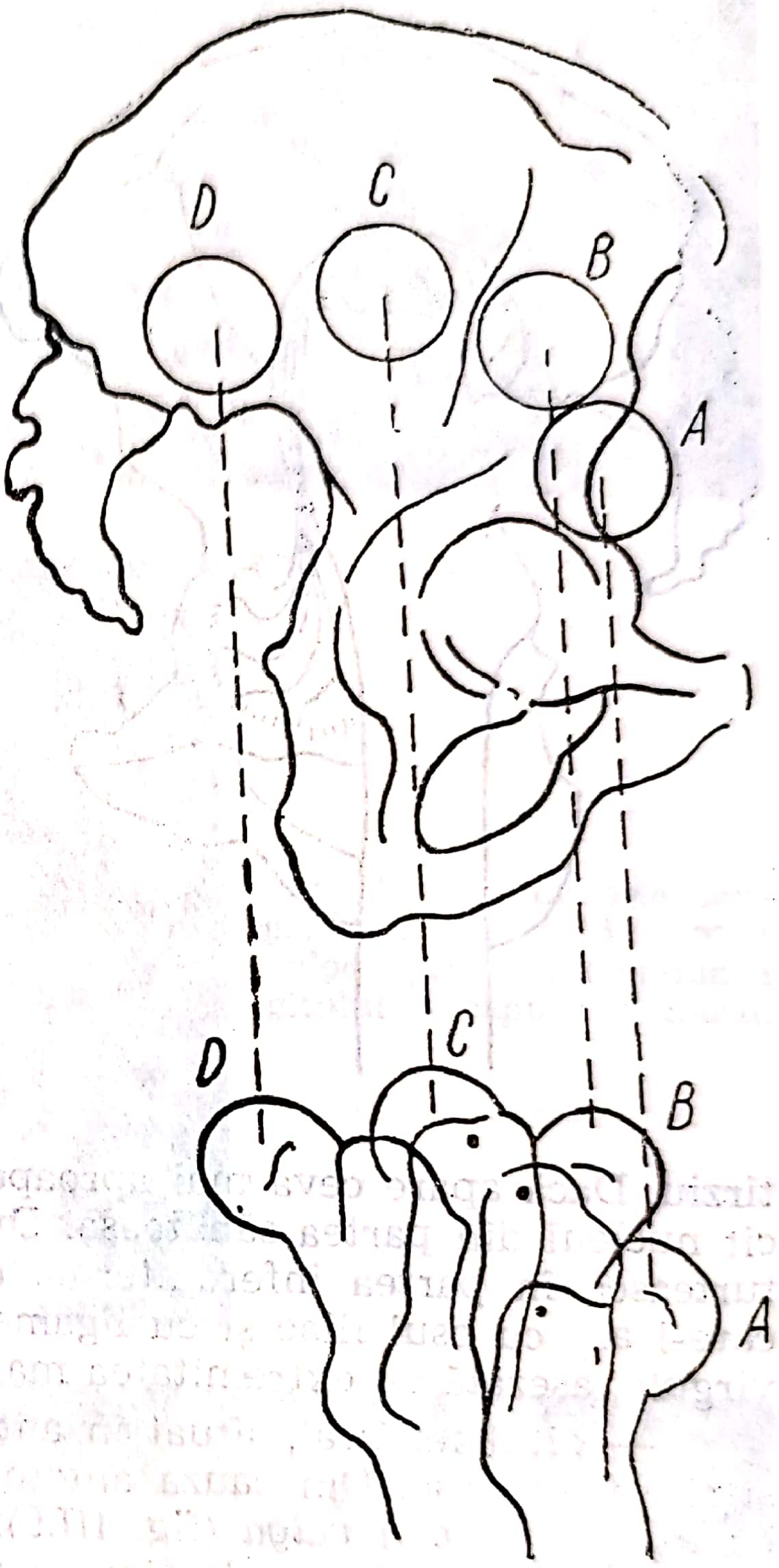

Fig. III.6. — Posibilitățile de migrare a capului femural luxat și orientarea extremității superioare a femurului în diversele forme anatomice ale luxației (după *M. Lance*) (explicații în text).

Indiferent de locul unde se găsește capul luxat, statica pelviană este profund modificată; bazinul nu se mai sprijină pe femur, ci este agățat de el prin intermediul manșonului capsular (fig. III.7).

Se înțelege că, în aceste condiții, sprijinul pe membrul pelvian respectiv este defectuos și deficitar, ducînd la șchiopătarea caracteristică luxației.

2. *Modificările elementelor anatomice ale șoldului.* Modificările primitive ale extremităților articulare și ale capsulei se accentuează progresiv, datorită condițiilor anormale în care se dezvoltă și funcționează șoldul luxat.

a) Extremitatea superioară a femurului :

— capul femural, nemodificat ca formă înainte de mers, prezintă o întîrziere de apariție și apoi de dezvoltare a nucleului osos epifizar. De unde, normal, apariția radiografică a nucleului se face în jurul vîrstei de 6 luni, în șoldul luxabil acesta poate să apară la 10—12 luni și chiar mai

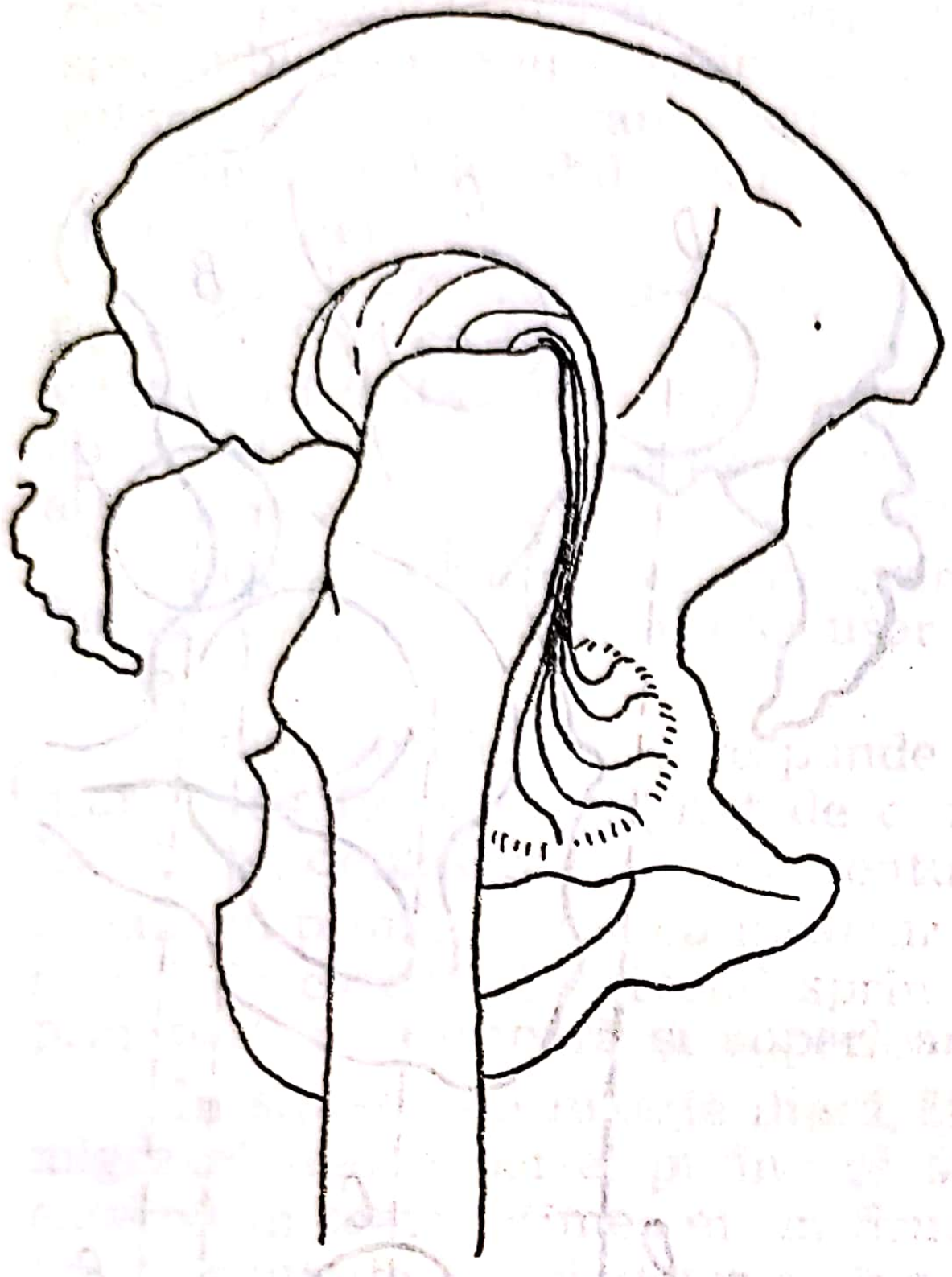

Fig. III.7. — În luxația congenitală de șold, bazinul nu se mai sprijină pe femur, ci este agățat de el prin intermediul manșonului capsular (după *M. Lance*).

tîrziu. Dacă apare ceva mai aproape de timpul normal, este mai mic decît nucleul din partea sănătoasă. După mers, capul femural începe să se turtească în partea inferointernă, ca urmare a contactului anormal pe care-l are cu osul iliac și cu ligamentul rotund. Epifiza ia aspectul unei virgule, așezată cu extremitatea mare în sus și în afară (fig. III.8) ;

— gîtul femural, situat în antetorsiune, are tendința să se scurteze și să se îngroașe. Din cauza antetorsiunii, pe radiografia normală apare cu aspect de *coxa valga* (fig. III.9). Pe radiografia făcută în rotație internă, gîtul femural se desfășoară (fig. III.10), luînd uneori aspectul de *coxa vara*.

b) Cavitatea cotiloidă, plată, lipsită de profunzime, se deformează progresiv. Tavanul, aproape absent sau foarte oblic, prezintă o sprînceană puțin proeminentă, ștearsă, rotunjită (fig. III.11). În subluxații, cotilul poate să ia forma de lingură, de cochilie de scoică. Fundul nelocuit al cavității cotiloide, lipsit de presiunea capului femural, se umple, conform legii Delpech.

c) Limbusul cotiloidian este format de marginea periferică, cartilaginoasă, a conturului cotiloidian, continuată de bureletul cotiloidian (formațiune fibrocartilaginoasă). Acest limbus hipertrofiat astupă ca o per-

Fig. III.8. — Deformarea capului femural luxat: epifiza turtită ia aspectul unei virgule.

Fig. III.9. — Luxație congenitală de șold: *coxa valga* prin antetorsiunea gîtului și capului femural.

Fig. III.10. — Același caz din fig. III.9, în poziția de rotație internă a coapsei; gîtul femural se desfășoară, arătînd că este vorba de o falsă *coxa valga*. În această poziție, capul femural se centrează.

dea cotilul nelocuit, putînd să se opună reducerii corecte a unei luxații, cînd se situează între capul femural și fundul cotilului. O dată cu creșterea, contribuie la strîmtorarea cavității cotiloide, pe care o îmbracă la periferie ca o potcoavă așezată cu deschiderea în jos.

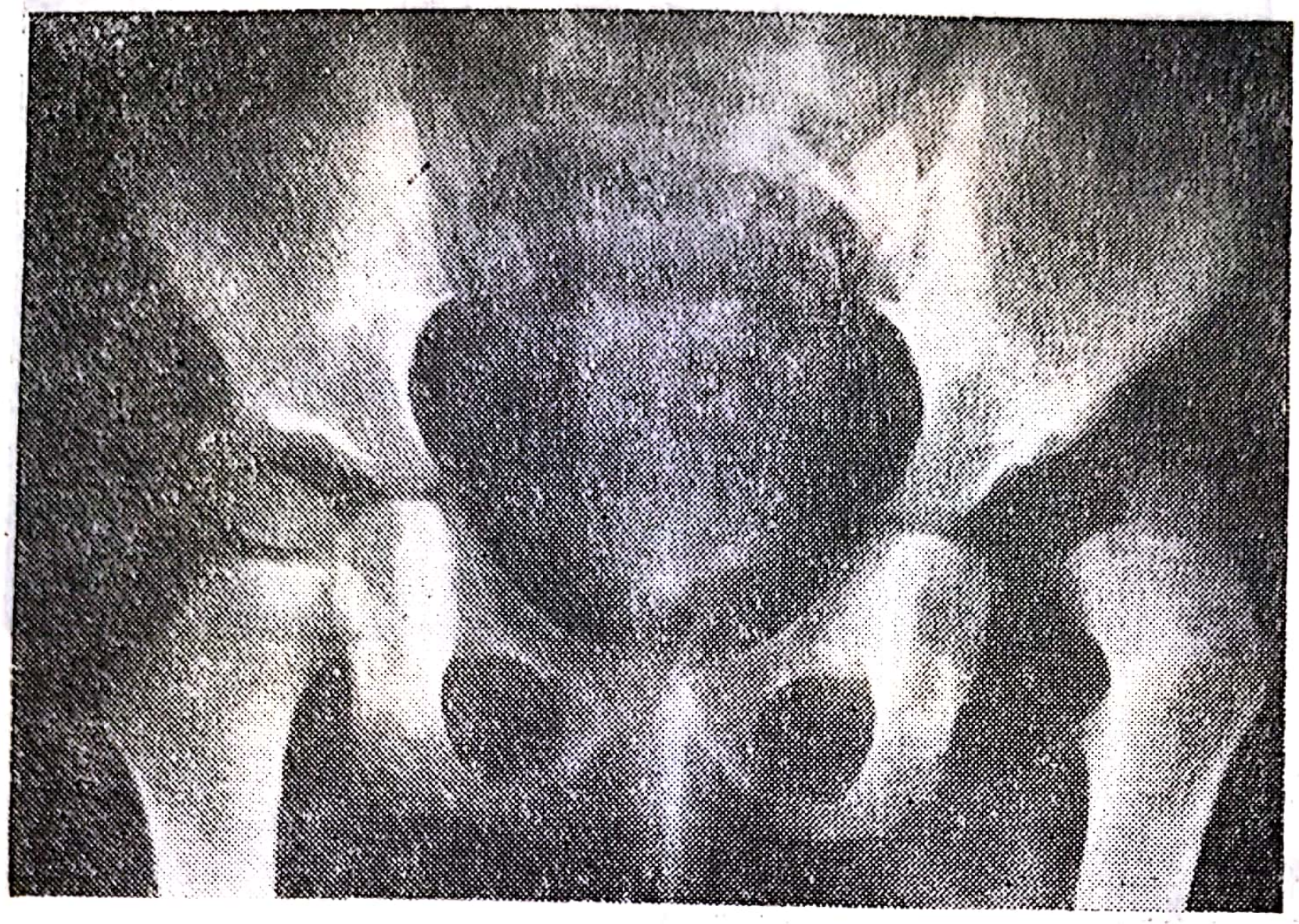

Fig. III.11. — Modificările cavității cotiloide în luxația congenitală de șold: cavitate plată, puțin profundă, cu tavanul foarte oblic, fără sprînceană cotiloidă.

d) Capsula articulară, întinsă și trasă de ascensiunea capului femural, ia forma unui ceas de nisip (fig. III.12). Compartimentul superior (camera cefalică) are deasupra un perete gros, care aderă în parte la groapa iliacă externă. Compartimentul inferior (camera cotiloidiană) este închis de perdeaua pe care o formează partea inferioară a capsulei. Între cele două compartimente se găsește istmul, limitat în partea de sus

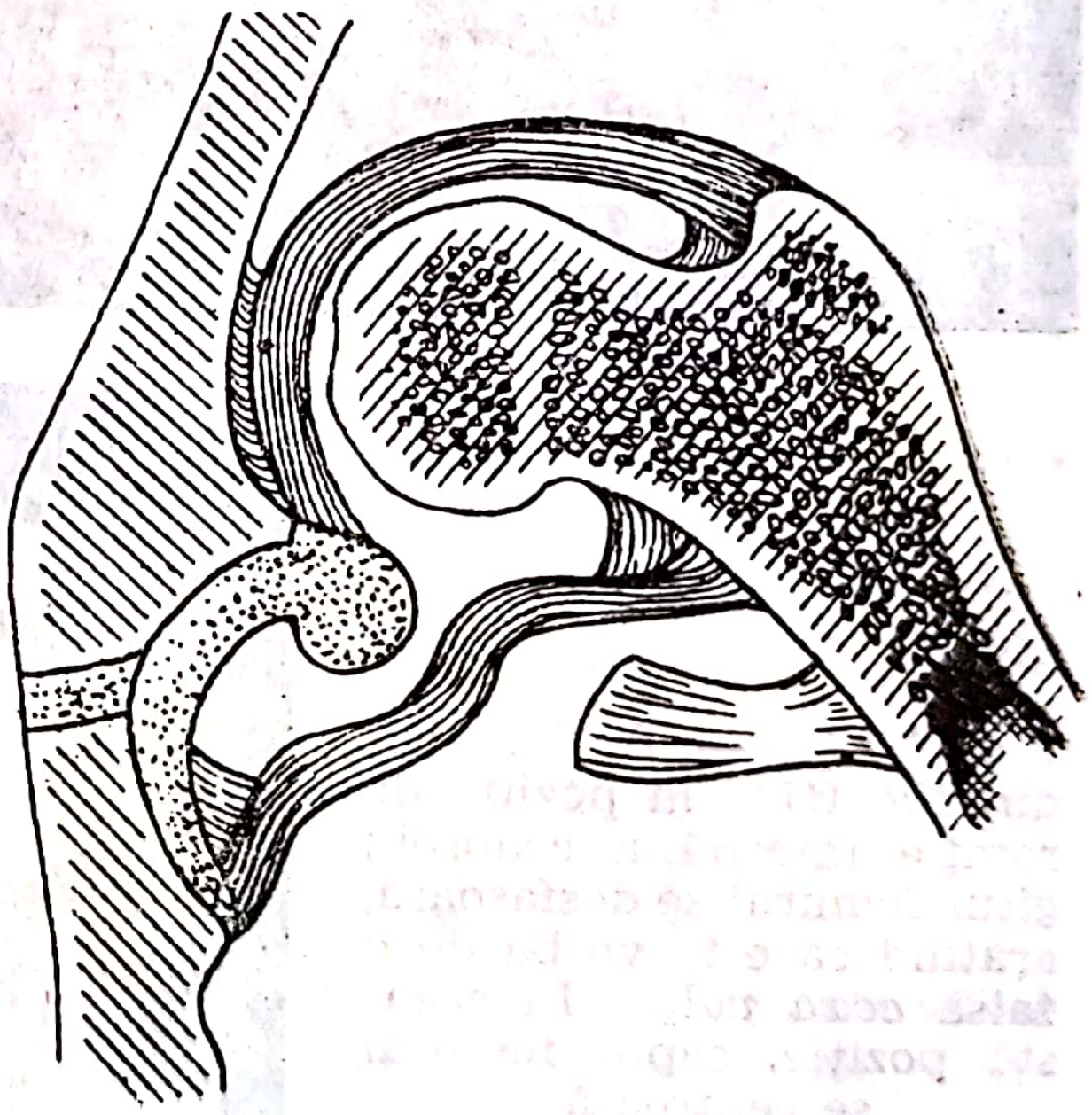

Fig. III.12. — Modificările capsulei articulare în luxația congenitală de șold (după *Leveuf* și *Bertrand*).

și înăuntru de limbus, în afară și în jos de partea inferioară a capsulei, ridicată de mușchii psoas și obturatorul extern. Istmul poate să fie larg, cînd permite trecerea capului femural în timpul reducerii, sau strîmt, constituind un obstacol de netrecut în încercările de reducere.

e) Ligamentul rotund poate să fie subțire și întins, uneori rupt — în luxațiile înalte. Alteori, este lățit, gros, hipertrofiat, astfel încît se interpune, împiedicînd pătrunderea capului femural în fundul cavității cotiloide.

f) Mușchii, mai mult sau mai puțin atrofiați, sînt modificați ca direcție și lungime, astfel încît, la copilul mai mare se produce o adaptare-retracție care interesează în special adductorii și ischiogambierii.

g) Vasele și nervii se adaptează la scurtarea membrului pelvian. La reducerea luxațiilor înalte trebuie să se țină seama de acest element.

În luxațiile netratate pînă la o vîrstă mai mare, se produce o atrofie osoasă a femurului și a osului iliac. Capul femural, prin presiunea pe care o exercită permanent asupra osului iliac, în special în luxațiile anterioare, își formează un neocotil, mai mult prin reacția periostică de vecinătate și mai puțin prin scobirea osului iliac.

Agravarea în timp a leziunilor osteoarticulare, exagerarea scurtării și retracția părților noi fac luxația ireductibilă, ajungîndu-se astfel la luxațiile inveterate întîlnite la adolescent și adult.

Simptome ale afecțiunii la copilul care nu a mers (se diferențiază în raport cu forma anatomoclinică).

1. *Șoldul luxabil.* Pentru obținerea unor rezultate cît mai bune în tratamentul luxației congenitale de șold, este nevoie de un diagnostic cît mai precoce. Cum imensa majoritate a luxațiilor sînt pregătite de displazia luxantă, pentru a preveni apariția luxației, trebuie descoperită și tratată displazia. Practic, aceasta înseamnă controlul clinic al fiecărui nou-născut, iar pentru copiii care aparțin unei familii în care se găsesc luxații, trebuie adăugat și examenul radiologic.

Regiunea șoldurilor trebuie examinată la orice nou-născut, așa cum se examinează celelalte regiuni în care pot să apară malformații (regiunea anală și cea genitală, coloana vertebrală, extremitățile membrelor, gura etc.).

În displazia luxantă, capetele femurale se găsesc în cavitățile cotiloide, astfel încît totul pare normal. Singurul simptom al șoldului luxabil este „semnul resortului“, descris de Le Damany, dar asupra căruia a atras atenția, în mod deosebit, Ortolani din Ferarra, considerîndu-l constant și patognomonic pentru displazia luxantă de șold.

Spre deosebire de șoldul sănătos, în cazul unuia displazic, capul femural poate să fie luxat și readus în cotil cu multă ușurință, dînd la mînă senzația de resort care scapă, de mică săritură a capului femural peste un obstacol. Senzația tactilă se însoțește uneori de un mic zgomot, iar în cazurile de laxitate articulară mai mare, luxarea și reducerea capului femural pot să fie remarcate ca o mișcare scurtă și bruscă, petrecută la rădăcina coapsei.

Iată cum trebuie căutat acest „semn al resortului“ (după Le Damany): copilul fiind culcat pe spate, medicul se așază în fața lui și apucă cele două membre pelviene în așa fel, încît comisura policelui să cuprindă genunchiul copilului. Policele se sprijină pe fața internă a coapsei, indexul pe fața anterioară, mediusul pe fața externă, apăsînd ușor pe trohanter; inelarul și degetul mic înconjură moletul. Coapsele sînt flectate la 90° pe bazin, gambele fiind flectate la rîndul lor pe coapse (fig. III.13).

Prin intermediul unuia dintre membrele pelviene se imobilizează bazinul, în timp ce se examinează celălalt membru pelvian.

În primul timp, coapsa este dusă în adducție, în vreme ce policele împinge femurul dinăuntru — în afară, iar palma mîinii apasă pe genunchi. Dacă șoldul este subluxabil, se poate simți o ușoară zvîcnitură,

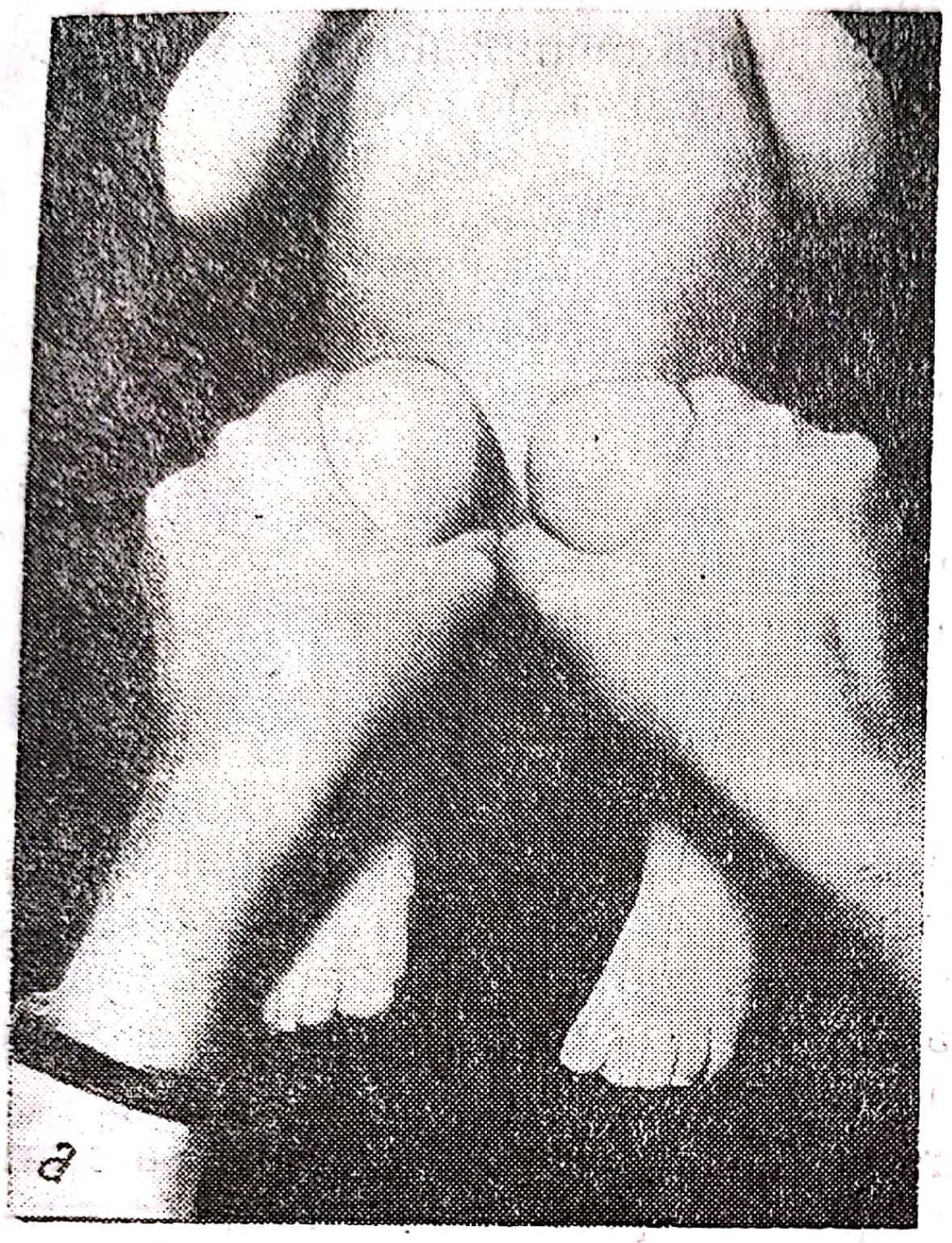

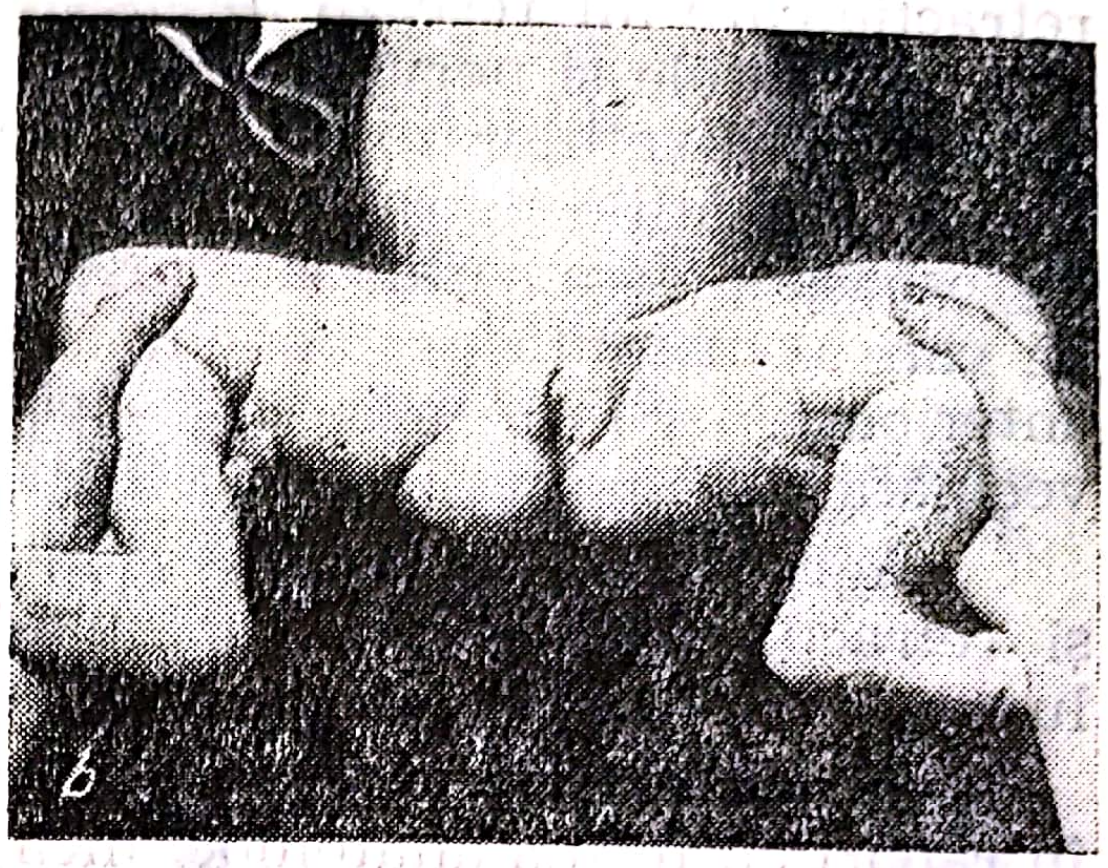

Fig. III.13. — **Manevra Ortolani pentru căutarea „semnului resortului"** (*Le Damany*).

ca o mișcare de resort care scapă, în momentul cînd capul femural trece peste marginea posterioară a cotilului și se luxează. Alteori, nu se percepe nimic în timpul acestei manevre, „semnul resortului" fiind prezent numai la reducerea luxației. Pentru aceasta se trece la al doilea timp al manevrei, făcînd o mișcare de abducție, în timp ce mediusul împinge trohanterul înainte. Capul femural, dacă era luxat, trece peste marginea posterioară a cavității și intră în cotil, creînd senzația de resort.

Mișcarea de adducție-abducție poate să fie repetată de cîteva ori, pînă cînd semnul se percepe net. Intensitatea lui este variabilă, dar odată simțit, medicul va ști să-l caute și să-l aprecieze corect.

După opinia lui Ortolani, „semnul resortului" se poate percepe de la naștere pînă la aproximativ 3 luni, fiind legat de laxitatea articulară specială a nou-născutului. Prezența lui nu înseamnă obligatoriu o luxație viitoare, raportul fiind aproximativ de o luxație la trei cazuri care au prezentat „semnul resortului". Aceasta explică și nepotrivirile dintre existența unui semn pozitiv și o radiografie normală.

2. *Șoldul luxat.* Infirmitatea pe care o reprezintă luxația congenitală de șold, cînd nu este diagnosticată și tratată la timp, începe să fie mai bine cunoscută de marele public. Grija ca să nu existe ceva anormal la nivelul șoldurilor îi face pe părinți să vină la control, cu sugarul de

Scanned with OKEN Scanner

cîteva luni, atunci cînd au observat o asimetrie a șanțurilor de pe fața internă a coapselor, sau li s-a părut că un membru inferior este mai scurt și mai subțire, sau mama a constatat că abducția coapselor este inegală. De cele mai multe ori, suspiciunea unei luxații poate să fie înlăturată, dar la unii dintre acești copii se constată un șold luxat precoce. În alte cazuri, atenția părinților este atrasă, cu mult mai tîrziu, de întîrzierea mersului ; deși a trecut de vîrsta de 1 an, copilul încă nu merge. Examinat, se depistează o luxație congenitală de șold.

Simptomele șoldului luxat, la copilul care nu a mers, sînt numeroase ; deși de valoare inegală, unele dintre ele sînt suficiente ca să atragă atenția asupra șoldului, făcîndu-l pe medic să solicite o radiografie de bazin.

a) Limitarea mișcării de abducție constituie un semn valoros. Poate să fie cercetată în decubit dorsal, cu coapsele întinse sau cu coapsele și genunchii flectați la 90°. Căutată în această din urmă poziție, permite să se simtă uneori „semnul resortului".

b) Asimetria membrelor pelviene :

— scurtarea membrului inferior, în cazul șoldului luxat unilateral, este greu de măsurat în poziție de extensie. Se caută și se apreciază mult mai ușor flectînd șoldurile și genunchii la 90° ; de partea luxată, genunchiul rămîne mai coborît (fig. III.14).

— oblicitatea fantei vulvare spre una din coapse trebuie căutată așezînd corect bazinul și membrele pelviene ;

— inegalitatea de înălțime a pliurilor fesiere, cînd sugarul este așezat în decubit ventral, poate să atragă atenția asupra șoldurilor ;

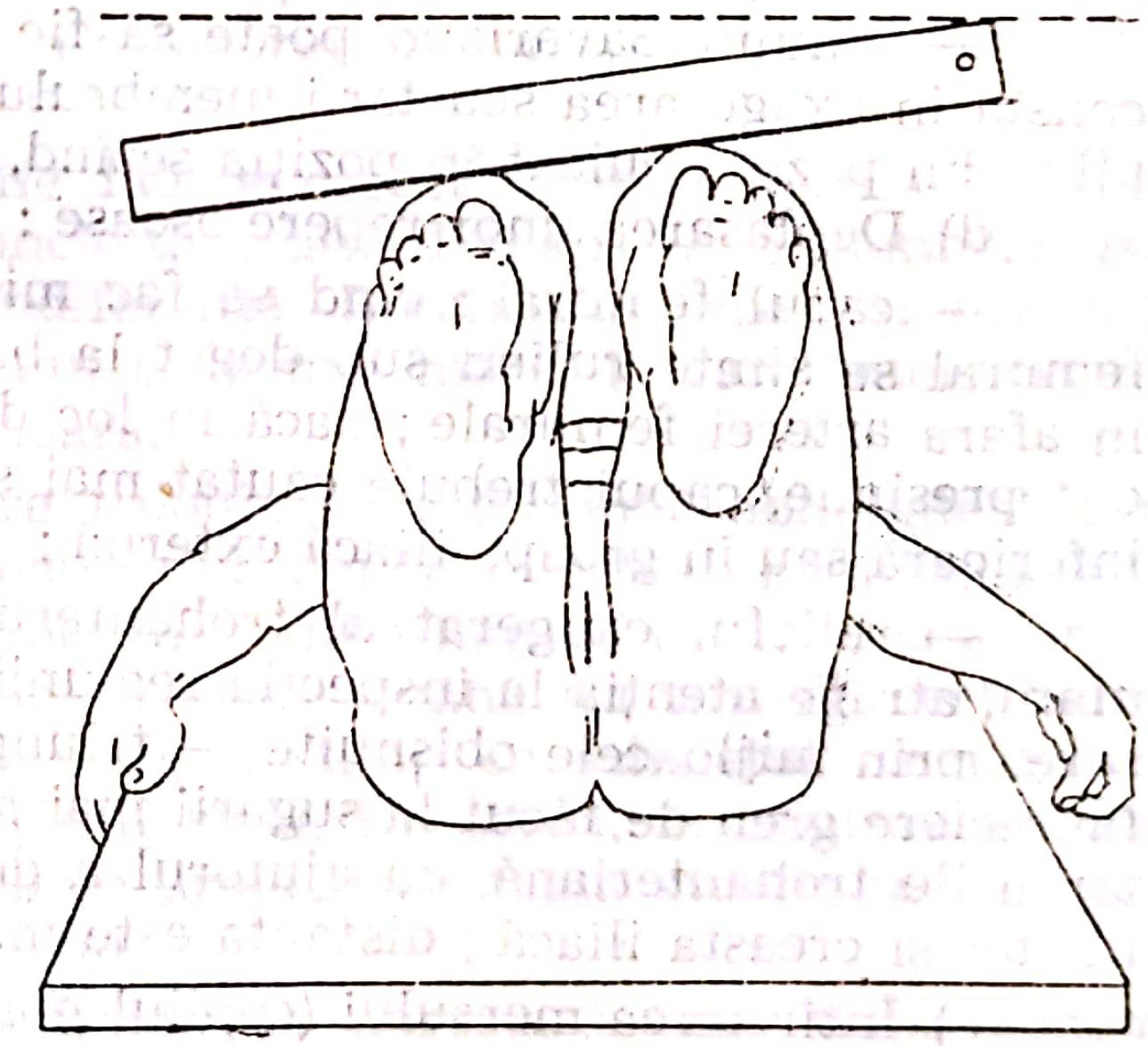

Fig. III.14. — Aprecierea scurtării coapsei în șoldul luxat unilateral.

— asimetria șanțurilor de pe fața internă a coapsei (semnul Peter-Bade) poate să fie întîlnită și la sugarii normali, astfel încît nu are altă valoare decît aceea de a îngrijora părinții, aducîndu-i cu copilul la control.

c) Semnele de laxitate articulară :

— exagerarea rotației interne a femurului (semnul Gourdon), cît și a celei externe (M. Lance) se caută în poziția de flexie la 90° a șoldului și a genunchiului (fig. III.15). Arcul de cerc de 45° pe care îl descrie gamba din partea normală, ajunge pînă la 90° în cea luxată ;

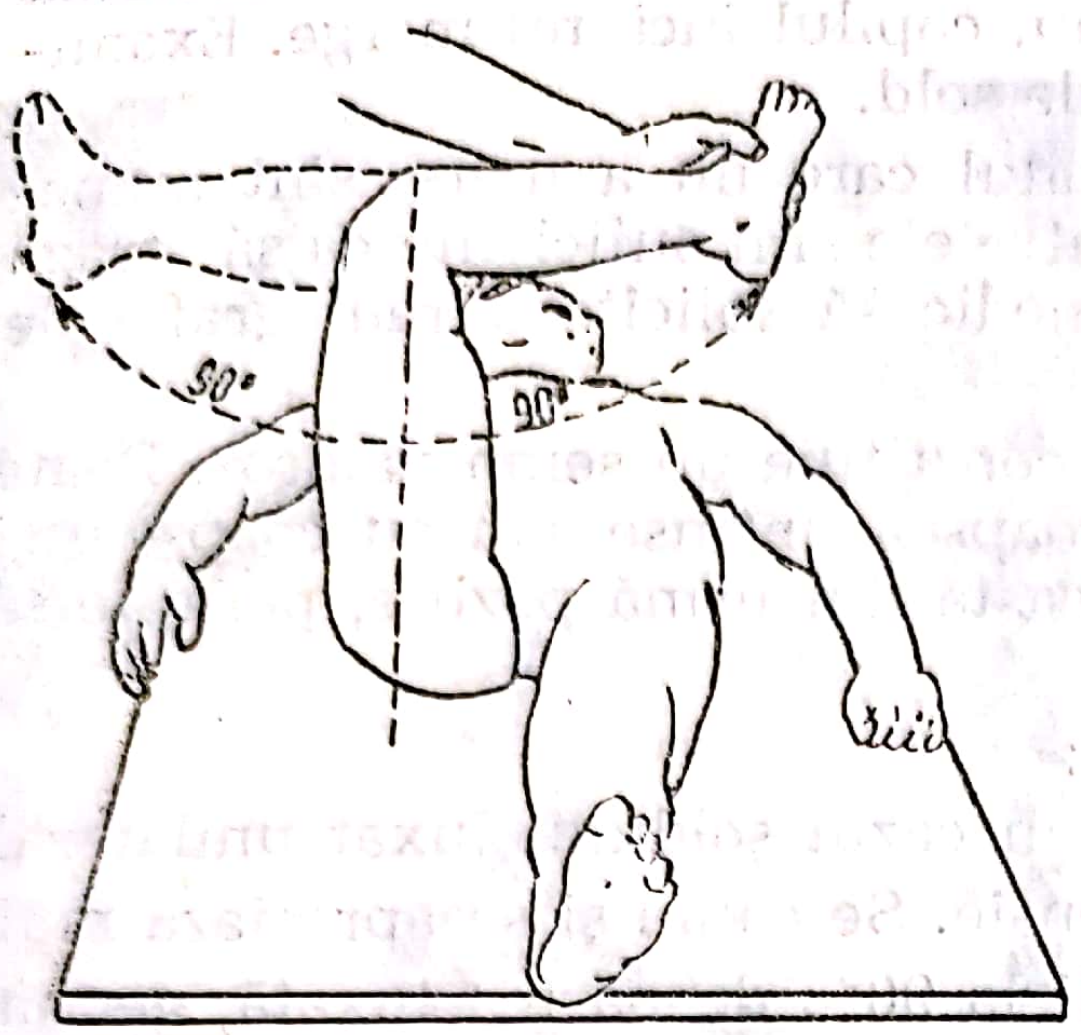

Fig. III.15. — Semnele de laxitate articulară în luxația congenitală de șold : mișcările de rotație internă și externă sînt mult mai ample decît normal.

— adducția exagerată a coapsei permite culcarea ei pe plica inghinală din partea opusă (semn descris de Nové-Josserand) ;

— mișcarea de pompă a femurului (semnul Dupuytren) se caută în decubit dorsal. Dacă membrul pelvian este împins, se produce o ascensiune a capului femural, însoțită uneori de senzația de resort. Tras în jos, membrul pelvian își reia lungimea inițială ;

— semnul Savariaud poate să fie căutat în luxația unilaterală. El constă în exagerarea scurtării membrului pelvian luxat, cînd se trece copilul din poziția culcat în poziția șezînd, cu genunchii rămași în extensie.

d) Deplasarea unor repere osoase :

— capul femural : cînd se fac mișcări de rotație a coapsei, capul femural se simte rulînd sub deget la baza triunghiului Scarpa, la 1 cm în afara arterei femurale ; dacă în loc de relieful capului femural există o depresiune, capul trebuie căutat mai sus și în afară, sub spina anteroinferioară sau în groapa iliacă externă ;

— relieful exagerat al trohanterului, care proemină în sus și în afară, atrage atenția la inspecția regiunii. Înainte de a i se aprecia deplasarea prin mijloacele obișnuite — triunghiul Briand, linia Nélaton Roser (apreciere greu de făcut la sugarii mai grași), se poate măsura direct distanța ileotrohanteriană, cu ajutorul a două degete puse pe lat între trohanter și creasta iliacă ; distanța este mai mică de partea luxată.

e) Întîrzierea mersului (copilul normal începe să meargă spre vîrsta de 12 luni). În luxația unilaterală, mersul poate să întîrzie pînă la 15—17 luni, iar în cea bilaterală și mai mult, pînă la 18—20 de luni.

Întîrzierea mersului, ca prim simptom al luxației, la un copil bine dezvoltat, atrage atenția părinților destul de tîrziu, astfel încît nu se mai poate vorbi de aplicarea unui tratament precoce.

Diagnosticul diferențial al acestei întîrzieri va trebui să fie făcut cu apariția tardivă a mersului din encefalopatiile infantile, din rahitism, din debilitatea congenitală.

Semnele radiologice nu sînt precise și sînt greu de interpretat la un nou-născut de cîteva zile, dar pot să fie utile la sugarul ceva mai

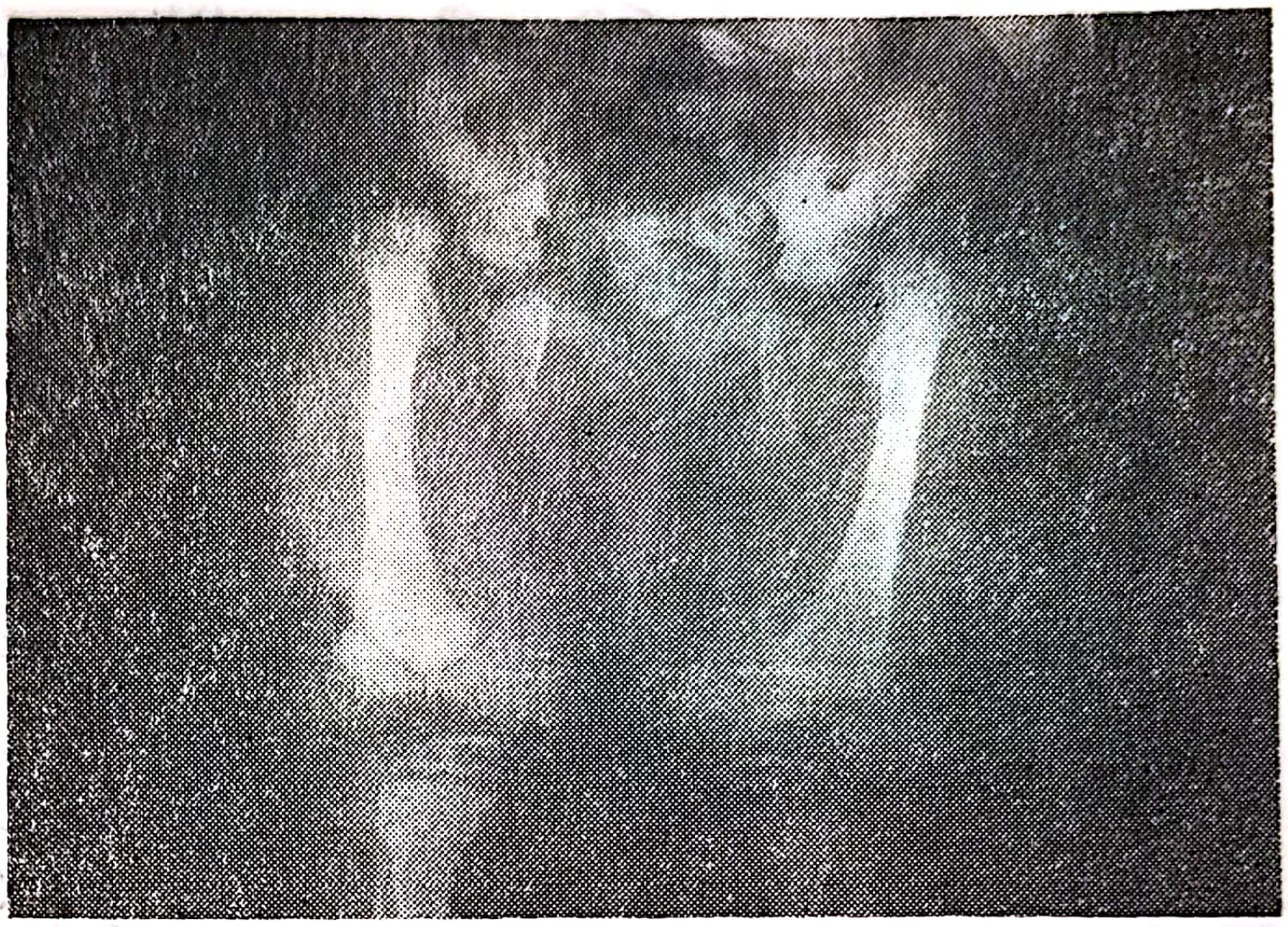

Fig. III.16. — Luxațiile teratologice pot să fie depistate radiografic, chiar de la naștere.

mare ; examenul radiologic este obligatoriu pentru copilul de 3—4 luni care aparține unei familii unde au mai fost întîlnite luxații.

În general, la naștere pot să fie depistate radiografic, numai luxațiile teratologice cu deplasări majore (fig. III.16). Pentru șoldul displazic există mai mult semne de alarmă, a căror interpretare trebuie făcută de un radiolog cunoscător al problemei, în colaborare cu ortopedul obișnuit să îngrijească aceste cazuri.

Radiografiile trebuie să fie făcute corect, așezînd bazinul perfect simetric în axul vertical al trunchiului, lăsînd coapsele și gambele ușor flectate, cu rotula în poziție indiferentă. Bineînțeles, aceleași precauții trebuie luate și în cazul sugarului ceva mai mare, la care interpretarea semnelor radiologice este mai ușoară.

Aspectele radiografice care trebuie căutate sînt : oblicitatea tavanului cotiloidian, ascensiunea femurului, depărtarea femurului de fundul cotilului și — în cazul copiilor mai mari de 5 luni — întîrzierea apariției nucleului capului femural. Chiar și aceste semne nu sînt de certitudine absolută, întrucît sînt repere osoase, în timp ce scheletul cartilaginos, care rămîne invizibil, poate să fie normal. De aceea, în cazurile îndoielnice ca interpretare, copilul trebuie urmărit cu toată atenția și radiografiile trebuie repetate după două luni.

Oblicitatea tavanului cotiloidian se apreciază ușor după schema Hilgenreiner, măsurînd unghiul pe care îl face linia orizontală care trece prin cartilajele „în Y" și linia tavanului cotiloidian. Cînd acest unghi depășește 30° la băieți și 35° la fete, șoldul este considerat luxabil (fig. III.17).

Ascensiunea femurului se măsoară prin distanța care separă punctul cel mai ridicat al gîtului femural de orizontala care trece prin cartilajele

„în Y“ (fig. III.17 h). După părerea lui Févre și Gouin, această distanță este de 7—8 mm la naștere. Cînd este sub 6 mm, poate să fie considerată patologică.

Depărtarea femurului de fundul cotilului se măsoară pe linia cartilajelor „în Y“, între fundul cotilului și locul unde punctul cel mai ridicat al

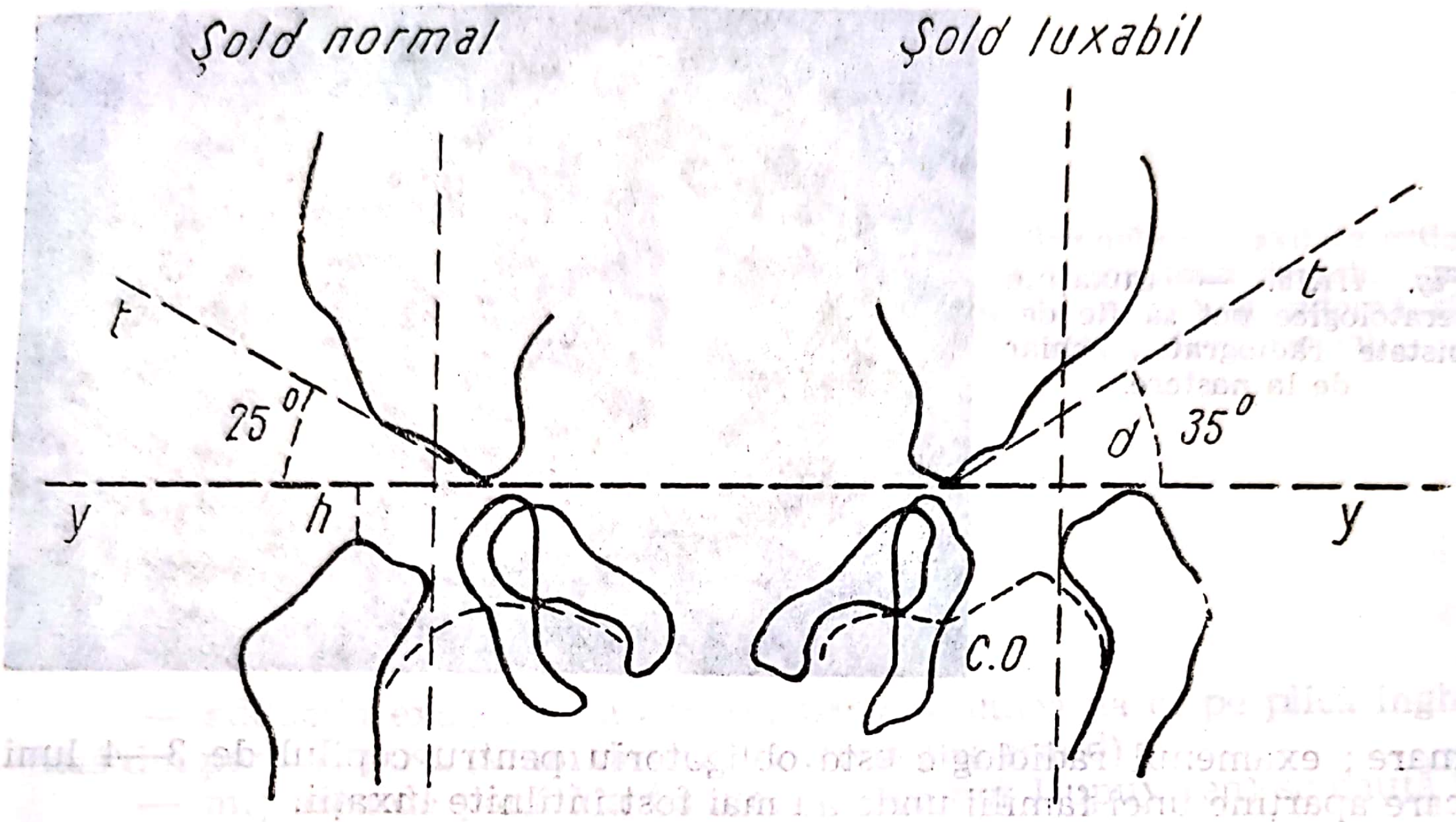

Fig. III.17. — Schema Hilgenreiner pentru aprecierea șoldului displazic (explicații în text).

gîtului femural se proiectează pe această linie. Normal distanța este de 11—13 mm la naștere, de 16—19 mm la 5 luni. O distanță mai mare este considerată patologică.

Combinarea acestor două deplasări, fuga în sus și în afară a extremității superioare a femurului se apreciază controlînd integritatea arcului cervicoobturator. Cînd acesta este întrerupt, șoldul este luxabil (fig. III.17.C.O.).

Schema radiologică von Rosen vrea să arate aceeași deplasare în sus și în afară a femurului. Pentru a face radiografia, coapsele sînt așezate în abducție de 45° și în rotație internă. Normal, prelungirea axului diafizei femurale trebuie să treacă la nivelul sprîncenei cotiloidiene. În cazul șoldurilor displazice, axul femurului cade mai în afara sprîncenei, spre spina iliacă anterosuperioară (fig. III.18).

Întîrzierea în apariție și rămînerea în urmă ca dezvoltare a nucleului epifizar femural sînt semne de alarmă, pe care Putti le-a descris la sugarul care a trecut de 5—6 luni (fig. III.19).

În aceeași ordine de idei, se mai poate adăuga rămînerea în urmă ca dezvoltare a ramurii ischiopubiene, care se traduce radiologic printr-o sincondroză mai largă de partea bolnavă (fig. III.20).

Tot la sugarul mai mare, după apariția nucleului epifizar, pot să fie trasate cadranele Ombrédanne (fig. III.21), ducînd orizontala prin cartila-

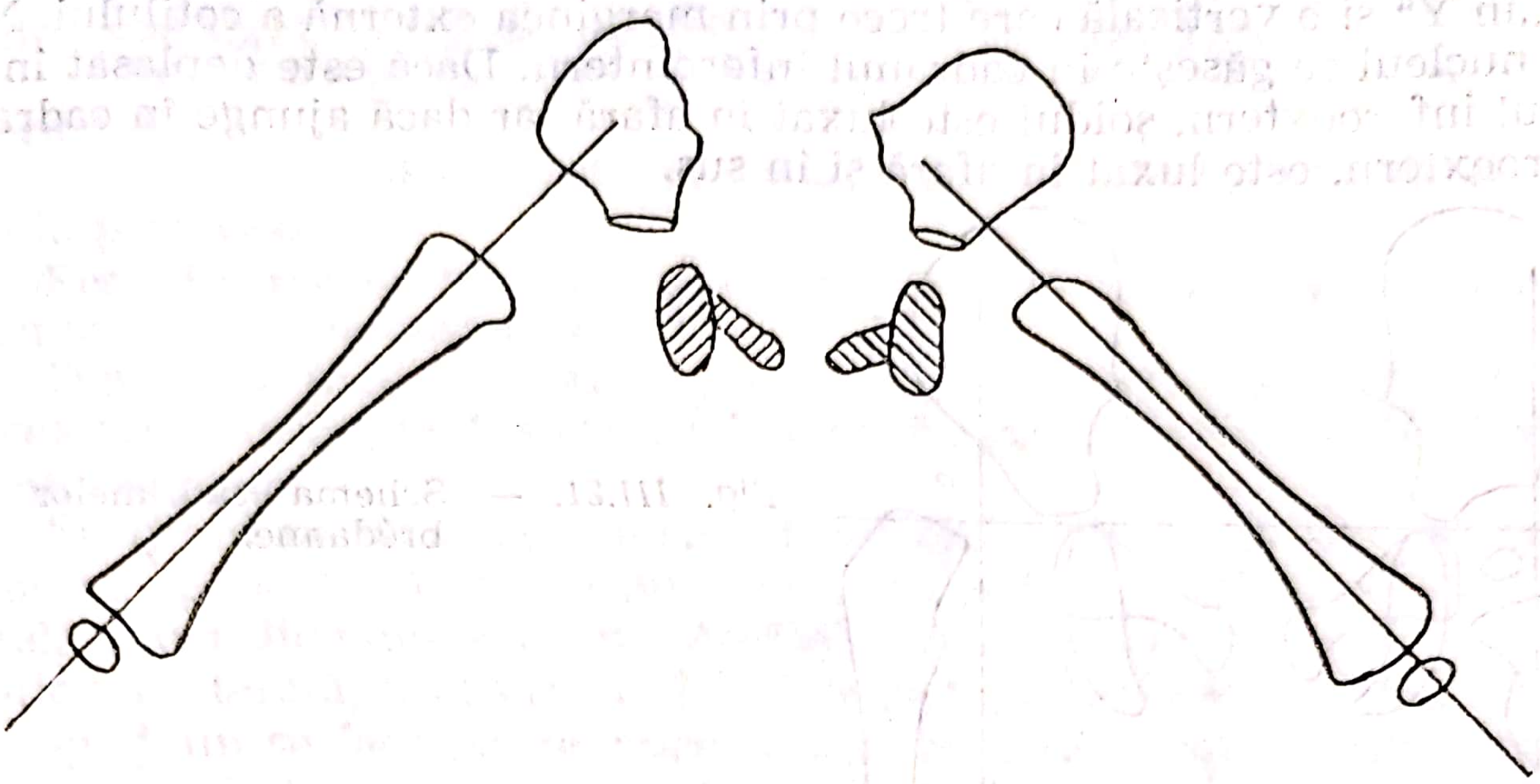

Fig. III.18. — Schema von Rossen pentru aprecierea șoldului displazic.

Fig. III.19. — Sugar de 8 luni : rămînerea în urmă ca dezvoltare a nucleului epifizar femural — semn de displazie a șoldului stîng.

Fig. III.20. — Sincondroza ischio-pubiană rămîne mai largă de partea luxată.

Scanned with OKEN Scanner

jele „în Y“ și o verticală care trece prin marginea externă a cotilului. Normal, nucleul se găsește în cadranul inferointern. Dacă este deplasat în cadranul inferoextern, șoldul este luxat în afară iar dacă ajunge în cadranul superoextern, este luxat în afară și în sus.

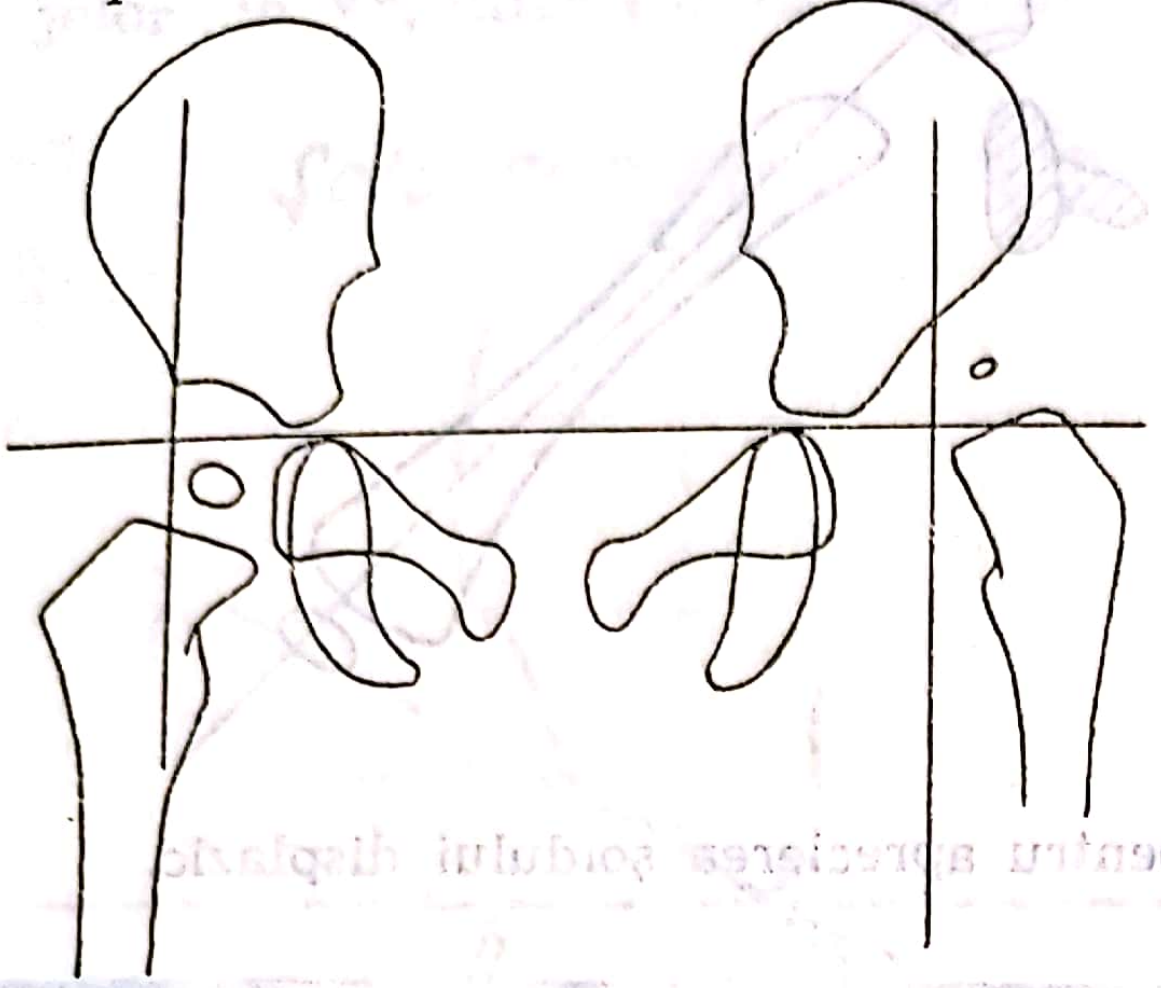

Fig. III.21. — Schema cadranelor Ombrédanne.

Unghiul Wiberg (fig. III.22) permite să se aprecieze cît este de acoperit capul femural de tavanul osos al cotilului. Se formează ducînd două linii din centrul capului femural : una verticală și alta care unește centrul cu sprînceana cotiloidă. Cînd valoarea lui este sub 25°, acoperirea tavanului este deficitară.

Simptome ale afecțiunii la copilul care merge. Mersul tîrziu și șchiopătarea nedureroasă sînt caracteristice luxației congenitale de șold.

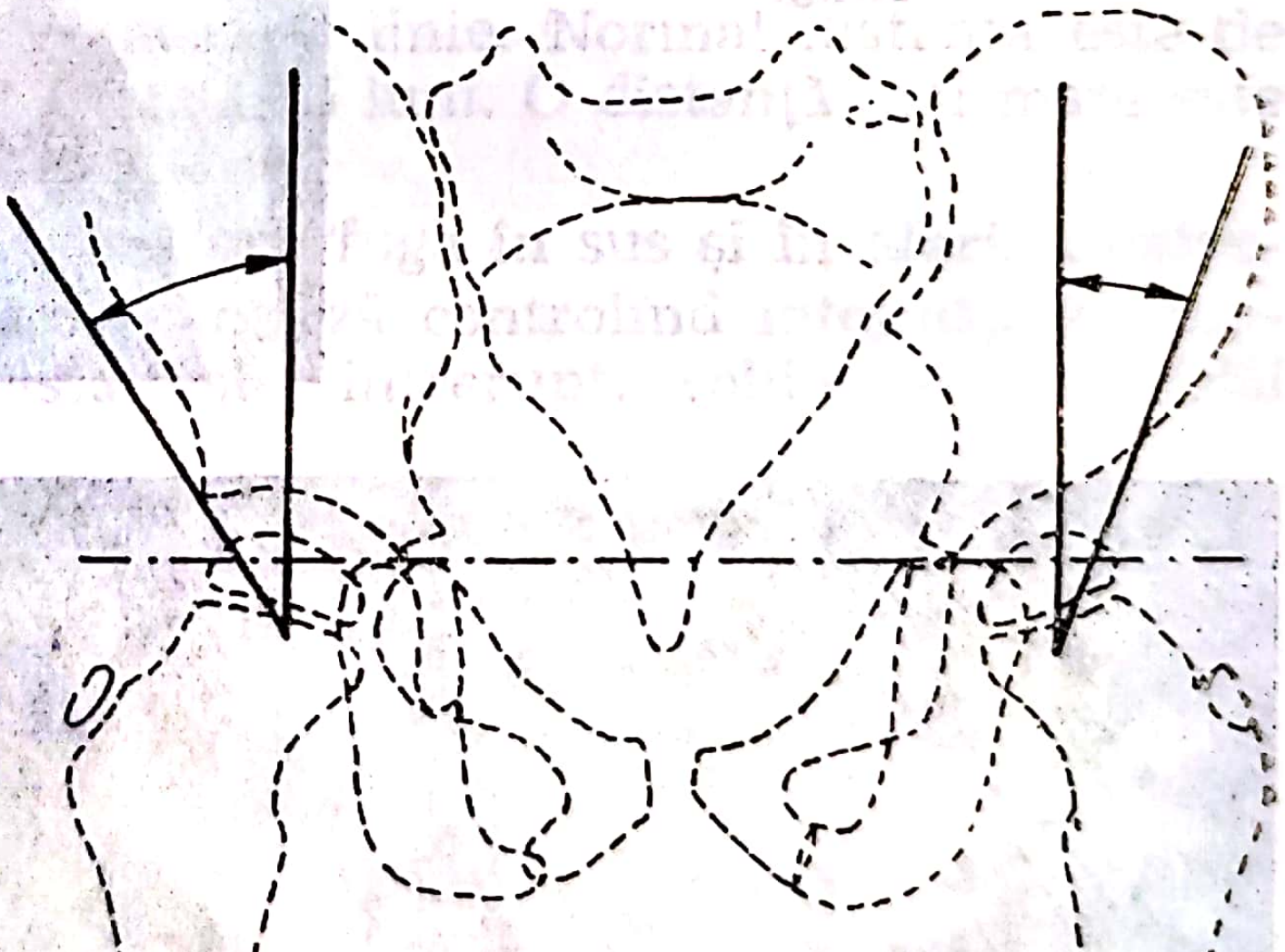

Fig. III.22. **— Unghiul Wiberg.**

1. *Luxația unilaterală.* Copilul a mers la 16—18 luni și a început să șchiopăteze de la primii pași.

Examinat în picioare, din față, se constată scurtarea unui membru pelvian, care poate să fie și mai subțire. Bazinul apare înclinat ; la fetițe, fanta vulvară este oblică. Pentru a-și corecta scurtarea, copilul flectează genunchiul din partea sănătoasă.

Examinarea din profil permite să se vadă mişcarea de basculă a bazinului, variabilă, în funcţie de sediul capului femural luxat :

— basculare posterioară, cu ştergerea lordozei lombare — în luxaţia anterioară ;

— basculare anterioară, cu exagerarea asimetrică a lordozei — în luxaţia posterioară.

Fesa din partea luxată este ştearsă şi plată în luxaţia anterioară, şi proeminentă în cea posterioară.

Din cauza înclinării laterale a bazinului, apare o scolioză statică cu convexitatea îndreptată spre partea sănătoasă. Corectarea scurtării îndreaptă coloana.

Sprijinul pe un singur picior, la copilul sănătos, se face cu bazinul orizontal, spina iliacă anterosuperioară din partea opusă rămînînd pe orizontală sau ridicîndu-se puţin. Acelaşi lucru se întîmplă şi la copilul cu luxaţie unilaterală, cînd sprijinul se face pe membrul sănătos (fig. III.23 A) Cînd sprijinul se face pe membrul luxat, bazinul se apleacă de partea sănătoasă, pe cînd umerii se înclină repede spre partea luxată, pentru ca să restabilească echilibrul trunchiului (fig. III.23 B). Această balansare divergentă a bazinului şi a umerilor (bazinul cade spre partea sănătoasă, iar umărul de aceeaşi parte se ridică), se datoreşte insuficienţei fesierului mijlociu din partea luxată şi constituie semnul Trendelenburg din luxaţia congenitală de şold.

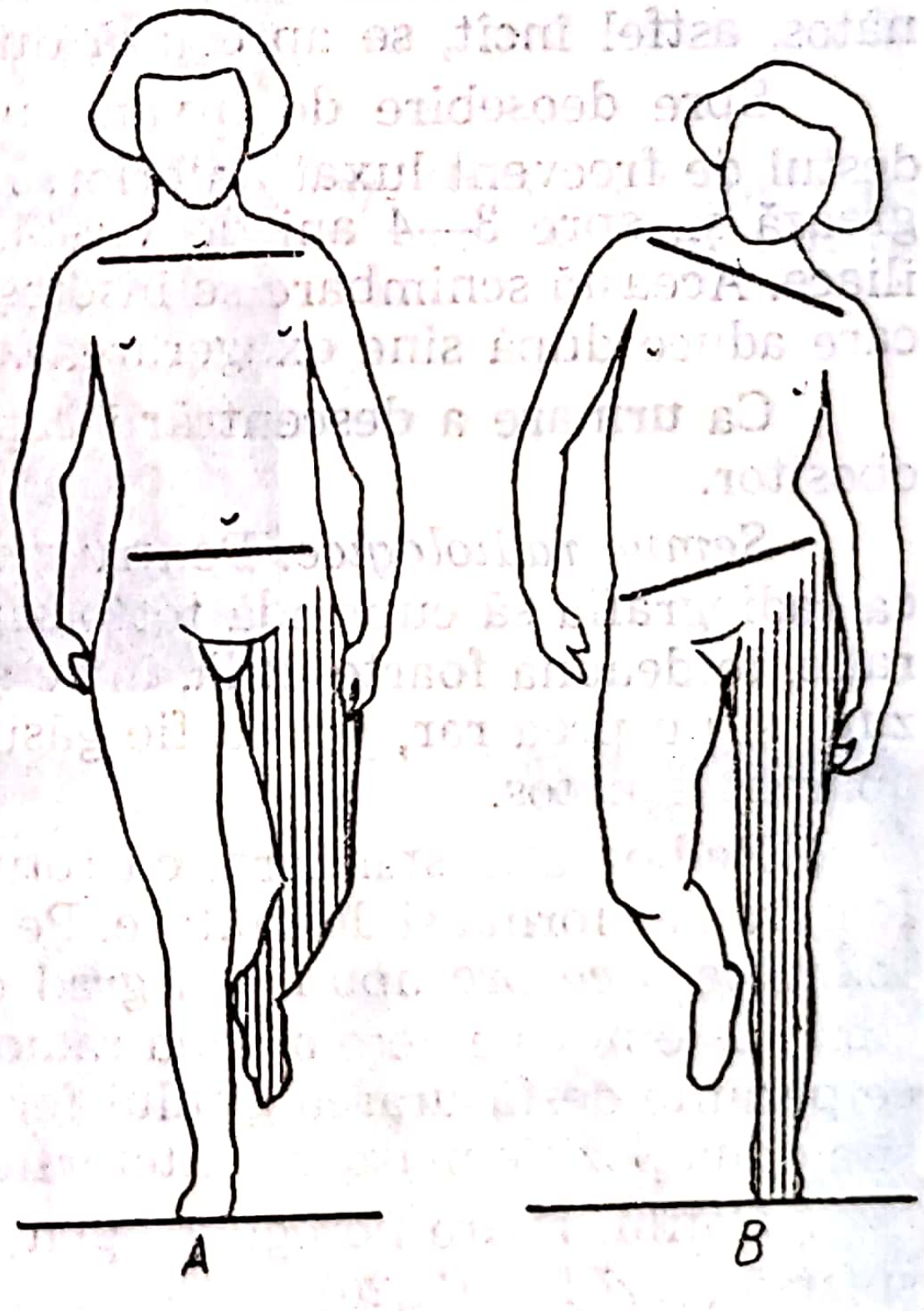

Fig. III.23. — Şchiopătare în luxaţia unilaterală (explicaţii în text).

Schiopătarea se datoreşte, în special, insuficienţei musculare şi mai puţin scurtării membrului pelvian şi laxităţii articulare. Semnul Trendelenburg explică aşa-zisa „şchiopătare a umerilor" din timpul mersului ; pentru restabilirea echilibrului stricat de insuficienţa fesierului mijlociu, umărul se înclină spre partea luxată.

Scanned with OKEN Scanner

Examinarea copilului culcat permite să se măsoare scurtarea membrului din partea luxată. Pentru aceasta se controlează distanța spină-maleolă, comparativ cu partea sănătoasă, apoi raportul pe care trohanterul îl are cu spina (triunghiul Bryant, linia Nélaton-Roser).

Capul femural din luxația anterioară joasă se poate simți la palpare în unghiul pe care îl fac mușchii tensorul fasciei lata și croitorul. În luxația anterioară înaltă, capul, ajuns sub tensor și sub fesierul mic, se palpează mult mai greu. În luxația intermediară, situația este variabilă : capul femural se simte sub spina iliacă, atunci cînd se așază coapsa în abducție și în hiperextensie, sau face relief îndărăt, sub fesieri, cînd coapsa este pusă în flexie și în adducție. În luxațiile posterioare, tot mișcarea de flexie-adducție permite explorarea cea mai bună a capului femural.

Semnele de laxitate articulară (semnele Dupuytren, Savariaud, exagerarea rotației interne și externe, exagerarea adducției) se reduc ca amplitudine o dată cu creșterea copilului, din cauza retracțiilor musculare și a îngroșării capsulei. La încercările de abducție, adductorii fac coardă, limitînd mișcarea.

2. *Luxația bilaterală.* Întîrzierea în mers se prelungește pînă la 18—20 de luni. Cînd luxația este simetrică, șchiopătarea este înlocuită de un mers legănat, asemănător mersului de rață.

Semnul Trendelenburg, prezent de ambele părți, explică balansarea de compensare a umerilor.

Scurtarea nu mai poate să fie măsurată comparativ cu membrul sănătos, astfel încît, se apreciază după raporturile spină-trohanter.

Spre deosebire de luxația unilaterală, cînd capul femural rămîne destul de frecvent luxat anterior, în luxațiile bilaterale capul femural migrează și, spre 3—4 ani de vîrstă, trece în partea posterioară a groapei iliace. Această schimbare se însoțește de bascularea anterioară a bazinului, care aduce după sine exagerarea lordozei lombare (vezi fig. III.28).

Ca urmare a descentrării capetelor femurale, mersul devine repede obositor.

Semne radiologice. Pentru un examen radiologic corect este necesar ca radiografia să cuprindă tot bazinul. Numai așa se poate face o comparație, totdeauna foarte utilă, între șoldul luxat și cel sănătos ; în unele cazuri, și nu prea rar, pot să fie găsite mici defecte radiografice și la șoldul aparent sănătos.

Radiografia standard, cu rotula la zenit, dă indicații asupra capului femural, ca formă și dezvoltare. Pe această radiografie, gîtul femural apare scurt, ceea ce presupune un grad oarecare de antetorsiune. Pentru apreciere, este nevoie de o a doua radiografie cu femurul rotat intern, mișcare ce permite desfășurarea gîtului femural. Diferența de rotație dintre prima și a doua poziție măsoară antetorsiunea gîtului femural.

Cotilul apare neregulat, plat, cu sprînceana mai mult sau mai puțin ștearsă (vezi fig. III.26).

Sincondroza ischiopubiană rămîne multă vreme mai largă de partea luxată (vezi fig. III.25).

În luxațiile anterioare joase (marginale), capul femural se proiectează în afara aripii iliace (fig. III.24). În forma anterioară înaltă, capul femural se proiectează în partea anterioară a groapei iliace, unde uneori poate să

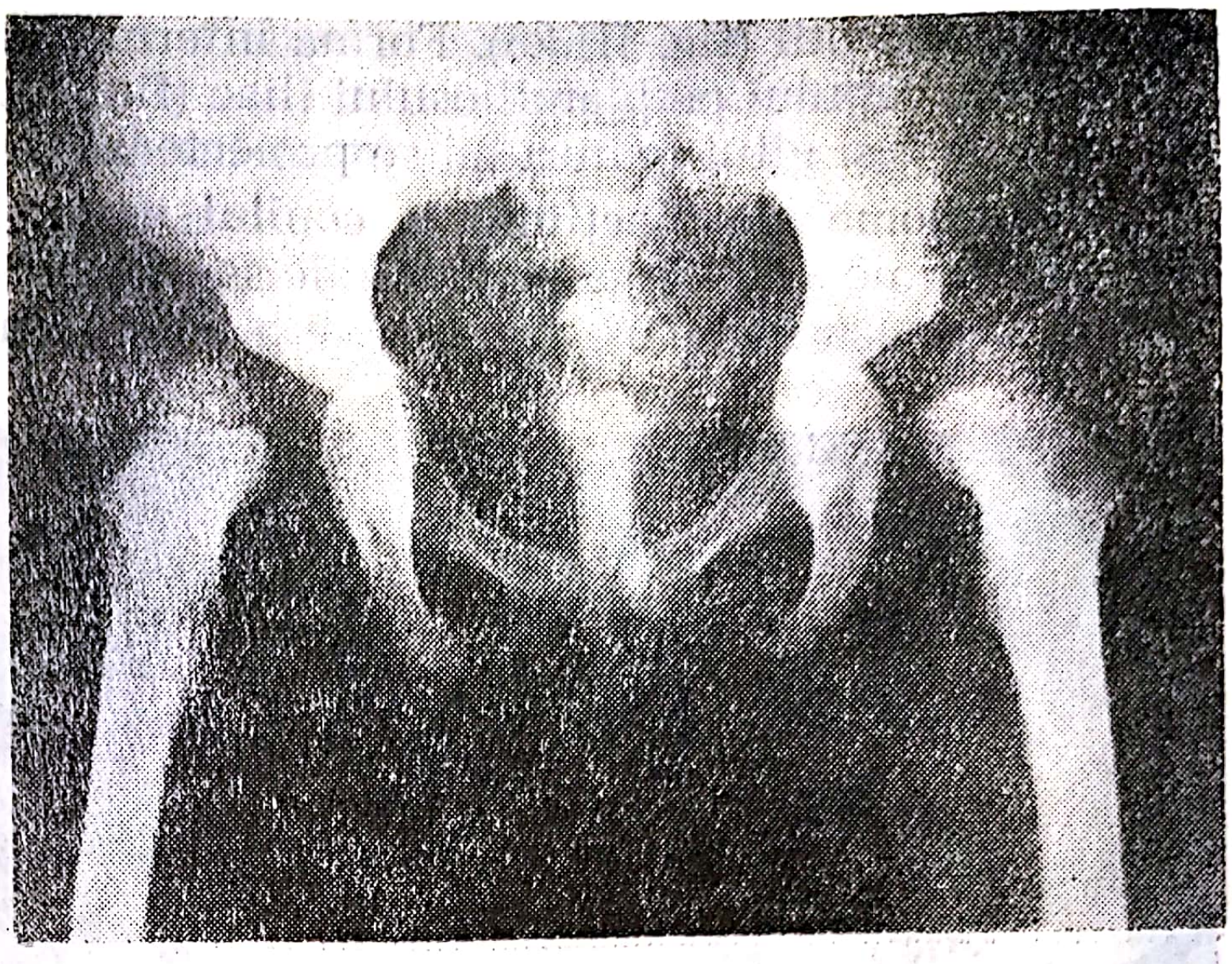

Fig. III.24. — Luxație anterioară joasă.

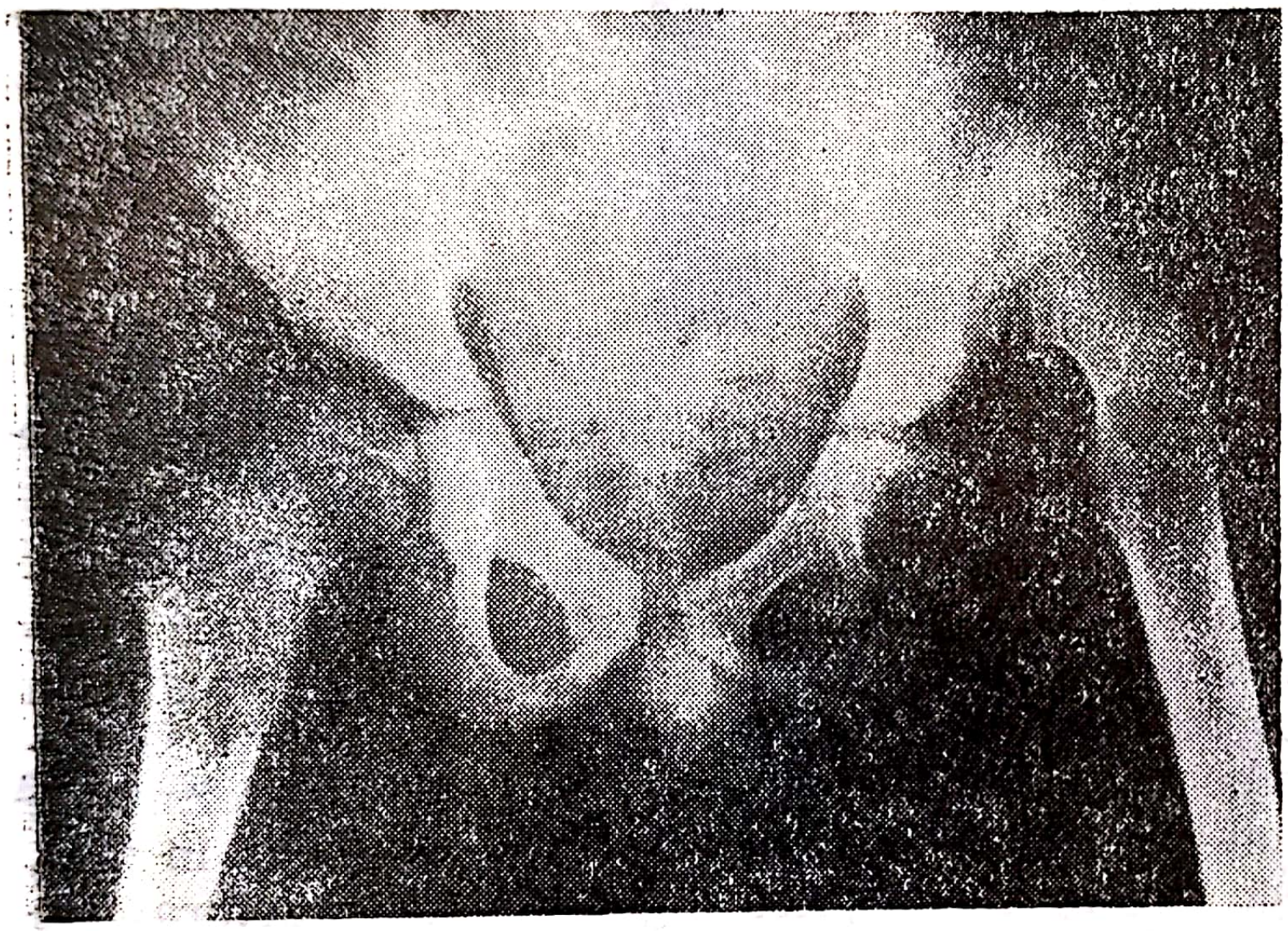

Fig. III.25. — Luxație anterioară înaltă cu neocotil.



Fig. III.26. — Luxație (formă intermediară).

apară un neocotil (fig. III.25). Forma intermediară se recunoaște după îndepărtarea capului pe planul osului iliac (fig. III.26). În forma posterioară, atît capul cît și gîtul femurului se proiectează pe groapa iliacă (fig. III.27).

Simptome ale afecțiunii la copilul mare, la adolescent și la adult. Aspectul clinic al luxației congenitale se modifică o dată cu creșterea copilului, din cauza instalării progresive a unor atitudini vicioase și, consecu-

Fig. III.27. — Luxație posterioară.

tiv, a apariției tulburărilor funcționale : durerea și oboseala. În funcție de forma clinică a luxațiilor, aceste semne sînt destul de variabile.

1. *Luxațiile unilaterale* se pot prezenta sub următoarele forme :

— luxațiile anterioare, sprijinite pe un neocotil, sînt cele mai frecvente dintre luxațiile unilaterale. Deși șchiopătarea este puțin marcată, în special pentru cea anterioară joasă, această varietate are tendința să devină dureroasă după pubertate. Durerile apar la început sub formă de crize, după o oboseală mai accentuată ; sînt localizate la genunchi, în fesă, de-a lungul sciaticului și, mai tîrziu, în plica inghinală. Contractura este netă ; șoldul apare fixat în flexie și adducție. Cîteva zile de repaus sînt suficiente pentru vindecarea suferinței, dar aceasta se repetă la efort, la surmenaj, cu ocazia unei boli acute sau dacă apar motive de supraîncărcare a șoldului (bolnava s-a îngrășat prea mult, a survenit o sarcină). Cu timpul, apar semne radiografice de artrită deformantă ; osteofite, deformarea capului femural. Toate aceste tulburări sînt exagerate de sarcină, de obezitate și, în final, de instalarea menopauzei. Șoldul rămîne dureros, mai mult sau mai puțin înțepenit în atitudine vicioasă ;

— luxațiile unilaterale posterioare sînt mai bine suportate. Deși scurtarea este importantă, bolnavul și-o compensează mergînd pe vîrful piciorului luxat. După adolescență, o dată cu apariția supraîncărcării, oboseala se face simțită mai repede în timpul mersului, mai cu seamă sub forma unei jene lombare, din cauza basculării accentuate a bazinului ;

— asocierea unei luxații cu o subluxație de partea opusă este o eventualitate frecvent întîlnită. Adeseori, semnele de suferință în partea subluxată nu apar decît la vîrsta adultă, cînd, din cauza supraîncărcării,

se constituie artrita deformantă. Bolnavul începe să se plîngă de dureri la nivelul șoldului așa-zis sănătos, și numai corectarea insuficienței cotiloidiene rezolvă sau ameliorează suferința.

2. *Luxațiile bilaterale* apar ca :

— luxații posterioare simetrice, cele mai des întîlnite, care nu dau necazuri prea mari la copil și la adolescent, în afara oboselii care apare la un mers mai prelungit. În schimb, după pubertate, o dată cu lărgirea bazinului, se mărește adducția coapselor, poziție vicioasă care produce destule neplăceri : frecarea genunchilor în timpul mersului (cu instalarea unui genunchi valg secundar), jenă în timpul raporturilor sexuale și dificultăți la naștere. Lordoza exagerată care compensează bascularea anterioară a bazinului (fig. III.28) produce dureri lombare. Dacă este vorba de o femeie prematur obeză, se ajunge repede la impotență funcțională. În schimb, bolnavii mai slabi și cu o musculatură bine dezvoltată pot să păstreze o funcție relativ satisfăcătoare ;

— luxații bilaterale asimetrice (cele mai grave) ; acestea sînt cu atît mai supărătoare, cu cît asimetria este mai marcată. Mersul acestor

Fig. III.28. — Lordoză exagerată în luxația posterioară bilaterală.

bolnavi este dificil, atît din cauza inegalității membrelor, cît și din cauza asimetriei de orientare a bazinului. Crize dureroase repetate imobilizează precoce acești bolnavi, predispunîndu-i la obezitate, care la rîndul ei, îngreunează mersul, obligîndu-i să ducă o viață sedentară, fapt care încheie cercul vicios.

Artrografia ca mijloc de diagnostic și control în luxația congenitală de șold. Radiografia simplă nu poate să arate decît raportul dintre elementele osoase, puțin dezvoltate la sugar și la copilul mic în comparație cu cartilajul. Artrografia are marele avantaj de a evidenția atît componenta cartilaginoasă, cît și părțile moi care compun articulația. Se pot aprecia astfel, dimensiunile capului femural și ale cotilului, poziția și diametrul istmului capsular, situația limbusului, a ligamentului rotund și a celui transvers — elemente de care depinde reducerea unei luxații. Iată de ce, înainte de a se trece la reducerea anumitor luxații, cînd se știe că pot să existe dificultăți (vîrstă mai mare a copilului, luxație înaltă, cotil mic etc.), este necesar să se facă o artrografie. Dacă aceasta arată existența unor obstacole care fac imposibilă reducerea artopedică, se pune indicația de reducere chirurgicală.

Cu toate marile avantaje pe care le prezintă, artrografia nu trebuie să fie utilizată ca mijloc de investigație de rutină, întrucît nu este complet inofensivă. Substanța iodată de contrast trebuie testată la fiecare caz în parte, din cauza sensibilității deosebite la iod pe care o prezintă unii copii. Cum artrografia se face sub anestezie generală și sub control radioscopic, există „riscul anesteziei date în camera obscură“ și riscul unor infecții legate de manevrele de injectare, pe întuneric, a substanței de contrast. Prevenind posibilitatea de apariție a acestor complicații, artrografia rămîne un excelent mijloc de investigație a șoldului.

Imaginile artrografice ale șoldului normal : în poziția de față și de reducere, elementele unei artrograme normale de șold sînt acelea schițate în fig. III.29 (după Bertrand) ; substanța de contrast conturează capul cartilaginos (A), marginea anterioară a cotilului (B), fundul de sac sinovial extern care marchează baza gîtului femural (C), fundul de sac superior

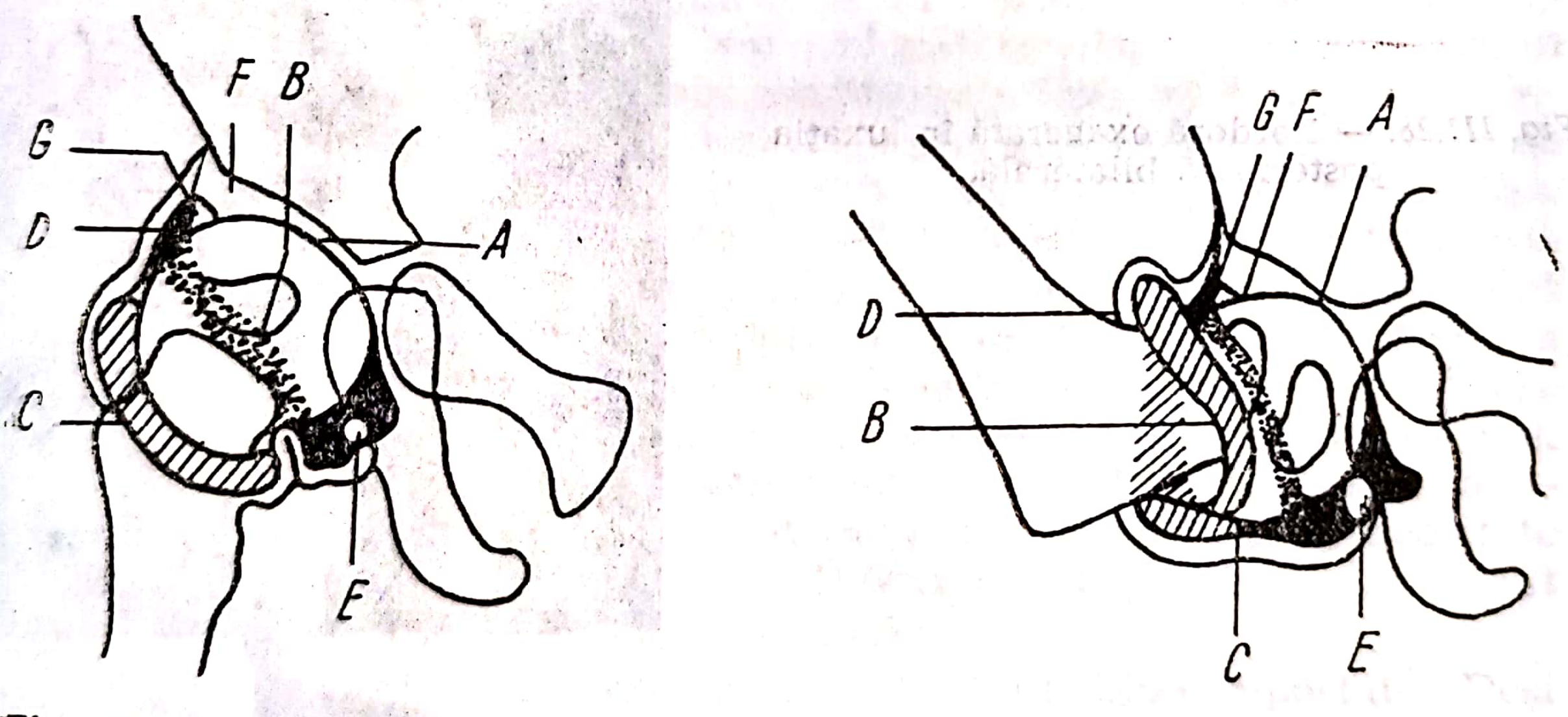

Fig. III.29. — **Imaginile artrografice ale șoldului normal în poziția standard și de reducere (după *Bertrand*) (explicații în text).**

care desenează sprînceana cotiloidă (D), limbusul (G), ligamentul transvers al acetabulului (E), tavanul cartilaginos al cotilului.

Imaginile artrografice ale șoldului luxat : într-o luxație (fig. III.30), artrografia evidențiază, în primul rînd, camera cefalică, camera cotiloidă

și istmul care le separă. Substanța de contrast care umple camera cefalică arată dimensiunea și forma capului femural (1). Camera cotiloidă (2) apare adesea de volum mai redus, din cauza limbusului și a părților moi care umplu cotilul. Istmul, mai mult sau mai puțin strîmt, poate să fie elemen-

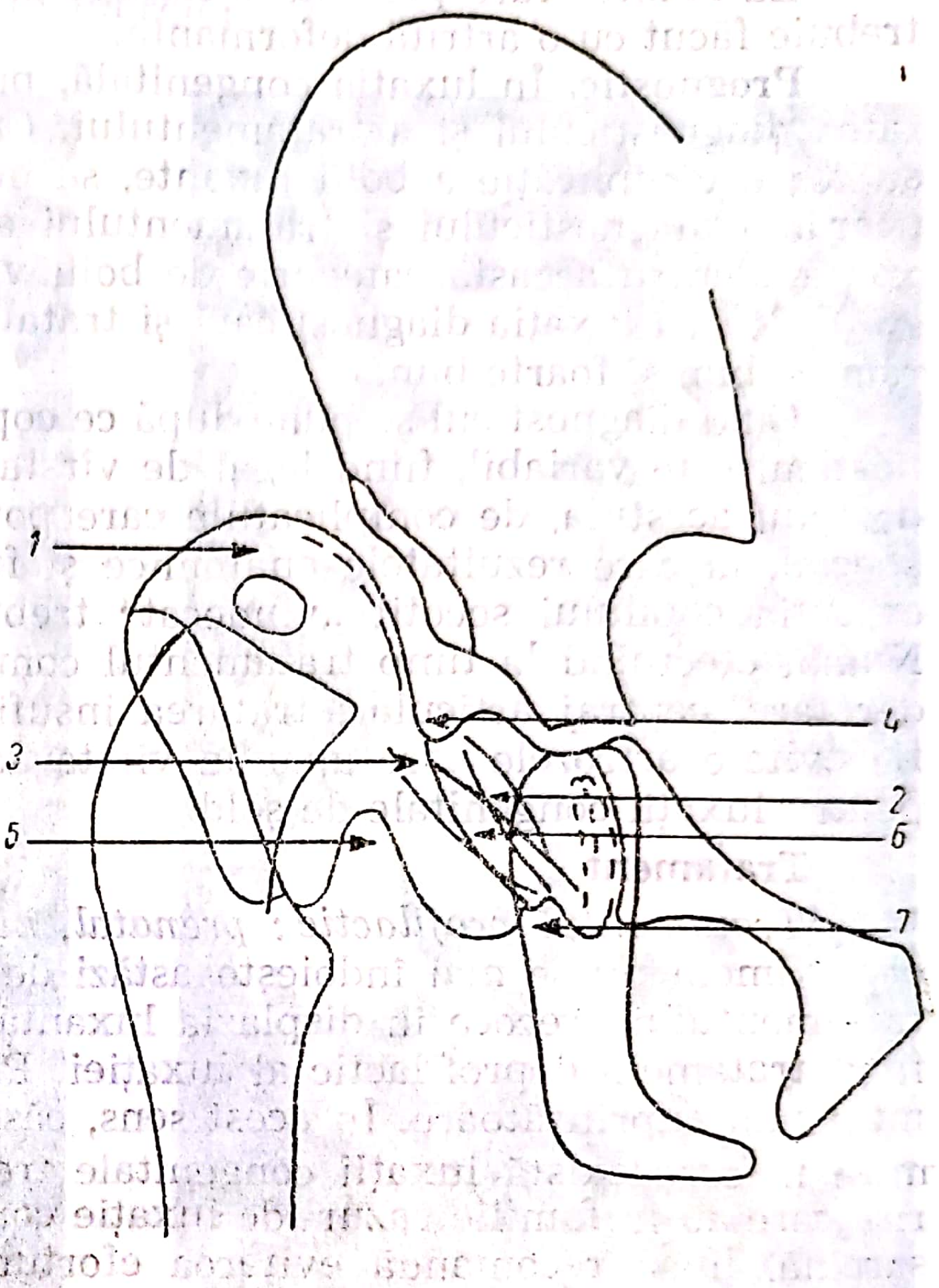

Fig. III.30. — Imaginile artrografice ale șoldului luxat (explicații în text).

tul principal care se opune reducerii (3). Limbusul (4), care formează cea mai mare parte a istmului capsular, este hipertrofiat în luxații și poate să se opună reducerii prin două mecanisme : contribuie la strîmtorarea istmului ; cînd istmul este mai larg, limbusul poate să fie antrenat în cavitatea cotiloidă în încercarea de reducere (bascularea limbusului), interpunîndu-se între cap și cotil. Repliul inferior al capsulei (5) delimitează partea de jos a istmului, formînd și el un obstacol la reducere. Ligamentul rotund (6), cînd este lung și gros, umple în parte camera cotiloidă, împiedicînd capul să intre corect în cotil. Ligamentul transvers al acetabulului (7), tras în afară și în sus de întinderea capsulei, formează un obstacol în partea inferioară a cotilului.

Diagnostic. La sugar, diagnosticul trebuie făcut cu luxația-sechelă a unei osteomielite cu artrită de șold (frecvent întîlnită), care a rămas nediagnosticată atunci cînd s-a produs, iar părinții au uitat episodul infecțios. Distrugerile mari ale capului și gîtului femural, uneori cicatricea unei colecții evacuate, impun diagnosticul etiologic.

La copilul mai mare, *coxa vara* congenitală sau rahitică pune probleme de diagnostic diferențial, din cauza întîrzierii în mers, a șchiopă-

tării și a unui trohanter mai ridicat decît normal. Atît examenul local, cît și radiografia arată prezența capului femural în cotil.

Pentru luxațiile care pot să fie întîlnite după o poliomielită, după o encefalopatie infantilă, diagnosticul etiologic se pune ușor.

La adultul care prezintă o luxație anterioară sprijinită, diagnosticul trebuie făcut cu o artrită deformantă.

Prognostic. În luxația congenitală, prognosticul depinde de precocitatea diagnosticului și a tratamentului. Cum luxația apare cel mai adesea ca o complicație a bolii luxante, se înțelege importanța care trebuie acordată diagnosticului și tratamentului aplicat în faza de displazie luxantă. Pentru această categorie de bolnavi, prognosticul este foarte bun.

Pentru luxația diagnosticată și tratată înainte de mers, prognosticul rămîne bun și foarte bun.

Cînd diagnosticul se pune după ce copilul a început să meargă, prognosticul este variabil, fiind legat de vîrsta la care se începe tratamentul, de felul acestuia, de complicațiile care pot să apară. În aceste cazuri, în special, la care rezultatele anatomice și funcționale bune sînt mai rare, evoluția copilului socotit „vindecat" trebuie urmărită cu toată atenția. Numai efectuînd la timp tratamentul complementar necesar (operații de derotare, centraj articular, tratarea insuficiențelor de cotil etc.), pot să fie evitate artrozele care apar la vîrsta adultă la cei tratați în copilărie pentru luxații congenitale de șold.

Tratament

Tratamentul profilactic: prenatal, în timpul nașterii și la nou-născut. Nimeni nu se mai îndoiește astăzi de importanța diagnosticului și a tratamentului precoce în displazia luxantă de șold, ceea ce înseamnă, de fapt, tratamentul profilactic al luxației. Profilaxia trebuia să fie însă cu mult mai cuprinzătoare. În acest sens, căsătoriile între membrii unor familii în care există luxații congenitale trebuie evitate. Tinerelor căsătorite care au în familie cazuri de luxație congenitală, atunci cînd survine o sarcină, li se recomandă evitarea eforturilor, a traumatismelor, asigurîndu-li-se în același timp un tratament tonic general.

În timpul nașterii vor fi evitate, pe cît posibil, manevrele care necesită tracțiuni puternice pe membrele pelviene ale copilului.

În cazurile cînd nou-născutul trebuie să fie reanimat, se va evita manevra de suspendare cu capul în jos, manevră care favorizează luxația prin distensia capsulară pe care o produce la nivelul șoldurilor.

Trebuie atrasă atenția asupra prezentărilor pelviene, posibilitatea de apariție a unei luxații fiind de 4 ori mai mare decît la o naștere obișnuită.

Copiii care prezintă alte malformații, dar în special un picior strîmb congenital *talus valgus*, vor trebui să fie examinați cu toată atenția și la nivelul șoldurilor.

Înfășarea copiilor cu membrele pelviene în extensie și lipite unul de altul predispune la luxație, din cauza adîncimii mici a cotilului și a antetorsiunii mari pe care o are gîtul femural la naștere. Poziția care se potrivește cel mai bine orientării de moment a șoldurilor este în abducție, flexie și rotație externă a membrelor pelviene. Așa se explică de ce nu există luxații congenitale în regiunile de pe glob unde mamele își poartă

copiii nou-născuți în spate, cu membrele pelviene așezate în această poziție care favorizează dezvoltarea normală a articulației șoldului. Înfășatul copiilor trebuie să fie astfel făcut, incit să permită menținerea atitudinii fiziologice pentru șolduri ; dacă scutecul poate fi strîns pe bazin, trebuie lăsat larg la nivelul membrelor pelviene.



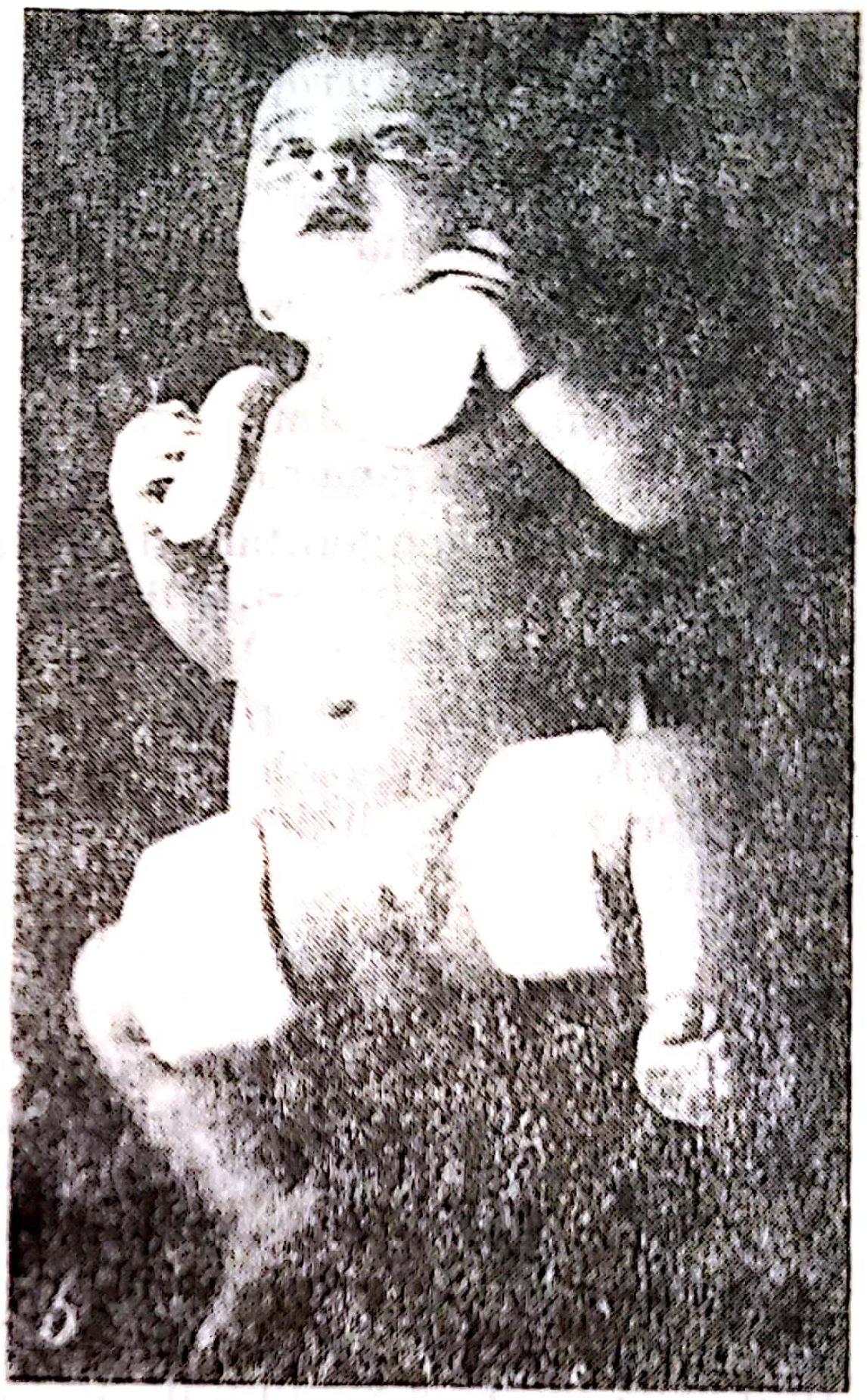

Fig. III.31. — Atelă von Rosen pentru imobilizarea sugarului cu șold luxabil.

Tratamentul preventiv al șoldurilor luxabile. Orice nou-născut care prezintă un „semn al resortului" pozitiv, trebuie pus într-o atelă de abducție. La fel trebuie procedat cu sugarii la care radiografia bazinului indică semne de displazie. Menținerea membrelor pelviene în abducție, flexie și rotație externă se poate face prin mijloace simple : perne trapezoidale puse între picioare (tip Frejka, Becker), șine de abducție (Schneiderov), atele tip Putti, aparate Ortolani, von Rosen (fig. III.31 *a* și *b*) etc.

Tratamentul durează între 3 și 6 luni, pînă cînd dispar semnele radiografice de alarmă.

La început, în prima lună de tratament, imobilizarea este mai severă ; copilul nu va fi scos din brățările inferioare ale aparatului, dar va putea fi ridicat din partea superioară a acestuia pentru a fi șters cu buretele și a i se schimba pieptărașul. Spre sfîrșitul lunii a doua și în cursul lunii a treia de imobilizare, după un examen de control, copilul va putea fi scos din atelă pentru baie. După luna a treia, în funcție de rezultatul examenului radiografic, atela va putea să fie suprimată pentru

cîteva ore sau toată ziua, rămînînd să fie purtată numai noaptea, ori va fi înlocuită cu o pernă de plastic care să mențină temporar abducția încă 2—3 luni.

La 6—8 luni de vîrstă, apariția nucleilor epifizari și orientarea lor permit o apreciere mai bună a situației și posibilitatea de a lăsa copilul liber. Controlul radiografic trebuie repetat la începerea mersului și la 18 luni de vîrstă.

Tratamentul luxațiilor la sugar. În cazurile mai rare de luxații constatate de la naștere, dacă acestea se reduc ușor, pot să fie menținute într-o atelă. Uneori, pentru reducere este nevoie de anestezie și atunci este de preferat o primă imobilizare într-un aparat gipsat pelvipedios pentru 3—4 săptămîni, după aceea continuîndu-se abducția pe o atelă von Rosen.

În cazurile în care reducerea nu este posibilă sau nu este satisfăcătoare, trebuie procedat la o repunere chirurgicală, ținînd seama, bineînțeles, de starea generală a copilului.

Luxațiile congenitale din cadrul artrogripozei nu pot să fie reduse la o vîrstă mică (ni s-a întîmplat de cîteva ori să le putem reduce la vîrsta de 9—12 luni și să evolueze favorabil după aceea).

Tratamentul luxațiilor la copilul mic. În această categorie de vîrstă intră copiii de la 1 la 5 ani. Tratamentul trebuie individualizat și adaptat formelor anatomoclinice variate pe care le îmbracă luxația congenitală de șold.

În general, examenul clinic și radiografia simplă permit aprecierea în linii mari a leziunilor și dau indicații suficiente de tratament pentru o bună parte dintre luxații.

Reducerea progresivă a luxației,* prin extensie în abducție și rotație internă este realizată prin mai multe procedee, cel mai apreciat fiind al lui Sommerville. Acesta constă în aplicarea unor extensii pe membrele pelviene, la care se adaugă, după cîteva zile, o mișcare de abducție progresivă (4—5° pe zi), combinată cu o rotație internă făcută treptat. În decurs de 3—4 săptămîni, trebuie să se ajungă la îndepărtarea maximă a membrelor pelviene. Pentru reducere, se așază copilul pe atela Sommerville (fig. III.32) sau într-un pat prevăzut cu un cadru care să permită extensia în abducție și rotație internă.

Controale radiografice succesive permit să se aprecieze reducerea. Cînd coborîrea capului femural nu se face bine, poate să fie ajutată prin adăugarea unei tracțiuni interne, aplicată perpendicular pe rădăcina coapsei.

---

* La obstacolul pe care îl reprezintă părțile moi articulare în reducerea unei luxații, se mai adaugă un factor de mare importanță : retracția și contractura musculară. Aceasta poate să fie învinsă prin anestezie, în reducerea clasică, sau prin extensie continuă, în reducerea progresivă. În prima eventualitate, dar în special cînd reducerea luxației s-a făcut „în forță", tonicitatea mușchilor periarticulari menține capul apăsat puternic pe fundul cotilului. Această compresie bruscă a cartilajului, ca și alungirea mai mult sau mai puțin brutală a vaselor, produsă de abducția externă și rotația forțată a coapsei, pot să genereze tulburări vasculare la nivelul epifizei, tulburări care favorizează apariția osteocondritei postreducționale. Iată de ce metoda de reducere progresivă, prin extensie continuă, în care reducerea se face în timp, cu blîndețe, rămîne procedeul cel mai puțin periculos pentru vascularizația capului femural.

După șase săptămîni de tratament, dacă reducerea este bună, se imobilizează copilul pentru alte șase săptămîni într-un aparat gipsat, în poziția de abducție-rotație internă la care s-a ajuns. După acest interval de timp, Sommerville face sistematic o osteotomie de derotare a femurului,

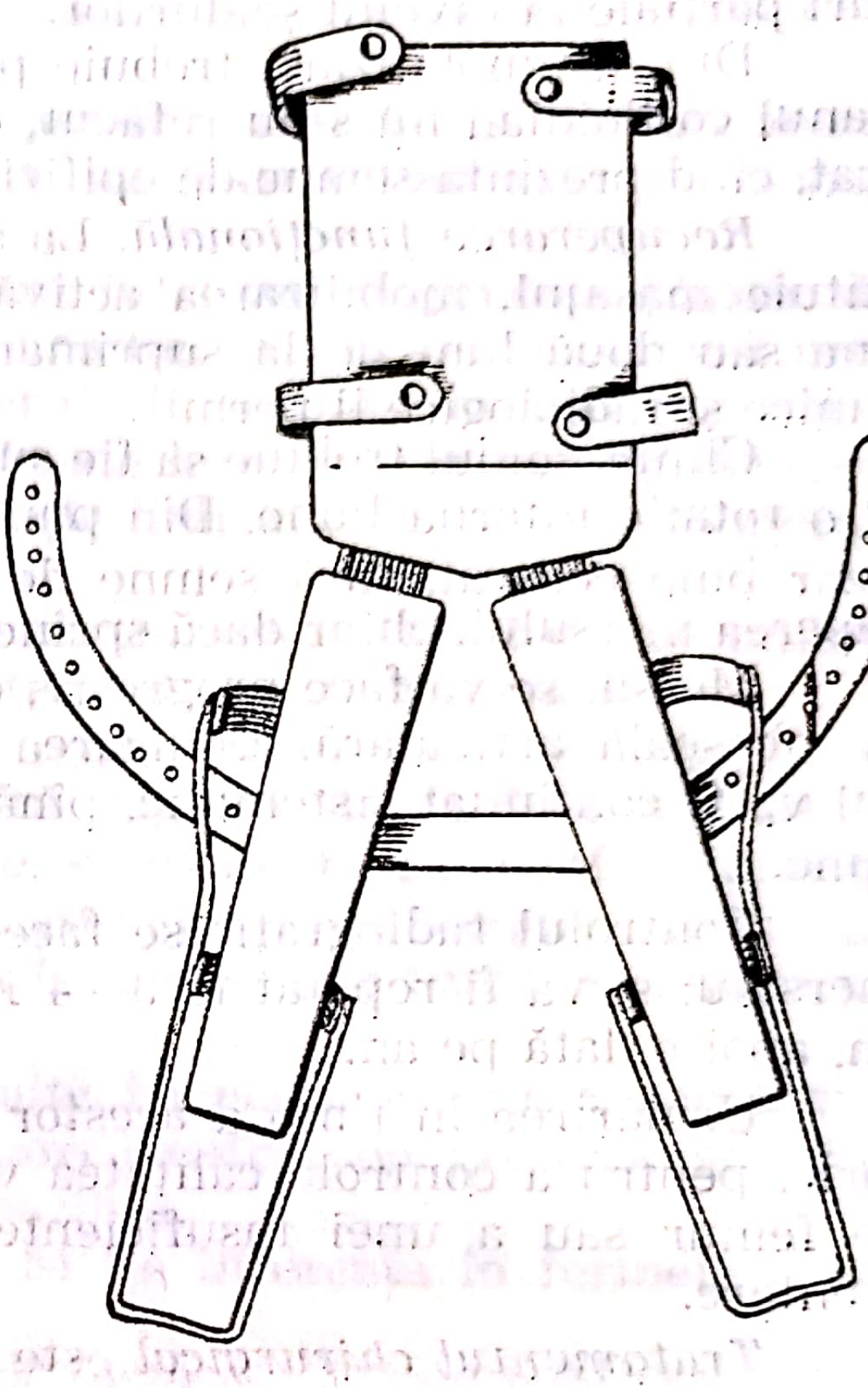

Fig. III.32. — **Atelă Sommerville pentru reducerea progresivă a luxației.**

care mai necesită încă șase săptămîni de imobilizare pentru consolidare. Fèvre face derotarea numai dacă există o antetorsiune foarte mare; astfel, contează pe corectarea spontană a acestui defect.

Dacă reducerea este bună, mersul poate să fie permis la o lună după scoaterea aparatului gispat.

Metoda clasică de reducere, urmată de imobilizare în aparat gipsat (Pacci-Lorentz), este înlocuită de reducerea progresivă, mai puțin traumatizantă pentru capul femural.

Cu toate acestea, metoda Pacci-Lorentz este încă întrebuințată pentru copiii care nu pot să fie spitalizați tot timpul necesar unei reduceri progresive sau la bolnavii la care reducerea lentă nu a reușit.

Menținerea reducerii se face imobilizînd copilul într-un aparat gipsat. Clasic, sînt utilizate trei poziții, pornind de la aceea în care s-a obținut reducerea (abducție-rotație externă 90—115°; flexie 10—15°, în raport cu planul mesei), trecînd printr-o poziție intermediară (60° abducție; flexie de 10—15°; rotație externă indiferentă), ca să se ajungă, în final, la ultima poziție (30° abducție; flexie 10—15°; rotație internă 45—50°). R. Ducroquet recomandă ca trecerea de la prima la ultima poziție să se facă prin trei etape intermediare. La această metodă, pe care o utilizăm curent, noi am adăugat repetarea ultimei poziții într-un aparat care permite începerea

mișcărilor la nivelul șoldului (două cizme gipsate, înalte pînă la jumătatea coapsei, puse cu genunchiul ușor flectat, solidarizate printr-o bară de abducție).

Pentru fiecare din cele șase etape, durata fiind de 45 de zile, imobilizarea medie durează în total nouă luni, ultimul aparat permițînd mișcări parțiale la nivelul șoldurilor.

Durata imobilizării trebuie prelungită atunci cînd sprînceana și tavanul cotiloidian nu s-au refăcut, cînd nucleul epifizar nu este bine centrat, cînd prezintă semne de epifizită.

Recuperarea funcțională. La sfîrșitul perioadei de imobilizare se instituie masajul, mobilizarea activă și pasivă. Mersul va fi permis după una sau două luni de la suprimarea imobilizării, atunci cînd criteriile clinice și radiologice îl permit.

Clinic, șoldul trebuie să fie suplu, nedureros și să realizeze o abducție și o rotație internă bune. Din punct de vedere radiologic, un nucleu epifizar bine centrat, fără semne de osteocondrită, poate să autorizeze începerea mersului, chiar dacă sprînceana nu este complet refăcută.

Mersul se va face progresiv, cu perioade de repaus dacă apar semne de oboseală articulară. Utilizarea unei triciclete este folositoare. Masajul va fi continuat sistematic, pînă la obținerea unei tonicități musculare bune.

Controlul radiografic se face după o lună sau două de la începerea mersului și va fi repetat la 3—4 luni în primul an, la 6 luni în al doilea an, apoi o dată pe an.

Urmărirea în timp a acestor copii, clinic și radiografic, este obligatorie, pentru a controla calitatea vindecării. Persistența unei antetorsiuni de femur sau a unei insuficiențe de cotil impune tratamente complementare.

Tratamentul chirurgical este necesar pentru luxațiile la care reducerea ortopedică nu a reușit sau reducerea este instabilă, de proastă calitate. Vîrsta mică a copilului nu constituie o contraindicație ; rezultatele sînt cu atît mai bune, cu cît există mai puține deformări osteoarticulare. Se practică simpla reducere la copilul mic, operația Colonna la copilul mai mare (de 3—4 ani). În pregătirea bolnavului, o extensie continuă făcută preoperator scade contractura și ușurează reducerea în timpul intervenției*.

Șoldul operat se imobilizează într-un aparat gipsat pelvipedios, pus în abducție și rotație internă, poziție în care capul femural se menține cel mai bine redus. După o lună se scoate aparatul și copilul este trecut pentru 30 de zile la o extensie continuă, care permite începerea mobilizării, completată mai amplu după suprimarea extensiei. La 3 luni după operație, cînd controlul clinic și radiologic oferă un rezultat bun, copilul poate să meargă.

Rezultatele obținute sînt cu atît mai bune, cu cît copilul este mai mic. Pentru operația Colonna, vîrsta de 8 ani, fără să fie o limită superioară de indicație operatorie, constituie totuși o margine peste care rezultatele bune încep să scadă.

---

* Utilizarea căii de acces descrisă de M. Socolescu, cruțînd inserțiile proximale ale abductorilor șoldului, permite o recuperare și ulterior o funcționalitate mult mai bună a articulației operate (vezi bibliografia).

Tratamentul luxațiilor inveterate. Pentru bolnavii care se adresează tîrziu medicului, cînd reducerea chirurgicală nu mai poate să fie încercată din cauza scurtării mari și a deformărilor osteoarticulare importante, pot să fie utilizate o serie de metode paliative, care încearcă să amelioreze statica și mersul. Este vorba, în special, de osteotomiile de sprijin și de direcție sau, uneori, de realizarea unui sprijin osteoplastic, deasupra unui neocotil.

Pentru alegerea procedeului operator va trebui să se țină seama de vîrsta copilului, de varietatea de luxație și de tulburările funcționale pe care le prezintă bolnavul.

În luxațiile anterioare se va alege între un sprijin osteoplastic simplu și unul asociat cu o osteotomie de direcție, atunci cînd bolnavul prezintă o atitudine de adducție-rotație externă. În formele la care abducția permite o centrare mai bună a capului este indicată osteotomia de varizare.

Artroplastia cu proteză își găsește indicația în formele bilaterale, cu leziuni artrozice.

Artrodeza rămîne operația de necesitate pentru formele unilaterale dureroase, neameliorate prin celelalte mijloace de tratament.

În luxațiile posterioare foarte înalte, bilaterale și simetrice, trebuie să se renunțe la reducerea ortopedică după vîrsta de 6—8 ani, pentru ca să nu se ajungă la redori bilaterale, echivalente cu o infirmitate gravă. Aceasta, cu atît mai mult, cu cît aceste forme de luxație în care predomină antevensiunea de bazin, pot să fie ameliorate funcțional după pubertate, prin osteotomii de femur.

Pentru luxațiile posterioare înalte, își găsesc indicația osteotomiile de direcție, cu sau fără sprijin, prin care centrul de greutate se aduce în dreptul cotilului, echilibrînd astfel bazinul.

Artroplastia cu proteză poate să fie încercată în formele bilaterale cu artroză.

Rezecția de cap și de gît femural (operația Milch) poate să amelioreze durerile din luxațiile posterioare înalte, la bolnavii în vîrstă.

Complicațiile tratamentului luxației congenitale de șold sînt numeroase.

1. *Reluxarea* ține de o reducere insuficientă, de o interpunere, dar poate să fie datorită și unor greșeli făcute în timpul aplicării aparatului gipsat.

2. *Leziunile nervului sciatic* sînt rare. Pot să apară după reducerea unei luxații înalte, făcută fără extensie prealabilă.

3. *Fracturile de femur*, mai precis fracturile supracondiliene, se pot produce în timpul schimbărilor de poziție, cînd se forțează rotația internă. Cel mai adesea sînt fracturi incomplete, care prezintă o ușoară unghiulație. Reducerea unghiulației și imobilizarea aduc vindecarea.

4. *Redorile și atitudinile vicioase ale șoldului* se întîlnesc atît după reducerile ortopedice făcute la copilul mai mare, cît și după reducerile chirurgicale urmate de imobilizări prelungite.

Aceste redori și atitudini vicioase, apărînd în afara leziunilor de osteocondrită, beneficiază de toate mijloacele de chinetoterapie : masaj, mobilizare, băi, medicație decontracturantă etc. Tratamentul trebuie să fie blînd și progresiv, prelungit mult în timp. Pentru combaterea atitudinilor vicioase sînt utile ; extensia continuă, întrebuințarea unor atele în timpul

nopții, utilizarea anumitor atitudini posturale (decubit ventral) pentru a combate flexia coapsei.

5. *Osteocondrita* este complicația cea mai frecventă și mai neplăcută; apare mai ales după aplicarea tehnicilor clasice de reducere, care produc tulburări vasculare la nivelul epifizei, fie ca o urmare directă a traumatismului, a comprimării prelungite a capului femural pe fundul cotilului, fie datorită stînjenirii circulației pe care o dau pozițiile extreme de imobilizare forțată: prima poziție Lorentz (abducție-rotație externă) sau atitudinea în rotație internă maximă.

Leziunile de osteocondrită pot să apară în cursul imobilizării, dar, de obicei, survin către sfîrșitul ei sau la începutul perioadei de mobilizare. Cele care se instalează și mai tîrziu sînt datorite unor reduceri imperfecte, unor subluxații.

Evoluția leziunilor este variabilă: alături de forme ușoare, există forme grave, care duc la deformări marcate ale capului femural.

În formele ușoare sînt prezente numai semnele radiologice: nucleul epifizar rămîne mai mic, mai șters, de transparență inegală. Mișcările nu sînt limitate și, în curs de cîteva luni, reconstituirea capului femural se face corect.

Începînd cu formele de intensitate medie, osteocondrita se traduce clinic prin apariția semnelor de suferință articulară: dureri, oboseală la mers, limitarea mișcărilor. Radiografic, se constată creșterea densității epifizei, fragmentarea și turtirea acesteia (fig. III.33), putînd să determine, în timp, deformări importante ale epifizei. Ca și în *coxa plana*, repausul și extensia trebuie menținute pînă la repararea leziunilor.

Uneori, în osteocondritele prelungite, cînd semnele clinice de suferință articulară au dispărut de mult, semnele radiologice, în mod paradoxal, nu dispar decît după ce copilul a fost pus să meargă.

Fig. III.33. — **Leziuni de osteocondrită postreducțională la șoldul stîng.**

În formele severe, leziunile distrofice se extind și la gîtul femural, producînd deformări grave, cu incongruență articulară și, consecutiv, artroză.

Trebuie menționate aici și osteocondritele grave ale sugarilor, la care nucleul epifizar întîrzie în mod anormal să apară; leziunea este marcată, radiologic, de lățirea metafizei și apropierea ei de fundul cotilului.

În osteocondritele tîrzii, a căror apariţie este legată de o centrare imperfectă a capului femural, de o subluxaţie, sînt indicate osteotomiile de derotare, corectarea axului gîtului femural, coborîrea tavanului sau o plastie de sprînceană cotiloidă.

Stabilirea unui diagnostic precoce al bolii luxante şi aplicarea unor tehnici de reducere mai puţin traumatizante, au redus în mod remarcabil numărul osteocondritelor.

6. *Dezaxările de gît femural* (antetorsiunea şi *coxa valga*) sînt complicaţii ale tratamentului ortopedic, dar şi ale celui chirurgical.

Atît în boala luxantă, cît şi în luxaţii, antetorsiunea depăşeşte normalul. Din cauza aceasta, după reducere, capul femural se orientează defectuos, se subluxează anterior, proeminînd în partea anterioară a cotilului, sub spina iliacă, unde se poate percepe la palpare, ba uneori se poate chiar vedea.

Rotaţia internă a coapsei centrează capul femural în cotil. Măsurarea antetorsiunii se face executînd două radiografii : una cu rotula la zenit (fig. III.34), cînd capul femural apare subluxat, şi o alta în rotaţie internă a coapsei, cînd capul femural intră bine în cotil, gîtul proiectîndu-se în toată lungimea lui. Diferenţa de rotaţie dintre cele două poziţii măsoară antetorsiunea. De îndată ce aceasta depăşeşte 35°, este indicată osteotomia de derotare, care permite centrarea capului femural în cotil (fig. III.35).

Coxa valga se asociază uneori antetorsiunii şi atunci centrarea corectă a capului se face numai dacă la rotaţia internă se adaugă şi abducţia femurului. În acest caz, o dată cu osteotomia de derotare, trebuie executată

Fig. III.34. — **Antetorsiune a gîtului femural stîng.**

şi o osteotomie de varizare de tip Pauwels, care reintroduce în cotil partea din cap care îl depăşea (fig. III.36).

7. *Defectele de sprînceană şi de tavan cotiloidian* favorizează subluxaţia şi trebuie corectate chirurgical (plastie de sprînceană, coborîre de

tavan cotiloidian sau osteotomie de bazin de tip Salter, pentru copiii mici și de tip Chiari, pentru copiii mai mari) :

— plastia de sprînceană cotiloidă este indicată cînd capul femural nu are un sprijin superior suficient, nu încape bine în cotil, din cauza unei sprîncene insuficient dezvoltate (clinic, aceasta se traduce prin dureri la

Fig. III.35. — **Osteotomie de derotare : fixarea fragmentelor cu placă cu șuruburi (cazul prezentat în fig. III.34).**

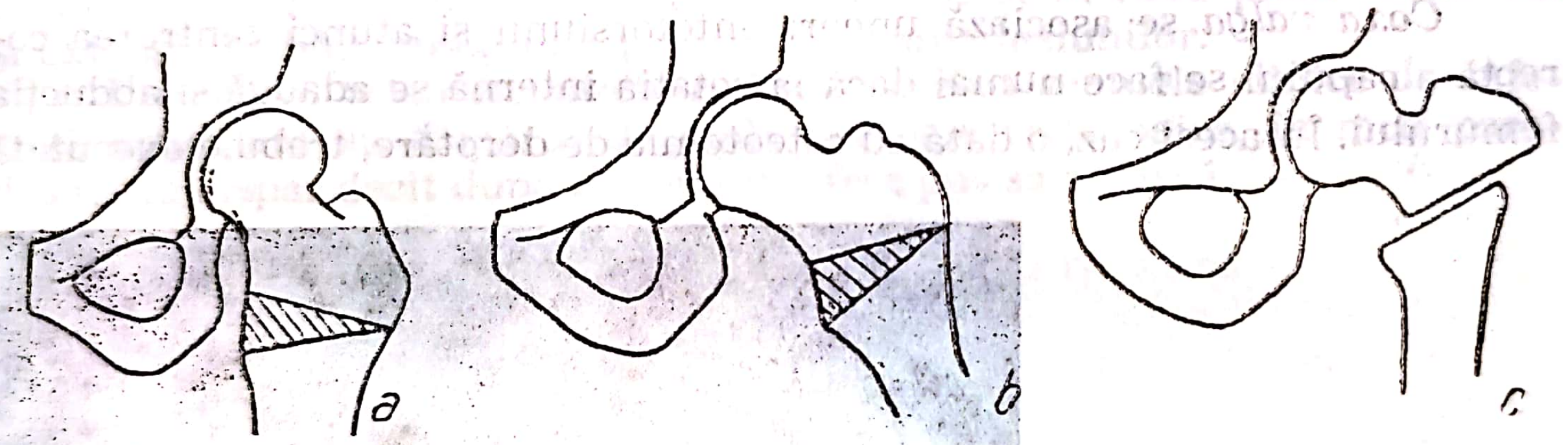

Fig. III.36. — Osteotomie de varizare tip Pauwels.

nivelul șoldului, șchiopătare, oboseală) ; rezultatele obținute (fig. III.37) sînt bune, în special pentru dispariția elementului durere ;

— coborîrea tavanului cotiloidian este efectuată, ca operație independentă, cînd tavanul, prea oblic, favorizează subluxația, dar poate să fie indicată ca operație complementară și în timpul unei repuneri chirurgicale (fig. III.38) ;

— osteotomiile de bazin urmăresc să aducă un sprijin mai bun capului femural, utilizînd translația sau basculärea osului iliac ; osteotomia Salter este indicată la copiii mici, cînd cavitatea cotiloidă este insuficientă și defectuos orientată ; osteotomia iliacă făcută deasupra cavității cotiloide permite coborîrea segmentului inferior (fig. III.39), ceea ce înseamnă orizontalizarea tavanului cotiloidian și schimbarea de orientare a întregii cavități cotiloide, care privește acum în jos și înainte ; osteotomia Chiari este indicată la copiii mai mari (se face secționînd osul iliac

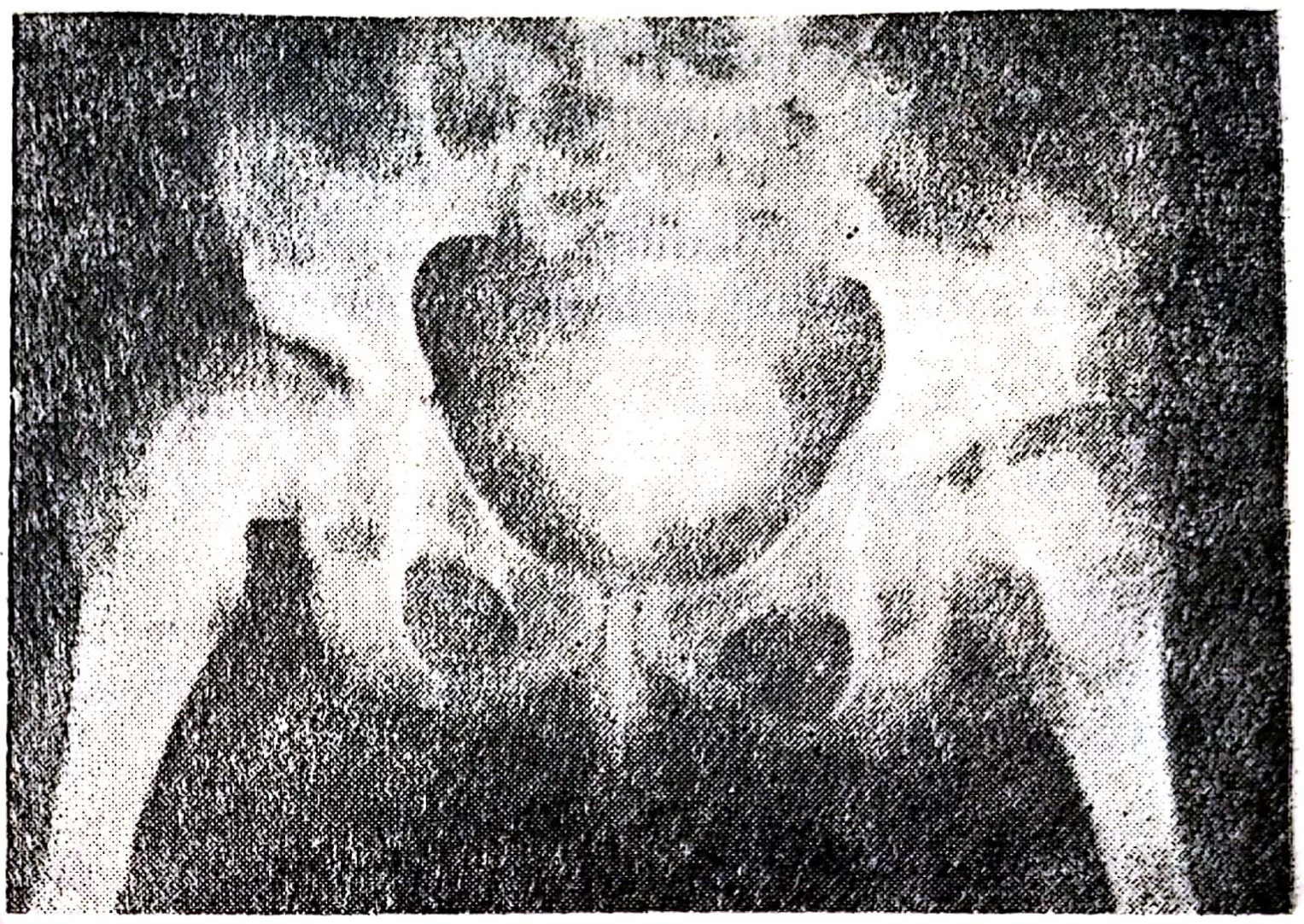

Fig. III.37. — Plastie de sprînceană cotiloidă: rezultat tardiv.

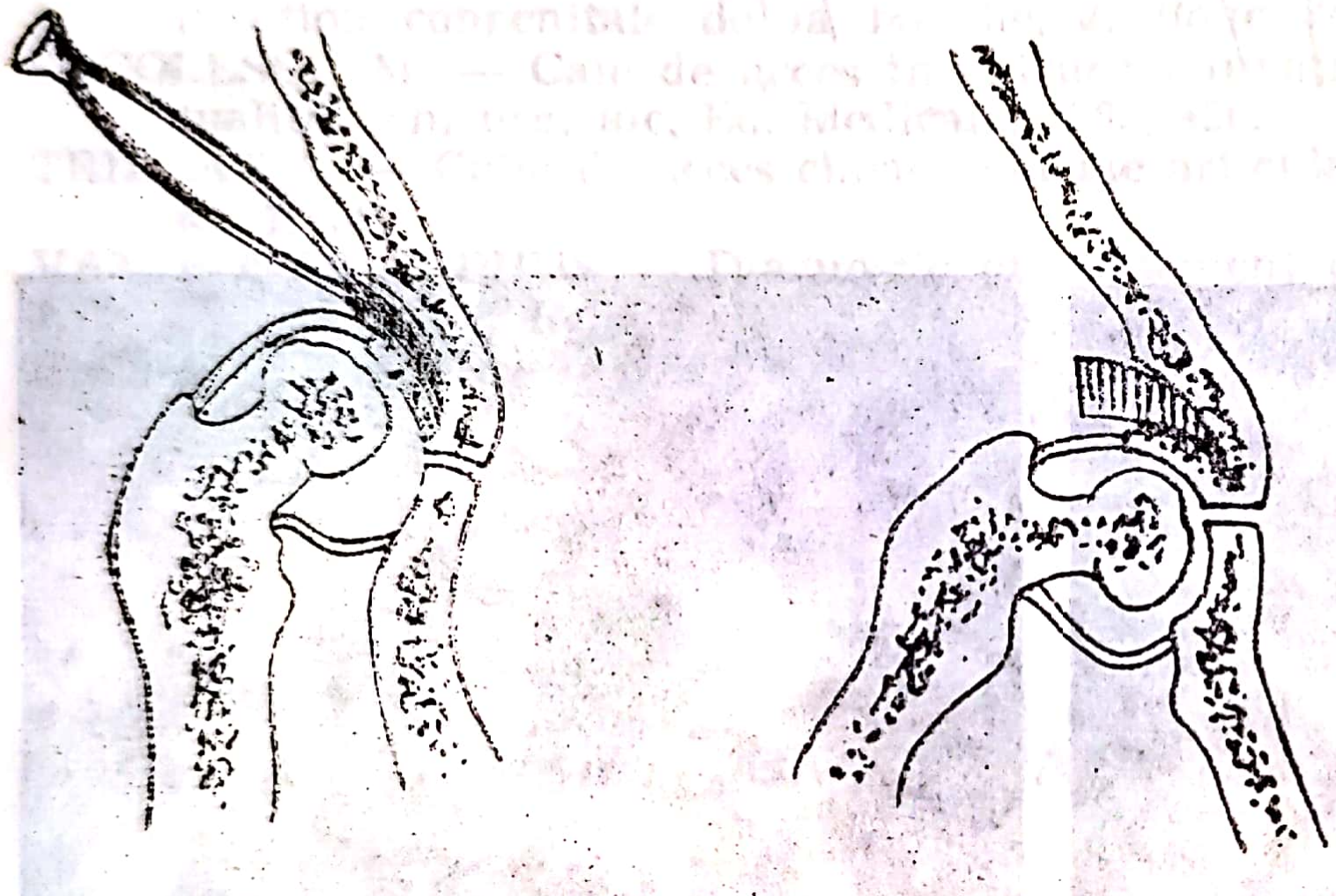

Fig. III.38. — Coborîrea tavanului cotiloidian.

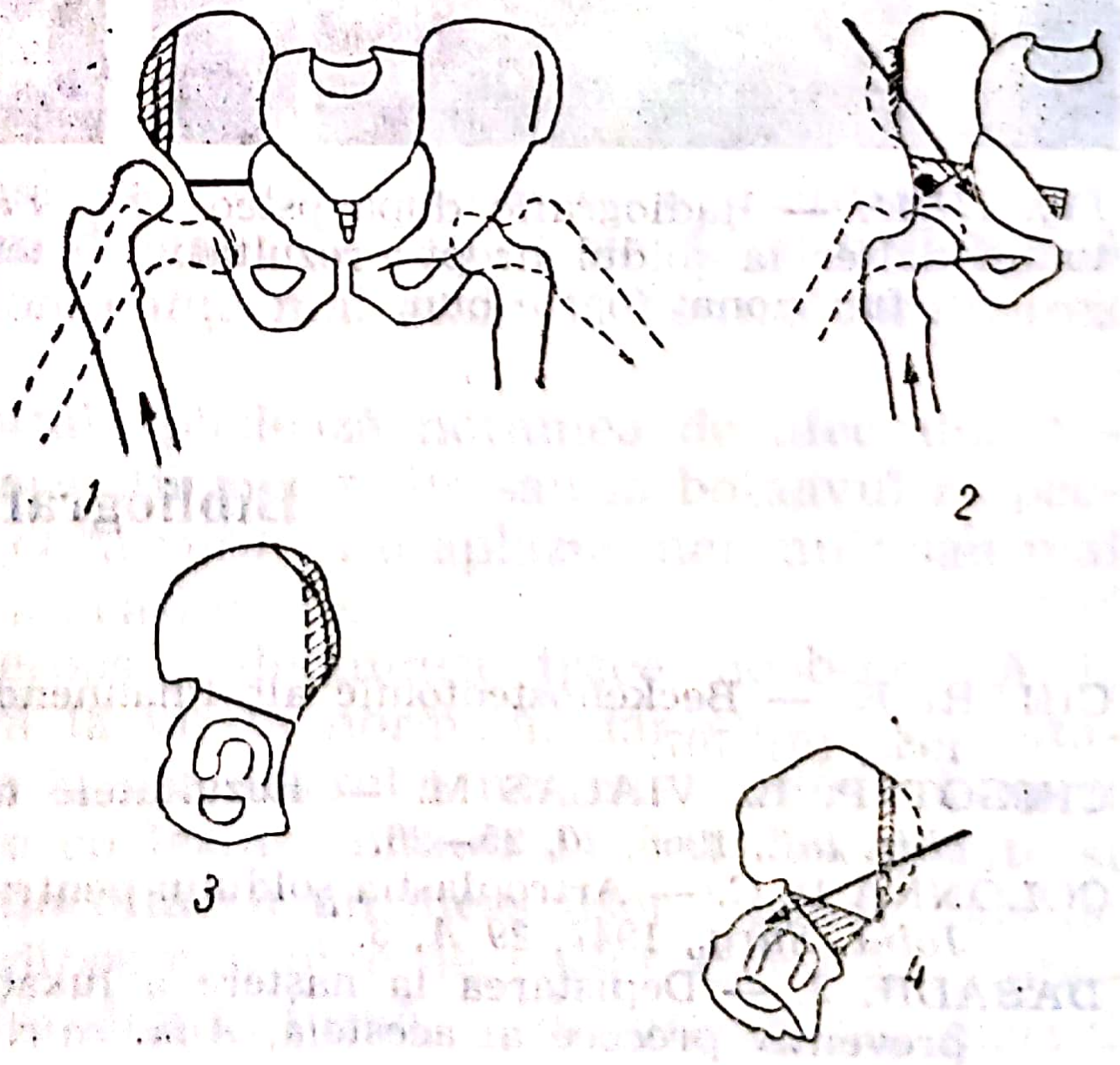

Fig. III.39. — Osteotomie de bazin Salter.

Scanned with OKEN Scanner

imediat deasupra inserției capsulare (fig. III.40) ; o mișcare de abducție a coapsei împinge segmentul inferior înăuntru, astfel încît segmentul superior ajunge să formeze un sprijin pentru capul femural.

Rezultatele imediate ale acestor osteotomii sînt bune (fig. III.41, fig. III.42), dar bolnavii trebuie urmăriți încă un timp.

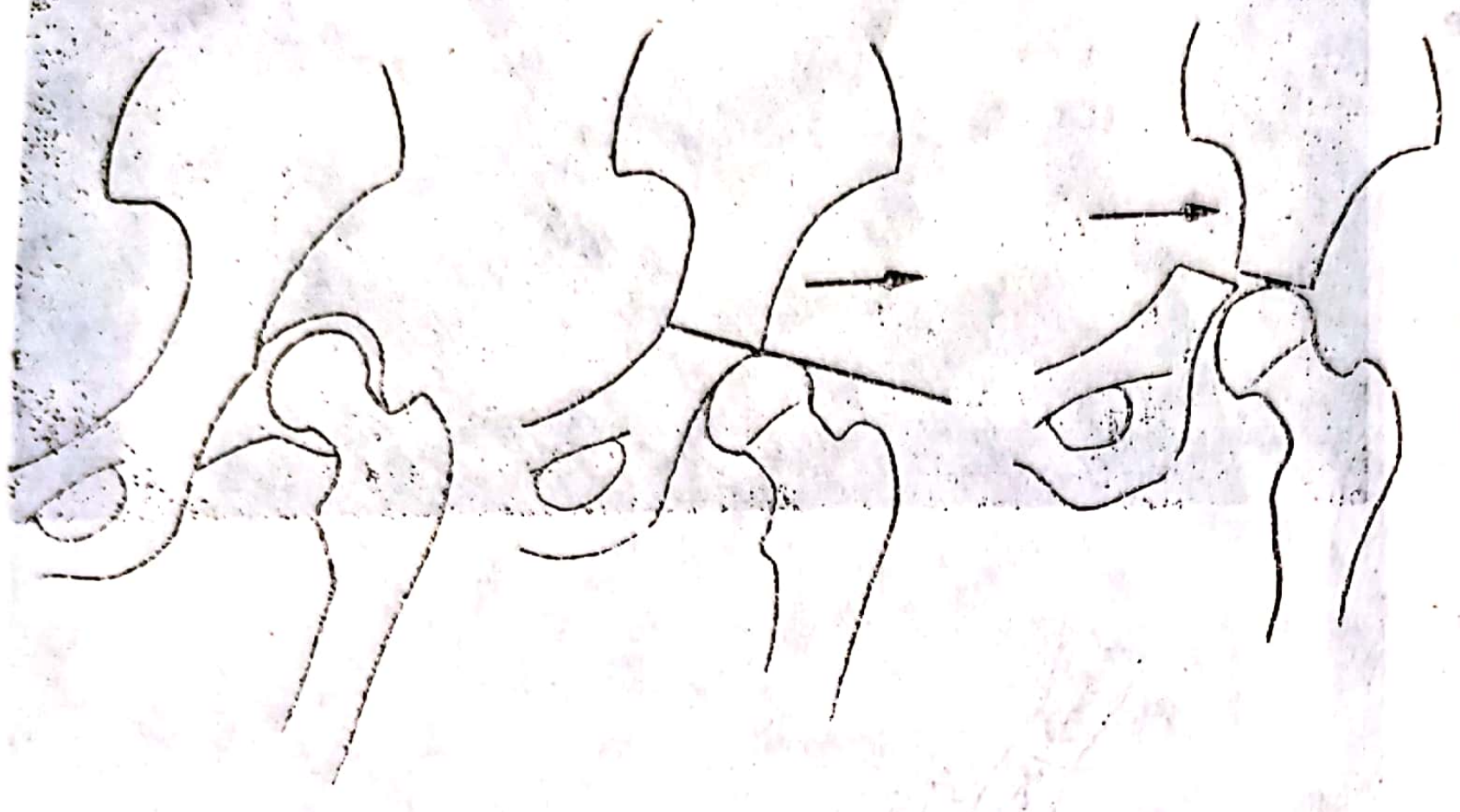

Fig. III.40. — Osteotomie de bazin Chiari.

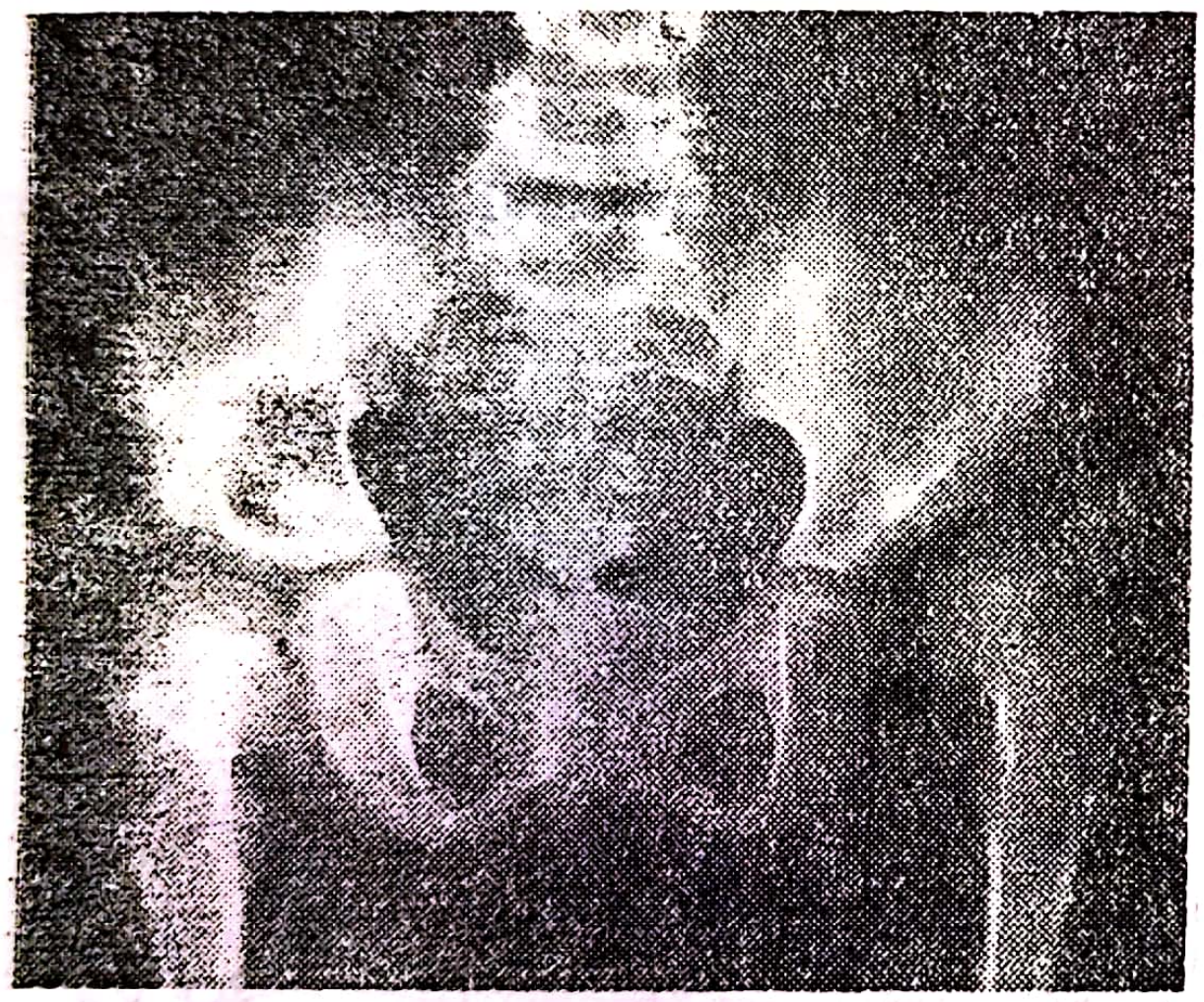

Fig. III.41. — Radiografie după osteotomia Salter la șoldul drept : rezultat funcțional foarte bun.

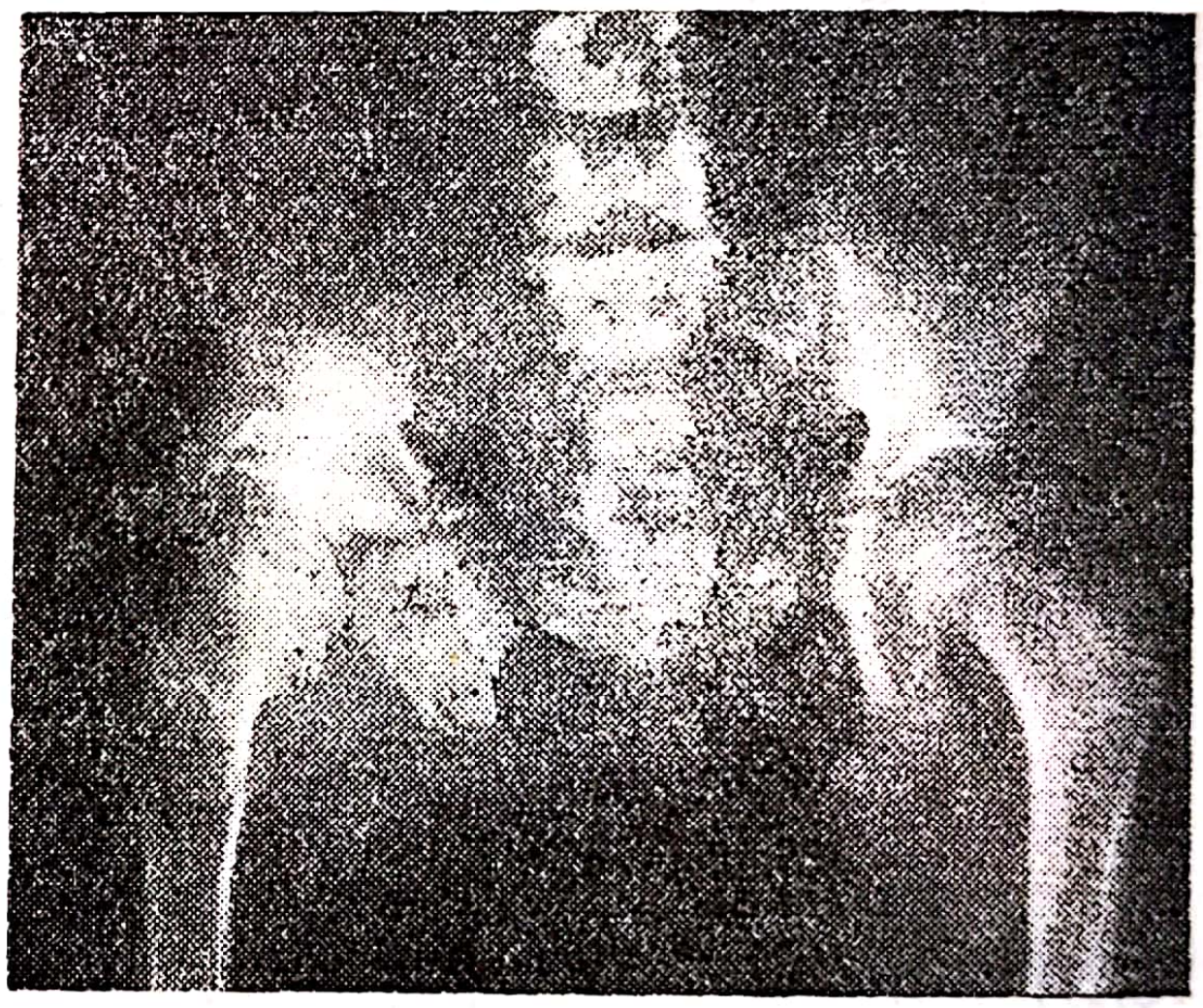

Fig. III.42. — Radiografie după osteotomia Chiari : la șoldul drept, rezultat funcțional foarte bun.

Bibliografie

CHIARI K. — Beckenosteotomie als Phannendachplastik, *Wien. Med. Wochenschr.*, 1953, 103, 707.

CHIGOT P. L., VIALAS M. — Rezultatele tardive după operația Colonna, *Ann. chir. inf.*, 1966, *20*, 25—26.

COLONNA P. C. — Artroplastia șoldului pentru luxația congenitală la copil, *J. Bone Joint. Surg.*, 1947, *29 A*, 3.

DABADIE J. — Depistarea la naștere a luxației congenitale de șold ; tratamentul preventiv precoce al acesteia, *Ann. chir. inf.*, 1966, 7, 3, 253—260.

DECHAMBRE H., TEINTURIER P. — Studiu radiografic al anteversiunii cotilului, *J. Radiol. Electrol.*, 1966, *47*, 5, 207.
JUDET R., JUDET J., BOITZY A. — Résultats des butées ostéoplastiques de la hanche, *Rev. Chir. Orthop.*, 1961, *47*, 6, 269.
LIMA C., ESTEVE, TRUETA — Osteocondrita în luxațiile congenitale de șold, *Acta Orth. Scandinavica*, 1960, *29*, fasc. 3.
ORTOLANI M. — Simptomele și evoluția malformației luxante a șoldului, *Rev. Chir. Orthop.*, 1958, *44*, 1, 75—84.
PETERSON R., ESTANOVE B. — Măsurarea radiografică a unghiului de antetorsiune femurală, *Rev. Chir. Orth. Rep. App. Moteur*, 1965, *51*, 137.
PADOVANI P., BRUEL — *Butée ostéoplastique* de la hanche, *Rev. Chir. Orthop.*, 1967, *53*, 4, 375.
PETIT P., QUENEAU P., BORDE J. — Tratamentul luxației și subluxației congenitale a șoldului în prima copilărie, *Rev. Chir. Orth.*, 1967, *53*, 4, 373—375.
ROBERT H., SERINGE R. — Les troubles de developpement de l'extrémité supérieure du femur après traitement de la luxation congénitale de la hanche, *Rev. Chir. Orthop.*, 1982, *68*, 7, 425—439.
SERINGE R., KHARRAT K. — Dysplasie et luxation congénitale de la hanche. Anatomie pathologique chez le nouveau-né et le nourrison, *Rev. Chir. Orthop.*, 1982, *68*, 3, 145—160.
SALTER R. B. — Ostéotomie innominée dans le traitement de la luxation et subluxation congénitale de la hanche, *J. Bone Joint Surg.*, 1961, *43 B*, 3, 518.
SOCOLESCU M. — Cale de acces în chirurgia luxației congenitale de șold, în Actualități chirurgicale, Ed. Medicală, 1983, 420.
TRILLAT A. — Căile de acces chirurgical ale articulației șoldului, *Lyon Chir.*, 1965, *61*, 1, 141.
VAN ROSEN SOPHUS — Diagnostic et traitement de la hanche luxable chez les nouveau nées, *Rev. Chir. Orthop.*, 1962, *48*, 2, 138.
VEREANU D., FRUCHTER Z. — Valoarea tomografiei în controlul tratamentului luxației congenitale de șold, *Viața Medicală*, 1964, XI, 7, 499.
WEIS NASSAN M. — Studiul critic al căilor de acces în tratamentul chirurgical al luxației congenitale de șold la copil, Teză, I.M.F. București, noiembrie, 1987.

III.1.1.3. *COXA VARA* CONGENITALĂ A COPIILOR MICI

Coxa vara congenitală a copiilor mici constituie o entitate aparte între celelalte varietăți de *coxa vara*, atît prin caracterele etiologice, clinice, radiografice și evolutive, cît și prin problemele de tratament pe care le ridică.

Etiopatogenia. Întîlnită mai rar decît *coxa vara* rahitică, *coxa vara* congenitală interesează în mod egal cele două sexe, fiind unilaterală în 2/3 din cazuri, avînd o predominanță mai marcată pentru localizarea la șoldul sting.

Pentru originea ei congenitală pledează noțiunea de afecțiune familială și coexistența altor malformații în familie sau la bolnavul respectiv, dar mai ales asocierea unei *coxa vara* cu o aplazie mai mult sau mai puțin accentuată a femurului de aceeași parte.

Aspect clinic. Nefiind dureroasă, afecțiunea trece neobservată la sugar. Copilul începe să meargă la vîrsta normală, dar cum șchiopătarea — unicul simptom — poate să fie discretă, nu este observată decît spre vîrsta de 3—4 ani. Cazurile cu leziuni bilaterale sînt descoperite și mai tîrziu, șchiopătarea fiind înlocuită cu un mers ușor legănat, pus de părinți pe seama unui panicul adipos mai bine dezvoltat. Copilul nu obosește, nu are dureri la mers, dar, pînă la urmă, șchiopătarea sau mersul

legănat obligă pe părinți să consulte medicul. Interogatoriul părinților permite, uneori, să se găsească în antecedentele eredocolaterale o afecțiune congenitală.

Examinat în picioare, copilul prezintă o inegalitate a membrelor pelviene, cînd leziunea este unilaterală, trohanterul fiind mai sus situat și proeminent de partea bolnavă. În cazul bilateralității, copilul prezintă o lordoză destul de accentuată, cu flexia bazinului pe coapse. Semnul Trendelenburg este pozitiv.

Examenul bolnavului în poziția culcat arată o limitare a abducției și retracția adductorilor. Deși vîrful trohanterului depășește linia Nélaton-Roser, capul femural poate să fie perceput rulînd sub deget la locul lui obișnuit, la baza triunghiului Scarpa.

Examen radiologic. Gîtul femural scurt formează cu diafiza un unghi de 90° sau mai mic, astfel încît trohanterul mare apare ascensionat. Nucleul epifizar, deplasat spre partea internă și inferioară a cotilului, are forma unei cupe a cărei deschidere, situată aproape vertical, privește gîtul femural (fig. III.43). Între epifiză și gîtul femural se evidențiază spațiul clar al cartilajului de creștere. Acesta este situat aproape vertical și apare mai lung decît în mod normal. În partea inferioară se bifurcă „în Y" răsturnat (ramura externă de bifurcare corespunde unui defect de osificare a gîtului femural), cuprinzînd între cele două ramuri un segment osos triunghiular cu baza situată inferior — imagine caracteristică pentru *coxa vara* congenitală a copiilor mici.

Epifiza este mai transparentă, mai estompată. Fragmentul triunghiular are aceeași opacitate cu diafiza și cu gîtul femural, căruia pare să-i aparțină.

Fig. III.43. — Coxa vara congenitală (copil de 1 an și 8 luni).

Evoluție. La copilul de 10—12 ani, unghiul pe care îl face gîtul femural cu diafiza a continuat să se micșoreze, scăzînd sub 90°.

Din cauza adducției membrului pelvian, mersul este obositor și, cu timpul, apar dureri la nivelul șoldului. Aceste simptome cedează la început la repaus.

Radiografia arată un gît femural plasat jos pe diafiză, aproape de micul trohanter, depășit mult în sus de relieful marelui trohanter — imagine caracteristică pentru *coxa vara* congenitală (fig. III.44). La această vîrstă ramura externă a liniei „în Y" s-a osificat. Fragmentul triunghiular care s-a sudat la gîtul femural formează un fel de proeminență în jos, asemănătoare cu un cioc de pasăre.

Fig. III.44. — Coxa vara congenitală (copil de 12 ani).

La adult, deformarea în *coxa vara* poate să fie mai redusă sau mai pronunțată, în funcție de vîrsta la care s-a făcut osificarea cartilajului de creștere.

Cînd unghiul de înclinație s-a fixat la 90°, femurul apare mai scurt cu 3—4 cm ; există o limitare a abducției, dar bolnavul poate să meargă destul de bine, dacă se compensează scurtarea. Radiografia arată un gît scurt, implantat mai jos pe diafiză ; trohanterul mare, proeminent, depășește în sus sprînceana cotiloidă, limitînd mișcarea de abducție.

Cînd osificarea s-a făcut mai tîrziu, unghiul de înclinație scade sub 90°, astfel încît capul femural apare foarte coborît față de trohanterul mare. Cu toată deformarea marcată care apare pe radiografie, tulburările funcționale pot să fie relativ reduse.

Nu același lucru se întîmplă cînd osificarea rămîne incompletă, cînd persistă la adult o adevărată pseudartroză de gît femural. În aceste cazuri, capul femural coboară la nivelul micului trohanter sau sub el, gîtul se îndoaie și mai mult și se subțiază, astfel încît capul se poate desprinde complet. Extremitatea superioară a femurului, redusă numai la diafiză și la marele trohanter, își găsește un sprijin precar în groapa iliacă externă ; mișcările se limitează foarte mult, coapsa se fixează în poziție vicioasă de flexie-adducție. În această situație, cu o scurtare de 10—14 cm a membrului pelvian, mersul este greu și obositor ; bolnavul ajunge un adevărat infirm.

Diagnostic. La copilul mic, confuzia se poate face cu *coxa vara* rahitică și cu luxația congenitală de șold. Imaginea radiografică caracteristică, cu cartilajul de conjugare verticalizat, bifurcat „în Y" în partea de

jos, cuprinzînd între ramuri un fragment osos triunghiular, impune diagnosticul de *coxa vara* congenitală.

Tratament. Existența unei adevărate boli a gîtului femural, care rămîne vreme îndelungată maleabil și mai puțin rezistent la acțiunea gravității, ar necesita despovărarea lui printr-o extensie continuă sau prin aplicarea unui aparat gipsat în poziție de abducție. Cum este vorba de un tratament care ar trebui prelungit ani de zile, practic este imposibil de realizat. Aplicarea lui parțială se poate face utilizînd, în timpul nopții, o valvă de abducție. Încercările de redresare forțată nu au dat rezultate mulțumitoare.

La copilul mai mare, poate să fie încercat forajul simplu sau urmat de începuirea cu un transplant osos.

Osteotomia intertrohanteriană de abducție reduce din *varus*, făcînd posibilă osificarea gîtului femural prin modificarea favorabilă a liniilor de forță de la nivelul șoldului.

Reimplantarea joasă a trohanterului, făcută după osteotomie, dacă există abducție, ameliorează șchiopătarea și conferă o stabilitate mai mare bazinului prin punerea în tensiune a mușchilor fesieri.

Bibliografie

AMSTUTZ H. C., WILSON P. D. — Coxa vara și tratamentul ei, *J. Bone Joint Surg.*, 1962, *44*, 1.

MONTICELLI G., TUCCI — Tratamentul coxei vara infantile, *Ortop. et Traumat. dell app. mot.*, 1958, *26*, 3.

PICAULT CH. — Traitement de la coxa vara congénitale, *Rev. Chir. Orth.*, 1961, *47*, 1, 75.

III.1.1.4. *COXA VALGA* IZOLATĂ, „ESENȚIALĂ", A COPILĂRIEI, DE ORIGINE CONGENITALĂ

Cînd unghiul de înclinație a gîtului femural pe diafiză depășește 130°, se vorbește de o deformare în *coxa valga*.

Dacă această deformare este frecvent întîlnită în luxația congenitală de șold, cînd este asociată și cu o antetorsiune de gît și de cap femural, ea poate apărea și ca o complicație, mai rară, în cursul unor afecțiuni ale șoldului sau chiar al unor afecțiuni generale, constituind o *coxa valga* simptomatică. În acest cadru intră *coxa valga* de origine statică, așa cum se întîlnește după amputații de coapsă făcute la copil sau la bolnavii care au un membru pelvian paralitic balant; *coxa valga* de origine dinamică se întîlnește în miopatii sau în paraliziile spastice.

Coxa valga izolată, „esențială", a copilăriei, de origine congenitală, este cunoscută și sub numele de *coxa valga* a adolescenței, simptomele, puține și discrete, din timpul copilăriei, făcînd-o mai greu de descoperit în această etapă de vîrstă.

Din punct de vedere patogenic, *coxa valga* congenitală pare să reprezinte o persistență a stării fetale, unghiul de înclinație depășind 140° la

nou-născut. Cînd evoluţia se face normal, acest unghi scade progresiv sub influenţa greutăţii corpului, ajungînd la adult să măsoare în medie 125°.

Aspectele clinice se disting după vîrsta copilului.

La copil, mersul poate să fie întîrziat cu cîteva luni, dar părinţii observă uşoară abducţie şi rotaţie externă a membrelor pelviene. De

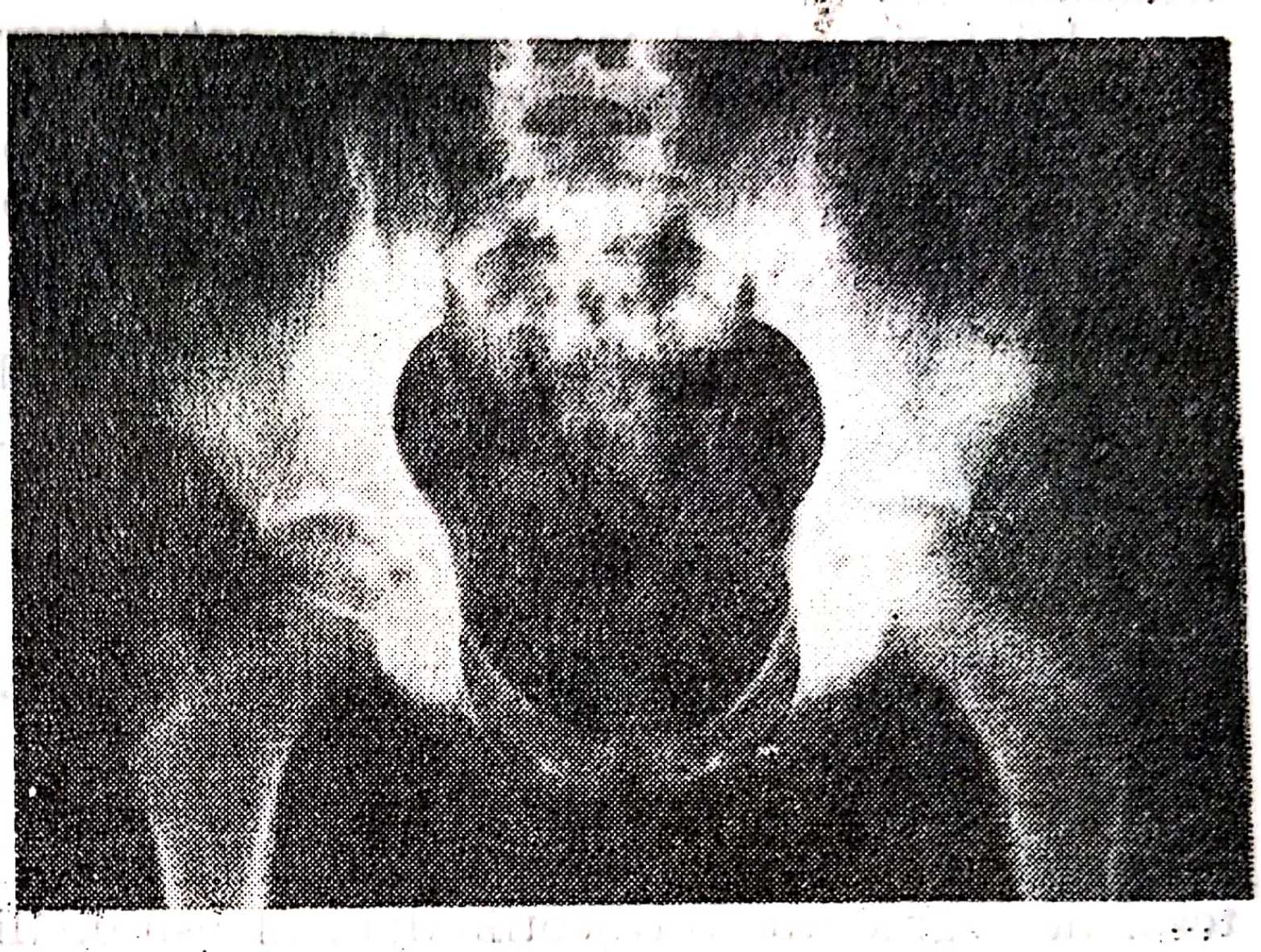

Fig. III.45. — Coxa valga esenţială — de origine congenitală (copil de 8 ani).

altfel, copilul nu acuză nici un fel de jenă şi mersul nu-l oboseşte. Radiografia precizează diagnosticul (fig. III.45).

La adolescent, mersul defectuos se însoţeşte progresiv de oboseală, de crampe dureroase în molet şi în coapse. Sînt copii mai înalţi decît media lor de vîrstă, cu membrele pelviene foarte lungi, cu musculatura slab dezvoltată. Dacă leziunea este unilaterală, membrul pelvian mai lung, ţinut în uşoară abducţie şi rotaţie externă, înclină bazinul spre partea opusă, antrenînd o scolioză statică. Din profil, se observă atrofia fesierilor şi relieful trohanterului mare, mai coborît şi mai anterior decît normal.

Pentru aprecierea corectă a unghiului de înclinaţie, radiografia trebuie făcută în rotaţie internă maximă.

Tratament. Repausul calmează durerile. Un program bine echilibrat de cultură fizică medicală şi masaj ajută dezvoltarea musculaturii deficitare. Aceasta permite ca evoluţia să se facă favorabil spre sfîrşitul perioadei de creştere. Rareori este nevoie de o osteotomie de varizare sau de una de centraj, atunci cînd unghiul de declinaţie, exagerat de mare, proiectează capul prea mult anterior.

III.1.2. TRAUMATISMELE BAZINULUI

A. DENISCHI

Bazinul, segment important al corpului, situat între coloana vertebrală şi membrele pelviene, poate să fie sediul diferitelor leziuni : fracturi, luxaţii, disjuncţii. Aceste leziuni se întîlnesc rareori simple şi izo-

late, cel mai adesea ele se asociază în diferite combinații, oferind o mare varietate anatomopatologică. Totuși, unirea oaselor coxale și a sacrului prin articulații strînse și semimobile, dau o oarecare elasticitate acestuia, ceea ce îl face să reziste destul de bine la agresiune. De aceea fracturile bazinului sînt foarte rare la copii, iar la adulți survin în urma unor traumatisme de mare violență.

Etiologie. Altădată rare, frecvența traumatismelor bazinului cunoaște astăzi o creștere importantă, datorită dezvoltării vertiginoase a circulației rutiere, ajungînd să reprezinte 4—5% din totalul fracturilor. Ele se produc în cursul accidentelor de automobil, de tren, de motocicletă, în căderile de la înălțime, prin prăbușiri de teren, de clădiri etc. Bărbații sînt mai expuși decît femeile.

În cadrul traumatismelor bazinului se descriu fracturile centurii pelviene, fracturile izolate ale oaselor bazinului, fracturile cotilului și disjuncția pubiană.

III.1.2.1. FRACTURILE CENTURII PELVIENE

Inelul pelvian prezintă zone mai slabe și zone mai rezistente la solicitări. Zonele rezistente sînt reprezentate posterior de osul sacru, lateral de segmentul retrocotiloidian al osului iliac, iar anterior de oasele pubiene. Zonele slabe, care constituie locul de producere al fracturilor, sînt reprezentate anterior de oasele ce delimitează gaura obturată, ramura orizontală a pubisului și ramura ascendentă a ischionului, lateral de cavitatea cotiloidă, iar posterior de linia găurilor sacrate și articulația sacroiliacă împreună cu zonele din vecinătatea acesteia.

Mecanism de producere. Agentul traumatic poate să acționeze asupra bazinului din trei părți : transversală, sagitală și verticală.

Cînd traumatismul acționează în sens lateral, diametrul transversal al bazinului tinde să se micșoreze, apropiind cele două hemibazine. Inelul pelvian cedează mai întîi la nivelul găurii obturate și osul iliac, împins înăuntru, cedează apoi la nivelul arcului posterior, prin distensia ligamentelor sacroiliace anterioare care smulg aripa iliacă. Traiectul de fractură merge de la marea scobitură sciatică pînă la creasta iliacă, producînd fractura dublă verticală Malgaigne (fig. III.46).

Cînd traumatismul acționează în plan sagital, diametrul anteroposterior diminuează și inelul pelvian cedează la partea sa anterioară, producînd fractura ramurei orizontale a pubisului și a ramurei ischiopubiene (fractura simplă verticală), apoi osul iliac împins în afară tensionează ligamentele sacroiliace anterioare. Dacă ligamentele se rup se produce o disjuncție sacroiliacă, iar dacă rezistă smulg o parte din aripa sacrată producînd fractura Voillemier (fig. III.47).

În căderile pe șezut, cînd traumatismul acționează în sens vertical, iliacul, puternic împins în sus, cedează în partea sa anterioară apoi, cînd traumatismul continuă, tensionează ligamentele sacroiliace care smulg aripa sacrată în dreptul găurilor (sacrate). În căderea pe ambele ischioane se poate produce fractura dublă verticală bilateral (fractura cvadruplă Malgaigne). Cînd forța traumatică acționează oblic, produce o fractură

dublă : anterior, pe ramurile pubiene, iar posterior, la nivelul coxalului, pe partea opusă (fractură dublă verticală încrucișată).

Anatomie patologică. O clasificare anatomică a fracturilor inelului pelvian, după Westerborn distinge : fracturile arcului anterior, fracturile arcului posterior și fracturile asociate.

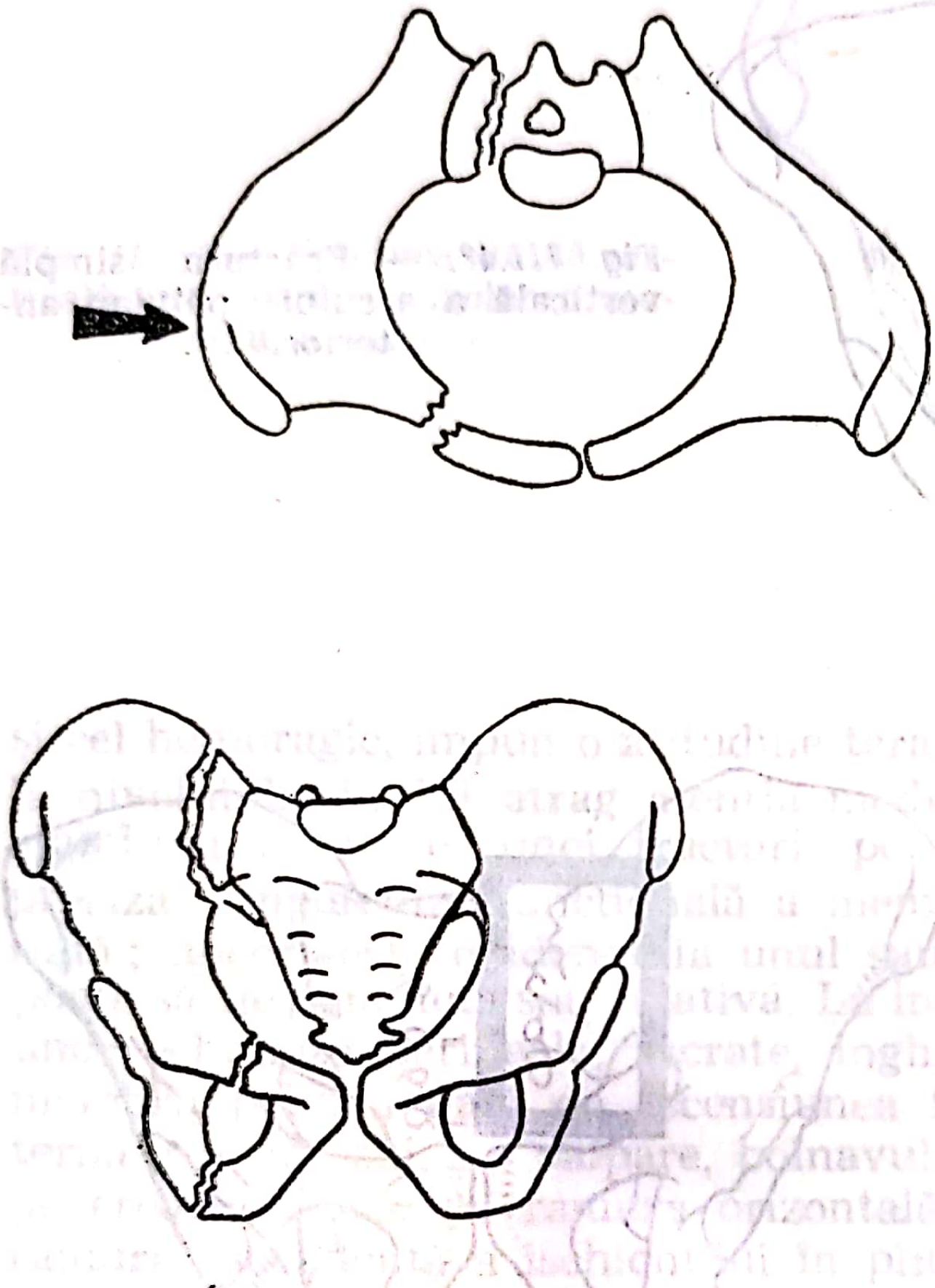

Fig. III.46. — **Fractura dublă verticală Malgaigne, prin șoc lateral.**

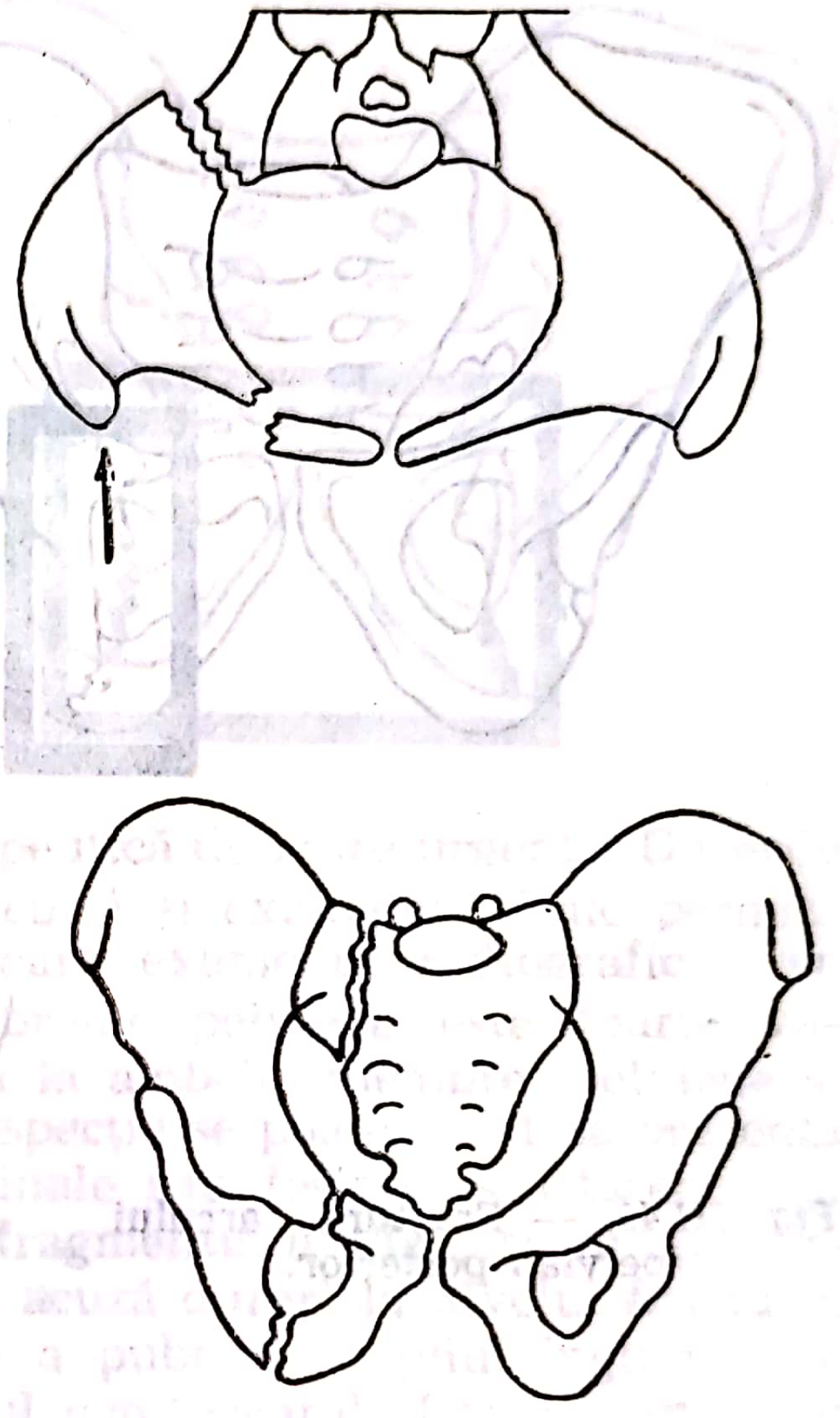

Fig. III.47. — Fractura dublă verticală Voillemier, prin șoc sagital.

În *fracturile arcului anterior* traiectul de fractură traversează zona slabă din jurul găurii obturate, avînd o direcție verticală sau ușor oblică, fracturînd ramura orizontală a pubelui și ramura ischiopubiană (fractura simplă verticală) (fig. III.48).

Fractura arcului posterior interesează sacrul sau, mai frecvent, osul iliac. Traiectul de fractură este vertical sau ușor oblic în jos și înăuntru și pornește de la creasta iliacă, în dreptul spinei iliace posterosuperioare, îndreptîndu-se spre articulația sacroiliacă sau, mai rar, spre marea scobitură sciatică (fig. III.49).

Cînd fractura interesează sacrul, traiectul urmează fie linia găurilor sacrate, izolînd astfel aripa sacrată, fie se situează în afara găurilor sacrate, interesînd aripa acestuia (aripa sacrată).

În cazurile în care osul rezistă și ligamentele sacroiliace se rup, se produce disjunția sacroiliacă.

Scanned with OKEN Scanner

Fracturi asociate (complexe). De obicei, în fracturile complexe, traiectele elementare care interesează atît arcul anterior cît și cel posterior, se asociază realizînd diferite tipuri anatomopatologice.

Fractura dublă verticală anterioară este o fractură de arc anterior, care interesează ambele oase coxale și, izolînd masivul pubian care poate

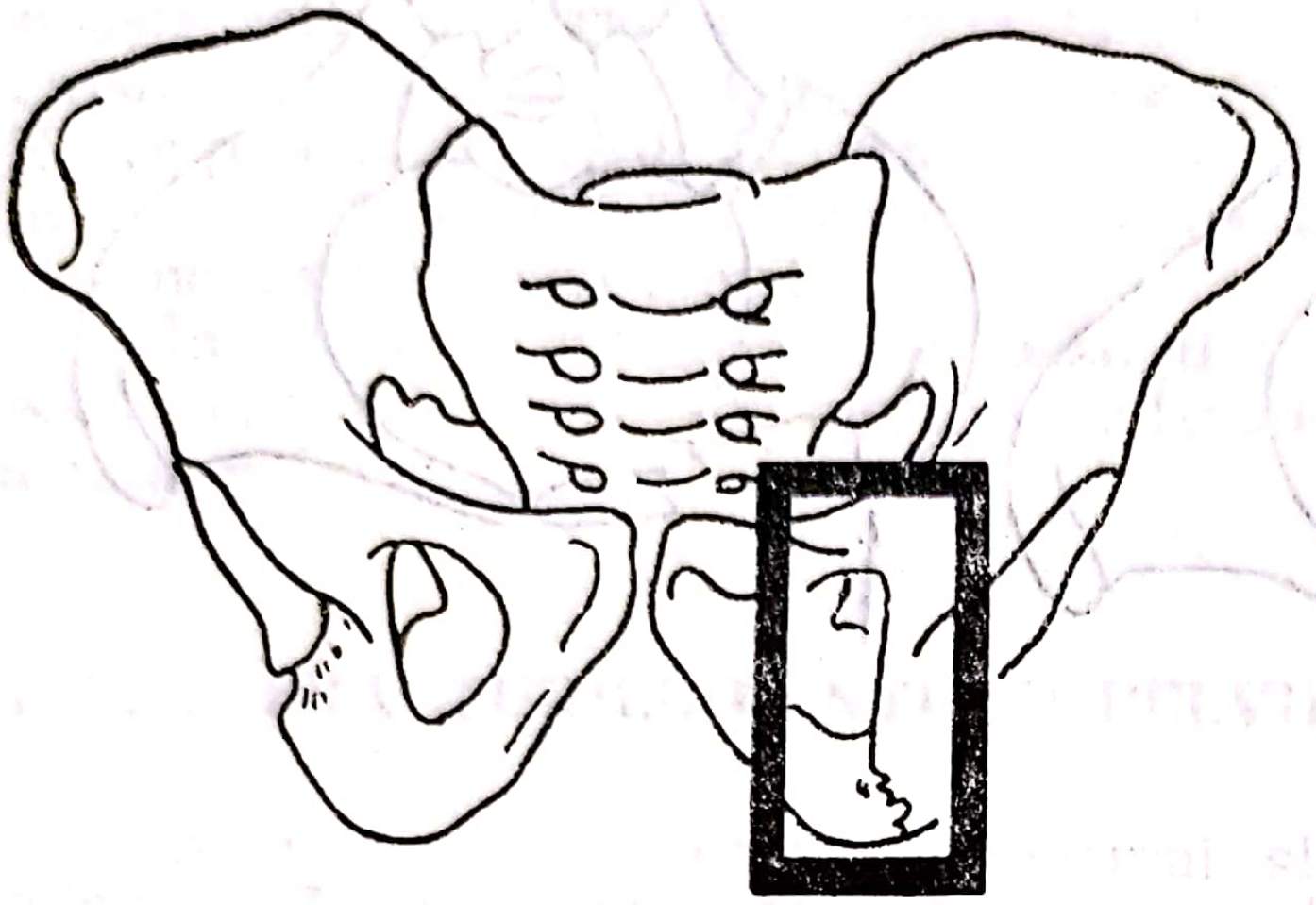

Fig. III.48. — Fractura simplă verticală a arcului pelvian anterior.

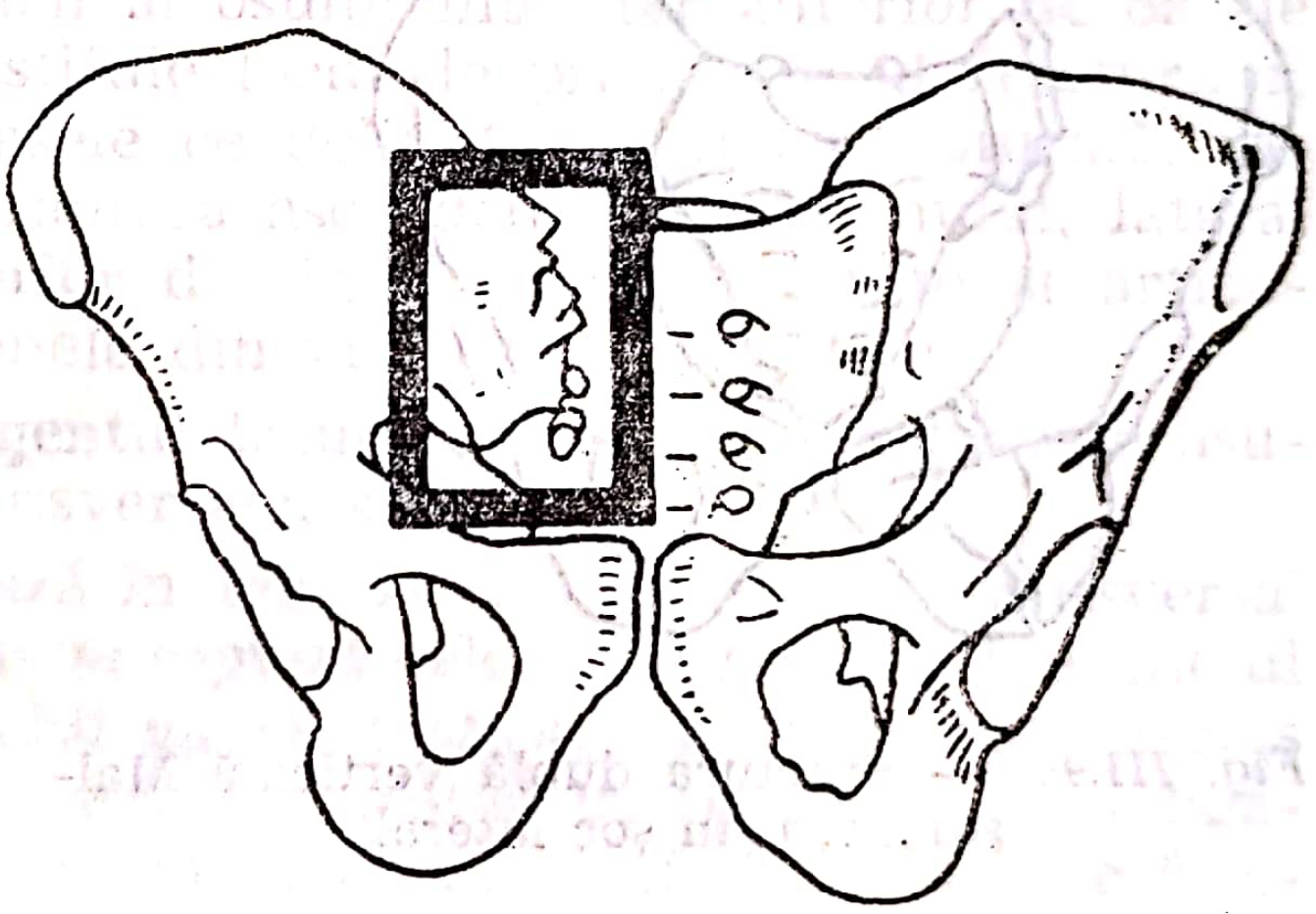

Fig. III.49. — Fractura arcului pelvian posterior.

să fie deplasat înapoi și să lezeze vezica și uretra, se asociază uneori cu o disjuncție sacroiliacă (fig. III.50).

Fractura dublă verticală omolaterală prezintă un traiect de fractură la nivelul arcului anterior, în dreptul găurii obturate, și un altul posterior, transiliac (fractura Malgaigne), sau transsacrat (fractura Voillemier). Fragmentul iliac, izolat, sub acțiunea musculaturii peretelui abdominal se deplasează în sus și înăuntru, iar creasta iliacă basculează în afară.

Fractura dublă verticală bilaterală (fractura cvadruplă Malgaigne) prezintă o fractură bilaterală de arc anterior cu una bilaterală de arc posterior.

Fractura dublă verticală încrucișată asociază un traiect anterior de o parte, cu un altul posterior de partea opusă.

Pe lîngă aceste tipuri principale de fracturi asociate, mai pot fi întîlnite în practică și alte combinații, mai ales cînd se asociază și fracturile cotiloidiene.

Simptomatologie. Aspectul clinic al unui traumatism de bazin îmbracă deseori un înalt grad de gravitate. Șocul traumatic, la care se adaugă

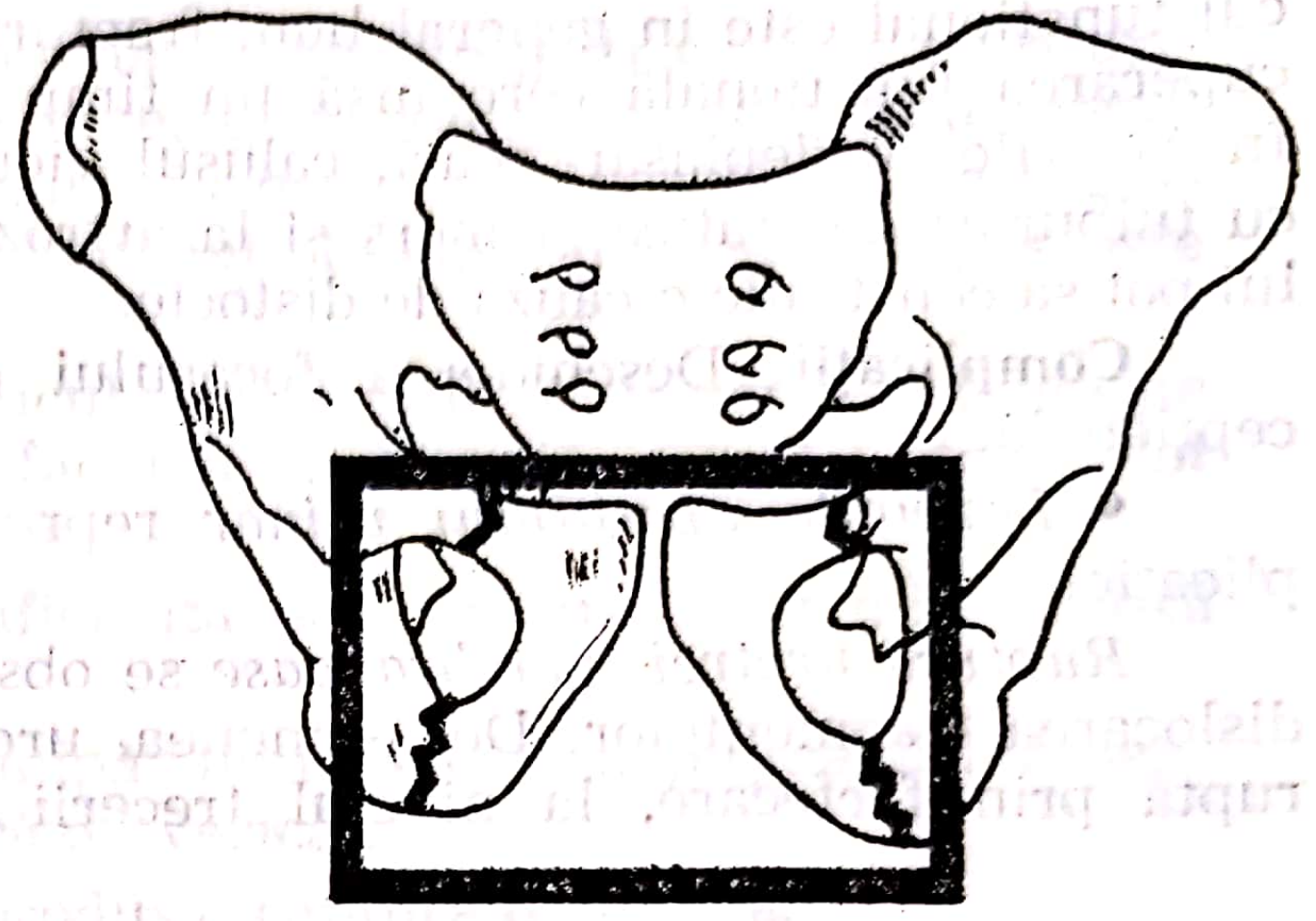

Fig. III.50. — Fractura dublă verticală anterioară, cu izolarea masivului pubian.

și cel hemoragic, impun o atitudine terapeutică de mare urgență. Durerile la nivelul bazinului atrag atenția medicului și examenul clinic permite stabilirea prezenței unei fracturi, pe care examenul radiografic o va preciza. Impotența funcțională a membrelor pelviene este foarte variată ; uneori este evidentă la unul sau la ambele membre pelviene și poate să fie completă sau relativă. La inspecție se poate constata prezența unor echimoze perineale, sacrate, inghinale sau fesiere, scurtarea unui membru pelvian dată de ascensiunea fragmentului iliac, și rotația externă a piciorului. La palpare, bolnavul acuză dureri la nivelul fracturii, pe creasta iliacă, pe ramura orizontală a pubelui în pliul inghinal, pe ramura ascendentă a ischionului în pliul genitocrural. Tușeul rectal sau vaginal, făcute sistematic, pot să furnizeze date asupra localizării fracturilor, în special asupra celor anterioare și se pot repera unele hematoame voluminoase.

Durerea fracturară poate să fie provocată prin exercitarea unei presiuni transversale asupra celor două oase iliace (manevra Ericsen) sau prin îndepărtarea lor (manevra Verneuil). Manevra Gosselin (membrele pelviene fiind flectate pe bazin, se încearcă abducția acestora) este de asemenea folositoare.

Examenul radiologic este esențial pentru precizarea diagnosticului, localizarea traiectului de fractură, aprecierea deplasărilor și stabilirea unor indicații de tratament. Radiografia de față este de obicei suficientă și, numai în caz de asocieri cu fracturi cotiloidiene este uneori necesar să se recurgă și la alte incidențe.

Diagnosticul este pus pe baza examenului clinic și a celui radiologic. Diagnosticul diferențial se face cu fractura colului femural, la care membrul mai scurt este în adducție ; în luxațiile traumatice ale șoldului, atitudinile caracteristice și, uneori, palparea capului femural la nivelul pubisului sau în fosa iliacă externă tranșează diagnosticul.

Scanned with OKEN Scanner

Evoluție. Prognostic. Fracturile de bazin pot să fie foarte grave, mortalitatea ajungînd pînă la 25—30%. Gravitatea ține în special de prezența șocului și de leziunile asociate. Mortalitatea în primele ore se datorește șocului traumatic, hemoragiei, leziunilor abdominale și toracice, traumatismului craniocerebral, iar mortalitatea secundară, complicațiilor urinare. În fracturile necomplicate, cu deplasare mică, prognosticul funcțional este în general bun, fractura consolidînd în 2—3 luni. Recuperarea funcțională cere însă un timp mai îndelungat, de 4—6 luni. În cazurile cu deplasări mari, calusul vicios duce la sechele importante, cu tulburări de statică și mers și la artroze. La femei, fracturile bazinului pot să constituie o cauză de distocie.

Complicații. Deschiderea focarului de fractură este cu totul excepțională.

• *Leziunile aparatului urinar* reprezintă cea mai frecventă complicație.

Ruptura uretrei membranoase se observă în fracturile pubisului cu dislocarea fragmentelor. De asemenea, uretra membranoasă poate să fie ruptă prin forfecare, la nivelul trecerii ei prin aponevroza perineală

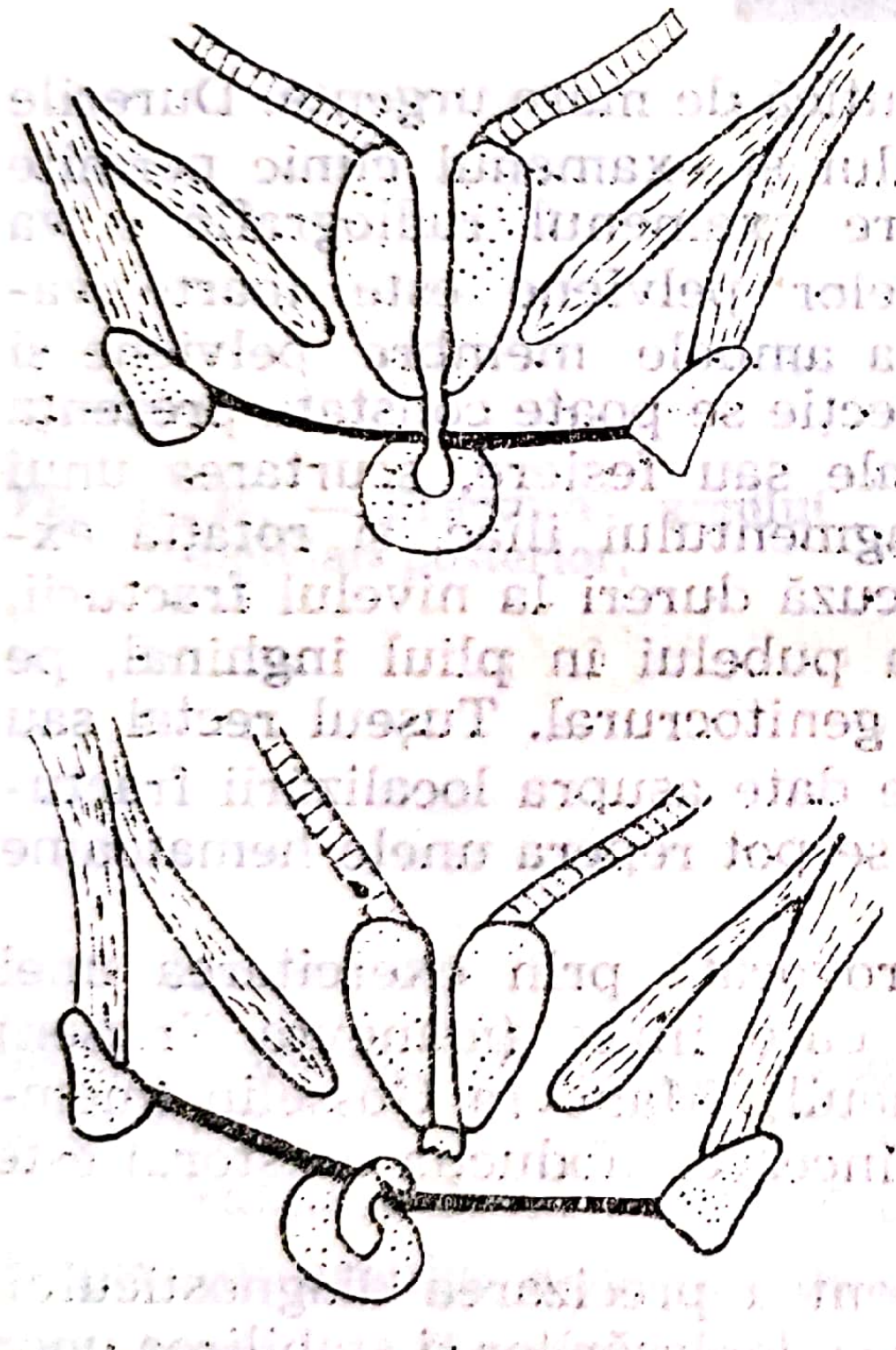

Fig. III.51. — Mecanismul rupturii uretrei membranoase prin deplasarea laterală a aponevrozei perineale mijlocii.

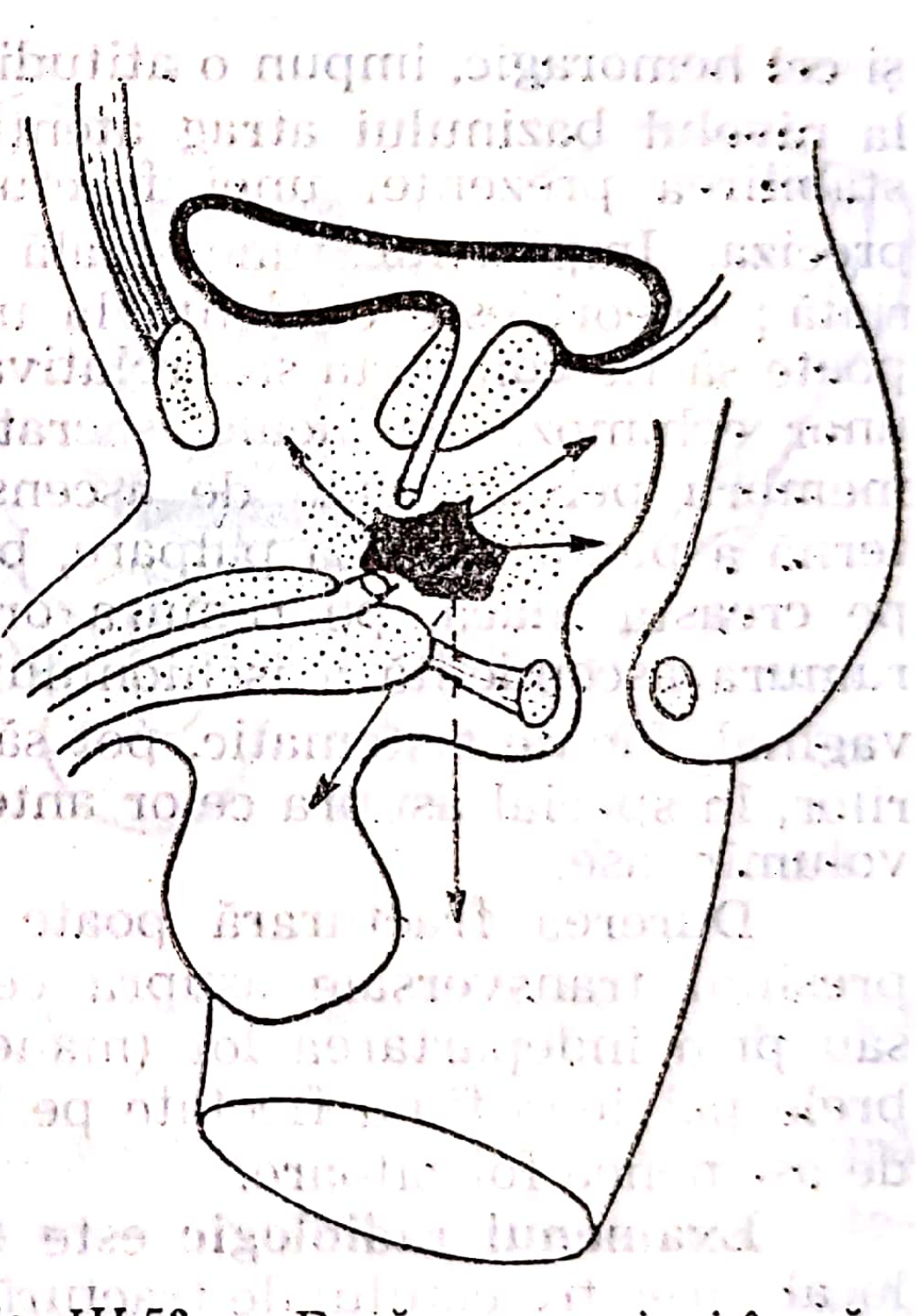

Fig. III.52. — Revărsarea urinei în părțile moi ale perineului dă naștere uneori unui flegmon urinos.

mijlocie (fig. III.51). Ruptura este de obicei totală și se traduce clinic prin uretroragie, retenție de urină (bolnavul simte nevoia de a urina, dar nu poate), glob vezical și uneori hematom perineal. La tușeul rectal se produce o durere vie la nivelul prostatei (fig. III.52).

Scanned with OKEN Scanner

Ruptura vezicii se poate produce prin tracțiunea ligamentelor pubo-vezicale sau prin înțepare cu un fragment osos. Ruptura poate să fie intraperitoneală sau extraperitoneală. Ruptura extraperitoneală a vezicii se traduce clinic printr-o împăstare dureroasă suprapubiană, datorită lichidului urohematic adunat în spațiul Retzius; bolnavul nu a urinat și nici nu simte nevoia să urineze.

În ruptura intraperitoneală bolnavul nu are glob vezical, nu a urinat și nici nu simte nevoia să urineze, uretroragia lipsește. Abdomenul este dureros și contractura musculară, la început subombilicală, are tendința să se extindă la întreg abdomenul. Fundul de sac Douglas este dureros la tușeu.

În practică, pentru diagnosticul complicațiilor urinare se folosește cateterismul cu o sondă Nélaton, făcut însă cu grijă, complet steril. Pot să existe următoarele eventualități:

a) dacă iese urină clară, suficientă, s-a produs o retenție reflexă de urină;

b) dacă pe sondă nu se elimină nimic sau iese puțină urină sanguinolentă, este vorba de o ruptură de vezică;

c) dacă sonda nu trece, s-a produs o ruptură de uretră.

• *Leziuni vasculare*, cum ar fi ruptura arterelor iliacă externă, epigastrică, hipogastrică, cu hemoragii mari, mortale, sînt mai rare. Mai frecvente sînt rupturile de vase musculare care produc un hematom retroperitoneal.



Fig. III.53. — Întinderea nervului sciatic prin deplasarea hemibazinului respectiv.

• *Leziuni nervoase* pot să fie observate, mai ales leziunea sciaticului și a nervului obturator (fig. III.53). În fractura Voillemier rădăcinile sacrate pot să fie, de asemenea, interesate.

• *Leziunile viscerale*, în special ruptura rectului sau a vaginului, sînt rare și pot să fie provocate prin înțepare, în fracturile cu deplasare mare a fragmentelor.

• *Complicațiile tromboembolice* pot să fie întîlnite în evoluția fracturilor de bazin. Administrarea tratamentului anticoagulant devine uneori necesară, în funcție de datele coagulogramei.

Tratament. În momentul prezentării la spital, accidentatul fiind șocat, se instituie în primul rînd tratamentul de deșocare. Numai după deșocare și după rezolvarea eventualelor complicații viscerale și hemoragice se poate trece la tratamentul fracturii care este, în marea lui majoritate, conservator.

În *fractura arcului anterior* (fractură simplă verticală anterioară) se face imobilizarea simplă la pat pentru 2—3 săptămîni, pînă la trecerea fazei dureroase, bolnavul fiind încurajat să părăsească cît mai curînd patul.

Fracturile duble verticale fără deplasare, sau cu deplasare minimă, se tratează prin repaus pe pat tare timp de 6—8 săptămîni. În acest timp se face tratament de recuperare funcțională, iar mersul este permis după 2 luni, cînd fractura este consolidată.

În cazul ascensiunii unui hemibazin, se instalează o extensie transosoasă supracondiliană în axul membrului, pentru 6 săptămîni. Tracțiunea-suspensie (Rieuneau) ușurează mult îngrijirile la pat. Tratamentul funcțional se face pe tot acest timp, iar după două luni se poate relua mersul cu sprijin.

Unii autori (van der Ghinst, Judet, Merle d'Aubignée, Müller) susțin și practică osteosinteza care, prin robustețea ei, permite o mobilizare activă precoce.

Fracturile deschise pot să beneficieze de tratamentul chirurgical, imobilizarea făcîndu-se cu fixatorul extern.

III.1.2.2. FRACTURILE IZOLATE ALE OASELOR BAZINULUI

Se întîlnesc mai rar în practică, și pentru că nu interesează inelul pelvian, exceptînd fracturile cotilului, nu afectează statica bazinului și au un prognostic benign.

III.1.2.2.1. FRACTURILE ILEONULUI

Traiectele de fractură se pot situa la nivelul spinelor iliace, la nivelul crestei sau la nivelul aripei iliace.

a) *Fracturile spinelor* se produc de obicei prin smulgere. Astfel, spina iliacă anterosuperioară este smulsă de mușchii croitor și tensorul fasciei lata, spina anteroinferioară de contracția brutală a dreptului anterior sau prin tracțiunea exercitată de ligamentul iliofemural, în mișcarea de extensie forțată a șoldului.

b) *Fracturile crestei și ale aripei iliace* se produc printr-un traumatism direct sau prin smulgere (fig. III.54).

Anatomie patologică. În fractura spinei iliace anterosuperioare traiectul de fractură pornește de sub spină și se îndreaptă în sus și posterior către creastă. Fragmentul este tras în jos și înainte, prin contracția croitorului și a tensorului fasciei lata. Fracturile spinei iliace anteroinferioare sînt foarte rare.

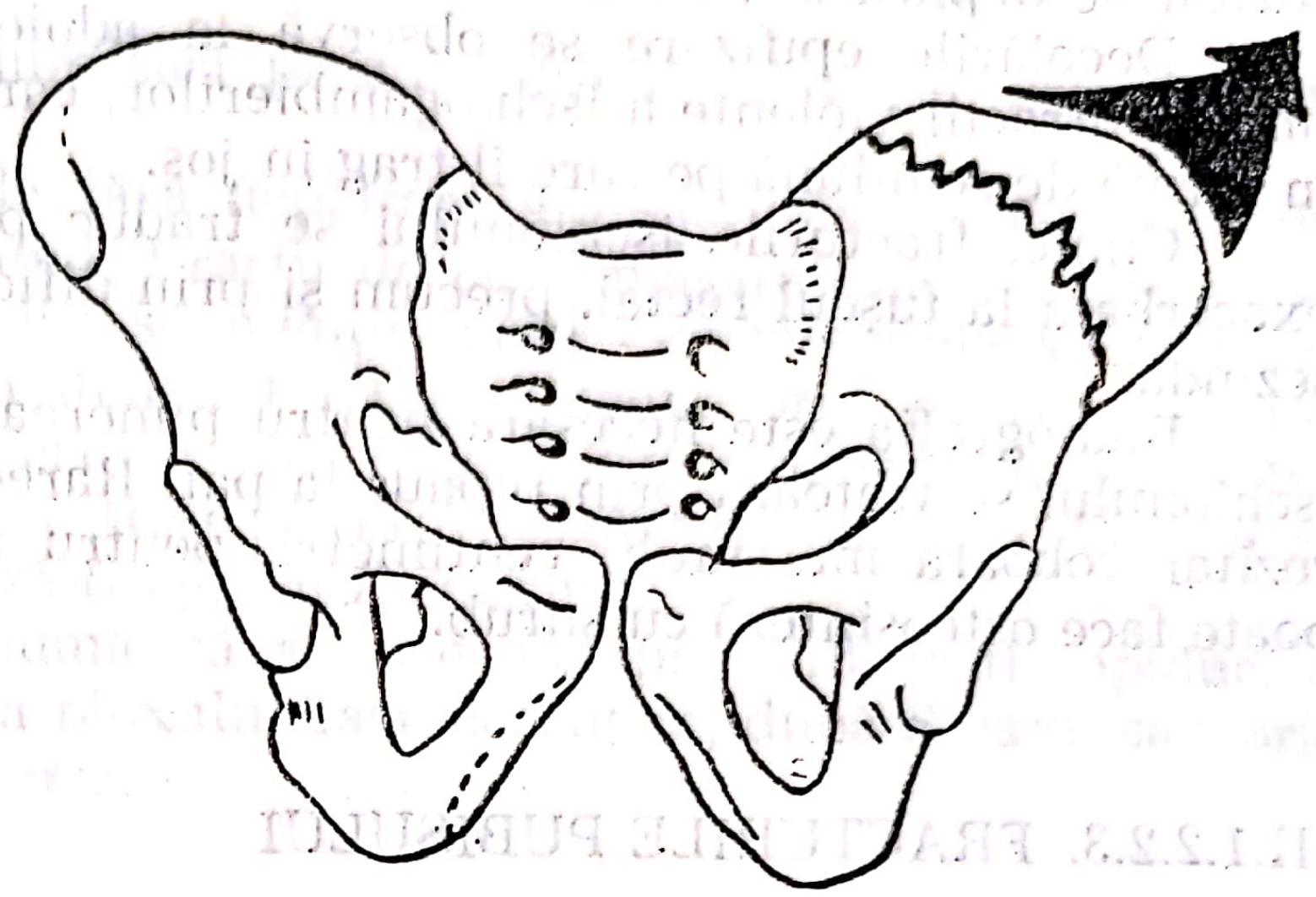

Fig. III.54. — Fractură prin smulgere a aripei iliace.

În fracturile aripei iliace, traiectul de fractură are o direcție aproape orizontală și merge, de la scobitura nenumită la spina iliacă posterosuperioară ; alteori, traiectul urmează linia nenumită, izolînd aripa iliacă aproape în totalitate (fractura Duverney). Din cauza manșonului muscular în care este închis osul iliac (mușchiul iliac și fesierii), deplasarea fragmentelor este rar întîlnită (fig. III.49).

Fractura crestei iliace are traiectul paralel cu creasta iliacă (fractura Walther) și interesează de obicei partea ei mijlocie.

Simptomatologie. Bolnavii resimt dureri la nivelul focarului de fractură, accentuate cu mișcările respiratorii. Pentru a diminua durerea și contractura musculară, bolnavul ține membrul pelvian în semiflexie și rotație externă. La palpare se evidențiază mobilitatea anormală și crepitația fragmentelor. Uneori, se dezvoltă în fosa iliacă internă un hematom, care poate să dea o iritație peritoneală, simulînd un abdomen acut.

Radiografia bazinului, de față sau în poziție oblică alară, pune în evidență traiectul de fractură.

Tratament. În fracturile fără deplasare, repausul simplu la pat, pentru 21—30 de zile, este suficient. Tratamentul funcțional se aplică cît mai precoce. În caz de deplasare, imobilizarea pe o atelă Braun, cu membrul în semiflexie și abducție este suficientă. Tratamentul chirurgical își găsește excepțional de rar indicația.

III.1.2.2.2. FRACTURILE ISCHIONULUI

Sînt rare, mai obișnuit la tineri sportivi. Traiectul de fractură poate interesa ramura ischiopubiană sau tuberozitatea ischiatică. La tineri pot să fie întîlnite decolări epifizare (Ionasch).

Fracturile ramurii ischiopubiene se produc în căderile „de-a călare", pe un plan dur. Cînd se produc deplasări importante ale fragmentelor, se pot asocia rupturi ale uretrei bulbare sau ale corpilor cavernoși.

Fracturile tuberozității ischiatice se produc printr-un mecanism direct, prin cădere. De obicei, deplasarea fragmentelor lipsește, dar uneori, prin contracția violentă a mușchilor ischiogambieri, fragmentul tuberozitar se deplasează, fiind astfel cauza unui calus voluminos, supărător.

Decolările epifizare se observă la adolescenții sportivi, în urma unor contracții violente a ischiogambierilor, care smulg un fragment osos în formă de semilună pe care îl trag în jos.

Clinic, fracturile ischionului se traduc printr-o durere vie locală, exacerbată la tușeul rectal, precum și prin dificultatea de a sta în poziția șezîndă.

Radiografia este necesară pentru punerea diagnosticului. Fracturile ischionului se tratează prin repaus la pat. Rareori, cînd fragmentul tuberozitar coboară mai mulți centimetri, pentru a evita calusul gigant, se poate face osteosinteză cu șurub.

III.1.2.2.3. FRACTURILE PUBISULUI

Sînt fracturi care interesează ramura orizontală a pubisului între simfiză și spină sau în afara spinei. Cînd sînt cu deplasare, fragmentele amenință vezica sau uretra.

Tratamentul constă în imobilizare simplă la pat timp de 3—4 săptămîni.

III.1.2.3. FRACTURILE SACRULUI ȘI ALE COCCISULUI

Sînt fracturi rare, la care traiectul de fractură se situează fie transversal, între a 3-a gaură sacrată și coccis, fie vertical, la nivelul găurilor sacrate.

Fragmentele pot să rămînă pe loc, dar cînd traiectul de fractură se găsește sub ligamentele sacrosciatice, fragmentul distal se poate deplasa anterior, producînd leziuni ale peretelui rectal sau ale arterei sacrate mijlocii.

Fracturile coccisului se localizează în partea superioară a acestuia, iar fragmentul inferior este tras de musculatura perineală în jos și înainte.

Etiopatogenie. Aceste fracturi se produc printr-un mecanism direct („lovitură ofensatoare cu piciorul", cum se exprimă Cosăcescu).

Simptomatologie. Durerea este ușoară, cu iradiere spre membre, prin compresiune nervoasă. Ea se accentuează la mobilizarea în plan antero-posterior a membrelor, la defecație și în eforturile de tuse, de strănut, prin creșterea presiunii intraabdominale. La palpare, cînd fractura este cu deplasare, se simte o denivelare în scară la nivelul sacrului. Tușeul rectal provoacă o durere intensă și informează asupra deplasării fragmentelor și asupra mobilizării anormale.

Radiografia de față, dar mai ales aceea din profil, permite punerea diagnosticului.

Complicații. *Leziunile nervoase,* interesînd ultimele perechi sacrate, se manifestă prin tulburări sfincteriene și anestezie în șa.

Leziunile rectului sînt rare.

Calusurile vicioase pot să constituie o cauză de distocie la femei.

Deschiderea focarului de fractură este foarte rară, dar foarte gravă, căci implică infecția hematomului retrorectal, cu supurație prelungită și rebelă la tratament.

Coccigodinia posttraumatică produce dureri continue, greu de suportat.

Tratament. Fracturile fără deplasare ale sacrului se tratează prin repaus la pat 2—3 săptămîni. Fracturile cu deplasare mare, la femei, se reduc prin tușeu rectal dar se mențin greu, de aceea ele se tratează chirurgical, fixînd fragmentele cu sîrmă trecută prin găurile sacrate, sau cu un șurub trecut vertical, din fragmentul proximal în cel distal.

Fracturile de coccis se tratează prin repaus pe pat tare. În cele cu deplasare mare se excizează fragmentul fracturat.

Coccigodinia posttraumatică se tratează prin infiltrații epidurale, fizioterapie, prin secțiunea plexului sacrococcigian, după Sicard, sau prin rezecția segmentului fracturat.

III.1.2.4. FRACTURILE COTILULUI

Cotilul, situat în zona cea mai îngustă a osului iliac „istmul bazinului“ (cuprins între marea incizură sciatică, înapoi, și scobitura iliopubiană, înainte), este delimitat posterior de o coloană osoasă puternică, alcătuită din marginea marii incizuri sciatice, corpul ischionului și tuberozitatea ischiatică. Anterior, coloana iliopubiană este mai puțin masivă, iar fundul cotilului, care nu suportă presiuni și este relativ fragil, este format de lama pătrată. Plafonul cotilului, care este o zonă de sprijin și care constituie o adevărată cheie de boltă a arcadei formată de cele două coloane, este alcătuit dintr-o lamă osoasă compactă, întărită în profunzime de creasta liniei nenumite.

Fracturile cotilului prezintă un interes deosebit, întrucît ele compromit statica bazinului și, în condițiile unui tratament incomplet, lasă sechele infirmizante.

Etiopatogenie. Fracturile cotilului cunosc în ultima vreme o frecvență mai mare, datorită intensificării circulației rutiere și a dezvoltării industriale. Incidența fracturilor de cotil, în comparație cu acelea ale bazinului, a crescut de asemenea de la 30%, cît era înainte (în statisticile mai vechi), la 50—60% după statisticile mai recente. Ele se întîlnesc mai frecvent la bărbați, între 20—40 de ani.

Ele se produc uneori prin cădere pe trohanter sau printr-o lovitură cu un corp dur pe regiunea trohanteriană. Alteori au loc în căderile de la înălțime, fie în picioare, fie pe genunchi, cu membrul pelvian în abducție. De cele mai multe ori (în 70% din cazuri) fracturile se produc în cursul accidentelor de circulație prin „șoc al tabloului de bord“.

În situaţii cu totul rare, o contractură puternică a muşchiului drept anterior face ca tendonul reflectat al acestuia să determine o fractură prin smulgerea inserţiei sale.

După cum au arătat Cauchoix şi Truchet, fracturile cu înfundarea cavităţii cotiloide se produc în situaţia în care colul femural rezistă traumatismului iar forţa acestuia se transmite în axul său, ceea ce impune ca membrul pelvian să fie în abducţie, uşoară flexie şi rotaţie externă.

Anatomie patologică. Clasificare. În cadrul fracturilor cotilului pot să fie întîlnite leziuni variate la nivelul cotilului, ale capului femural, sau ale părţilor moi.

Leziunile la nivelul cotilului

Judet şi Letournel împart fracturile cotilului în :

— fracturi elementare, pure, în care este rupt unul din segmentele constitutive ale cotilului ;

— fracturi mixte (complexe), caracterizate prin asocierea a două sau mai multe fracturi elementare.

• *Fracturi elementare* (fig. III.55).

— *Fracturile peretelui posterior,* cele mai frecvent întîlnite, se subîmpart în posterosuperioare şi posteroinferioare. Ele se însoţesc de luxaţia posterioară a capului femural.

— *Fracturile coloanei posterioare* detaşează această coloană într-un fragment mare, printr-un traiect care începe în dreptul incizurii sciatice şi se întinde la ramura ischiopubiană în porţiunea sa mijlocie. Capul femural poate să se luxeze posterior sau intern (luxaţia centrală).

— *Fracturile transversale pure* prezintă un traiect care începe la marea incizură sciatică, traversează cotilul şi se termină la eminenţa

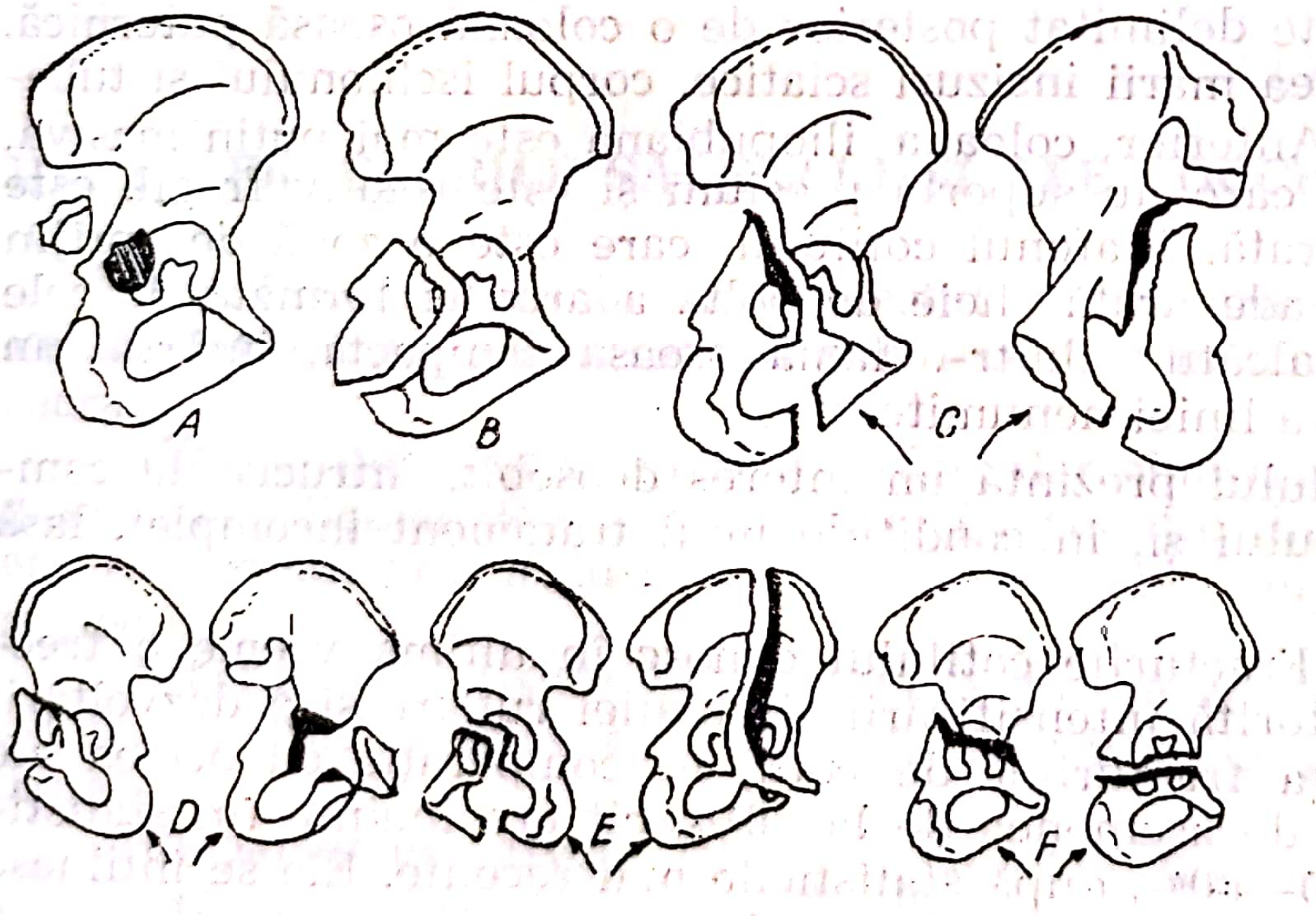

Fig. III.55. — Fracturi elementare ale cotilului (după *Judet* şi *Letournel*) : fractura peretelui posterior *(A)*, fractura peretelui posteroinferior *(B)*, fracturi ale coloanei posterioare *(C)*, fractura peretelui anterior *(D)*, fracturi ale coloanei anterioare *(E)* şi fracturi transversale *(F)*.

iliopectinee. Traiectul de fractură interesează suprafaţa articulară şi separă două fragmente : unul superior, care cuprinde plafonul cotiloidian, şi altul inferior ischiopubian. Fragmentul inferior este deplasat înăuntru şi suferă o mişcare de pivotare în jurul unui ax vertical, ceea ce face ca deplasarea să fie mai importantă la partea posterioară a fragmentului

Scanned with OKEN Scanner

ischiopubian decît la partea anterioară. Luxația intrapelviană a capului femural este posibilă.

— *Fracturile peretelui anterior* detașează un fragment care se întinde de la șanțul mușchiului psoas, pînă la ramura orizontală a pubisului și se asociază cu luxația anterioară a capului femural.

— *Fracturile coloanei anterioare* izolează, pe lîngă peretele anterior, și o parte din aripa iliacă, traiectul de fractură pornind de la creasta iliacă pînă la ramura ischiopubiană, sau la ramura orizontală a pubisului. Capul femural se luxează fie înainte, fie central.

• *Fracturi mixte :*

— *Fractura transversală cu separare verticală* (fractura în T sau în Y) are traiectul transversal obișnuit, iar cel vertical poate să fie situat mai anterior sau mai posterior, separînd fragmentul inferior în două : unul pubian și altul ischiatic (fig. III.56).

— Fractura transversală asociată cu fractura peretelui posterior.

— Fractura celor două coloane.

— Fractura transversală asociată cu fractura celor două coloane.

Deplasările capului femural sînt numeroase și se fac în direcția deplasării fragmentelor ; capul femural este de fapt „berbecul" care deplasează fragmentele înaintea lui. Astfel, în fracturile peretelui posterior al cotilului, capul se luxează posterior, în fracturile coloanei ante-

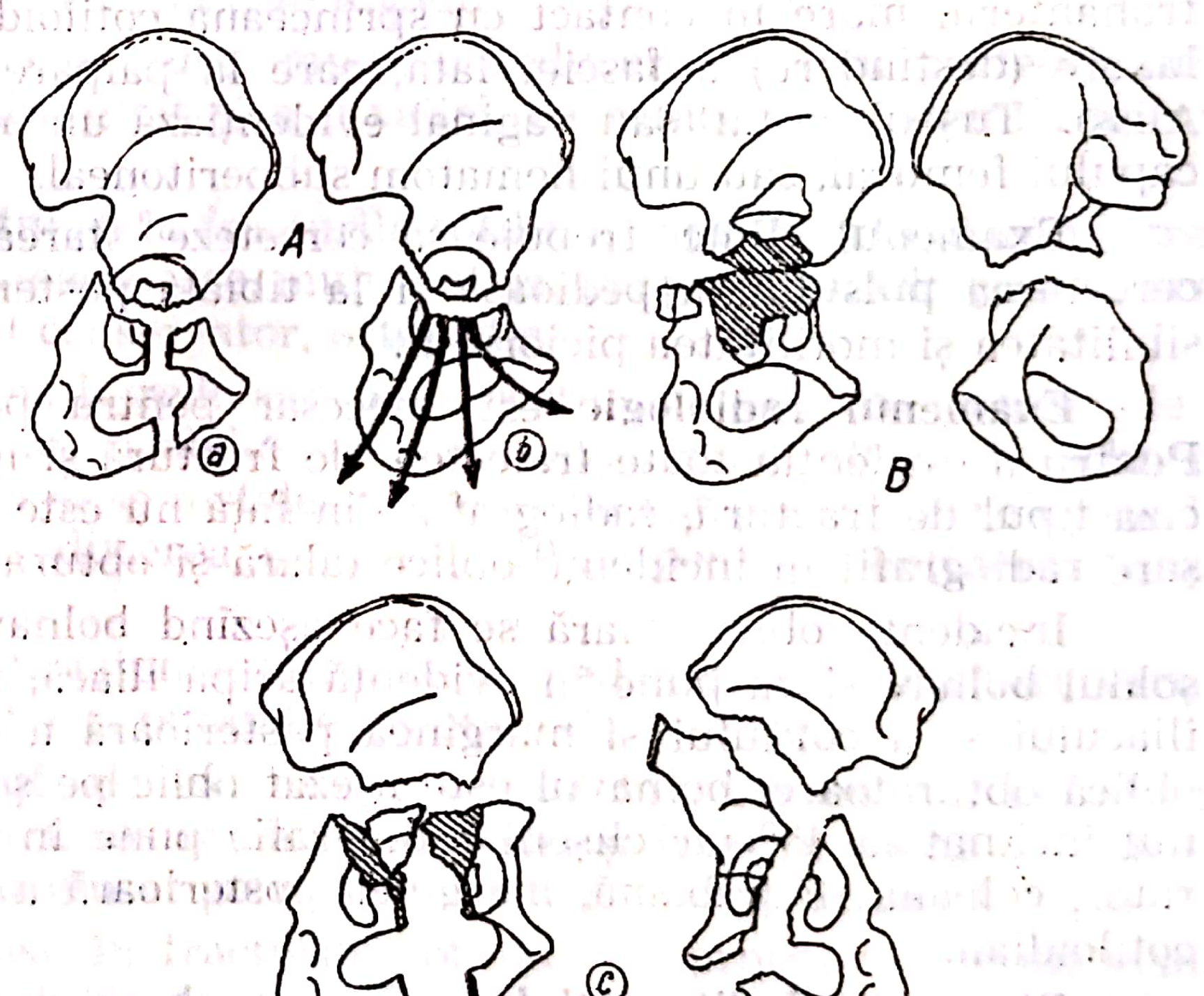

Fig. III.56. — Fracturile complexe ale cotilului (după *Judet* și *Letournel*) : fractură transversală în T *(A)*, fracturi transversale și ale peretelui posterior *(B)*, fracturi ale celor două coloane *(C)*.

rioare, capul femural se luxează anterior, iar în fracturile care interesează cotilul în întregime (fractura transversală și variantele ei, fractura ambelor oase) capul femural se luxează intern (luxații centrale).

Leziunile capului femural constau în eroziuni, dezlipiri cartilaginoase, tasări ale capului și fracturi parcelare ale acestuia.

Scanned with OKEN Scanner

Leziunile părților moi se întîlnesc în mod constant în fracturile cotilului. Capsula articulară poate să fie ruptă, dislocată, dar în general ea păstrează conexiunile cu fragmentele osoase. Aceste conexiuni permit reducerea deplasării unor fragmente și evită necroza după efectuarea osteosintezei. Smulgerea ligamentului rotund și leziunile manșonului capsulosinovial conduc la necroza capului femural.

Arterele fesieră și iliacă sînt uneori lezate. În fracturile peretelui posterior cu luxația capului femural, nervul sciatic poate să fie contuzionat, comprimat de capul femural sau înțepat de un fragment osos (fracturile coloanei posterioare); leziunile tardive se datoresc inclavării nervului în țesutul cicatriceal.

Simptomatologie. Tabloul clinic este dominat de prezența șocului. Durerea este constantă și impotența funcțională completă. La inspecție se poate constata, uneori, o echimoză rotundă situată în partea posterioară a șanțului fesier, căruia Delbet îi acorda o mare valoare. Atitudinea membrului pelvian este diferită, după cum s-a produs o fractură posterioară cu luxația capului femural, cînd membrul inferior, mult scurtat, este în adducție, flexie și rotație internă sau o fractură transcotiloidiană, cu luxația intrapelviană a capului, cînd membrul pelvian are o scurtare redusă, iar atitudinea este în flexie, abducție și rotație externă sau, mai rar, se află în extensie.

În fractura cotilului cu luxația intrapelviană a capului femural, relieful trohanterian este șters, iar înfundarea trohanteriană poate să ducă trohanterul mare în contact cu sprînceana cotiloidă, încît produce o relaxare (destindere) a fasciei lata, care la palpare apare flască (semnul Aliss). Tușeul rectal sau vaginal evidențiază un relief anormal, datorit capului femural, sau unui hematom subperitoneal.

Examenul clinic trebuie să cerceteze starea vascularizației, prin cercetarea pulsului la pedioasă și la tibiala posterioară, precum și sensibilitatea și motilitatea piciorului.

Examenul radiologic este necesar pentru punerea diagnosticului. Pentru a evidenția toate traiectele de fractură și mai ales pentru a preciza tipul de fractură, radiografia din față nu este suficientă, fiind necesare radiografii în incidențe oblice (alară și obturatoare).

Incidența oblică alară se face așezînd bolnavul înclinat la 45° pe șoldul bolnav și ea pune în evidență aripa iliacă, marginea anterioară a iliacului și a cotilului și marginea posterioară a cotilului. În incidența oblică obturatoare, bolnavul este așezat oblic pe șoldul sănătos, cu bazinul înclinat la 45° iar clișeul radiografic pune în evidență cadrul obturator, coloana iliopubiană, marginea posterioară a cotilului și acoperișul cotiloidian.

Diagnosticul diferențial se face, pe baza radiografiei, cu fractura colului femural, cu luxațiile de șold, cu protruzia acetabulară congenitală, frecventă la femei, fără traumatism în antecedente.

Evoluție. Prognostic. Mortalitatea în aceste fracturi, după Creyssel și Schnepp, este de 7,5% și se datorește șocului traumatic, leziunilor asociate sau complicațiilor. Consolidarea fracturilor se face în 3—4 luni. Consolidările vicioase sînt frecvente și ele antrenează sechele articulare invalidante (coxartroză posttraumatică).

Complicații. Dintre *complicațiile imediate* trebuie menționate complicațiile urinare, din fericire mai rare decît în fracturile inelului pelvian, contuziile sau rupturile mușchilor obturator și psoas iliac, care dau hematoame retroperitoneale importante cu ileus paralitic și, mai ales, leziunile nervului sciatic întîlnite într-o proporție de peste 15% din cazuri.

Complicațiile tardive sînt frecvente și ele țin de nereducerea anatomică a fracturilor articulare.

Osificările periarticulare, generate de manevrele de reducere, de hematoame, de reluxații, deși pot să fie de dimensiuni importante, nu afectează funcția șoldului. Uneori se pot constitui totuși adevărate punți osoase, care blochează mișcările șoldului.

Necroza ischemică a capului femural poate să apară după mai mult timp de la fractură; reducerea precoce a luxației și sprijinul tardiv pe șoldul traumatizat, pot să evite instalarea necrozei.

Artroza posttraumatică amenință viitorul oricărei fracturi a cotilului. O reducere anatomică poate să îndepărteze apariția ei sau o poate preveni. De aici preferințele unor autori pentru tratamentul chirurgical.

Tratament. Tratamentul fracturii se face numai după ce bolnavul, traumatizat grav, a fost deșocat și s-au rezolvat leziunile viscerale asociate.

Fracturile fără deplasare se tratează prin repaus la pat timp de 60 de zile, făcîndu-se însă tratamentul funcțional recuperator. Mersul cu sprijin pe piciorul afectat este îngăduit după 3 luni.

Fracturile cu deplasare impun o reducere cît mai perfectă, atît a fragmentelor fracturare cît și a luxației, cu refacerea anatomiei normale a cotilului.

Bazați pe faptul că în fracturile cotilului capsula articulară păstrează inserția pe fragmentele osoase, mulți autori, în special școala anglo-saxonă, preferă tratamentul conservator, ortopedic.

Böhler recurgea la reducere prin tracțiune continuă transscheletică, membrul fiind așezat în abducție pe o atelă Braun. Broșa Kirschner se trece supracondilian și se instalează, inițial, o tracțiune puternică de 10—15 kg, pînă se face reducerea, și apoi 8—10 kg pentru menținerea timp de 6 săptămîni.

Putti folosea tracțiunea laterală, trecînd o broșă Kirschner vertical, prin marele trohanter și punînd o greutate de 4—7 kg.

Metoda Leveuf, de extensie continuă în axul colului cu ajutorul unui șurub introdus transtrohanterocervical și fixat la o șină metalică inclusă într-un aparat gipsat pelvicrural, este astăzi abandonată.

Folosim, adesea, în fracturile cotilului cu protruzie intrapelviană a capului femural, o dublă tracțiune transscheletică. O broșă Kirschner se trece supracondilian și o alta, verticală, prin marele trohanter. Rezultanta acestor două forțe se suprapune peste axa colului femural și, astfel, forța de extragere este crescută.

Din cauza imperfecțiunii reducerii și a complicațiilor artrozice care rezultă din instituirea tratamentului ortopedic astăzi, după exemplul lui Judet și Letournel, tot mai mulți chirurgi ortopediști se îndreaptă către un tratament mai activ, chirurgical.

Pentru susținătorii tratamentului chirurgical, fracturile elementare cu deplasare, precum și unele fracturi mixte (fractura în T, fracturile transversale asociate cu fractura peretelui posterior sau a coloanei ilioischiatice) au indicația tratamentului chirurgical (fig. III.57).

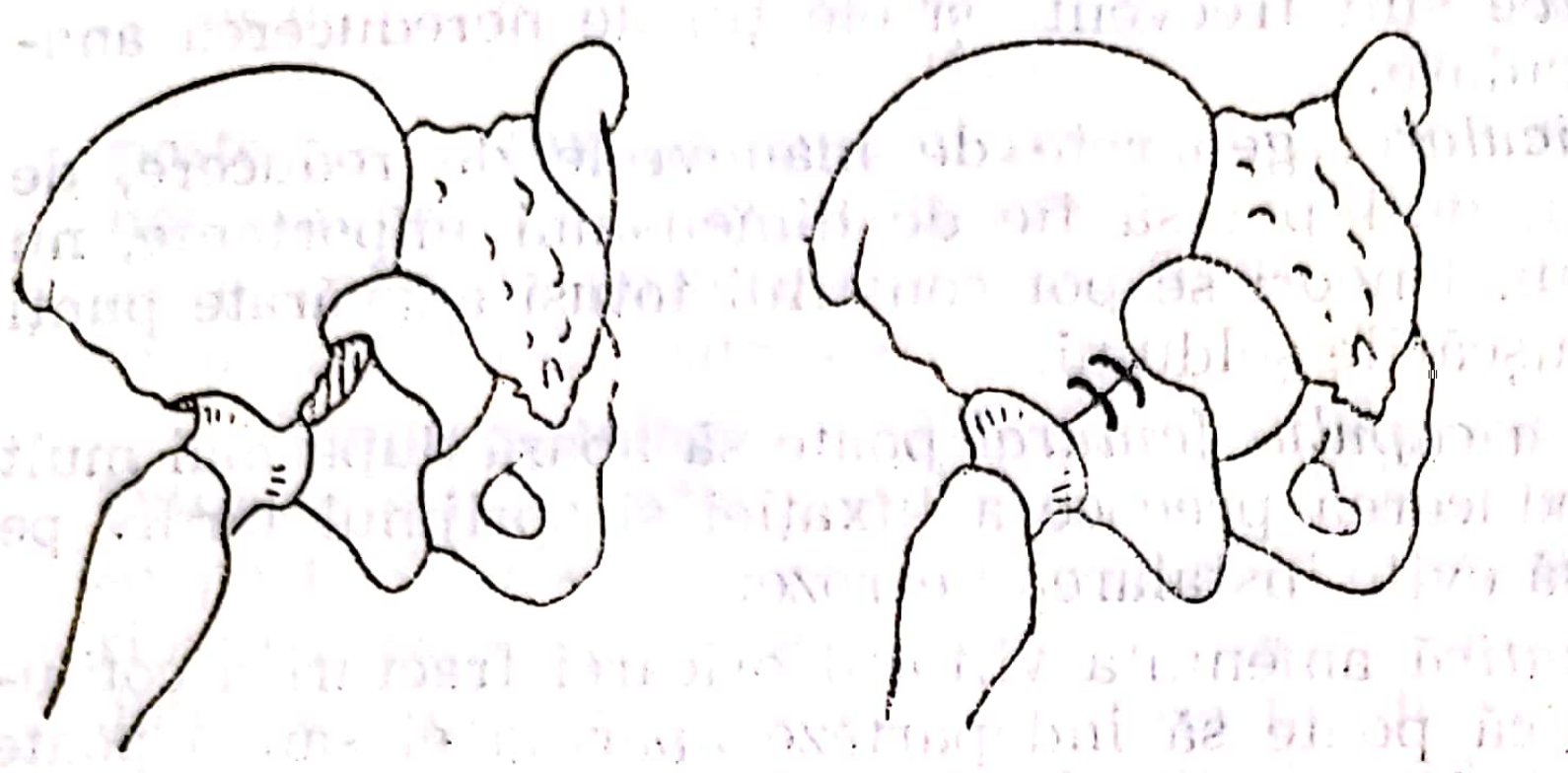

Fig. III.57. — Fractură transversală a cotilului; osteosinteză cu două scoabe.

Credem totuși că în cadrul fracturilor cominutive, cînd nu sînt condiții materiale și competență pentru un tratament chirurgical corect, este mai bine să se instituie tratamentul ortopedic, prin tracțiune transscheletică, dat fiind că această chirurgie este foarte șocantă și de mare dificultate, iar eșecurile ei sînt dramatice. Imperfecțiunile tratamentului ortopedic (artroza, calusul vicios), vor putea să fie corectate mai tîrziu, mai bine și cu mai puțin risc pentru bolnav.

III.1.2.5. DISJUNCȚIILE ȘI LUXAȚIILE BAZINULUI

Disjuncțiile bazinului reprezintă pierderea raporturilor normale dintre suprafețele articulare ale simfizei pubiene sau a celei sacroiliace. Denumirea de luxație trebuie rezervată cazurilor la care deplasarea are loc în cel puțin două articulații.

Etiopatogenie. Cunoscută mai demult ca o leziune a călăreților, prin înfundarea șeii între cele două ischioane, este întîlnită astăzi, ca și fracturile de bazin, în accidentele de circulație, în tamponările între vagoane, în accidentele de muncă.

Anatomie patologică. Disjuncția izolată a unei singure simfize este foarte rară. De obicei ea se asociază cu fractura arcului posterior sau cu disjuncția articulației sacroiliace. Disjuncția triplă este o excepție (fig. III.58).

În disjuncția pubiană, depărtarea fragmentelor poate să fie minimă sau să ajungă pînă la 6—12 cm și se face, cel mai adesea, în sens transversal (60% din cazuri), în sens vertical mai rar (10% din cazuri) sau în sens anteroposterior (30% din cazuri), care sînt cele mai grave, prin ruptura uretrei, determinată de distensia aponevrozei perineale mijlocii.

Disjuncția sacroiliacă prezintă ruptura ligamentelor sacroiliace anterioare și deplasarea posterioară, proximală și în afară a osului iliac. De obicei, se produce o disjuncție-fractură prin smulgerea unui fragment osos mic.

Luxațiile bazinului se împart de către majoritatea autorilor în :

— luxația unui hemibazin, în care se întîlnește leziunea la nivelul simfizei pubiene și a uneia din articulațiile sacroiliace ;

— luxația sacrului, produsă printr-o disjuncție sacroiliacă bilaterală ;

— luxația celor trei simfize.

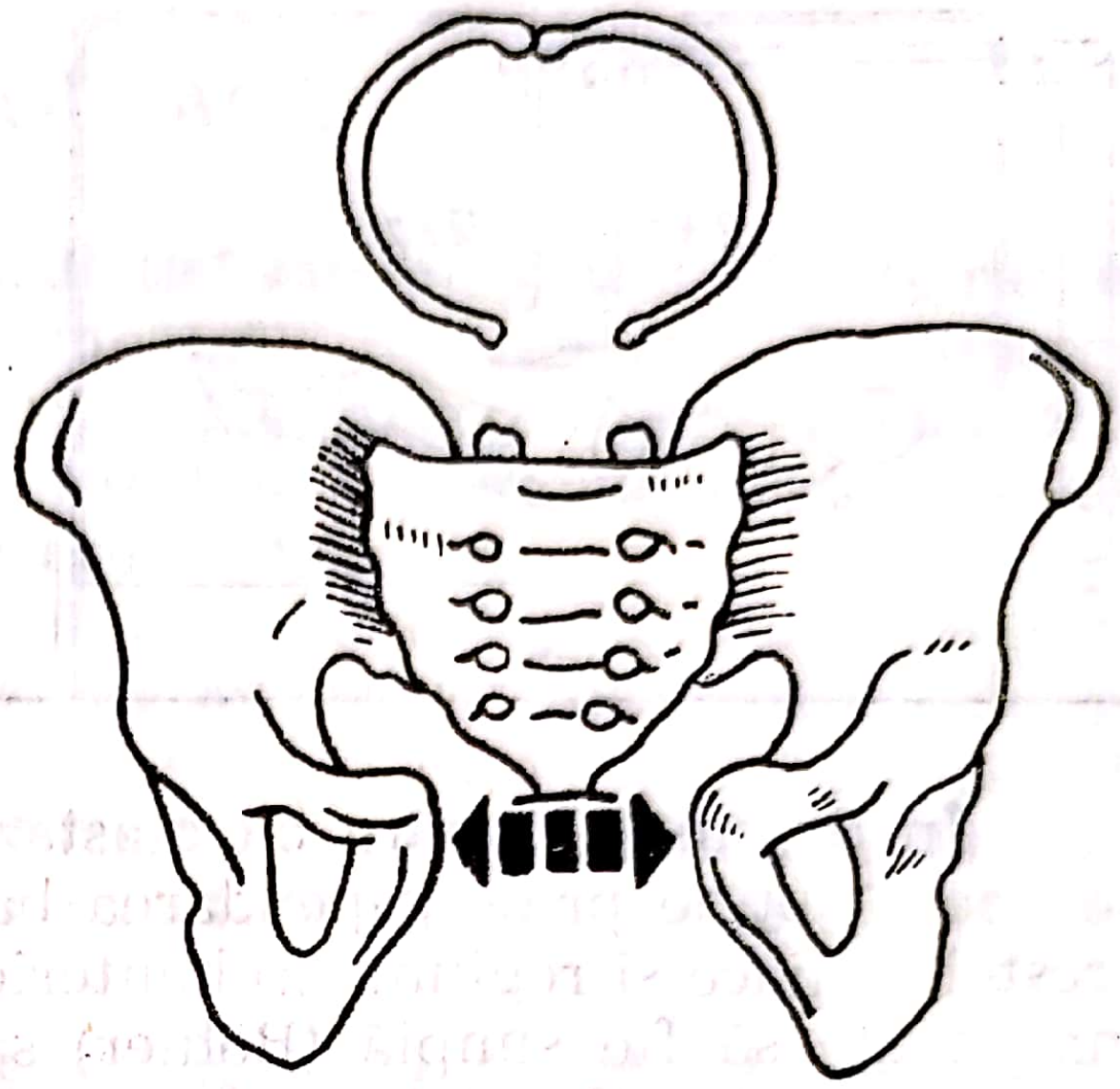

Fig. III.58. — **Disjuncție pubiană însoțită de disjuncții sau „entorse" sacroiliace.**

Conjuncția simfizară, care constă în încălecarea celor două oase pubiene, ca rezultat al unei compresiuni laterale, se însoțește de deschiderea posterioară a articulațiilor sacroiliace, sau de o fractură posterioară și este excepțională.

Simptomatologie. Bolovanul poate să prezinte o stare de șoc, iar în disjuncția pubiană, durerea vie este localizată la nivelul pubelui. Palparea regiunii pubiene pune în evidență o diastază interpubiană, care poate să fie constatată și prin tușeul vaginal la femei. Regiunea pubiană poate să fie împăstată, iar prin compresiunea crestelor iliace sau prin abducția membrelor pelviene se provoacă durere la nivelul simfizei pubiene și al articulației sacroiliace. Tulburările urinare provocate de hematomul subperitoneal completează tabloul clinic.

În disjuncția sacroiliacă, palparea zonei respective este foarte dureroasă, iar spina iliacă posterosuperioară este mai aprofundată de linia mediană decît cea opusă.

Luxațiile bazinului prezintă o simptomatologie asemănătoare cu aceea a fracturilor duble verticale ale inelului pelvian.

Examenul radiografic permite precizarea diagnosticului și existența altor leziuni asociate ale inelului pelvian.

Evoluție. Prognostic. Evoluția este dictată de mărimea deplasării și asocierea leziunilor osoase și viscerale. Disjuncțiile mici au o evoluție favorabilă, fiind bine tolerate. Disjuncțiile mari duc la instalarea unui sindrom de laxitate ligamentară dureroasă, care pune probleme tratamentului chirurgical.

Tratament. În disjuncțiile mici, cu deplasări sub 2 cm repausul simplu la pat, timp de 4—6 săptămîni, este suficient pentru prevenirea sechelelor funcționale.

În disjuncțiile mari, mulți autori moderni aplică și azi tratamentul ortopedic clasic, pe considerentul că există o tendință naturală de apropiere a oaselor pubiene sub efectul contracției musculare și că diastaze mari pot să fie bine tolerate, fără tulburări funcționale sau cu tulburări minime.

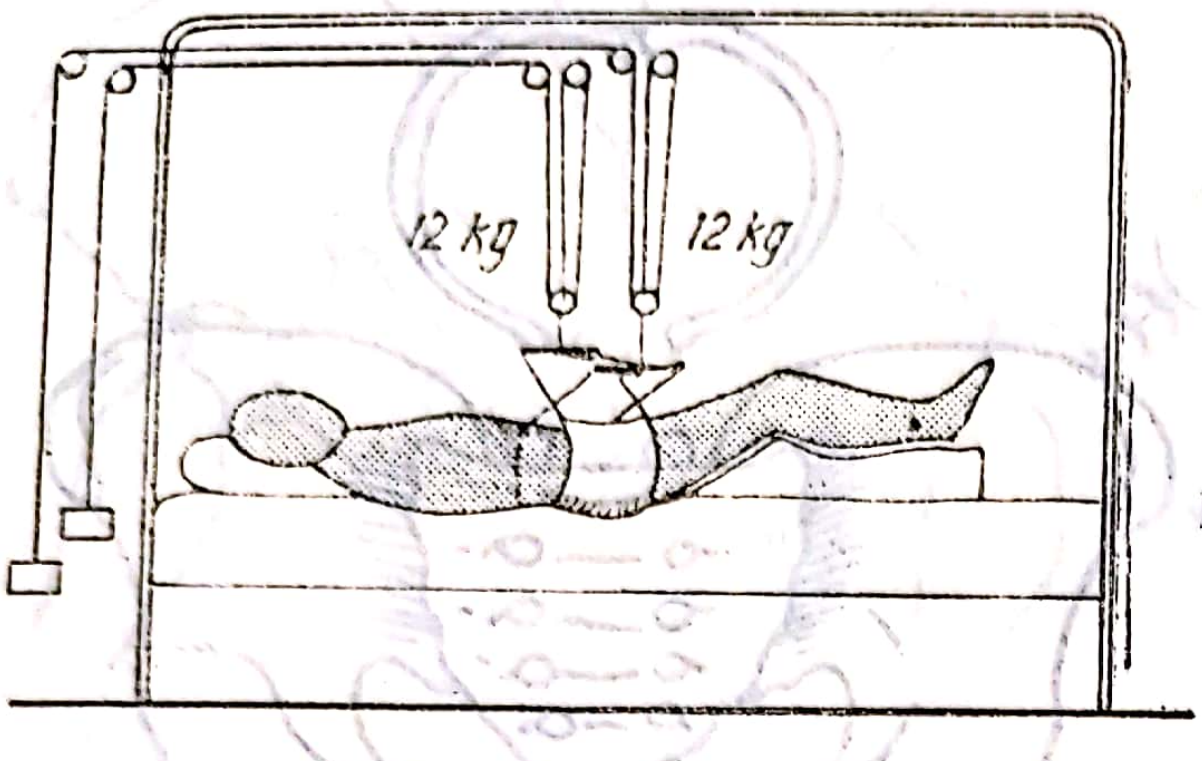

Fig. III.59. — Tratamentul disjuncției pubiene prin suspensie încrucișată în hamac, după procedeul Rieuneau.

În disjuncțiile pure cu diastază simfizară, apropierea fragmentelor se poate obține prin suspendarea bazinului în hamac, care apasă asupra crestelor iliace și regiunii trohanteriene (Astley-Cooper). Suspensia în hamac poate să fie simplă (Böhler) sau încrucișată (Rieuneau) și durează 6—8 săptămîni (fig. III.59). În caz de ascensiune a unui hemibazin, suspensia se poate asocia cu extensia continuă. La îndepărtarea hamacului, cînd bolnavul își reia mersul, este bine să poarte o centură din piele trecută peste crestele iliace și regiunea trohanteriană, pentru o perioadă de 3—4 luni, pentru a preveni instalarea disjuncțiilor progresive secundare.

Pentru alți autori (Judet, Orlandini), indicația tratamentului chirurgical se impune cînd disjuncția pubiană este mai mare de 3—4 cm, asociată cu o fractură a arcului posterior, sau cînd reducerea ortopedică a eșuat.

Metodele de osteosinteză cu fir metalic transosos (Lambotte), sau

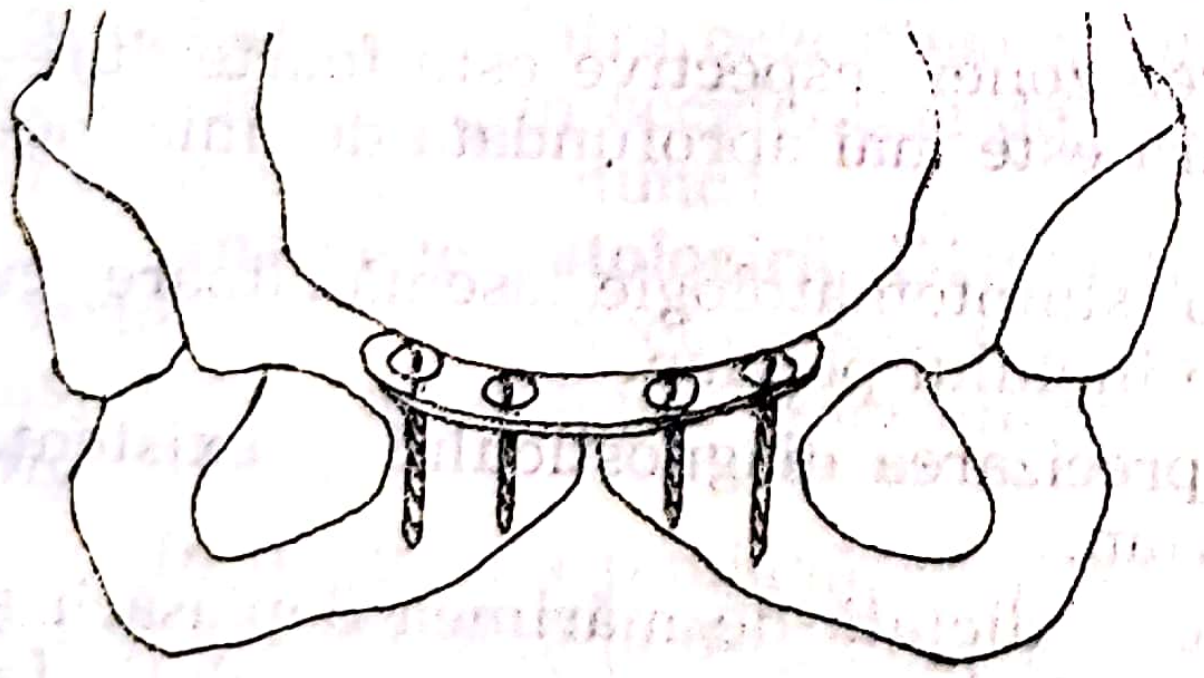

Fig. III.60. — Osteosinteză cu placă înșurubată în disjuncția pubiană; placa de osteosinteză este așezată pe fața superioară a ramurilor orizontale ale pubisului.

prin găurile obturatorii, sînt astăzi părăsite, sub motiv că ori sîrma ori osul nu rezistă și disjuncția se reface.

Osteosinteza directă, cu placă înșurubată (Judet), are avantajul de a realiza o reducere anatomică, cu antrenarea și reducerea fracturii de la nivelul arcului posterior, ceea ce permite consolidarea sa (fig. III.60).

Riscul apariției complicațiilor după osteosinteza directă, hematoamele regiunii prevezicale și complicațiile infecțioase, a făcut ca în ultimul timp unii autori (Schramm și Perreau) să dea preferință utilizării fixatorului extern. Acțiunea fixatorului extern este controlabilă și progresivă și se poate asocia cu tracțiunea continuă pe membrele pelviene.

III.1.3. TUBERCULOZA SACROILIACĂ

Etiopatogenie. Tuberculoza articulației sacroiliace este foarte rar întîlnită în practică, frecvența ei, în comparație cu alte localizări tuberculoase articulare fiind de aproximativ 1—2% (Mazzari 1,2%; Sanatoriul Berck 0,6%; Institutul de Tuberculoză din Moscova 1,9%; Valtancoli 1,11%), cu o predominanță pentru sexul feminin.

Vehicularea bacilului se face pe cale hematogenă (dintr-un focar inițial) pe unul din oasele care alcătuiesc articulația sacroiliacă, determinînd formarea unui focar metastatic osos și, în urma evoluției acestuia, invadarea secundară a articulației. Propagarea pe cale limfatică sau prin contiguitate (de la un abces rece cu punct de plecare lombosacrat) este mai rară.

Anatomie patologică. Artrita survine după o osteită sacrată sau ileală, de unde infecția se propagă spre articulație, cuprinzînd treptat întreaga sinovială. Cartilajul articular se necrozează și se fragmentează, dezlipindu-se. Suprafețele osoase, denudate de cartilaj, sînt erodate și acoperite de fungozități, cu formare de caverne cu sechestre ovalare sau

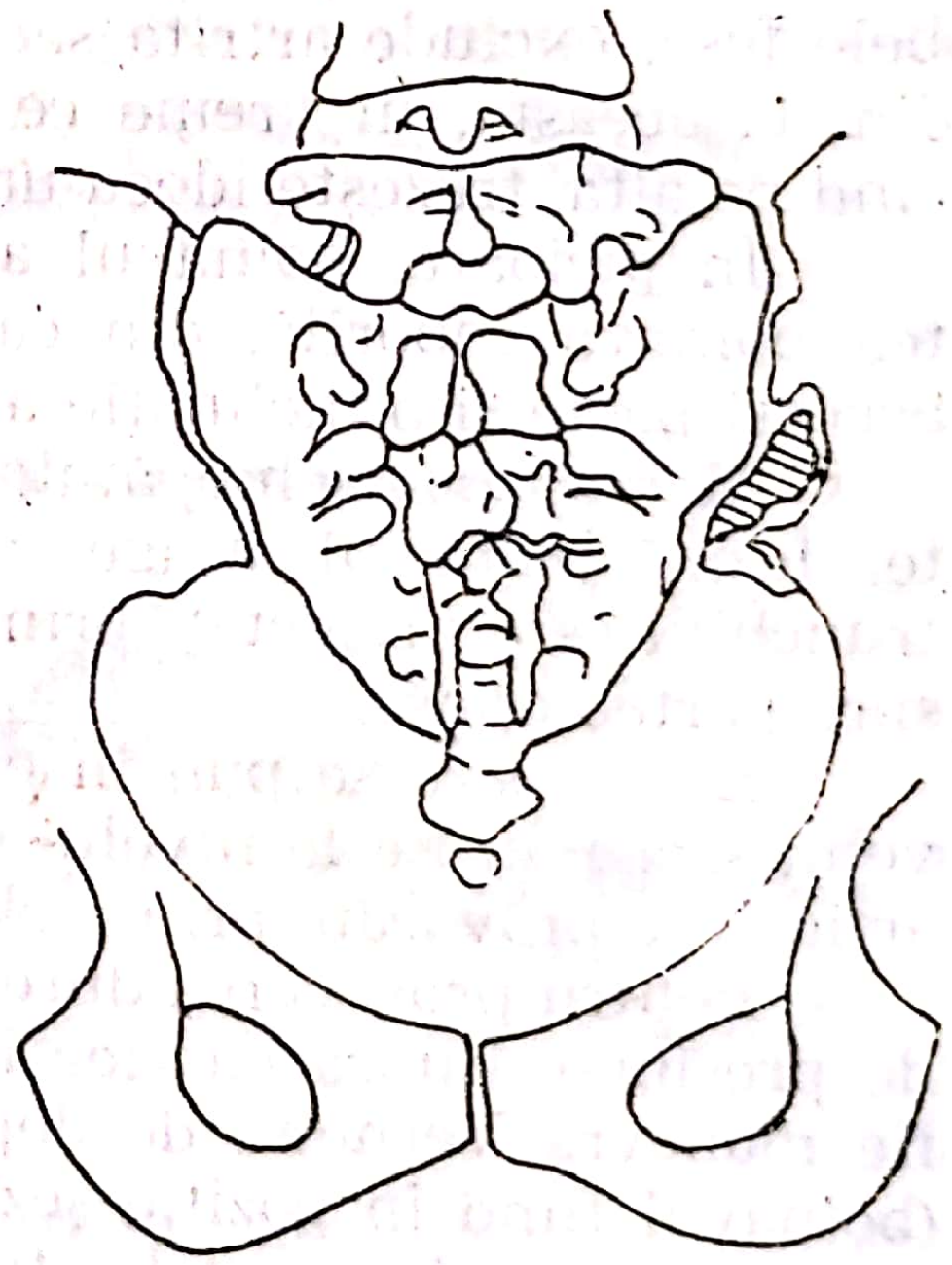

Fig. III.61. — **Artrită sacroiliacă tuberculoasă: distrucție a articulației sacroiliace cu prezența unui mic sechestru la nivelul părții inferioare a interliniei (schemă).**

cuneiforme (fig. III.61). Ligamentele posterioare, puternice, rezistă timp îndelungat și mențin suprafețele articulare în contact, în schimb ligamentele anterioare, mai slabe, sînt mai repede distruse, ceea ce face ca abcesul să migreze mai întîi spre pelvis. Odată cu distrugerea ligamentelor se produce disjuncția sau luxația sacroiliacă.

Abcesele au o topografie variată. Astfel se disting :

— *abcesele extrapelviene* care se exteriorizează fie direct la marginea externă a masei musculare sacrolombare, fie în jos la marginea inferioară a marelui fesier. Abcesele extrapelviene sînt totdeauna dispuse în bisac, cu o pungă profundă retromusculară și alta superficială subcutanată, unite între ele printr-o porțiune îngustă, care traversează mușchiul fesier. Această conformație impune o tehnică specială, capabilă să dreneze ambele pungi ;

— *abcesele intrapelviene*, dintre care unele rămîn deasupra strîmtorii superioare, iar altele pot să migreze spre fosa ischiorectală ; dar, de asemenea, pot să iasă din bazin prin marea scobitură sciatică venind să se colecteze în fesă și mai ales la nivelul regiunii trohanteriene, sub tensorul *fasciei lata*. Abcesele intrapelviene pot să se infecteze datorită vecinătății rectului, vezicii sau vaginului sau din cauza deschiderii lor în aceste organe.

Simptomatologie. Debutul este adesea caracterizat printr-o sciatică brutală datorată unei plexite a primelor rădăcini sacrate ; nu există iradieri pe fața externă a gambei și pe dosul piciorului, căci rădăcina L_5 nu este comprimată, fiind mai sus. De obicei, în acest stadiu boala este etichetată drept sciatică și tratată ca atare. Mai tîrziu, în perioada durerilor osteoarticulare și a șchiopătării, a abceselor, este văzut de ortoped.

Durerile, mai mult sau mai puțin intense, se situează la partea superioară și posterioară a regiunii fesiere, iar postura și șchiopătarea sînt în legătură cu aceste dureri, bolnavul încercînd să ușureze articulația. În poziție șezînd, bolnavul se sprijină adesea pe fesa din partea opusă celei bolnave.

Schematizînd, se poate spune că o poziție șezînd liniștită, pe ambele fese, exclude artrita sacroiliacă, poziția pe o fesă impune să ne gîndim la aceasta, în vreme ce poziția șezînd alternativă, cînd pe o fesă cînd pe alta, trezește ideea unei coccigodinii.

În picioare, bolnavul are o poziție șoldită, cu spina iliacă de partea bolnavă coborîtă, din care cauză are o scolioză cu convexitatea de aceeași parte și o înclinație a trunchiului spre partea sănătoasă.

Mersul este șchiopătat, căci în faza de sprijin pe membrul din partea lezată bolnavul atinge solul numai cu vîrful piciorului, în vreme ce trunchiul este proiectat, printr-o mișcare mai mult sau mai puțin bruscă, spre partea opusă.

La palpare se pun în evidență punctele dureroase osoase, fie la nivelul sacrului, fie la nivelul spinelor iliace posterosuperioare sau durerile articulare provocate prin mobilizarea articulației.

Pentru provocarea durerilor articulare se pot folosi manevra Ericsen, de presiune asupra oaselor iliace, în încercarea de apropiere a acestora, fie manevra Verneuil de depărtare a oaselor iliace sau manevra Larrey (bolnavul fiind în poziție șezînd se apasă pe umerii acestuia în jos), manevră dureroasă în caz de atingere articulară sacroiliacă.

În perioada de stare a bolii survin abcesele extrapelviene sau intrapelviene. Tușeul rectal este obligatoriu, putînd sesiza abcesul rece.

Radiografia este importantă pentru diagnosticul tuberculozei sacroiliace cît și pentru indicațiile de tratament, mai ales pentru consolidarea focarului prin intervenții chirurgicale. Examenul radiologic trebuie fă-

cut din mai multe incidențe, din cauza sinuozității și a planului articulației. Într-o fază de început a bolii, radiografia poate să arate focarele circumscrise, juxtaarticulare, limitate, de osteoporoză.

Ulterior, regiunea articulară apare decalcificată, încețoșată, mai ales în porțiunea superioară a articulației, în vreme ce la partea inferioară se constată distrucții osoase, cu deschiderea largă a interliniei prin leziuni lacunare (geode) și uneori cu sechestre.

În cazuri avansate se poate constata o denivelare a pubelui de partea bolnavă, datorită relaxării și distrugerii ligamentare. Începutul fazei de reparație este semnalată printr-o reacție de condensare osoasă și formarea de punți osoase care vestesc anchiloza articulației.

Tratament. Tratamentul tuberculozei sacroiliace este, în linii mari, la fel cu acela al oricărei localizări articulare și constă într-o asociere a diverselor metode terapeutice într-un sistem de tratament complex.

Preponderent este tratamentul medical cu antibiotice specifice și tuberculostatice, la care se asociază tratamentul ortopedic de imobilizare și, după caz, cel chirurgical, în funcție de etapa evolutivă a bolii.

În formele de început, tratamentul cu antibiotice (Streptomicină sau Rifampicină) asociat cu hidrazida acidului izonicotinic și Etambutol, la care se adaugă imobilizarea pe un pat dur sau pe un pat gipsat, sînt în măsură să ducă la vindecarea artritei.

În faza evolutivă, cu abces, tratamentul se completează cu puncția evacuatoare, urmată de introducerea soluțiilor de antibiotice sau hidrazidă.

Tratamentul chirurgical este rezervat formelor juxtaarticulare, mai frecvent celor iliace, constînd în abordarea focarelor osoase sub protecție de antibiotice și tuberculostatice, cu excizia cazeumului și plombaj cu țesut osos spongios ; el poate evita invadarea articulară.

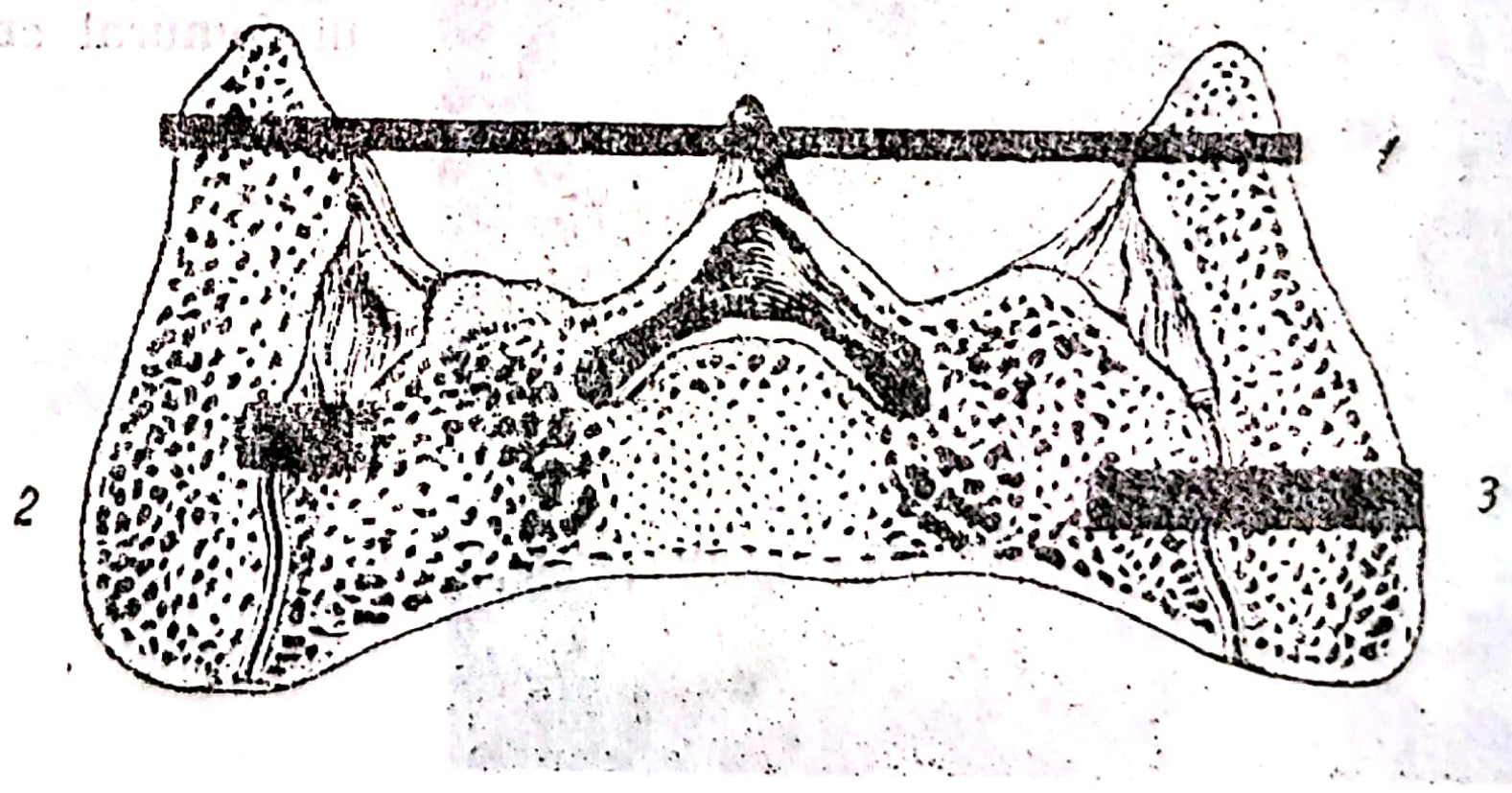

Fig. III.62. — Schema artrodezelor sacroiliace: artrodeză extraarticulară biiliosacrată Verral (1) ; artrodeză intraarticulară tip Campbell (2) ; artrodeză extra-intraarticulară tip Tuffier (3).

De asemenea, mai este indicat în extirparea sechestrelor care întrețin o supurație prelungită, în excizia abceselor și a traiectelor fistuloase sinuoase care produc retenții.

La sfîrșitul perioadei evolutive, tratamentul chirurgical poate să fie de asemenea indicat pentru a practica o artrodeză extraarticulară sau intraarticulară în scopul consolidării osoase (fig. III.62).

III.1.4. FRACTURILE EXTREMITĂȚII PROXIMALE A FEMURULUI

III.1.4.1. FRACTURILE PARCELARE ALE CAPULUI FEMURAL

Fracturile capului femural sînt rare și se întîlnesc mai frecvent în cazul luxației coxofemurale (fig. III.63). Ele sînt de obicei parcelare, traiectul de fractură detașînd un fragment variabil ca mărime, în partea inferioară a capului, care poate să rămînă pe loc sau să se deplaseze în afară. Fractura parcelară a capului femural se produce printr-un traumatism indirect, marginea cotilului participînd la desprinderea unui fragment inferior sau posteroinferior.

Simptome. Clinic, cînd fractura este simplă, manifestările sînt aceleași ca în contuzia șoldului, cu singura deosebire că impotența funcțională a șoldului este mai accentuată. Regiunea șoldului nu este deformată și nu există atitudine vicioasă. La palparea în triunghiul Scarpa, precum și la mobilizările membrului, accidentatul acuză o durere vie.

Diagnosticul pozitiv este imposibil de făcut numai pe baza semnelor clinice, care sînt sărace și neconcludente. Examenul radiografic, în pozițiile standard, de față și de profil, este absolut necesar pentru a se afirma

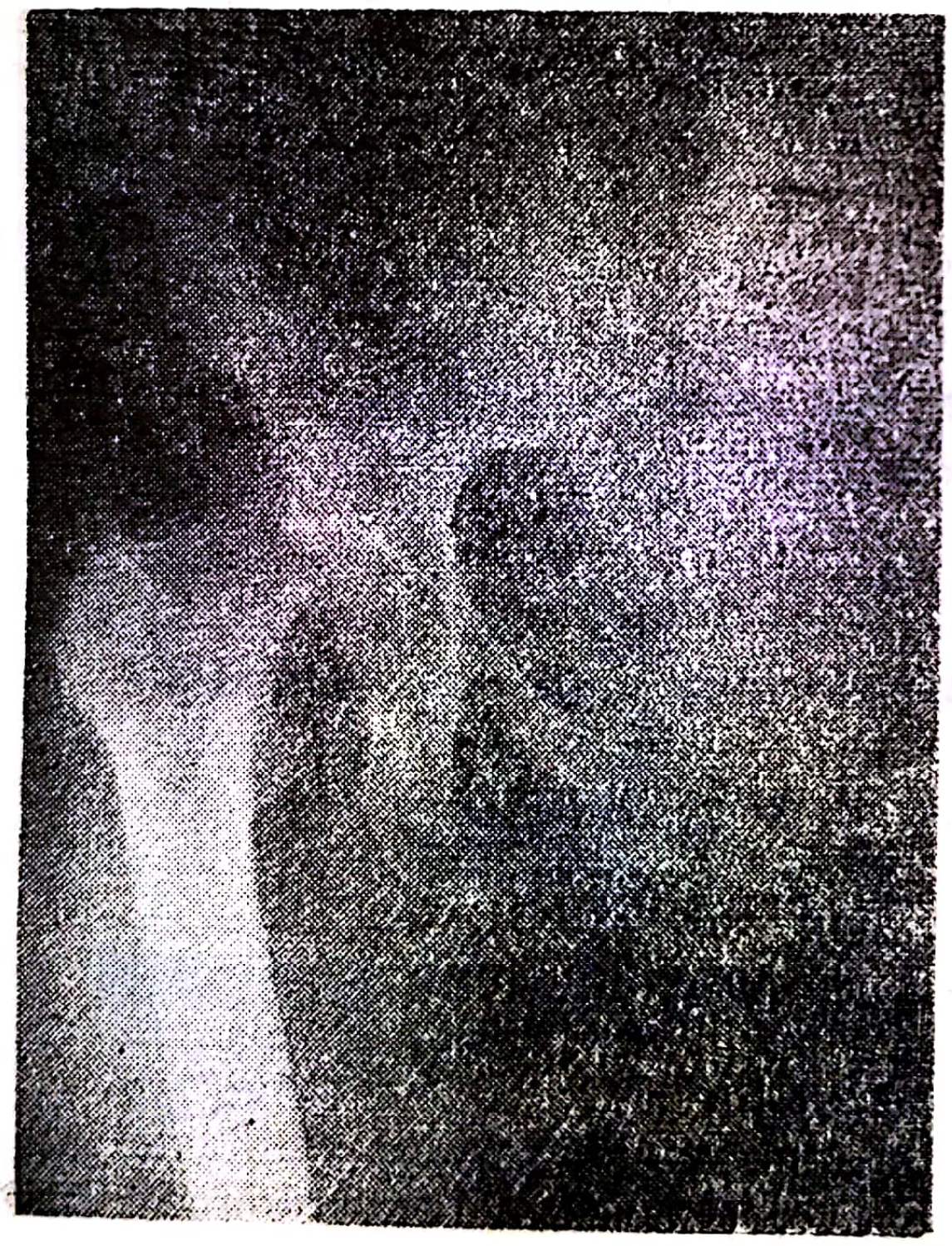

Fig. III.63. — **Fractură parcelară a capului femural cu luxație posterioară a șoldului.**

fractura. Radiografia diferențiază fractura de *contuzia* sau de *entorsa șoldului,* precum și de *osteocondrita disecantă,* la care detașarea fragmentului osteocartilaginos se face, de obicei, din porțiunea superioară a capului.

Tratament. În cazul unei fracturi parcelare fără deplasarea fragmentului se face o imobilizare la pat pentru 30—45 de zile.

Cînd fragmentul fracturat este deplasat, se recomandă extirparea chirurgicală a acestuia, dacă este mic, sau în cazul că este mai important, fixarea lui cu un şurub.

Artroplastia cu interpunerea unei cupe de vitalium sau artrodeza şoldului sînt excepţional indicate, în cazurile vechi, cu artroză posttraumatică.

III.1.4.2. FRACTURILE GÎTULUI FEMURAL

Fracturile gîtului femural ocupă un loc aparte în traumatologia osteoarticulară datorită frecvenţei lor crescute, a dificultăţilor terapeutice şi a complicaţiilor de ordin local şi general care pot să apară în cursul evoluţiei.

Etiologie. Mecanism de producere. *Frecvenţă.* Fracturile gîtului femural se întîlnesc frecvent în practică; după unele statistici frecvenţa lor este de 10% din totalul fracturilor (Rădulescu), 6% (Bruns) şi 5,2% (Kaplan).

Sex. Aceste fracturi se întîlnesc mai frecvent la femeile în vîrstă, care sînt mai puţin active şi mai expuse la osteoporoză.

Vîrstă. Toate statisticile menţionează faptul că frecvenţa fracturilor gîtului femural creşte cu vîrsta, 75% din fracturi survenind după 60 de ani.

Pentru înţelegerea mecanismului de producere a fracturilor gîtului femural sînt necesare revederea unor noţiuni de anatomie privind structura extremităţii superioare a femurului. Această extremitate, sub aspectul tensiunilor care se exercită asupra ei, se aseamănă cu braţul unei macarale. Cercetările lui Kulmann au arătat că între structura trabeculară

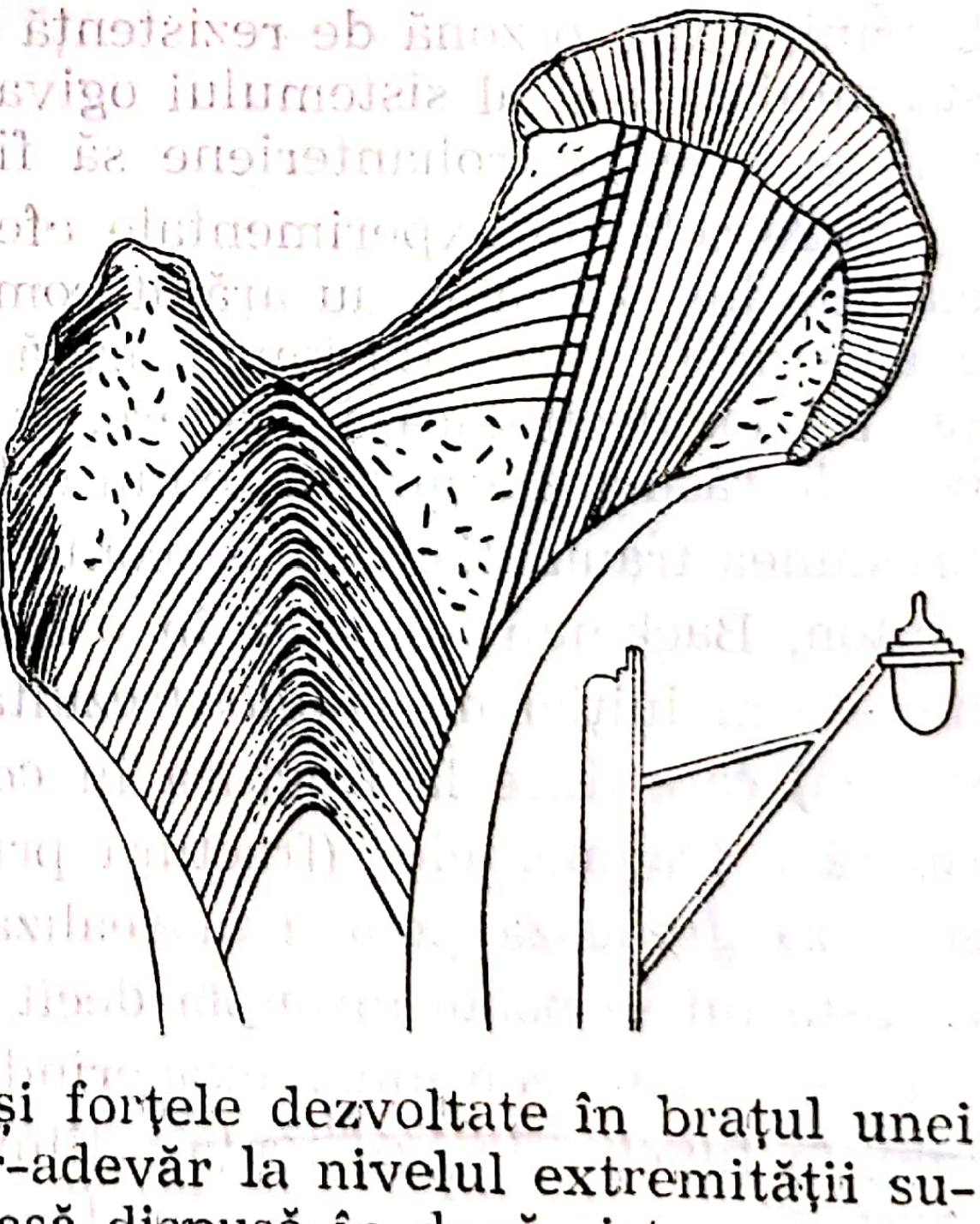

Fig. III.64. — **Structura funcţională a extremităţii proximale a femurului.**

a extremităţii superioare a femurului şi forţele dezvoltate în braţul unei macarale sînt asemănări izbitoare. Într-adevăr la nivelul extremităţii superioare femurale găsim substanţa osoasă dispusă în două sisteme trabeculare importante (fig. III.64). Un sistem trabecular care se răsfiră ca un

evantai la nivelul capului, pornește de pe fața superioară, portantă, a acestuia îndreptîndu-se în jos și extern către corticala inferioară a gîtului femural, constituind evantaiul de susținere Delbet. Acest evantai, la partea sa inferioară, se condensează într-o zonă osoasă densă constituind pintenul Adams, iar partea posterioară este constituită din lamele dure și compacte care formează pintenul Merkel.

Un al doilea sistem trabecular, dezvoltat pe direcția forțelor de tensiune care tind să flecteze gîtul femural, pornește din partea inferioară a capului femural și se îndreaptă în sus și extern către corticala superioară a gîtului femural. Acest sistem trabecular se intersectează cu traveele sistemului de susținere încît conferă capului femural o rezistență osoasă deosebită, capul fiind de fapt partea cea mai rezistentă a extremității superioare a femurului. Rezistența sa este cea mai mare în centru, unde se încrucișează cele două sisteme trabeculare osoase; materialul de sinteză va găsi la acest nivel un punct solid de sprijin; mai cu seamă că odată cu înaintarea în vîrstă rezistența capului femural devine cu puțin inferioară aceleia a subiecților tineri, după cercetările lui Nyström.

În regiunea trohanteriană două fascicule trabeculare, pornind de la corticala diafizară internă și externă, se încrucișează formînd o ogivă.

Între sistemul trabecular de susținere de la nivelul capului femural și cel ogival de la nivelul masivului trohanterian, în porțiunea mijlocie a gîtului femural, există o zonă — zona Ward — în care densitatea țesutului osos este mai mică. Rezistența diminuată a gîtului femural în această zonă face ca pînă la vîrsta de 45 de ani frecvența fracturilor mediocervicale să fie mai mare decît a celor pertrohanteriene.

Această structură trabeculară densă și întretăiată se modifică cu vîrsta. După 60 de ani asistăm la o resorbție a traveelor osoase încît, la bătrîni, apare o zonă de rezistență mecanică scăzută, în special la nivelul stîlpului extern al sistemului ogival, ceea ce face ca fracturile bazicervicale și cele pertrohanteriene să fie mai frecvente după această vîrstă.

Cercetările experimentale efectuate de Hirsch, Franckel și în special ale lui Backman au arătat complexitatea mecanismului de producere a acestor fracturi. Backman arată că fractura gîtului femural nu poate să aibă loc decît dacă, în cădere, se produce un *valgus* combinat cu o mișcare de răsucire a gîtului femural față de capul blocat în cotil, prin compresiunea traumatismului și contractura musculară. Confirmînd ideile lui Linton, Backman arată că în orice fractură a gîtului femural există un mecanism inițial de *valgus* (rezultat al rotației externe asociată cu torsiunea) care duce la fractura în *coxa valga*, cu impactarea posterosuperioară a fragmentelor (fractura prin abducție, angrenată). Cînd fractura se dezangrenează pentru a realiza fractura în *coxa vara* (adducție), aceasta nu se poate întîmpla decît dacă se accentuează mișcarea inițială, care se poate continua, exagerînd unul din cele două componente ale sale, în funcție de rezistența întîlnită la nivelul peretelui posterior al colului. Dacă rotația externă predomină și colul cedează la partea posterioară, se produce fractura în *coxa vara* (adducție) cu tasare sau cominuție

posterioară. Dacă torsiunea predomină și peretele posterior al gîtului femural rezistă, se produce fractura spiroidă cu cioc proximal.

Anatomie patologică. Traiectul de fractură, în porțiunea superioară, este situat juxtacefalic. El poate să înceapă exact la periferia cartilajului articular, și în această situație are toate condițiile să lezeze pediculul vascular superior, sau se situează puțin mai extern, menajînd pediculul vascular. De la acest nivel, traiectul de fractură se îndreaptă spre marginea inferioară a gîtului, rămînînd strict sub capul femural (fractura subcapitală) sau se abate ceva mai spre afară (fractura mediocervicală). Acest traiect de fractură nu este neted, ci prezintă numeroși dinți corticali, iar la partea posterioară este modificat prin tasare și prin cominuția corticalei. O bună radiografie de profil a gîtului femural poate să evidențieze prezența unuia sau a mai multor fragmente corticale înfundate la nivelul fracturii.

Prezența acestei cominuții posterioare la nivelul traiectului de fractură face ca, în momentul reducerii fracturii, să apară un spațiu gol cervicocefalic posterior (fig. III.65).

Existența acestui spațiu gol la partea posterioară a gîtului femural face ca osteosinteza, atunci cînd întinderea acestui spațiu este mai mare de 1/3 din grosimea gîtului femural, să fie instabilă și să ducă la redeplasarea fragmentelor. Această noțiune capitală trebuie luată în considerare cînd se decide alegerea montajului în timpul osteosintezei fracturii.

În afara acestui tip de fractură cu tasare posterioară, există al doilea tip, cu aspect spiroid, pe care Soeur l-a etichetat drept fractură cu cioc proximal. Traiectul de fractură delimitează un fragment din corticala inferioară a colului, ca un cioc osos, în continuitate cu capul femu-

Fig. III.65. — **Cominuția posterioară la nivelul focarului de fractură determină formarea unui spațiu gol în momentul reducerii.**

ral (fig. III.66). Acest tip de fractură este de asemenea instabil, dar mai cu seamă prezintă dificultăți la reducere prin manevre externe.

Deplasarea fragmentelor este întîlnită numai în fracturile prin adducție, cum le denumește Böhler, în vreme ce, în fracturile prin abducție, deplasarea lipsește, fracturile fiind angrenate. De altminteri, această noțiune de „angrenat" este relativă, căci așa cum a arătat Per Linton forma fracturii în *valgus* sau *varus* este determinată de același mecanism de

producere și fractura în *valgus* arată doar că nu s-a depășit primul stadiu. Pentru Garden aspectul fracturii prin abducție este datorit gradului minim de rotație externă a fragmentului distal care creează iluzia unei impactări.

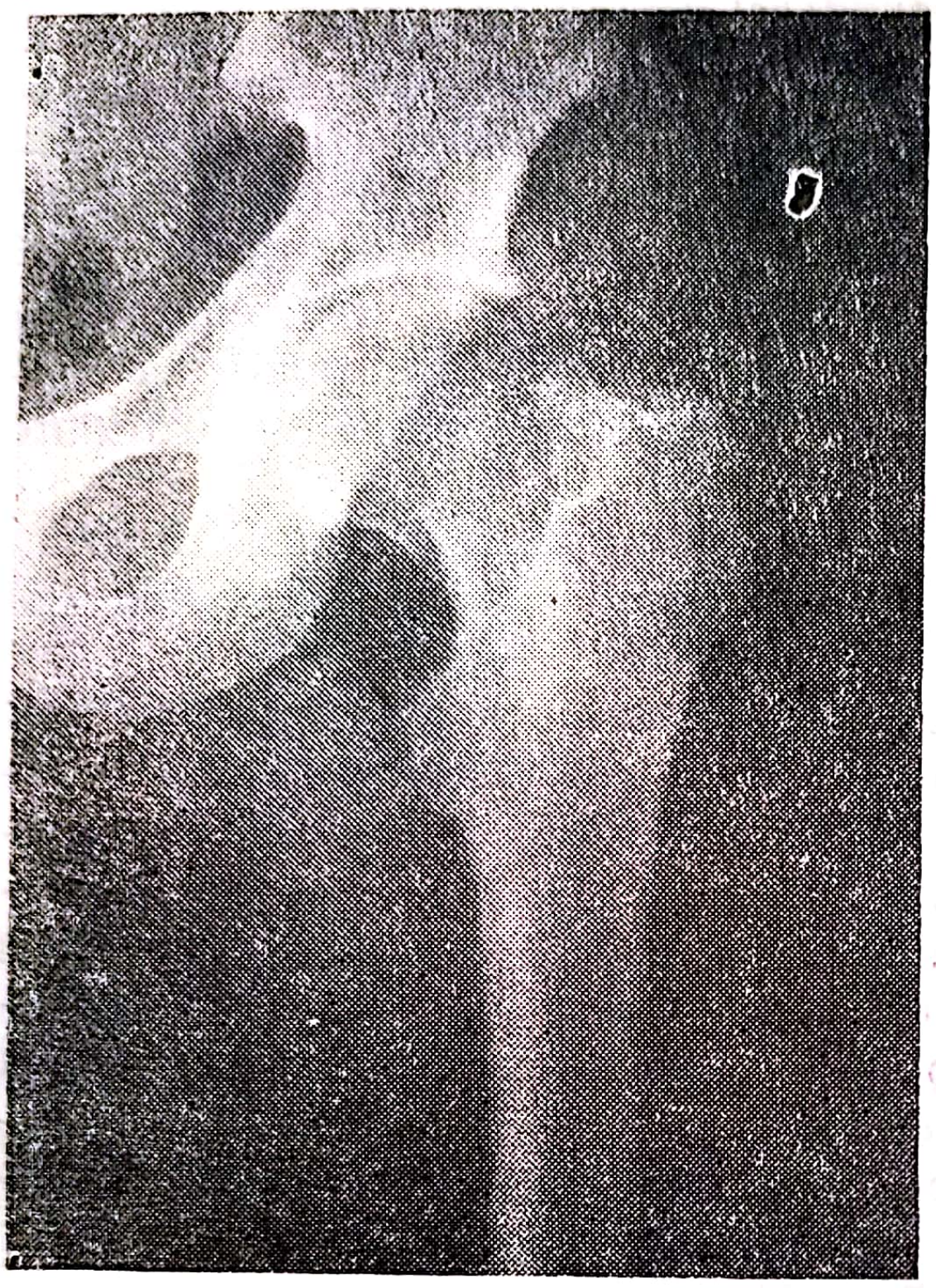

Fig. III.66. — Fractura spiroidă a colului femural, delimitînd un fragment din corticala inferioară a colului în continuitate cu capul femural.

În fractura prin adducție fragmentele osoase se deplasează unul față de celălalt : fragmentul distal se rotează extern, antrenînd fragmentul cefalic în rotație internă, flexiune și ușoară abducție, cînd persistă manșonul sinovial.

Cînd manșonul sinovial care îmbracă gîtul femural este complet rupt, fragmentele prezintă o deplasare mai importantă, dat fiind că ele sînt total independente și libere unul de celălalt (Garden). În aceste cazuri fractura este instabilă, capul nu răspunde la manevrele externe de reducere și, chiar cînd a fost aproximativ redusă, capul femural se redeplasează în cursul osteosintezei.

Clasificare. După situația traiectului de fractură, Delbet împarte fracturile gîtului femural în fracturi : subcapitale, transcervicale și cervicotrohanteriene sau bazicervicale.

După mecanismul de producere al fracturii, Böhler individualiza fracturile prin abducție și fracturile prin adducție (fig. III.67). Fracturile prin abducție fiind angrenate, tratamentul și prognosticul lor este favorabil. Fracturile prin adducție, dimpotrivă, fiind fracturi cu deplasarea fragmentelor, pun probleme dificile de tratament, iar evoluția lor este inconstantă.

c) Pauwels, privind fracturile gîtului femural dintr-un punct de vedere mecanic, le-a împărțit în 3 tipuri, după gradul de oblicitate al traiectului de fractură (fig. III.68). În tipul I, traiectul de fractură face cu orizontala un unghi mai mic de 30°. În tipul al II-lea, unghiul format de traiectul de fractură cu orizontala variază între 30° și 50°, iar în tipul al III-lea, unghiul este mai mare de 70°. Pauwels a arătat că atunci

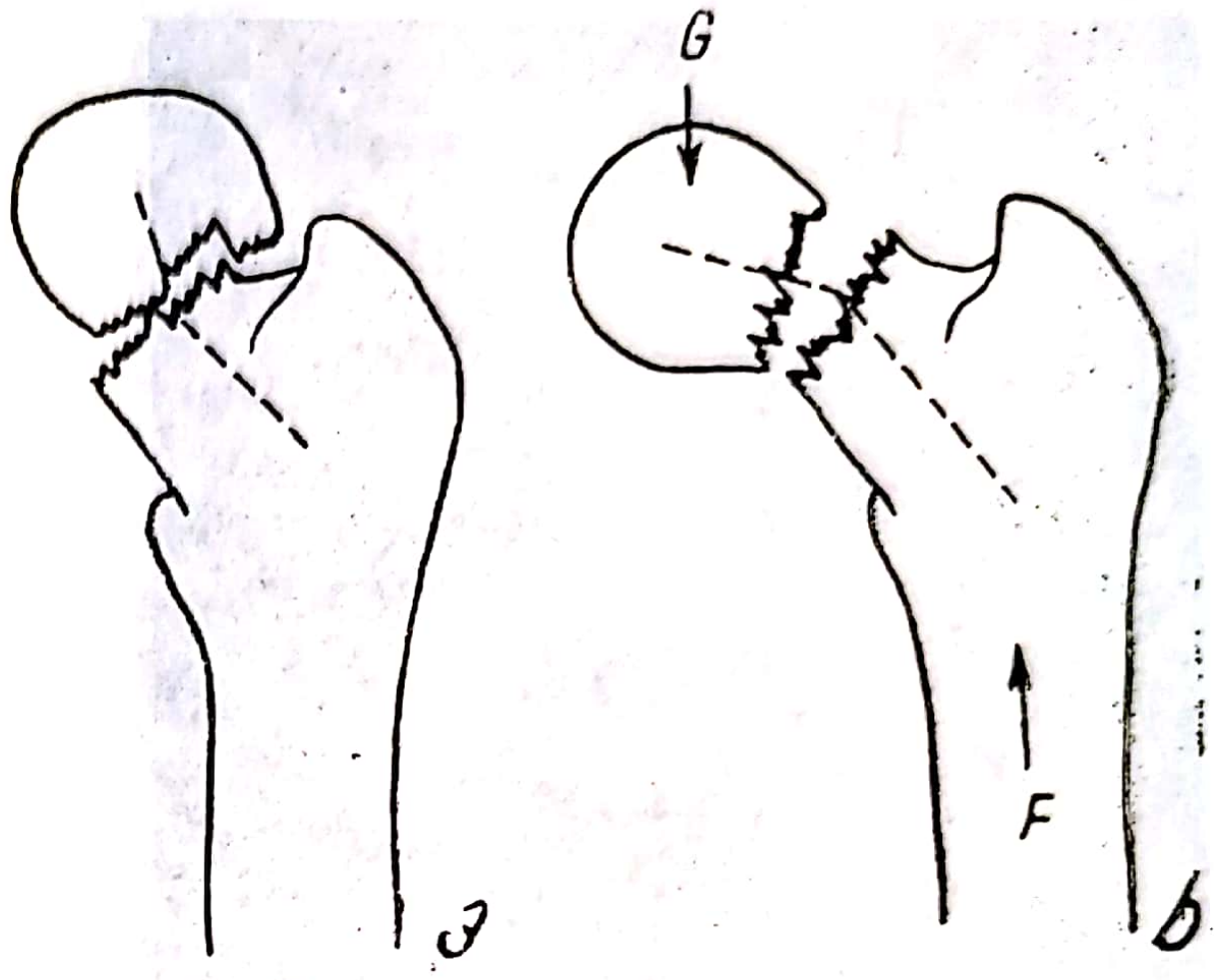

Fig. III.67. — Fractura colului femural: *a)* prin abducție, cu fragmente angrenate; *b)* prin adducție, fragmentele sînt dislocate, iar greutatea corpului (G) și contracția musculară (F) accentuează deplasarea.

cînd traiectul se apropie de orizontală, forțele de la nivelul focarului de fractură exercită o presiune interfragmentară favorabilă consolidării. Cu cît traiectul tinde spre verticalitate, forțele de presiune în focar diminuă și lasă locul forțelor de forfecare, cu efect nefavorabil asupra consolidării.

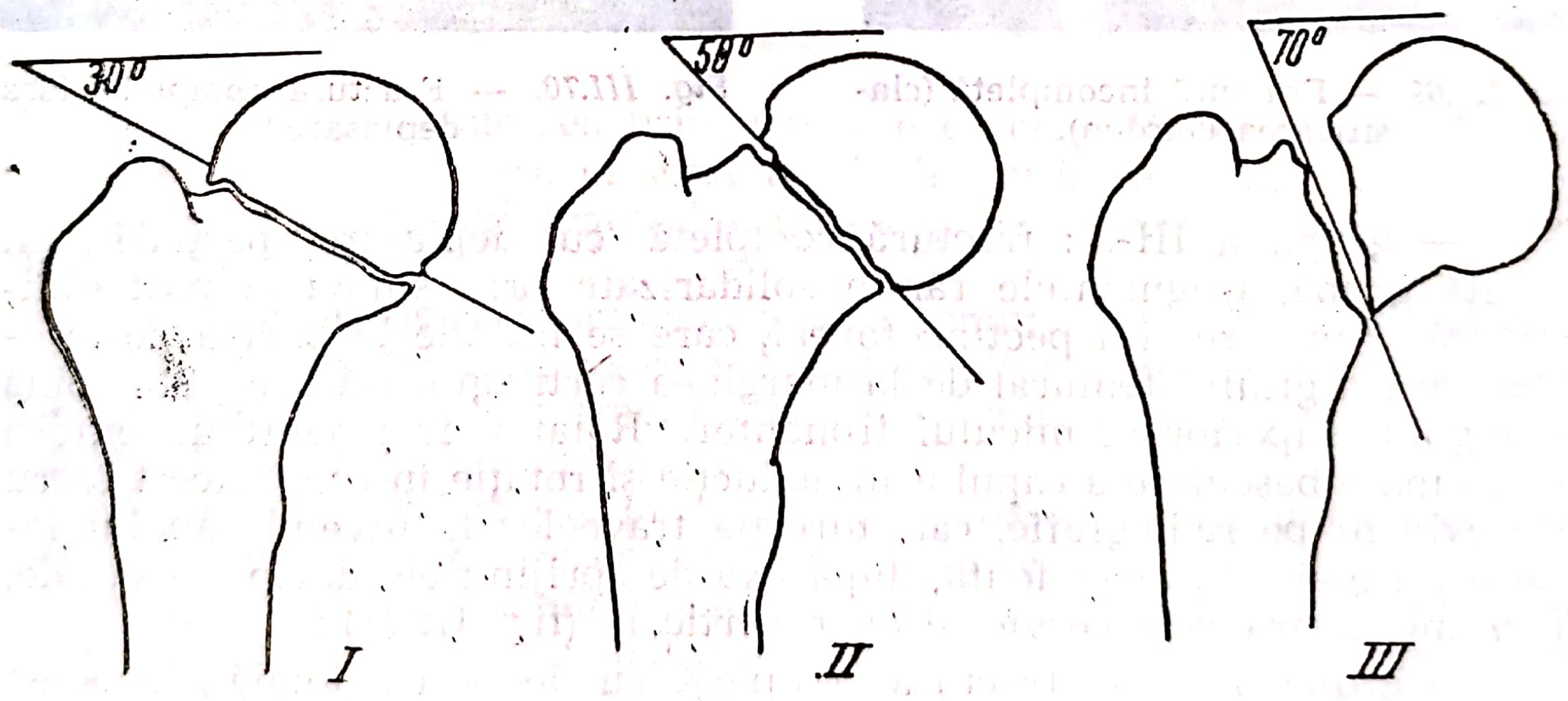

Fig. III.68. — Clasificarea Pauwels a fracturilor colului femural.

d) Soeur împarte fracturile cervicale în două grupe după cum traiectul de fractură delimitează un lung vîrf osos la nivelul corticalei inferioare a gîtului femural.

El distinge fracturi cu cioc distal și fracturi cu cioc proximal care sînt mult mai dificile de redus și al căror prognostic este mult mai întunecat.

Garden clasifică fracturile gîtului femural în patru grupe :

— grupa I : fractură incompletă ; acest tip corespunde fracturii prin abducție (fig. III.69) ;

— grupa a II-a : fractură completă fără deplasare ; în acest tip, corticala inferioară a gîtului femural este ruptă dar nu există deplasarea fragmentului cefalic (fig. III.70) ;

Fig. III.69. — Fractură incompletă (clasificarea Garden).

Fig. III.70. — Fractură completă fără deplasare.

— grupa a III-a : fractură completă cu deplasare parțială ; în această grupă, fragmentele rămîn solidarizate prin sinoviala posteroinferioară și prin repliul pectineofoveal, care se întinde la partea postero-inferioară a gîtului femural de la marginea cartilaginoasă a capului pînă la unghiul superior al micului trohanter. Rotația fragmentului extern determină o basculare a capului în abducție și rotație internă. Acest lucru este evident pe radiografie, căci direcția traveelor la nivelul capului femural nu mai este ascendentă, după axa de sprijin ; ele devin orizontale, în vreme ce traveele cervicale apar verticale (fig. III.71) ;

— grupa a IV-a : fractură completă cu deplasare totală ; la acest tip, sinoviala și repliul pectineofoveal sînt total rupte, încît cele două fragmente osoase devin independente. Acest aspect este evidențiat pe clișeul radiografic, unde traveele capului apar normal orientate și paralele cu traveele cervicale (fig. III.72).

Această clasificare a lui Garden este originală și prezintă un interes terapeutic. În fractura de tipul I problema reducerii nu se pune. În fractura de tipul al II-lea trebuie evitată orice manevră care ar duce la deplasarea fragmentelor. În fractura de tipul al III-lea, reducerea prin

Scanned with OKEN Scanner

manevre externe este posibilă, datorită persistenței sinovialei. În fractura recentă de acest tip, reducerea se obține prin simpla rotație internă a membrului, fără nici o tracțiune sau abducție. Tracțiunea poate să fie chiar periculoasă, întrucît expune la deșirarea sinovialei și la bascularea capului în *valgus*. Fractura de tipul al IV-lea, neavînd nici o conexiune

Fig. III.71. — Fractură completă cu deplasare parțială ; traveele capului femural sînt orizontale (clasificarea Garden).

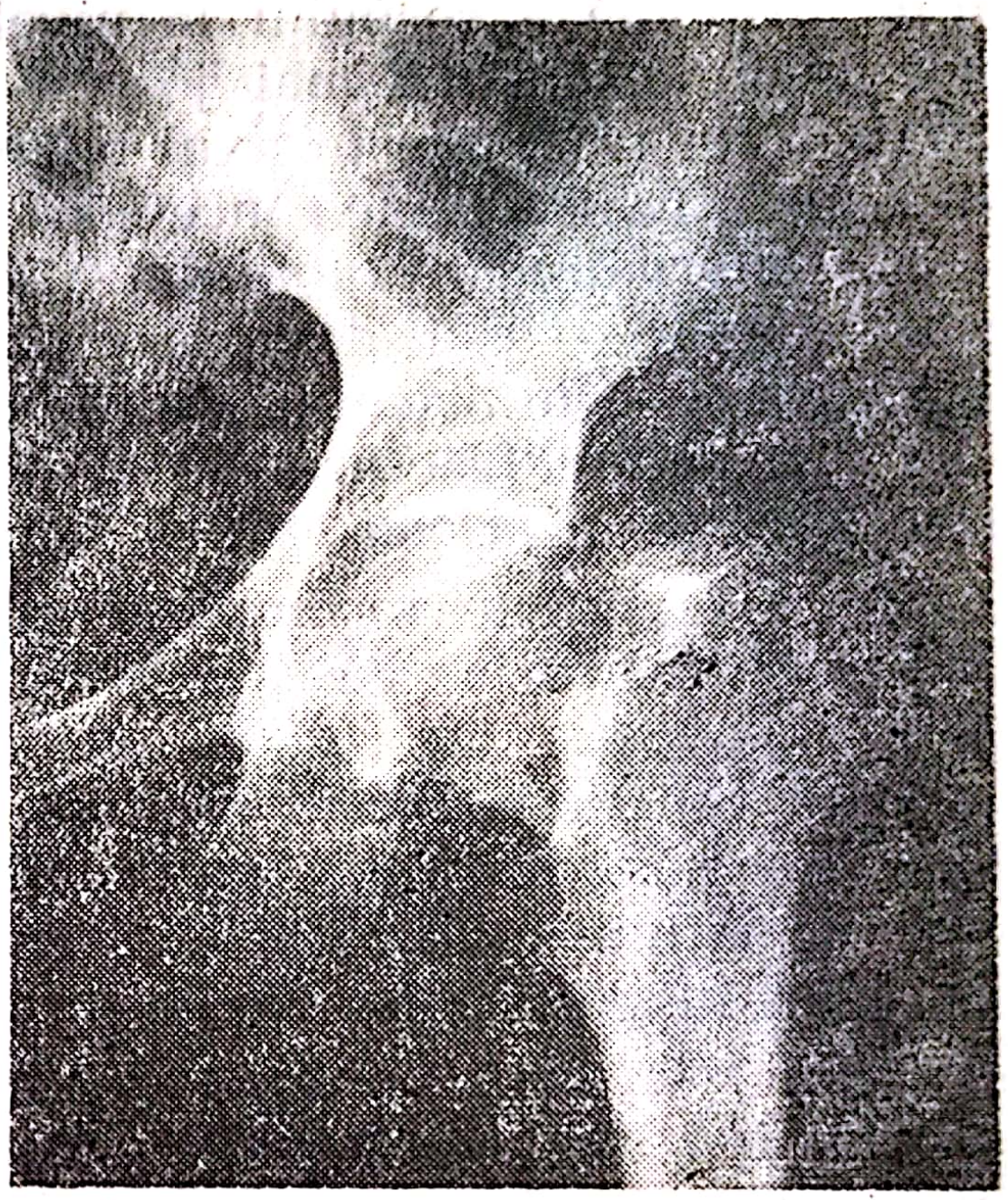

Fig. III.72. — Fractură completă cu deplasare totală ; traveele capului femural sînt descendente, normal orientate (clasificarea Garden).

sinovială, face ca reducerea prin manevre externe să fie imposibilă sau instabilă. Este necesar ca, la acest tip de fractură, să se întărească peretele posterior al gîtului femural printr-o grefă osoasă pentru a putea obține consolidarea.

Simptomatologie. Fracturile gîtului femural se manifestă printr-o simptomatologie comună, ușor diferențiată după cum este vorba de o fractură angrenată sau o fractură dezangrenată, sau de o fractură subcapitală, transcervicală sau bazicervicală.

Durerea, spontană sau provocată prin apăsare în regiunea inghinală sau trohanteriană, este prezentă în toate cazurile.

Impotența funcțională poate să fie totală, cînd bolnavul nu poate ridica călcîiul de pe planul patului, sau relativă cînd bolnavul, încercînd să facă flexia coapsei și a gambei, călcîiului se tîrăște pe planul patului. Cînd fractura este angrenată, mișcările active sînt posibile, dar nu trebuie insistat pentru că pot să ducă la dezangrenarea fragmentelor.

Atitudinea vicioasă a membrului de partea fracturii este în funcție de tipul de fractură. În fractura subcapitală și mediocervicală neangrenată, membrul este în adducție față de planul median al corpului și în rotație externă, cu marginea laterală a piciorului pe planul patului. Rotația externă poate să fie corectată, dar se reproduce imediat. Fracturile angrenate prezintă o poziție fixă, nemodificată.

Scanned with OKEN Scanner

Scurtarea membrului este evidentă cînd fractura este dezangrenată. Marele trohanter se palpează deasupra liniei orizontale bitrohanteriene Peter, care în mod normal unește vîrful marelui trohanter cu marginea superioară a pubisului. De asemenea, triunghiul Bryant este mai mic decît cel de partea sănătoasă. Linia Schömaker, care normal, plecînd de la vîrful marelui trohanter prin spina iliacă anterosuperioară întîlnește linia mediană a corpului la nivelul ombilicului, în cazul fracturii trece sub ombilic, cu atît mai jos cu cît ascensiunea trohanterului este mai mare. Prin tracțiune în axul membrului scurtarea se reduce, dar reapare de îndată ce tracțiunea încetează — semnul sertarului descris de Delbet.

Deformarea triunghiului Scarpa datorită unei tumefacții dure, semnul Laugier — este dată de prezența fragmentului extern al gîtului femural, care este orientat înainte din cauza rotației externe a membrului.

La șoldul fracturat se constată o hipotonie a musculaturii fesiere și o relaxare a *fasciei lata* — semnul Aliss — de altfel greu de apreciat.

În fracturile incomplete sau angrenate simptomatologia este mai frustă. Membrul se găsește într-o atitudine indiferentă, nici în adducție nici în abducție, iar rotația externă nu este completă. De asemenea, impotența funcțională este relativă, întrucît bolnavul poate să corijeze, în oarecare măsură, rotația externă, însă nu poate să ridice membrul de la nivelul patului în poziție de extensie. Palparea pune în evidență durerea la baza triunghiului Scarpa.

În *fractura bazicervicală* rotația externă și adducția sînt mult mai accentuate. Regiunea trohanteriană este lățită, datorită pătrunderii bazei gîtului femural în masivul spongios trohanterian, iar palparea declanșează o durere vie situată lateral, nu la baza triunghiului Scarpa, la cîțiva centimetri în afara arterei femurale. Scurtarea membrului este, de la început, de 3—4 cm și nu se mai accentuează, iar atitudinea membrului este fixată, deoarece fragmentele sînt angrenate.

Examenul radiografic este necesar și trebuie să se facă atît în incidența anteroposterioară cît și din profil. El permite confirmarea diagnosticului clinic, furnizează amănunte asupra traiectului de fractură și permite să se aprecieze, pe imaginea de profil a gîtului femural, cominuția posterioară. Tot radiografia este aceea care îngăduie stabilirea tipului de fractură după clasificarea Garden, furnizînd astfel indicații prețioase pentru aplicarea tratamentului.

Diagnostic. Diagnosticul pozitiv este relativ ușor de făcut cînd semnele clinice sînt prezente : impotență funcțională, adducția și rotația externă a membrului, scurtare.

Diagnosticul diferențial cu *contuzia șoldului* se face pe caracterul durerii și al impotenței funcționale care se risipesc repede, iar trohanterul nu este ascensionat.

Luxația șoldului, mai ales cea posterioară, se poate confunda cu fractura, deoarece membrul este tot în atitudine de adducție dar nu în rotație externă, iar capul femural se palpează posterior. În luxația anterioară membrul este în rotație externă, ca în fractură, dar în abducție.

Fractura cotilului cu luxația centrală a capului femural se diferențiază prin durerea vie produsă prin tactul rectal, cînd se apasă partea internă a cotilului fracturat.

Examenul radiografic, în toate aceste cazuri, înlătură orice confuzie clinică.

Evoluție. Fracturile gîtului femural au o evoluție inegală și creează multe decepții, chiar dacă sînt corect tratate. Caracteristicile vascularizației gîtului și ale capului femural și raportul acesteia cu traiectul de fractură, condiționează în măsură covîrșitoare evoluția focarului de fractură și vitalitatea capului femural.

Cercetările anatomice ale lui Tucker (1949), Trueta și Harrison (1953), Judet R., Judet J., Dunoyer și Lagrance (1954) au precizat modalitățile de vascularizare a gîtului și a capului femural. Vascularizarea capului femural este asigurată prin artera ligamentului rotund și prin pediculii care nasc din arterele circumflexe.

Artera ligamentului rotund, ramură din artera acetabulară, pătrunde în ligamentul rotund și, la nivelul capului femural se divide în 3—4 arteriole care se anastomozează cu celelalte sisteme vasculare. Această arteră irigă numai 1/4 sau 1/5 din capul femural și aportul sanguin pare să crească cu vîrsta, întrucît artera nu există la copil decît în 33% din cazuri, dar la adult este prezentă în 70% din cazuri.

Arterele capsulare sînt numeroase și se grupează în patru pediculi. Pediculul superior este cel mai important și el ia naștere din artera circumflexă posterioară. Acest pedicul, alcătuit din 3—4 vase, merge pe fața posterioară a colului într-un repliu sinovial și pătrunde în capul femural la marginea cartilajului articular. Acest pedicul superior asigură 4/5 din irigația capului femural. În traiectul intraosos, acest pedicul se ramifică într-un mănunchi de arteriole care se anastomozează cu acelea ale ligamentului rotund și cu vasele pediculului inferior și intern. Pediculii inferiori sînt reprezentați de : pediculul inferoextern, care irigă colul și pintenul Merkel și pediculul inferointern, care pătrunde în capul femural, anastomozîndu-se cu ramurile pediculului superior.

Arterele fețelor sînt mai puțin importante și ele se distribuie la corticala anterioară și cea posterioară a gîtului femural.

Dintre toate aceste surse vasculare, arterele pediculului superior sînt cele mai importante și, totodată, cele mai frecvent lezate în cursul fracturilor gîtului femural. Necroza capului femural este consecința directă a lezării acestui pedicul și ea se întîlnește într-o proporție ce poate să meargă pînă la 40% din cazuri.

Pe lîngă aspectele legate de vascularizația capului femural, evoluția fracturilor gîtului femural este în funcție și de tipul de fractură.

Fracturile cervicale angrenate (prin abducție) au o evoluție favorabilă. Ele consolidează în 8 săptămîni, dar uneori se pot dezangrena, devenind fracturi prin adducție.

Fracturile cervicale neangrenate (prin adducție) nu consolidează dacă nu sînt tratate chirurgical (deseori nici după acest tratament).

Fracturile cervicotrohanteriene consolidează întotdeauna, dar cu prețul unei *coxa vara*, a unei scurtări și a rotației externe.

Complicații. Complicații imediate. Afectînd deseori persoanele în vîrstă, în urma tratamentului ortopedic care se făcea acestora, mortalitatea imediată ajungea pînă la 25—30%. Astăzi, în urma administrării antibioticelor și a perfecționării metodelor de tratament, care per-

Scanned with OKEN Scanner

mit o mobilizare mai rapidă a bolnavilor, accidentele de decubit (escarele, infecția urinară, bronhopneumonia) s-au redus foarte mult și mortalitatea a scăzut pînă la 7—8%.

Complicațiile tromboembolice se previn prin tratament anticoagulant, care la bătrîni trebuie să fie supravegheat foarte de aproape.

Complicații tardive. Cele mai importante sînt pseudartroza, necroza ischemică a capului femural și artroza posttraumatică.

Pseudartroza se întîlnește frecvent în evoluția fracturilor de col cu deplasare. Ea este constantă în urma tratamentului ortopedic, dar se întîlnește și după tratamentul chirurgical al fracturilor, chiar corect executat, într-o proporție variind între 11—30% din cazuri. Cauzele sînt multiple: reducerea imperfectă a fracturii, osteosinteză neadecvată, resorbția colului, cominuția posterioară a colului, deplasări secundare, reluarea precoce a mersului, infecția etc.

Necroza aseptică a capului femural, consecutivă suprimării vascularizației capului, este condiționată de o serie de factori: sediul juxtacapital al traiectului de fractură, gradul de deplasare a fragmentelor, precocitatea reducerii deplasărilor, precum și greșelile de tehnică. După cum arată Linton, necroza se instalează în primii doi ani, dar frecvența ei crește cu timpul, ajungînd pînă la 40—50% din cazuri. Revascularizarea capului se face foarte încet de la 1 1/2 la 3 ani, la început pe seama vaselor ligamentului rotund (Catto, 1965) și mai totdeauna este parțială.

Artroza posttraumatică apare tardiv și este relativ rară, în comparație cu alte coxartroze secundare.

Tratament. Ceea ce caracterizează fracturile gîtului femural este tocmai faptul că tratamentul lor este dificil și se soldează adesea cu tulburări de consolidare care duc la pseudartroză. Aceste rezultate precare se datoresc într-o bună măsură deficiențelor de tratament, dar și particularităților arhitecturale (structurale) și de vascularizație ale capului și ale gîtului femural. S-a văzut că în sistemul trabecular al gîtului femural există două zone de rezistență scăzută și, la aceste niveluri fracturile sînt frecvente. Odată cu producerea fracturii, vasele care irigă gîtul și capul femural pot să fie rupte, ceea ce expune capul femural la necroza ischemică sau duce la întîrziere în formarea calusului. Un alt element nefavorabil consolidării îl constituie suprafața mică de contact între fragmentele fracturate, ceea ce necesită o reducere anatomică a fragmentelor, lucru dificil de realizat în practică. În sfîrșit, forțele de forfecare care iau naștere la nivelul fracturii impiedică și ele formarea calusului.

Tratamentul fracturilor gîtului femural poate să fie ortopedic sau chirurgical, după forma anatomoclinică și după vîrsta bolnavilor.

Fracturile gîtului femural cu angrenarea fragmentelor (fracturile subcapitale și mediocervicale prin abducție sau de gradul I după Garden) pot să fie tratate prin mijloace ortopedice; în aceste cazuri trebuie evitată tracțiunea în ax a membrului. Imobilizarea simplă la pat, pentru 6—8 săptămîni, evitînd rotația externă printr-o gheată sau botină gipsată cu o șipcă antirotațională este suficientă pentru Watson Jones.

Alți autori (Böhler, de Mourgues, Rădulescu) preferă imobilizarea bolnavului într-un aparat gipsat care cuprinde bazinul, coapsa și treimea superioară a gambei, pentru 6—8 săptămîni, evitînd astfel riscul unei deplasări secundare.

Scanned with OKEN Scanner

In astfel de cazuri, la persoanele în vîrstă se poate utiliza aparatul gipsat Ducroquet, la care imobilizarea fracturii se obține prin solidarizarea în gips a celor două membre pelviene, bolnavul avînd posibilitatea poziției șezînd pentru a preveni complicațiile pulmonare.

Totuși, în ultima vreme s-au semnalat cazuri de deplasare secundară după tratamentul ortopedic, ceea ce a determinat pe unii autori să folosească osteosinteza, fără reducere, a acestor fracturi. Astfel, Boyd și mai cu seamă Banks, folosesc sistematic osteosinteza, fără reducere, cu ajutorul a două șuruburi de vitalium.

Această osteosinteză „de securitate" fără a deveni o metodă de rutină, poate să fie indicată, ținînd seama de inconvenientul pe care îl reprezintă aparatul gipsat la bătrînii de peste 70 de ani și la unele persoane nervoase (fig. III.73).

b) Fracturile prin adducție (de gradele al III-lea și al IV-lea după Garden), cu deplasarea fragmentelor, impun reducerea deplasării și menținerea reducerii pînă la consolidarea fracturii. Pentru atingerea acestui scop se recurge la mijloace ortopedice sau chirurgicale.

Tratamentul ortopedic folosește tracțiunea continuă cu ajutorul benzilor adezive, după Tillaux, sau transosoasă cu broșe Kirschner și reducerea urmată de imobilizare gipsată. Metoda tracțiunii continue, chiar și în asociere cu suspensia bolnavului pe cadru (tracțiune-suspensie Rieuneau), găsește astăzi tot mai puțini adepți, datorită faptului că duce întotdeauna la pseudartroză.

Fig. III.73. — Osteosinteză „de securitate" într-o fractură angrenată.

Reducerea, urmată de imobilizarea gipsată, așa cum a fost preconizată de Royal Whithman (1897), pare mai logică, pentru că punerea membrului în abducție forțată și în rotație internă, reduce deplasarea fragmentelor. Contenția se face într-un aparat gipsat pelvipedios cu placă toracică de contraadducție, timp de 12 săptămîni. Metoda nu a dus însă la

rezultatele separate, întrucît, așa cum reiese dintr-o statistică reprodusă de Campbell și Orr, consolidarea fracturii la bolnavii peste 60 de ani nu se obține decît în proporție de 30% din cazuri, cu o mortalitate de 28%.

Din cauza eșecurilor frecvente ale tratamentului ortopedic, deoarece forțele de forfecare continuă să acționeze și după reducerea și imobilizarea fracturii, majoritatea autorilor recurg la tratamentul chirurgical.

Tratamentul chirurgical recurge la reducerea fracturii prin manevre externe sau prin artrotomie și menținerea reducerii printr-un mijloc de osteosinteză, suprimînd acțiunea forțelor de forfecare în focar.

Osteosinteza cu cui trilamelar constituie metoda obișnuită a tratamentului chirurgical. Reducerea fracturii constituie, după cum se exprimă Putti „piatra unghiulară a vindecării". De regulă, simpla rotație internă a membrului asociată cu o ușoară abducție permite să se obțină, în cazurile recente, o reducere, care se stabilizează ușor grație integrității capsulosinoviale la partea inferioară și posterioară a gîtului femural. Controlul radiografic al reducerii, din față și din profil, este obligatoriu și el trebuie să arate o reducere anatomică. Reducerea imperfectă constituie o gravă eroare terapeutică. Contenția reducerii se face cu ajutorul cuiului trilamelar Sven-Johanson, care este perforat în lungul său pentru a putea să fie ghidat la broșă. La introducerea cuiului pe broșa conductoare trebuie avute în vedere unele amănunte :

— cuiul trebuie să se oprească la 3—6 mm de cartilajul articular al capului ;

— cuiul trebuie să fie astfel direcționat, încît să ia contact cu corticala externă într-o zonă în care aceasta este rezistentă, să se sprijine pe

Fig. III.74. — **Poziția ideală a cuiului în osteosinteza fracturii colului femural (poziția de *valgus*).**

corticala inferioară a gîtului femural și să ajungă în centrul capului femural. Pe radiografia din față, cuiul trebuie să aibă o poziție de *valgus*, adică să facă cu axul median al diafizei femurale un unghi de 150—155°, iar din profil, el trebuie să se situeze de-a lungul gîtului femural, mai aproape de corticala posterioară (fig. III.74) ; impactarea fragmentelor

Scanned with OKEN Scanner

după introducerea cuiului, reprezintă un punct foarte important din tehnică. După operaţie bolnavul rămîne la pat timp de 2—3 luni, după care se permite scularea şi deplasarea cu cîrje, fără sprijin pe picior. Sprijinul se permite după 5—6 luni de la operaţie, în raport de datele radiografiei, adică atunci cînd se constată consolidarea fracturii. Scoaterea cuiului nu este o problemă importantă, dar nu se va scoate decît după unul sau mai mulţi ani.

În locul cuiului Sven-Johanson alţi autori folosesc unul sau mai multe şuruburi. Astfel, Garden, Judet şi alţii folosesc osteosinteza cu două şuruburi, după principiul triangulaţiei (fig. III.75). Un şurub superior este perpendicular pe traiectul de fractură şi unul inferior este tangent la pintenul Adams. Garden apreciază că acest fel de fixare dă stabilitate fracturilor din grupa a IV-a.

Hussenstein, Bauer şi Georg folosesc pentru fixare două cuie Sven-Johanson introduse după principiul triangulaţiei descris mai sus.

Osteosinteza cu compresiune cu ajutorul unui şurub cu resort (Descamps) sau şurub-placă cu resort de tip Charnley realizează o presiune axială a fragmentelor osoase, anulînd efectele resorbţiei interfragmentare (fig. III.76).

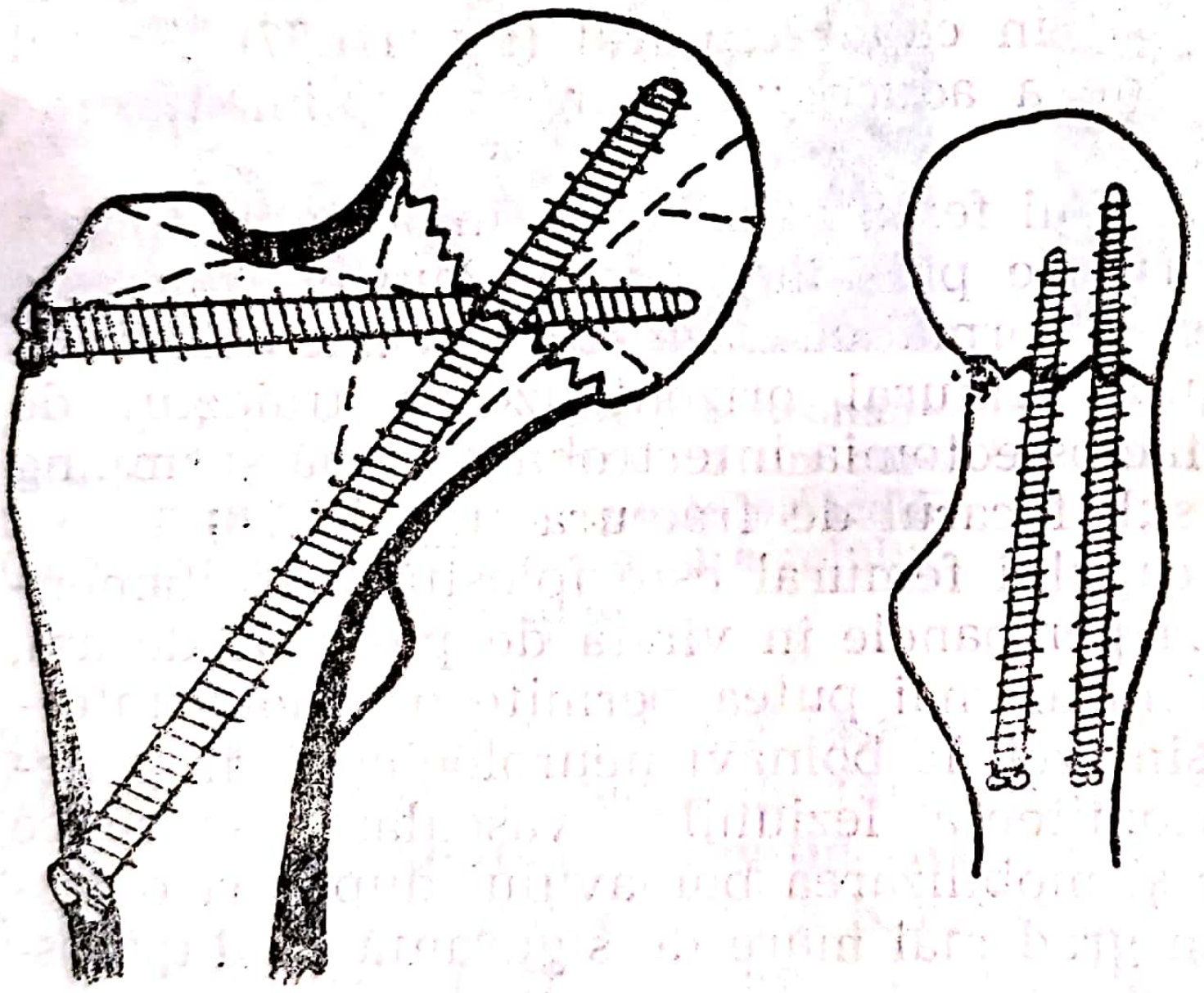

Fig. III.75. — Osteosinteză cu două şuruburi (după principiul triangulaţiei).

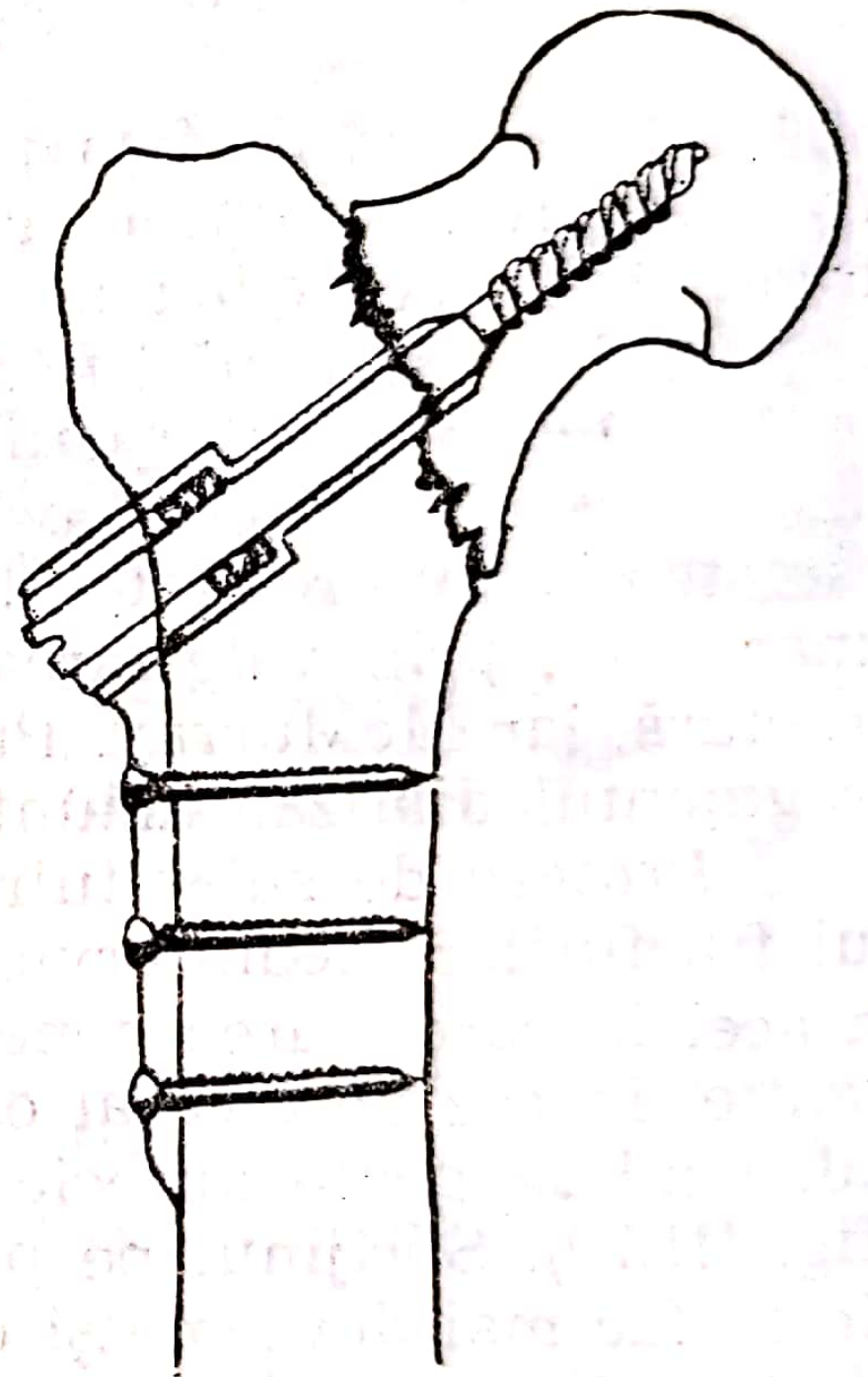

Fig. III.76. — Osteosinteză cu compresiune interfragmentară, cu ajutorul unui şurub-placă cu resort (model Charnley).

Grefele osoase au fost folosite de mult timp în tratamentul fracturilor gîtului femural în scopul prevenirii lipsei de consolidare. Astfel, grefonul peronier a fost folosit pentru începuirea extraarticulară singur (Delbet şi Basset) sau în asociere cu osteosinteza cu cui (Eyre-Brook, Dickson). Alţi autori, folosesc grefa spongioasă pentru a activa osteogeneza : Dubois, după introducerea cuiului, face un foraj paralel şi subiacent cuiului şi introduce ţesut osos spongios trohanterian, iar Godoy

Scanned with OKEN Scanner

Moreira, după osteosinteză intraarticulară cu şurub şi grefă osoasă corticală, face artrotomie anterioară şi umple cavitatea gîtului femural cu os spongios. R. Judet foloseşte, de asemenea, asocierea osteosinteză-grefă; contenţia fracturii este asigurată prin două şuruburi după principiul triangulaţiei, iar grefonul pediculat recoltat din creasta intertrohanteri-

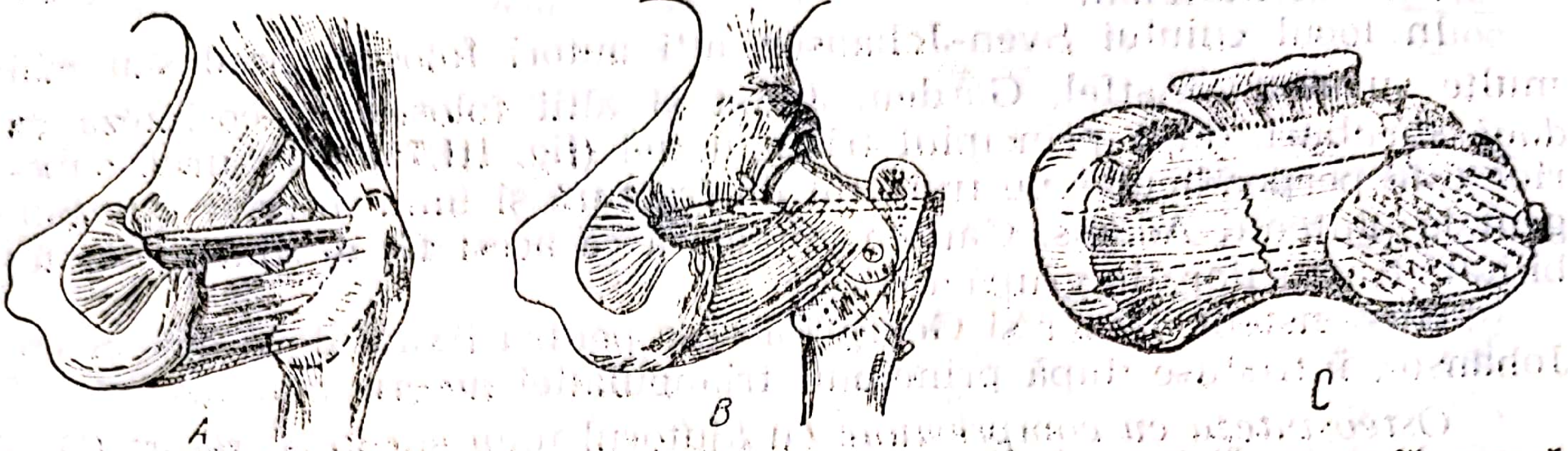

Fig. III.77. — Procedeul Judet: osteosinteză cu şuruburi, asociată cu grefă osoasă pediculată. Grefonul osos recoltat din creasta intertrohanteriană posterioară *(A)* este înfipt cu un capăt într-un lăcaş în capul femural *(B)*, iar celălalt capăt se fixează în regiunea trohanteriană (*B*, *C*).

ană este aplicat pe faţa posterioară a gîtului femural, peste traiectul de fractură, fiind înfipt cu un capăt în capul femural (fig. III.77). Scopul folosirii grefei pediculate este de a aduce un element suplimentar de vascularizare a capului femural.

Osteotomia în fracturile gîtului femural caută să înlocuiască forţele de forfecare din focar prin forţe de presiune. Astfel Pauwels foloseşte osteotomia subtrohanteriană cuneiformă cu baza externă „de compresiune" care, prin valgizarea gîtului femural orizontalizează traiectul de fractură, iar McMurray, Putti fac osteotomia intertrohanteriană şi împing fragmentul diafizar înăuntru, sub focarul de fractură (fig. III.78).

Proteza de substituire a capului femural este folosită în tratamentul fracturilor mediocervicale la persoanele în vîrstă de peste 65 de ani, la acei la care starea generală nu ar mai putea permite o a doua intervenţie în caz de eşec al osteosintezei, la bolnavi neurologici şi, în general, cînd se poate aprecia concomitenţa leziunilor vasculare ischemice (fig. III.79). Sprijinul pe picior şi mobilizarea bolnavului după artroplastie se fac mai devreme şi cu un grad mai mare de siguranţă ca după osteosinteză.

Tratamentul funcţional. Sînt cazuri la care tratamentul chirurgical este contraindicat, dat fiind riscul vital major la bolnavii senili, imobilizaţi la pat. În astfel de situaţii se procedează la abandonarea deliberată a oricărui tratament al fracturii, preocuparea principală fiind profilaxia complicaţiilor generale şi locale legate de imobilizare. În acest scop vechea metodă a lui Lucas-Championière a fost actualizată şi modernizată. Bolnavul, după ce a trecut faza iniţială dureroasă, este aşezat în fotoliu şi încurajat să-şi reia precoce sprijinul pe picior şi mersul. Cu ajutorul diferitelor dispozitive de deambulare asistată, aceşti bolnavi, la 2—3 săptămîni de la fractură se deplasează pe propriile picioare. Cu preţul unei pseudartroze, destul de bine suportată, bolnavul este pus în afara oricărei complicaţii vitale.

Scanned with OKEN Scanner

Tratamentul fracturilor gîtului femural la copil urmează aceleași norme ca la adult. Prognosticul lor este dominat de frecvența lezărilor vasculare și de acela al pseudartrozelor și al consolidărilor vicioase în *coxa vara*. Reducerea fracturii poate să fie dificilă și trebuie făcută cu blîndețe și cu metodă. Contenția reducerii se poate asigura prin aparatul

Fig. III.78. — Osteotomia intertrohanteriană Mc Murray fixată cu un cui-placă pentru fractură mediocervicală (la 5 luni osteotomia și fractura colului sînt consolidate).

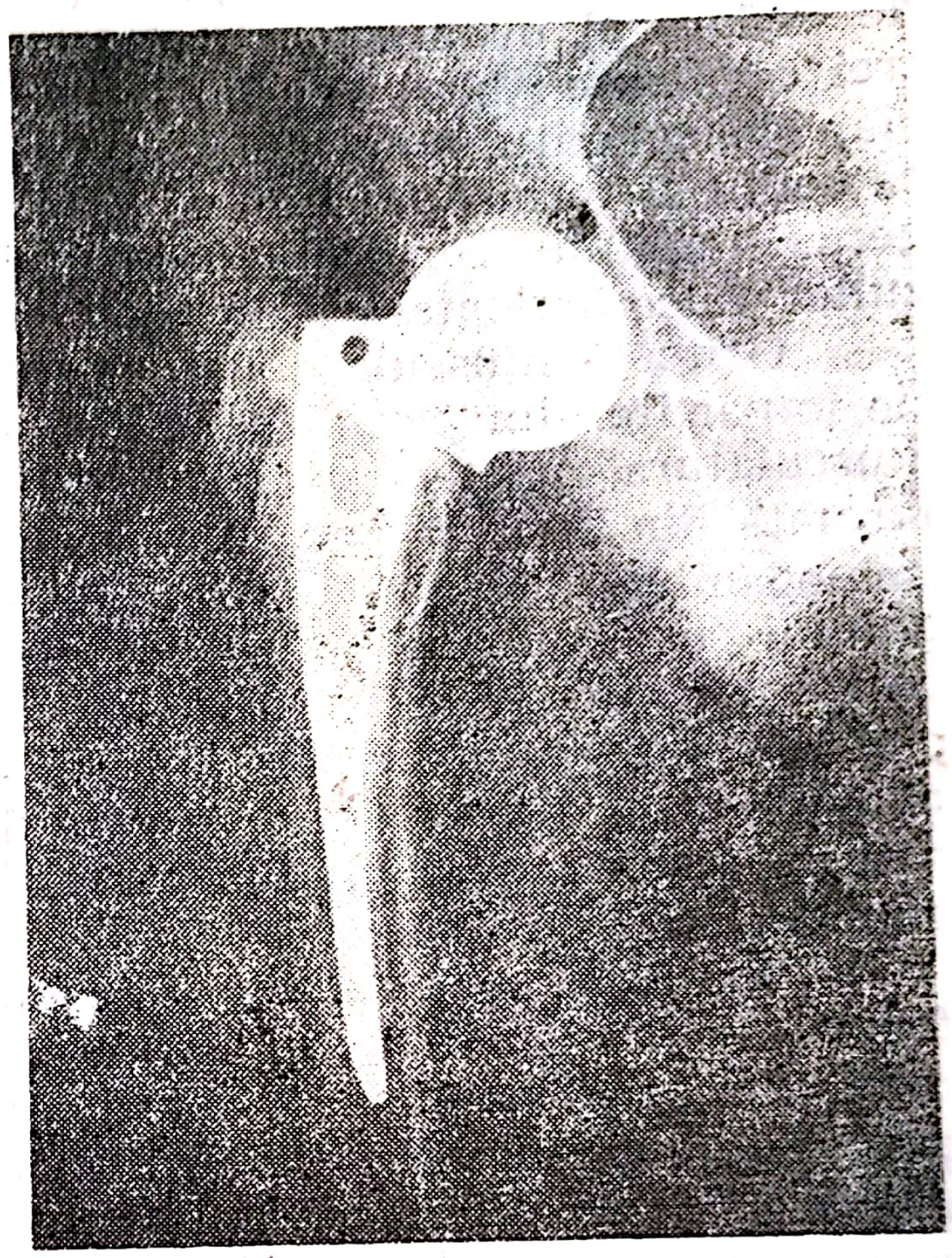

Fig. III.79. — Proteză Moore cimentată, pentru o fractură cervicală la un bătrîn (tip IV Garden).

gipsat, dar există riscul deplasărilor secundare. Imobilizarea gipsată se folosește numai în fracturile fără deplasare. În fracturile cu deplasarea fragmentelor, pentru contenția reducerii se recurge la osteosinteză cu șurub sau mai simplu cu broșă Kirschner.

Fracturile bazicervicale. În fracturile bazicervicale fragmentele osoase sînt angrenate, însă în poziție vicioasă de adducție și rotație externă. Această *coxa vara* se cere corectată — fie printr-o tracțiune extemporanee pe masa ortopedică cu control radiologic al reducerii și urmată de imobilizare în aparat gipsat, fie printr-o tracțiune continuă la pat, timp de 4—6 săptămîni, și apoi imobilizare în aparat gipsat pînă la consolidare. Prima metodă are dezavantajul că, sub aparatul gipsat, deformarea în *coxa vara* se poate reproduce. De aceea ortopediștii preferă tracțiunea continuă prelungită, ameliorată cu suspensia, care este bine suportată de bătrîni.

La persoanele active, tinere, și la unii bătrîni viguroși, se dă preferință tratamentului chirurgical de fixare a reducerii printr-o osteosinteză cu cui metalic prevăzut cu placă tip McLaughlin sau monobloc.

Scanned with OKEN Scanner

III.1.4.3. FRACTURILE TROHANTERIENE

Fracturile femurului care se situează la unghiul cervicodiafizar, la nivelul masivului trohanterian, se disting de fracturile gîtului cît și ale diafizei femurale atît din punct de vedere anatomoclinic, cît și din punct de vedere al evoluției consolidării. Fracturile trohanteriene interesează trei segmente : baza colului la unirea cu trohanterul, masivul trohanterian și segmentul femural situat imediat sub micul trohanter. Deși diferite ca sediu și formă anatomică, aceste fracturi au ca aspect comun distrugerea unghiului cervicodiafizar al femurului ; dezechilibrul muscular rezultat duce la deplasări ale fragmentelor, cu deformații mari ale șoldului.

Grupele musculare care acționează asupra acestei regiuni pot să fie împărțite, din punct de vedere al biomecanicii lor, în două categorii : musculatura cu efect varizant (de închidere a unghiului cervicodiafizar) formată din fesierii mic și mijlociu, piramidalul, psoasiliacul și mușchii ischiogambieri, și musculatura cu efect valgizant (de deschidere a unghiului cervicodiafizar) formată din mușchii obturatori extern și intern, pătratul femural, micul adductor, fesierul mare, gemenii și tensorul fasciei lata. Integritatea unghiului cervicodiafizar echilibrează cele două grupări musculare antagonice, forțele de varizare fiind mai puternice, deoarece la acțiunea dinamică a mușchilor, se adaugă greutatea corpului, ca o forță statică de varizare.

Indată ce se produce o fractură în această regiune, echilibrul de forțe este rupt în favoarea forțelor varizante, care antrenează închiderea unghiului cervicodiafizar și rotația externă a diafizei femurale.

Etiopatogenie. Fracturile trohanteriene se întîlnesc destul de frecvent în practică (ele reprezentînd aproximativ 11,5% din fracturile extremității superioare a femurului — Stringa) și au fost semnalate cel mai des la persoanele în vîrstă de peste 65—70 de ani. Ele au fost observate și la tineri, mai ales fracturile subtrohanteriene, în urma unor traumatisme violente. În raport cu sexul, femeile sînt mai expuse, datorită osteoporozei endocrine, vieții sedentare și, poate, și longevității lor mai mari. Dată fiind osteoporoza accentuată la această vîrstă înaintată, fracturile trohanteriene se produc, de obicei, prin cădere pe șold. La adulți ele pot să survină în urma accidentelor de circulație sau prin cădere de la înălțime. Unele afecțiuni cum sînt hemiplegia, parkinsonismul, metastazele osoase, osteoporomalacia etc. pot să favorizeze producerea lor.

Anatomie patologică. Clasificare. După clasificarea lui Decoulx și Lavarde (1969) fracturile trohanteriene se clasifică în : fracturi cervicotrohanteriene, fracturi pertrohanteriene (simple și complexe), fracturi intertrohanteriene (pe care Ramadier și Bombard le numesc pertrohanteriene joase), fracturi subtrohanteriene și fracturi trohanterodiafizare.

• *Fracturile cervicotrohanteriene* se găsesc la unirea colului femural cu masivul trohanterian (fig. III.80). Fragmentele osoase se întrepătrund la partea lor posterioară, unde corticala este mai subțire, determinînd pe lîngă angrenarea fragmentelor și rotația externă a membrului. Pătrunderea fragmentelor este mai accentuată la partea inferioară a traiectului de fractură, unde compacta Adams și pintenul Merkel se înfundă în spongioasa trohanteriană, determinînd deformarea în *varum* și scurtarea membrului.

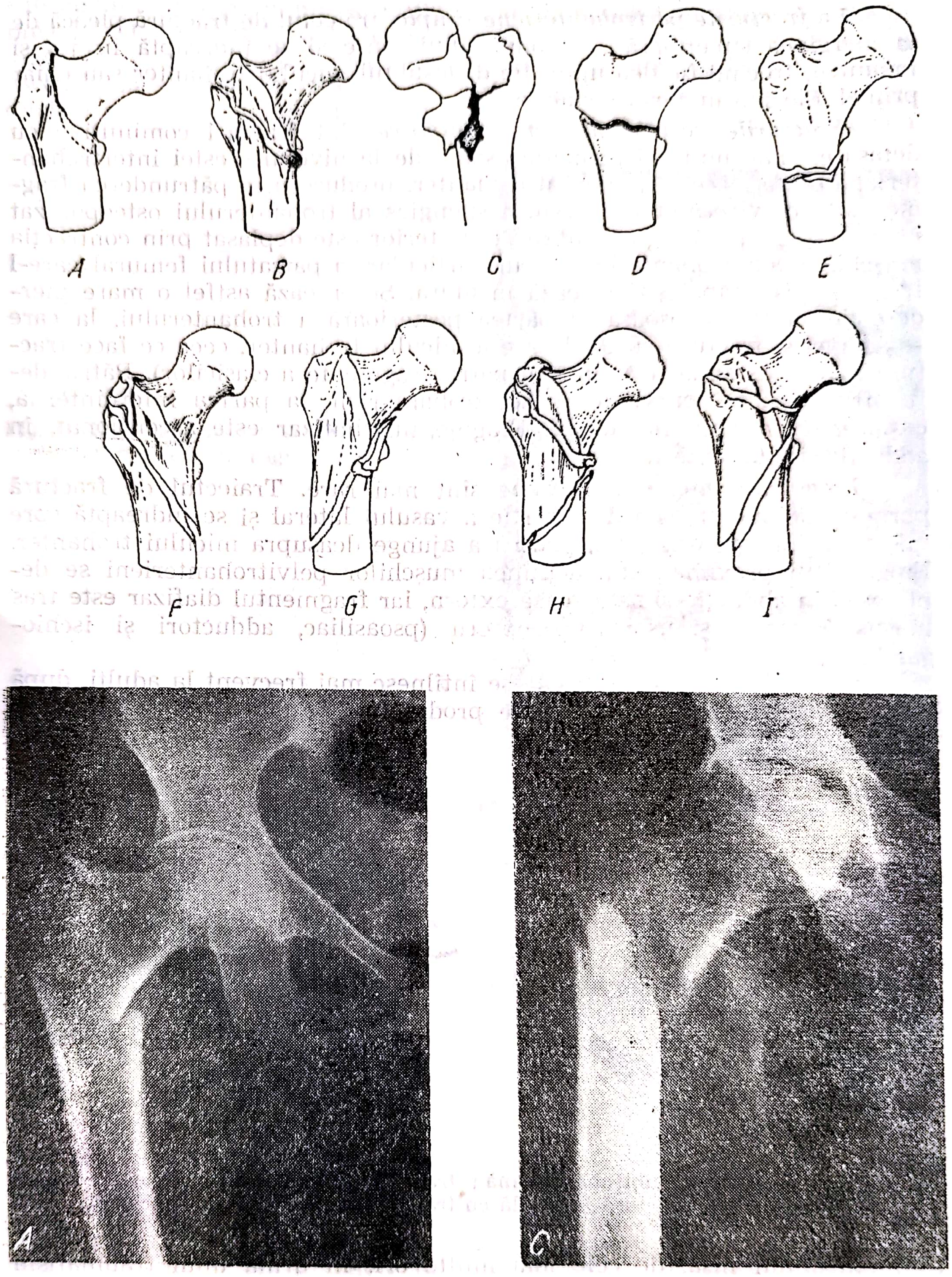

Fig. III.80. — Fracturile trohanteriene (după *Decoulx* și *Lavarde*) : *A* — bazicervicală ; *B* — pertrohanteriană ; *C* — pertrohanteriană complexă ; *D* — intertrohanteriană ; *E* — subtrohanteriană ; *F, G, H, I* — diferite tipuri de fracturi trohanterodiafizare.

Scanned with OKEN Scanner

La *fracturile pertrohanteriene simple,* traiectul de fractură pleacă de la marginea superioară a trohanterului mare și se îndreaptă în jos și înăuntru, trecînd fie deasupra, fie dedesubtul micului trohanter sau chiar prin el. Ele sînt în general stabile.

Fracturile pertrohanteriene complexe sînt fracturi cominutive cu detașarea mai multor fragmente osoase de la nivelul crestei intertrohanteriene posterioare și a micului trohanter, produse prin pătrunderea fragmentului cervicocapital în țesutul spongios al trohanterului osteoporozat pe care îl sparge. Fragmentul mare posterior este deplasat prin contracția mușchilor pelvitrohanterieni și, în particular, a pătratului femural care-l trage în sus, înapoi și-l rotează în afară. Se creează astfel o mare pierdere de substanță osoasă la partea posterioară a trohanterului, la care se adaugă și fractura cu deplasare a micului trohanter, ceea ce face fractura foarte instabilă (fractura cu patru fragmente a clasicilor). Pătrunderea fragmentului proximal în cel trohanterian, la partea inferointernă, explică deformarea în *varum*. Fragmentul diafizar este ascensionat, în adducție și rotat extern.

Fracturile intertrohanteriene sînt mai rare. Traiectul de fractură pornește de sub creasta de inserție a vasului lateral și se îndreaptă spre înăuntru aproape orizontal, pentru a ajunge deasupra micului trohanter. Fragmentul proximal, sub acțiunea mușchilor pelvitrohanterieni se deplasează în abducție și se rotează extern, iar fragmentul diafizar este tras în sus, înăuntru și ușor rotat extern (psoasiliac, adductori și ischiogambieri).

Fracturile subtrohanteriene se întîlnesc mai frecvent la adulți, după traumatisme violente. Fractura se produce în urma acțiunii directe a

Fig. III.81. **— Fractură subtrohanteriană : fractură stabilă cu traiect oblic în jos și înăuntru (A) ; fractură instabilă cu traiect oblic în jos și în afară *(B)*.**

traumatismului însă, de cele mai multe ori, în urma unui traumatism indirect, care torsionează osul. Traiectul de fractură se găsește sub micul trohanter și poate să aibă o direcție oblică în jos și înăuntru sau în jos și în afară (fig. III.81). Fragmentele osoase suferă o deplasare mare, determinată de acțiunea grupelor musculare. Astfel, fragmentul proximal,

Scanned with OKEN Scanner

sub acțiunea fesierilor mic și mijlociu, se deplasează în abducție, uneori pînă la 90°, în rotație externă prin contracția psoasului și a fesierului mare, iar în flexiune prin acțiunea psoasiliacului. Fragmentul distal este ascensionat și încalecă peste cel proximal, prin contracția mușchilor adductori și ischiogambieri, formînd un unghi cu vîrful anteroextern. Din

Fig. III.82. — Fractură trohanterodiafizară cu deplasarea fragmentelor.

cauza dislocărilor mari, pe clișeul radiografic, imaginea este asemănătoare cu aceea a unui mîner de pistol.

Fracturile trohanterodiafizare sînt fracturi cominutive la care traiectul de fractură, spiroid, pleacă din masivul trohanterian și coboară spre partea superioară a diafizei femurale. Ele survin după accidente grave, la bolnavi tineri, politraumatizați (fig. III.82).

Simptomatologie. Durerea este în general mai intensă decît în fracturile colului femural, iar impotența funcțională este completă (totală). Inspecția atrage atenția asupra deformării membrului. În fracturile cervicotrohanteriene membrul este în adducție și rotație externă, cu o scurtare de 3—4 cm. În fracturile intertrohanteriene, și mai ales în cele subtrohanteriene, se constată o deformare importantă a rădăcinii coapsei, care are forma unei crose cu o enormă convexitate externă, determinată de deplasarea fragmentului proximal în abducție și flexie, în vreme ce fragmentul distal se află în adducție. Membrul este în rotație externă mare și gamba ușor flectată. Scurtarea membrului este evidentă, de aproximativ 7—8 cm iar în zilele următoare aceasta se poate accentua. La palpare se poate simți, uneori, pe fața anterioară a rădăcinii coapsei, vîrful ascuțit al fragmentului proximal care este foarte dureros. Mobilitatea anormală și crepitația osoasă sînt prezente, însă nu trebuie insistat în căutarea lor, putîndu-se produce complicații vasculonervoase.

Examenul radiologic este necesar pentru diagnosticul de varietate, evidențiind amploarea deplasării fragmentelor cît și gradul de osteoporoză.

Evoluție. Prognostic. Regiunea trohanteriană fiind bine vascularizată și alcătuită din țesut osos spongios, fracturile corect tratate au șansa să consolideze în condiții bune. Dar, fracturile trohanteriene ale bătrînului, cu toate perfecționările aduse tratamentului, continuă să înregistreze o mortalitate încă ridicată, a cărei cauză trebuie căutată în decubitusul prelungit și în lipsa de activitate.

Complicații. Dintre complicațiile imediate, fiind vorba de bătrîni, sînt de menționat în primul rînd *complicațiile de decubit*: escarele, bronhopneumonia, infecția urinară, care se întîlnesc cu o mare frecvență. *Complicațiile tromboembolice* trebuie prevenite, administrînd, cu mare prudență la bătrîni, tratamentul anticoagulant. Complicațiile vasculonervoase și deschiderea focarului de fractură se întîlnesc mai rar.

Din cauza deplasărilor complexe ale fragmentelor, complicațiile tardive cele mai frecvente sînt *calusurile vicioase*, cu consolidări în *coxa vara*, scurtarea membrului sau/și în rotație externă. *Pseudartrozele* se instalează mai ales în fracturile cominutive, cu mare instabilitate, cînd operator nu s-a realizat o stabilizare a focarului de fractură.

Tratament. Aceste fracturi pot să fie tratate ortopedic și, mai ales, chirurgical.

Tratamentul ortopedic. În rarele fracturi incomplete se poate recurge la simplul repaus la pat, urmat de reluarea precoce a mersului cu cîrje și cu sprijin unipodal, pînă la consolidare.

La bătrînii foarte tarați, care nu suportă o imobilizare la pat sau o intervenție chirurgicală minimă, se poate face *tratamentul funcțional al lui Lucas-Championière*, bolnavul fiind așezat într-un fotoliu fără nici o tentativă de reducere, interesînd doar prognosticul vital.

La celelalte persoane, obiectivul principal al tratamentului rămîne refacerea unghiului cervicodiafizar în limite normale și corectarea rotației externe. Date fiind însă cominuția acestor fracturi, ca și predominanța grupelor musculare varizante, aceste fracturi au un înalt grad de instabilitate, ceea ce creează dificultăți în tratament.

Reducerea extemporanee, urmată de imobilizare în aparat gipsat, este o metodă aproape complet abandonată, mai ales la bătrîni, la care aparatul gipsat pune în pericol însăși viața acestora (complicații pulmonare, urinare, escare etc.). Metoda ar putea fi folosită doar la tineri, în fracturile subtrohanteriene, la care traiectul de fractură, oblic în jos și înăuntru, stabilizează reducerea, dar fără a omite faptul că întîrzie recuperarea funcțională a acestor tineri.

Metoda gipsului *antirotator* (cisma antirotatorie) este un non sens, căci în primul rînd nu imobilizează focarul de fractură, ci numai bolnavul la pat, îngreunînd îngrijirile acestuia, iar în al doilea rînd pentru că în rotația externă, fragmentele se angrenează la partea posterioară, ceea ce este favorabil consolidării.

Extensia continuă pe atelă Braun. În fracturile subtrohanteriene instabile, cu traiect oblic, orientat în jos și în afară, extensia se face cu coapsa în abducție de minimum 45°, și ușoară flexie, pentru ca fragmentul distal să vină în continuarea celui proximal. Extensia se ține

Scanned with OKEN Scanner

6—8 săptămîni, pînă la stabilirea focarului de fractură, după care se imobilizează într-un aparat gipsat pelvipedios pentru 3—4 luni, imobilizînd și coapsa opusă.

β *Tratamentul chirurgical.* Față de neajunsurile unei imobilizări prelungite la pat sau în aparatul gipsat, tratamentul chirurgical apare astăzi,

Fig. III.82 bis. — Osteosinteză cu cui-placă monobloc.

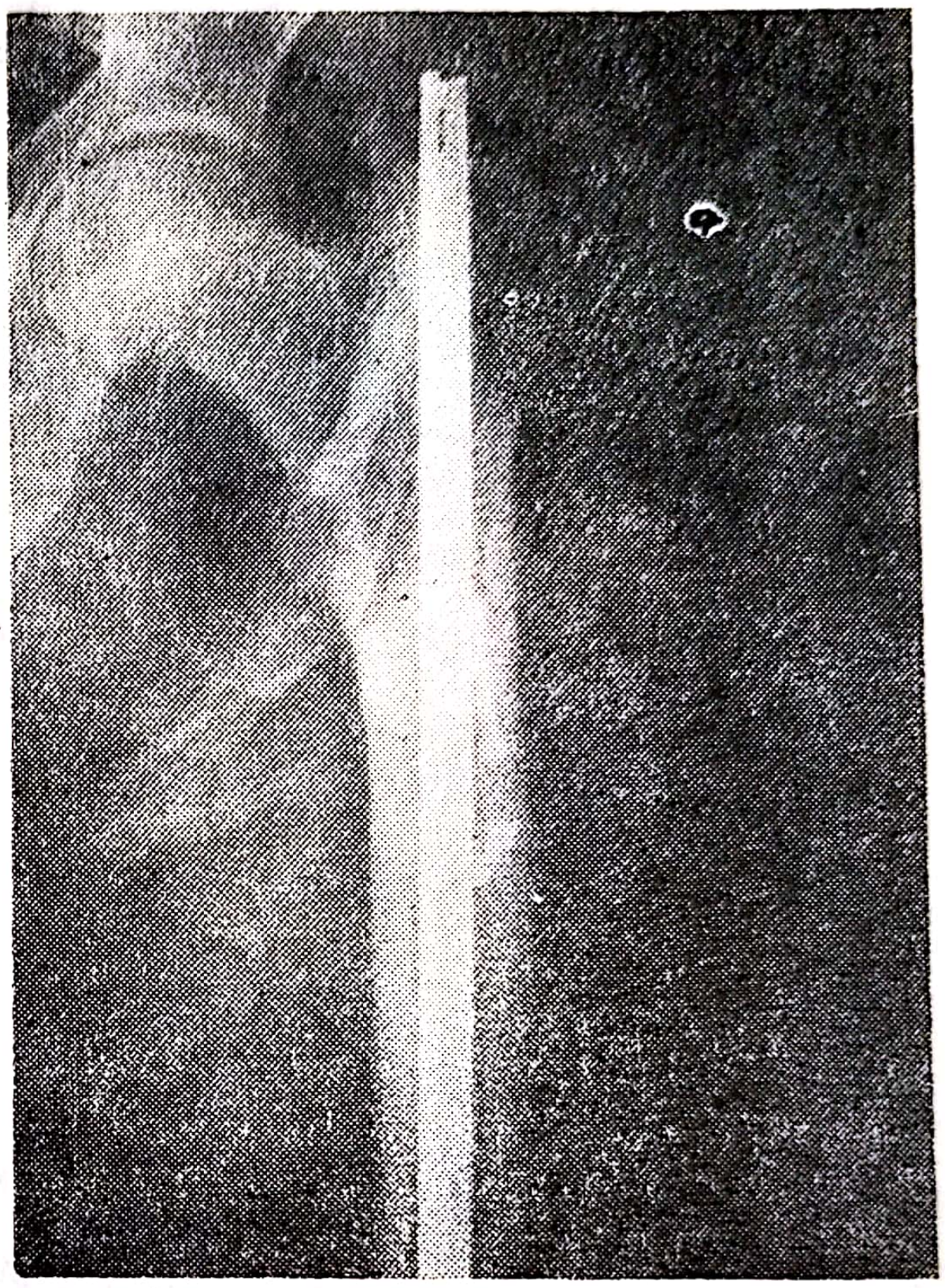

Fig. III.83. — Osteosinteză cu tijă Küntscher în fractura subtrohanteriană.

în ochii ortopediștilor, ca fiind mai eficace, permițînd o mobilizare mai rapidă a accidentatului, cu o restabilire funcțională mai bună.

La persoanele tinere, în stare să suporte o intervenție chirurgicală mai amplă, tratamentul chirurgical recurge la fixarea unghiului cervico-diafizar normal, cu ajutorul unui cui placă, de preferință monobloc (A.O. Staca etc.), care pe de o parte ia punct de sprijin la nivelul gîtului și al capului femural, iar pe de altă parte pe diafiza femurală (fig. III.82 bis). În acest fel, regiunea trohanteriană fracturată este pontată pe cuiul placă, care asigură rigiditatea segmentului pînă la consolidarea fracturii, anihilînd astfel forțele musculare varizante. În fractura cominutivă a masivului trohanterian, dificultățile tehnice legate de osteosinteză nu sînt de minimalizat. Deseori, cînd nu se asigură o stabilizare a fragmentelor, montajul chirurgical se deteriorează, ajungînd la pseudartroză. Totdeauna trebuie asigurat, prin osteosinteză, un contact direct între fragmentele principale ale fracturii, pe partea internă a unghiului cervicodiafizar: corticala internă diafizară să fie în contact stabil cu corticala inferioară a colului femural (fig. III.83). Pentru realizarea acestei condiții, unii autori au mers pînă la a propune translația mediană a diafizei (Diamont)

sau osteotomia de valgizare practicată la nivelul focarului de fractură, care modifică planul fracturii și creează un contact direct între corticalele celor două fragmente principale (Sarmiento, 1970) (fig. III.84).

La persoanele în vîrstă, la care imobilizarea la pat constituie o adevărată condamnare la complicații, mobilizarea precoce și mersul apar ca

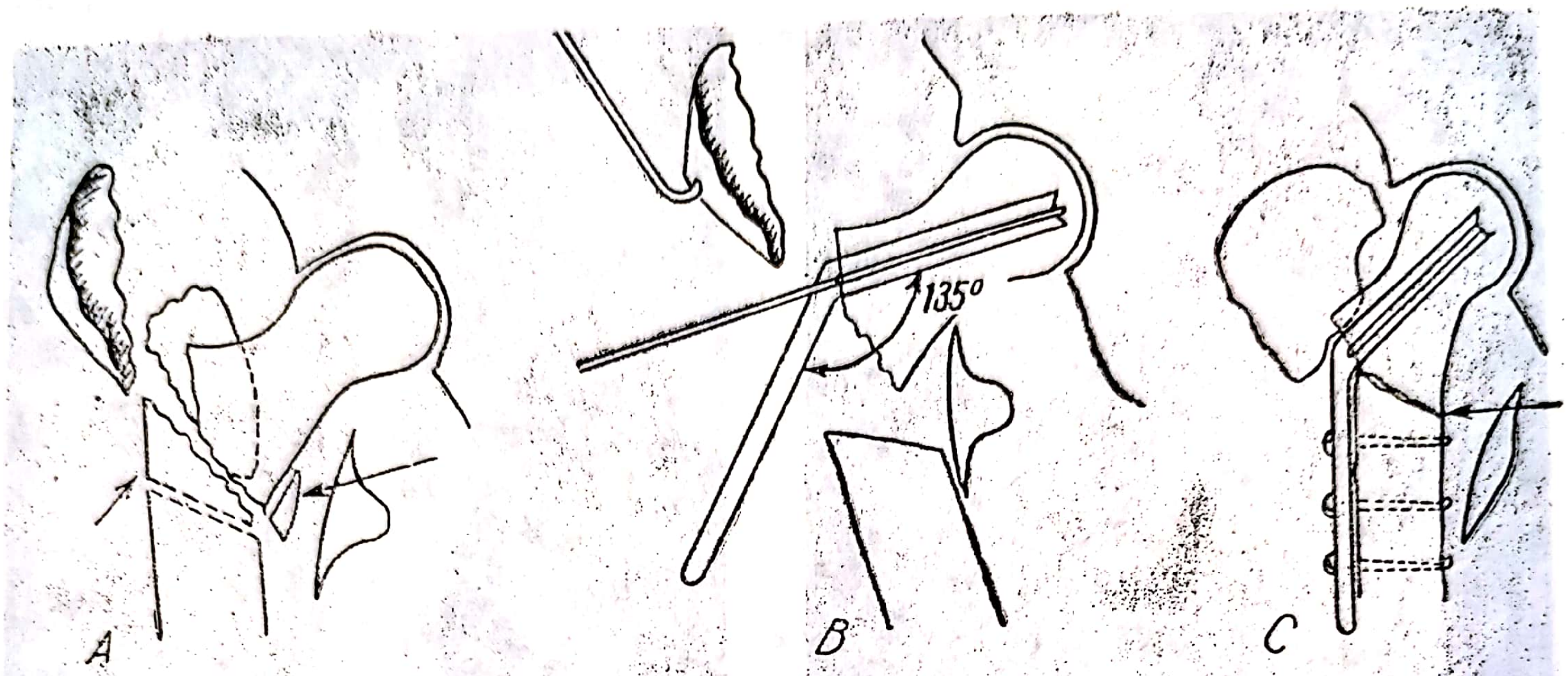

Fig. III.84. — Osteotomie de valgizare pentru stabilizarea fracturilor trohanteriene (după Sarmiento).

o acțiune salvatoare. În acest scop, osteosinteza centromedulară cu tije flexibile și cu focar închis, după metoda Ender își găsește cea mai bună indicație ; după 8—10 zile, bolnavul poate să fie coborît din pat și să-și reia mersul cu ajutorul cîrjelor sprijinindu-se pe piciorul operat (fig. III.85).

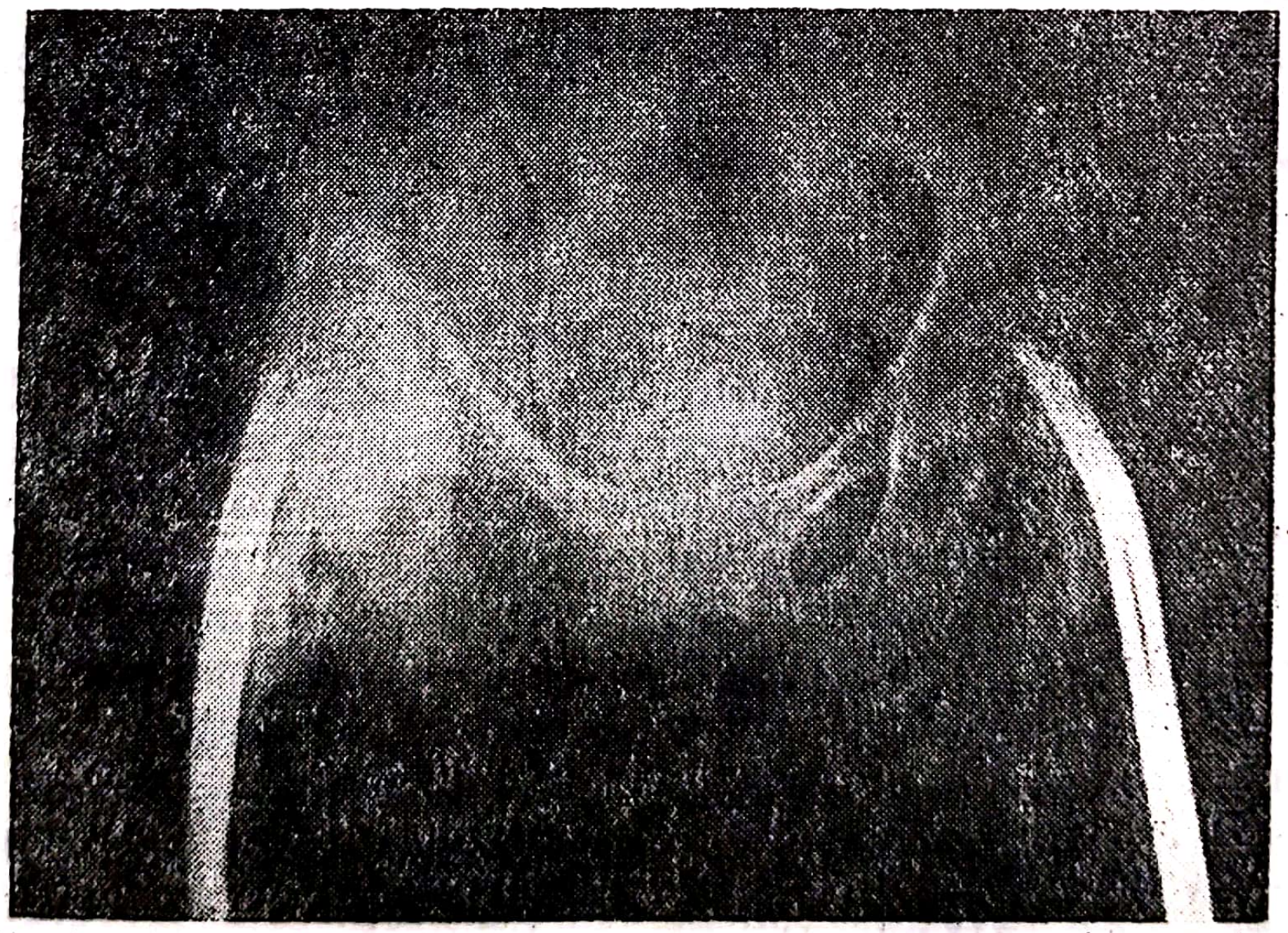

Fig. III.85. — Osteosinteza cu tije elastice Ender.

Scanned with OKEN Scanner

III.1.4.3.1. FRACTURILE MARELUI TROHANTER

Fracturile izolate ale marelui trohanter sînt rar întîlnite. Le găsim de obicei la tineri, cînd sînt produse printr-o contracție musculară violentă care smulge inserția osoasă a pelvitrohanterienilor sau la bătrîni, la care căderea pe trohanterul osteoporozat produce fractura cominutivă. De obicei, fragmentele nu sînt dislocate însă cînd țesutul fibroperiostic este rupt în totalitate, fragmentul osos fracturat este deplasat în sus de către mușchii pelvitrohanterieni (fig. III.86).

Simptome. Semnele dezinserției musculare sînt evidente. Membrul este în rotație internă foarte accentuată și în adducție. Inspecția arată o tumefiere a regiunii trohanteriene cu echimoză mare externă și posterioară. Palparea de jos în sus a coapsei pune în evidență, la nivelul bazei trohanterului mare, a unei dureri vii. Cînd fragmentul este deplasat, se simte la mînă un șanț transversal, iar deasupra acestuia un bloc osos dureros și care este mobilizabil. Plasînd membrul în abducție și mobilizînd fragmentul superior, se pune în evidență crepitația osoasă. Ascensiunea fragmentului trohanterian face ca acesta să depășească linia Nélaton-Roser. Impotența funcțională este aproape completă; accidentatul nu poate să facă rotația externă și abducția membrului. Mersul este imposibil. Cînd fractura este fără deplasare, tumefierea regiunii, durerea vie și

Fig. III.86. — Fractură prin smulgere a marelui trohanter.

impotența funcțională sînt singurele semne și diagnosticul devine imposibil fără examenul radiografic.

Diagnosticul pozitiv, în fracturile complete cu deplasarea fragmentului este ușor de pus, pe baza semnelor clinice arătate.

Diagnosticul diferențial cu *fractura colului femural* se face ușor pe baza rotației interne a membrului. În cazul *contuziei șoldului*, cu hematom al burselor seroase juxtatrohanteriene, diagnosticul diferențial este imposibil fără examenul radiografic.

Tratament. În *fracturile fără deplasarea fragmentului* este suficientă imobilizarea pe pat tare timp de 6 săptămîni. La copii este bine să se facă imobilizarea într-un aparat gipsat prinzînd bazinul, coapsa și gamba, cu membrul în abducție.

În *fracturile cu deplasare*, se poate obține reducerea fragmentelor prin punerea membrului în abducție mare, rotație externă și ușoară flexiune a coapsei, imobilizînd apoi într-un aparat gipsat care cuprinde bazinul și membrul în totalitate. În practică este însă mai ușor să se facă reducerea sîngerîndă și fixarea prin sutură cu sîrmă sau osteosinteză după principiul hobanului, iar cînd fragmentul este mic, extirparea lui și refacerea inserției pelvitrohanterienilor. În acest fel se scurtează timpul de imobilizare la 2—3 săptămîni.

III.1.4.3.2. FRACTURILE MICULUI TROHANTER

Se întîlnesc la tineri și sînt datorate unei contracții violente a mușchiului psoasiliac, opunîndu-se unei alte forțe de sens invers, cum se întîmplă în placaj la rugbi. Fragmentul fracturat este deplasat în sus de contracția musculară (fig. III.87).

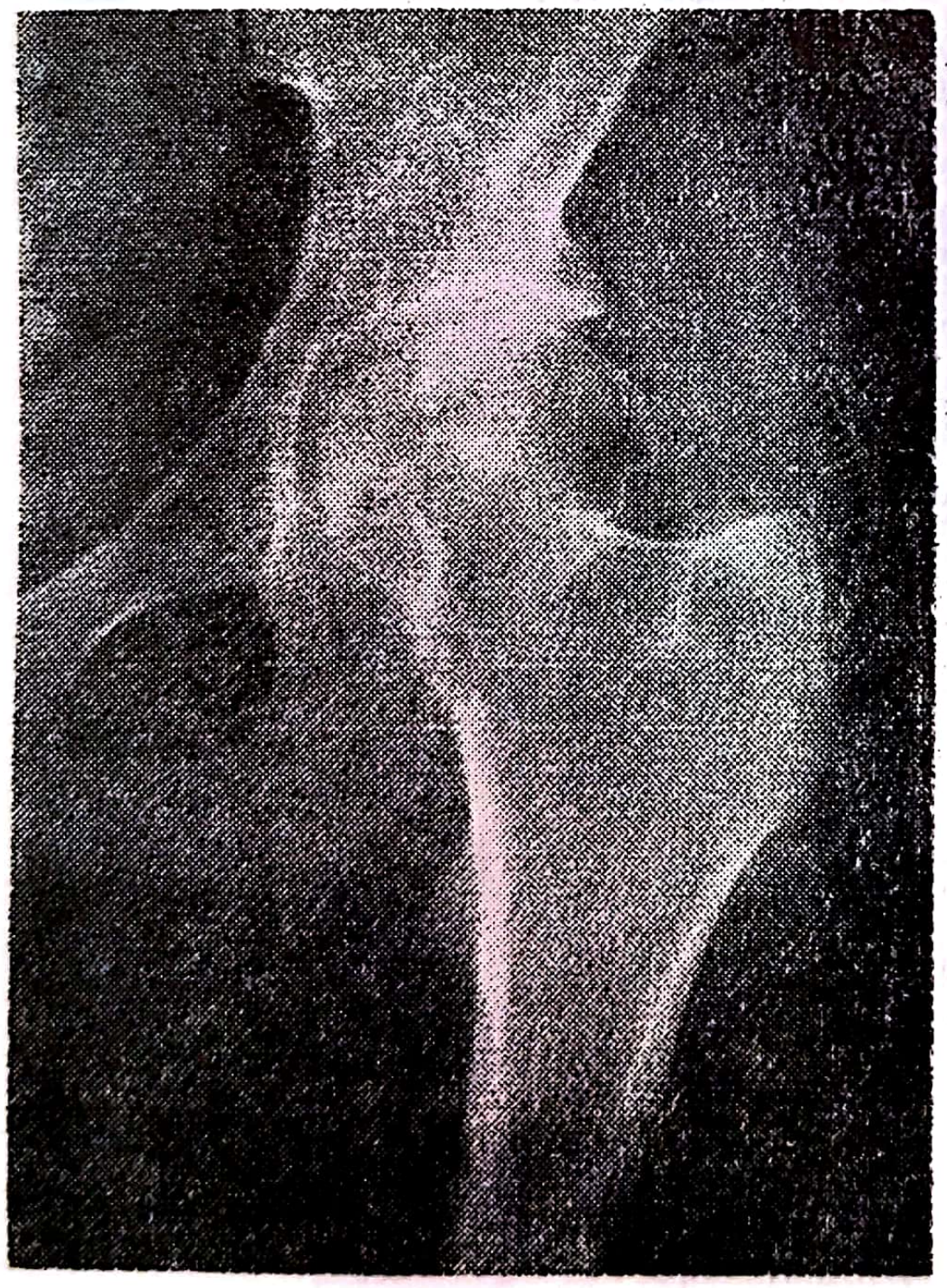

Fig. III.87. — **Fractură prin smulgere a micului trohanter.**

Simptome. Impotența funcțională este parțială și de un tip special. Astfel, bolnavul culcat poate să-și ridice membrul deasupra planului orizontal (prin contracția dreptului anterior și a tensorului fasciei lata), însă în poziție șezîndă, cînd tensorul și dreptul anterior sînt relaxați și psoa-

sul rămîne singurul flexor, nu mai poate ridica membrul (semnul Ludloff). Durerea la presiune se găsește într-un punct situat la 4—5 cm sub arcadă, lîngă vasele femurale și sînt accentuate, de asemenea, prin mobilizarea în flexie și rotație internă a membrului.

Diagnosticul pozitiv se pune pe baza semnelor amintite, iar examenul radiografic este necesar pentru aprecierea tipului de fractură și a gradului de deplasare a fragmentului.

Tratamentul este simplu, ortopedic și constă în imobilizarea accidentatului la pat, cu membrul în ușoară flexie și rotație internă, menținute cu ajutorul unor perne sau saci cu nisip. Ea durează în medie 3—4 săptămîni. Reducerea sîngerîndă nu este indicată.

III.1.5. LUXAȚIILE TRAUMATICE RECENTE ALE ȘOLDULUI

Etiologie. Luxațiile traumatice ale șoldului sînt leziuni care se întîlnesc astăzi destul de frecvent în condițiile unor traumatisme violente cum sînt accidentele de circulație, căderile de la mare înălțime, surpările de pămînt sau de roci etc.

Ele se întîlnesc mai frecvent la bărbații tineri, între 20—45 de ani, sînt foarte rare la copii și cu totul excepționale la bătrîni, la care, din cauza osteoporozei, se produc mai ales fracturi trohanteriene.

Mecanism de producere. Luxațiile prin mecanism direct sînt rare; traumatismul acționează asupra părții superioare a femurului și obligă capul femural să părăsească cotilul. Mai frecvent mecanismul este indirect, flexiunea forțată a coapsei împinge capul femural spre partea inferioară a capsulei, care fiind subțire se rupe, producînd luxația infracotiloidiană. Această poziție este instabilă și, ulterior, capul femural se va deplasa pre- sau retrocotiloidian. Această deplasare, după opinia autorilor mai vechi era reglată de ligamentul Bertin în Y. În luxațiile posterioare, fasciculul transversal al acestui ligament fiind întins, coapsa se rotează înăuntru. În luxațiile anterioare, întinderea fasciculului intern, vertical produce rotația externă a coapsei.

Mai obișnuit, se menționează mecanismul prin care se produc luxațiile șoldului în cursul accidentelor de circulație, cînd genunchiul izbește tabloul de bord într-o oprire bruscă, sau în accidentele prin surpări de teren (în mină). În poziția de flexiune și adducție a coapsei, capul femural nu mai este menținut în cavitatea cotiloidiană decît prin capsulă. În această poziție, o lovitură violentă care acționează în axul coapsei forțează capul femural, care trece prin capsulă și se plasează în partea posterioară a fosei iliace externe. De asemenea, luxația se poate produce și atunci cînd coapsa flectată nu este în adducție mare și cînd traumatismul acționează pe direcția femurului, ca în accidentele de bord. În această eventualitate, capul femural se luxează posterior numai după ce a fracturat parțial sprînceana cotiloidă. Dacă coapsa este în abducție accentuată în momentul cînd traumatismul acționează, se poate produce luxația anterioară a capului femural, care se găsește astfel la nivelul găurii

obturatoare sau a crestei pubiene. De asemenea, luxația posterioară se produce și cînd coapsa este flectată și în ușoară abducție, iar traumatismul acționează dinapoi către înainte, ca în surpările de tavan în mine.

În general, cu cît adducția coapsei este mai mare, cu atît șansele de a se produce luxația fără fractură sînt mai numeroase, și cu cît adducția coapsei diminuă, cu atît mai mult luxația posterioară se însoțește de fractura sprîncenei cotiloide. Cînd coapsa, în momentul traumatismului, este în ușoară abducție se poate produce luxația centrală cu fractura acetabulului, iar cînd coapsa este în abducție accentuată se produce luxația anterioară a capului femural.

Deoarece suprafața coxalului prezintă, pe fața sa externă, o creastă care merge de la spina iliacă anterosuperioară prin cavitatea cotiloidă la tuberozitatea ischiatică, capul femural luxat trebuie să cadă pe unul din versantele acestei suprafețe.

Anatomie patologică. Clasificare. În urma violenței traumatismului capul femural iese printr-o breșă capsulară situată la partea inferioară. Din această poziție instabilă, capul femural urcă fie înainte, fie înapoi, deplasarea fiind reglată de integritatea sau de ruptura ligamentului Bertin și de contracția musculară. Din acest punct de vedere, se descriu două feluri de luxații : tipice sau regulate, cînd ligamentul Bertin este intact, și atipice sau neregulate, cînd ligamentul este rupt, ceea ce permite capului femural deplasări mari și atipice.

Luxațiile regulate. După poziția pe care o ocupă capul femural luxat față de cavitatea cotiloidă, luxațiile se împart în două categorii : luxații posterioare și luxații anterioare. Fiecare din aceste categorii cuprind cîte două varietăți. Astfel, luxațiile posterioare pot să fie înalte sau iliace

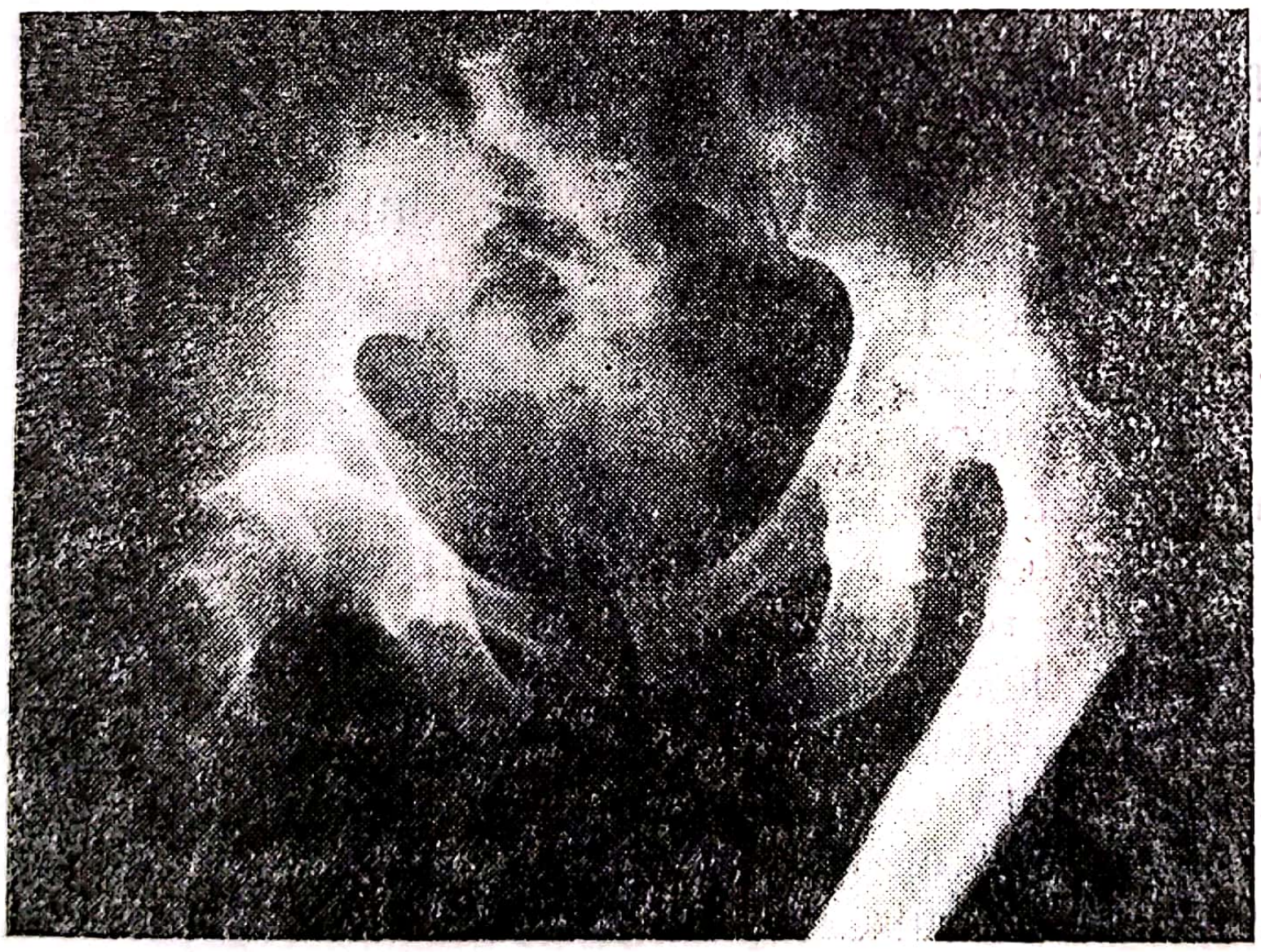

Fig. III.88. — **Luxație traumatică posterioară (iliacă) a șoldului.**

și joase sau ischiatice ; luxațiile anterioare pot să fie înalte sau pubiene și joase sau obturatoare.

Luxațiile posterioare. În luxația înaltă sau iliacă, capul urcă înapoia cotilului ocupînd fosa iliacă externă ; ligamentul Bertin în Y este intact, dar obturatorul intern este rupt (fig. III.88).

In luxația joasă sau ischiatică, capul femural este în contact cu spina sciatică, iar obturatorul intern, situat pe fața anterioară, încercuiește colul femural.

Luxațiile anterioare. În luxația iliopubiană capul femural deșiră partea anterointernă a capsulei și se situează înaintea ramurei orizontale a pubelui. Capul este fixat sub psoasiliac și întinde nervul crural.

În *luxația obturatorie* capul se găsește înaintea găurii obturatoare, pe fața externă a mușchiului obturator extern; pectineul, micul și mijlociul adductor sînt deșirați.

Luxațiile neregulate sînt excepționale. În această categorie pot fi întîlnite:

— luxația suprapubiană — capul se găsește în raport cu eminența iliopectinee;

— luxația supracotiloidiană — capul se găsește deasupra acetabulului, capsula fiind ruptă la partea superioară;

— luxația subspinoasă — capul se găsește sub spina iliacă anteroinferioară;

— luxația perineală — capul se găsește la nivelul ramurei ascendente a ischionului;

— luxația subischiatică — capul se oprește pe spina sciatică.

Destul de frecvent se întîlnesc și *leziuni asociate:* fracturi ale peretelui posterior acetabular, fracturi parcelare ale capului femural, fracturi de col și de diafiză femurală.

Simptome. Accidentatul prezintă o durere vie în regiunea șoldului și o impotență funcțională a membrului. La inspecție, ceea ce atrage imediat atenția este atitudinea vicioasă pe care o are membrul pelvian și care variază în raport cu forma anatomică a luxației (fig. III.89 A, B,

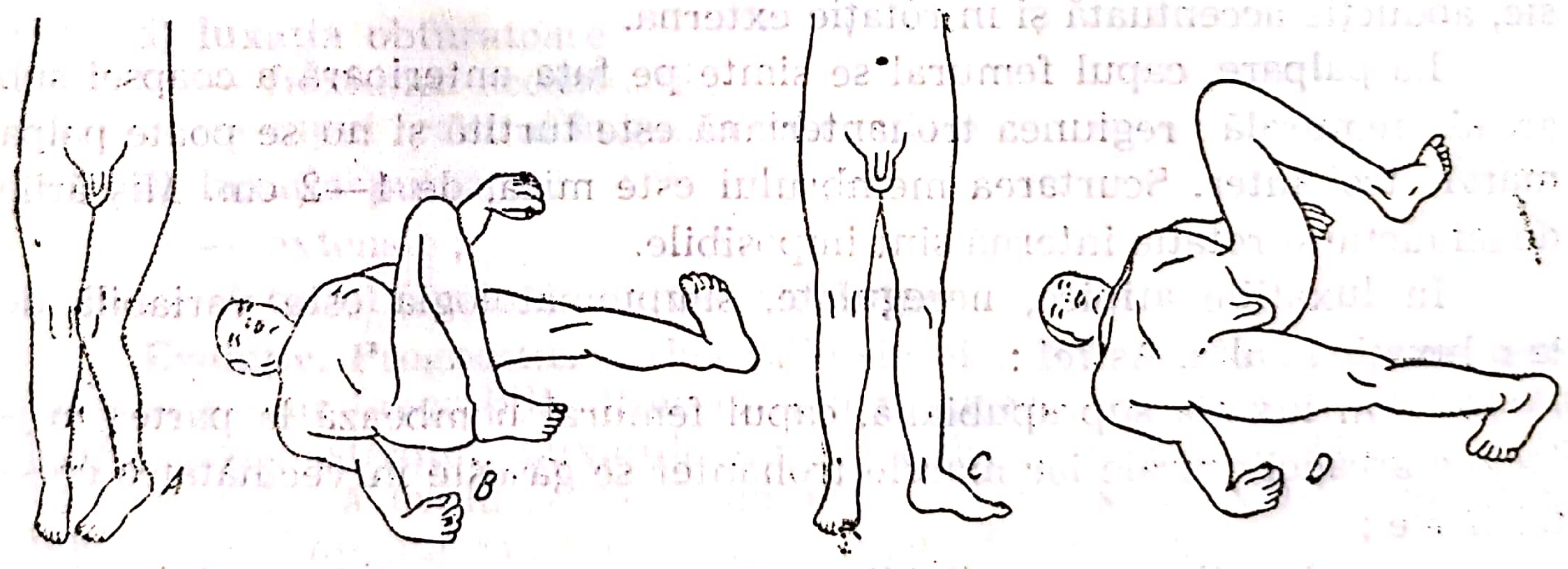

Fig. III.89. — Poziția membrului în luxațiile traumatice, regulate ale șoldului; *A* — luxația posterioară înaltă (iliacă); *B* — luxația posterioară joasă (ischiatică); *C* — luxația anterioară înaltă (pubiană); *D* — luxația anterioară joasă (obturatoare).

C, D). În linii generale, se poate spune că în luxațiile posterioare ale șoldului membrul este în rotație internă și adducție, iar în luxațiile anterioare în rotație externă și abducție.

In *luxația posterioară joasă* (ischiatică) atitudinea coapsei în adducție, flexie și rotație internă este foarte caracteristică și clară. Acciden-

tatul, culcat, atinge cu genunchiul din partea luxată coapsa membrului sănătos, halucele piciorului bolnav găsindu-se pe fața dorsală a celuilalt picior. Bolnavul nu poate să corecteze flexiunea coapsei decît dacă își accentuează lordoza lombară. La palpare, capul femural luxat se simte deasupra și înapoia ischionului, ca o formațiune dură, rotundă, care se mișcă odată cu genunchiul. Mișcările de abducție și rotație externă sînt imposibile. Scurtarea membrului luxat este evidentă dacă se flectează ambele coapse pe bazin la un unghi de 90° ; această scurtare poate să fie de 3 pînă la 5 cm.

În *luxația posterioară înaltă* (iliacă) deformarea este mai puțin tipică, flexia fiind mascată printr-o lordoză compensatorie. Șoldul este lărgit în sens transversal, din cauza capului femural luxat și a tumefacției musculare. Membrul este în adducție și rotație internă. La palpare, capul femural se simte în fosa iliacă externă, sub mușchii fesieri, iar marele trohanter este ascensionat găsindu-se deasupra liniei Nélaton-Roser. Scurtarea membrului poate să atingă 6—8 cm, iar mișcările de abducție și de rotație externă sînt imposibile.

În *luxația anterioară joasă* (obturatoare) flexiunea accentuată a coapsei, abducția și rotația externă sînt evidente de la prima vedere. Șoldul apare turtit, iar pe fața internă a coapsei se observă foarte clar coarda mușchilor adductori puși în tensiune de abducția mare a membrului.

Capul femural se poate palpa în dreptul găurii obturatoare, iar membrul este ușor alungit. În unele cazuri, datorită compresiunii nervului obturator de către capul femural luxat, bolnavii pot să resimtă dureri și parestezii în partea superioară și internă a coapsei.

În *luxația anterioară înaltă* (pubiană), membrul lezat este în extensie, abducție accentuată și în rotație externă.

La palpare, capul femural se simte pe fața anterioară a coapsei sub arcada femurală ; regiunea trohanteriană este turtită și nu se poate palpa marele trohanter. Scurtarea membrului este mică, de 1—2 cm. Mișcările de adducție și rotație internă sînt imposibile.

În luxațiile atipice, neregulate, simptomatologia este variabilă de la o luxație la alta. Astfel :

— în luxația suprapubiană, capul femural bombează la partea mijlocie a arcadei crurale iar marele trohanter se găsește în vecinătatea crestei iliace ;

— în luxația supracotiloidiană, în urma ruperii fasciculului extern al ligamentului Bertin, membrul pelvian se găsește în rectitudine, abducție ușoară și rotație externă ;

— în luxația subspinoasă, capul femural se palpează sub spina iliacă anteroinferioară ;

— în luxația perineală cu coapsa în abducție și flexie la unghi drept pe bazin, capul se palpează înapoia scrotului ;

— în luxația subischiatică, capul femural se găsește sub spina sciatică.

Scanned with OKEN Scanner

Examenul radiologic, este necesar pentru diagnosticul luxației cu fracturi asociate. În afara radiografiei de față, a bazinului, în cazurile dubioase se vor practica radiografii în incidențe oblice, alară și obturatoare.

Diagnosticul pozitiv al luxațiilor șoldului se pune ușor, pe baza semnelor clinice amintite.

Diagnosticul diferențial cu *contuzia* sau cu *entorsa* șoldului trebuie avut în vedere. În contuzie mișcările șoldului, dacă se fac cu blîndețe, sînt toate posibile, iar la palpare, marele trohanter este la locul său, nedepășind linia Nélaton-Roser.

În *fracturile colului femural,* care și ele se însoțesc de scurtarea membrului, de durere și de impotență funcțională, rotația membrului este însă externă, poziție pe care nu o găsim decît în luxația obturatorie; în luxație poziția capului, care se simte sub tegumente, înlătură confuzia. Examenul radiografic, obligator, ajută la înlăturarea oricărei eventuale confuzii.

Diagnosticul de varietate a luxației este simplu dacă se consideră atitudinea vicioasă a fiecăreia:

1. *Luxațiile posterioare:* membrul în adducție și rotație internă.

a) luxația iliacă:
- — scurtarea accentuată;
- — flexiunea ușoară;
- — capul femural se palpează în fosa iliacă externă;

b) luxația ischiatică:
- — scurtarea ușoară;
- — flexiunea accentuată;
- — capul femural la nivelul scobiturii sciatice.

2. *Luxațiile anterioare:* membrul în abducție și rotație externă.

a) luxația obturatoare:
- — flexiunea accentuată;
- — capul femural în gaura obturatoare;

b) luxația pubiană:
- — extensie;
- — capul femural la nivelul pubelui.

Evoluție. Prognostic. În luxațiile simple, fără fracturi asociate, evoluția este mai favorabilă. Precocitatea reducerii are o mare importanță asupra prognosticului. Luxațiile simple, reduse în primele 24 de ore, au toate șansele să evolueze fără complicații. Dacă sînt reduse după acest interval de timp, mai mult de 50% din cazuri fac artroză.

Luxațiile iliace, survenite la un politraumatizat, cînd se asociază cu fracturi ale sprîncenei, pot să rămînă nediagnosticate de la început sau se refac după prima tentativă de reducere. Cu timpul, se poate organiza un nou cotil, dar bolnavul resimte dureri mari și mersul devine șchiopătat.

Complicații. În cadrul luxațiilor șoldului pot să survină o seamă de complicații imediate sau tardive.

• *Complicații imediate. Leziunile nervoase,* reprezentate de compresiuni ale nervilor obturator și crural, precum și elongații ale nervului mare sciatic, pot să fie produse în momentul luxației sau în momentul

reducerilor brutale ale acestora. De aceea, pentru a evita orice acuză din partea bolnavului, trebuie căutate în timpul examinării clinice, mai înainte de orice manevră de reducere.

Leziunile vasculare pot să fie întîlnite în luxația anterioară înaltă, cînd capul femural luxat poate să comprime vasele femurale.

Retenția de urină este frecvent întîlnită în luxațiile pubiene, însă de regulă cedează în primele 48 de ore.

Leziunile osoase concomitente luxațiilor șoldului constituie o complicație frecventă a acestora. La nivelul bazinului pot să existe fracturi ale sprîncenei cotiloide sau ale acetabulului, iar la nivelul femurului fracturi subtrohanteriene sau diafizare.

• *Complicații tardive.* După reducerea luxațiilor, evoluția lor este dominată de tulburările distrofice care pot să survină pe articulație și care conduc la instalarea *artrozei șoldului.* Aceasta se caracterizează clinic prin durere la mers, limitarea mișcărilor, șchiopătare, iar radiologic prin pensarea interliniei, osteofitoză și alterarea structurii osoase.

Necroza capului femural, datorată suprimării vascularizației capului prin smulgerea ligamentului rotund și a ruperii capsulei articulare, este factorul principal în patogenia necrozei.

Frecvența necrozei capului femural este condiționată de precocitatea reducerii luxației :

— luxațiile simple, reduse în primele 24 de ore nu dau această complicație ;

— luxațiile cu fractură, reduse în primele 24 de ore se complică cu artroză în 30% din cazuri ;

— luxațiile simple, reduse după 24 de ore, dau în 66% din cazuri artroză ;

— luxațiile cu fracturi reduse după 24 de ore dau în 100% din cazuri artroze.

Printre complicațiile tardive care survin frecvent după luxațiile șoldului sînt, pe lîngă necroza capului și artroza, osificarea posttraumatică și luxația recidivantă.

Tratament. Luxațiile traumatice ale șoldului trebuie reduse cît mai repede după producerea lor, imediat după risipirea stării de șoc, chiar dacă bolnavul este în comă din cauza unui traumatism craniocerebral (Merle d'Aubignée).

În general, în reducerea oricărei varietăți de luxație, medicul trebuie să parcurgă drumul invers al producerii luxației, aducînd capul femural sub cavitatea cotiloidă și apoi făcîndu-l să reintre la locul său.

Tehnica reducerii ortopedice. Pentru reducerea luxațiilor șoldului, accidentatul este anesteziat fie prin narcoză, fie prin puncție rahidiană. După instalarea anesteziei, bolnavul este așezat jos, pe o pătură, și în timp ce un ajutor imobilizează bazinul cu ambele mîini, apăsînd pe spinele iliace anterosuperioare, medicul, apucînd într-o mînă coapsa sub genunchi și în cealaltă gamba, flectează progresiv coapsa pe bazin pînă la un unghi de 90° (fig. III.90). Apoi, menținînd flexia coapsei, exercită o tracțiune verticală de jos în sus, pînă cînd un declic brusc marchează reducerea. Puțin interesează că luxația este anterioară sau posterioară ; o dată ce coapsa a fost adusă prin flexiune într-o poziție indiferentă (nici

rotație nici abducție-adducție), capul femural se găsește de regulă sub cavitatea cotiloidă și o tracțiune verticală îl aduce la locul său.

Celelalte metode de reducere sînt, în principiu, asemănătoare. În procedeul „umărului" (Ewald), tracțiunea se face așezînd spațiul popliteu pe umărul chirurgului. În procedeul Böhler se folosește o scîndură cu o

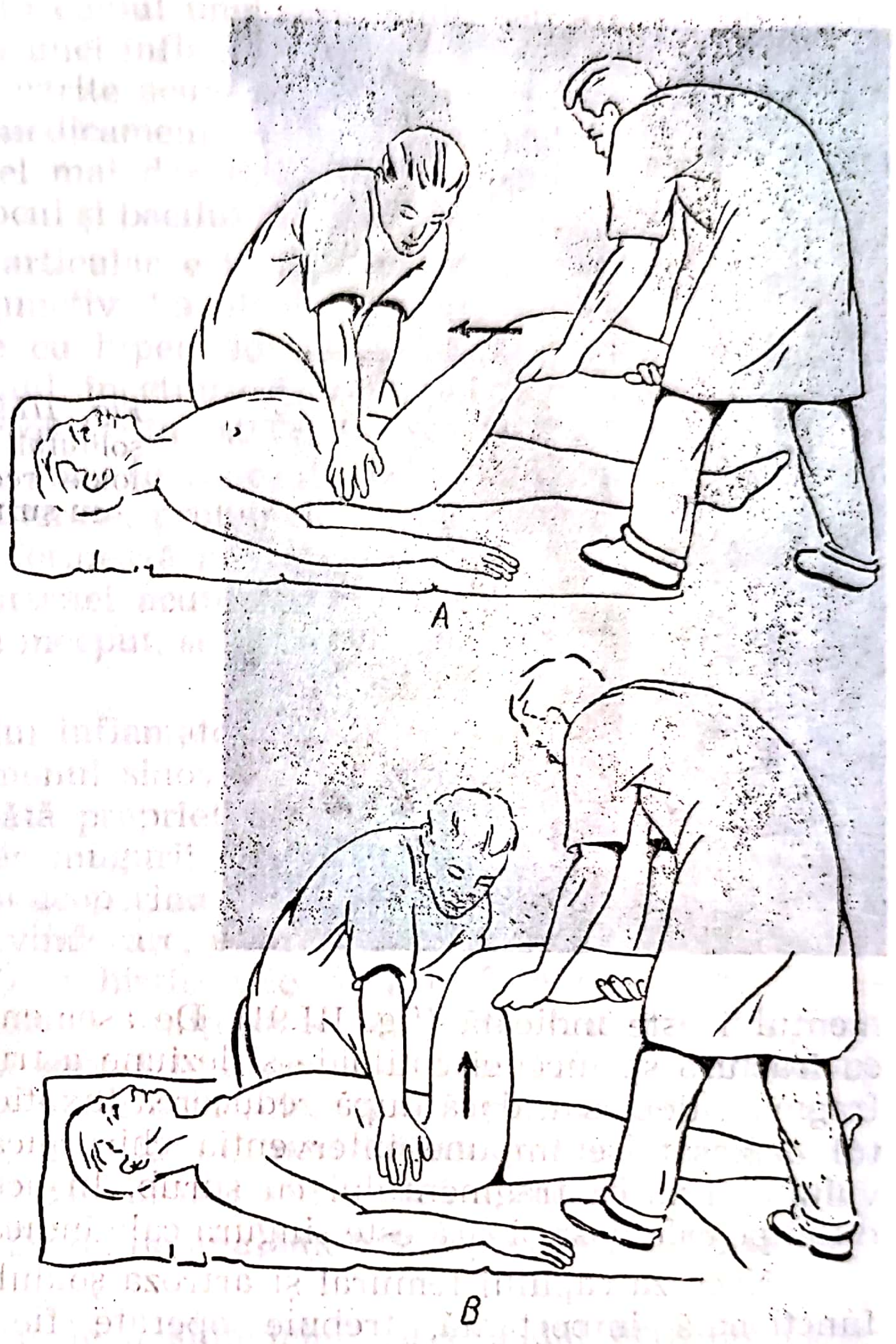

Fig. III.90. — Manevrele de reducere a luxației șoldului : flexia progresivă a coapsei *(A)* ; tracțiunea verticală a coapsei *(B)*.

chingă, care se trece peste bazinul bolnavului pentru a-l imobiliza ; în rest se efectuează aceleași manevre. Djanelidze reduce luxația așezînd bolnavul pe o masă, în decubit ventral, cu membrul luxat în afara mesei. Operatorul apucă glezna bolnavului cu mîna, iar cu genunchiul așezat în spațiul popliteu, apasă în jos.

După reducerea luxației și controlul radiografic, în luxația simplă se aplică pe membru o extensie continuă pentru 10 zile, urmată de mobilizare activă încă două săptămîni ; mersul se autorizează după 3—4 săptămîni. Dacă luxația se asociază cu fractura cotilului, extensia continuă se va prelungi o lună ; mersul nu va fi îngăduit decît după 8—10 săptămîni.

În luxațiile posterioare ale șoldului asociate cu fractura sprîncenei cotiloide, fragmentul marginal menținut lîngă capul femural prin fibrele capsulare, revine la locul său în momentul cînd s-a făcut reducerea. În cazurile în care acest fragment este mai mare și după reducerea luxației rămîne deplasat în afară, repunerea sîngerîndă și fixarea cu șurub a frag-

Fig. III.91. — **Luxație traumatică a șoldului cu fractura sprîncenei cotiloide redusă chirurgical (osteosinteză cu șuruburi a fracturii sprîncenei).**

mentului este indicată (fig. III.91). De asemenea, în luxațiile complicate cu fractura sprîncenei cotiloide și leziune a trunchiului sciatic prin acest fragment deplasat, dacă după reducerea luxației controlul arată fragmentul deplasat, se impune intervenția chirurgicală pentru degajarea nervului și fixarea fragmentului cu șurub. În aceste cazuri, abordarea șoldului pe cale posterioară este singura cale indicată.

Necroza capului femural și artroza șoldului care se însoțesc de jenă funcțională importantă, trebuie operate fie prin artroplastie, fie prin artrodeză.

III.1.6. ARTRITA ACUTĂ A ȘOLDULUI

Artrita acută a șoldului este o afecțiune distructivă, mult mai gravă la copil decît la adult, și acest fapt se explică prin anatomia și fiziologia acestei articulații, care este diferită la cele două vîrste.

La copil diseminarea infecției este mult favorizată prin faptul că, în perioada de creștere a epifizei, circulația la nivelul metafizei este mult mai activă, iar vasele epifizare, înainte de a intra în capul femu-

ral, trec prin regiunea infectată. Ca urmare, invadarea microbiană a capului și a gîtului femural este frecventă și precoce și, adesea, artrita acută a șoldului, la această vîrstă, este o osteoartrită.

Etiopatogenie. Pătrunderea germenilor patogeni la nivelul articulației poate să fie datorată unor înțepături cu obiecte infectate (cuie, spini, ace) sau unor plăgi accidentale. Alteori, se produce o însămînțare pe cale hematogenă a microbilor, în cursul unei septicemii, sau are loc propagarea la nivelul articulației a unei inflamații de vecinătate. În ultimul timp se constată tot mai multe artrite acute ale șoldului produse prin injectarea intraarticulară a unor medicamente, în special a produșilor cortizonici.

Germenii patogeni cel mai des întîlniți sînt : stafilococul, streptococul, pneumococul, gonococul și bacilul Eberth.

Procesul inflamator articular este asemănător cu acela al oricărei inflamații a țesutului conjunctiv. La nivelul articulației invadate de microbi are loc o hiperemie cu hiperaciditate locală, hipertonie osmotică care produc exhemia, edemul, încetinirea circulației și evoluția spre congestie pasivă. Prezența microbilor în articulație exercită o acțiune chimiotactică asupra leucocitelor, care se concentrează la nivelul focarului inflamator. Din leucocitele alterate, proteinele exsudate și din detritusurile celulare ale țesuturilor se formează puroiul. Desfășurarea infecției duce, la început, la instituirea artritei acute seroase, forma benignă a artritei care, corect tratată și de la început, se poate vindeca fără sechele funcționale importante.

Continuarea procesului inflamator articular duce, mai tîrziu, la artrita supurată sau la flegmonul sinovial. Datorită procesului inflamator, celulele sinoviale își recapătă proprietățile de migrație ; sinoviala devine îngroșată, vascularizată, iar mugurii sinoviali se întind în articulație, umplînd fundurile de sac și acoperind cartilajele articulare. Cînd procesul inflamator evoluează spre vindecare, exsudatul se resoarbe, celulele conjunctive tinere, fibroblaștii și histiocitele se transformă în celule conjunctive adulte, iar sinoviala se subțiază și se transformă într-un țesut fibros care unește cele două suprafețe articulare. Țesuturile periarticulare suferă un proces similar care duce la scleroza lor prin hiperplazie conjunctivă. Aceste modificări articulare și periarticulare duc la diminuarea mișcărilor și chiar la anchiloza fibroasă sau osoasă a articulației șoldului.

Anatomie patologică. Leziunile anatomopatologice, în funcție de evoluția lezională, sînt :

a) tumefacția inflamatorie a sinovialei, cu exsudat articular, producînd artrita acută seroasă ;

b) infiltrația flegmonoasă a capsulei și a spațiilor celulare periarticulare, producînd artrita supurată ;

c) ulcerația cartilajului, cu dezlipirea acestuia de pe suprafața osoasă, cu leziuni osoase și abcese intra- și periarticulare, producînd osteoartrita septică.

Simptomatologie. Uneori simptomatologia artritei acute a șoldului este foarte dificil de pus în evidență, mai cu seamă cînd aceasta apare în cursul unei stări infecțioase grave, a unei septicemii. În astfel de situații, localizarea articulară rămîne latentă, fiind semnalată doar printr-un croșet febril.

Alteori, dimpotrivă, la un bolnav cu stare generală relativ bună, apiretic, instalarea artritei se poate face cu semne generale grave, febră pînă la 39—40°, puls accelerat, frison și alterarea rapidă a stării generale. Durerea, semn foarte important, este extrem de vie, cu sediul în triunghiul Scarpa, uneori în fesă sau iradiată spre genunchi, devenind și mai intensă la cea mai mică mișcare.

Șoldul este imobilizat de bolnav în poziție de semiflexie cu ușoară abducție și rotație externă, mai rar în adducție și rotație internă. Regiunea este edemațiată, mai caldă decît cea opusă și, la palpare, se pun în evidență puncte dureroase la baza triunghiului Scarpa și pe marele trohanter. V.S.H. și leucocitoza sînt foarte crescute.

Examenul radiografic, în primele zile, nu este de mare ajutor ; cel mult poate să pună în evidență un spațiu articular mărit și încețoșat. După 10—14 zile poate să arate o decalcificare a capului femural, diminuarea spațiului articular sau, dimpotrivă, lărgirea spațiului, datorită abundenței lichidului intraarticular. După 3—4 săptămîni de evoluție, în formele de osteoartrită, radiografia arată o decalcifiere difuză și leziuni distructive la nivelul capului femural, uneori și la nivelul cotilului ; spațiul articular este pensat, iar conturul articulației este șters (fig. III.92).

Forme clinice. *Forma benignă* corespunde artritei seroase, la care simptomatologia cedează la simpla imobilizare.

Artrita streptococică scarlatinoasă este, în general, benignă ; uneori poate să apară o artrită streptococică supurată, care se termină prin luxație patologică sau anchiloză.

Artrita tifică se întîlnește în cursul convalescenței după febra tifoidă. Uneori artrita se limitează la o reacție articulară simplă, alteori poate să evolueze pînă la distrucții osoase grave.

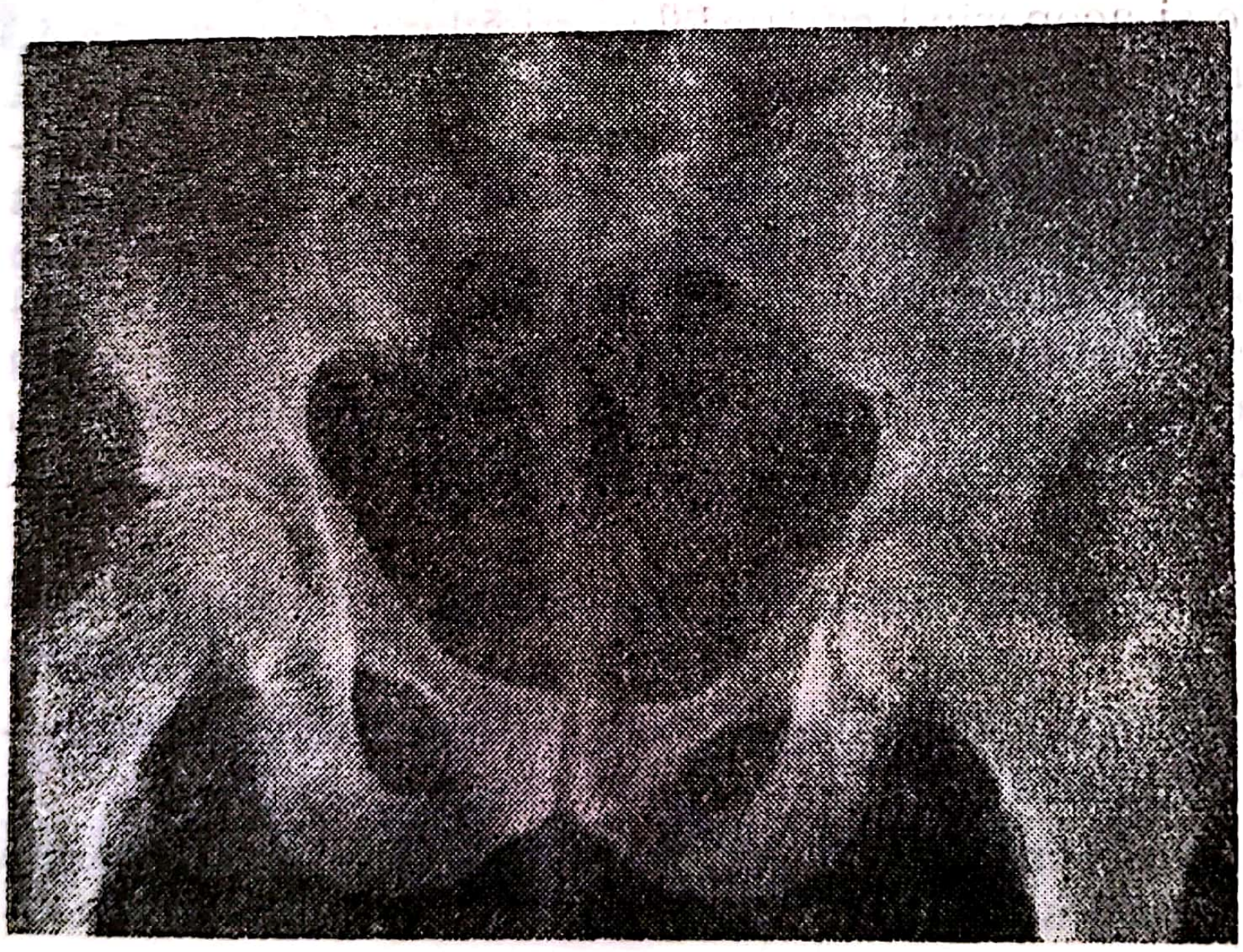

Fig. III.92. — **Artrită a șoldului : pensarea spațiului articular, cu decalcifiere difuză osoasă și contur articular șters.**

Artrita pneumococică apare la copil, simulînd osteomielita ; ea produce leziuni osoase și abcese. Este rară la adult și apare în perioada de convalescență, după pneumonie.

Artrita osteomielitică se întîlnește la sugar și la copilul mic. La adult, artrita de vecinătate a unui focar de osteomielită este mai rară

la nivelul șoldului. De cele mai multe ori, cînd există, o întîlnim sub forma de artrită seroasă reacțională și numai rareori de artrită septică acută.

Diagnostic. În cazul în care artrita se instalează în timpul evoluției unei septicemii sau a unei boli infecțioase cunoscute, diagnosticul este relativ ușor.

Cînd artrita apare cu caracter primitiv, examenul complet al bolnavului, hemocultura, puncția articulară, pot să furnizeze date prețioase în vederea punerii diagnosticului. De asemenea examenul radiologic, în prezența unei decalcifieri difuze cu pensare articulară, poate să constituie un element în sprijinul diagnosticului.

Diagnosticul diferențial se face cu infecțiile de vecinătate și cu psoita supurată, la care nu se întîlnesc modificări radiologice articulare.

Tratament. Artrita acută cu piogeni a șoldului se tratează în același mod ca și artrita celorlalte articulații : antibioterapie masivă după indicațiile antibiogramei, medicație sedativă și roborantă, imobilizarea articulației și vaccinoterapie ; cînd tratamentul conservator este insuficient se asociază și cel chirurgical.

În faza acută a artritei, infecția poate să fie jugulată prin tratament conservator general și local.

Antibioterapia se aplică de îndată ce diagnosticul este precizat și, în acest scop, identificarea germenului prin puncție articulară și determinarea sensibilității la antibiotice sînt necesare. Pînă la obținerea antibiogramei tratamentul se poate începe cu administrarea, pe cale generală, a penicilinei în doze variind între 10 000 000—20 000 000 u/zi la care se poate asocia tetraciclina, cîte 2—3 g pe zi. Datele furnizate de antibiogramă vor îngădui să se folosească și alte antibiotice, la care germenii au o sensibilitate deosebită. Pentru a evita apariția rezistenței microbiene, concomitent cu penicilina este de dorit să se asocieze penicilinele semisintetice (Meticilina).

În afara căii generale de administrare a antibioticului (intravenoasă, intramusculară, orală), este necesară și administrarea locală, intraarticulară, pentru a se asigura o concentrație maximă a antibioticului în focarul infectat. În cazurile grave, administrarea locală se face la 12 ore sau chiar la 6 ore, injectînd cîte 2 000 000 u. penicilină dizolvată în ser fiziologic.

Durata tratamentului este în funcție de evoluția clinică generală și locală a bolii și a probelor de laborator (V.S.H., leucograma, însămînțările pe medii de cultură etc.).

Imobilizarea este un element esențial în tratamentul oricărei inflamații, întrucît combate infecția și suprimă durerea. Imobilizarea șoldului se poate realiza prin aparat gipsat pelvipedios cu fereastră în dreptul articulației șoldului pentru practicarea puncțiilor, dar imobilizarea prin tracțiune continuă este preferabilă deoarece, pe lîngă imobilizarea articulației, combate spasmul muscular și permite supravegherea clinică a articulației, iar puncția se face mai ușor. Tracțiunea îndepărtează suprafețele articulare, evitînd presiunea pe zona de sprijin a cartilajului articular.

Imobilizarea, obligatorie și necesară în perioada acută a artritei, devine ulterior dăunătoare, deoarece favorizează redoarea. De aceea ea nu va depăși 10—14 zile decît în cazurile de artrite cu evoluție gravă.

Vaccinoterapia nespecifică sau specifică (autovaccin) este utilă pentru stimularea mijloacelor de apărare și, în asociere cu medicația robotantă (vitaminoterapie, calciterapie, hormonoterapie anabolizantă proteică etc.) ridică indicele de reactivitate a organismului.

Tratamentul chirurgical se impune în caz de artrită acută la care tratamentul general și local cu antibiotice nu reușește în cîteva zile să reducă semnificativ fenomenele inflamatorii locale, iar puroiul articular nu se modifică din cauza închistării sau din cauza densității microbiene. Deschiderea chirurgicală a focarului septic articular și drenarea lui se dovedește, după afirmația lui Balș, cel mai bun antibiotic. În artritele cu stafilococ, care este mai rezistent la antibiotice decît ceilalți germeni piogeni, cu un exsudat net purulent, tratamentul chirurgical este indicat mai frecvent și mai precoce decît în alte infecții și nu trebuie temporizat pînă cînd suprafețele articulare prezintă leziuni severe.

Artrotomia șoldului pe cale posterioară (Ober) sau pe cale anterioară, mai rar pe cale internă Ludloff) sau laterală, permite evacuarea puroiului, a membranelor fibrinoase și a elementelor necrozate, deschiderea pungilor închistate și drenajul larg al articulației. După curățirea cavității articulare se lasă un tub subțire de polietilenă pentru instilarea continuă de antibiotic în articulație și un dren pentru drenajul închis al cavității, de tip Redon-Burghele. Articulația se suturează apoi, deoarece o articulație închisă se apără mai bine decît una deschisă. Astăzi se renunță tot mai mult, din aceste motive, la procedeul Willems și este total anacronică atitudinea acelora dintre chirurgi care tratează artrita ca un flegmon, făcînd incizii, contraincizii și împănarea articulației cu multiple tuburi de dren.

Sinovectomia, recomandată de Cauchoix și Duparc în artrita flegmonoasă, este mai puțin folosită în artrita șoldului, ea fiind eficace în special în artrita genunchiului.

În cazul tratamentului chirurgical, la fel ca și în cazul tratamentului conservator, după o imobilizare scurtă de 10—14 zile, în funcție de evoluția generală și locală, se începe tratamentul de recuperare. Acesta trebuie să se facă cu prudență și progresiv, pentru a nu redeștepta infecția articulară abia stinsă.

Rezecția de drenaj (rezecția intrafebrilă Ollier) constituie o operație de necesitate, impusă de starea generală și locală gravă, care amenință însăși existența bolnavului. Din fericire, această intervenție este astăzi tot mai rar folosită, grație precocității și eficacității tratamentului antibiotic.

Totuși, pentru cazurile de artrite persistente ale șoldului după intervenții repetate de drenaj cu alterarea stării generale, cu fenomene inflamatorii locale acute și la care se întîlnesc leziuni osoase asociate, rezecția extremității femurale pînă în țesut sănătos, cu extirparea celorlalte elemente patologice, poate să salveze viața bolnavului. Imobilizarea postoperatorie în aparat gipsat sau fixator extern poate să ducă la instalarea unei anchiloze în poziția funcțională, compatibilă cu o viață normală.

Scanned with OKEN Scanner

III.1.7. TUBERCULOZA COXOFEMURALĂ

Coxalgia, osteoartrita determinată de localizarea bacilului Koch la articulația coxofemurală, ocupă locul al 2-lea în incidența localizărilor osteoarticulare bacilare, după morbul Pott. Ca în toate tuberculozele osteoarticulare frecvența ei este în scădere, iar vîrsta la care apare se deplasează de la copilul mic spre adolescent și adult, grație vaccinărilor sistematice.

Etiopatogenie. Localizarea osoasă la nivelul șoldului (în sprînceana sau în fundul cavității cotiloide, la nivelul colului sau al capului femural) sau la sinovială, se face pe cale hematogenă de la un complex primar gangliopulmonar, în cadrul perioadei secundare (după clasificarea Ranke). Este mult mai rară calea limfatică (Kaufman) sau prin contiguitatea de la un abces rece migrat în teaca psoasului. Localizarea inițială, osoasă sau sinovială, se întinde la întreaga articulație prin proliferarea procesului tuberculos, determinînd leziunile de osteoartrită, urmate de întreg cortegiul de reacții regionale (osteoporoză, atrofie musculară, retracții) și generale (semne de impregnație bacilară).

Anatomie patologică. Procesul inițial de medulohaversită tuberculoasă de tip proliferativ se extinde, determinînd rarefacție osoasă și invadare articulară prin ulcerarea și erodarea cartilajului articular. Leziunile osoase, la început localizate, evoluează spre distrucția capului femural și a cotilului. Apare aspectul de luxație intracotiloidiană (bont de col într-o cavitate cotiloidă mare) sau, cînd distrucțiile sînt și mai importante, de luxație extracotiloidiană. Sinoviala este mult îngroșată, cu franjuri și fungozități, iar articulația este plină de produse de dezintegrare și puroi tuberculos. Abcesul intraarticular străbate capsula și se exteriorizează la nivelul coapsei sau în micul bazin, prin migrare prin marea scobitură sciatică sau perforînd fundul cotilului ; alteori se exteriorizează în spațiul popliteu prin fuzare de-a lungul vaselor femurale.

Spontan, după o evoluție de 3—4 ani, procesul se stinge dacă nu au apărut localizări meningeale sau pulmonare (granulie) fatale pentru bolnav. Focarele cazeoase se închistează, cu zone de osteoscleroză, iar articulația este distrusă prin anchiloza fibroasă sau osoasă care se instalează, de cele mai multe ori în poziție vicioasă. Bazinul este asimetric, hipotrofic de partea lezată, oblic ovalar. Distrugerea cartilajului de creștere determină scurtări mari ale membrului pelvian. Microscopic, leziunea inițială este proliferativă (foliculul tbc.), apoi evoluția se face fie predominant proliferativ, fie exsudativ, cu necroză de cazeificare și de ramolire care duce la formarea puroiului tuberculos.

Simptomatologie. Debutul, la copil, este marcat de apariția durerii la nivelul șoldului, alteori la genunchi, după efort, calmîndu-se prin repaus. Concomitent, se evidențiază șchiopătarea, determinată de durere (scurtarea timpului de sprijin pe membrul bolnav — semnul geambașului — Marjolin). Semnele de impregnație bacilară (astenie, transpirație, inapetență, subfebrilitate) sînt prezente. Examenul obiectiv descoperă hipotonia fesieră, împăstarea regiunii (semnul plicei — Alexandrov) și contractura musculară care limitează mișcările, în primul rînd extensia, abducția și rotația. Radiografia va evidenția osteoporoza regională, dez-

voltarea mai mare a nucleului capului femural de partea lezată, pensarea discretă articulară și bombarea capsulei (pe radiografia de părți moi).

În perioada de evoluție, semnele generale și locale se accentuează, apar pozițiile vicioase, în prima fază, cea de maximă capacitate articulară — flexie, abducție, rotație externă — apoi se fixează prin retracția musculară poziția de flexie, adducție și rotație internă. Pe fața anterioară și externă a coapsei se exteriorizează abcesul rece ; alteori poate să migreze în bazin sau în spațiul popliteu. Abcesele pot să fistulizeze, deschizînd calea infecției cu piogeni. Distrucțiile mari ale suprafețelor articulare determină luxațiile intra- și extracotiloidiene cu accentuarea șchiopătării, cu semnul Trendelenburg prezent. Radiografic, spațiul articular dispare, conturуrile articulare sînt șterse, leziunile distructive interesează cotilul și polul superior al capului femural, pînă la distrucția lui completă cu persistența unui bont cefalic sau cervical într-o cavitate cotiloidă lărgită (luxația intracotiloidiană) (fig. III.93).

La adult, perioada de debut are o simptomatologie mult mai frustă, durerea și șchiopătarea apar intermitent, trecerea spre perioada de evoluție se face mai lent, uneori apariția abcesului determinînd bolnavul să consulte medicul.

Probele de laborator nespecifice pun în evidență V.S.H. crescută moderat, o creștere a gamaglobulinelor, anemie, discretă leucocitoză cu neutrofilie. Dintre probele specifice, I.D.R., care semnalează prezența sensibilității alergice, nu are valoare diagnostică decît cînd este intens pozitivă, flictenulară (mai ales cînd virajul tuberculinic a precedat doar cu cîteva luni apariția semnelor de suferință a șoldului) sau cînd este

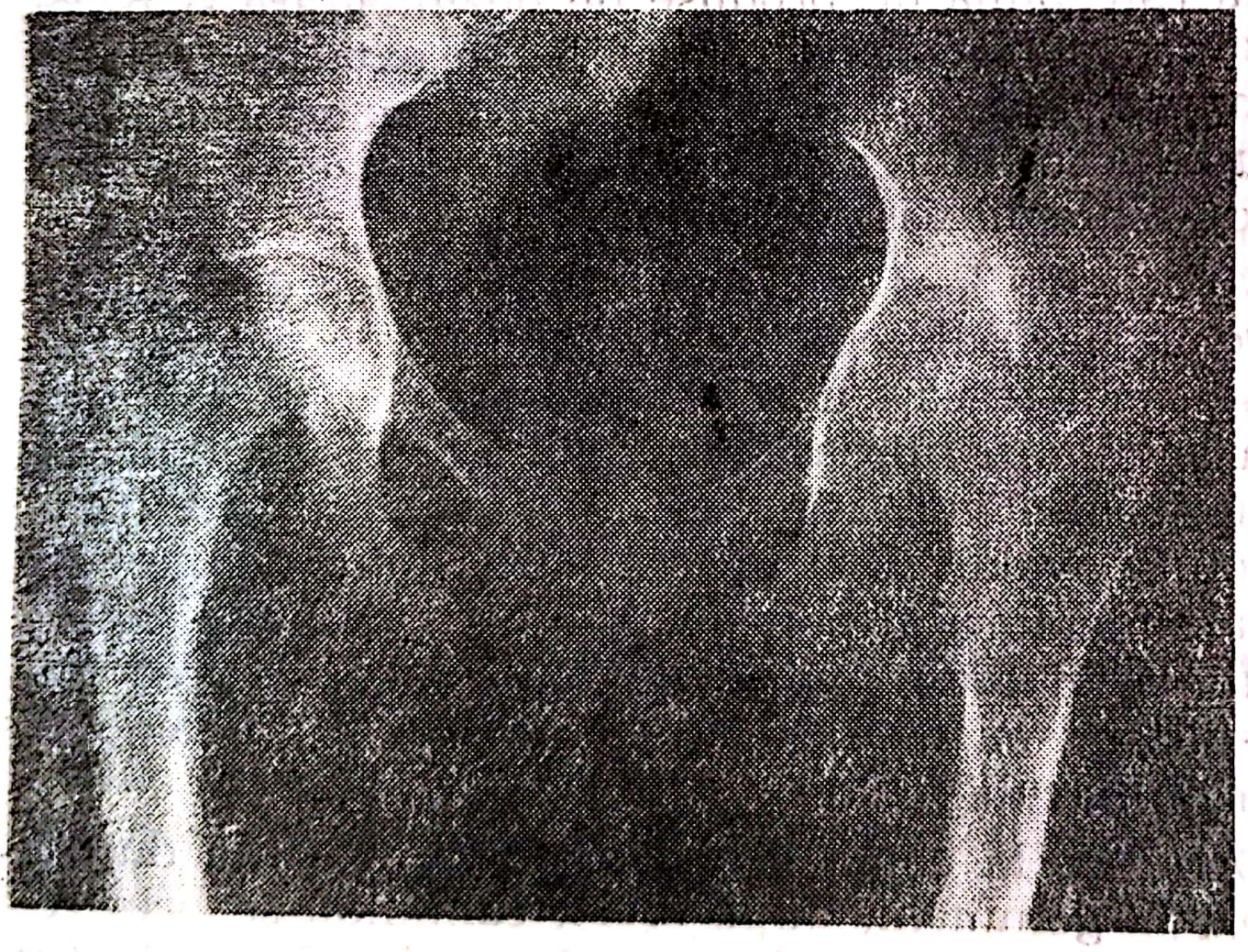

Fig. III.93. — **Osteoartrită tuberculoasă a șoldului : distrucții osoase la nivelul cotilului și al capului femural cu osteoporoză regională accentuată.**

negativ (pentru a infirma procesul bacilar). Pozitivitatea unei reacții focale Koch, evidențiată prin exacerbarea fenomenelor inflamatorii locale și generale după injectarea de tuberculină subcutan, are o mai mare valoare diagnostică.

Diagnosticul pozitiv se pune pe baza evoluției clinice și radiografice, la un bolnav cu antecedente bacilare (mai ales pleurezie), cu modificări

Scanned with OKEN Scanner

biologice moderate de tip inflamator, cu I.D.R. și reacție focală intens pozitivă. Biopsia din sinoviala șoldului este mult mai rar utilizată în scop diagnostic. Examenul bacteriologic din puroiul abcesului recoltat prin puncție poate să evidențieze prezența bacililor Koch confirmînd diagnosticul.

Diagnosticul diferențial la copil, se face cu *luxația congenitală a șoldului*, dar în acest caz șchiopătarea nu se însoțește de manifestări inflamatorii, iar examenul radiologic este caracteristic. De asemenea *osteocondroza Legg-Perthes-Calvé* nu prezintă semne de impregnare bacilară, iar la radiografie capul femural apare fragmentat, condensat. *Artritele acute ale șoldului* se diferențiază pe baza simptomatologiei generale și locale mai zgomotoase și a evoluției radiologice care arată leziuni distructive asociate cu leziuni de condensare osoasă.

La adult osteoartrita tuberculoasă a șoldului trebuie diferențiată de artritele inflamatorii cronice ale *spondilartritei anchilopoietice* și ale *poliartritei reumatoide*. Spondilatrita evoluează în contextul clinic al sacroileitei bilaterale și a suferinței vertebrale, cea de a doua își trădează originea prin modificările biologice (reacție latex, reacție Waaler-Rose), pozitivitatea evidentă a probelor biologice specifice inflamației (V.S.H., fibrinogen, proteina C reactivă etc.) și evoluția spre caracter poliarticular. *Coxartroza* se va diferenția pe baza modificărilor caracteristice radiologice. *Artritele infecțioase*, cu importante fenomene inflamatorii clinice și modificări radiologice care asociază leziunile distructive cu cele condensante, cît și *artropatia tabetică* cu leziuni articulare nedureroase, cu modificarea radiologică caracteristică și prezența semnelor neurologice vor fi și ele diferențiate.

Evoluție. Netratată, coxalgia evoluează spre vindecare cu anchiloză în poziție vicioasă, cu luxații intra- sau extracotiloidiene și cu scurtări importante ale membrului pelvian. De multe ori, fistulizarea abceselor, diseminările meningeale sau pulmonare erau fatale pentru bolnav. Sub tratament cu tuberculostatice stabilizarea leziunilor survine rapid, ducînd la o vindecare cu sechele minime.

Tratament. În tratamentul coxalgiei se va asocia administrarea tuberculostaticelor (general și intrafocal) cu diferite procedee chirurgicale, în funcție de stadiul evolutiv și de forma anatomoclinică a leziunii.

Tratamentul cu tuberculostatice va urmări să realizeze:

1. Un tratament asociat, dublu sau triplu (de obicei HIN, streptomicină și PAS) în perioada de atac, de 4—5 luni, urmat de un tratament de întreținere, cu unul sau două tuberculostatice.

2. Un tratament de durată, 18—24 luni, pentru a realiza sterilizarea focarului. Dacă, după o cură de 6 luni de chimioterapie se mai găsesc bacili profund alterați sau *resting bacili* în focarul tuberculos, vitalitatea lor reziduală este complet inhibată (Durriez, Debeaumont, Canetti, Bartman).

3. Un tratament continuu pentru a se menține constantă o concentrație bactericidă.

La tratamentul general se asociază infiltrațiile locale intraarticulare și intraosoase, în trohanter și în aripa iliacă, în ritm de 3 pe săptămînă.

Administrarea locală de streptomicină și de H.I.N. realizează concentrații bactericide la nivelul focarului.

Tratamentul igienodietetic, vitaminoterapia, sînt factori adjuvanți și de protecție față de efectul toxic al chimioterapiei (vitamină B6, acid pantotenic).

Tratamentul ortopedic va realiza imobilizarea articulară pe pat tare prin extensia continuă și, mult mai rar, și pentru scurtă durată prin aparate gipsate, cu deosebire în formele hiperalgice.

Tratamentul cu tuberculostatice, general și local, imobilizarea, tratamentul igienodietetic, vitaminic și cura heliomarină, mai ales în perioada de cicatrizare, vor reuși să oprească evoluția leziunilor, să obțină vindecarea cu păstrarea mobilității articulare, în special la copii, în forme artrosinoviale sau de osteoartrită cu leziuni osoase minime. După vindecarea coxalgiei, la copil rămîne de multe ori un cap femural mărit — *coxa magna* (Wilkinson).

Tratamentul chirurgical. În artrosinovitele difuze, Wilkinson propune sinovectomia precoce, după o lună de tratament tuberculostatic, în scopul înlăturării sinovialei cu leziuni endarteritice care împiedică pătrunderea antibioticelor. După sinovectomie se formează o nouă sinovială, bogat vascularizată și cu vase permeabile. Urmată de reluarea precoce a mișcărilor și de continuarea tratamentului de întreținere cu tuberculostatice, sinovectomia asigură vindecarea cu păstrarea mobilității. Indicația sinovectomiei este controversată: susținută de Wilkinson, Judet, ea nu este admisă de Cauchoix, Weber, Berlemont, care susțin că aceste cazuri pot să fie vindecate cu aceleași rezultate doar cu tratament general și intrafocal cu tuberculostatice.

Abordul focarului în osteitele juxtaarticulare și paraarticulare, fără invadarea articulației, cu chiuretajul geodelor, plombajul cu spongie și tratament tuberculostatic intens preoperator (1—3 luni) și postoperator, este urmat de rezultate funcționale bune, cu vindecări cu păstrarea mobilității. Cînd leziunile sînt foarte extinse, distructive, ablația focarului și evacuarea abceselor, trebuie să fie urmată de artrodeză. Intervenția se face după un tratament intens preoperator cu tuberculostatice. Artrodezele extraarticulare sînt părăsite astăzi. Se utilizează artrodeza intraarticulară cu fixare metalică, în poziție funcțională (10—20° flexie, în funcție de profesiunea bolnavului, 0° adducție-abducție sau chiar ușoară adducție și 0° rotație) (fig. III.94).

Operațiile de mobilizare a șoldului au indicații relativ restrînse. Artroplastia este de absolută necesitate în cazurile de coxalgie bilaterală. Nici artroplastia cu interpunere de material biologic *(fascia lata)*, nici cele cu proteză metalică nu au dat satisfacții depline.

Tratamentul sechelelor se adresează corijării pozițiilor vicioase prin osteotomii sub- sau intertrohanteriene cu fixare metalică sau la nivelul blocului de anchiloză (Rădulescu), rezolvării luxațiilor patologice prin artrodeze și repuneri-artrodeze, cît și egalizării marilor inegalități ale membrelor pelviene create de boală.

Astăzi apare o patologie nouă, aceea a artrozelor tardive după coxite tuberculoase vindecate cu păstrarea mobilității articulare. În funcție de

Scanned with OKEN Scanner

importanța leziunii, de însemnătatea durerii și a redorii articulare, acestor suferințe li se aplică metodele terapeutice ale coxartrozelor.

Un tratament complex tuberculostatic și chirurgical dă astăzi posibilitatea obținerii vindecării cu păstrarea mobilității articulare, evitîndu-se astfel apariția sechelelor infirmizante de altădată.

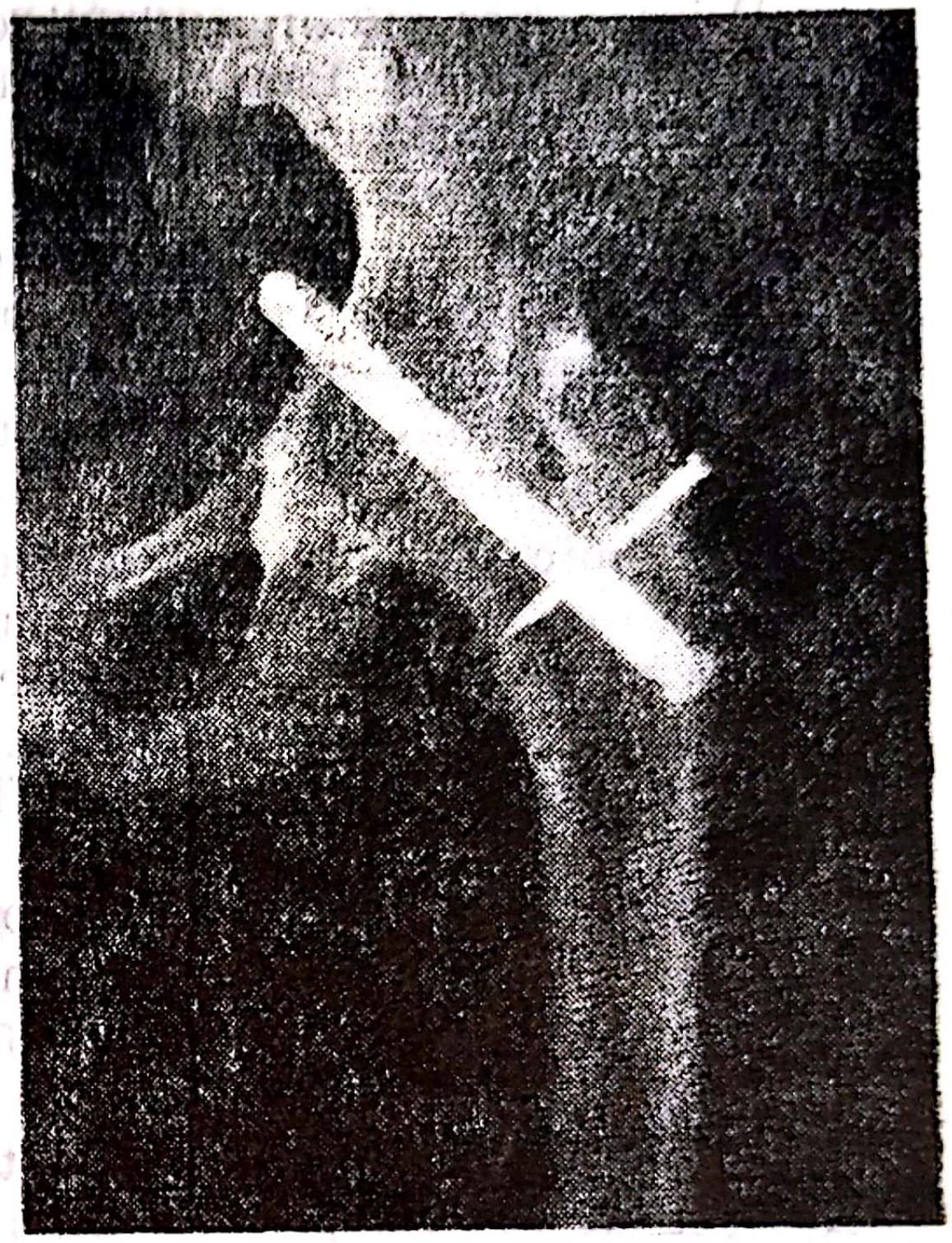

Fig. III.94. — Artrodeză intraarticulară cu fixare metalică și grefă trohanteriană pediculată, în coxalgie.

III.1.8. OSTEOCONDROZA ȘOLDULUI

(Boala Leeg-Perthes-Calvé)

Osteocondroza șoldului, denumită încă și osteocondrita șoldului sau boala Leeg-Perthes-Calvé, este o entitate clinică și radiologică bine cunoscută, care mult timp a fost confundată cu coxalgia, caracterizată prin necroza ischemică a nucleului cefalic al femurului și care evoluează spre clasica *coxa-plana*.

După displaziile șoldului, osteocondroza constituie una din principalele afecțiuni ortopedice ale copilului. Este o afecțiune benignă, întrucît se vindecă întotdeauna, dar această vindecare spontană lasă sechele importante care vor afecta viitorul funcțional al șoldului.

Coxa-plana, sechelă a osteocondrozei șoldului, duce inevitabil la coxartroză secundară.

Etiologie. Afecțiunea se întîlnește mai des la băieți decît la fete, proporția fiind de patru băieți pentru o fată, invers față de cum se găsește în displazia șoldului.

Perioada în care apare osteocondroza se situează între vîrstele de 3—11 ani ; sub și după această vîrstă este excepțională. În interiorul acestei perioade de vîrstă, se întîlnește o primă frecvență masivă între 3—6 ani

și o a doua frecvență crescută sub vîrsta de 10 ani. Aceste zone de frecvență corespund perioadelor normale de creștere, cu o ușoară întîrziere explicată prin faptul că acești copii cu osteocondroză au, în mod obișnuit, o întîrziere în dezvoltarea osoasă.

Boala afectează unul din șolduri, fără preferință pentru dreapta sau stînga, dar în 10% din cazuri pot fi atinse ambele șolduri.

Printre factorii etiologici incriminați în producerea osteocondrozei șoldului, se numără factorii constituționali care ar determina o slăbire congenitală a epifizei (Lehmann), factorii glandulari după Schäffer, cei vasculari și, în sfîrșit, cei traumatici.

Cît privește factorul traumatic, dat fiind faptul că diferitele osteocondroze survin mai frecvent la copiii sportivi, cu o activitate fizică mai intensă, se poate acorda o importanță mai mare acestui factor în producerea osteocondrozei, ceea ce ar putea explica și predominanța bolii la băieți.

Anatomie patologică. Leziunea principală o constituie necroza nucleului cefalic, care în evoluția sa histologică trece prin trei faze: faza de necroză osoasă, faza de regenerare și faza de vindecare.

Faza de necroză osoasă. În prima fază, osul și cartilajul din jur sînt intacte, dar se observă modificări la nivelul osteocitelor și moartea lor. Vasele sînt dilatate și pline cu sînge de stază. Modificări degenerative apar precoce la nivelul măduvei osoase. Țesuturile moi din jur prezintă semnele accidentului vascular: sinoviala și capsula articulară sînt îngroșate prin congestie și edem, iar vasele dilatate sînt înconjurate de infiltrate limfocitare.

Faza de regenerare se caracterizează prin predominarea proceselor de necroză de la nivelul nucleului osos și a țesutului cartilaginos din jur și prin invadarea zonei de necroză osoasă de către mugurii conjunctivo-vasculari. La nivelul nucleului osos epifizar se găsesc travee de țesut osos mort, bine conservate, alternînd cu zone în care traveele de țesut osos mort sînt pe cale de liză.

În spațiile intertrabeculare se află o masă amorfă de globule roșii extravazate, celule grăsoase degenerate și resturi de celule medulare.

Deoarece cartilajul de conjugare își primește vascularizația din aceleași vase ca și nucleul osos, el se găsește de asemenea în suferință; creșterea encondrală este încetinită sau chiar oprită, în timp ce cartilajul articular, nutrit de lichidul sinovial, continuă să crească.

Nucleul osos epifizar fiind irigat de mai multe vase, rar se întîmplă ca întreaga epifiză să fie lipsită de vascularizație. Astfel, deși osul și țesutul cartilaginos din jur mor, totuși, din celulele mezenchimale care au persistat, se formează un țesut de granulație. Acesta, împreună cu noile arteriole dezvoltate de la nivelul periostului metafizar, invadează spongioasa epifizară și, printr-un proces de osteoclazie, resoarbe osul mort, fragmentîndu-l.

Faza de vindecare este marcată prin înlocuirea, în totalitate sau în parte, a zonei osoase necrozate prin țesut osos nou și cartilaj. Dacă vasele epifizare au fost în totalitate obliterate, zona necrozată trebuie să aștepte țesutul de granulație să-l pătrundă dinspre metafiză și, în această perioadă, leziunea pare să aibă un aspect static.

În situația în care înlocuirea țesutului osos necrozat nu a fost totală, se observă persistența unui țesut necrotic izolat de osul viu printr-o bandă de țesut conjunctiv, realizînd aspectul de osteocondroză disecantă. În cazurile rare, cînd suprimarea sprijinului a fost respectată pe toată perioada evoluției bolii, se poate obține o refacere normală a formei epifizei femurale.

Patogenie. Deși etiologia bolii Legg-Perthes-Calvé rămîne necunoscută, în ceea ce privește patogenia acestei boli au fost avansate numeroase ipoteze. Astăzi, pe baza cercetărilor experimentale făcute de Salter și Thompson la purcei, prin inducerea necrozei vasculare, prin studiul anatomopatologic al cîtorva cazuri umane și prin studiul radiologic al numeroaselor cazuri clinice, se cunosc mai bine etapele patogenice ale bolii.

Inițial are loc un episod ischemic, de cauză încă necunoscută, care produce necroza avasculară a capului femural pe o zonă mai mult sau mai puțin întinsă. Ca urmare a ischemiei, osificarea encondrală a cartilajului epifizar și a cartilajului de creștere încetează temporar, în timp ce cartilajul articular, nutrit de către lichidul sinovial, continuă să crească.

În acest stadiu, pe radiografie se constată o lărgire a spațiului articular (creșterea cartilajului articular) și un nucleu de osificare mai mic la șoldul afectat. Aceste prime semne radiologice preced unele schimbări în structura și în densitatea nucleului.

Revascularizarea epifizei femurale, rămasă intactă din punct de vedere structural, dar ischemică, are loc de la periferie, noile capilare progresînd pe vechile canale vasculare. Astfel, reluarea osificării endocondrale se produce de la periferie spre centrul capului femural. O dată cu multiplicarea (creșterea) capilarelor, osteoblastele și osteoclastele invadează suprafața osului cortical subcondral și trabeculele centrale ale osului spongios avascular și depun un strat de os nou, imatur, pe osul necrozat, producînd o îngroșare a travcelor osoase, deci o creștere reală a masei osoase. Acest fapt se traduce prin creșterea densității nucleului epifizar pe radiografiile efectuate în stadiile incipiente ale bolii.

Formarea și depunerea de os nou se produce simultan cu resorbția osului necrozat. În zona subcondrală resorbția osoasă predomină asupra formării osoase din cauză că volumul osului cortical avascular este mai mare și pentru că este o suprafață mai mică pentru depunerea de os nou.

Cînd în procesul de resorbție zona subcondrală devine slabă din punct de vedere biomecanic, se produce un moment critic, favorabil producerii unei fracturi.

Pînă în momentul producerii fracturii subcondrale, procesul este clinic mut, copilul fiind asimptomatic ; este forma potențială a bolii Legg-Perthes-Calvé. Dacă fractura subcondrală are loc, se produce adevărata boală Legg-Perthes-Calvé.

În forma potențială a bolii Legg-Perthes-Calvé, forțele de presiune și de forfecare ce se exercită asupra epifizei femurale revascularizate nu depășesc rezistența zonei subcondrale și ca atare nu se produce fractura subcondrală. Procesul de reosificare continuă neîntrerupt cu reluarea normală a creșterii și a dezvoltării. Nu se produce nici o resorbție epifizară, nici o deformare a capului. Copilul este asimptomatic și păstrează mișcările șoldului în limite normale. Uneori, pe radiografia făcută incidental,

Scanned with OKEN Scanner

se poate observa imaginea unui „cap într-un cap“ *(head-within-a-head)*, care reprezintă conturul liniei de oprire a creșterii care limitează nucleul de osificare, în momentul infarctizării inițiale.

În forma declarată *(true)* a bolii Legg-Perthes-Calvé se produce o fractură subcondrală. Importanța forței care conduce la producerea fracturii este variabilă. De cele mai multe ori fractura rezultă mai curînd dintr-o activitate normală, viguroasă, decît dintr-un traumatism. De aceea, băieții sînt mai expuși bolii.

Fractura subcondrală, dureroasă, marchează debutul clinic al adevăratei boli Legg-Perthes-Calvé, care se însoțește de manifestările clinice și radiografice caracteristice.

Modificările epifizei femurale. Fractura subcondrală începe la partea anterolaterală a epifizei, lîngă cartilajul de creștere, deoarece această zonă suportă cele mai mari forțe în timpul mersului. Traiectul de fractură se extinde superior și posterior pînă în zona în care rezistența țesutului osos subcondral depășește forțele de forfecare ce acționează asupra capului femural. Durerea rezultată din producerea fracturii, face pe copil să fie mai puțin activ, reducînd astfel presiunile pe capul femural.

Țesutul osos spongios revascularizat de sub fractura subcondrală suferă un al doilea episod de ischemie locală, consecutiv prăbușirii trabeculare și obliterării capilarelor care s-au dezvoltat. Acest al doilea episod ischemic are o origine mecanică și poate să intereseze o parte sau toată epifiza, în funcție de întinderea fracturii subcondrale. Stabilitatea structurală a capului femural este prăbușită, dezvoltarea noilor capilare împiedicată prin obliterarea canalelor vasculare, prin prezența fracturilor osului cortical și trabecular și a deșeurilor de măduvă. Ca urmare întreaga zonă este revascularizată încet, cu resorbția țesutului fibroosos printr-un proces de *„creeping-substitution“*. În acest proces reparator, osul necrozat este resorbit încet, de la periferia zonei de infarctizare secundară, și înlocuit printr-un țesut fibros vascularizat, care la rîndu-i este eventual înlocuit cu țesut osos nou, imatur.

În timpul acestui proces de „creeping-substitution“, capul femural poate să fie modelat într-o formă rotundă sau turtită de către forțele care acționează asupra sa. Această modelare durează pînă cînd începe reosificarea subcondrală. Deformarea poate să fie cauzată de rata de creștere variabilă de la nivelul capului femural — zonele care n-au suferit resorbția cresc mai repede decît zonele atinse (implicate). Astfel, combinarea acestor factori de presiune și de creștere asimetrică, conduce la excentrarea și subluxația capului femural și eventual la deformare.

Concomitent cu schimbările de la nivelul capului femural se produc și modificări secundare la nivelul cartilajului de creștere și la metafiză, care duc la tulburări de osificare encondrală și de creștere a femurului proximal.

Modificările cartilajului de creștere. Deoarece vascularizarea cartilajului de creștere are aceleași surse ca și epifiza, cele două episoade ischemice produc modificări și la nivelul cartilajului de creștere. Coloanele de condrocite ale cartilajului sînt deformate și prezintă, de asemenea,

unele deficiențe ale componentelor celulare; ele nu suferă o osificare normală, prezentînd un exces al stratului de cartilaj calcificat. În unele cazuri coloanele de celule cartilaginoase se extind neosificate pînă la originea lor metafizară, realizînd aspectul radiologic de chisturi metafizare.

Modificările metafizare. La nivelul metafizei femurale proximale au fost descrise, în cadrul bolii Legg-Perthes-Calvé patru tipuri de leziuni: prezența leziunilor osteolitice, existența țesutului adipos, tulburarea osificării și extruzia cartilajului de creștere. Cînd leziunile fibrocartilaginoase sînt în contact cu cartilajul de creștere, arhitectura normală a cartilajului este modificată leziunile apărînd pe radiografie cu aspectul de chist. În zonele fără leziuni de osteoliză, osificarea este adesea dezorganizată și coloane sau bare de cartilaj neosificat apar sub forma de șuvițe sau de valuri în metafiză. Nu se întîlnește necroză osoasă în metafiză. În cazurile de deformări grave ale capului femural, cartilajul de creștere este extins dincolo de limitele colului femural.

Modificările cartilajului de creștere și ale metafizei tulbură creșterea longitudinală a extremității proximale a femurului și, în aceste cazuri, se produce o scurtare și o îngroșare a colului femural și o lărgire a capului femural *(coxa-magna)*. Marele trohanter, fiind neafectat, se dezvoltă normal și adesea trece deasupra nivelului capului femural. Ansamblul, gît femural scurt și trohanter mare, înalt, produce o *coxa-vara* funcțională. Astfel, funcționarea abductorilor șoldului (fesierul mijlociu) este stînjenită, mersul devine șchiopătat, iar semnul Trendelenburg este pozitiv. Scurtarea colului femural produce o scurtare a membrului cu 1—2 cm.

Simptomatologie. Debutul bolii este insidios și numai rareori poate să fie brusc, în legătură cu un traumatism. Simptomele obișnuite sînt durerea, variabilă ca intensitate, șchiopătarea și limitarea mișcărilor.

Durerea poate să fie uneori vie, dar mai adesea moderată și ea mai mult jenează mersul decît îl împiedică. Frecvent, durerea începe la nivelul genunchiului și poate să persiste aici săptămîni sau chiar luni, disimulînd adevărata origine a acesteia. Durerea poate să fie localizată pe fața internă a coapsei sau la arcada femurală, urmînd distribuția nervului obturator. Ea este exacerbată prin activitate și calmată prin repaus.

Mișcarea este adesea limitată, în special rotația internă precum și flexia și abducția coapsei.

Șchiopătarea este discretă, totdeauna prezentă, la orice vîrstă, fiind influențată de oboseală și durere. Dacă persistă, este datorită mai ales factorilor mecanici decît durerii. Semnul Trendelenburg este pozitiv. La acești copii se observă o atrofie ușoară a musculaturii coapsei, de 2—3 cm și, eventual, o discretă scurtare a membrului bolnav, prin tulburarea creșterii cartilaginoase.

Examenul radiologic este capital și imaginile sînt în concordanță cu etapele anatomice ale leziunilor. Rolul radiografiei în stabilirea diagnosticului, a prognosticului și a stadiului evolutiv este atît de important încît Mouchet scria: „în Perthes, clinica nu este nimic, radiologia este totul".

a) La nivelul capului femural :

— o zonă lineară de transparență, asemănătoare cu o zgârietură de unghie, paralelă cu suprafața subcondrală a epifizei femurale, rareori observată, dar aproape patognomonică ;

— turtirea, mai mult sau mai puțin netă, a polului superior extern al capului ;

— densificarea nucleului epifizar în raport cu acela din partea sănătoasă. Această densificare nu reprezintă o creștere reală a conținutului mineral, ci mai degrabă reflectă demineralizarea structurilor osoase din jur, ca urmare a hiperemiei.

b) La nivelul colului femural :

— lărgirea regiunii metafizare, care poate să fie precoce, dar care se observă totdeauna în cursul evoluției.

c) La nivelul acetabulului :

— lărgirea interliniei articulare, foarte netă în regiunea inferointernă și care se măsoară prin distanța care separă conturul capului femural de U-radiologic.

În faza a doua a bolii radiografia arată opacitatea, fragmentarea și turtirea nucleului epifizar. Aceste aspecte reflectă invadarea nucleului osos necrotic de către țesutul de granulație și efectele presiunii pe această structură osoasă fragilizată.

Creșterea în opacitate a nucleului epifizar, în acest stadiu, este reală și reflectă prăbușirea nucleului osos și apoziționarea fragmentelor trabeculare (fig. III.95).

În faza a treia, de vindecare, se constată prezența țesutului osos de neoformație, conturul exterior al nucleului epifizar devine din nou regulat

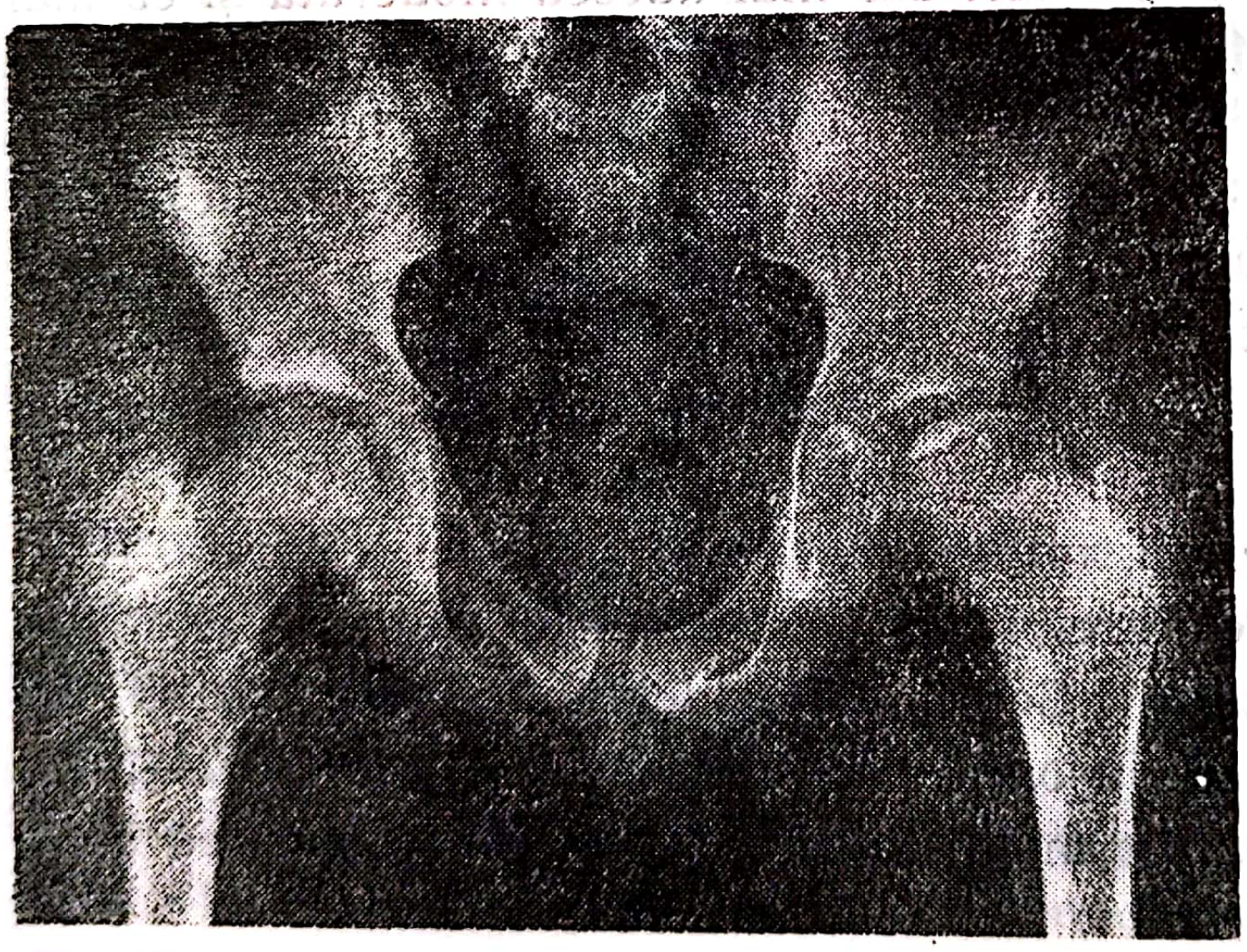

Fig. III.95. — Condensarea fragmentelor și turtirea nucleului cefalic în boala Legg-Perthes-Calvé.

și intact. Modificările de la nivelul metafizei fac colul larg și scurt. Acetabulul se adaptează și el la capul femural lat și turtit, devenind larg și plat (fig. III.96).

Tomografia computerizată, metodă modernă de explorare, permite vizionarea într-a treia dimensiune (orizontală) a șoldului, ceea ce îngă-

duie aprecierea volumului nucleului cefalic și raportul acestuia cu cotilul, situația anterioară sau posterioară a leziunii, aspectul interliniei articulare. Totuși, dată fiind structura cartilaginoasă a șoldului la vîrsta osteocondrozei, structurile fibrocartilaginoase nu sînt vizibile la tomografia computerizată ; trebuie cuplat acest examen cu artrografia.

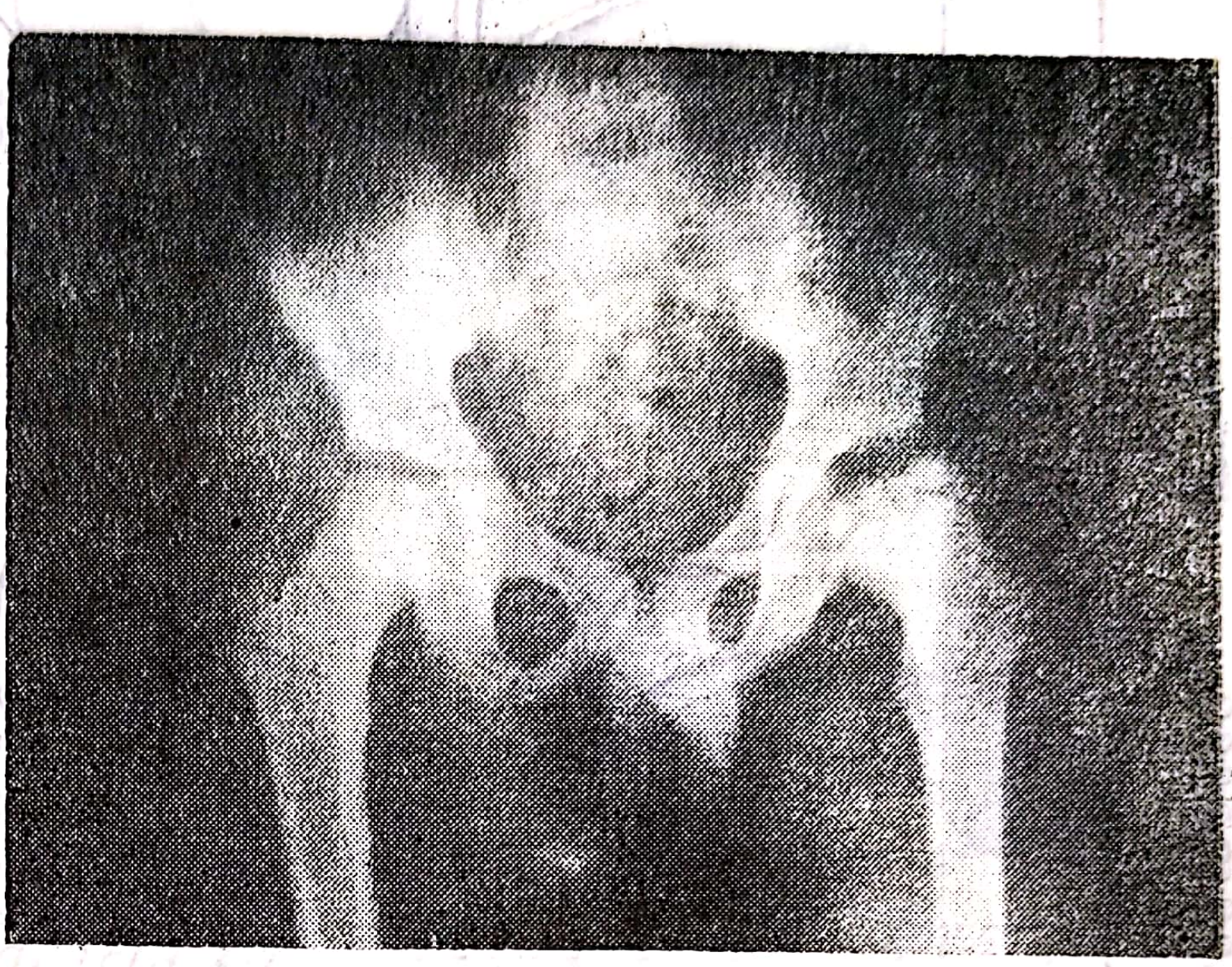

Fig. III.96. — În stadiul de vindecare radiografia arată refacerea capului femural, adevărată lărgire a spațiului articular și decentrajul nucleului osos.

Artrografia are o valoare superioară tomografiei computerizate. Ea arată adevărata lărgire a spațiului articular și, mai ales, decentrajul nucleului osos. Acest aspect este foarte important, pentru că adesea indicațiile terapeutice se pun pe aspectul radiografic simplu. Se vorbește de excentrare, de decentrare a femurului în raport cu bazinul, dar se apreciază această deplasare pe poziția nucleului osos. Din cauza tulburărilor de creștere existente în mulajul cartilaginos al capului, nucleul osos nu reprezintă întotdeauna mijlocul mulajului cartilaginos, constituind astfel o cauză de eroare. De aceea, artrografia este indispensabilă pentru a pune o indicație terapeutică corectă.

În faza de vindecare, artrografia permite să se aprecieze forma capului femural și, mai ales, congruența dintre cap și cotil, precum și starea cartilajului articular.

Clasificare. În 1971, Catterall a propus un sistem de clasificare a bolii Legg-Perthes-Calvé în 4 grupe, bazate pe aspectul radiografic al capului femural în momentul resorbției epifizare maxime.

Criteriile radiografice specifice pentru fiecare din grupele din clasificația lui Catterall pot să fie ușor determinate pe radiografiile de față și din poziția laterală Lauenstein (fig. III.97).

Grupa 1. În această grupă, numai partea anterioară a epifizei femurale este afectată. Fractura subcondrală nu este vizibilă pe radiografia de față, întrucît nu se întinde peste partea superioară a epifizei, dar epifiza apare mai mică de partea bolnavă. Fractura subcondrală este vizibilă pe radiografia în proiecție anteroposterioară dacă coapsa este flectată la 30°. Pe radiografia laterală, fractura subcondurală este vizibilă și este situată la partea anterioară a epifizei. În momentul resorbției maxime, numai

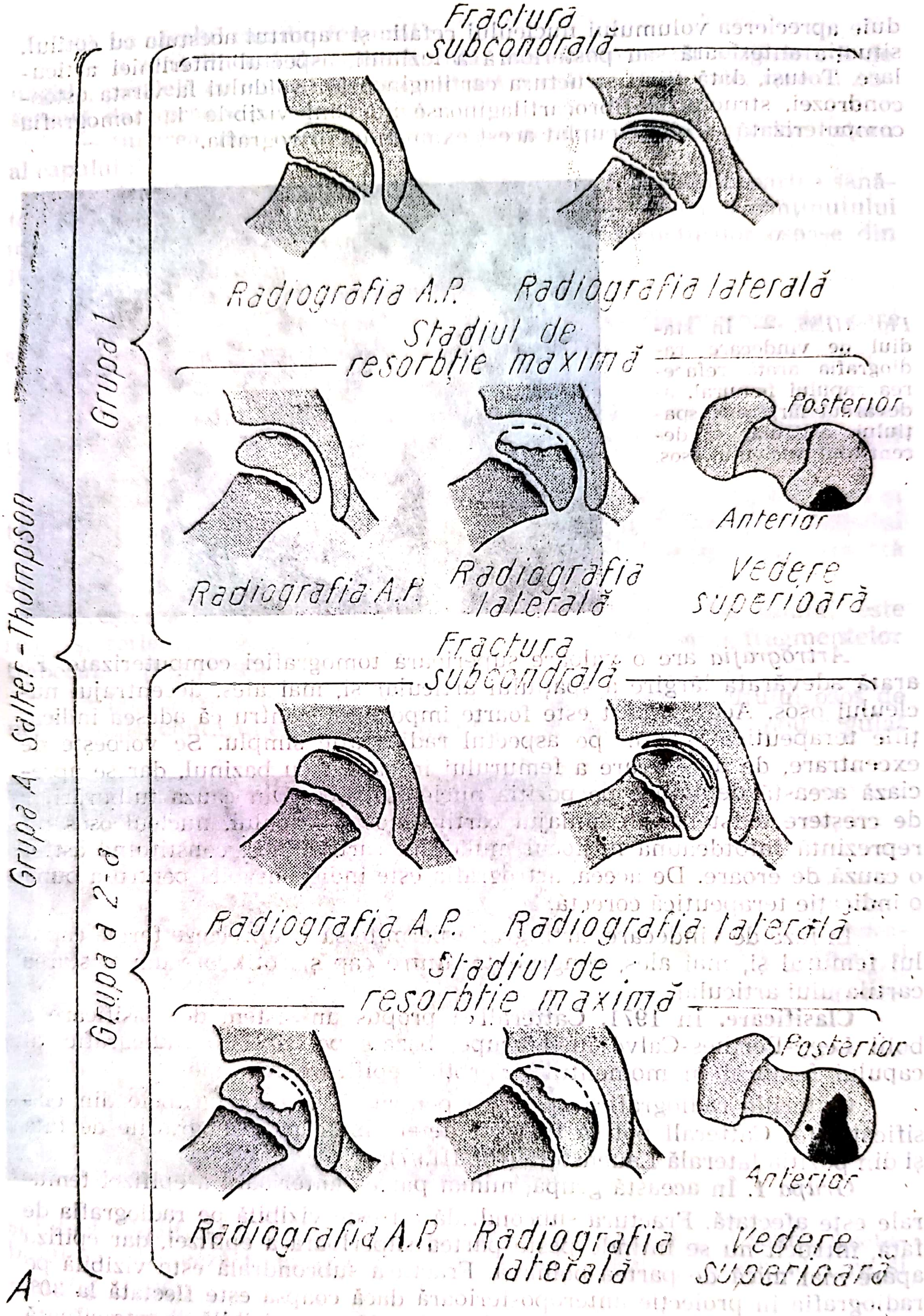

Fig. III.97. — Clasificarea Catterall și Salter-Thompson.

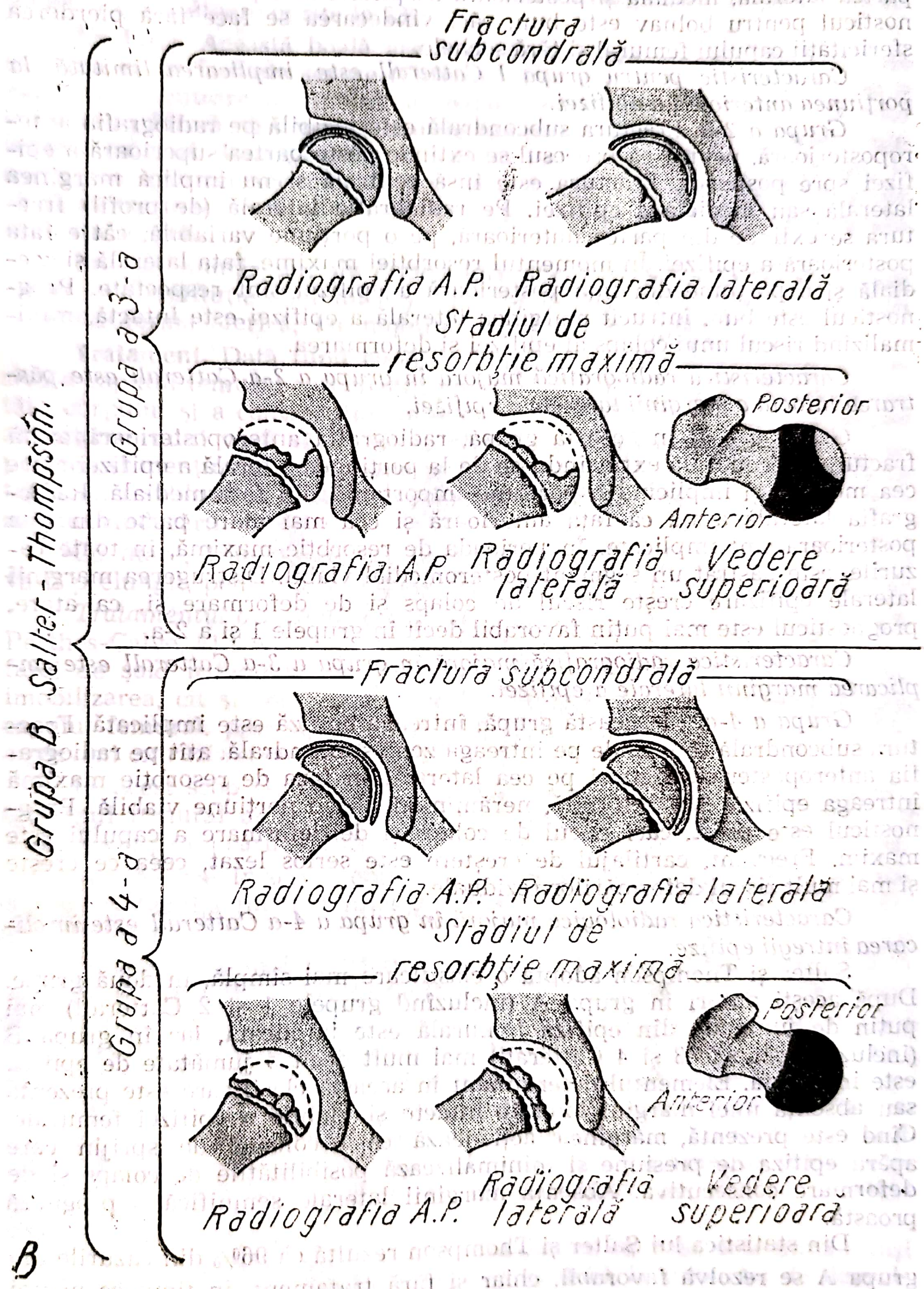
Grupa B Salter - Thompson.
Grupa a 3-a
Fractura subcondrală
Radiografia A.P.
Radiografia laterală
Stadiul de resorbție maximă
Posterior
Anterior
Radiografia A.P.
Radiografia laterală
Vedere superioară
Grupa a 4-a
Fractura subcondrală
Radiografia A.P.
Radiografia laterală
Stadiul de resorbție maximă
Posterior
Anterior
Radiografia laterală
Vedere superioară
Radiografia A.P.
B

porţiunea situată dedesubtul fracturii subcondrale este resorbită. Astfel, partea laterală, medială şi posterioară a epifizei este păstrată, încît prognosticul pentru bolnav este bun, căci vindecarea se face fără pierderea sfericităţii capului femural şi fără sechele.

Caracteristic pentru grupa I Catterall este implicarea limitată la porţiunea anterioară a epifizei.

Grupa a 2-a. Fractura subcondrală este vizibilă pe radiografia anteroposterioară, pentru că procesul se extinde peste partea superioară a epifizei spre posterior. Fractura este însă centrală şi nu implică marginea laterală sau medială a epifizei. Pe radiografia laterală (de profil) fractura se extinde din partea anterioară, pe o porţiune variabilă, către faţa posterioară a epifizei. În momentul resorbţiei maxime, faţa laterală şi medială şi o porţiune din faţa posterioară a epifizei sînt respectate. Prognosticul este bun, întrucît marginea laterală a epifizei este intactă, minimalizînd riscul unui colaps al epifizei şi deformarea.

Caracteristica radiografică majoră în grupa a 2-a Catterall este păstrarea intactă a marginii laterale a epifizei.

Grupa a 3-a. În această grupă, radiografia anteroposterioară arată fractura subcondrală extinzîndu-se de la porţiunea laterală a epifizei către cea medială şi implicînd o porţiune importantă din faţa medială. Radiografia laterală arată că faţa anterioară şi cea mai mare parte din faţa posterioară sînt implicate. În perioada de resorbţie maximă, în toate cazurile, este păstrat un segment posteromedial viabil. Distrugerea marginii laterale epifizare creşte riscul de colaps şi de deformare şi, ca atare, prognosticul este mai puţin favorabil decît în grupele 1 şi a 2-a.

Caracteristica radiografică majoră în grupa a 3-a Catterall este implicarea marginii laterale a epifizei.

Grupa a 4-a. În această grupă, întreaga epifiză este implicată. Fractura subcondrală se întinde pe întreaga zonă subcondrală, atît pe radiografia anteroposterioară cît şi pe cea laterală. În faza de resorbţie maximă întreaga epifiză este resorbită, nerămînînd nici o porţiune viabilă. Prognosticul este prost, căci riscul de colaps şi de deformare a capului este maxim. Frecvent, cartilajul de creştere este serios lezat, ceea ce creşte şi mai mult riscul deformărilor reziduale.

Caracteristica radiologică majoră în grupa a 4-a Catterall este implicarea întregii epifize.

Salter şi Thompson adoptă o clasificare mai simplă, în două grupe. După aceşti autori în grupa A (incluzînd grupele 1 şi 2 Catterall) mai puţin de jumătate din epifiza femurală este implicată, iar în grupa B (incluzînd grupele 3 şi 4 Catterall) mai mult decît o jumătate de epifiză este implicată. Elementul determinant în această clasificare este prezenţa sau absenţa unei margini laterale intacte şi viabile a epifizei femurale. Cînd este prezentă, marginea acţionează ca o coloană de sprijin care apără epifiza de presiune şi minimalizează posibilităţile de colaps şi de deformare consecutivă. Absenţa marginii laterale semnifică o prognoză proastă.

Din statistica lui Salter şi Thompson rezultă că 96% din cazurile din grupa A se rezolvă favorabil, chiar şi fără tratament, în timp ce numai 53% din cazurile netratate din grupa B comportă un rezultat bun. Cînd

copiii din grupa B sînt tratați prin metode care realizează o mai bună acoperire a capului femural (ortopedice sau chirurgicale), proporția rezultatelor satisfăcătoare crește la 73%.

Evoluție. Această boală are o evoluție lungă, de 3—4 ani, și lasă în urma ei, în formele severe (Catterall 3 și 4) la care tratamentul nu a asigurat o centrare a capului, aproape întotdeauna o turtire a capului femural în formă de ciupercă sau de tampon de vagon, cu o ușoară subluxație externă. Incongruența articulară care rezultă duce, în timp, la instalarea artrozei secundare, care este foarte frecventă și care poate să debuteze precoce, la vîrsta adolescenței, dar de obicei ceva mai tîrziu, la vîrsta adultă.

Într-un număr mic de cazuri (grupele 1 și 2 Catterall) se ajunge totuși la o restituție anatomică și funcțională completă, capul femural își recapătă forma sferică, iar mobilitatea revine la normal.

Tratament. Dată fiind evoluția lungă și către o deformație progresivă a capului femural sub efectul presiunilor rezultate din acțiunea greutății corpului și a contracțiilor musculare, se înțelege că scopul principal al tratamentului va fi să se obțină eliminarea iritabilității șoldului, recuperarea și menținerea unei bune mobilități articulare, prevenirea excentrării și a subluxării șoldului, obținerea unui cap femural sferic în momentul vindecării.

Ca atare, tratamentul va trebui să fie cît mai precoce aplicat și va fi prelungit, pentru a se obține în final un șold cît mai normal posibil.

Tratamentul ortopedic, constituie tratamentul de bază în boala Legg-Perthes-Calvé. El trebuie să asigure punerea în repaus a șoldului în timpul fazei de șold iritabil ca urmare a fracturii subcondrale, urmărind atît imobilizarea, cît și suprimarea solicitărilor mecanice de presiune asupra capului femural, precum și o centrare corectă a capului în cotil pentru a preveni extruzia și colapsul capului.

În acest scop s-a recurs la imobilizarea simplă la pat, scutind astfel capul femural de greutatea corpului din timpul stațiunii în picioare și mers sau pe un cărut mobil (Goff) care permite copilului semiautonomie.

Metoda are inconvenientul că odată perioada dureroasă trecută, copilul și familia nu mai înțeleg necesitatea continuării repausului și-l abandonează.

Altă metodă, mai restrictivă, este imobilizarea ambelor membre în aparatul gipsat pelvipedios Petrie (fig. III.98 a). Metoda are inconvenientul de a realiza contactul cap-cotil mereu în aceeași zonă și de a dăuna nutriției cartilajului articular, prin suprimarea oricărei mișcări articulare; produce și redoarea articulațiilor genunchilor și a gleznelor.

Mai utile se dovedesc aparatele ortopedice cu sprijinul ischiatic, cu sau fără tracțiune continuă, care permit mersul (fig. III.98 b), de tipul aparatului Tachdjian, sau bandajele de suspensie a gleznei de partea bolnavă, copilul mergînd în cîrje și sprijinindu-se pe piciorul sănătos (fig. III.98 c).

Aceste aparate amovibile, permițînd mersul cu cîrje, determină totuși un surmenaj de parte opusă, care poate să ducă la tulburări de dezvoltare a scheletului și la hipertrofie musculară.

Scanned with OKEN Scanner



Fig. III.98. — Aparate ortopedice în boala Legg-Perthes-Calvé : *a)* copil cu aparat gipsat Petrie ; *b)* aparatul ortopedic Tachdjian ; *c)* cîrje cu chingă de suspensie a piciorului bolnav.

Tracțiunea continuă permanentă, efectuată pe membrul bolnav cu benzi adezive, în poziție de decubit, cu membrul în abducție și rotație internă moderată, constituie metoda cea mai indicată și este cea mai eficace. Tracțiunea continuă trebuie să fie menținută toată perioada de distrucție, aproximativ 10—12 luni și, în acest scop, este bine ca acești bolnavi să fie internați în unități speciale, în care se poate asigura și școlarizarea.

După această perioadă de tracțiune continuă, supravegheată prin radiografii repetate timp de încă 6 luni, copilului i se face o pregătire a musculaturii prin masaj, gimnastică medicală, contracții izometrice, mișcări contrariate, în vederea reluării mersului, asociat inițial cu un aparat de descărcare. Durata totală a tratamentului ortopedic astfel condus este de aproximativ 18 luni, dintre care 12 luni tracțiunea continuă.

Tratamentul chirurgical nu ar intra în discuție dacă rezultatele tratamentului ortopedic ar fi în mod constant satisfăcătoare. De aceea el își propune ca, prin acoperirea integrală a capului femural, să prevină excentrarea acestuia sau s-o corecteze, să obțină vindecări calitativ superioare și să scurteze evoluția. În acest scop se folosesc tehnici chirurgicale multiple care pot să fie grupate în :

— osteotomii femurale ;
— osteotomii ale bazinului ;
— diferite metode, altele decît osteotomiile.

Osteotomiile femurale de recentrare a capului în cotil prin varizare și derotare, sînt folosite de un număr mare de ortopediști (fig. III.99). Se admite azi că sprijinul pe membrul bolnav se poate permite după sfîrșitul fazei de fragmentare sau la începutul fazei de reconstrucție, cu con-

Fig. III.99. — Osteotomie intertrohanteriană de recentrare în boala Legg-Perthes-Calvé, în stadiul de fragmentare a nucleului cefalic.

diția ca epifiza femurală să fie centrată în cavitatea cotiloidă. Osteotomia de recentrare ar permite astfel să se reducă durata de imobilizare. Pe de altă parte, osteotomia intertrohanteriană de recentrare, printr-un efect biologic de revascularizare, pus în evidență de Lemoine (1957), se pare, după afirmațiile lui Rigault și Pouliquen (1970), că este capabilă să accelereze viteza de vindecare a osteocondrozei.

Scanned with OKEN Scanner

Osteotomia intertrohanteriană de recentrare apare astfel a fi indicată în cazurile de osteocondroză cu cap excentric în faza de fragmentare.

Osteotomia bazinului după procedeul Salter este mai puțin folosită, deși autorul ei o recomandă ca o intervenție preventivă, făcută în stadiul precoce și destinată să prevină deformarea prin menținerea mai bună a capului în cavitatea cotiloidă.

Dezavantajul osteotomiei bazinului îl constituie faptul că aceasta este mai dificilă din punct de vedere tehnic decît osteotomiile femurale.

In cadrul tratamentului chirurgical al osteocondrozei șoldului au fost folosite și alte metode : grefele, operațiile de detentă musculară.

Forajul cervicoepifizar al lui Ferguson și Howorth în scopul activării vascularizației epifizei, nu realizează obiectivul pe care și-l propune ; el nu exercită nici o influență asupra evoluției bolii.

Același lucru se poate afirma și despre utilizarea grefelor transcervicoepifizare, care prezintă în plus și riscul unei epifiziodeze precoce.

In sfîrșit, operația de detentă musculară de tip Voss, utilizată de Trifaud, Judet, Renard și alții, nu a dus la scurtarea timpului de reparație epifizară, fiind și ea abandonată.

Chirurgia sechelelor bolii Legg-Perthes-Calvé poate să recurgă la excizia parțială a capului femural (cheilectomie) în cazul cînd marginea anterolaterală excentrată a capului femural deformat nu poate să fie introdusă în cavitatea cotiloidă.

De asemenea, cînd capul femural vindecat dar deformat blochează abducția, o alternativă la cheilectomie este osteotomia intertrohanteriană de valgizare. Pe lîngă restabilirea unei mai bune congruențe cap-cotil, această osteotomie crește biomecanica șoldului prin mutarea distală și lateralizarea marelui trohanter, sporind forța de abducție și gradul de mișcare în abducție a membrului pelvian.

III.1.9. NECROZA IDIOPATICĂ A CAPULUI FEMURAL (boala Chandler)

Necroza idiopatică a capului femural la adult constituie o leziune de care specialiștii au început să se intereseze abia în ultimii 10 ani, deși încă din 1932 Moulonguet publicase la Societatea Națională de Chirurgie primele două cazuri, sub denumirea de osteocondrită disecantă a șoldului.

În ultimii ani afecțiunea a început să fie mai bine cunoscută, fără să fie însă total evitată confuzia care se face încă, între necroza idiopatică a capului femural și coxartroză.

Etiologie. Osteocondroza aseptică a capului femural se întîlnește, de predilecție, între 40—60 de ani și interesează în special bărbații, frecvența fiind de patru bărbați pentru o femeie. Ea este adesea bilaterală de la început sau devine secundar, într-o proporție de aproximativ 30% din cazuri.

Anatomie patologică. Corelînd aspectele anatomopatologice din necroza idiopatică a capului femural cu acelea furnizate de radiologie, prin-

cipalul mijloc paraclinic de investigaţie, *leziunea principală de debut* o constituie o zonă de necroză osoasă bine delimitată care, microscopic se caracterizează prin travee osoase de aspect normal, dar ale căror osteocite au dispărut, lăsînd osteoplastele goale. Păstrarea acestei arhitecturi trabeculare normale sugerează o necroză brutală, fără reacţie, aşa cum se întîmplă după o obliterare vasculară bruscă şi completă, măduva osoasă, celulele şi vasele fiind dispărute, iar structura lor înlocuită cu plaje amorfe eozinofile. Perinecrotic are loc un proces de stază, structurile vasculare fiind angorjate de hematii. Microradiografia arată traveele osoase normale, fără modificări de mineralizare, dar cu osteocite moarte.

Sediul zonei necrozate se găseşte imediat sub cartilajul articular, pe suprafaţa anterosuperioară a capului femural. Cartilajul articular care acoperă zona osului necrozat este de grosime normală, alteori îngroşat prin proliferarea condrocitelor, dar fără alterări degenerative.

În acest prim stadiu, cînd osul mort nu este încă modificat de reacţiile vasculare provenite din osul viu din jur, radiografia este riguros asemănătoare cu aceea a osului viu. Dacă bolnavul este văzut în primele săptămîni după instalarea necrozei — ceea ce se întîlneşte în formele cu debut dureros brusc —, radiografia nu poate să arate nici o modificare. Acest stadiu preradiologic se poate prelungi 2—3 luni, timp în care durerea şi limitarea mişcărilor rămîn inexplicabile.

Într-o astfel de situaţie, cînd şoldul este dureros şi cu mişcări limitate, o radiografie normală nu trebuie să permită afirmarea că şoldul este indemn ; trebuie repetată radiografia după o lună şi, dacă este tot normală, se va repeta după alte două luni.

Stadiul al doilea, de condensare. Zona osului necrozat se comportă ca un corp străin pe care organismul tinde să-l îndepărteze şi să-l înlocuiască cu os viu, nou format. Din zona osului viu subiacent osului necrozat, muguri conjunctivovasculari invadează osul necrozat, aducînd osteoblastele care vor construi un os, determinînd apariţia de zone de condensare osoasă. Dar, odată cu osteoblastele, ţesutul conjunctivovascular aduce şi osteoclaste, care resorb osul mort creînd zone de rarefacţie.

În stadiul al doilea, juxtapunerea de os condensat şi de os rarificat realizează, pe secţiunile histologice, o zonă cu aspect de osteocondensare neomogenă, mărginită la partea inferioară de o bandă de condensare osoasă deosebit de accentuată, care îmbracă forma unei cupe sau a literei V. Această zonă de frontieră, mai mult sau mai puţin intensă, după caz, este totdeauna netă. Ea este reprezentată de zona fenomenelor conjunctivovasculare, care se vor finaliza, în ciuda unei oarecare activităţi reparatoare, prin stabilirea unui şanţ de delimitare între osul mort şi osul viu de dedesubt. Această zonă de frontieră este reprezentată, pornind de la osul sănătos la osul mort, de structuri histologice caracteristice :

— o zonă de proliferare vasculară, alcătuită din capilare dilatate înconjurate de fibroză, în mijlocul unei măduve edemaţiate ;

— o zonă de fibroză medulară şi de osteogeneză : este vorba de o osteogeneză metaplazică, pornind de la această măduvă fibroasă şi care alcătuieşte o bandă continuă de osteoscleroză ;

— o zonă de edem medular și de fibroză discretă, în care capilarele sînt numeroase, umplute cu hematii, și deasupra căreia necroza osteomedulară se oprește net. În această zonă vasculoconjunctivă se dezvoltă fenomene osteoclazice, uneori considerabile. Osteoclazia determină resorbția părții profunde a traveelor osoase de os mort, care separă astfel osul necrozat de osul viu subiacent. Această frontieră trabeculară, produsă de osteoclaste, transformă zona de necroză osoasă într-un sechestru.

Corespondentul radiologic al acestui stadiu histologic îl constituie semnele precoce de necroză osoasă. Acestea, dacă sînt bine cunoscute și corect interpretate, permit diagnosticul necrozei osoase, mai înainte ca deteriorările importante ale capului femural să se fi produs. Aceste semne radiologice precoce sînt (fig. III.100) :

a) densificarea capului femural, decelabilă la examenul comparativ al șoldului, se prezintă ca o densificare neregulată sub formă de pete. Această zonă condensată prezintă la partea inferioară o bandă opacă în formă de semilună cu concavitatea orientată în sus, care marchează limita inferioară a zonei necrozate ;

b) înfundarea zonei necrozate, care apare mai tîrziu, dar este mai caracteristică, se prezintă sub trei aspecte :

— turtirea segmentară a polului superior al capului femural, redusă uneori la un mic defect de rotunjire a capului ;

— decalajul de nivel al suprafeței capului, care întrerupe brusc, într-un anumit loc, conturul rotunjit al acestuia și marchează zona necrozată de zona rămasă vie. Imaginea radiologică este asemănătoare cu o prăbușire de teren, care înfundă în jos o porțiune din conturul capului.

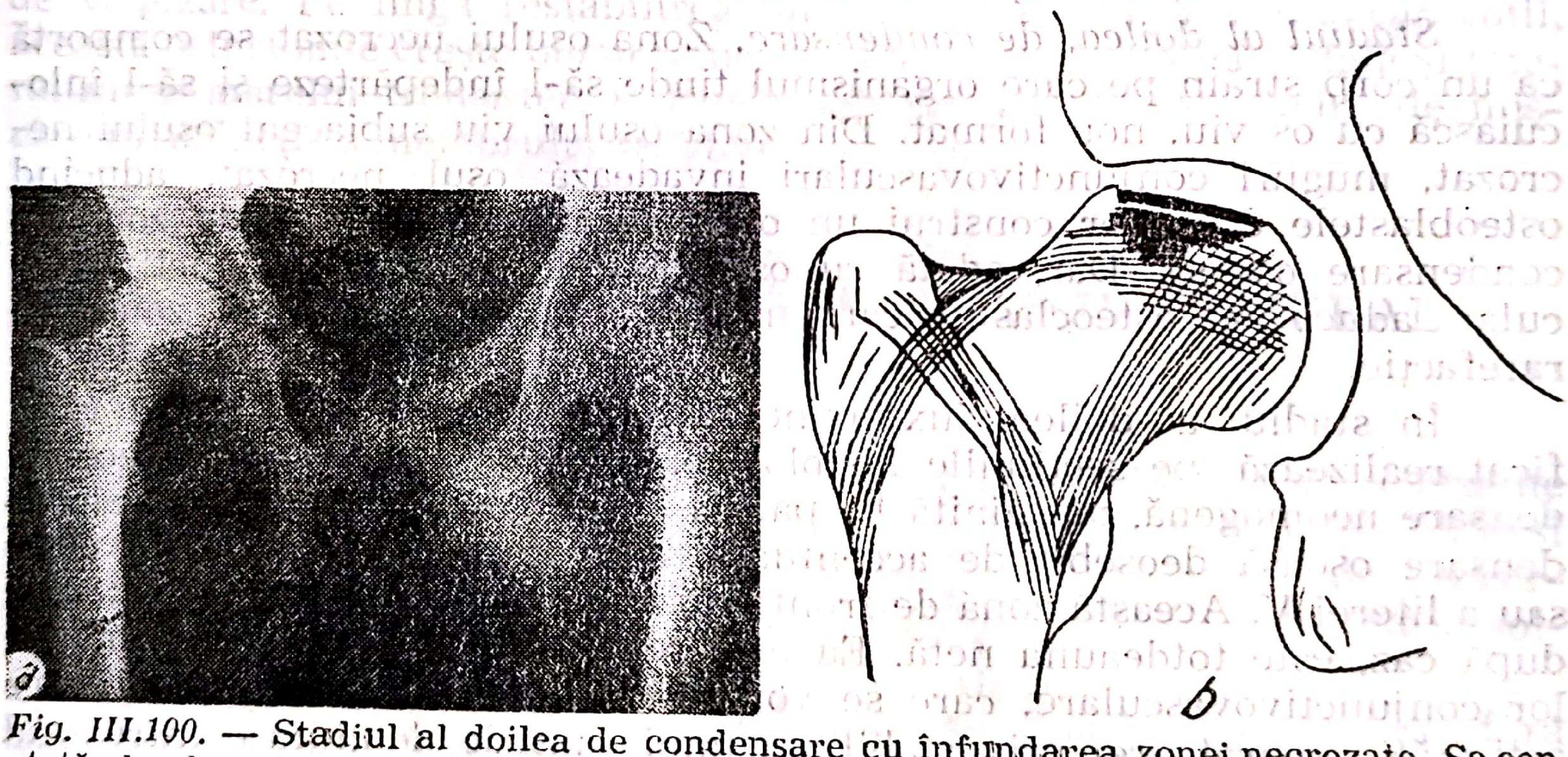

Fig. III.100. — Stadiul al doilea de condensare cu înfundarea zonei necrozate. Se constată, la dreapta, turtirea segmentară a polului superior al capului femural și decalajul la nivelul suprafeței sale.

Decalajul de nivel poate să fie prezent la una din limitele zonei necrozate sau la ambele limite ;

— aspectul de coajă de ou, constituie al treilea semn radiologic precoce de necroză. Acest aspect se evidențiază ca o linie clară situată sub corticala pe care o separă de osul subiacent. Imaginea de coajă de ou apare evidentă pe radiografia de profil a șoldului.

Scanned with OKEN Scanner

Stadiul al treilea, de sechestrare și înfundare. După stadiul al doilea, puțin anarhic, organismul recunoscînd imposibilitatea vascularizării întregului fragment necrozat, osteoclastele sapă un adevărat șanț de delimitare între osul mort și cel viu, transformînd astfel osul necrozat într-un adevărat sechestru. Acest sechestru, slab susținut de țesutul osos subiacent, care este rarefiat prin dezvoltarea rețelei vasculare, se turtește, se înfundă și se separă de cartilajul articular, de care rămîne aderent doar un strat subțire din țesutul osos subcondral. Se produce astfel o fisură fină, paralelă cu suprafața capului femural. Ulterior, sechestrul osos supus presiunilor se fragmentează și, în unele cazuri, fragmentele dispar complet, producîndu-se o adevărată osteoliză a jumătății superioare a capului.

În acest stadiu, radiografia este deosebit de elocventă, ea evidențiind aspectele de necroză avansată : sechestrarea, fragmentarea, abraziunea.

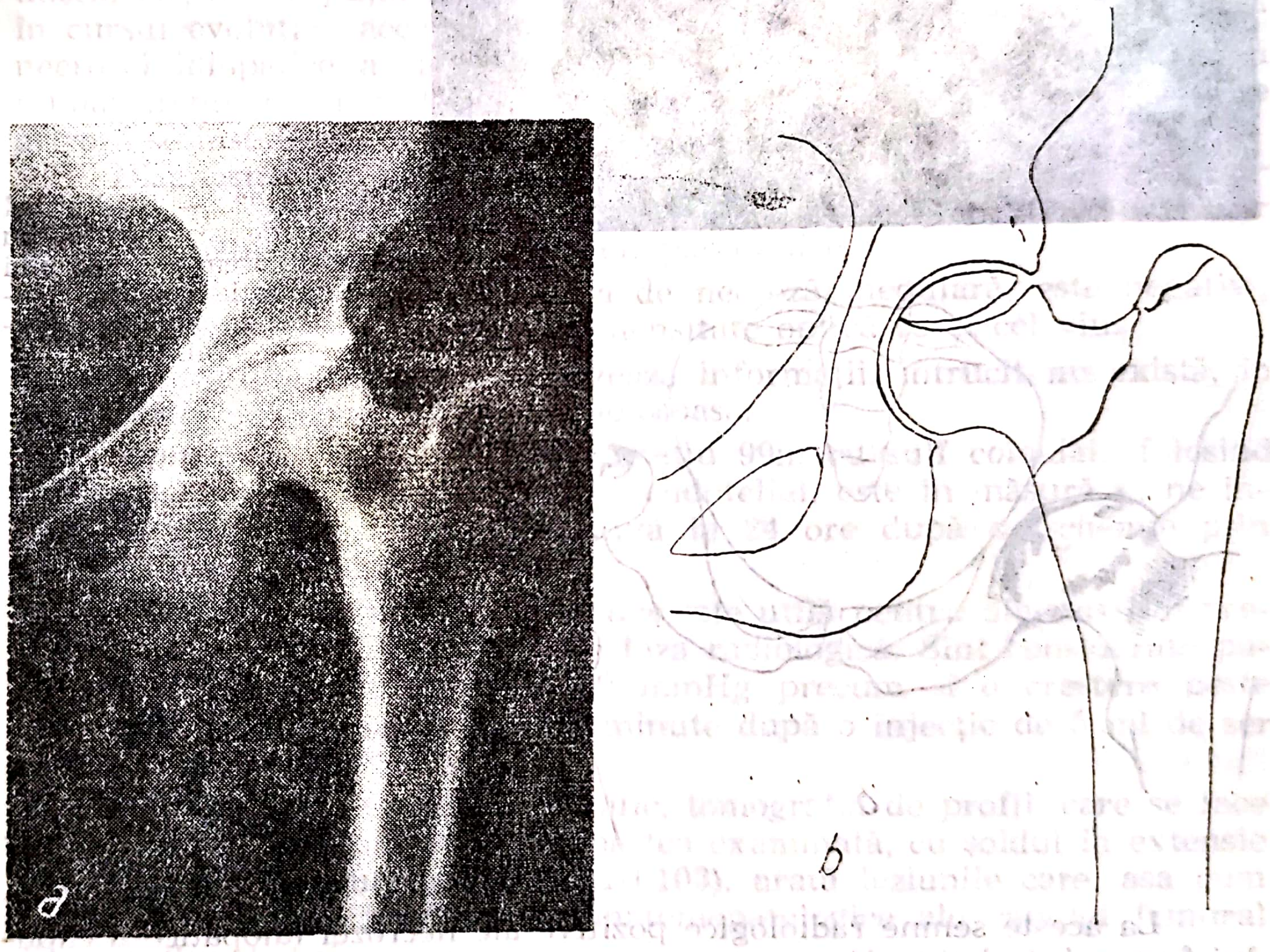

Fig. III.101. — Stadiul al treilea de sechestrare a capului femural. La polul superior al capului femural se delimitează un sechestru osos în formă de lentilă izolat de restul capului printr-o bandă clară, concavă în sus.

Sechestrarea este caracterizată prin apariția unei benzi clare, de formă concavă în sus, care traversează zona de hipercondensare, delimitînd o parte superioară, în formă de lentilă, care este sechestrul, și o parte inferioară, sub formă de cupă, care conține sechestrul (fig. III.101).

Fragmentarea sechestrului și transformarea într-o multitudine de sechestre reprezintă un stadiu premergător ultimului stadiu de abraziune și de liză a capului. În acest ultim stadiu, zona de necroză, redusă la forma de sechestru, prin fragmentare ajunge să dispară complet și, în final, asistăm la amputația jumătății superioare a capului femural (fig. III.102).

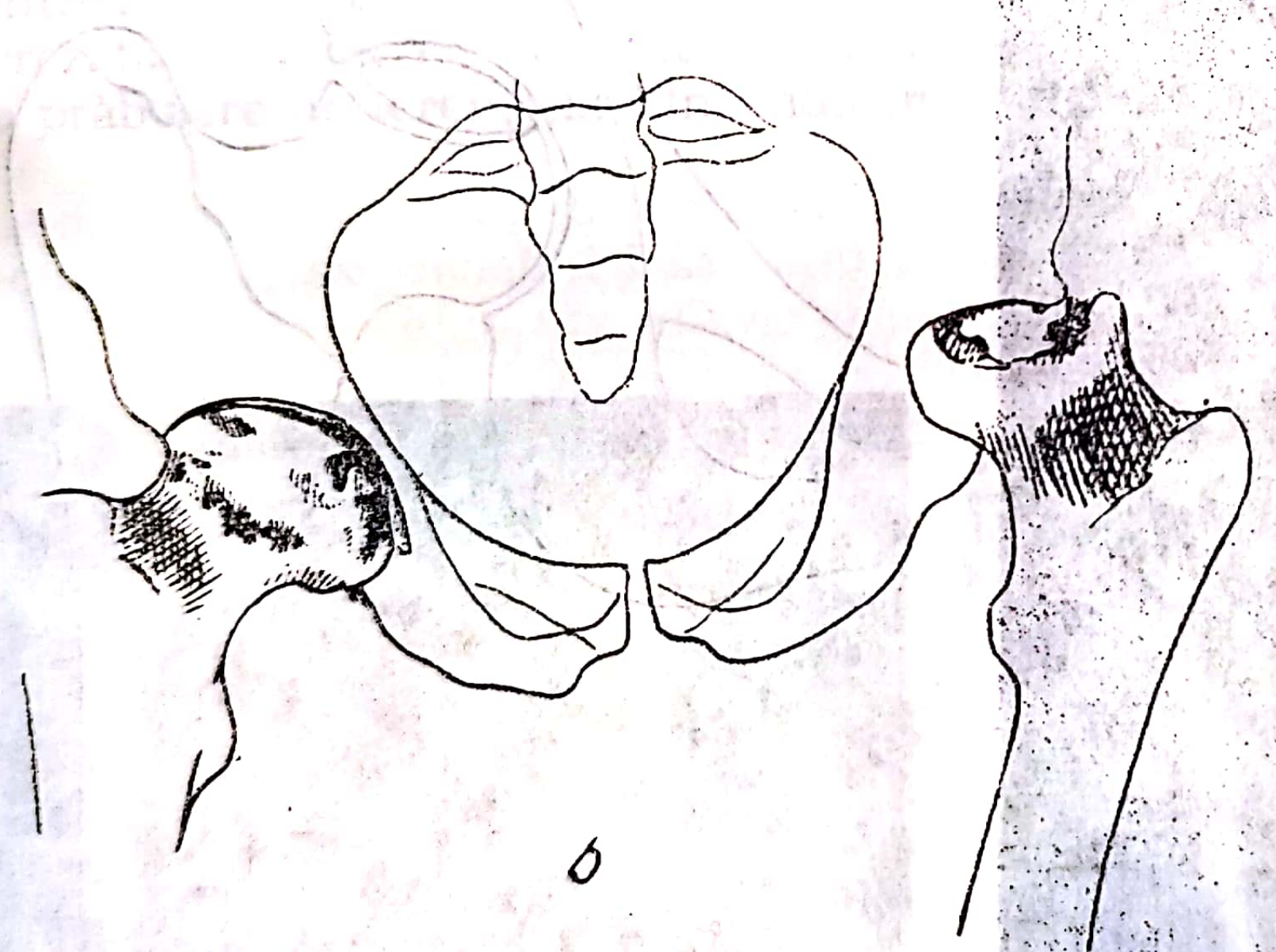

Fig. III.102. — Stadiul al treilea, de sechestrare, cu fragmentarea sechestrului și amputația jumătății superioare a capului femural.

La aceste semne radiologice pozitive ale necrozei idiopatice a capului femural, trebuie adăugate trei semne negative :

— lipsa *alterării cotilului ;*

— lipsa oricărei *pensări a interliniei articulare ;*

— lipsa *osteofitozei,* cel puțin în primii ani de evoluție.

Aceste semne negative permit evitarea confuziei cu coxartroza a necrozei idiopatice a capului femural.

Stadiul ultim, de deteriorare artrozică. Capul femural se turtește neregulat, devine colțuros sau chiar parțial distrus. Cotilul, rămas încă

emisferic, nu se mai adaptează la conturul capului femural, încît presiunile, prost repartizate pe capul femural, duc la deteriorarea cartilajului şi la instalarea artrozei.

În acest stadiu final, cele trei semne radiologice negative ale necrozei idiopatice nu mai sînt valabile şi pensarea spaţiului articular, scleroza cotilului şi osteofitoza sînt prezente, caracterizînd artroza.

Simptomatologie. Manifestările clinice se aseamănă cu acelea din coxartroză. Bolnavii resimt dureri la nivelul şoldului cu iradiere în genunchi sau pe faţa internă a coapsei, mai rar pe faţa externă, în special în timpul mersului; de asemenea, la reluarea mersului, după un repaus mai îndelungat, primii paşi sînt dureroşi şi se însoţesc şi de şchiopătare.

Debutul dureros poate să fie brusc, dar de multe ori durerea debutează insidios şi se notează o accentuare a ei în prima jumătate a nopţii. Mersul, la început este jenat, apoi şchiopătat, de asemenea limitarea mişcărilor, foarte puţin evidentă la începutul afecţiunii, poate să devină, în cursul evoluţiei, accentuată. În general, articulaţia şoldului în cadrul necrozei idiopatice a capului femural rămîne multă vreme mobilă şi numai tîrziu, după mulţi ani, uneori 15—20 de ani, cînd leziunile de artroză se instalează, devine rigidă.

Diagnostic. De obicei, aceste manifestări clinice nu sînt patognomonice pentru necroza idiopatică a capului femural şi diagnosticul se bazează, în stadiul iniţial, pe examenele paraclinice.

Examenul radiologic, în faza de necroză medulară, este negativ; osul mort are aceeaşi structură şi densitate optică ca şi cel viu.

Scintigrafia osoasă nu furnizează informaţii, întrucît nu există, în acest stadiu de debut, nici o apoziţie osoasă.

Scintigrafia medulară cu Tehneţiu 99m cu sulf coloidal, folosind fixarea izotopului pe ţesutul reticuloendotelial, este în măsură să ne informeze foarte precoce (este pozitivă la 24 ore după o ischemie prin fractură, după Meyers, 1970).

Măsurarea presiunii intracefalice este utilă pentru diagnosticul precoce al necrozei osoase, înainte de faza radiologică. Sînt considerate patologice valorile care depăşesc 30 mmHg precum şi o creştere peste 10 mmHg timp de mai mult de 5 minute după o injecţie de 5 ml de ser fiziologic (Ficat, Hungerford).

Mai tîrziu, examenul radiografic, tomografia de profil, care se face cu bolnavul în decubit lateral pe partea examinată, cu şoldul în extensie şi tomografia computerizată (fig. III.103), arată leziunile care, aşa cum s-a văzut, exprimă modificările anatomopatologice ale capului femural din cadrul maladiei.

Flebografia, efectuată după măsurarea presiunii intracefalice, pune în evidenţă o stagnare a substanţei de contrast, un drenaj defectuos al venelor eferente şi, uneori, un reflux diafizar.

Evoluţie. Privită sub aspect lezional, necroza idiopatică a capului femural are tendinţă la agravare continuă deşi, sub aspect clinic, nu totdeauna se constată un paralelism între agravarea lezională şi manifestările dureroase. Nu rareori se constată că, sub efectul tratamentului medical şi balneofizical, simptomatologia dureroasă şi jena funcţională

se ameliorează și bolnavul poate să prezinte perioade de remisiune, mai mult sau mai puțin îndelungate. O mare parte dintre cazurile de necroză fără leziuni artrozice concomitente, rămîn multă vreme compatibile cu o activitate fizică importantă. Deși evoluția bolii este de obicei lentă, totuși s-au descris și forme clinice de necroză idiopatică cu evoluție rapidă, care pun probleme dificile de diagnostic diferențial.

Fig. III.103. — Tomografia computerizată arată zonele de necroză la nivelul capului femural.

Cînd însă deteriorarea articulară a progresat și se instalează modificările de tip artrozic, durerile și impotența funcțională au tendință să se agraveze.

Patogenie. Deși se admite, în general, că în osteonecroză mecanismul necrozei este ischemia, asupra cauzelor care generează ischemia cunoștințele sînt încă în stadiul de ipoteză.

Într-o serie de osteonecroze aseptice ale capului femural cauzele ischemiei sînt cunoscute. Astfel, cauza în necroza traumatică este constituită de ruptura vaselor capsulare posterosuperioare.

În osteonecroza din boala chesonierilor, cauza ischemiei o constituie obstrucția vaselor prin bulele de gaze care se degajă în momentul decompresiunii.

În boala Gaucher necroza capului femural și, uneori, a capului humeral se datoresc compresiunii vasculare prin conglomerate de celule supraîncărcate cu glucocerebrozidele acumulate în splină și în țesutul endotelial.

De asemenea, în drepanocitoză sau anemia cu celule falciforme, ocluzia vaselor nutritive ale capului femural se datorește aglomerărilor de hematii falciforme.

În osteonecroza primitivă sau idiopatică a capului femural, cauza ischemiei nu este cunoscută cu certitudine. S-au avansat mai multe ipoteze dintre care, aceea a lui Welfling reține mai mult atenția.

După acest autor, la baza necrozei ischemice a capului femural ar sta un proces de microembolii multiple și repetate, care ar obstrua capilarele terminale ale capului femural. Fapte de observație vin să arate că, printre bolnavii cu necroze ale capului femural, se întîlnesc în proporții importante gutoși, alcoolici, obezi sau bolnavi supuși unui tratament

cortizonic îndelungat. Ori, la această categorie de bolnavi, există foarte adesea o hiperlipemie interesînd trigliceridele, iar cauza obstrucției vaselor nutritive ale capului femural ar reprezenta-o microparticulele de natură grăsoasă, chilomicronii.

În ultima vreme, Ficat și Arlet, urmați de Hungerford emit o altă ipoteză patogenică, în sensul că osteonecroza aseptică a capului femural apare ca o consecință a sindromului compartimental. Într-adevăr, la nivelul capului femural, vasele sanguine sînt cuprinse într-un spațiu inextensibil, delimitat de traveele osoase. Ischemia într-un spațiu închis se întîlnește în sindroamele compartimentale, care se diagnostichează prin măsurarea presiunii intracompartimentale. Se consideră actualmente că, în acest sindrom compartimental presiunea crește datorită unui obstacol intracompartimental la scurgerea sîngelui. Obliterarea lumenului vascular prin trombuși, embolușí grăsoși, bule de gaz, este în măsură să crească presiunea intramedulară pînă la a împiedica orice scurgere sanguină. Ficat a demonstrat că imagini de întrerupere a circulației arteriale extraosoase pot să dispară după decompresiune intraosoasă. După Ficat, hiperpresiunea constituie un element principal de diagnostic precoce al sindromului compartimental și decompresiunea reprezintă modalitatea de tratament al acestor stadii.

Circulația sanguină poate să fie împiedicată nu numai prin obliterarea lumenului vascular de către embolușí grăsoși, bule de gaz, agregate de hematii falciforme etc., dar și prin comprimarea vaselor de către conținutul capului femural: administrarea de steroizi la iepure crește volumul adipocitelor. Această expansiune nu este posibilă decît pe seama patului vascular. Este interesant de semnalat că adipocitele își cresc volumul și în atmosferă hiperbară, ducînd la o diminuare a circulației sanguine la iepure. Aceste fapte aduc o ipoteză patogenică suplimentară, a barotraumatismului. Prin același mecanism celulele umflate cu cerebrozide din boala Gaucher, antrenează o ischemie cefalică.

Tratament. Tratamentul necrozei aseptice idiopatice a capului femural rămîne încă controversat, probabil datorită faptului că și etiopatogenia ei este încă neclarificată.

Aceasta explică varietatea tratamentelor propuse pentru rezolvarea acestei afecțiuni.

Pentru unele cazuri ușoare sau de început, pînă la diagnosticarea bolii, tratamentul medical, bazat pe protejarea șoldului, folosirea antiinflamatoarelor (Indometacin, Fenilbutazonă) și reeducarea funcțională, poate să fie considerat un paliativ pentru a asigura bolnavului o activitate satisfăcătoare de moment.

De cele mai multe ori însă, invalidarea dureroasă a bolnavului ia o așa amploare, încît intervenția chirurgicală este necesară.

În linii generale, indicațiile tratamentului chirurgical și a tipului de intervenție este diferit, în funcție de stadiul evolutiv al bolii, de starea cartilajului articular, de gradul de distrucție a capului femural și de semnele de artroză secundară.

Forajul. În stadiul inițial, mai înainte de orice deformare a capului femural, forajul transtrohanterocervicocefalic în scop de decompresiune apare operația logică, în concordanță cu ipoteza sindromului comparti-

mental (Ficat, Hungerford). El aduce ușurarea durerilor și previne, poate, prăbușirile secundare. Forajul a fost propus și de partea sănătoasă cînd aceasta prezintă o hiperpresiune endomedulară.

Curetajul-grefa. Burtel și colaboratorii (1981) propun reconstrucția precoce cu evidarea zonei necrotice și introducerea de os autogen pentru a sprijini placa subcondrală amenințată cu prăbușirea. Lee (1981), după chiuretarea zonei necrozate, asociază autogrefa osoasă spongioasă cu grefa musculară pediculată, pentru revascularizarea țesutului osos.

Marcus (1973) folosește, în această situație, introducerea pe traiectul de foraj a unui grefon tibial.

Toate aceste operații par satisfăcătoare, cînd bolnavul este operat mai înainte de modificarea sfericității capului femural.

Cînd capul femural nu mai este sferic, operațiile de foraj și grefele nu-și mai au indicația, întrucît, deși păstrează un efect antalgic nu mai sînt în măsură să se opună efectiv înfundării progresive a zonei supuse la încărcare (sarcină). Trebuie protejată de sarcină zona necrozată, pentru a permite procesului de revascularizare să meargă cît mai departe, fără să întîlnească obstacolul unei leziuni sechestrate și mobile.

Osteotomiile. În cazurile fără semne de artroză, cu un cap femural nefragmentat, indicația majoră o constituie osteotomia intertrohanteriană. Și în cadrul necrozei idiopatice a capului femural se aplică principiile reducerii chirurgicale a presiunii articulare, prin diminuarea sarcinei și prin creșterea suprafeței portante, după principiile binecunoscute de biomecanică enunțate de Pauwels în cadrul tratamentului coxartrozei. Acest gen de osteotomie permite regenerarea unei articulații coxofemurale vii, nedureroase și funcționale, cu regresiunea și chiar dispariția imaginii radiologice de necroză.

Fig. III.104. — Osteotomie de varizare în necroza capului femural fără fragmentarea zonei necrozate. Rezultat după operație cu revascularizarea zonei necrozate.

O s t e o t o m i a d e v a r i z a r e apare indicată în special în cazurile în care există o porțiune sănătoasă a capului femural de minimum 20° de arc, la partea superoexternă a acestuia (fig. III.104). Din statistica Clinicii de Ortopedie a Spitalului Clinic Municipal, se constată că rezultatele osteotomiei de varizare au fost deosebit de bune din punct de ve-

dere clinic și funcțional, deși radiologic aspectele sînt mai puțin bune. Din punct de vedere clinic, osteotomia de varizare a produs o remisiune antalgică spectaculară și durabilă, explicată prin efectul vasomotor și de diminuare a presiunii endomedulare. Din punct de vedere radiologic, în cazurile surprinse la început cu leziuni chistice, s-a putut constata o refacere a structurii capului femural. Același efect favorabil al osteotomiei de varizare îl menționează și Kerboul, Thomine, Postel, Merle d'Aubigné (1974).

O s t e o t o m i i l e   d e   r o t a ț i e. Speranțele chirurgiei conservatoare constau în osteotomiile de rotație, care fac ca leziunea de necroză să iasă din zona de sprijin printr-o mișcare de rotație spre înainte sau spre înapoi. Sugioka (1972) practică o osteotomie intertrohanteriană cu o secțiune circulară a capsulei la inserția pe cotil și dă fragmentului cervicocefalic o rotație anterioară de 45° pentru a îndepărta zona necrozată, care de obicei se situează pe partea superoanterioară a capului femural, de încărcare (fig. III.105). Tehnica Sugioka este însă mai dificilă de executat, încît o seamă de autori au început să preconizeze și să practice așa-zisele „osteotomii de flexiune" (Bombeli, Judet). Kempf practică din 1967, osteotomia de rotație spre înapoi. Ganz asociază la osteotomia de flexiune o grefă iliacă vascularizată, iar Judet o grefă peronieră vascularizată, anastomozată la o ramură din artera circumflexă anterioară, în scopul revascularizării capului femural.

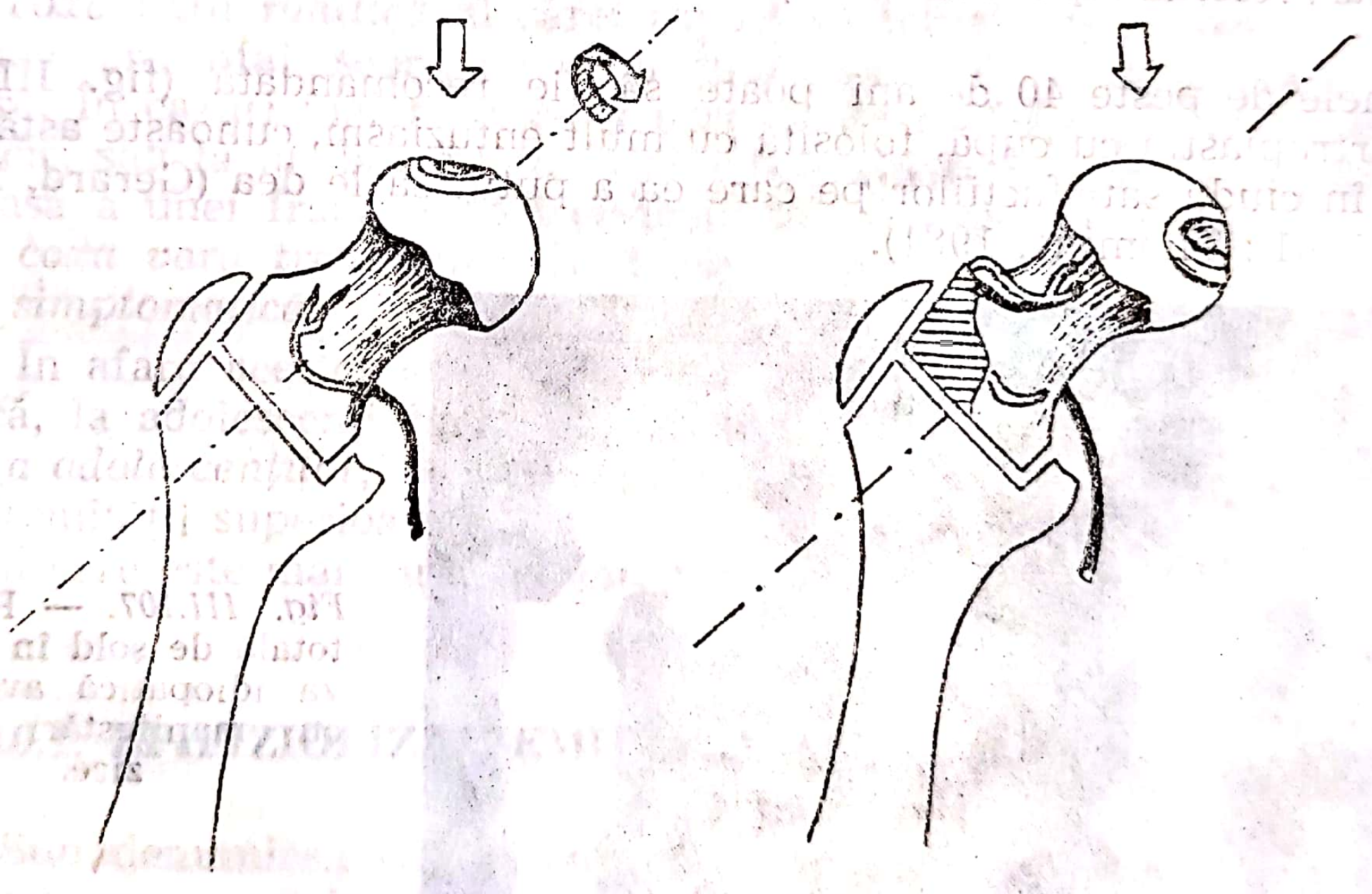

Fig. III.105. — Osteotomie de rotație Sugioka.

Artroplastiile. În cadrul unei distrucții avansate a capului femural cu fragmentare accentuată sau cu liza unei părți din extremitatea cefalică, dar cu un cotil normal, indicația artroplastiei se impune.

Deși proteza Moore pare să fie o indicație utilă, cartilajul cotilului fiind intact și leziunea limitîndu-se la capul femural, totuși rezultatele nu sînt cele scontate (fig. III.106). După o perioadă imediată, adesea sa-

tisfăcătoare, rezultatele se degradează rapid, interlinia articulară poate să dispară și durerile să atingă intensitatea stadiului care a precedat intervenția.

Totuși, în situațiile extreme, cu distrucția masivă a capului femural sau artroză consecutivă, folosirea artroplastiei cu proteză totală, la

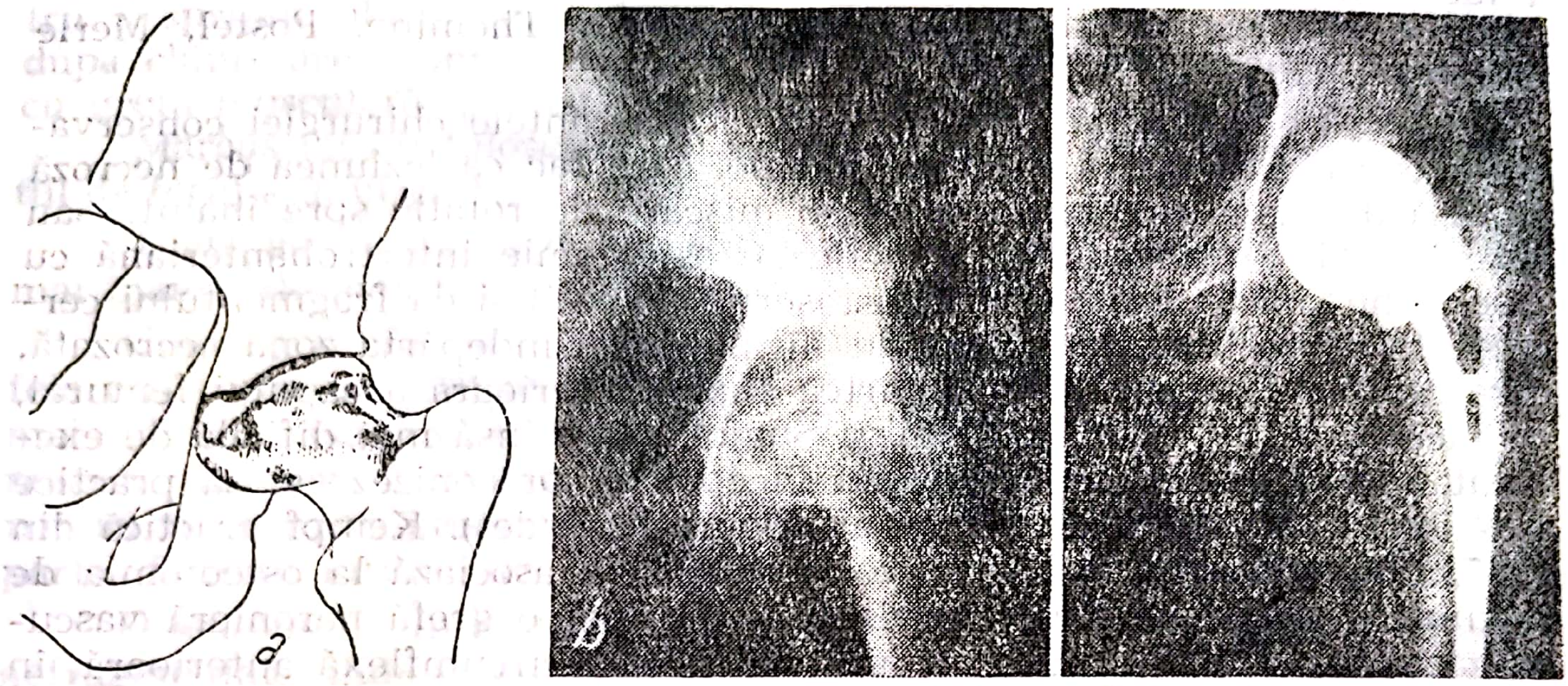

Fig. III.106. — Necroză idiopatică a capului femural cu fragmentarea sechestrului ; rezecția capului femural și înlocuirea cu proteză cefalică Moore.

persoanele de peste 40 de ani poate să fie recomandată (fig. III.107).

Artroplastia cu cupă, folosită cu mult entuziasm, cunoaște astăzi un declin, în ciuda satisfacțiilor pe care ea a putut să le dea (Gerard, 1981 ; Postel, 1981 ; Thomine, 1981).

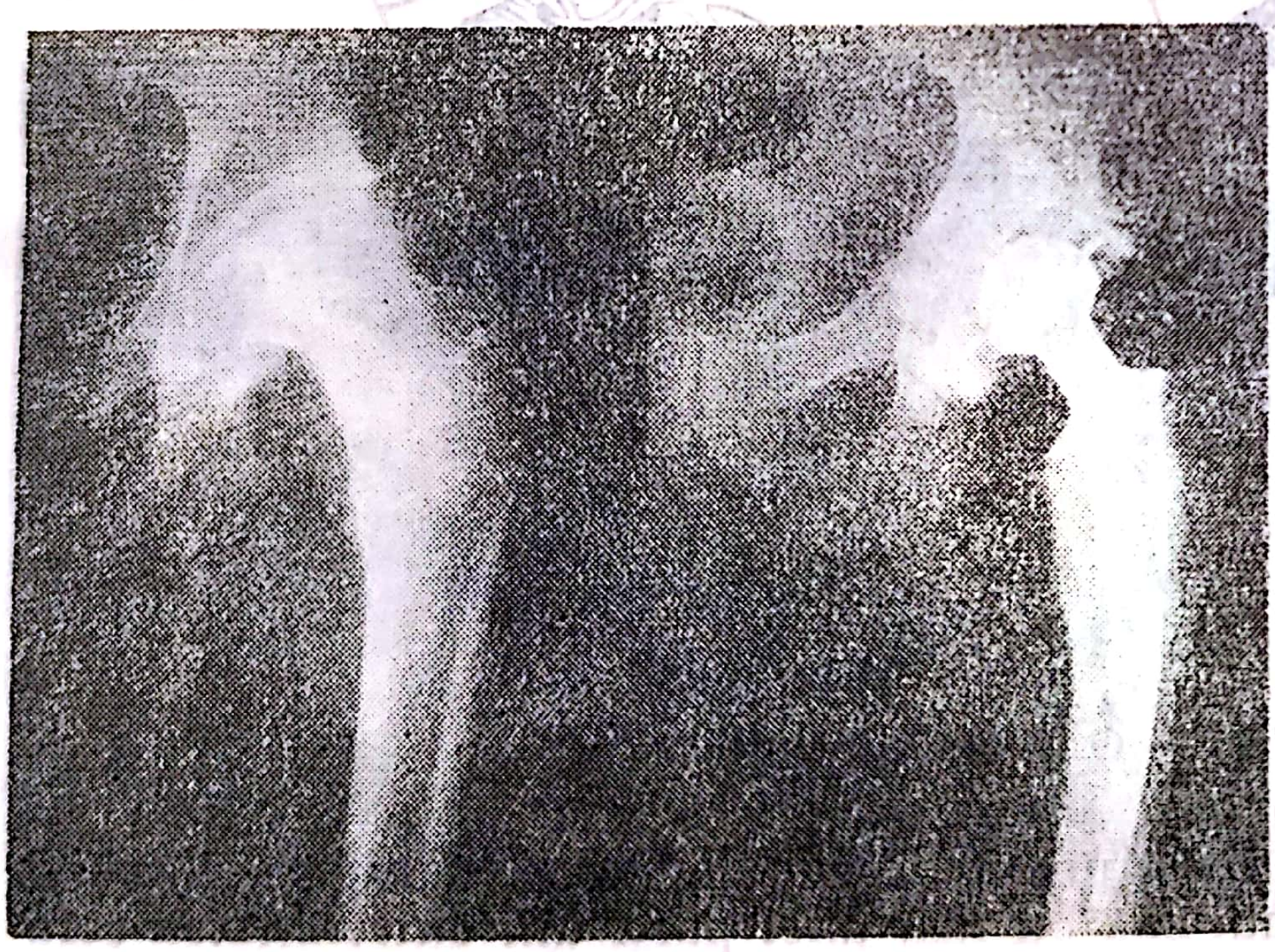

Fig. III.107. — Proteză totală de șold în necroza idiopatică avansată, cu manifestări artrozice.

Artrodeza este contraindicată, ținînd seama că este vorba de o afecțiune care riscă să devină, chiar foarte tardiv, bilaterală.

În concluzie trebuie să subliniem că, în stadiul actual al dezvoltării medicinei, cunoașterea cadrului clinic și radiologic al osteonecrozei idio-

patice a capului femural, trebuie conceput ca un fapt obligatoriu, iar confuzia cu coxartroza ca un lucru de neiertat. Depistarea bolii din primele sale stadii devine obiectivul principal, în scopul instituirii tratamentului, dacă nu etiologic cel puțin în măsură să stopeze agravarea lezională și să confere bolnavului gradul de satisfacere funcțională și de confort pe care intervențiile funcționale pe șold pot să le ofere.

III.1.10. COXA VARA

Sub această denumire se grupează o seamă de afecțiuni foarte diferite între ele, dar al căror element comun îl constituie diminuarea unghiului cervicodiafizar, denumit unghi de înclinație, care după cum se știe, oscilează între 120°—130°.

Această definiție, pur anatomică, are totuși un caracter relativ, căci înclinarea colului femural se poate produce la nivele diferite: la joncțiunea cervicocapitală, *coxa vara epifizară*, la nivelul colului femural, *coxa vara cervicală* sau la unirea colului cu diafiza, *coxa vara cervicodiafizară*.

În unele cazuri, inflexiunea apare ca urmare a unei leziuni osoase care compromite soliditatea țesutului osos la nivelul la care solicitările mecanice ale femurului sînt maxime, joncțiunea cervicodiafizară. Astfel este *coxa vara rahitică* al cărei aspect radiologic este caracteristic: col aproape orizontal, scurt, cu o oblicitate excesivă a cartilajului de conjugare. În cazuri mai rare, *coxa vara* poate să fie întîlnită la un osteomalacic, sau la un bolnav cu osteită fibrochistică. Alteori, o consolidare vicioasă a unei fracturi bazicervicale sau trohanteriene este la originea unei *coxa vara traumatice*. În toate aceste cazuri este vorba de *coxa vară simptomatică*.

În afara acestor cazuri, de *coxa vara* simptomatică, se întîlnesc în clinică, la adolescenți între 12—15 ani o *coxa vara esențială* sau *coxa vara a adolescenților*, care în realitate este o decolare epifizară spontană a extremității superioare a femurului, cu debut brusc sau progresiv, fapt pentru care este mai corectă denumirea de epifizioliză.

III.1.10.1. EPIFIZIOLIZA FEMURALĂ SUPERIOARĂ

Sub denumirea de epifizioliză femurală superioară sau *coxa vara* esențială sau a adolescenților se desemnează o afecțiune caracterizată prin:

— apariția în perioada prepuberală;

— constituirea unei deformații a regiunii cervicocefalice a femurului;

— prezența unor leziuni primare ale cartilajului de conjugare a extremității superioare a femurului care, pierzînd din coeziunea sa normală, nu mai fixează suficient de solid epifiza femurală, permițînd deplasarea acesteia (epifizioliza).

Istoric. Menționată pentru prima dată de Ambroise Paré (1572), decolarea epifizară femurală superioară este prezentată, sub aspectul anatomiei patologice, de către Brousseau în 1867. Dar adevăratele progrese în cunoașterea afecțiunii și a tratamentului ei se înregistrează odată cu dezvoltarea radiografiei.

Lucrările lui Kocher și acelea ale lui Hofmeister (1894), au contribuit la izolarea, sub denumirea de *coxa vara* a leziunilor de care ne ocupăm, iar Frölich (1903) diferențiază *coxa vara* esențială de *coxa vara* simptomatică. Cercetări moderne, printre care acelea ale lui Wilson (1924), Ferguson și Howorth (1931), Martin (1948), Compère (1950), Judet (1959), Taillard (1961) și alții au adus precizări importante asupra patogeniei și a tratamentului epifiziolizei femurale superioare.

Etiologie. Afecțiunea apare în perioada cea mai rapidă a creșterii care caracterizează adolescența.

Vîrsta la care se manifestă boala se situează între 12 și 16 ani pentru băieți și 10 pînă la 14 ani pentru fete, ceea ce subliniază faptul că epifizioliza femurală superioară este o afecțiune a perioadei prepuberale.

Sexul masculin este mai frecvent lezat (83,3% după Heyman).

Localizare. Șoldul stîng este mai frecvent interesat (66,7%, Waldenström) decît cel drept, iar în 22,9% din cazuri, după Jerre, leziunile sînt bilaterale, șoldurile fiind interesate succesiv, la interval de cîteva luni.

Traumatismul, invocat în unele cazuri, nu are decît un caracter banal: căderi din picioare sau cu ocazia unui pas greșit. Adesea traumatismului lipsește din anamneză.

Anatomie patologică. La începutul diformității, înainte de deplasarea epifizei, axa colului femural este normală, în continuare cu axa epifizei, dar cartilajul de conjugare este lărgit și neregulat. Apoi, evoluția anatomică este simplă, totul se petrece ca și cum, în mod progresiv sau mai mult sau mai puțin brusc, zona cartilajului de conjugare patologică încetează de a mai ține strîns capul și colul femural. Din acest moment, cele două segmente femurale superioare, supuse acțiunii forțelor musculare și greutății corpului, se deplasează una față de cealaltă întocmai ca într-o fractură mediocervicală. Colul femural ascensionează și, totodată, deviază în rotație externă și adducție, în vreme ce epifiza femurală este împinsă spre partea posterioară și inferioară a colului.

Pentru Imhauser și Renie primul stadiu al deplasării îl constituie bascularea, fără lunecare, a epifizei femurale, ceea ce impune o prăbușire (tasare) posterioară a colului. Al doilea stadiu, lunecarea, se însoțește de o exagerare a basculării, axul basculării deplasîndu-se de-a lungul planului de lunecare dinainte spre înapoi.

Microscopic. Deplasarea epifizei și a colului femural nu se pot face decît prin slăbirea mijlocului de unire, cartilajul de conjugare.

Cercetările lui Lacroix, Taillard, Ponseti și Mac Klintock au pus în evidență prezența unei fisuri în zona cartilajului hipertrofiat sau la nivelul locului de pătrundere a mugurilor vasculari proveniți din metafiză (fig. III.108). Acestea sînt punctele cele mai slabe ale cartilajului de conjugare, căci la aceste nivele fibrele colagene și substanța fundamentală sînt cel mai puțin abundente. Straturile proliferativ și cel seriat

ale cartilajului de conjugare sînt deasupra lizei (fisurii), ceea ce explică menținerea creșterii colului femural în unele cazuri de epifizioliză, cînd deplasarea este mică sau stabilizată prin fixare chirurgicală.

Alteori, cartilajul de conjugare și-a pierdut puterea osteogenică. El este foarte gros, atingînd uneori o dimensiune de 8 ori mai mare, dezorganizat și neregulat.

Fig. III.108. — **Modificările histologice ale cartilajului de conjugare epifizar (liză parțială a cartilajului sub forma unei fisuri).**

Substanța fundamentală este distrofică, iar la nivelul stratului hipertrofic al cartilajului ea este aproape complet dispărută în favoarea condrocitelor hipertrofiate. Fibrele colagene au o orientare anarhică, ceea ce duce la slăbirea ancorării cartilajului de conjugare de epifiză și metafiză. Pe alocuri, placa osoasă care separă cartilajul de conjugare de epifiză este dispărută. În ansamblul său structura cartilajului de creștere este bulversată; el este parcurs de fisuri transversale, lize, care explică slăbirea sa și posibilitatea unei deplasări.

Periostul de pe fața superioară și anterioară a colului este îngroșat; pe fața inferioară și posterioară a colului, periostul decolat produce un adevărat calus periostal.

Sinoviala, din primele stadii ale bolii, este de aspect inflamator, edematos, cu o infiltrație limfocitară perivasculară abundentă. Aceste semne inflamatorii, care se găsesc și la nivelul periostului, cedează în cîteva luni.

Evoluția leziunii, oricare ar fi gradul deplasării, sfîrșește prin consolidare. Calusul periostic posteroinferior fixează epifiza la col, iar la nivelul liniei epifizare osificarea se face fie prin metaplazie, fie prin osificare encondrală.

Patogenie. Instalarea și evoluția epifiziolizei femurale superioare sînt determinate, așa cum au arătat cercetările clinice și experimentale din ultima vreme, de două grupuri de factori.

Primul grup de factori cuprind acele modificări caracteristice care alcătuiesc terenul pe care se dezvoltă leziunea cartilajului de conjugare. Aceste modificări se întîlnesc în perioada adolescenței, atunci cînd se produce și epifizioliza. În afara acestei perioade nu se întîlnește epifizio-

liza decît în cazuri patologice, cînd se produce un dezechilibru endocrin asemănător aceluia din perioada adolescenței printr-o leziune a suprarenalei, a hipofizei, a gonadelor sau a tiroidei. Astfel de epifiziolize au fost descrise în cazuri de nanism hipofizar sau de gigantism, cînd cartilajul de creștere persistă larg deschis la adult (Kinsell, Tramer), la eunucoizi sau în alte sindroame hipogenitale. După cum subliniază Taillard este de asemenea de remarcat frecvența epifiziolizei la adolescenții care prezintă distrofie adipozogenitală.

În perioada pubertară, modificarea și bulversarea echilibrului endocrin, cu referire specială la activitatea hormonului somatotrop hipofizar, care stimulează creșterea cartilajului de conjugare și a hormonilor steroizi, care produc închiderea cartilajului de creștere, determină o schimbare a proprietăților mecanice ale cartilajului de creștere.

Cercetările lui Harris, Matheu precum și acelea foarte recente ale lui Morscher (1964) au arătat că, în perioada adolescenței, modificările endocrine precum și anomaliile morfologice ale cartilajului de conjugare, care au fost prezentate la paragraful de anatomie patologică, conduc la o scădere foarte evidentă a rezistenței mecanice a cartilajului de creștere. Acestă scădere este mai accentuată la băieți decît la fete ; administrarea de hormoni androgeni sau estrogeni restabilește rezistența normală.

Transformările morfologice ale cartilajului de creștere așa cum apar ele la examenul anatomopatologic, survenind pe un teren endocrin caracteristic, sînt în măsură să dea o explicație satisfăcătoare apariției epifiziolizei în perioada adolescenței.

Pentru a înțelegere localizarea epifiziolizei la nivelul extremității superioare a femurului, trebuie să se admită intervenția celui de al doilea grup de factori, cei de ordin mecanic.

În poziția ortostatică, și cu deosebire la mers, calota epifizară a capului femural este supusă la forțe care tind să o deplaseze în jos și înapoi. În altă ordine de idei, către sfîrșitul perioadei de creștere și mai ales cînd cartilajul de conjugare este în liză, calota epifizară nu mai este solidarizată la colul femural decît prin manșonul periostal care, pe măsură ce colul se osifică, devine tot mai subțire, încît la terminarea creșterii nu mai reprezintă decît o lamă fibroasă subțire incapabilă să reziste unei solicitări mai importante.

După cum au arătat lucrările lui Rydell în 1966, în timpul funcționării articulației șoldului, forțele care se dezvoltă la acest nivel sînt foarte mari, ceea ce explică pe de-a-ntregul localizarea obișnuită a epifiziolizei adolescentului la acest nivel.

De aceea, pentru a produce debutul unei deplasări bruște sau progresive a epifizei superioare a femurului, este de ajuns un pas greșit, un traumatism minim sau simplul mers sau alergatul obișnuit.

Simptomatologic. Adolescenții cu epifizioliza femurală superioară sînt adesea robuști, mai exact greoi, alteori înalți dar subțiri, sau de tip adipozogenital cu obezitate limitată la trunchi, la bazin și la rădăcina membrelor. Totuși, într-un caz din două este vorba de un băiat sau o fată al căror aspect este foarte normal.

Debutul epifiziolizei femurale superioare poate să fie acut sau progresiv.

Debutul acut se traduce printr-o durere foarte accentuată și o impotență funcțională completă, care survine spontan sau după o mișcare bruscă, sau după o cădere, care nu constituie însă un traumatism veritabil.

Semnele clinice amintesc o fractură de col femural : membrul pelvian este în rotație externă și adducție, imposibil să fie mișcat activ, și dureros. Vîrsta și aspectul greoi al adolescentului fac să ne gîndim la epifizioliză. Anamneza evidențiază la acest adolescent prezența unor episoade dureroase și o ușoară șchiopătare, în săptămînile sau lunile premergătoare debutului acut, dar care nu l-au neliniștit. Eventual, o radiografie făcută în acel timp a fost considerată normală, deși retrospectiv se pot distinge semnele unui început de lunecare.

Debutul progresiv este mai frecvent întîlnit și se exprimă prin dureri într-un membru pelvian, localizate la șold sau mai adesea la genunchi. Deseori adolescentul șchiopătează, ceea ce este natural, dacă are dureri ; dar șchiopătarea poate să fie indoloră, mai ales la începutul evoluției.

Obiectiv, semnul clinic constant, este limitarea rotației interne, în vreme ce rotația externă este dimpotrivă, mai amplă decît de partea sănătoasă. Abducția este, de asemenea, puțin limitată. Flexiunea este posibilă într-un sector limitat, dincolo de care rotația externă concomitentă devine obligatorie (semnul Drehman).

În perioada de stare, la inspecție se constată o amiotrofie, o adducție și o rotație externă a membrului pelvian bolnav, precum și proeminența regiunii trohanteriene, mai evidentă prin atrofia musculaturii fesiere. Semnul Trendelenburg este pozitiv. Deseori bolnavii prezintă și picioare plate. În timpul mersului, bolnavul încrucișează oarecum membrele pelviene, iar în poziția șezîndă, încrucișează gambele. Membrul pelvian bolnav este mai scurt cu 2—3 cm iar la palparea triunghiului Scarpa se simte o masă dură, osoasă, formată de proeminența colului femural. Rotația internă, abducția și flexia sînt limitate, iar rotația externă, adducția și extensia sînt crescute. Limitarea mișcărilor este de cauză osoasă, dat fiind că nu sînt influențate de anestezia generală.

Examenul radiologic în epifizioliza acută sau în cea progresivă foarte deplasată, este caracteristic :

— baza epifizei basculate are, pe radiografia din față, un aspect eliptic proiectîndu-se pe umbra colului, care, din cauza rotației externe, pare scurtat. Colul fiind ascensionat, depășește în sus calota epifizară, în vreme ce capul femural pare că se insinuează sub marginea inferioară a colului. Unghiul de înclinație cervicodiafizar este normal, inflexiunea producîndu-se între cap și col : *coxa vara* epifizară (fig. III.109).

În stadiul precoce al evoluției, stadiul în care ar trebui să fie diagnosticată boala, radiografia de obicei nu este cerută. Bolnavul este radiografiat numai după ce s-a produs deja o deplasare milimetrică. Pe radiografia din față se poate constata :

— lărgirea cartilajului de conjugare ;

— modificarea structurii metafizei colului, al cărui contur devine flou, cu dispariția trabeculației normale, cu neregularități de transparență și aspect lacunar ;

— dublu contur al marginii inferioare a colului, datorată decolării periostului care însoțește lunecarea epifizei femurale ;

— rectitudinea marginii superioare a colului, care normal este ușor concavă ;

— diminuarea înălțimii semilunei epifizare ;

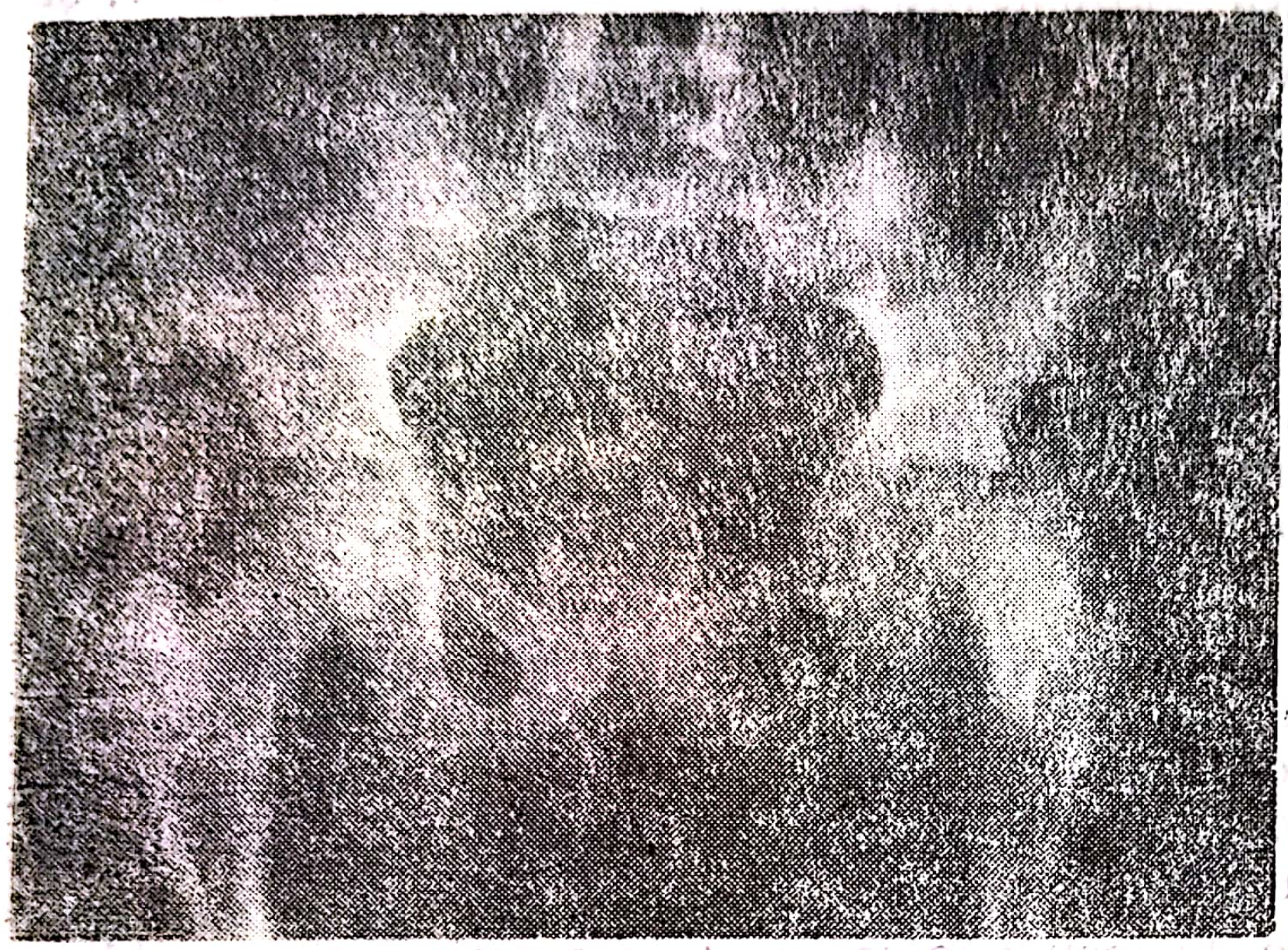

Fig. III.109. — **Epifizioliză superioară : deplasarea epifizei în jos, cu ascensiunea și rotația externă a colului.**

— marginea superioară a colului, prelungită intern, secționează numai o mică porțiune a epifizei (fig. III.110 — linia Klein).

Măsurarea deplasării epifizare se poate face ținînd seama de întinderea suprafeței metafizare a colului. Astfel, se apreciază o deplasare discretă : mai puțin de 1/3 din transa metafizară ; deplasarea mijlocie : egală cu 1/3 din transa metafizară ; deplasarea severă : mai mare de 1/3 din transa metafizară.

Mai precisă însă, se dovedește măsurarea unghiului de deplasare (fig. III.111).

Diagnostic. Diagnosticul pozitiv este ușor, dacă ne gîndim la această afecțiune, ținînd seama de faptul că bolnavul este un adolescent, eventual cu stigmate de dezechilibru endocrin și dacă clișeul radiologic este bine interpretat.

Diagnosticul diferențial se impune cu *decolarea epifizară traumatică,* fără semne premonitorii și cu *fractura colului femural,* care nu este chiar atît de rară la această vîrstă, pe cît se credea.

Tratament. Tratamentul epifiziolizei femurale superioare urmărește să prevină sau să corecteze deplasarea epifizară, singurul element periculos al bolii.

Tratamentul ortopedic folosește diferite metode după scopul urmărit : să mențină epifiza la locul său pînă la obținerea fuziunii cartilajului de creștere sau să corecteze deplasarea, urmînd apoi s-o mențină redusă pînă la fuziunea cartilajului.

Repausul la pat, tracțiunea continuă, imobilizarea gipsată în abducție și rotație internă sau în poziție neutră, mersul fără sprijin pe membrul bolnav cu ajutorul cîrjelor și al aparatelor de descărcare, sînt

folosite în scopul evitării agravării deplasării. La mijloacele ortopedice, unii asociază și un tratament medical pentru a grăbi fuziunea cartilajului de conjugare, apelînd la hormonii sexuali.

Deși, uneori, acest tratament conservator a dat rezultate bune, în cazuri cu o deplasare mică și care, din fericire, nu și-au completat de-

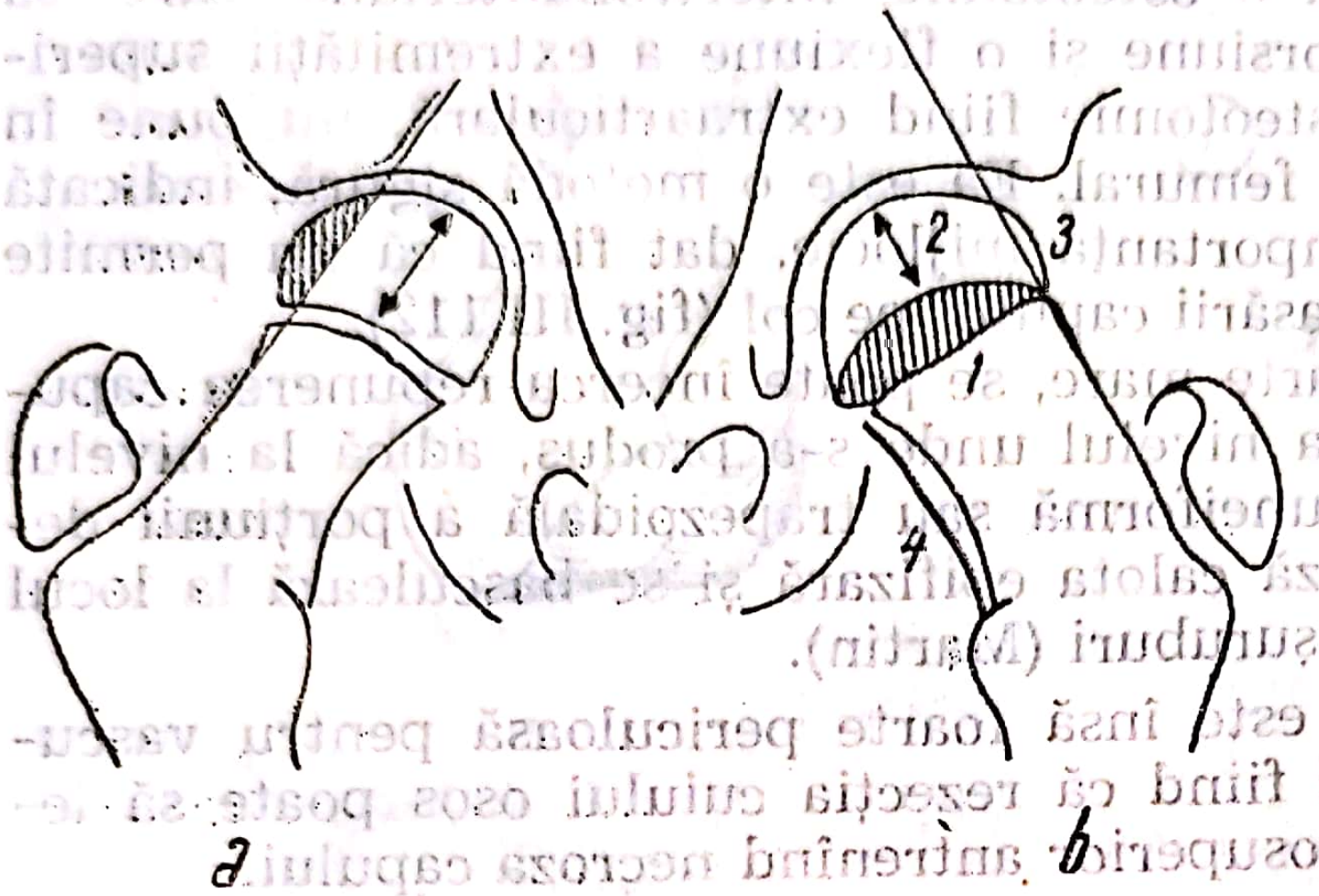

Fig. III.110. — Semnele radiologice precoce în epifizioliză (schemă după *Taillard*) : *a)* șold normal ; *b)* epifizioliză : 1 — lărgirea cartilajului de conjugare ; 2 — diminuarea înălțimii semilunei epifizare ; 3 — diminuarea zonei epifizare secționată de tangența la marginea superioară a colului ; 4 — dublu contur al marginii inferioare a colului.

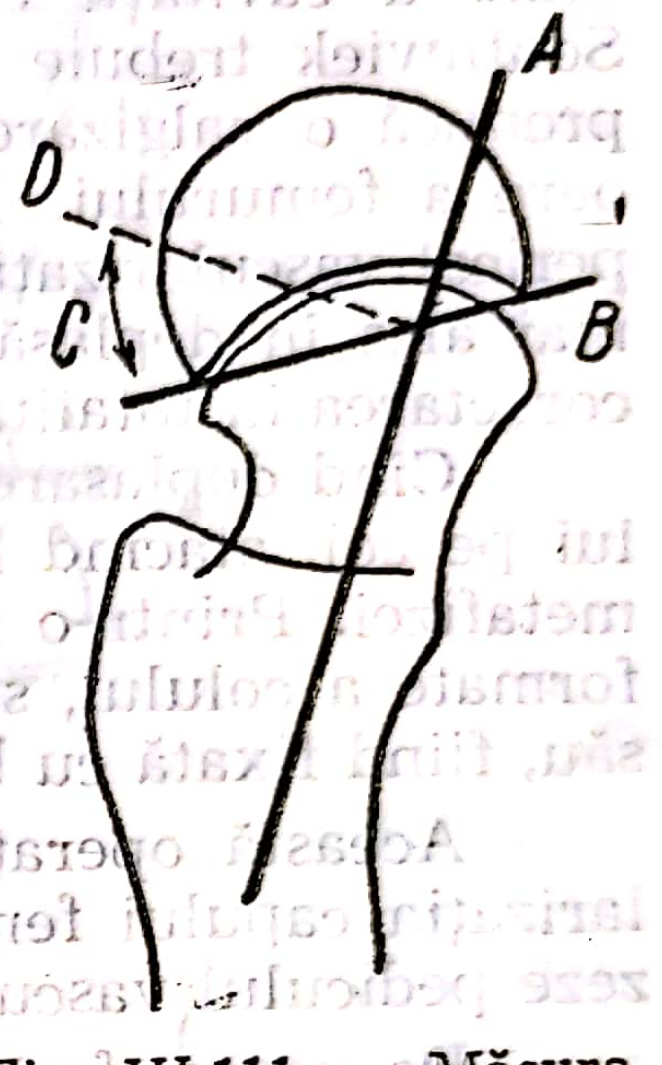

Fig. III.111. — Măsurarea unghiului de deplasare : axa colului *(A)* ; baza epifizei *(B)* ; unghiul de deplasare *(C)* ; perpendiculara pe axa colului (D).

plasarea, astăzi majoritatea autorilor sînt de părere că acest tratament ortopedic este ineficient.

Tracțiunea nu reduce deplasarea, manevrele normale de reducere sînt adesea urmate de redoare articulară, iar cîrjele nu previn presiunea pe suprafețele articulare. Deplasarea epifizei poate să continue chiar în repausul la pat sau sub aparatul gipsat. Tratamentul chirurgical este indicat în toate formele, deîndată ce diagnosticul a fost pus.

Tratamentul chirurgical își propune să imobilizeze, să prevină o deplasare ulterioară, să reducă deplasarea cînd aceasta s-a produs și să producă o sudură precoce a cartilajului de conjugare.

Cînd deplasarea epifizei este mică, nu depășește un unghi de basculă a calotei de 30° față de axa colului, este suficient să se fixeze epifiza la col printr-un broșaj, înșurubarea sau baterea unui cui Sven-Johanson pe cale extraarticulară. În același scop, de împiedicare a deplasării, dar și de epifizioliză, Howorth recurge la fixarea epifizei, pe cale intraarticulară cu mici grefoane osoase de mărimea unui chibrit, pe care le înfige divergent în epifiză, printr-o fereastră practicată la nivelul colului femural.

Cînd deplasarea epifizei este mai importantă, este necesară reducerea, pentru a restabili o congruență articulară mai bună.

Scanned with OKEN Scanner

În caz de epifizioliză acută, este necesară reducerea de urgență, cu toată blîndețea, în primele ore după producerea decolării, pentru a evita complicațiile vasculare la nivelul capului femural, completată cu osteosinteză cu broșe, cu șuruburi sau cui trilamelar.

În cazurile în care lunecarea epifizei este mai veche și stabilizată, se recurge la osteotomia de corecție a axelor colului, în scopul aducerii suprafeței portante a capului femural în dreptul zonei de sprijin normale a cavității cotiloide. După cum au arătat Imhäuser, Weber și Southwiek trebuie practicată o osteotomie intertrohanteriană care să producă o valgizare, o antetorsiune și o flexiune a extremității superioare a femurului. Această osteotomie fiind extraarticulară, nu pune în pericol vascularizația capului femural. Ea este o metodă sigură, indicată mai ales în deplasările de importanță mijlocie, dat fiind că nu permite corectarea în totalitate a deplasării capului pe col (fig. III.112).

Cînd deplasarea este foarte mare, se poate încerca repunerea capului pe col, atacînd leziunea la nivelul unde s-a produs, adică la nivelul metafizei. Printr-o rezecție cuneiformă sau trapezoidală a porțiunii deformate a colului, se eliberează calota epifizară și se basculează la locul său, fiind fixată cu broșe sau șuruburi (Martin).

Această operație logică este însă foarte periculoasă pentru vascularizația capului femural, dat fiind că rezecția cuiului osos poate să leze pediculul vascular posterosuperior antrenînd necroza capului.

De aceea, față de tehnica Martin, care secționează complet colul, inclusiv corticala posterioară, pentru a putea să ridice apoi un fragment trapezoidal în scopul corijării deformației, Compère respectă corticala posteroinferioară, care servește drept balama în mișcarea de reducere. În acest fel autorul evită lezarea manșonului periostal posterior și a pediculului vascular care se găsește în grosimea acestuia. Executată cu atenție, această intervenție permite corectarea celor mai importante deformații și o restituție a funcției articulare.

Tehnica Dunn efectuează osteotomia colului abordînd gîtul femural pe cale posterioară, respectînd astfel vascularizația epifizei (fig. III.113).

III.1.10.2. COXA VARA RAHITICĂ

Coxa vara rahitică este foarte frecventă și reprezintă manifestarea rahitismului în evoluția la nivelul regiunii cervicodiafizare, fiind o *coxa vara* juxtatrohanteriană. Ea trebuie căutată la toți copiii cu semne importante de rahitism. Leziunea este aproape întotdeauna bilaterală și se însoțește, adesea, de o încurbare cu concavitatea internă a diafizei femurale.

Simptomatologie. Clinic, *coxa vara* rahitică se manifestă la mers; copiii sînt greoi, uneori „umflați“ și merg cu membrele în paranteză și rotație externă permanentă. De altfel, la aceștia se remarcă o întîrziere la mers, care nu începe mai devreme de 16—18 luni.

Semnul Trendelenburg este pozitiv, traducînd relaxarea fesierului mijlociu, datorită ascensiunii marelui trohanter, mersul fiind asemănător cu acela din luxația congenitală bilaterală.

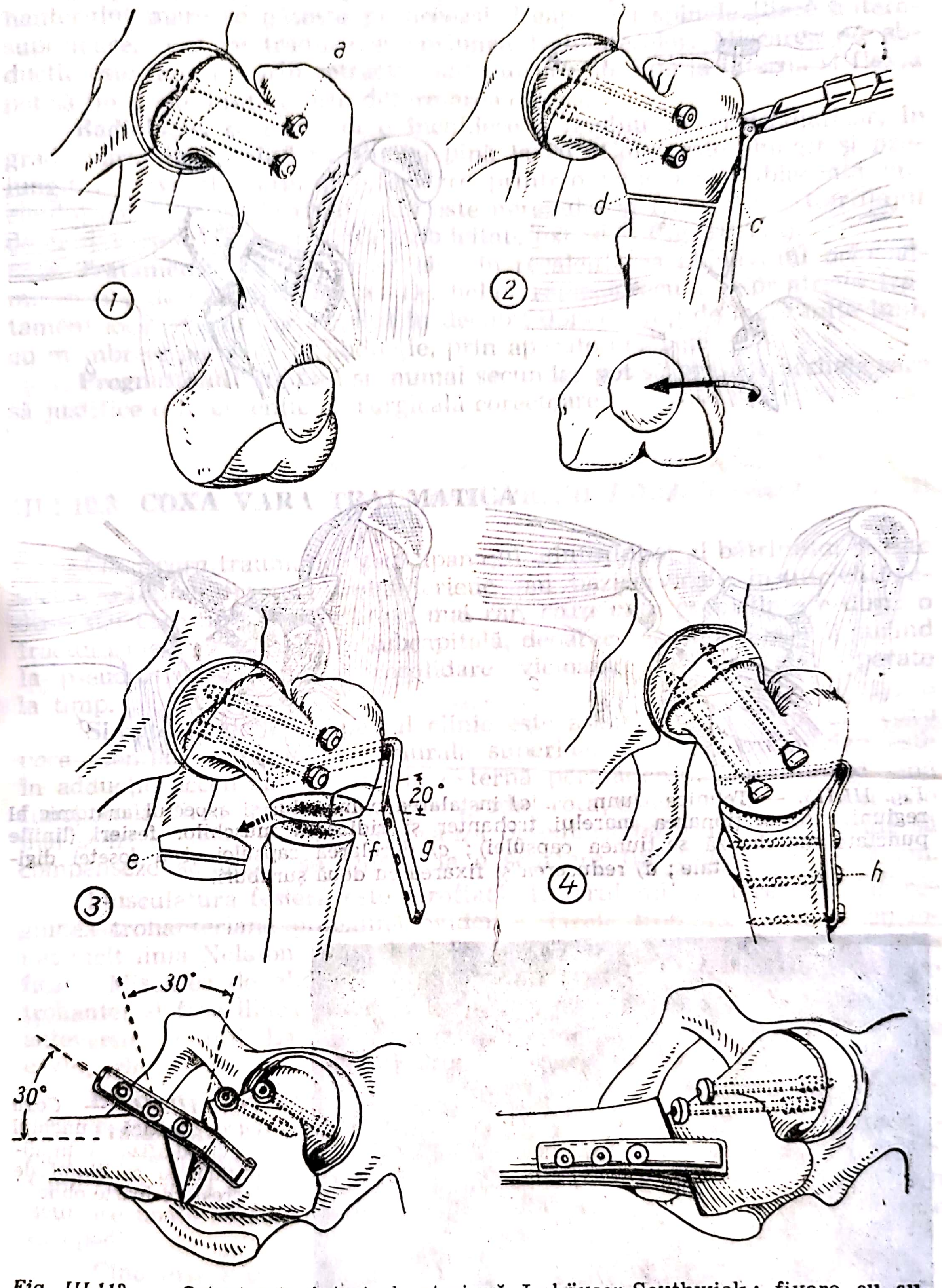

Fig. III.112. — Osteotomie intertrohanteriană Imhäuser-Southwiek ; fixare cu şuruburi a epifizei (1) ; osteotomie de derotare (2) ; osteotomie cuneiformă anterioară de flexie (3) ; osteotomie de valgizare (4).

Scanned with OKEN Scanner

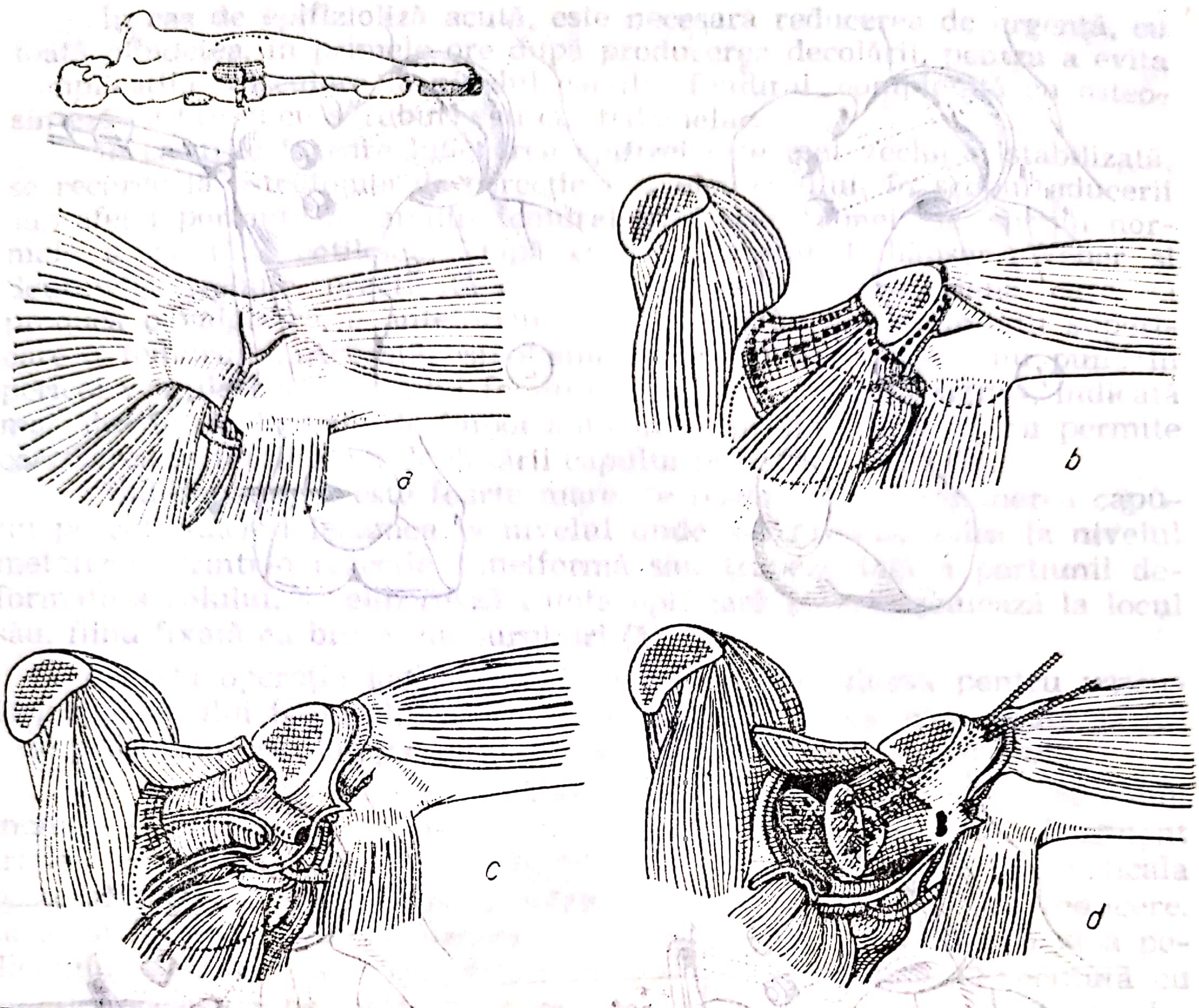

Fig. III.113. — Tehnica Dunn : *a)* instalarea bolnavului şi aspectul anatomic al regiunii; *b)* secţionarea marelui trohanter şi ridicarea muşchilor fesieri (liniile punctate marchează secţiunea capsulei); *c)* decolarea capsulei şi a fosetei digitale; *d)* reducerea şi fixarea cu două şuruburi.

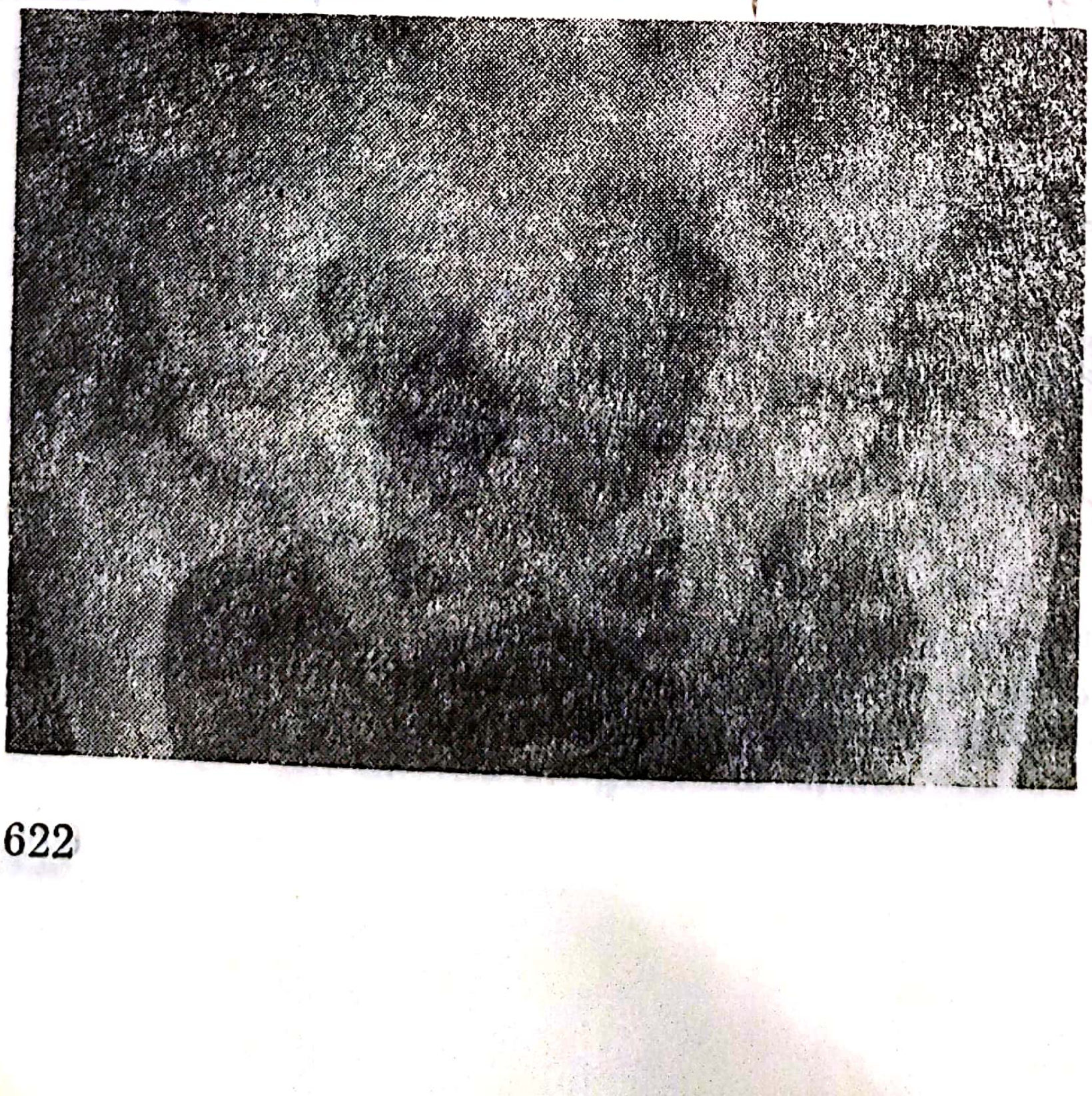

Fig. III.114. — *Coxa vara* rahitică; unghiul cervicodiafizar este diminuat şi cartilajul de creştere foarte oblic.

Scanned with OKEN Scanner

În poziție culcată, regiunea trohanteriană proemină, iar vîrful trohanterului mare se găsește pe aceeași dreaptă cu spinele iliace antero-superioare, ceea ce traduce ascensiunea trohanterelor. Mișcarea de abducție este limitată prin retracția adductorilor iar rotația internă și flexia pot să fie și ele limitate prin deformarea osoasă.

Radiologic, se constată o închidere a unghiului cervicodiafizar, în grade variabile, putînd să ajungă pînă la 90°. Colul este alungit și prelungit la nivelul marginii inferioare printr-o policioară subiacentă nucleului cefalic, care la rîndul său este neregulat și fragmentat. Cartilajul de conjugare epifizar prezintă o oblicitate excesivă (fig. III.114).

Tratamentul constă, în special, în recalcifierea bolnavului prin administrare de calciu, vitamina D_2, helioterapie, precum și printr-un tratament local, menținînd copilul în decubit dorsal timp de mai multe luni, cu membrele pelviene în abducție, prin aparate ortopedice.

Prognosticul este bun și, numai secundar pot să persiste sechele care să justifice o intervenție chirurgicală corectoare.

III.1.10.3. COXA VARA TRAUMATICĂ

Coxa vara traumatică este apanajul adultului și al bătrînului și este secundară unei fracturi trohanteriene sau bazicervicale insuficient reduse sau care nu s-a menținut; mai rar, *coxa vara* se întîlnește după o fractură mediocervicală sau subcapitală, deoarece acestea duc mai curînd la pseudartroză, decît la consolidare vicioasă, dacă nu sînt operate la timp.

Simptomatologie. Aspectul clinic este asemănător aceluia din *coxa vara* esențială (epifizioliza femurală superioară). Membrul pelvian este în adducție accentuată și rotație externă permanentă, determinînd jenă funcțională direct proporțională cu gradul rotației externe. Membrul este mai scurt cu 3—4 cm dar, din cauza basculării bazinului, care tinde să compenseze adducția, se ajunge la o scurtare funcțională de 6—8 cm.

Musculatura fesieră este atrofiată, fesierul mijlociu relaxat iar regiunea trohanteriană proemină evident. Marele trohanter este ascensionat încît linia Nélaton, triunghiul Bryant și linia Schömacker sînt modificate. Mișcarea de abducție este limitată prin contactul dintre marele trohanter și fosa iliacă externă, iar flexia de asemenea limitată, datorită anteversiei colului. La mers, bolnavul se sprijină pe picior în poziție de ecvin, șchiopătează, iar semnul Trendelenburg este pozitiv.

Examenul radiologic arată o diminuare a unghiului cervicodiafizar.

Tratament. Un grad moderat de *coxa vara*, la o fractură bazicervicală sau trohanteriană, este aproape regulă după tratamentul ortopedic. Cînd *coxa vara* survine la un bătrîn, deficitul funcțional rezultat prin scurtare poate să fie remediat mulțumitor cu ajutorul unei încălțăminte ortopedice.

Cînd însă este vorba de *coxa vara* accentuată, cu scurtare mare a membrului și la pacienți adulți, deficiența funcțională este prea importantă pentru a ne mulțumi cu tratamentul conservator ortopedic. În asemenea cazuri se impune tratamentul chirurgical.

Osteotomia de valgizare şi derotare, practicată intertrohanterian, urmată de osteosinteză cu cui-placă monobloc şi compactare, restabileşte unghiul normal de înclinaţie, corectează scurtarea şi rotaţia externă şi previne dezvoltarea artrozei.

III.1.11. COXA VALGA

Coxa valga constituie o deformare inversă celei din *coxa vara*, leziunea principală constituind-o creşterea unghiului de înclinare a colului femural peste 140°. Această creştere a unghiului de înclinare se poate însoţi de torsiuni axiale şi curbări în sens anterior sau posterior.

Deşi mult mai rară, se întîlneşte în practică sub forma de *coxa valga* congenitală la copil, *coxa valga* idiopatică la adolescenţi şi *coxa valga* simptomatică.

III.1.11.1. COXA VALGA IDIOPATICĂ

Coxa valga idiopatică o găsim la adolescenţi, constituind o entitate morbidă de etiologie neprecisă şi care înglobează toate cazurile de *coxa valga* neintegrate într-una din categoriile arătate.

Simptomatologie. *Coxa valga* se manifestă prin cîteva semne funcţionale, care apar la vîrsta de 12 ani la un copil înalt dar subţire. Bolnavul are dureri la mers, şchiopătează şi resimte o oboseală, care se instalează rapid după un efort de mers, luînd aspectul unei crampe dureroase. Durerile prezintă exacerbări, traducînd o jenă funcţională şi cedează la repaus.

Şchiopătarea este asemănătoare cu aceea din coxalgie, şi se însoţeşte de coborîrea umărului la fiecare pas.

La examenul clinic se constată că unul din membrele pelviene este în abducţie şi rotaţie externă, atitudine care este mascată printr-o scolioză cu convexitatea de partea bolnavă şi prin înclinarea bazinului. Şoldul apare turtit, plat, prin dispariţia reliefului trohanterian şi prin atrofia musculaturii fesiere ; această amiotrofie interesează şi coapsa.

Mobilitatea articulară este uşor limitată în ceea ce priveşte adducţia şi rotaţia internă.

La măsurătoare membrul bolnav este mai lung cu 1—2 cm ; această alungire interesează segmentul cervicocefalic, după cum arată distanţa trohanteromaleolară, care este egală cu aceea de partea opusă. În caz de bilateralitate a leziunii, în timpul mersului există o balansare a trunchiului, ceea ce face ca mersul să semene cu acela oscilator al unui marinar.

Radiografia arată unghiul de înclinaţie mai mare de 140°, putînd atinge, în cazuri extreme, 175—180°, iar gîtul femural este alungit.

Evoluţie. *Coxa valga* are o evoluţie benignă ; ea se ameliorează progresiv şi, vindecarea se realizează spontan, ajutată de o terapeutică minimă.

Diagnosticul este uşor de făcut, pe baza semnelor clinice şi a radiografiei ; analizele de laborator sînt normale.

Diagnosticul diferenţial se face cu *coxalgia incipientă,* care debutează tot cu şchiopătare, oboseală şi dureri, dar la care se pot pune în evidenţă semnele generale de impregnare bacilară, precum şi pozitivitatea unor analize de laborator ; radiografia în acest caz arată o decalcifiere difuză, eventual o pensare articulară fără modificarea unghiului de înclinaţie.

Tratament. În formele dureroase se recurge la repausul la pat asociat cu extensia continuă sau la imobilizarea în aparat gipsat pelvipedios în poziţie de abducţie mare.

În formele vechi, care nu s-au corectat spontan, se recomandă tratamentul chirurgical, care are rolul de a corecta deformaţia şi de a face profilaxia complicaţiei tardive, artroza.

Operaţia constă în osteotomia intertrohanteriană de varizare, după tehnica Pauwels cu rezecţia unui cui osos cu baza internă, corectînd totodată şi rotaţia externă ; fragmentele osteotomizate sînt fixate cu un cui-placă monobloc şi compactate. Această osteosinteză fermă realizează o imobilizare riguroasă a fragmentelor osoase, încît orice imobilizare externă în aparat gipsat devine inutilă.

III.1.11.2. COXA VALGA SIMPTOMATICĂ

Coxa valga poate să fie întîlnită la rahitici ca o deformare de compensare, corectînd curbura diafizei femurale deschisă înăuntru.

Alteori, *coxa valga* este simptomatică unei paralizii postpoliomielitice a musculaturii şoldului : muşchii pelvitrohanterieni paralizaţi nu mai

Fig. III.115. — *Coxa valga* poliomielitică.

trag marele trohanter în sus şi nu au tendinţa să închidă unghiul de înclinaţie, mai ales că la astfel de bolnavi, care au stat mult timp la pat, acţiunea greutăţii corpului asupra capului femural este practic inexistentă (fig. III.115).

III.1.11.3. COXA VALGA TRAUMATICĂ

Este de obicei secundară fracturilor cervicale prin abducție, unor fracturi cervicotrohanteriene sau fracturilor hipercorectate.

Simptomatologia este asemănătoare cu aceea din *coxa valga* a adolescenților : membrul pelvian este în abducție și rotație externă, ușor alungit, cu regiunea trohanteriană ștearsă și cu bazinul înclinat.

Mișcările de abducție și de rotație internă sînt limitate și ca urmare a artrozei supraadăugate, iar mersul este „șchiopătat".

Tratamentul este chirurgical, operația indicată fiind osteotomia intertrohanteriană de varizare.

III.1.12. COXARTROZA

Sub denumirea de artroza șoldului sau coxartroză se definește o artropatie cronică, caracterizată din punct de vedere morfologic prin alterări distructive ale cartilajului articular, asociate cu leziuni proliferative ale țesutului osos subiacent.

Considerată multă vreme ca o boală legată de *îmbătrînire*, de unde și vechea denumire de *morbus coxae senilis*, astăzi, grație lucrărilor experimentale și histologice ale lui Rutishauser și ale școlii sale ca și a lucrărilor lui Pauwels, se admite că în coxartroză leziunile sînt expresia adaptării țesutului osos la factorii de presiune excesivă pe care îi suportă în unele împrejurări articulația.

Aceasta este într-atît de adevărat încît, dacă se suprimă aceste condiții defavorabile se constată revenirea osului la o stare normală.

Etiologie. Coxartroza constituie o boală plurietiologică dar monopatogenică, expresie a degradării anatomofuncționale a șoldului.

Afecțiunea este întîlnită la subiecți care depășesc 40 de ani iar frecvența ei crește odată cu vîrsta. Ea interesează în mod aproape egal ambele sexe, cu o ușoară predominanță la sexul feminin.

Aproape toate clasificările etiologice ale coxartrozei fac distincția între formele *primitive* sau *idiopatice* și formele *secundare*.

- *Coxartrozele primitive* constituie aproximativ jumătate din numărul total și ele debutează către vîrsta de 60 de ani ; adesea ele sînt bilaterale, se însoțesc de artroze ale altor articulații, iar radiologic sînt artroze de tip central.

Ele par să fie cauzate de factori generali, încă puțin cunoscuți, care alterează metabolismul cartilajului articular, producînd leziuni de uzură precoce la nivelul articulațiilor supuse la eforturi maxime (șold, genunchi, articulații intervertebrale etc.).

- *Coxartrozele secundare* sînt acelea la care factorii locali pot să fie incriminați drept cauze declanșatoare ale afecțiunii.

Dintre coxartrozele secundare cele mai frecvente sînt acelea consecutive *alterărilor mecanicii articulare* prin tulburări de statică articulară. Aceste tulburări ale staticii articulare pot să fie datorate :

a) *malformațiilor congenitale coxofemurale :*
— displazia luxantă a șoldului ;
— protruzia acetabulară congenitală (*coxa profunda*) ;
— *coxa vara* congenitală ;
— *coxa valga* congenitală ;
— displazia spondiloepifizară (Morquio) ;

b) *deformațiilor coxofemurale cîștigate :*
— sechelele epifiziolizei femurale superioare ;
— sechelele osteocondrozei șoldului (Legg-Perthes-Calvé) ;
— sechelele traumatice ale capului femural sau ale cotilului (fracturi, luxații, decolare epifizară) ;
— deformație coxofemurală după boala Paget ;
— sechelele după osteoartrite infecțioase acute sau cronice ;
— deformație după osteocondroza disecantă ;
— deformație după infarct osos juxtacortical (boala chesonierilor).

O altă categorie de coxartroze secundare sînt acelea care, fără să fie datorate malformațiilor sau tulburărilor de statică articulară, recunosc totuși cauze locale care au *alterat sinoviala sau cartilajul articular*, elemente pe care se va dezvolta ulterior artroza. Astfel sînt coxartrozele secundare unei :

— coxite infecțioase ;
— coxite reumatismale ;
— condromatozei șoldului ;
— sinovitei vilonodulare ;
— sinovitei traumatice sau hemofilice.

Patogenie. Fie că sînt primitive, înțelegînd formele cu etiologie încă necunoscută, sau dimpotrivă secundare unor afecțiuni sau diformități anterioare cunoscute, în care anumiți factori locali pot să fie considerați ca declanșatori, coxartrozele prezintă un tablou anatomopatologic relativ unitar.

După cum au arătat lucrările lui Ficat, Vignon, actualmente se admite că leziunea primară a artrozei este reprezentată de fibrilația cartilajului. Această fibrilație constă din fisuri, care se produc în planul fibrelor colagene, la care se asociază o pierdere a glicozaminoglicanilor substanței fundamentale a cartilajului și o multiplicare clonală a condrocitelor. Extinderea fibrilației duce la ulcerația cartilajului, iar condensările osoase și osteofitoza sînt considerate a fi secundare leziunilor cartilaginoase. Modul prin care se produce fibrilația cartilajului este încă în discuție. Pentru unii tulburarea primitivă este depleția matricei în glicozaminoglicani prin exces de distrucție sau defect de formare a acestora ; depleția fragilizează cartilajul care se fisurează sub efectul presiunii. Pentru alții (Freeman și Meschim), fisurarea este primitiv produsă prin fracturile de oboseală a tramei colagene ; fisurile ar permite fuga secundară a glicozaminoglicanilor (GAG).

Astfel, după afirmațiile lui P. Ficat orice artroză debutează printr-o alterare a cartilajului, deci o condroză, pe care din păcate nu o putem diagnostica decît atunci cînd boala a devenit o artroză, investigată în principal prin mijloace radiologice.

Alterarea cartilajului articular în coxartroză, poate să fie determinată de factori biologici sau mecanici.

Într-adevăr, în unele cazuri poate să fie vorba de o insuficiență congenitală sau dobîndită, mai mult sau mai puțin pronunțată, a țesuturilor de susținere și, în aceste condiții, chiar o presiune normală poate să antreneze o modificare a echilibrului articular. Această situație poate să fie întîlnită în cazurile de coxartroză primitivă, datorate, în primul rînd, unei deficiențe tisulare, mai mult sau mai puțin accentuate, decît unei incongruențe articulare care, cel puțin în faza inițială a bolii, nu există.

În alte cazuri, o creștere disproporționată a presiunilor pe o articulație descentrată, poate să ducă de asemenea la un dezechilibru, și această hiperpresiune poate să antreneze dezvoltarea leziunilor chiar într-un țesut osteocartilaginos sănătos. De obicei, în majoritatea cazurilor de coxartroză secundară, ambii factori — biologic și mecanic — intervin în geneza bolii, în proporție variabilă, dar rolul decisiv este jucat de factorul presiune.

Pauwels, încă din 1934, a inițiat studiul mecanic al articulației șoldului pentru aprecierea tensiunilor care se exercită la nivelul extremității superioare a femurului, ca rezultat al forțelor de gravitate și de

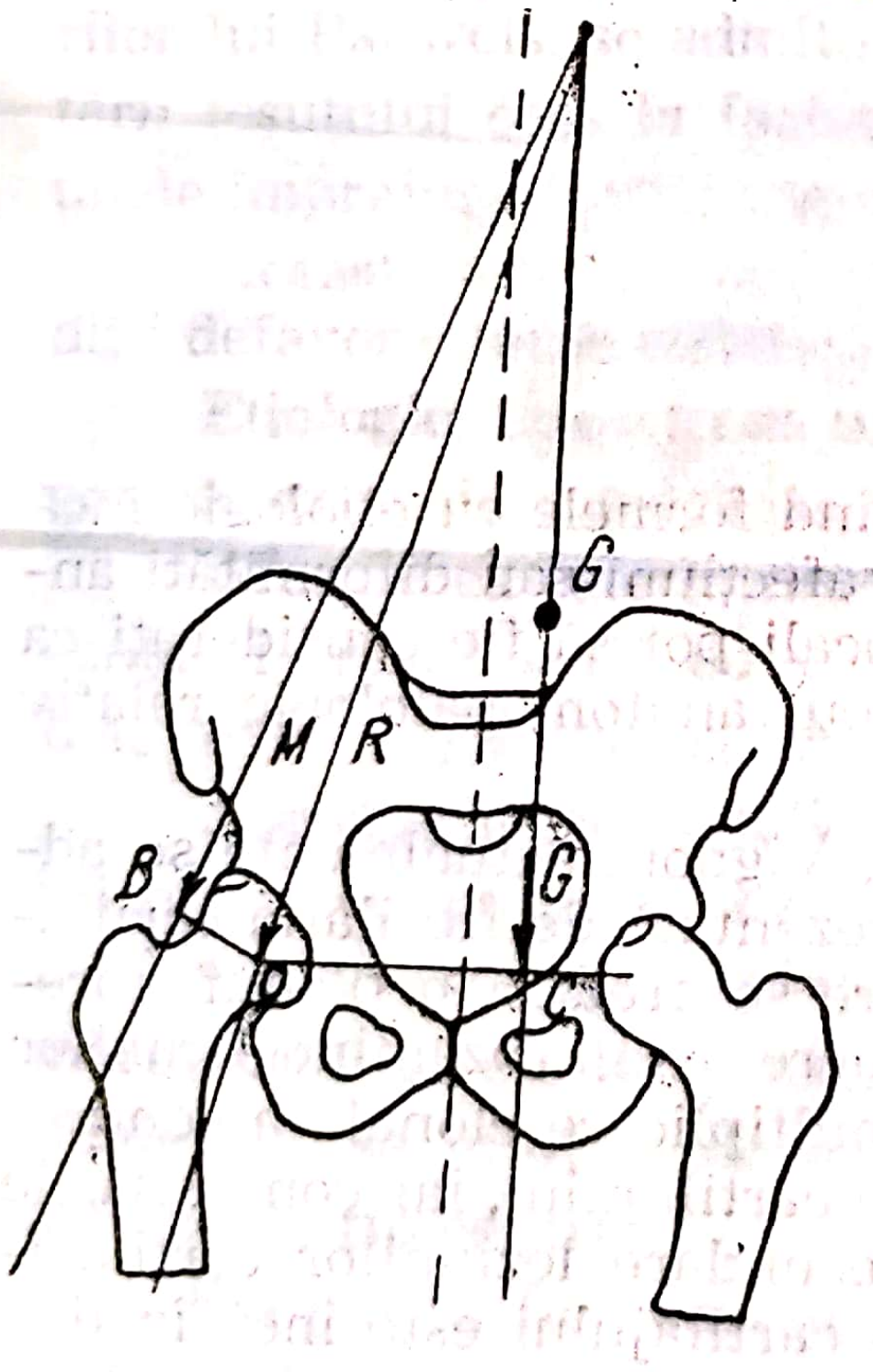

Fig. III.116. — Schema forțelor care acționează la nivelul șoldului, în faza sprijinului unipodal (după *F. Pauwels*) : forța musculară (M) ; greutatea corpului (G) ; rezultanta forțelor (R) ; brațul forței musculare (O.B.) ; brațul greutății corpului (O.C.) de trei ori mai mare decît brațul forței musculare ; linia punctată reprezintă axa mediană a corpului.

contracție musculară. În baza acestui punct de vedere biomecanic, se consideră că, în sprijinul unipodal, greutatea corpului (forța intermitentă) este echilibrată de contracția permanentă a mușchilor abductori pelvitrohanterieni (fig. III.116). Rezultanta acestor două forțe se aplică pe capul femural prin intermediul cartilajului hialin articular, care îmbracă

Scanned with OKEN Scanner

capul femural și suprafața portantă a cotilului. Acesta realizează o congruență perfectă a capului femural (care în mod normal are diametrul mai mic) în cavitatea cotiloidiană (cu diametrul mai mare). În acest fel, forța de presiune (rezultanta) care se exercită la acest nivel, se dispersează în mod egal pe o suprafață mai mare (fig. III.117).

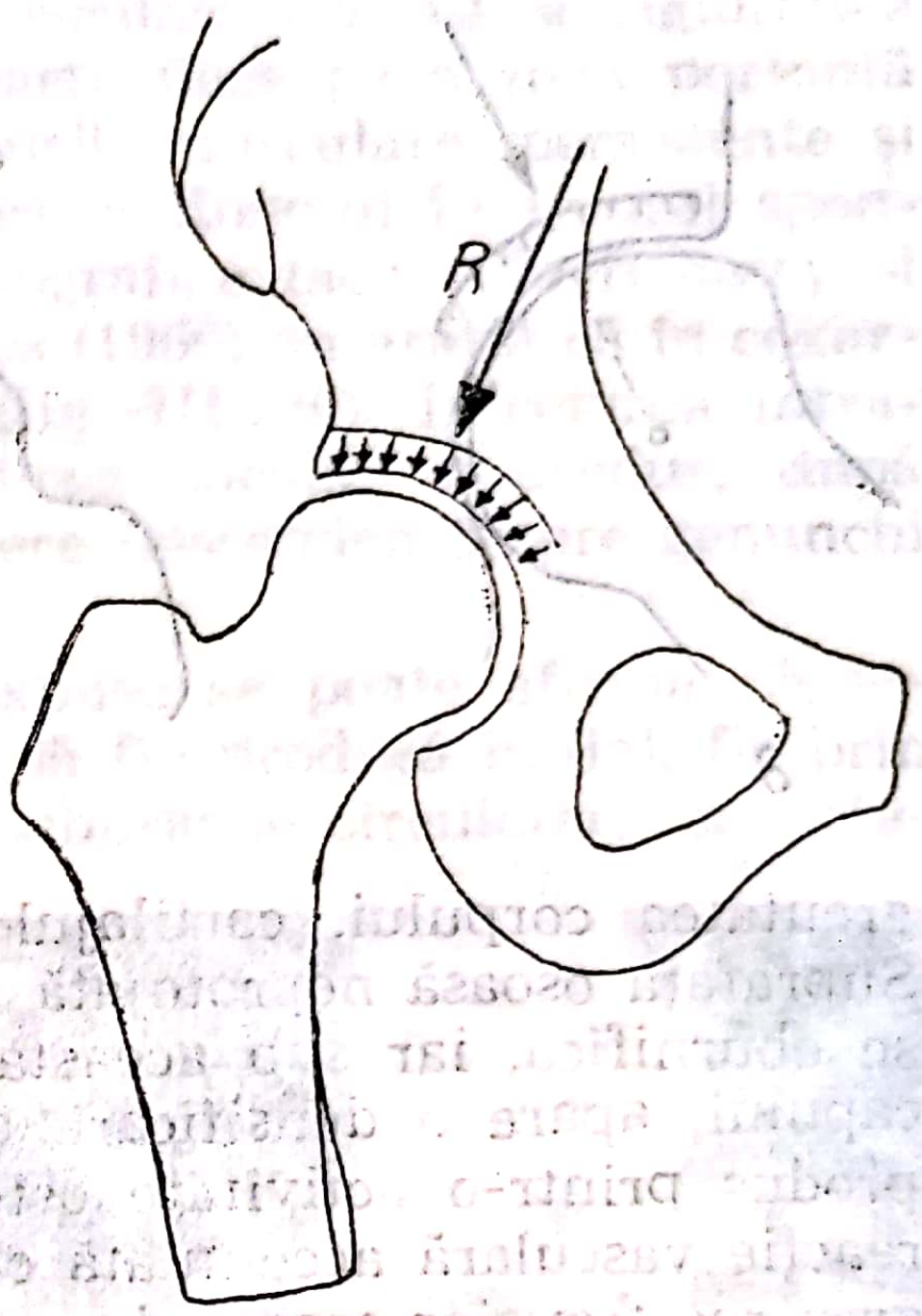

Fig. III.117. — Repartiția presiunii se realizează egal, datorită cartilajului articular (după *F. Pauwels).*

Pauwels a arătat că mărimea presiunii articulare este determinată de :

a) rezultanta dintre gravitație și contracția musculară ;

b) mărimea suprafeței articulare pe care se exercită rezultanta.

Pe de o parte, contractura musculară patologică, exercită *o presiune permanentă* excesivă care are o influență nefastă asupra cartilajului articular.

Pe de altă parte, reducerea suprafeței portante antrenează creșterea presiunii pe unitatea de suprafață. Această situație poate să fie întîlnită, fie în leziuni primitive cartilaginoase prin dispariția acestuia („uzură" primitivă), fie în vicii arhitectonice de origine osoasă (displaziile șoldului, insuficiența cotiloidiană, subluxația, *coxa valga* subluxantă) sau cîștigate (după fracturi acetabulare, boala Chandler). Diagrama repartiției forțelor în aceste situații, elaborate pe baza studiilor de fotoelasticitate și tensiometrie, arată o concentrare a presiunilor la nivelul zonelor de contact (fig. III.118).

Cînd asupra unei articulații se exercită o presiune care depășește capacitatea de rezistență a țesuturilor, se produc modificări histologice caracteristice care, pe măsura evoluției bolii, conduc la schimbări importante în configurația articulației.

Primele modificări decelabile în coxartroză se situează la nivelul cartilajului care acoperă capul femural și acetabulul.

Procesul de degenerescență a cartilajului în zona în care nu suportă greutatea corpului, provoacă o proliferare activă a vaselor subiacente stratului calcificat al cartilajului, pe care îl invadează și îl transformă în țesut osos. Astfel, în zona neportantă a capului femural și a cotilului au loc procese osteogenetice cu formare de osteofiți. În zona care suportă

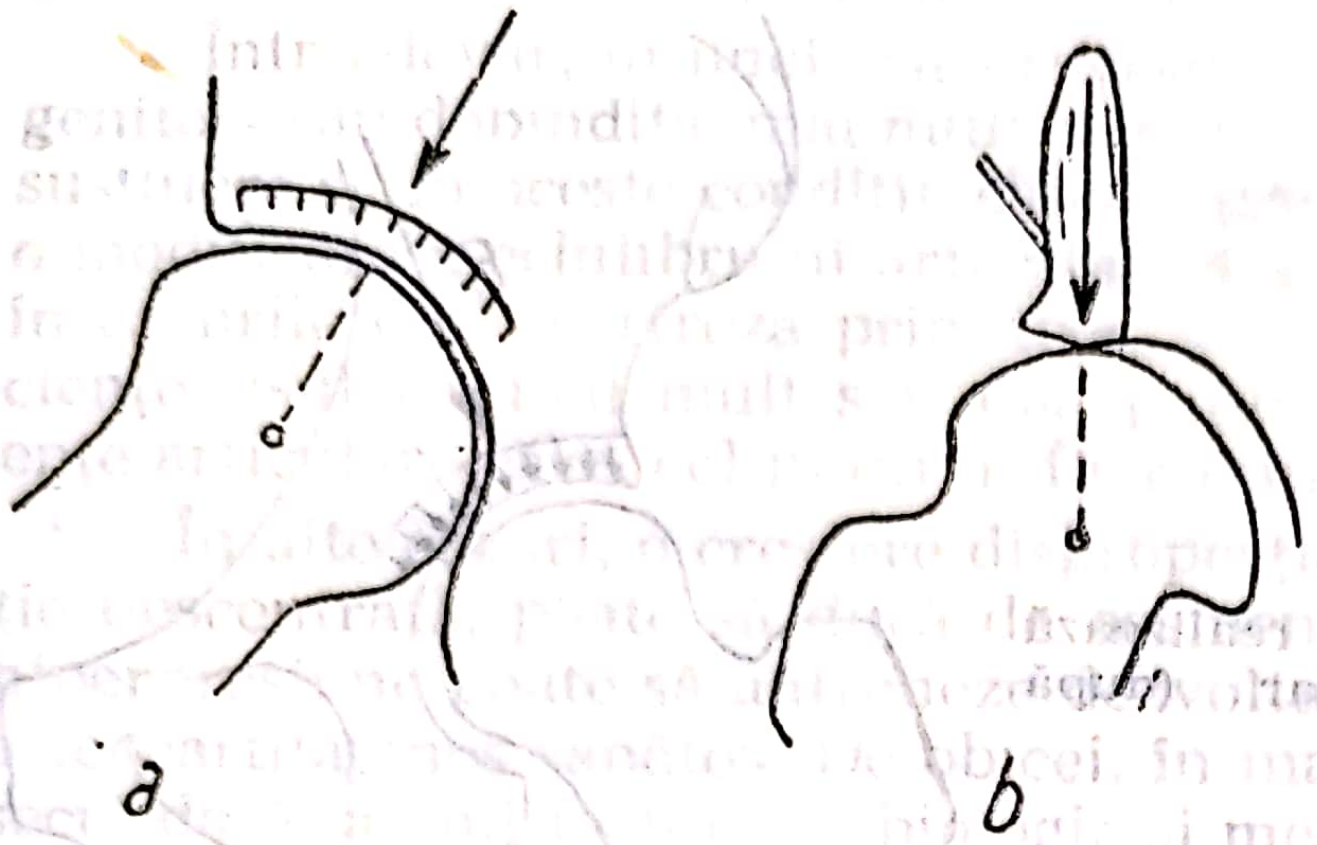

Fig. III.118. — Întinderea suprafețelor articulare în contact condiționează presiunea articulară (după *F. Pauwels*): șold normal *(a)*; incongruență prin dispariția primitivă a cartilajului articular (raza capului subluxație) *(b)*.

greutatea corpului, cartilajul degenerat se subțiază pînă la dispariție. Suprafața osoasă neprotejată de cartilaj și supusă unei presiuni enorme se eburnifică, iar sub această zonă, în grosimea țesutului spongios al capului, apare o densificare osoasă, conul de uzură descris de Trueta, produs printr-o activitate osteogenică crescută. La acest nivel există o reacție vasculară accentuată care este responsabilă de densificarea și îngroșarea travelor osoase dar care lipsește pe linia de transmitere maximă a presiunii, unde țesutul osos este resorbit și înlocuit cu focare de fibroză

Fig. III.119. — Aspectul radiologic în coxartroză: pensarea spațiului articular, alterarea structurii osoase a capului și a cotilului cu prezența unor chisturi osoase, deformarea capului și a cotilului cu osteofitoză.

și pseudochiste (fig. III.119). Se poate afirma, după Trueta, că degenerescența inițială a cartilajului în coxartroză constituie un stimulent pentru proliferarea vaselor subiacente. De aceea, coxartroza apare ca o tulburare vasculară care modifică natura țesuturilor articulare, în special

a cartilajului și a osului și care se însoțește de dureri și de deformări mari. Zona de condensare osoasă este în mod special responsabilă de producerea stimulilor dureroși. Îngroșarea travcelor osoase din această zonă, cu reducerea areolelor intertrabeculare, lasă un spațiu foarte redus pentru vasele și nervii adăpostiți în ele și, orice distensie a venelor sistemului sinusoidal profund, produce dureri mari. Durerea este factorul cel mai dăunător, deoarece contractura musculară reflexă și rigiditatea articulară duc la creșterea presiunii intraarticulare pe o zonă portantă restrînsă. De asemenea, datorită contracturii musculare persistente și imobilizării antalgice, se produce o stagnare a sîngelui în țesutul spongios al capului femural. Investigațiile flebografice făcute de Benassy și Lamare (1955) precum și cele ale lui Phillips (1966) au arătat că în coxartroză există o stază venoasă importantă (fig. III.120). Injectarea intraosoasă a substanței de contrast, sub anestezie locală, a produs, după Mariel, Ruffie și colaboratorii, aceeași durere descendentă spre genunchi ca în cazul gonalgiei reflexe a coxopaților.

Rezumînd datele de fiziopatologie expuse se poate afirma că, leziunea cartilaginoasă din coxartroză poate să fie produsă inițial, fie prin acțiunea primitivă a factorilor vasculari, tulburările circulatorii și meta-

Fig. III.120. — Flebografia arată o stază sanguină la nivelul capului femural.

bolice contribuind la degenerarea cartilajului prin modificarea nutriției sale, fie prin intermediul elementului sinovial, care afectînd lubrifierea articulară, duce la uzarea cartilajului. În același sens, factorii biomecanici ai incongruenței articulației, ducînd la creșterea tensiunilor intraarticulare, accentuează alterarea morfofuncțională a articulației și determină apariția leziunilor din coxartroză.

Simptomatologie. Semnele clinice ale coxartrozei sînt *durerile la mers, limitarea mişcărilor şoldului* şi *atitudinea vicioasă a coapsei.*

Durerea la mers este simptomul principal ; ea apare după o distanţă variabilă şi obligă bolnavul să se oprească pentru cîteva minute, după care reluarea mersului este mai mult sau mai puţin uşurată. Durerea dispare la repaus.

Din cauza durerii, mersul este şchiopătat, iar mersul pe teren accidentat, urcarea sau coborîrea scărilor sînt deosebit de penibile.

Durerea la primii paşi efectuaţi coexistă, de obicei, cu durerea la mers, mai ales în coxartrozele vechi. La sculareа din pat sau după o perioadă mai îndelungată de stat pe scaun, primii paşi sînt foarte dureroşi, iar după ce s-a făcut „încălzirea" articulaţiei, durerile scad sau încetează total, pentru a reapărea după o perioadă de mers, variabilă de la un bolnav la altul.

Sediul durerii variază : uneori ea este situată la rădăcina coapsei, pe faţa anterioară şi poate să se întindă pînă la genunchi ; alteori durerea se găseşte pe faţa internă a coapsei, în regiunea muşchilor adductori. Mult mai rar, durerea poate să fie situată în regiunea fesieră şi pe faţa posterioară a coapsei, simulînd o sciatică. În unele cazuri, durerea se găseşte numai la genunchi, ceea ce pretează la greşeli de diagnostic.

Celelalte semne subiective întîlnite în coxartroză sînt inconstante. Astfel, bolnavii pot să perceapă uneori, în cursul unor anumite mişcări, cracmente în articulaţia şoldului. Alteori, ei menţionează prezenţa unor episoade bruşte şi pasagere de blocaj al articulaţiei şoldului.

Semnele obiective principale ale coxartrozei sînt atitudinea vicioasă şi limitarea mişcărilor şoldului.

Atitudinea vicioasă apare tîrziu în evoluţia coxartrozei şi este datorată, la început, contracturii musculare. Ea are drept rezultat o accentuare a incongruenţei articulare, care produce o agravare a semnelor funcţionale şi, prin aceasta, se produce o agravare a contracturii. Acest cerc vicios nu poate să fie întrerupt decît prin corectarea atitudinii vicioase articulare.

Atitudinea vicioasă a şoldului este în flexie, adducţie şi rotaţie externă. Această situaţie poate să fie mascată prin atitudini compensatoare ale bazinului şi ale coloanei vertebrale. Astfel, flexia coapsei este compensată printr-o hiperlordoză lombară, adducţia coapsei printr-o ridicare a bazinului de partea bolnavă, iar rotaţia externă printr-o rotaţie cu antepulsia bazinului de partea bolnavă. Numai după ce se corectează aceste atitudini de compensare se poate aprecia exact amplitudinea atitudinii vicioase a şoldului bolnav.

Limitarea mişcărilor se manifestă prin jena accentuată pe care o resimte bolnavul cînd vrea să-şi încrucişeze genunchii, sau prin imposibilitatea de a se încălţa, de partea bolnavă (semnul pantofului, Duvernay) ; bolnavul se încalţă pe la spate, prin flectarea genunchiului.

Limitarea mişcărilor pasive este constantă în coxartroză şi poate să fie apreciată prin măsurarea unghiurilor.

Flexia coapsei poate să fie limitată pînă la 90° sau chiar mai puţin, abducţia este considerabil limitată şi destul de precoce în raport cu flexia. De asemenea, rotaţia internă, şi mai puţin cea externă, sînt limitate, în comparaţie cu acelea ale şoldului sănătos.

Scanned with OKEN Scanner

După un oarecare timp de evoluție a coxartrozei se întîlnește în mod constant o hipertrofie a musculaturii coapsei și a fesei.

Presiunea la nivelul articulației bolnave, în special la baza triunghiului Scarpa și posterior în regiunea fesieră, provoacă o durere apreciabilă.

Examenul radiologic pune în evidență leziunile radiologice ale coxartrozei : pensarea spațiului articular, alterarea structurii osoase a capului femural și a cotilului cu deformarea acestora, osteofitoza și deplasarea capului în raport cu cotilul (fig. III.119).

Pensarea spațiului articular traduce uzura cartilajului articular și, în formele incipiente de coxartroză, ea poate să lipsească.

De obicei, pensarea spațiului articular se întîlnește în coxartrozele secundare, mai ales pe șoldurile displazice, și ea este, cel mai adesea, polară superioară. Alteori, pensarea articulară este centrală, capul femural se apropie de fundul cotilului și spațiul articular se lărgește la partea superoexternă, ca în coxartroza idiopatică centrală sau în cea dezvoltată pe o protruzie acetabulară.

Alterarea structurii osoase constă în osteoscleroză și geode, care interesează capul femural și cotilul.

Osteoscleroza se întîlnește în zona de sprijin a capului femural ori de cîte ori există o pensare polară superioară. Această zonă de condensare osoasă poate să aibă o formă ovalară sau triunghiulară, cu baza superioară și vîrful în centrul capului femural (conul de uzură Trueta), iar la nivelul cotilului se situează deasupra sprîncenei cotiloidiene. În coxartroza cu pensare articulară centrală, osteoscleroza se situează pe porțiunea internă a capului femural, în zona *fovea capitis*, și la nivelul fundului cotilului.

Geodele sînt frecvent întîlnite în artroza șoldului și ele se găsesc la nivelul capului femural, în zona portantă, precum și la nivelul cotilului. Ele au o formă rotundă sau ovalară, sînt unice sau multiple, în formă de fagure, iar pe unele incidențe sau pe tomografii pot să prezinte comunicări cu cavitatea articulară printr-un mic orificiu.

Osteofitoza se dezvoltă la periferia învelișului cartilaginos al cotilului și al capului femural.

La nivelul cotilului, osteofitoza marginală prelungește în afară sprînceana cotiloidiană, iar în interiorul cavității formează, între capul femural și fundul cotilului, o lamă osoasă paralelă cu fundul cotilului, dînd aspectul radiografic de *cotil cu fund dublu*. Osteofitoza cefalică ia naștere la joncțiunea cervicocefalică și în jurul foveii capului. La joncțiunea cervicocefalică osteofitele se dezvoltă sub forma unei coroane care înconjoară partea internă a colului și care dau capului femural aspectul unei ciuperci.

Osteofitoza perifoveală este mai discretă, dar destul de frecventă și precoce. Se evidențiază pe clișeul radiografic, fie sub forma unei bombări osteofitice a regiunii foveale, fie sub forma a două ridicături, supra- și subfoveale. Adesea, în afara osteofitozei perifoveale și pericefalice, există o osteofitoză polară inferioară a capului femural *„capital drop“* al autorilor anglo-saxoni care se prelinge ca o picătură la partea inferioară a capului. Această osteofitoză polară inferioară, prezentă în coxartrozele secundare într-un stadiu avansat de evoluție, duce la deformarea

Scanned with OKEN Scanner

capului femural care devine ovalar și, prin creșterea osteofitului, are tendință să se subluxeze din cavitatea cotiloidă.

Modificarea formei capului femural și a cotilului este frecvent observată pe radiografii. Capul femural apare adesea turtit în sens vertical, ca urmare a unei înfundări produse în zona de sprijin, slăbită de prezența geodelor osoase. Turtirea capului, asociată cu dezvoltarea osteofitozei polare inferioare dau acestuia un aspect de tampon de vagon. Cavitatea cotiloidă prezintă o înclinare mare a plafonului cotiloidian, ceea ce duce la ovalizarea cotilului. Protruzia acetabulară este mult mai rar întîlnită în coxartroză, de obicei ea preexistînd artrozei (protruzie congenitală sau idiopatică) și favorizînd-o.

Forme clinice. Ținînd seama de condițiile etiologice care pot să stea la baza dezvoltării unei coxartroze secundare, în practică se întîlnesc mai frecvent următoarele forme clinice de coxartroză :

a) *Coxartroze pe displazia șoldului* sînt cel mai frecvent întîlnite ele reprezentînd 40—50% din totalitatea coxartrozelor secundare. Debutează spre vîrsta de 30—40 de ani, clinic prezintă mai ales o limitare a rotației interne și păstrează mult timp o abducție relativ bună. Radiografic se caracterizează, la început, printr-o pensare superoexternă, cu condensare a capului și a plafonului cotiloidian în zona de sprijin, osteofitoză polară inferioară și cotil cu fund dublu. Cum displazia șoldului este frecvent bilaterală și aceste coxartroze sînt bilaterale.

b) *Coxartroza pe protruzii acetabulare* congenitale *(coxa profunda)* sau cîștigate după coxite infecțioase sau reumatismale (tip coxită laminară juvenilă) sau după osteoporoze sau osteoporomalacie postmenopauză. Aceste coxartroze debutează spre vîrsta de 50 de ani, femeile fiind mai frecvent afectate decît bărbații ; adesea sînt bilaterale.

Se traduc clinic prin limitarea precoce a mișcării de abducție. Radiografic, aceste coxartroze prezintă o pensare centrală internă, osteofitoză pericefalică, ca un guler în jurul colului, scleroza cu îngroșarea fundului cotilului, fără imagine de cotil cu fund dublu.

c) *Coxartroze posttraumatice,* după fracturi ale capului sau colului femural, luxații traumatice, sinovită posttraumatică sau tulburări de statică posttraumatică ; se pot întîlni după un interval liber de la traumatism, uneori de mai mulți ani (10—20 de ani, Lequesne).

Unele pot să fie consecința unei zdrobiri a cartilajului în momentul traumatismului, altele consecutive unei necroze posttraumatice de origine vasculară a capului femural.

d) *Coxartroze după necroze osoase primitive* ale capului femural la adult. În această categorie intră osteonecrozele idiopatice ale capului femural la adult (boala Chandler) și boala chesonierilor. În aceste cazuri, coxartroza este de obicei bilaterală, interesînd mai ales bărbații în jurul vîrstei de 40 de ani.

e) *Coxartroza după leziuni inflamatoare.* În această grupă trebuie diferențiate :

— coxartrozele care apar tardiv, pe deformații coxofemurale consecutive osteoartritelor sau osteomielitelor, al căror proces distructiv au lăsat deformații articulare ;

— coxartrozele care se dezvoltă pe o veche coxită infecțioasă sau reumatismală, acută sau cronică, fără să fi existat în prealabil o defor-

mare importantă a articulaţiei. În aceste cazuri diagnosticul etiologic este foarte dificil, mai ales că există forme mixte artroze-artrite, unde pe lîngă leziunile radiologice de artrită (pensare articulară globală, decalcifiere, contur şters al extremităţilor) se întîlnesc aspectele radiologice ale artrozei (scleroză osoasă, geode, osteofitoză). Numai examenele biologice vor putea să aprecieze preponderenţa caracterului inflamator sau degenerativ.

f) *Coxartroză pe sechele de epifiziolizǎ* sînt de asemenea frecvent întîlnite. Afecţiunea survine în 92% din cazurile de epifiziolize cu deplasare accentuată şi, în 32% din cazurile cu deplasare puţin marcată. Aceste coxartroze sînt bilaterale în 40% din cazuri şi mai des întîlnite la bărbaţi.

g) *Alte coxartroze*, mai rar întîlnite, survin după: osteocondroză juvenilă (Legg-Perthes-Calvé), osteocondroză disecantă a şoldului, boală Paget cu localizare la bazin, displazie epifizară multiplă sau displazie spondiloepifizară Morquio.

Evoluţie. Evoluţia coxartrozei este lentă şi progresivă. Debutul ei insidios, evoluţia întretăiată de perioade de acalmie de luni sau chiar ani, fac dificilă precizarea momentul cînd a început boala. Dar odată declanşat procesul patologic, evoluţia lui se face către agravare progresivă, cu limitarea tot mai accentuată a mişcărilor, dar niciodată nu se ajunge la anchiloză. Bolnavul, chiar şi în formele foarte avansate, cînd mersul se reduce ca distanţă tot mai mult, păstrează un grad de mobilitate articulară, ceea ce îi întreţine durerea. De aceea, tratamentul medical nu poate să obţină decît o ameliorare pasageră a manifestărilor dureroase, fără să realizeze oprirea procesului patologic. Dimpotrivă, tratamentul chirurgical, după cum se va vedea, este în măsură să oprească evoluţia bolii, iar în formele incipiente să prevină chiar instalarea leziunilor radiologice. Iată de ce, astăzi se vorbeşte tot mai mult de o profilaxie a coxartrozei, tratamentul chirurgical fiind instituit în stadiul de „preartroză" aşa cum a precizat Hackenbroch (1943).

Tratament. Într-o perioadă nu mult prea îndepărtată, coxartroza, după cum afirma prof. Coste, era considerată drept ruşinea terapeuticii, dat fiind că în acea perioadă boala intra în domeniul terapeuticii medicale. De la aceste rezultate nesatisfăcătoare, coxartroza a marcat un progres important odată cu abordarea chirurgicală a tratamentului. Astăzi, coxartroza este o boală care intră în domeniul chirurgiei ortopedice.

Ţinînd seama de patogenia coxartrozei, un tratament raţional trebuie să restabilească echilibrul fiziologic dintre rezistenţa structurilor tisulare şi presiunea suportată de articulaţie. Acest scop poate să fie atins prin ameliorarea rezistenţei ţesuturilor şi prin scăderea presiunilor exercitate asupra articulaţiei.

Factorul biologic, creşterea rezistenţei ţesuturilor în cazul coxartrozei, poate să fie prea puţin influenţat. Tratamentele medicamentoase şi unele intervenţii chirurgicale — osteotomia intertrohanteriană lineară de tip Nissen cu deplasarea discretă a fragmentelor pot să influenţeze rezistenţa ţesuturilor articulare, modificînd factorii biologici care o determină. În stadiul de debut al coxartrozelor primitive se poate obţine astfel nu numai o stabilizare a bolii, ci chiar o regenerare a articulaţiei.

Scanned with OKEN Scanner

Acest tratament nu poate să dea un rezultat durabil decît în cazul cînd solicitarea mecanică a articulației nu este crescută.

În aceste cazuri, osteotomia are efectul unei stimulări a vascularizației care, după cercetările experimentale ale lui Lemoine, favorizează regenerarea articulației.

Cealaltă manieră, de a diminua solicitarea mecanică a articulației, făcînd-o suportabilă chiar pentru țesuturile a căror rezistență este scăzută, este mai valoroasă.

Factorii mecanici pot să fie influențați cu mare eficacitate prin intervenții chirurgicale adecvate astfel că, presiuni foarte ridicate pot să fie aduse la valori normale.

Deoarece presiunea care se exercită asupra articulației depinde de doi factori, există două modalități de a coborî valoarea ei:

a) diminuînd încărcarea, prin reducerea forțelor ce se exercită asupra articulației;

b) mărind suprafața zonei articulare asupra căreia se exercită forțele de presiune.

În grupa intervențiilor chirurgicale destinate să reducă forțele de presiune care acționează asupra articulației se numără operația de miotomie Voss, care realizează un șold balant temporar și osteotomia de medializare McMurray.

Operația Voss, de detentă musculară prin secționarea marelui trohanter, secționarea tractusului tibial și a adductorilor, sau varianta Cordier, care asociază și secțiunea psoas-iliacului și a dreptului anterior, realizează o diminuare a presiunii excesive permanente care se exercită

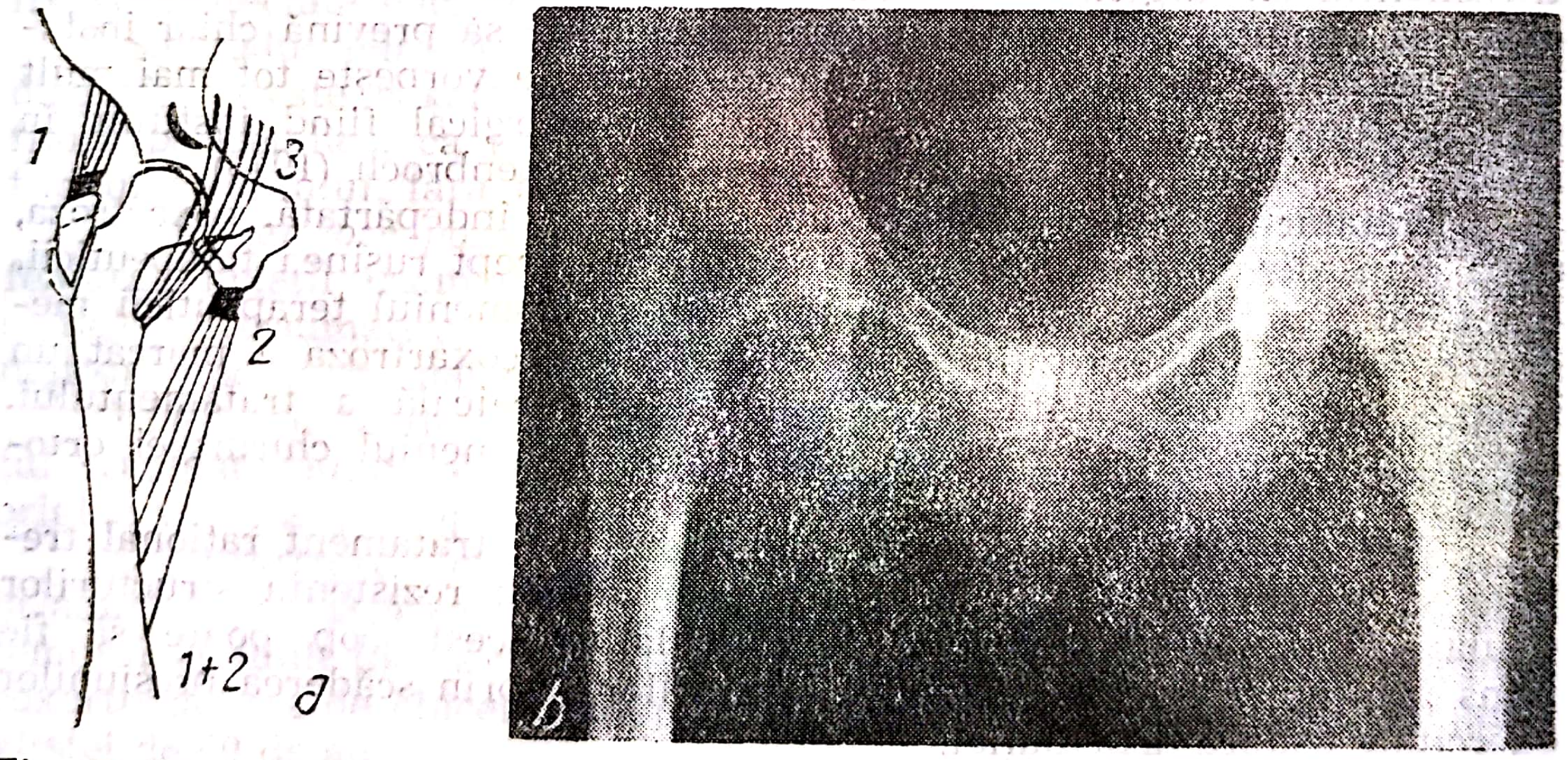

Fig. III.121. — Schema operației Voss: secțiunea marelui trohanter (1) și a mușchilor adductori (2).

asupra articulației (fig. III.121). Această diminuare a presiunilor obținută prin miotomie nu este suficientă decît dacă suprafețele articulare sînt congruente, realizînd astfel o restabilire a echilibrului. În cazurile de incongruență a suprafețelor, efectul ei este temporar.

Osteotomia intertrohanteriană oblică cu translație internă (McMurray) este foarte răspîndită, înlocuind osteotomiile de recentrare în multe țări, datorită simplității și eficacității ei (fig. III.122). Prin medializarea fragmentului distal se realizează o reducere a forțelor care acționează asupra articulației, prin relaxarea adductorilor și a psoas-iliacului dar, totodată,

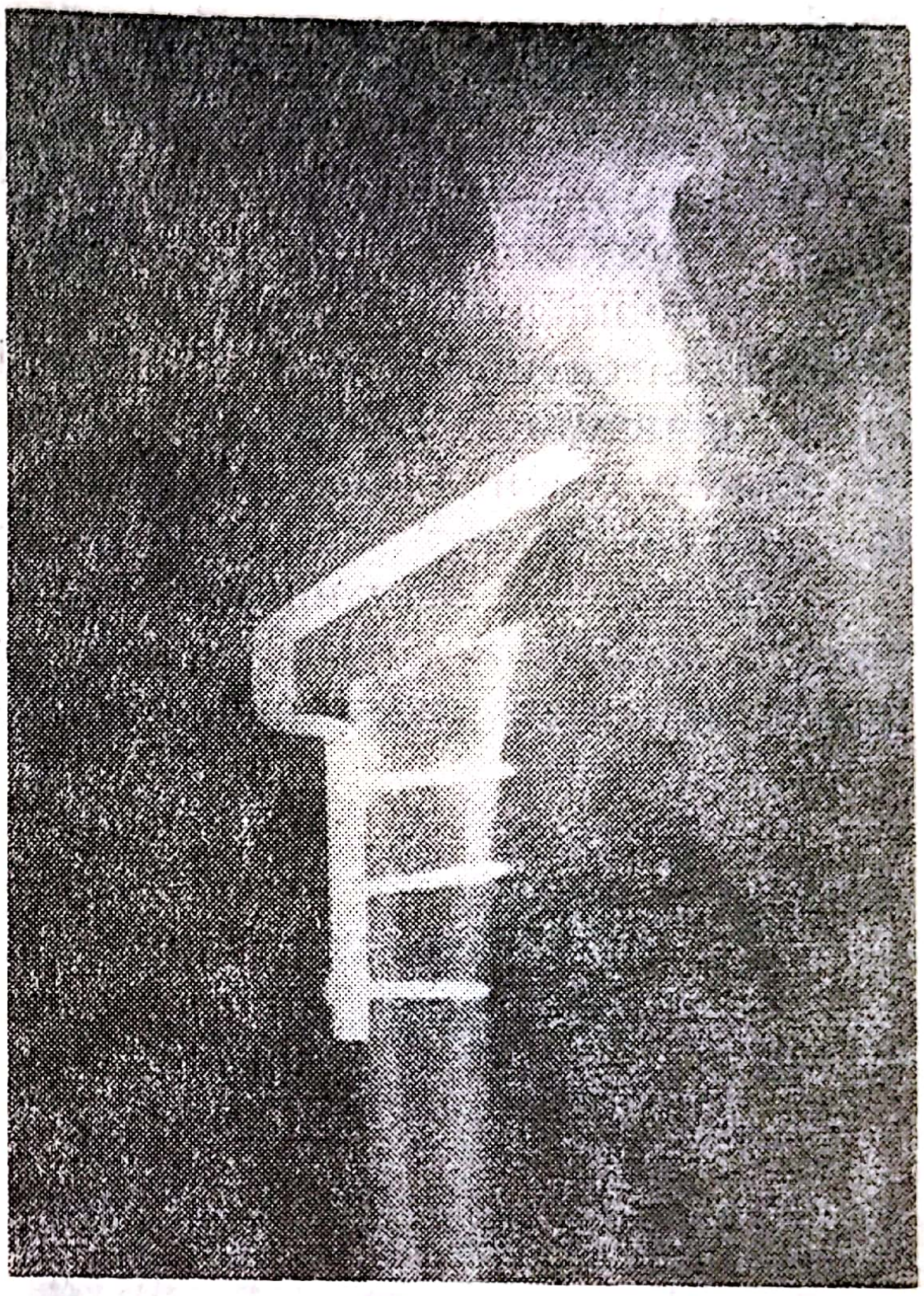

Fig. III.122. — Osteotomie intertrohanteriană oblică cu medializare (Mc Murray).

asociază și efectul favorabil al osteotomiei asupra deficienței tisulare, prin stimularea neoformației vasculare. Osteotomia de medializare McMurray este indicată în formele de coxartroză mai avansate, foarte dureroase, cu modificări structurale evidente, dar la care se păstrează totuși o flexie de 60° și o abducție de 25°. După osteotomie fixarea riguroasă a fragmentelor este obligatorie, pentru a îndepărta imobilizarea gipsată. Acest lucru se obține cu ajutorul cuiului-placă monobloc de tip Müller aplicat cu compactarea fragmentelor. Rezultatele globale ale osteotomiei McMurray, în condițiile unei indicații și execuții corecte sînt apreciate ca foarte bune și bune în peste 80% din cazuri (Hirsch, Ottolenghi). Durerea este aceea care beneficiază cel mai mult, în schimb mobilitatea este ușor ameliorată (1/3 din cazuri după Judet) sau nemodificată.

O altă modalitate de a reduce presiunea articulară și în modul cel mai eficace, este mărirea suprafeței portante a articulației. În practică, acest deziderat se realizează prin folosirea osteotomiilor de recentrare de tip varizant sau valgizant Pauwels, în funcție de proba de centraj preoperatorie. Prin aceste intervenții vizînd lărgirea suprafeței portante a articulației, presiunea suportată de articulație este diminuată în proporție mai mare decît atunci cînd se încearcă reducerea forțelor implicate.

Osteotomia de varizare prin rezecţia unui *cuneus* osos cu baza internă realizează recentrarea capului femural în cotil, în coxartrozele dezvoltate pe displazii ale şoldului *(coxa valga subluxans)*. Prin această varizare se obţine o alungire a braţului de pîrghie al forţei muşchilor abductori, o interpunere de cartilaj articular mai puţin uzat în zona de sprijin articular şi o detentă a muşchilor adductori şi psoas, ceea ce scade mult presiunea suportată de articulaţie (fig. III.123).

Pentru efectuarea operaţiei, proba radiografică de abducţie este indispensabilă, ea demonstrînd recentrarea capului în cotil, restabilirea paralelismului suprafeţelor articulare şi obţinerea unei congruenţe aproximativ normale. În afară de precizia rezecţiei cuneiforme, un alt amănunt de tehnică îl constituie realizarea unei fixări ferme a fragmentelor, prin folosirea unui cui-placă monobloc de tip Müller cu compactarea interfragmentară. Intervenţia este contraindicată în formele avansate, cu diminuarea mobilităţii şoldului, cu capul mult deformat şi subluxat, la care proba centrajului în abducţie nu reuşeşte.

Osteotomia de valgizare urmăreşte ca, prin rezecţia intertrohanteriană a unui *cuneus* osos cu baza externă să realizeze o lărgire a suprafeţelor articulare în contact, scăderea presiunii şi influenţarea favorabilă

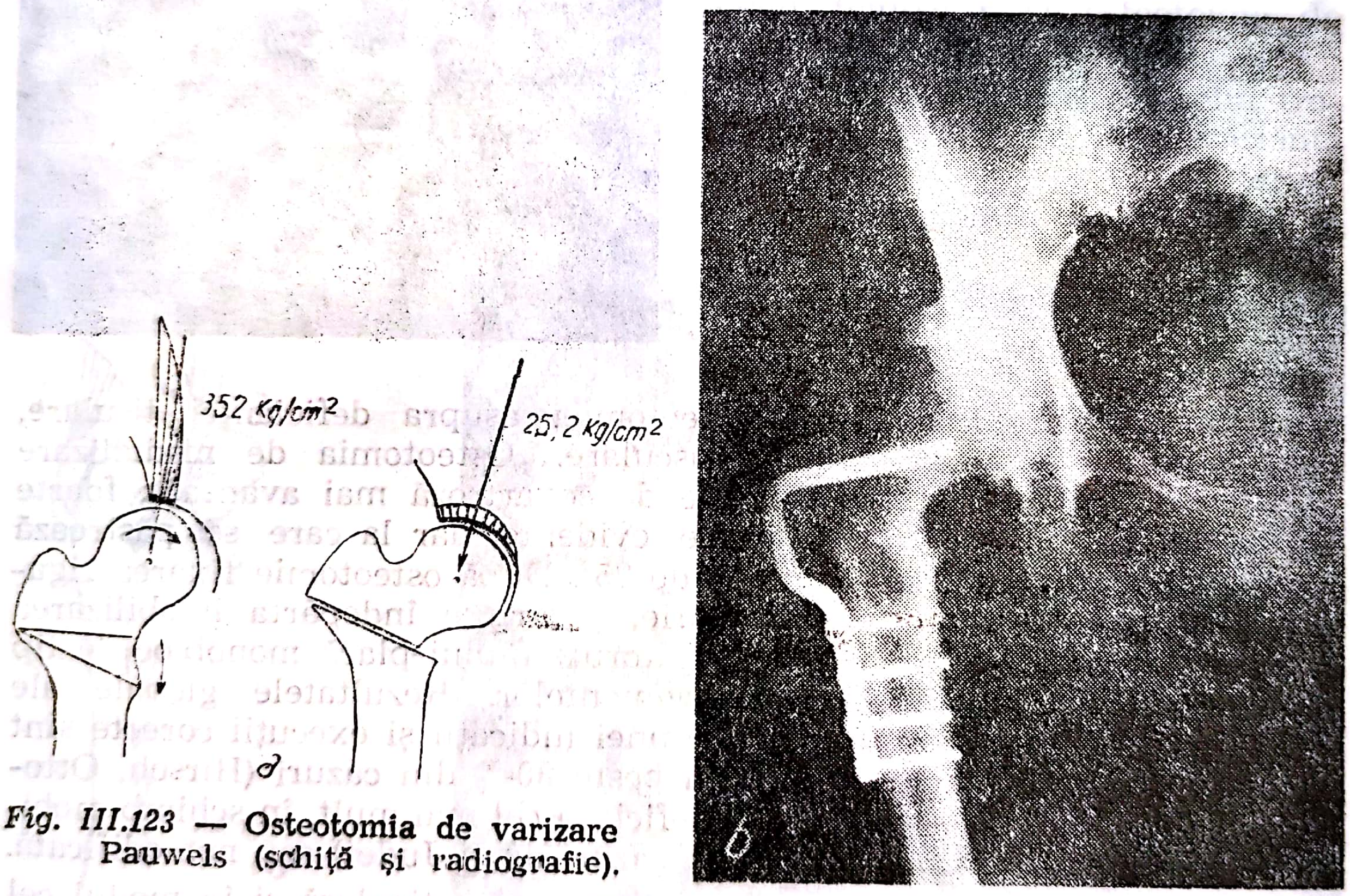

Fig. III.123 — Osteotomia de varizare Pauwels (schiţă şi radiografie).

a factorului biologic (fig. III.124). Ea este indicată în formele de coxartroză avansată cu incongruenţă articulară, cînd radiografia în adducţie arată o ameliorare a congruenţei articulare.

Utilizarea osteotomiilor în tratamentul coxartrozei permite să se obţină o regenerare a structurii osoase, ameliorări ale spaţiului articular, modificări favorabile ale sclerozei osoase şi ale geodelor, iar clinic un rezultat satisfăcător şi durabil.

În cazurile avansate de boală, în care mișcările sînt mult limitate, durerea accentuată și sprijinul precar, se va face opțiunea între intervențiile mobilizatoare de tipul artroplastiei și cele radicale de tipul artrodezei.

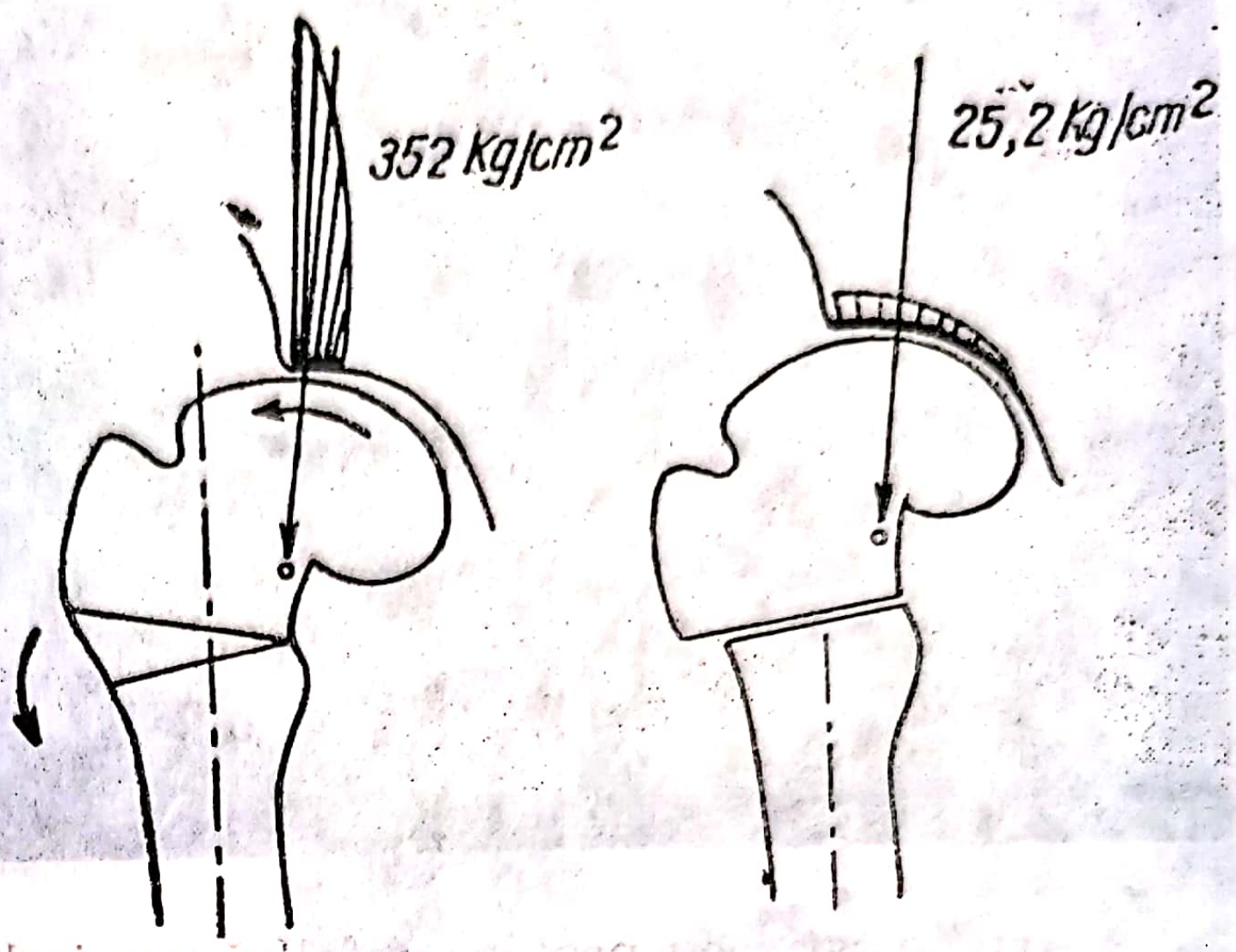

Fig. III.124. — Osteotomia de valgizare Pauwels (schiță).

Artroplastia prezintă un interes deosebit în tratamentul coxartrozei. S-au folosit numeroase tehnici pentru realizarea artroplastiei și s-a recurs la diferite materiale de interpunere : piele, *fascia lata,* cartilaj sau aliaje metalice. Cele mai utilizate sînt astăzi artroplastiile cu material inert : cupă metalică, proteză cefalică și proteză totală de articulație.

Fig. III.125. — Artroplastie cu cupă Smith-Petersen.

Artroplastia cu cupă metalică este cea mai veche formă de artroplastie și a fost realizată de Smith Peterson în urmă cu mai bine de 30 de ani (fig. III.125). Ea este indicată în special în coxartroza secundară după fractura acetabulului.

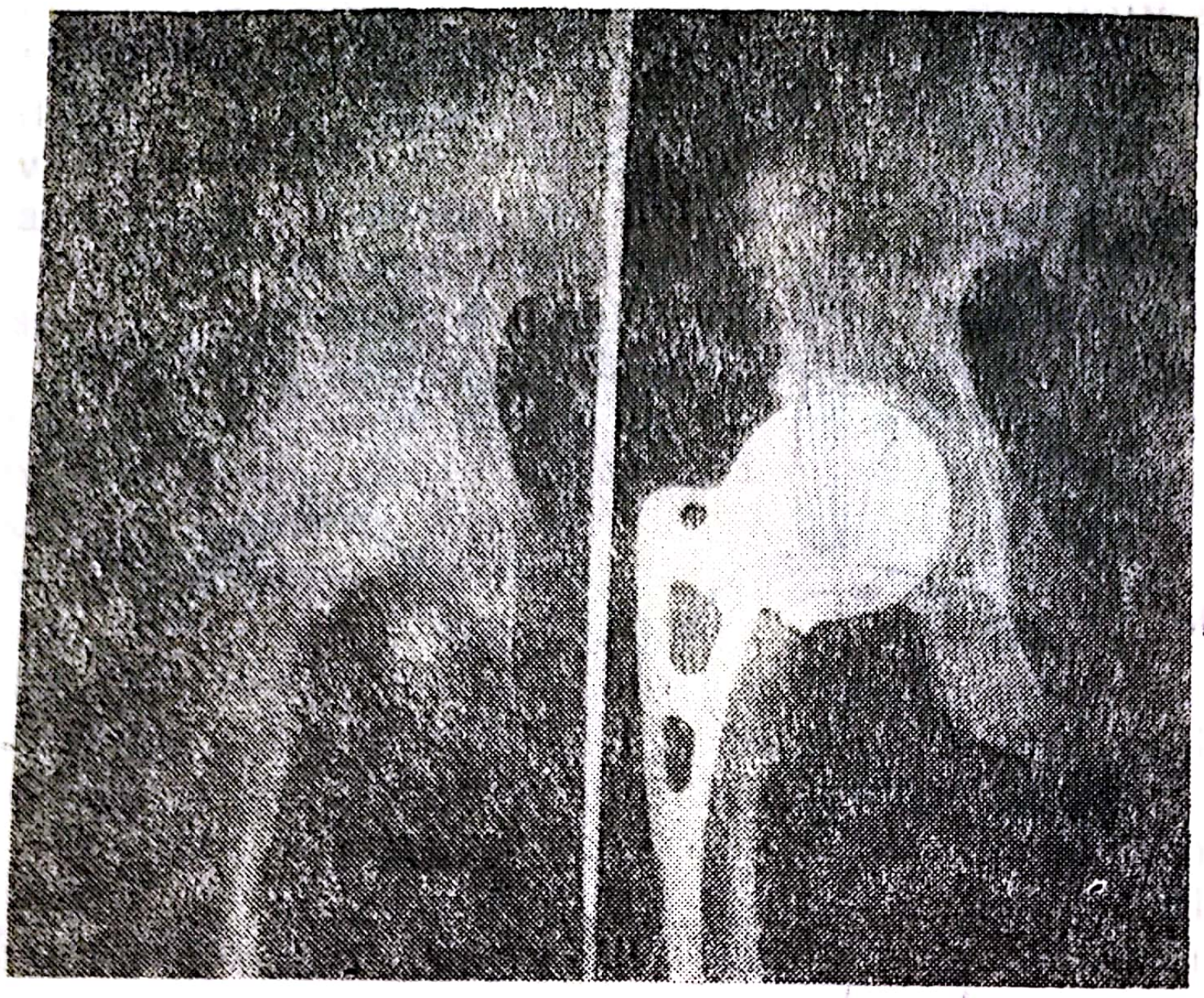

Fig. III.126. — Artroplastie cu proteză cefalică Moore.

Artroplastia cu proteză cefalică are indicații mai restrînse în coxartroză, deoarece și cotilul este modificat. Ea își găsește aplicarea în coxartrozele cu necroze avasculare idiopatice grave ale capului femural (fig. III.126) și în necrozele traumatice ale capului femural, la persoanele în vîrstă.

Artroplastia cu proteză totală de șold este actualmente cea mai folosită și ea tinde să înlocuiască celelalte forme de artroplastie (fig. III.127). Deși din punct de vedere tehnic mai sînt încă probleme de

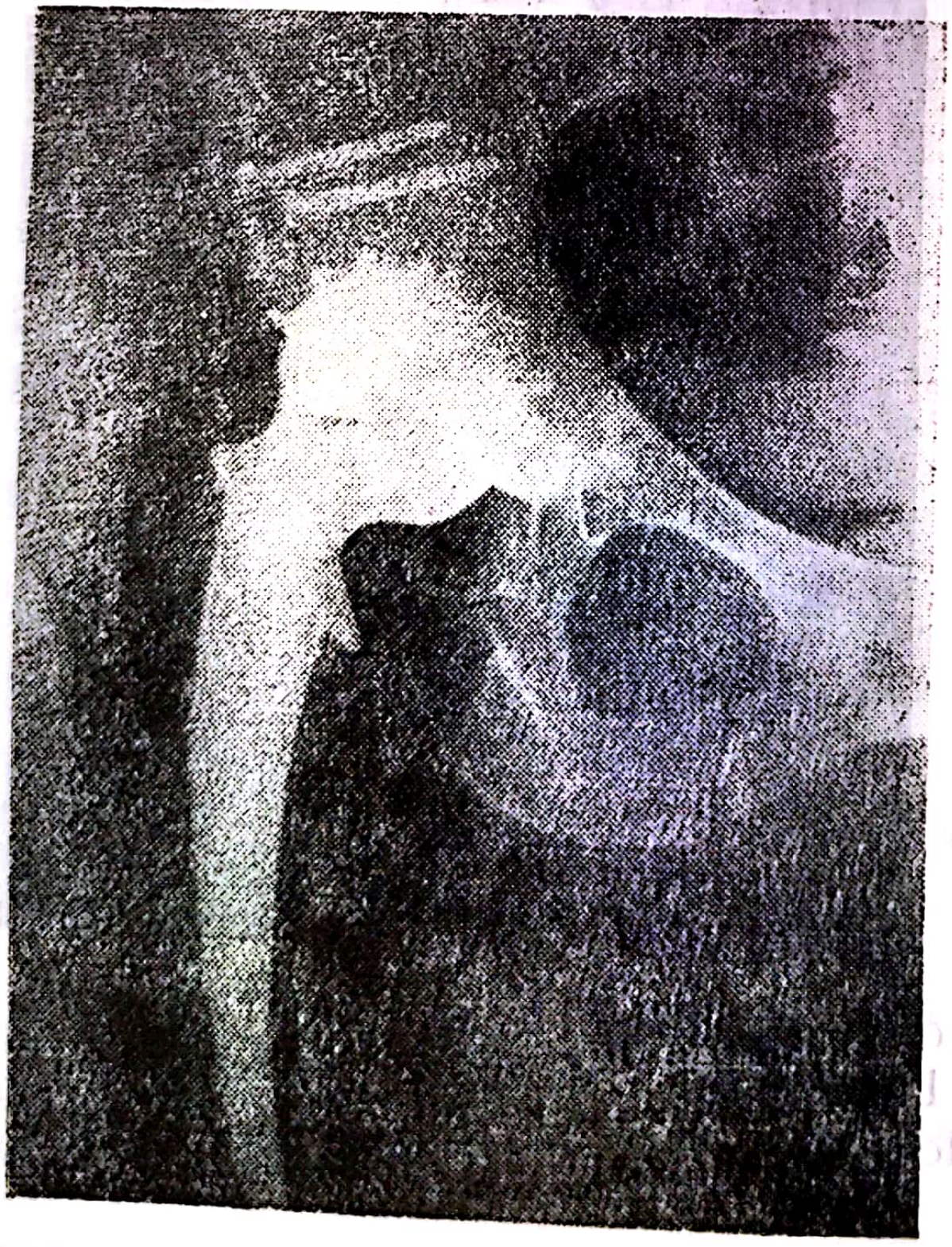

Fig. III.127. — Artroplastie cu proteză totală McKee-Farrar.

rezolvat, ea este principial indicată prin faptul că în coxartroză leziunea privește capul femural cît și cotilul; artroplastia cu proteză totală înlocuiește întreaga articulație bolnavă cu una metalică sau metal-acrilică. Ea este indicată în special în formele de coxartroză gravă, bilaterală, foarte dureroasă și cu limitarea importantă a mișcărilor, la persoanele în vîrstă, trecute de 60 de ani.

Fig. III.128. — Artrodeză mixtă cu fixare metalică.

Artrodeza, deși este o operație mutilantă, își mai găsește încă indicația în cazurile de coxartroză unilaterală, cu articulația genunchiului și cele intervertebrale normale, atunci cînd se urmărește obținerea unei stabilități bune și indolore a șoldului, chiar cu sacrificiul mobilității (fig. III.128). Ea este indicată în coxartrozele posttraumatice la persoanele tinere, în special bărbați.

În arsenalul terapiei chirurgicale a coxartrozei mai figurează o seamă de tehnici, unele folosite încă și astăzi, cum este rezecția capului femural ; altele, în vogă cîndva, sînt astăzi părăsite.

Rezecția capului femural (operația Girdlestone) executată la persoane în vîrstă a căror stare generală precară nu permite o operație mai laborioasă, suprimă durerea și redă mobilitatea șoldului în dauna stabilității și cu perspectiva unui mers șchiopătat.

Pentru ameliorarea stabilității șoldului, Milch practică, după rezecția cervicocapitală, osteotomia subtrohanteriană a femurului în dreptul ischionului, pe care o fixează, după unghiulare, cu o placă (fig. III.129).

Operația Milch se dovedește o resursă terapeutică foarte utilă, care poate să transforme o infirmitate invalidantă, cum este în coxartroza bilaterală rigidă, într-o situație acceptabilă cu o activitate socială.

Celelalte intervenții chirurgicale, altădată larg folosite ca : neurotomiile obturatoare, capsulectomia, forajul transtrohantero-cervico-capi-

tal de tip Duvernay sau operațiile de revascularizare a capului femural (Venable-Stuck, Palazzi sau Camera) nu mai sînt utilizate.

În condițiile cunoașterii actuale se vorbește tot mai insistent de *profilaxia coxartrozei*. Ea vizează corectarea viciilor arhitectonice ale cotilului sau ale extremității superioare a femurului, într-o fază premergătoare apariției semnelor clinice și radiologice ale coxartrozei.

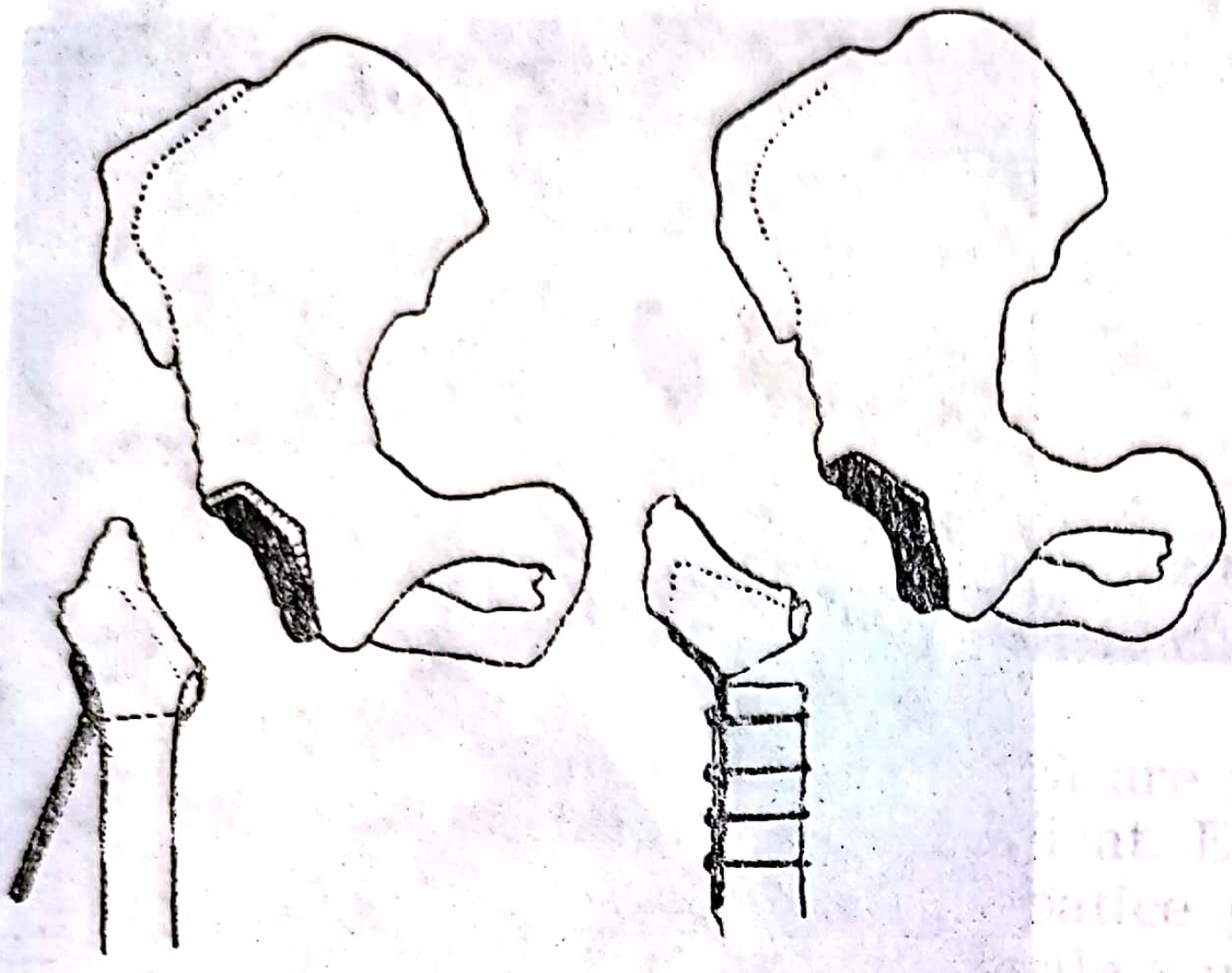

Fig. III.129. — Rezecția-osteotomie Milch în coxartroză.

Astfel, *buté*-ul osteoplastic, acetabuloplastia sau osteotomiile de bazin urmăresc reorientarea sau adîncirea cotilului displazic, iar osteotomiile intertrohanteriene au drept scop recentrarea capului în cotil. Aceste intervenții, efectuate precoce, sînt în măsură să prevină coxartroza.

Tratamentul conservator. Deși tratamentul actual al coxartrozei este chirurgical, totuși tratamentul conservator ortopedic, fizioterapic și medical își găsește, în unele cazuri, indicație. Acest tratament este rezervat persoanelor de vîrstă foarte înaintată, la care o intervenție chirurgicală este contraindicată.

Acest tratament folosește, pe lîngă *repaus*, și :

— *mijloace ortopedice,* reprezentate de manipulări sub narcoză, sau reducerea sub narcoză a atitudinii vicioase a coapsei, urmată de imobilizarea gipsată pentru o perioadă scurtă de 2—3 săptămîni.

În formele foarte dureroase se recurge la extensia continuă prelungită, timp de 6—8 săptămîni ;

— *mijloace fizioterapice,* constînd din chinezioterapie și scripetoterapie, masaj al musculaturii, mișcări în bazin, precum și electroterapie (ultrascurte, diadinamici, curenți interferențiali, ionizări și radioterapie). Toate aceste proceduri, prin influențarea regimului circulator la nivelul șoldului bolnav, produc o sedare a durerilor, o diminuare a contracturii musculare și o ameliorare pasageră a mersului. Efectul favorabil al mijloacelor fizioterapice este însă de scurtă durată, afecțiunea continuînd să evolueze ;

— *mijloace medicamentoase* cu efect sedativ și antiinflamator. În fazele dureroase se poate recurge la administrarea analgezicelor, în special a acidului acetilosalicilic, în doză de 1—3 g/zi.

Administrarea medicației antiinflamatoare (Fenilbutazona) poate să fie indicată în puseurile inflamatoare sau dureroase ale coxartrozei. În ultimul timp se folosesc hormonii corticoizi în administrare locală, intraarticular : acetat de hidrocortizon 35 mg cu novocaină soluție 1% în injecții intraarticulare la interval de 3—4 zile sau metil prednisolon 40 mg, efectuate la 3 săptămîni.

Anabolizantele sînt de asemenea indicate în coxartroza esențială, la artrozicii în vîrstă la care osteoporoza riscă să agraveze fenomenele malacice.

Aceste mijloace, care constituie baza tratamentului conservator al coxartrozei, trebuie completate cu cîteva *prescripții de viață* :

— luptă activă contra obezității (regim alimentar eventual) ;

— evitarea excesului de oboseală articulară ; evitarea statului în picioare și a mersului îndelungat, a purtării de greutăți sau a mersului pe teren neregulat. Folosirea unui baston este obligatorie ;

— menținerea unei mobilități articulare maxime prin gimnastică medicală zilnică în decubit dorsal, prin practicarea înotului și prin folosirea bicicletei cînd este posibil.

III.1.13. PARALIZIILE ȘOLDULUI

III.1.13.1. ȘOLDUL POLIOMIELITIC

În cadrul șoldului paralitic după poliomielită, paralizia poate să intereseze toți mușchii sau numai o parte dintre ei : tensorul fasciei lata și psoas iliacul rămîn deseori indemni, ceea ce creează un dezechilibru muscular.

Fiziopatologie. În timpul fazei acute a bolii se produce, în mod frecvent, un spasm al flexorilor șoldului, al tensorului fasciei lata, al ischiogambierilor, al abductorilor șoldului. Bolnavul, în această fază, adoptă poziția de broască a membrelor pelviene, adică cu șoldurile și genunchii flectați și membrele în rotație externă completă. Cînd poziția aceasta este menținută chiar numai cîteva săptămîni, se dezvoltă o contractură secundară a părților moi. Mușchii suferă un proces de degenerescență fibroasă care interesează dreptul anterior, psoasul, tensorul fasciei lata și chiar partea anterioară a fesierului mijlociu. În acest proces de scleroză pot să fie prinse și aponevrozele și capsula articulară. Se ajunge astfel la o poziție vicioasă de flexie a coapsei și a genunchiului, de abducție a coapsei și de rotație externă exagerată. În producerea deformărilor șoldului un rol important îl are retracția tensorului fasciei lata. Cercetările lui Yount (1926) și ale lui Irwin (1949) au arătat că, chiar o retracție moderată a acestuia poate să ducă la deformări ale bazinului și ale membrului pelvian. Retracția tensorului fasciei lata poate să determine următoarele diformități :

a) *deformarea în flexie, abducție și rotație externă a membrului* : flexia și abducția sînt produse prin retracția tensorului, în vreme ce rotația externă este datorată greutății membrului ;

Scanned with OKEN Scanner

b) *genu valgum* și *genu flexum:* prin creșterea osoasă și prin retracția tensorului, tractul iliotibial acționează ca o coardă de arc asupra articulației genunchiului, producînd treptat o abducție și o flexie a tibiei;

c) *rotația externă a tibiei cu sau fără subluxație a genunchiului:* datorită inserției distale a tractului iliotibial, tibia și peroneul sînt rotate extern. Această rotație este mai accentuată dacă la retracția tensorului fasciei lata se adaugă și retracția capătului scurt al bicepsului. Cînd deformația este foarte accentuată, tuberozitatea externă a tibiei se subluxează față de condilul femural extern, iar capul peroneului se găsește în spațiul popliteu;

d) *torsiunea externă a femurului:* cînd retracția în flexie și abducție a coapsei durează de multă vreme, se produce o anteversiune a capului și a gîtului femural, ca în luxația congenitală a șoldului;

e) *înclinarea bazinului:* din cauza flexiei și abducției coapsei, în momentul cînd bolnavul stă în picioare și se sprijină pe membrul afectat, bazinul se înclină de partea bolnavă; spina iliacă anterosuperioară este situată mai jos la membrul bolnav și mai sus de partea opusă, sănătoasă;

f) *accentuarea lordozei lombare:* retracția în flexie bilaterală a șoldului împinge partea superioară a bazinului înainte. Pentru ca trunchiul să ia o poziție verticală în timpul stațiunii în picioare, este nevoie să se producă o accentuare a lordozei lombare.

Simptomatologie. Șoldul paralitic se poate prezenta clinic sub două aspecte: șoldul strîmb și șoldul balant.

Șoldul strîmb îmbracă aspectul unei atitudini vicioase a coapsei față de bazin, produsă prin retracția unora din mușchii șoldului, în principal a tensorului fasciei lata. Coapsa și membrul în totalitate se găsesc, cel mai adesea, în poziție de abducție, rotație externă și flexie. Din cauza retracției musculaturii și a părților capsuloligamentare de pe fața anteroexternă a șoldului, flexia poate să fie foarte accentuată, pînă la unghi drept și chiar mai mult. În aceste cazuri, cînd coapsa este dusă în extensie, musculatura retractată, care se inseră pe spina iliacă anterosuperioară, face coardă sub tegumente.

Mișcările de extensie și de adducție sînt limitate de retracția părților moi, în vreme ce abducția și flexia sînt în limite normale.

În ortostatism, pentru a corecta flexia coapsei, bolnavul își accentuează lordoza lombară iar prin adoptarea poziției de echin a piciorului, parvine să se sprijine pe membru în timpul mersului. Mersul este însă caracteristic, însoțindu-se de o înclinație înapoi a trunchiului la fiecare pas. Cînd flexia coapsei este marcată și se asociază cu *genu flexum* și rotație externă a gambei, mersul devine imposibil cu toată accentuarea lordozei și a echinului piciorului.

Șoldul balant se prezintă cu atrofia accentuată a musculaturii din jurul articulației, ceea ce permite să se palpeze cu ușurință capul femural în situația în care acesta se subluxează sau se luxează la anumite manevre. Membrul în totalitate este hipotrofic, iar la o balansare a corpului membrul oscilează în toate direcțiile, ca o limbă de clopot. Prin anumite mișcări, bolnavii își pot produce subluxații ale șoldului și le reduc singuri la mișcarea inversă. Mai rareori, poate să fie

întîlnită o luxaţie posterosuperioară completă, care se însoţeşte de toate semnele unei astfel de luxaţii, dar nu este dureroasă.

În paraliziile parţiale ale muşchilor şoldului, mersul este posibil datorită suplinirii muşchilor paralizaţi prin muşchii rămaşi intacţi. Membrul pelvian este dus înainte fie prin muşchii flexori retractaţi fie, în cazul că aceştia sînt paralizaţi, prin proiectarea bruscă a bazinului înainte. Apoi, şoldul este blocat în extensie prin acţiunea marelui fesier şi punerea în tensiune a ligamentului Bertin. Cînd fesierul mijlociu este paralizat, mersul este legănat, ca în luxaţia congenitală a şoldului, dar din cauza retracţiei flexorilor merge şi salutînd, cu o accentuare a lordozei.

În paraliziile totale ale muşchilor şoldului, în timpul mersului, bazinul este proiectat brusc înainte, printr-unul din cele două mecanisme : dacă paralizia şoldului este unilaterală, membrul pelvian sănătos este luat ca punct de sprijin, iar contracţia micului fesier de partea sănătoasă produce, în loc de rotaţia femurului, proiecţia înainte a bazinului de partea bolnavă ; dacă musculatura ambelor şolduri este paralizată, şi în special micul fesier, pentru proiecţia bazinului este necesară contracţia oblicilor abdominali.

Tratament. În tratamentul şoldului paralitic postpoliomielitic s-au preconizat metode ortopedice conservatoare şi metode chirurgicale.

Tratamentul ortopedic a fost propus în scopul corectării atitudinii vicioase a membrului (flexia coapsei, abducţia şi rotaţia externă a membrului) folosind aparatele gipsate de corectare. În acest scop se recurge la reducerea sub necroză a deformaţiilor şi la imobilizare în aparat gipsat pelvipedios sau la îndreptarea flexiei coapsei prin metoda sucitorului. Trebuie spus că ambele procedee, în faza de sechelă, departe de a produce o corectare reală, reuşesc cel mult să dea impresia unei corectări prin accentuarea lordozei lombare. De aceea, astăzi se renunţă la acest tratament în favoarea celui chirurgical.

Tratamentul chirurgical foloseşte o gamă largă de metode şi de procedee, după particularităţile clinice ale paraliziei şoldului. Deoarece poliomielita realizează o mare varietate clinică, în funcţie de numărul muşchilor paralizaţi precum şi de gravitatea acestor paralizii, prin numărul unităţilor motorii lezate la nivelul unui muşchi, indicaţia diferitelor procedee chirurgicale este foarte strictă. De aceea, un bilanţ muscular preoperator este foarte important pentru a decide asupra procedeului de aplicat.

Fasciotomie, tenotomii, capsulotomie. Pentru corectarea retracţiei în flexie a coapsei s-a recurs, faţă de insuccesul metodelor ortopedice, la secţionarea structurilor retractate de pe faţa anterioară a şoldului. Astfel, simpla *fasciotomie,* propusă în formele minore de retracţie, nu duce la rezultate durabile, recidiva fiind frecventă. De asemenea, secţiunea tractusului iliotibial şi a septului intermuscular extern, propus de Yount pot să fie valoroase în asociere cu alte procedee, dar singure se dovedesc insuficiente.

Astfel, în retracțiile mijlocii, această operație Yount este combinată cu operația Soutter, de coborîre a inserției musculare prin răzuire de pe spina iliacă anterosuperioară. Cînd însă redresarea după tehnica Soutter este insuficientă, se procedează la completarea acestei intervenții cu operația Campbell. Tehnica Campbell, indicată în formele de retracție în flexie accentuată a coapsei realizează, printr-o incizie de-a lungul jumătății anterioare a crestei iliace prelungită pe coapsă (Smith-Petersen), o dezinserție a fasciei superficiale a tensorului fasciei lata, a mijlociului și micului fesier de pe coxal, secțiunea cu dalta a spinei iliace anterosuperioare cu inserția croitorului și dezinserția musculaturii abdominale de pe creasta iliacă. Apoi, se dezinseră dreptul anterior de pe spina iliacă anteroinferioară și tendonul reflectat al acestuia, după care se redresează membrul pelvian. Dacă nu se poate realiza astfel hiperextensiunea șoldului fără accentuarea lordozei lombare, se secționează și capsula articulară la partea sa anterioară.

Transplantările musculare. Paralizia fesierilor, și în special a celui mare și a celui mijlociu, produce o instabilitate a șoldului, mersul devine obositor, semnul Trendelenburg fiind pozitiv. Deoarece stabilizarea șoldului nu poate să fie obținută cu aparate ortopedice se recurge, pentru îmbunătățirea funcțională, la transplantări musculare. Lange a fost primul care a fost în acest scop transplantarea musculaturii sacrolombare pe marele trohanter, prin ancorare cu fire de mătase.

Fig. III.130. — Operația Ober.

Ober a modificat tehnica Lange prin aceea că folosește atît transplantarea tensorului fasciei lata cît și musculatura sacrolombară care este fixată la marele trohanter prin intermediul porțiunii aponevrotice a tensorului, trecută printr-un tunel osos (fig. III.130).

Dickson folosește, în paralizia fesierilor mare și mijlociu, transplantarea inserției tensorului fasciei lata de pe porțiunea anterioară a crestei iliace pe porțiunea posterioară a acesteia.

În paralizia musculaturii abductoare a șoldului se poate recurge la transplantarea oblicului extern pe marele trohanter după tehnica Thompson și Straub (fig. III.131 și 132).

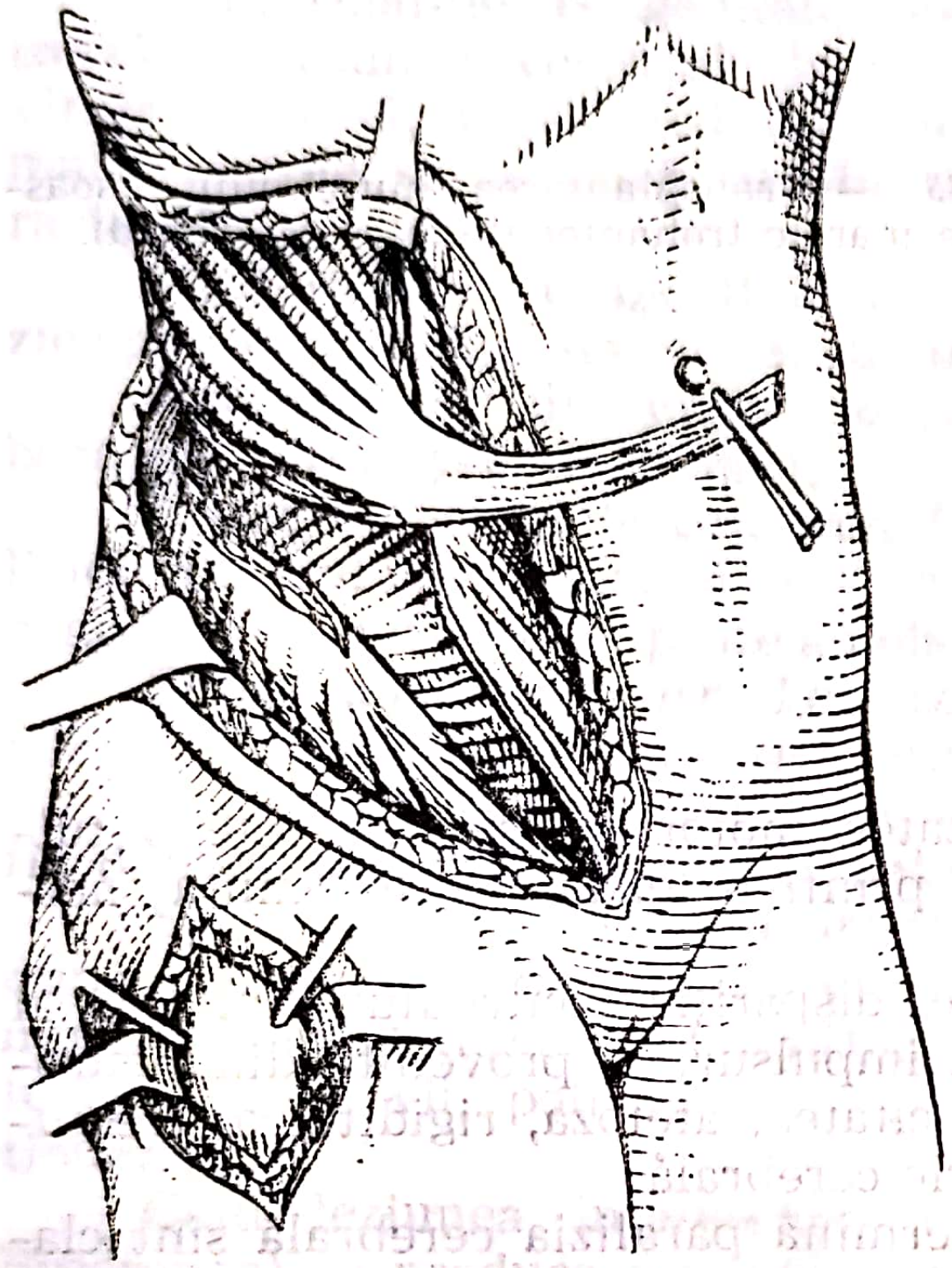

Fig. III.131. — Transplantarea oblicului extern (tehnica Thomas, Thomson, Straub) : prepararea oblicului extern.

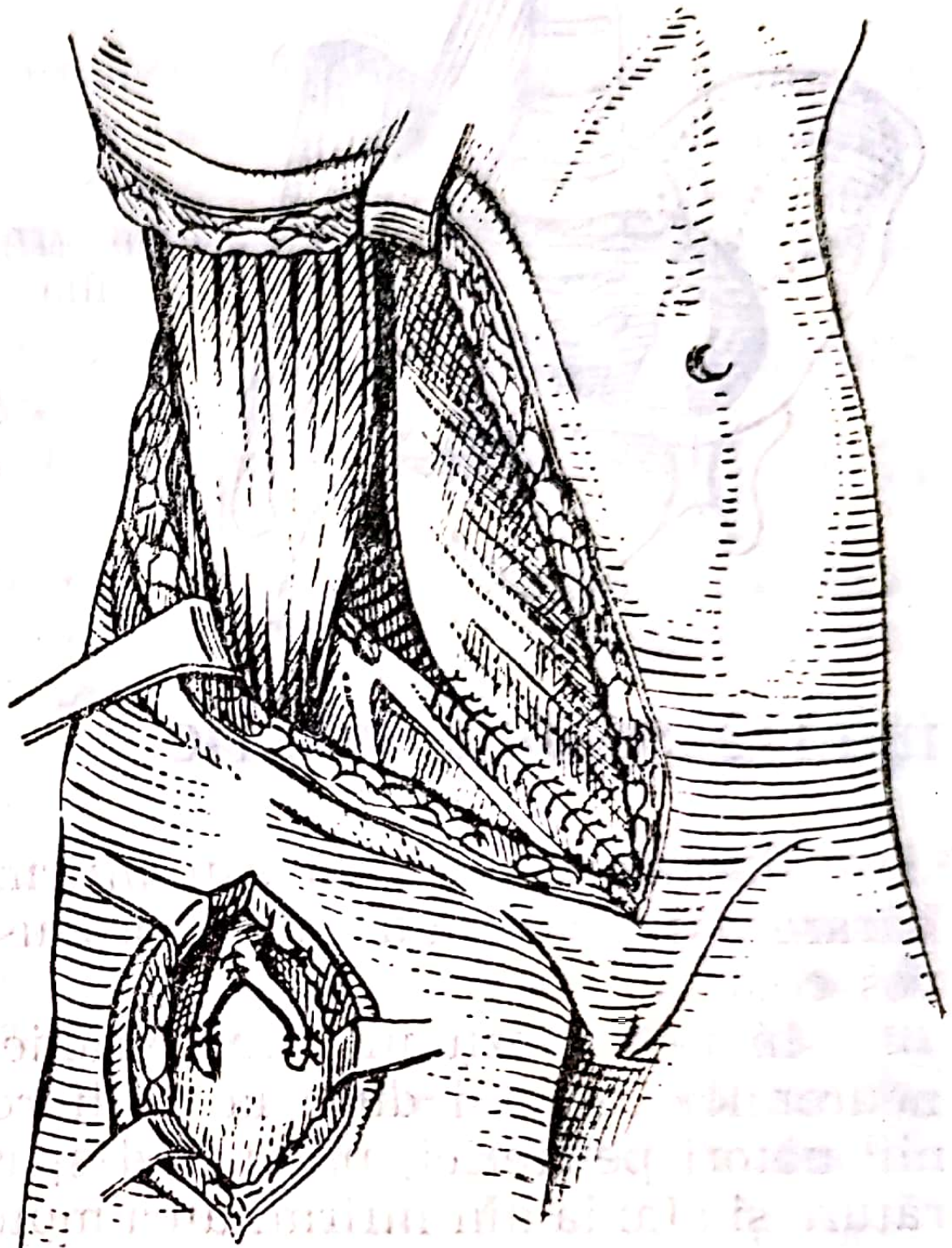

Fig. III.132. — Transplantarea oblicului extern (tehnica Thomas, Thomson, Straub) : fixarea oblicului extern la marele trohanter.

Moustard folosește, în paralizia fesierilor mijlociu și mare, transplantarea psoas-iliacului pe marele trohanter după ce rezecă din osul iliac o porțiune pentru a lăsa drum liber mușchiului psoas-iliac (fig. III.133).

Intervențiile osoase. În șoldul balant și în luxația paralitică a șoldului, sînt recomandabile intervențiile osoase : osteotomiile și artrodeza.

Osteotomia de varizare se folosește în subluxația paralitică a șoldului sau în luxația completă care se reduce prin punerea membrului în abducție. În aceste cazuri, se întîlnește de obicei o *coxa valga* accentuată, mai ales dacă paralizia a survenit înainte de vîrsta de 3 ani. Osteotomia de varizare a femurului se poate asocia cu osteotomia bazinului după Salter la copii sau după Chiari, la adulți.

Artrodeza se recomandă cînd luxația este ireductibilă prin alte metode sau cînd luxația, la bolnavul adult, devine dureroasă și artrozică.

Ea este contraindicată dacă musculatura abdominală este paralizată. Anchiloza șoldului se face în flexie de 20°, fără abducția sau rotația membrului. În caz de scurtare mare, este indicată anchiloza în abducție de 10°—15°. Se preferă artrodeza intraarticulară prin decorticarea suprafețelor articulare și fixare metalică.

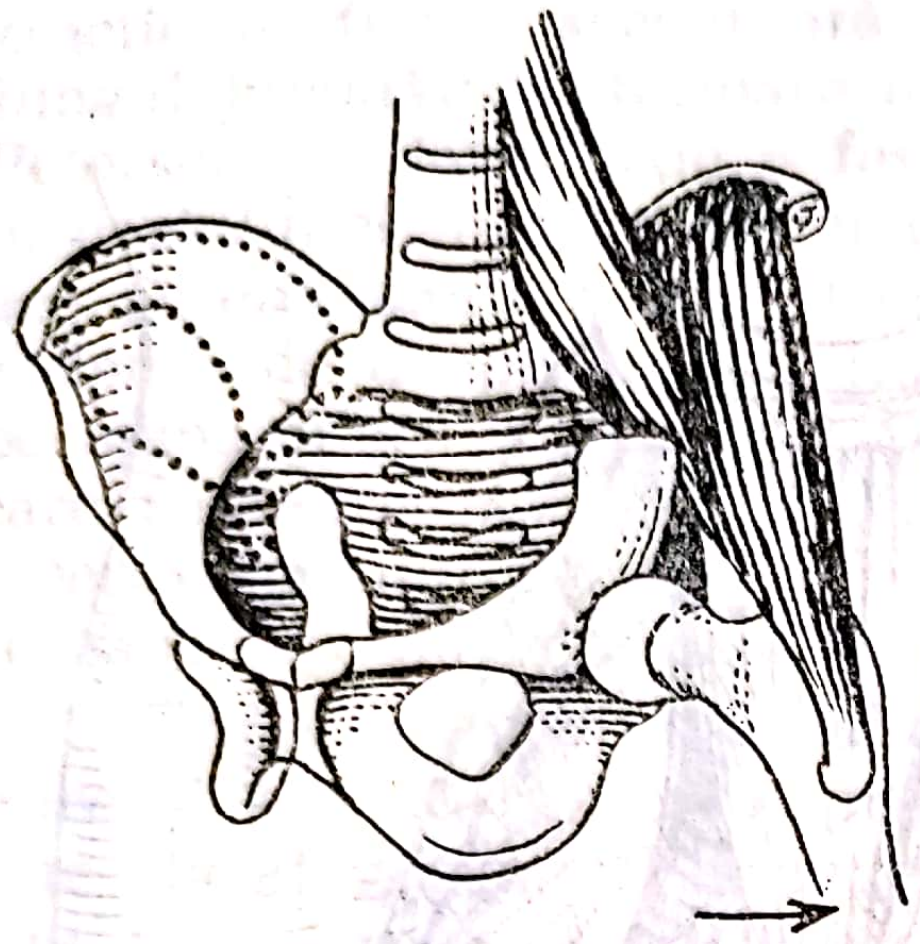

Fig. III.133. — Transplantarea mușchiului psoas-iliac pe marele trohanter (tehnica Moustard).

III.1.13.2. ȘOLDUL SPASTIC

Paralizia cerebrală sau infirmitatea motorie cerebrală este o tulburare a funcției musculare produsă printr-o leziune a sistemului nervos central.

În urma leziunilor intracraniene, dispariția controului inhibitor al neuronilor centrali duce la exaltarea impulsurilor provenite din neuronii motori periferici, producînd spasticitatea, atetoza, rigiditatea, tremurătura și ataxia din infirmitatea motorie cerebrală.

Leziunile intracraniene care determină paralizia cerebrală sînt clasificate în patru grupe :

— leziunile zonei motorii a scoarței ;
— leziunile nucleilor de la baza creierului ;
— leziunile cerebelului ;
— leziunile difuze.

Tipul de tulburare a funcției musculare depinde de localizarea leziunii. Astfel, leziunile zonei motorii a scoarței produc paralizia spastică (și flască) ; leziunile nucleilor bazei creierului determină fie atetoza, fie tremurătura, fie uneori rigiditatea ; leziunile cerebelului dau ataxia, iar leziunile difuze ale creierului produc rigiditatea. Uneori, o leziune difuză care interesează mai multe zone ale creierului, se soldează cu combinarea acestor tulburări.

Etiologie. Leziunile responsabile de producerea paraliziei cerebrale își pot avea originea în perioada prenatală sau în cea postnatală.

Leziunile creierului în timpul nașterii pot să fie cauzate de :

— traumatism prin aplicarea necorectă a forcepsului sau printr-o contracție uterină excesivă ; tracțiunea exagerată pe gît poate să rupă marea venă Galen, producînd o hemoragie intracraniană ;

— imaturii sînt în special expuși hemoragiei intracraniene în timpul nașterii, deoarece vasele cerebrale delicate și incomplet dezvoltate

Scanned with OKEN Scanner

pot să fie ușor rupte prin trecerea rapidă de la presiunea înaltă intrauterină la cea atmosferică, mai joasă. Hemoragia este localizată în *vertex*, dedesubtul fontanelei anterioare, lezînd zona motorie a cortexului corespunzătoare membrelor pelviene și producînd paralizia spastică;

— anoxia se poate datora folosirii nejudicioase a analgeticelor și a anestezicelor în cea de-a doua perioadă a travaliului, înfășurării cordonului ombilical în jurul gîtului sau dificultăților de resuscitare a nou-născutului.

Malformațiile congenitale ale creierului sînt considerate drept cauză a paraliziei cerebrale la copiii ale căror mame au avut infecție virală (rubeolă, gripă etc.) în primul trimestru al sarcinei; de obicei, malformațiile se asociază cu alte anomalii (defect septal cardiac, cataractă etc.).

Malformațiile congenitale ale creierului produc forme de paralizie spastică difuză și simetrică, cu ataxie și atetoză.

Icterul sever din eritroblastoza fetală, care lezează nucleii de la baza creierului, produc atetoza.

Cauzele postnatale cele mai frecvent întîlnite în producerea paraliziei cerebrale sînt encefalita și convulsiile. Paralizia produsă prin encefalită este statică și se poate ameliora prin tratament.

Forme anatomoclinice. Localizarea leziunilor determină manifestările clinice diferite ale paraliziei cerebrale.

1. *Leziunile cortexului cerebral* produc fie spasticitatea musculară, fie dimpotrivă, flasciditate, fie ambele, în funcție de localizarea leziunii.

Spasticitatea musculară apare în lezarea ariei premotorii (aria 6, după clasificarea Brodmann) și se manifestă prin creșterea tonusului muscular, exagerarea contractilității musculare la întindere, reflexe osteotendinoase vii, polikinetice, clonus și exagerarea reflexului de întindere.

Cînd leziunea interesează aria motorie (aria 4 după clasificarea Brodmann) se produce o paralizie flască asemănătoare aceleia din leziunile neuronului motor periferic, caracterizată prin scăderea tonusului muscular, diminuarea reflexelor osteotendinoase și absența reflexului de întindere musculară.

Totuși, mușchiul flasc trebuie diferențiat de un mușchi normal, dar slăbit, ca urmare a întinderii sale și a lipsei de funcționare.

Cînd leziunea interesează aria premotorie și cea motorie, întîlnim o intricare de mușchi spastici și de mușchi flasci.

2. *Leziunile nucleilor de la baza creierului* în special din regiunea nucleului caudat și a putamenului, produc atetoza, evidențiată prin mișcări neregulate, aritmice, involuntare, mai ales la mînă și care sînt accentuate de efortul voluntar și de emoții. Faciesul este inexpresiv, însă implicarea mușchilor faciali produce în mod constant ticuri și grimase. În efortul său de a controla mișcările involuntare, bolnavul crește tensiunea musculară, care însă nu trebuie confundată cu spasticitatea. Reflexul de alungire musculară este absent.

3. *Leziunile cerebelului* produc ataxia, deoarece tulbură sau distrug chinestezia. Ca urmare, ataxia este caracterizată prin pierderea simțului de postură și incoordonarea musculară, nistagmus și adiadocochinezie.

4. *Leziunile difuze ale creierului* (anoxie prelungită, encefalită, hemoragie difuză) produc rigiditate musculară generalizată care se manifestă prin scăderea elasticității musculare și o rezistență în „roată dințată“ la flexia și extensia pasivă a articulației. Gradul de rigiditate variază de la un moment la altul, iar reflexul de întindere este absent. De obicei, dezvoltarea mentală a acestor bolnavi este deficitară, în vreme ce, în celelalte forme anatomoclinice de paralizie cerebrală aceasta nu este modificată.

Simptomatologie. La un copil cu paralizie cerebrală, anamneza arată întotdeauna fie o naștere dificilă, fie o afecțiune în primele luni, care urmează acesteia. Poziția șezîndă, ridicarea în picioare și mersul apar mult mai tîrziu decît la un copil sănătos.

Vorbirea este dificilă, mișcările sînt greoaie, încete, smucite și necoordonate. Umărul și brațul sînt în adducție și rotație internă, cotul flectat, antebrațul în pronație, pumnul flectat și înclinat către marginea cubitală a antebrațului, policele adus în palmă, iar degetele flectate.

Membrul pelvian este într-o poziție caracteristică, cu piciorul în *varus equinus*, degetele flectate plantar și genunchiul în semiflexie. Șoldul se găsește într-o poziție vicioasă, de flexie combinată cu rotație internă sau de adducție simplă, sau numai de flexie, datorată dezechilibrului muscular sau contracturii (fig. III.134).

Fig. III.134. — Bolnav cu infirmitate motorie cerebrală.

O diformitate mai puțin frecventă este subluxația sau luxația șoldului, produsă printr-o spasticitate foarte accentuată sau prin rigidita-

tea adductorilor, a rotatorilor interni și a flexorilor șoldului. Adeseori, copilul trebuie susținut de subsuori cînd este ridicat în picioare iar coapsele și genunchii sînt ținuți strîns, presați unul de celălalt, alteori, membrele sînt încrucișate „în foarfece".

Mersul este greoi, dezordonat, asemănător mersului prin mlaștină, și încercarea de a mișca un segment al extremității pune pe toți ceilalți mușchi în stare de spasm. Mobilizarea pasivă a articulației declanșează o rezistență din partea grupului muscular spastic, care răspunde reflex printr-o contracție puternică și susținută.

Tratament. În paralizia cerebrală tratamentul este în principal conservator. El urmărește să facă pe bolnav independent din punct de vedere fizic, economic și social și să-i însănătoșească comportamentul emoțional.

Programul de recuperare al unui copil cu paralizie cerebrală este orientat spre dezvoltarea vorbirii, autoajutării, mersului și cuprinde o educație specială, adaptată la capacitatea sa mentală.

Tratamentul chirurgical este uneori necesar în timpul tratamentului conservator pentru a corecta un defect fizic local, care stînjenește sau împiedică procesul de recuperare sau care se interferează cu îngrijirea bolnavului. Actul chirurgical este mai mult indicat în formele de paralizie spastică, decît în formele atetozice și cu atît mai puțin în cele cu rigiditate.

În cazul șoldului spastic, tratamentul chirurgical este folosit în vederea corectării atitudinii vicioase de flexie cu rotație internă, de adducție sau de flexie pură.

Deformarea în flexie și rotație internă moderată care se manifestă numai la mers, nefiind fixată, poate să fie corectată prin operația Judet-Barr (dezinserția tensorului fasciei lata, la origine, pe creasta iliacă, cu transplantarea posterioară și transformarea acestui mușchi în rotator extern și abductor). Cînd deformarea este constantă și fixată, ea va fi corectată nu numai prin abordarea părților moi retractate, cît și prin osteotomie subtrohanteriană sau supracondiliană, de derotare a femurului.

Deformarea în flexie este produsă prin retracția dreptului anterior și mai rar prin spasticitatea mușchiului psoas iliac. În prima eventualitate, dezinserția originii mușchiului de pe bazin produce creșterea flexiei genunchiului, extensia șoldului și scăderea lordozei lombare. Cînd mușchiul psoas-iliac este spastic, se practică secționarea tendonului la inserția pe micul trohanter. După dezinserția musculară se aplică un aparat gipsat pelvipedios, cu șoldul în poziție de extensie (3—4 săptămîni).

Deformarea în adducție a șoldului constituie o indicație pentru rezecția nervului obturator și tenotomia adductorilor. Neurectomia obturatorului trebuie precedată de testarea nervului, enervarea constituind o greșeală în cazul abductorilor flasci.

În eventualitatea deformării în adducție prin retracția dreptului intern (testarea se face prin manevra Phelps : bolnavul în decubit dorsal, cu genunchii flectați și cu șoldurile în abducție maximă, fiecare ge-

nunchi, pe rînd este extins; cînd dreptul intern este retractat, șoldul vine în adducție) secționarea acestui mușchi la joncțiunea tendinomusculară corectează deformarea.

Subluxația șoldului se corectează prin neurectomia ramurii anterioare a obturatorului, asociată cu tenotomia adductorilor și a dreptului

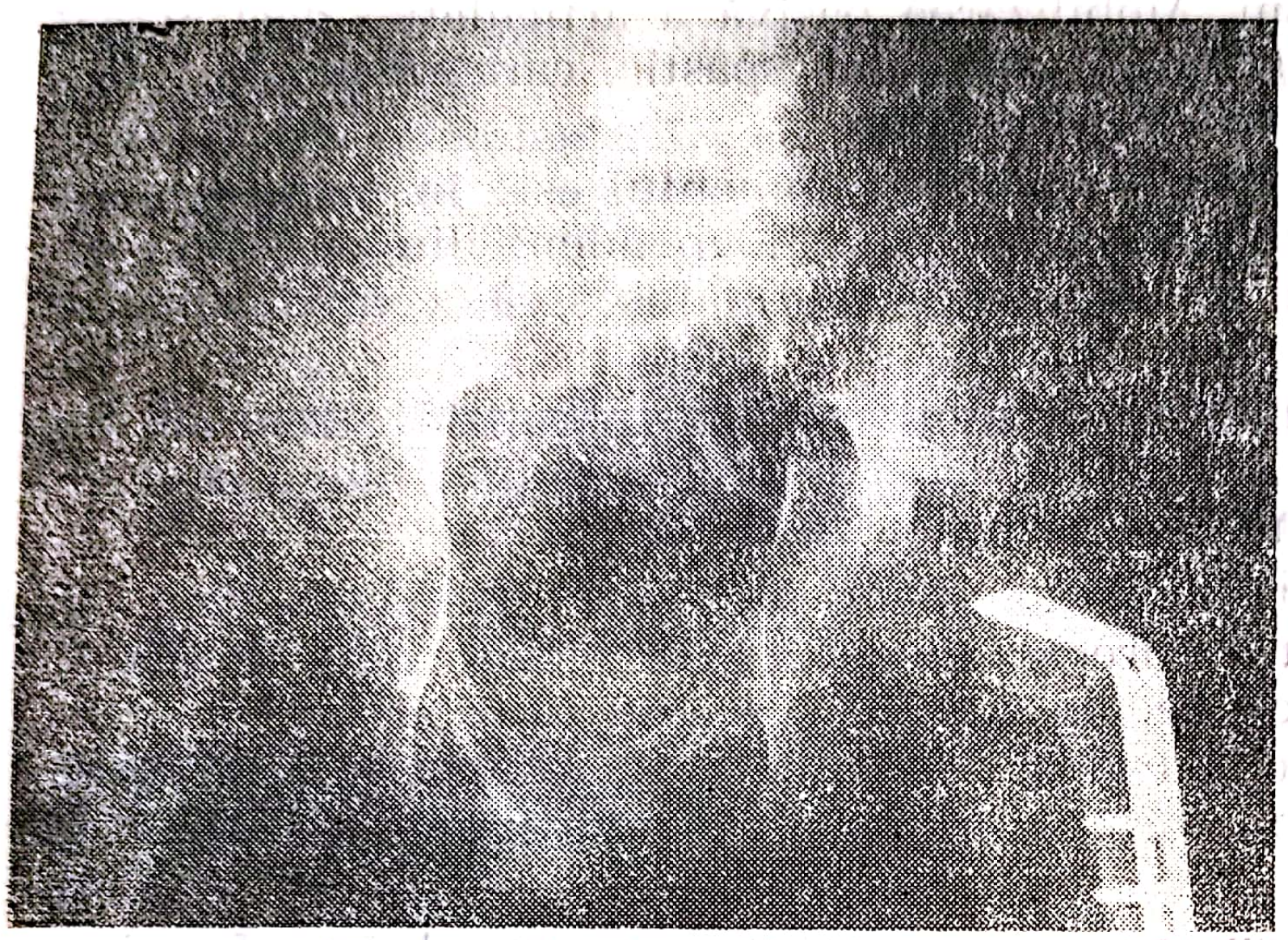

Fig. III.135. — Luxația șoldului la un bolnav cu infirmitate motorie cerebrală, redusă chirurgical (osteotomie de varizare a femurului asociată cu osteotomia bazinului Chiari).

intern și imobilizare în aparat gipsat în abducție, timp de 6 săptămîni. Tratamentul este urmat de un program de recuperare funcțională.

În luxația șoldului, cînd copilul este în stare să meargă, se începe tratamentul cu neurectomia obturatorului, tenotomia adductorilor și instalarea unei tracțiuni continue transosoase. Cînd capul femural a coborît la nivelul cotilului, se face reducerea luxației, asociată cu osteotomia de varizare și derotare a femurului și osteosinteză cu cui-placă; totodată se completează cu osteotomia bazinului (Chiari sau Salter) pentru a corecta insuficiența cotiloidiană (fig. III.135).

În luxațiile vechi ale șoldului, asociate cu deformări adaptative ale scheletului, osteotomia de sprijin a femurului (Schanz) corectează adducția și rotația internă a șoldului și crește gradul de stabilitate.

III.1.14. ANCHILOZELE ȘOLDULUI

Anchiloza șoldului reprezintă pierderea totală a mișcărilor acestei articulații datorată leziunilor extremităților articulare. Limitarea mișcării și redoarea articulară trebuie diferențiate de anchiloză prin faptul că în aceste două leziuni mișcarea la nivelul articulației este posibilă, dar amplitudinea ei este limitată, datorată leziunilor periarticulare ale: mușchilor, tendoanelor, tecilor seroase, țesutului celular și tegumentelor.

Etiologie. Anchiloza, departe de a fi o boală, este o sechelă a unor afecțiuni articulare diverse. Pentru unele dintre acestea, anchiloza este

un mod de evoluție favorabil și de aceea este căutată ca un scop în cadrul tratamentului, alteori este creată chirurgical.

În general, cauzele care sînt în măsură să producă anchiloza sînt leziunile infecțioase articulare, leziunile traumatice și leziunile degenerative articulare.

1. *Anchilozele infecțioase* se întîlnesc după :

— artrite difuze din cadrul reumatismului poliarticular anchilozant, în care caz anchiloza șoldului coexistă cu anchiloza coloanei vertebrale, a articulațiilor sacroiliace sau a genunchilor ;

— artrite cronice monoarticulare de tipul osteoartritei tuberculoase ;

— artrite acute cu germeni piogeni, cum este artrita gonococică, eminamente anchilozantă, artrite prin propagarea infecției, de tipul artritei osteomielitice, artrite traumatice după plăgi articulare sau artrita metastatică din cursul unei infecții generale septicemice medicale sau puerperale.

2. *Anchilozele traumatice* se întîlnesc după fracturi ale cavității cotiloide sau ale capului femural.

3. *Anchilozele după artroze deformante* sînt rareori complete și se întîlnesc în formele avansate de coxartroză.

Fiziopatologie. Procesul patologic care conduce la anchiloză urmează următoarele etape :

1. *Organizarea revărsatului intraarticular,* fie că este hematic, seros sau purulent, se face prin invadarea acestui mediu fibrinos de către un țesut conjunctiv tînăr, capabil să dea naștere unui țesut fibros sau unui țesut osos adevărat. Țesutul conjunctiv tînăr pătrunde în cavitatea sinovială prin efracție, la nivelul unei fisuri ce reprezintă un traiect de fractură sau o pierdere de cartilaj în cursul evoluției unei artrite. Acești muguri conjunctivovasculari invadează întreaga articulație și apoi, printr-o organizare fibroasă, se transformă în panus.

2. *Fuziunea epifizelor,* descoperite prin dispariția cartilajului articular, se produce printr-un mecanism de osificare întocmai ca în fracturi.

Organizarea fibroasă sau osoasă care determină anchiloza este legată de leziunile distructive articulare și favorizată de imobilizare. Dacă imobilizarea unei articulații sănătoase este ineficace în ceea ce privește producerea anchilozei, în cazul unei articulații patologice, imobilizarea favorizează anchiloza. De aceea, în scopul prevenirii acestei sechele, tratamentul fracturii sau al artritei inițiale trebuie să urmărească reducerea duratei imobilizării la strictul necesar.

Anatomie patologică. În cadrul anatomiei patologice a anchilozei se impune studiul leziunilor anchilozei propriu-zise, poziția anchilozei și leziunile secundare.

1. *Leziunile anchilozei propriu-zise* interesează extremitățile osoase, sinoviala și aparatul capsular.

a) Extremitățile osoase, descoperite de cartilajul articular, pot să fie unite printr-un țesut fibros, mai mult sau mai puțin dens, sau printr-un țesut osos. În primul caz se produce o anchiloză fibroasă care per-

Scanned with OKEN Scanner

mite extremităţilor osoase, ce pot fi conturate pe radiografie, un grad redus de mişcare ; în al doilea caz, există o anchiloză osoasă la care conturul extremităţilor osoase este complet dispărut, iar pe radiografie pot să fie puse în evidenţă travee osoase care trec de la un os la celălalt. Cînd anchiloza este parţială, persistă zone de cartilaj articular ca nişte vestigii ale interliniei articulare.

b) Sinoviala poate să persiste pe alocuri, în fundurile de sac, dar devine groasă, fibroasă, aderentă la ţesuturile vecine.

c) Aparatul capsular este de asemenea aderent la ţesuturile vecine, îngroşat, uneori osificat în parte, realizînd ceea ce se numeşte o anchiloză periferică.

2. *Poziţia de anchiloză* este condiţionată de atitudinea în care a fost imobilizată articulaţia sau în care a fost fixată de contractura şi apoi de retracţia musculotendinoasă. Anchiloza în rectitudine a şoldului este favorabilă dar, mai frecvent, anchiloza este în poziţie vicioasă, nefuncţională, de adducţie şi flexie.

Această poziţie este nemodificată dacă anchiloza este osoasă. Dimpotrivă, într-o anchiloză fibroasă poziţia şoldului este susceptibilă de modificări ulterioare în sensul agravării ei.

3. *Leziuni secundare anchilozei* se întîlnesc la nivelul părţilor moi periarticulare dar şi la distanţă de articulaţie.

Părţile moi periarticulare, începînd cu muşchii, se atrofiază şi se retractă de partea flexiei membrului. Această retracţie interesează toate părţile moi, incluzînd vasele, nervii şi pielea şi trebuie avute în vedere cînd se încearcă corectarea unei poziţii vicioase.

Anchiloza determină şi leziuni secundare la distanţă, mai ales dacă este şi într-o poziţie vicioasă. Astfel, chiar anchiloza funcţională a şoldului determină, în timp, o suprasolicitare la nivelul articulaţiilor supra- şi subiacente : genunchi, sacroiliace, intervertebrale şi chiar articulaţia şoldului opus, care pot să fie sediul unor leziuni de uzură. Aceste leziuni artrozice sînt constante, dacă anchiloza şoldului este într-o poziţie vicioasă care dezechilibrează bazinul, coloana vertebrală şi membrul respectiv.

Anchiloza bilaterală a şoldului este şi mai infirmizantă, cu consecinţe statice şi dinamice dezastruoase.

Simptomatologie. Examenul clinic trebuie să fie făcut sistematic, pentru stabilirea tipului de anchiloză, fibroasă sau osoasă, a uni- sau bilateralităţii leziunii şi pentru ca să se precizeze poziţia de anchiloză.

Pentru aceasta bolnavul trebuie examinat culcat pe un pat dur, corijînd curbura lombară capabilă să mascheze atitudinea vicioasă. Imprimînd mişcări uşoare coapsei, în timp ce un ajutor fixează solid bazinul prin apăsarea pubelui şi a spinelor iliace, este posibil să se testeze dacă anchiloza este completă sau dacă persistă, totuşi, discrete mişcări. De obicei însă această testare este dificilă şi numai radiografia va fi în măsură să dea informaţii mai precise, dacă anchiloza este osoasă sau fibroasă.

Anchiloza unilaterală completă este nedureroasă şi bine suportată dacă şoldul este în rectitudine sau în uşoară flexie. Bolnavul poate să meargă destul de bine şi poate să se aşeze pe scaun, datorită compensărilor la nivelul coloanei ; el nu poate să se încalţe.

Dacă anchiloza este în poziţia vicioasă, de flexie-adducţie, deficitul funcţional este important, întrucît anchiloza se asociază cu o scurtare funcţională a membrului, prin înclinarea bazinului, care se supraadaugă scurtării anatomice prin leziunile articulare (fig. III.136). Mersul este dificil, adesea imposibil.

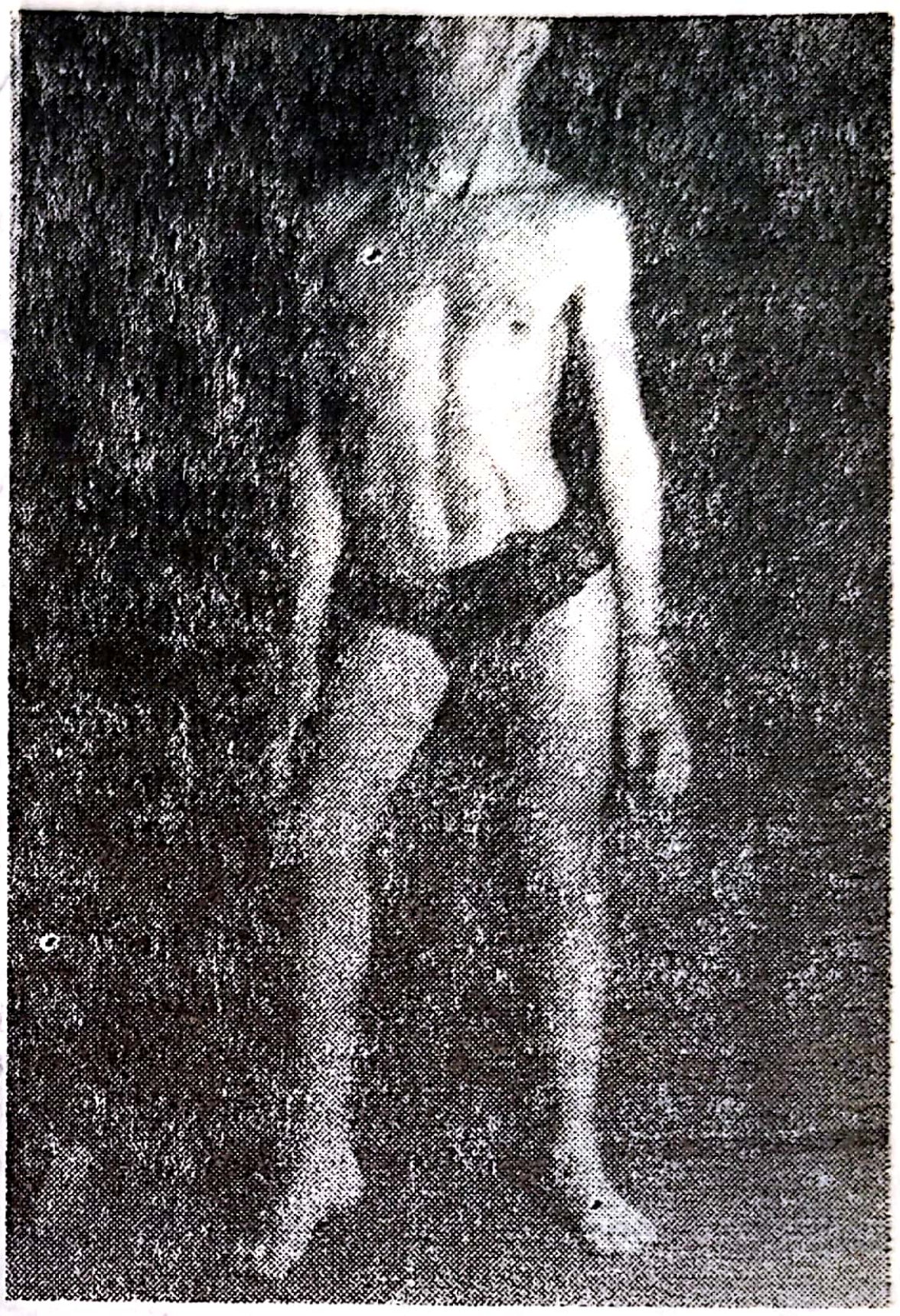

Fig. III.136. — Bolnav cu anchiloză vicioasă de şold cu deficit funcţional important.

Anchiloza incompletă, fibroasă este dureroasă şi, cu trecerea anilor, atitudinea vicioasă a şoldului se accentuează.

Anchiloza bilaterală este deosebit de infirmizantă ; mersul devine penibil, cu paşi mici, prin proiecţia succesivă înainte a hemibazinului şi numai cu ajutorul cîrjelor.

Tulburările sînt şi mai mari dacă anchiloza este în poziţie vicioasă, mersul devenind imposibil.

Tratament. Tratamentul anchilozei şoldului este chirurgical. Trei tipuri de intervenţii sînt practicate : osteotomia femurului, artrodeza şi artroplastia.

Osteotomia femurului se foloseşte în cazurile de anchiloză vicioasă. Ea se practică la nivelul blocului de anchiloză, intertrohanterian sau subtrohanterian şi poate să fie plană (Gant), cuneiformă (Whitman), cu pinten (Mommsen) sau curbă (Brackett) (fig. III.137).

Osteotomia femurului permite corectarea atitudinii vicioase, corecţie care poate să fie fixată prin osteosinteză sau prin imobilizare în aparat gipsat. Consolidarea osteotomiei se obţine după 3—4 luni de la operaţie.

În același scop se poate folosi și osteotomia în focarul de anchiloză după tehnica osteotomiei curbe a coxalului descrisă de Rădulescu.

Artrodeza șoldului se utilizează în anchiloza fibroasă, dureroasă. Se folosesc procedee de artrodeză extraarticulară, intraarticulară și mixte. Artrodeza mixtă, intraarticulară și extraarticulară, cu grefon osos, fi-

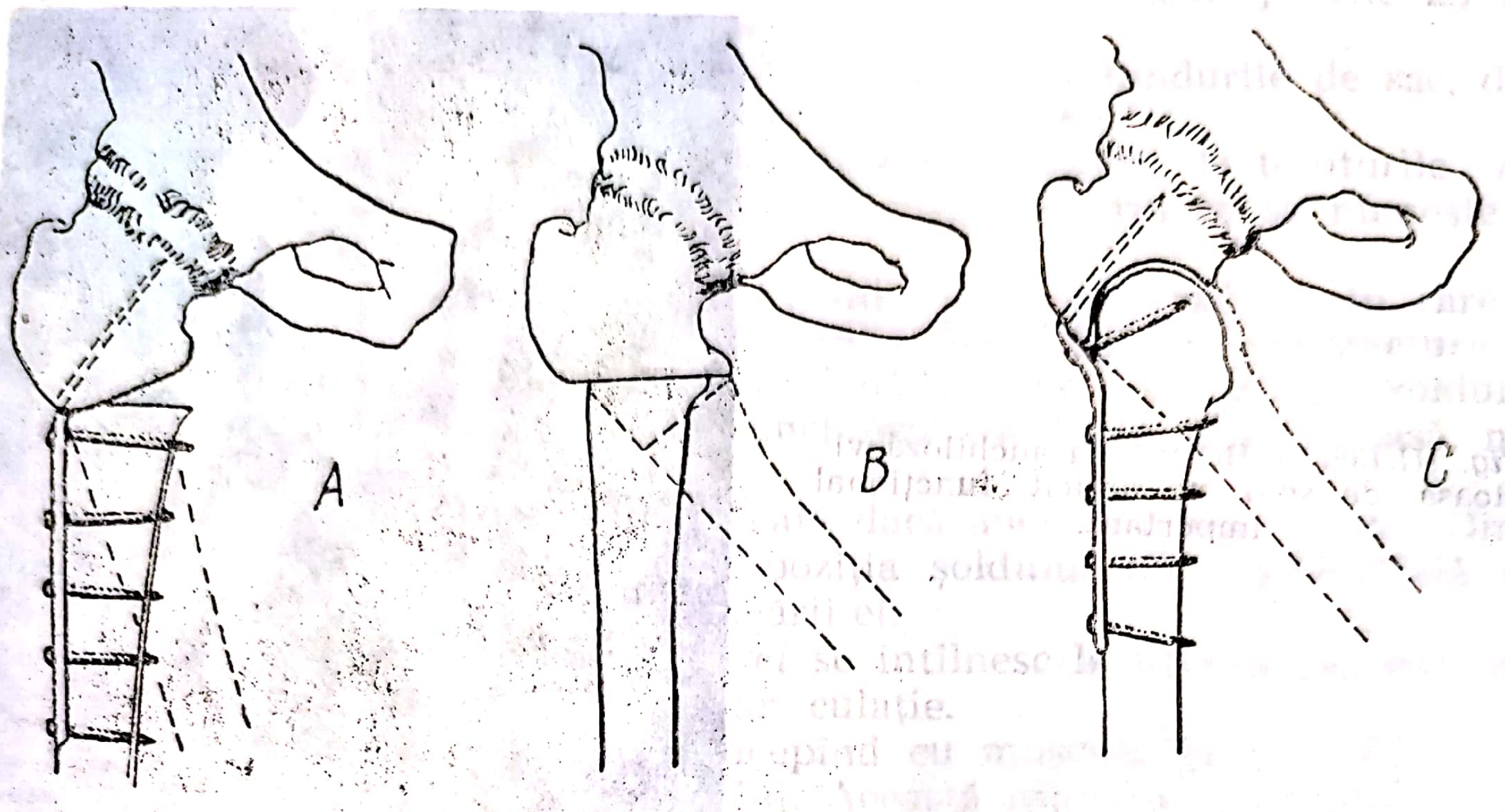

Fig. III.137. — Osteotomia intertrohanteriană pentru corectarea anchilozei vicioase a șoldului : osteotomia plană (Gant) fixată cu placă *(A)*; osteotomie cuneiformă (Whitman) *(B)*; osteotomia curbă, fixată cu placă (Brackett) *(C)*.

xată cu material metalic (cuie, șuruburi, plăci), constituie metoda cea mai bună de artrodeză, care evită lipsa de consolidare. Personal, folosim artrodeza mixtă, prin avivarea largă a suprafețelor articulare și fixarea cu 2—3 șuruburi tip Venable sau tije Küntscher, introduse prin col în direcții divergente : unul către articulația sacroiliacă, altul către tuberozitatea ischiatică și un al treilea către fundul cotilului. Se adaugă și artrodeza extraarticulară, prin secționarea marelui trohanter cu musculatura inserată pe el, care se fixează cu un șurub pe iliac și pe gîtul femural. Datorită fermității montajului, imobilizarea gipsată se menține numai 30 de zile.

Artroplastia urmărește refacerea articulației anchilozate și este indicată în anchilozele unilaterale la subiecții tineri și mai cu seamă în anchilozele bilaterale. Tehnicile de artroplastie sînt variate și pentru a preîntîmpina refacerea anchilozei se pun între suprafețele osoase modelate, fie materiale biologice ca *fascia lata* sau piele, fie materiale inerte cum sînt metalele inoxidabile.

Artroplastia cu interpoziție de piele sau de *fascia lata* este tot mai puțin folosită din cauza rezultatelor inconstante. În schimb artroplastia cu interpoziția unei cupe metalice (procedeul Smith Petersen) este mai larg folosită.

În ultimul timp a început să se folosească artroplastia cu endoproteză cefalică de tip Austin Moore, care permite obținerea unor rezul-

tate superioare și, mai ales, artroplastia cu endoproteză totală de tip Mc Kee-Farrar sau Müller.

Utilizarea acestor artroplastii cu proteze cefalice sau cu proteze totale de șold este însă condiționată de vîrsta bolnavilor, ele neputînd să fie utilizate decît la persoanele în vîrstă.

III.2. COAPSA

III.2.1. MALFORMAȚII CONGENITALE

D. VEREANU

III.2.1.1. APLAZIILE DE FEMUR

În cadrul aplaziilor de femur intră atît lipsa de formare parțială sau totală a osului, cît și scurtările care interesează numai diafiza, extremitățile articulare fiind păstrate.

Absențele, parțiale sau totale ale femurului sînt rare dar, dintre ele, absența jumătății superioare se întîlnește frecvent. În acest caz, femurul este reprezentat numai de epifiza inferioară și de o parte, variabilă ca lungime, a diafizei, care se termină în sus printr-o extremitate mai mult sau mai puțin ascuțită, uneori ușor măciucată (fig. III.138).

Fig. III.138. — Absență parțială a femurului.

Această extremitate se află în poziție de luxație față de cavitatea cotiloidă. În aceste condiții, sprijinul pe membrul pelvian respectiv nu se poate face, din cauza lipsei articulației șoldului, cît și a scurtării globale a membrului, care reprezintă numai 2/3 sau 3/5 din normal. Extremitatea inferioară a femurului se articulează cu tibia mai mult sau mai

puțin corect, dar genunchiul este situat adesea în *varus*, datorită dezvoltării inegale a condililor femurali.

Clinic, membrul malformat apare mult mai scurt, cu rădăcina coapsei lățită în formă de jigou, cu genunchiul ridicat mult mai sus față de acela din partea sănătoasă. Gamba poate să aibă un aspect normal, dar uneori se asociază malformații de tibie sau de peroneu. Mai totdeauna, laba piciorului este normală. Scurtarea se mărește cu vîrsta, datorită absenței cartilajului de creștere din partea superioară a femurului.

Scurtările diafizei femurale sînt foarte variabile ca întindere, de 1—2 cm pînă la jumătate din lungimea diafizei normale. Uneori, se însoțesc de încurbări ale diafizei, cu concavitatea orientată intern sau sînt asociate unei *coxa vara*.

În aceste cazuri, spre deosebire de absențele de care s-a vorbit, sprijinul bazinului pe membrul pelvian se face corect dacă se compensează scurtarea. Și la acești bolnavi, scurtarea se poate accentua o dată cu vîrsta, activitatea cartilajelor de creștere fiind deficitară.

Tratament. Posibilitățile de tratament variază în funcție de forma aplaziei de femur.

În aplaziile jumătății superioare, implantarea extremității femurului în osul coxal sau plasarea unei endoproteze va da oarecare stabilitate șoldului, permițînd o protezare mai bună pentru compensarea scurtării.

Cînd aplazia interesează numai diafiza femurală, astfel încît sprijinul la nivelul șoldului se face corect, tratamentul vizează egalizarea membrelor pelviene. În funcție de gradul scurtării, aceasta se face prin purtarea unei talonete în inegalitățile de lungime pînă la 2 cm și cu ajutorul unei ghete ortopedice — în cele mai mari, care merg pînă la 5—6 cm.

Inegalitățile de lungime ale membrelor pelviene pot să fie corectate operator prin alungiri ale femurului mai scurt sau prin epifiziodeze sau scurtări de diafiză, la nivelul femurului sănătos.

III.2.1.2. INEGALITATEA CONGENITALĂ DE LUNGIME A MEMBRELOR PELVIENE

Inegalitatea de lungime a membrelor pelviene este de origine congenitală sau dobîndită.

Inegalitatea congenitală poate să fie datorită scurtărilor care însoțesc aplaziile de femur, boala amniotică sau scurtările întregului schelet al membrului pelvian (cum se întîmplă în discondroplazia Ollier).

Tot în această categorie intră și alungirile excesive prin hemihipertrofie care se întîlnesc în anomaliile vasculare de tipul sindromului Klippel-Trénaunay, în unele limfangioame și în fistule arteriovenoase.

Inegalitatea dobîndită este de etiologie variată.

Lipsa de egalitate în lungime a membrelor pelviene determină o înclinare a bazinului spre partea mai scurtă, contribuind astfel la crearea unui dezechilibru al staticii. Drept urmare, la nivelul coloanei lombare apare o scolioză funcțională cu convexitatea orientată spre partea

mai scurtă ; în același timp, sprijinul capului femural în cotil făcîndu-se inegal, mai mult decît normal în partea scurtă, dar incomplet de partea cealaltă, favorizează apariția unei coxartroze prin incongruență.

Examen clinic. Șchiopătarea sau apariția unei scolioze statice pot să atragă atenția asupra unei inegalități discrete a membrelor pelviene. Bineînțeles, trebuie eliminate celelalte cauze care duc la șchiopătare : o suferință osteoarticulară, o paralizie de fesier mijlociu etc. Pentru diferențele mai mari, pe care bolnavul le cunoaște, măsurătoarea se face ușor, dacă nu există și unele deviații osteoarticulare adăugate scurtării efective a membrului pelvian. În acest caz, deși măsurătoarea se poate face pentru fiecare segment în parte, evaluarea corectă a inegalității poate să fie făcută radiografic prin efectuarea unor clișee în proiecția ortogradă a extremităților osoase.

Evoluție. Inegalitatea de lungime are o evoluție variabilă, în raport cu vîrsta bolnavului. Dacă la adult inegalitatea rămîne neschimbată, la copil ea depinde de felul leziunilor, de interesarea cartilajelor de creștere. Pe lîngă accentuarea progresivă a scurtării, atunci cînd există leziuni ale cartilajelor fertile în special, există și cazuri cînd inegalitatea scade treptat, datorită excitării cartilajelor de creștere de partea rămasă mai scurtă. Pentru aceste motive, tratamentul chirurgical de egalizare a membrelor are mai puține indicații înainte de terminarea creșterii.

Tratament. Diferența de lungime a membrelor pelviene, cu dezechilibrul pe care-l creează, duce la șchiopătare, oboseală și, mai tîrziu, la artroză. Pentru a evita apariția acestor tulburări, tratamentul aplicat trebuie să ducă la egalizarea membrelor și, implicit, la orizontalizarea bazinului.

Dacă inegalizările mici de 1—2 cm, pot să fie compensate cu o talonetă, pentru cele care ajung la 5—6 cm este nevoie de o gheată ortopedică. Diferențele mai mari necesită aplicarea unui tratament chirurgical, de egalizare a membrelor. Pentru diferențele foarte mari, care depășesc 20 cm, ca în cazul unor malformații congenitale, protezarea corectă este singura soluție aplicabilă. Uneori, pentru realizarea acesteia este nevoie de făcut o amputație, un bont corect fiind mai ușor de protezat decît un membru atrofic, defectuos format.

Prin metodele chirurgicale de egalizare pentru diferențele mici, aplicabile la copii, se pot obține egalizări ale membrelor pentru diferențe de lungime care nu depășesc 1—2 cm prin operații care activează circulația la nivelul cartilajelor de creștere fertile ale membrului mai scurt (perforații metafizare, deperiostare diafizară, ferestre făcute la nivelul corticalei, chiuretaj al canalului medular sau blocarea lui cu fragmente de os), sau blocarea activității cartilajului de creștere la nivelul membrului mai lung (operațiile Blount sau Phemister).

În cazul unei inegalități cu diferențe mari, la bolnavi la care creșterea s-a terminat, există trei modalități pentru a realiza egalizarea membrelor :

— prin scurtarea membrului pelvian sănătos ;

— prin alungirea membrului pelvian mai scurt (alungirea progresivă sau extemporanee a tibiei ; aceleași procedee aplicate la femur) ;

— prin combinarea celor două modalități operatorii : scurtare de partea sănătoasă și alungire de partea bolnavă.

DALLAS M., PHEMISTER B. — Epifiziodeza pentru egalizarea lungimii membrelor inferioare și corectarea altor deformări scheletice, *Mem. Acad. Chir.*, 1950, 76, 26—27.
GUILLEMINET M., MICHEL L., MICHEL C. R. — Les absences congénitales du fémur, *Rev. Chir. Orthop.*, 1960, 46, 1, 15.
LANCE L. — Procedeele de egalizare a membrelor inferioare, *Presse Méd.*, 1946, 54, 64.
MERLE D'AUBIGNÉ R., VAILLANT — În legătură cu tratamentul inegalităților de lungime a membrelor inferioare, *Rev. Chir. Orthop.*, 1965, 51, 2, 189—197.
RIGAULT P. și colab. — L'allongement progressif du fémur chez l'enfant, *Rev. Chir. Orth.*, 1980, 66, 13—22.

III.2.2. FRACTURILE DIAFIZARE ALE FEMURULUI

A. DENISCHI

Fracturile diafizare ale femurului, cuprinse între o linie superioară care trece la aproximativ 3 cm sub micul trohanter și alta inferioară la 10—12 cm deasupra marginii superioare a condililor (Vidal), cunosc în ultima vreme o frecvență din ce în ce mai mare, datorită incidenței crescute a accidentelor rutiere, cît și datorită accidentelor de muncă. Ele survin după traumatisme importante și sînt adesea însoțite de o stare gravă de șoc, mai ales atunci cînd se produc în cadrul unui politraumatism sau al unei polifracturi.

Etiopatogenie. Fracturile diafizare femurale se întîlnesc cu predilecție la adulții tineri, dar și la copii, iar bătrînii nu sînt nici ei excluși. Se știe că diafiza femurală constituie o localizare frecventă a fracturilor spontane pe os patologic (metastazele osoase ale tumorilor viscerale), cît și sediul unor fracturi obstetricale, mai ales în prezentările pelviene.

Mecanismul de producere poate să fie direct, trecerea unei roți peste coapsă, dar mai frecvent este indirect, prin flexie cu accentuarea curburii femurale, ca în căderile de la înălțime sau în accidentele de bord, iar alteori prin torsiune, ca în accidentele de schi.

Anatomie patologică. Traiectul de fractură poate să fie simplu, transversal, oblic, spiroid sau complex, cu traiecte secundare care conferă fracturii un aspect cominutiv.

Fragmentele osoase, de regulă, se deplasează sub acțiunea factorului traumatic și a musculaturii puternice a coapsei. Astfel, fragmentul proximal, sub acțiunea mușchilor pelvitrohanterieni, se deplasează în abducție și rotație externă, iar prin acțiunea psoas-iliacului în flexie. Fragmentul distal, acționat de mușchii adductori și ischiogambieri, este deplasat proximal și în adducție, încît formează cu fragmentul proximal un unghi cu vîrful îndreptat anteroextern. Sub acțiunea greutății membrului, fragmentul distal este și rotat extern. În fractura diafizară înaltă, deplasarea fragmentelor osoase realizează imaginea de mîner de pistol, în vreme ce în fractura joasă, fragmentul distal, sub acțiunea mușchilor gemeni (a gastrocnemianului) este deplasat și basculat posterior.

Deplasarea fragmentelor fracturare duce la zdrobirea cu dilacerare a musculaturii coapsei și produce un hematom important care provoacă stare de șoc.

Uneori fracturile diafizare ale femurului se pot asocia altor leziuni ca fractura colului femural, fractura bazinului sau luxația coxofemurală, asocieri care uneori scapă examinării medicului, ducînd la sechele grave, infirmizante.

Simptomatologie. Durerea vie constituie semnul subiectiv constant și pregnant și se accentuează la mobilizarea fragmentelor. Impotența funcțională este totală, accidentatul neputînd ridica piciorul de pe planul patului.

Obiectiv, se constată la inspecție o tumefiere a coapsei și deformarea în crosă, cu convexitatea orientată anteroextern. Membrul respectiv este ținut în rotație externă și este mai scurt decît cel sănătos, distanța de la spina iliacă anterosuperioară la vîrful rotulei fiind cu 3 pînă la 8 cm mai mică.

La palpare se constată o durere localizată, vie, care corespunde focarului de fractură. Mobilitatea anormală și crepitația osoasă se pun în evidență introducînd o mînă sub focarul de fractură și cu cealaltă, plasată sub regiunea poplitee, se ridică ușor genunchiul. Uneori, prin palpare, mai ales în fracturile diafizare înalte, se poate simți vîrful ascuțit al fragmentului superior.

Deoarece deformarea coapsei, tumefacția și celelalte semne sînt suficiente pentru a evoca diagnosticul clinic, cercetarea mobilității anormale și a crepitației osoase este mai bine să nu se facă cu insistență.

În fracturile diafizare joase se poate întîlni și o hidartroză a genunchiului, care poate să aibă loc fie ca urmare a acțiunii traumatismului și asupra genunchiului, fie coexistenței unei entorse, fie datorită unor tulburări circulatorii reflexe, legate de vasodilatația din focarul de fractură.

Examenul clinic va consemna starea vasculonervoasă a membrului respectiv, sub aspectul culorii tegumentare, a căldurii, a cercetării pulsului la tibiala posterioară și la pedioasă, a sensibilității și motilității degetelor și piciorului.

Diagnosticul este ușor de făcut pe baza semnelor clinice. Radiografia este însă obligatorie pentru evidențierea unei fracturi fără deplasare (mai frecventă la copil), pentru precizarea direcției și formei traiectului de fractură, a sediului, precum și pentru precizarea tipului de fractură (simplă sau cominutivă) și a deplasării fragmentelor.

Radiografia executată din două poziții (față și profil) va cuprinde obligator șoldul și genunchiul.

Evoluție. Complicații. Fracturile diafizare ale femurului, avînd fragmentele bine vascularizate și fiind înconjurate de un manșon muscular important, au de obicei o evoluție favorabilă, ele consolidînd la adulți în 3—4 luni, dacă sînt bine reduse și imobilizate corect și sînt urmate de un tratament recuperator instituit precoce.

• Dintre *complicațiile imediate* menționăm în primul rînd *șocul traumatic*, care se întîlnește în toate cazurile, fiind uneori în stare latentă.

Deschiderea focarului de fractură se întîlnește mai rar decît la gambă, datorită manșonului muscular protector. Cel mai adesea plaga are un aspect punctiform sau linear, fiind produsă prin ințeparea tegumentelor dinăuntru spre afară de un fragment osos. Alteori, plaga este mare, anfractuoasă, prin acțiunea din afară a agentului traumatic, cum se întîmplă în accidentele de circulație sau în timp de război. Din cauza distrugerilor întinse, aceste plăgi comportă riscul infecției cu germeni anaerobi și aerobi care, la acești accidentați șocați, pot să aibă o evoluție foarte gravă.

Complicații embolice sînt frecvent întîlnite la bolnavii imobilizați multă vreme la pat, mai ales cu tratamente ortopedice. Administrarea anticoagulantelor reduce simțitor riscul tromboembolic.

Leziunile vasculonervoase sînt mai rar întîlnite, interesînd artera sau vena femurală și nervul sciatic.

• Dintre *complicațiile tardive*, mai frecvent întîlnită este *redoarea de genunchi*, mai ales după tratamentul ortopedic al fracturii. Imobilizarea îndelungată în aparat gipsat duce la instalarea aderențelor între cvadriceps și focarul de fractură, dacă nu s-a instituit de îndată tratamentul funcțional.

Calusul vicios se întîlnește mai ales după tratamentul ortopedic incorect : fie o reducere insuficientă, fie o imobilizare defectuoasă care favorizează deplasarea secundară a fragmentelor.

După tratamentul chirurgical calusul vicios este mult mai rar (calus vicios în rotație externă după osteosinteze centromedulare).

Pseudartroza poate să fie întîlnită ca urmare a unui tratament ortopedic incorect : fie o reducere incompletă cu interpoziție de părți moi (musculare), fie o imobilizare insuficientă care permite mișcări ale fragmentelor fracturare. Producerea unei diastaze interfragmentare printr-o tracțiune excesivă, ca și manevrele repetate de reducere reluate la anumite intervale sînt dăunătoare, impiedicînd formarea calusului osos unitiv, fragmentele osoase cicatrizîndu-se independent.

Deseori, pseudartroza se instalează după tratamente chirurgicale neadecvate. Deperiostările întinse, metode de osteosinteză nepotrivite cu tipul de fractură ca și *infecția postoperatorie* sînt principalele cauze care duc la neconsolidarea fracturii.

Tratament. Evoluția ulterioară a traumatizatului depinde în mare măsură de acordarea primului ajutor. Imobilizarea provizorie și transportul prezintă o importanță deosebită, pentru că mobilizarea fragmentelor mărește durerile și accentuează distrugerile tisulare, agravînd starea de șoc.

Imobilizarea provizorie se poate asigura cel mai bine cu atela Thomas care realizează și extensia membrului fracturat. În lipsa acesteia, se poate recurge la o scîndură lungă, bine căptușită, care se așază pe partea laterală a membrului fracturat și se solidarizează cu curele, de la nivelul axilei pînă la picior. Dacă nici acest mijloc nu este la îndemînă, se poate recurge la legarea membrului fracturat de cel sănătos.

Tratamentul definitiv este ortopedic și mai ales chirurgical.

Tratamentul ortopedic. În fracturile cu deplasarea fragmentelor, cînd tratamentul chirurgical este contraindicat, se recurge la tratamentul conservator. În acest scop, pentru reducerea deplasărilor se insta-

lează o tracțiune continuă, transosoasă, trecînd broșa Kirschner supracondilian. Se așază membrul lezat pe o atelă Braun și se aplică greutăți, în funcție de masa musculară, nu mai mult de 1/6 din greutatea corpului.

După 3—4 săptămîni de extensie, avînd grija de a controla periodic, la 7—10 zile, prin radiografii situația reducerii, focarul de fractură este stabilizat prin calusul fibros care s-a format și se trece la imobilizarea într-un aparat gipsat pelvipedios, pînă la consolidarea focarului.

În fracturile diafizare înalte, extensia se face cu membrul în abducție accentuată și ușoară flexie, punînd astfel fragmentul distal în continuarea celui proximal. Genunchiul se va menține în rotație externă de 25—30°. După 3—4 săptămîni, cînd extensia se suprimă, se imobilizează în aparat gipsat pelvipedios, cu membrul în abducție.

În tot timpul imobilizării gipsate se va institui un tratament funcțional, contracții izometrice ale cvadricepsului, mobilizarea degetelor, gimnastică medicală și respiratorie, pentru a preveni tulburările determinate de imobilizare.

Tratamentul ortopedic prezintă totuși unele neajunsuri:

— necesită o imobilizare prelungită, greu de acceptat, mai ales pentru persoanele în vîrstă, care duce la atrofie musculară și la redoarea genunchiului;

— împiedică aplicarea unui tratament funcțional precoce și progresiv;

— favorizează complicațiile tromboembolice;

— impune spitalizare prelungită și îngrijiri speciale ale bolnavului, mai ales în primele săptămîni, cînd sînt necesare controale radiografice repetate și manevre de corecție a unghiulărilor;

— interpoziția musculară împiedică consolidarea, ducînd la pseudartroză.

Date fiind aceste inconveniente ale tratamentului ortopedic, tratamentul de elecție al acestor fracturi este cel chirurgical.

Tratamentul chirurgical folosește reducerea deplasărilor prin manipularea directă a fragmentelor și fixarea lor cu un mijloc metalic (placă înșurubată, tijă centromedulară). Acest tratament trebuie făcut numai în unitățile specializate, dotate cu aparatura și instrumentarul necesar și dispunînd de cadre medicale bine instruite în chirurgia osteoarticulară, întrucît o dată cu deschiderea chirurgicală a focarului de fractură se deschide calea tuturor complicațiilor, mai ales septice, ceea ce constituie o adevărată dramă pentru bolnav.

Dintre metodele chirurgicale de osteosinteză, se folosesc în special osteosinteza centromedulară cu tijă Küntscher sau Ender și osteosinteza cu placă înșurubată.

Osteosinteza cu tijă Küntscher își găsește indicația absolută în fracturile diafizare simple, cu traiect transversal sau oblic scurt, situate în treimea medie a diafizei sau în fracturile cu dublu focar (fig. III.139). Tija Küntscher clasică poate să fie folosită și în fracturile diafizare înalte, la cel puțin 5 cm sub micul trohanter, ca și în fracturile joase pînă la 15 cm deasupra interliniei genunchiului. Folosirea tijei Küntscher necesită o adaptare exactă a acesteia la dimensiunea canalului medular. În scopul adaptării se folosește calibrarea canalului pe o distanță

Scanned with OKEN Scanner

cît mai mare, cu ajutorul alezoarelor, care trebuie să depășească diametrul tijei cu 0,5 mm. Lungimea tijei Küntscher se calculează de la 1,5—2 cm deasupra marelui trohanter pînă la marginea superioară a condilului extern. Introducerea tijei Küntscher se face fie prin deschiderea focarului de fractură (cu focar deschis) sau mai bine, cînd se dis-

Fig. III.139. — Osteosinteză cu tijă Küntscher într-o fractură diafizară de femur.

pune de instalație Röntgen T.V. cu amplificator de imagine, cu focar închis. Introducerea cu focar închis este mai fiziologică întrucît nu lezează vascularizația periostală și, prin păstrarea hematomului fracturar permite o consolidare mai rapidă și de mai bună calitate. Metoda cu focar închis îmbină avantajele tratamentului ortopedic (consolidare rapidă cu calus periostal) cu preciziunea și rigiditatea tratamentului chirurgical. Dacă montajul este solid, imobilizaera gipsată devine postoperator inutilă, iar tratamentul recuperator poate să înceapă a doua zi, cu contracții musculare izometrice și cu mobilizarea activă a articulațiilor supra- și subiacente focarului de fractură. Reluarea mersului cu sprijin parțial pe picior poate să înceapă după 10—12 zile și apoi, cu sprijin total, la 3—4 săptămîni.

Față de avantajele osteosintezei centromedulare cu tijă Küntscher, autori ca Kempf, Grosse, Lefforque (1978) au căutat extinderea folosirii ei și în fracturile diafizare înalte ca și în cele joase, precum și în fracturile diafizare cominutive. În acest scop se folosesc tijele centromedulare blocate, fie inferior, fie superior, sau la ambele capete (fig. III.140). În aceleași cazuri enumerate mai sus, se poate folosi, la bolnavi politraumatizați sau polifracturați, ca și la bătrîni, cu evident succes, osteosinteza mai puțin rigidă, cu tije elastice Ender trecute supracon-

dilian extern și intern în turn Eiffel (fig. III.141). Firește că în cazul utilizării tijelor elastice Ender tratamentul funcțional va fi condus cu mai mult menajament, iar reluarea sprijinului pe picior ceva mai tîrziu, la consolidarea fracturii.

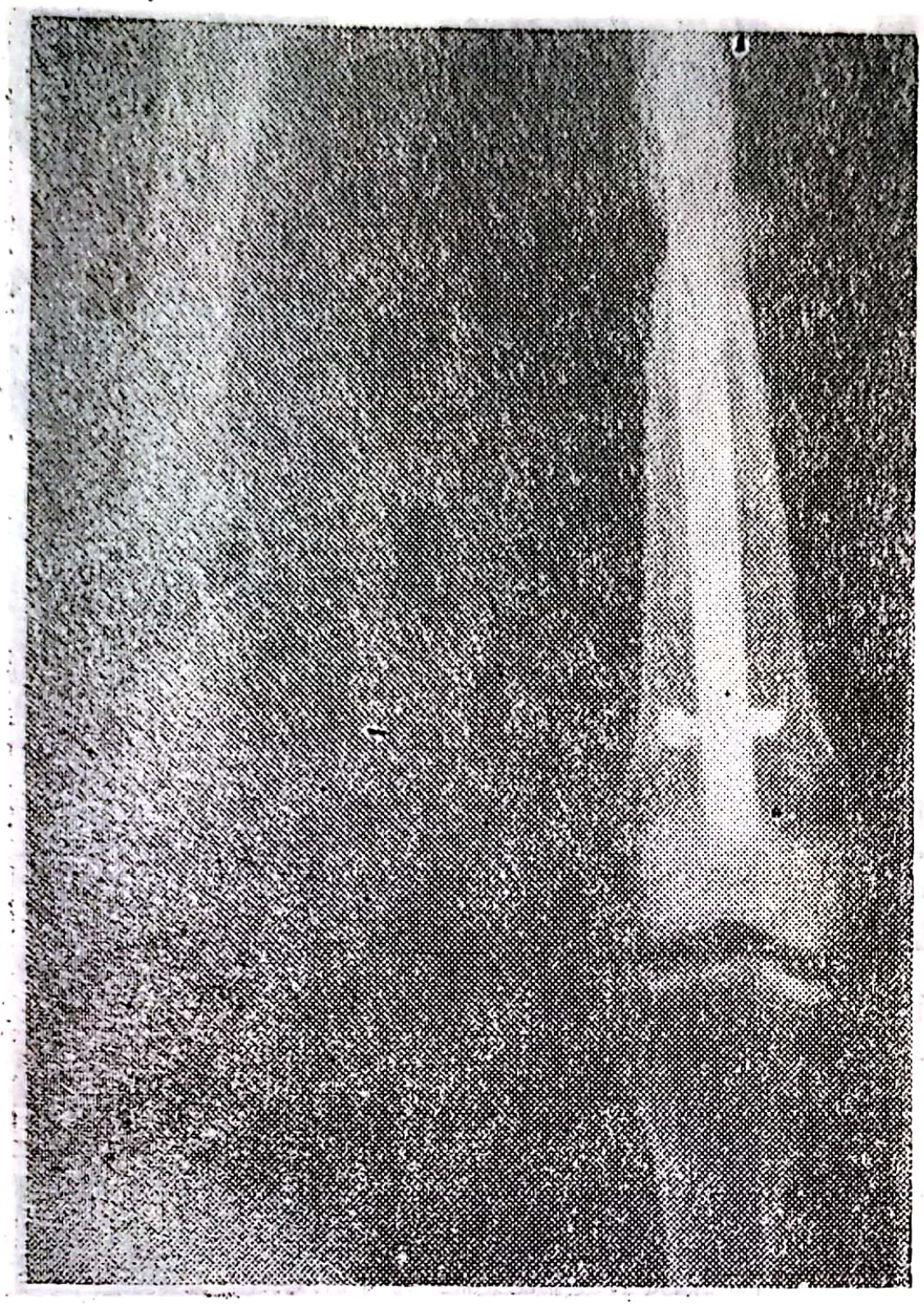

Fig. III.140. — Osteosinteză cu tijă Küntscher blocată.



Fig. III.141. — Osteosinteză cu tijă Ender în turn Eiffel.

Osteosinteza cu placă își găsește indicația în fracturile diafizare joase sau înalte, cînd osteosinteza centromedulară nu poate să fie folosită, în unele fracturi cominutive sau în fracturile oblice lungi. În fracturile diafizare superioare se poate folosi osteosinteza cu cui-placă monobloc, cu compresiune interfragmentară (A.O.). Se realizează astfel fixarea focarului după principiul hobanului, transformînd forțele de tensiune din focar, în forțe de presiune care imobilizează mai riguros focarul de fractură, favorizînd astfel consolidarea (fig. III.142). De asemenea, în fracturile diafizare joase, unde canalul medular se lărgește și utilizarea tijei Küntscher este restrînsă, placa modelată sau cuiul-placă A.O. sau Blount își găsesc indicația de elecție (fig. III.143).

În osteosintezele ferme cu placă compresivă, cînd montajul este robust, se poate renunța la imobilizarea gipsată, dar dacă rigiditatea montajului nu este suficientă, imobilizarea în aparat gipsat se impune.

Comparînd cele două metode, osteosinteza centromedulară și placa cu compresiune, exceptînd indicațiile speciale ale plăcii, se remarcă superioritatea osteosintezei centromedulare față de placa compresivă. Remodelarea ulterioară a calusului fracturar nu este cu nimic stînjenită

de prezența tijei centromedulare, în vreme ce placa compresivă, în timp, se poate substitui corticalei subiacente, care nemaifiind solicitată mecanic (solicitările mecanice fiind preluate de placa metalică) se subțiază, își pierde rezistența mecanică, se spongiozează.

Fig. III.142. — Osteosinteză cu placă, după principiul hobanului, într-o fractură diafizară superioară.



Fig. III.143. — Osteosinteză cu placă A.O.

După îndepărtarea plăcii (nu trebuie scoasă decît după 18 luni) fracturile iterative sînt posibile.

III.2.2.1. FRACTURILE DIAFIZEI FEMURALE LA COPII

La nou-născut se întîlnesc fracturile obstetricale, cînd nașterea a fost laborioasă și a necesitat manevre complexe. De obicei, impotența funcțională este aceea care atrage atenția. De cele mai multe ori, fractura nu este recunoscută decît mai tîrziu, cînd apare calusul vicios, la 10—12 zile de la naștere (fig. III.144).

La sugar, fractura diafizei se produce cînd acesta cade din pat sau este scăpat din brațe. Și aici poate să fie vorba de fracturi complete, ușor de diagnosticat prin impotența funcțională și deformarea coapsei, sau fracturi incomplete, în lemn verde, de diagnostic mai dificil. Impotența funcțională se caută ușor, ridicînd de subsuori sugarul: el își mișcă tot timpul membrul pelvian sănătos, dar îl ține inert sau abia schițează mișcarea cu cel fracturat. În timp scurt, 12—15 zile, apare un calus exuberant care fixează fragmentele, chiar și atunci cînd ele au fost mai îndepărtate.

Tratamentul fracturilor diafizare ale nou-născutului și ale sugarului este conservator, instalînd extensia la zenit a membrului afectat (fig. III.145). Tracțiunea se face cu benzi adezive, iar greutățile trebuie astfel potrivite ca să ridice fesa din partea fracturată la două laturi de

Fig. III.144. — Calus voluminos după fractură obstetricală de femur.

deget de planul patului. Această poziție este bine suportată, iar îngrijirile igienice sînt ușor de acordat. În 10—12 zile la nou-născut și 12—15 zile la sugar fractura consolidează.

La copilul mare, fractura diafizară a femurului se poate produce direct, prin cădere cu coapsa pe margine reliefată sau izbitură cu un



Fig. III.145. — Tracțiune la zenit în fractura diafizară a femurului la copil.

corp dur, dar mai ales prin mecanism indirect, prin exagerarea curburii femurale, în căderile în picioare sau pe genunchi.

Simptomatologia este asemănătoare cu aceea a adultului, cînd fractura este cu deplasare.

Scanned with OKEN Scanner

Tratamentul este ortopedic. Tracțiunea cu membrul la zenit poate să fie folosită și la copiii pînă la 3—4 ani. La cei mai mari se aplică tracțiune transscheletică pe atela Braun pentru 15—20 de zile și apoi aparat gipsat pelvipedios, pînă la consolidare (6 săptămîni).

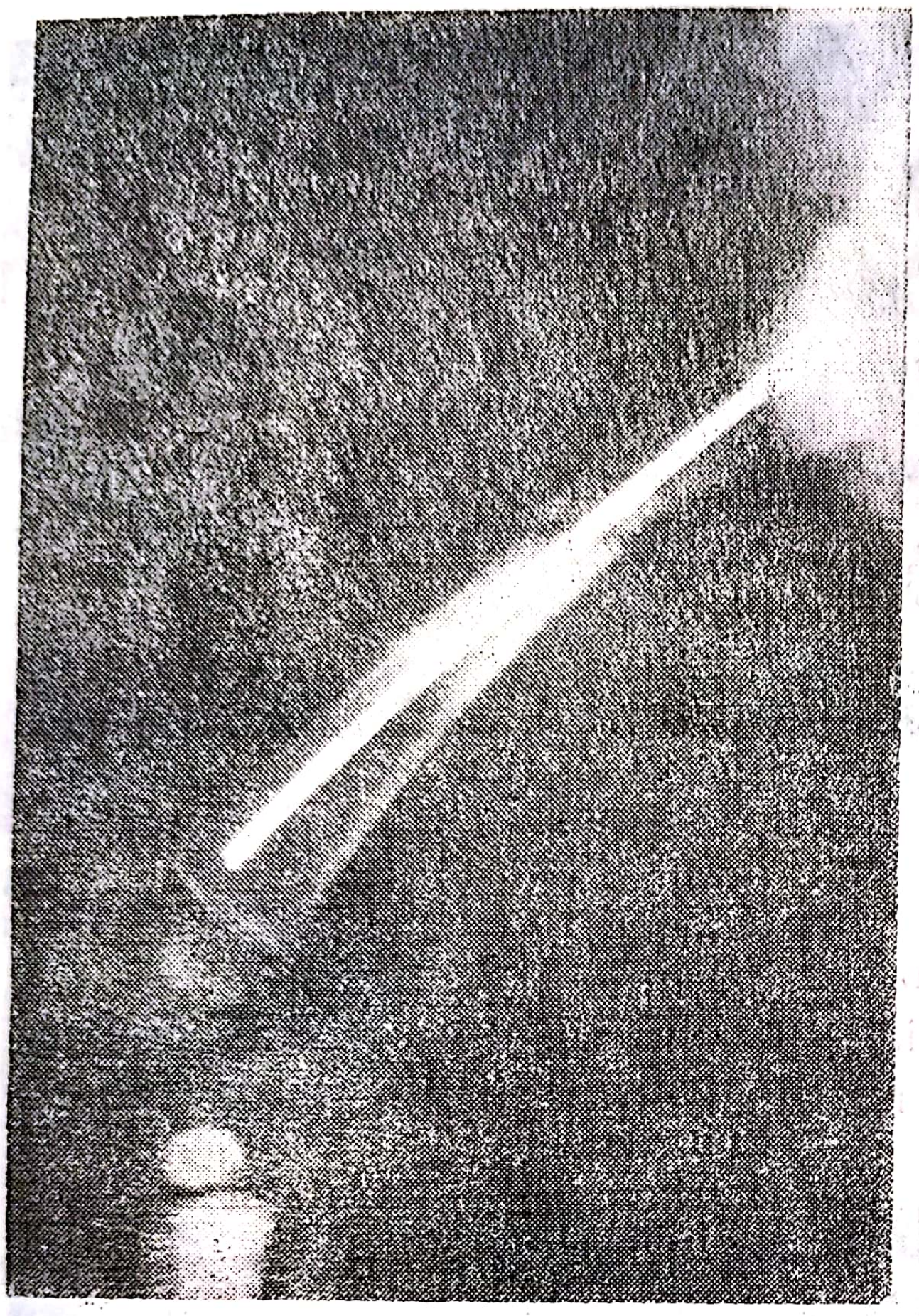

Fig. III.146. — Osteosinteză cu broșă într-o fractură obstetricală de femur.

Tratamentul chirurgical, indicat în fracturile ireductibile cu interpoziție musculară sau în fracturile transversale care nu au putut să fie angrenate, se face folosind o broșă sau tijă centromedulară Küntscher și, mai rar, placa înșurubată (fig. III.146).

III.2.3. FRACTURILE EXTREMITĂȚII DISTALE A FEMURULUI

Fracturile extremității distale a femurului, cunosc în epoca contemporană o frecvență mereu crescîndă, fiind favorizate de accidentele circulației rutiere, de accidentele de muncă și de sport. Ele pot să fie întîlnite la toate vîrstele, dar apar predominant la adulți și la bătrîni cu osteoporoză, accentuată. Unele tipuri de fracturi interesează direct sau indirect genunchiul și, ca atare, comportă numeroase implicații arti-

culare, atît de ordin morfologic cît și funcțional. De aceea ele au impus în ultima vreme o trecere de la metodele ortopedice, conservatoare, la acelea chirurgicale, singurele în măsură să asigure recuperarea precoce pentru conservarea funcției articulare.

Etiopatogenic. Fracturile extremității distale a femurului, interesînd epifiza, metafiza și porțiunea distală a diafizei pînă la 12 cm deasupra marginii superioare a condililor (Vidal 1966), se produc pe un segment osos cu o rezistență mai scăzută, întrucît corticala se subțiază pe măsură ce se apropie de epifiză, mai ales în porțiunea anterioară, convexă. În unele cazuri, pe lîngă această structură anatomică, se mai întîlnește și o fragilizare a scheletului prin anumiți factori : osteoporoză după tratamente îndelungate cu cortizon sau după imobilizări prelungite, sechele de poliomielită sau de alte afecțiuni neurologice (hemiplegie), artrodeze, artroze etc., care favorizează producerea acestor fracturi.

Fracturile extremității distale a femurului se produc mai rareori printr-un mecanism direct (trecerea unei roți peste genunchi, lovire cu un corp dur), cît mai ales printr-un mecanism indirect, de accentuare a curburii femurale în cădere de la înălțime, pe genunchi sau în picioare, precum și în accidentele de circulație, cînd genunchiul se izbește de bordul mașinii.

După Dye, în momentul impactului, genunchiul flectat este fixat sub bordul mașinii, iar corpul proiectat din cauza inerției, produce fractura la joncțiunea dintre partea fixată și cea mobilă a femurului. Mai rareori poate să fie incriminată o mișcare de torsiune, cînd fractura are un traiect spiroid sau helicoidal.

Fracturile condiliene se produc fie prin acțiunea directă a traumatismului asupra părților laterale ale genunchiului, fie indirect, prin căderile în picioare cu genunchiul în *varum* sau în *valgum*.

Anatomie patologică. După situația traiectului de fractură, se descriu clasic următoarele varietăți : fracturi supracondiliene, fracturi supra- și intercondiliene, fracturi unicondiliene.

Creyssel (1965), Vidal (1966), Gerard (1973) individualizează fracturile diafizo-metafizo-epifizare, ca fiind cele mai frecvente în cursul accidentelor rutiere și cele care pun realmente cele mai grele probleme de tratament.

În fracturile supracondiliene, traiectul de fractură se găsește la 5—6 cm deasupra interliniei articulare a genunchiului și are o direcție transversală sau oblică de sus în jos și dinapoi-înainte.

Fragmentele osoase sînt de obicei deplasate prin acțiunea grupelor musculare : fragmentul distal este ascensionat, încălcînd fragmentul proximal și determinînd o scurtare de 3—5 cm ; totodată, el este unghiulat intern și răsturnat (basculat) cu suprafața de fractură către spațiul popliteu, amenințînd formațiile vasculonervoase de la acest nivel.

Fragmentul proximal se deplasează înainte, putînd înțepa fundul de sac subcvadricipital sau perfora tendonul cvadricepsului și chiar pielea (fig. III.147). Datorită greutății membrului pelvian se poate produce rotația externă a gambei și a piciorului.

Fracturile supra- și intercondiliene sînt fracturi intraarticulare și, ca atare, grave din punct de vedere funcțional. Traiectul de fractură,

pornind de la scobitura intercondiliană, poate să aibă forma literelor V, T sau Y, iar fragmentul proximal pătrunde între fragmentele condiliene pe care le dislocă la partea lor proximală, în timp ce distal rămîn apropiate între ele, datorită ligamentelor încrucișate (fig. III.148).

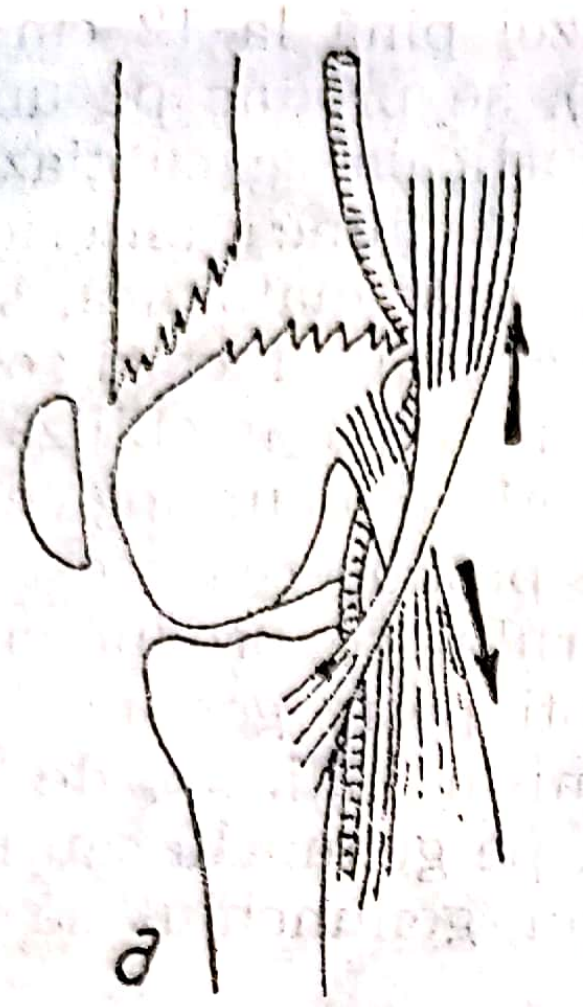

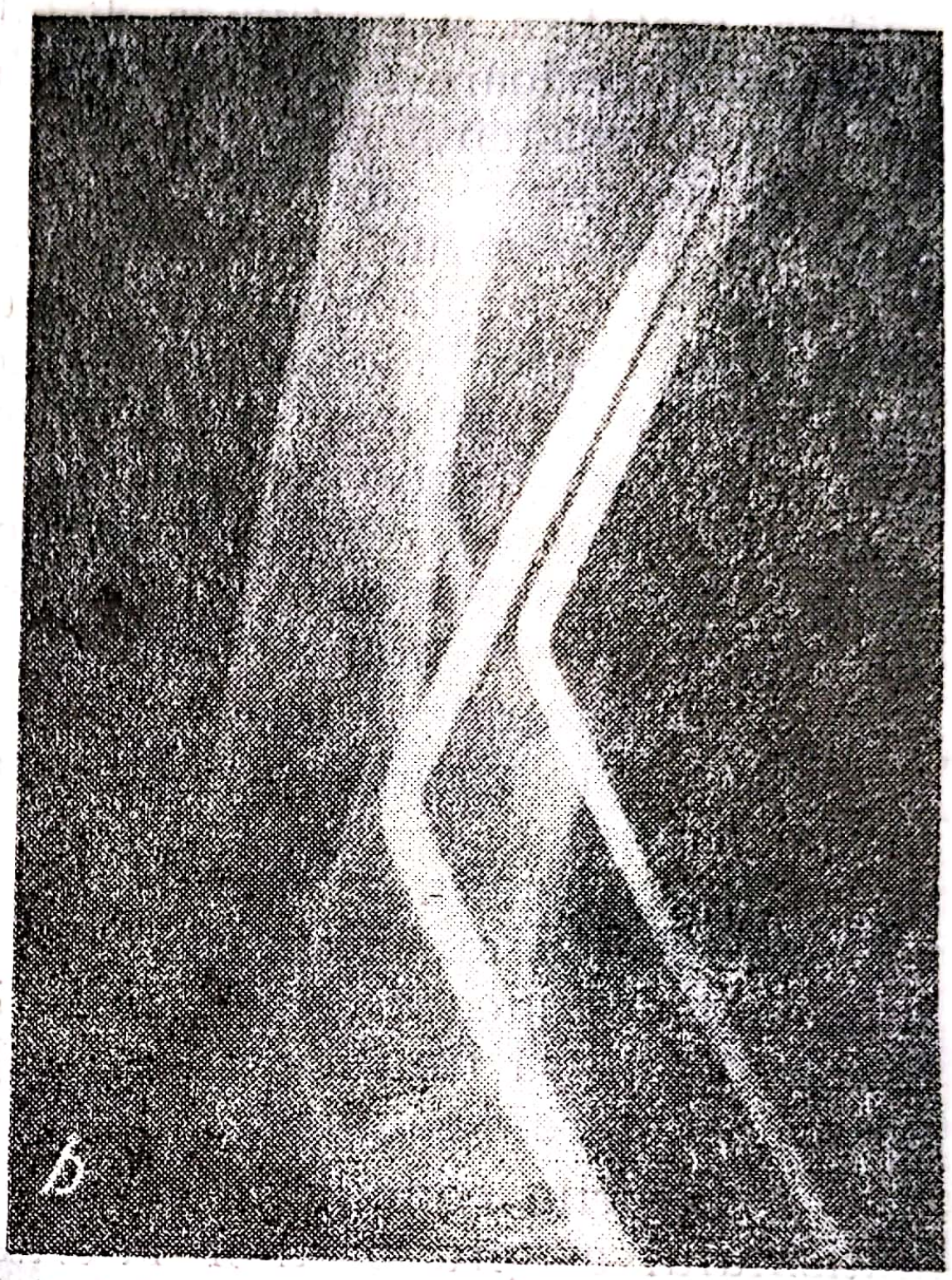

Fig. III.147. — Fractură supracondiliană a femurului cu deplasarea fragmentelor.

Fracturile diafizo-metafizo-epifizare sînt fracturi cominutive, realizînd o adevărată eclatare a metafizei în numeroase fragmente de mărimi variabile, la care se adaugă unul sau mai multe traiecte intercondiliene. Fragmentul diafizar se deplasează, de obicei, înainte și zdrobește părțile moi, putînd să ducă la o fractură deschisă. Gerard (1973) clasi-

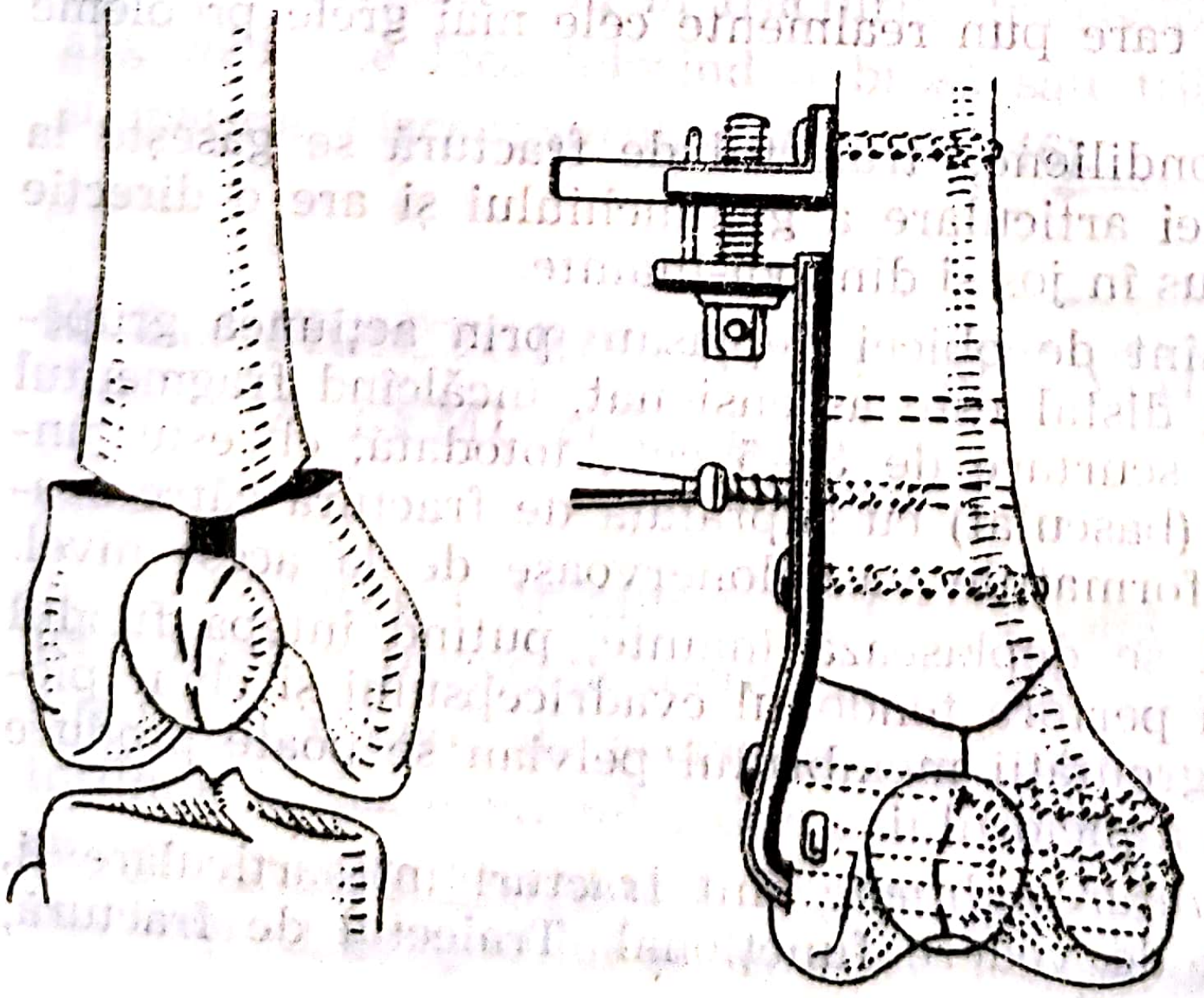

Fig. III.148. — Fractura supra- și intercondiliană a femurului cu deplasarea laterală a fragmentelor condiliene.

fică aceste fracturi diafizo-metafizo-epifizare după gradul de cominuție și posibilitățile terapeutice, în fracturi cominutive de tip I, la care numărul de fragmente poate să fie important, dar la care există un număr de fragmente de mărime suficientă pentru a putea să refacă anatomia normală și fracturi cominutive de tipul al II-lea, adevărată explozie osoasă, la care numărul fragmentelor este foarte mare și de mărimi variabile, cu deplasări mai mult sau mai puțin importante, și la care refacerea anatomiei, din acest mozaic de fragmente, este imposibilă; la acest tip de fractură problema refacerii axelor și a lungimii osului este mult mai dificilă (fig. III.149).

În grupul *fracturilor unicondiliene* se întîlnesc următoarele varietăți:

a) *Fractura-separatie* cu un traiect care pornește din scobitura intercondiliană și ajunge la corticala metafizară situată deasupra condilului interesat. Fragmentul condilian este puțin deplasat în sus, din cauza inserțiilor ligamentare, ceea ce face ca tibia să aibă o poziție de *varum* sau *valgum*, și basculat posterior (fig. III.150).

b) *Fractura parțială Hoffa* prezintă traiectul de fractură în plan frontal, detașînd porțiunea posterioară, volutată, a condilului femural. Fragmentul osos se deplasează ușor proximal, realizînd aspectul de treaptă.

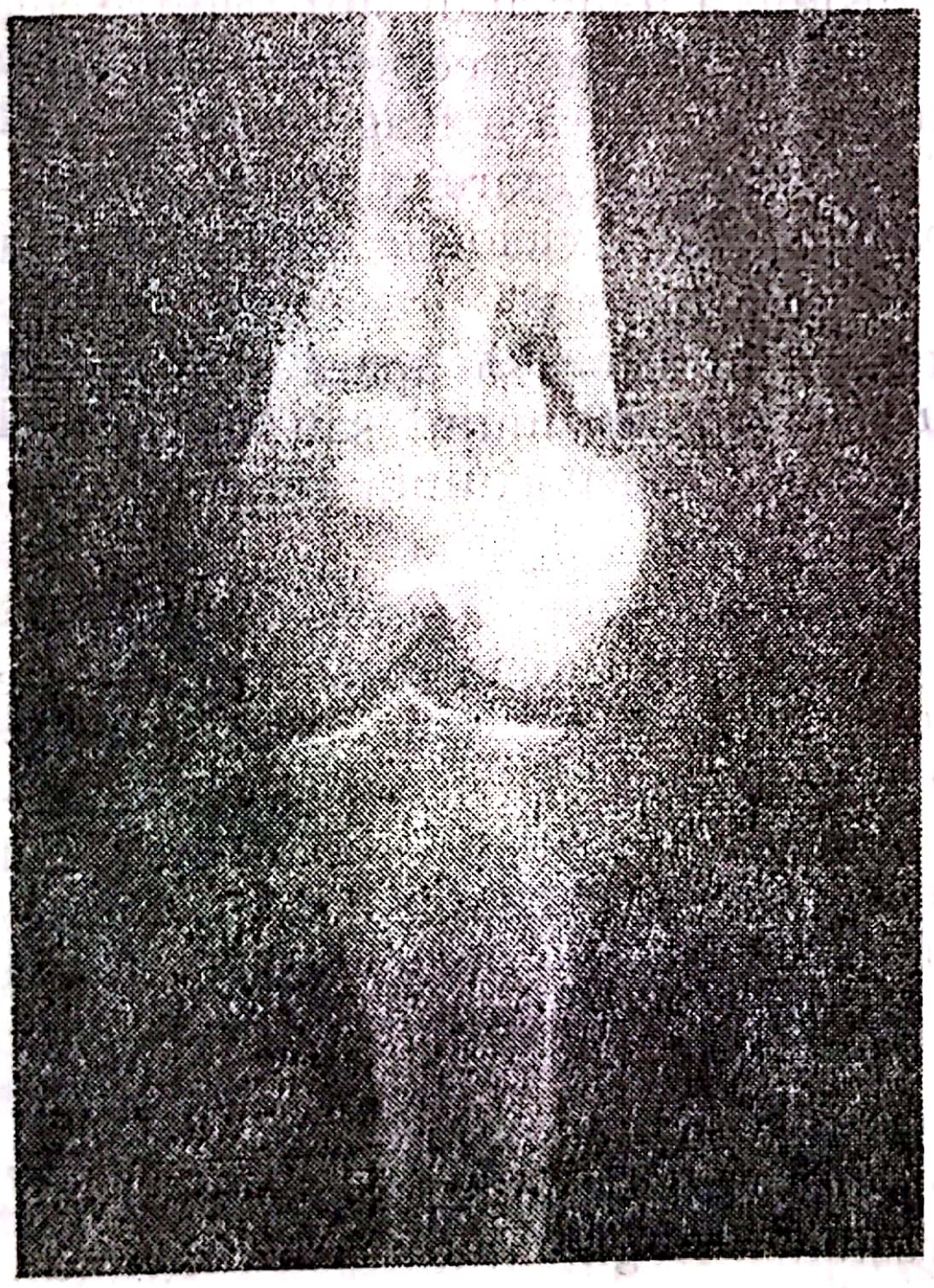

Fig. III.150. — Fractură unicondiliană a femurului cu deplasarea fragmentului condilian *(a)*; osteosinteză cu două șuruburi *(b)*.

Fig. III.149. — Fractură diafizo-metafizo-epifizară cu cominuție importantă.

c) *Fractura-tasare* este foarte rară și puțin cunoscută. Tasarea are loc la partea anterosuperioară a condilului.

Simptomatologie. Fracturile extremității distale a femurului se manifestă cilinic printr-o *tumefiere* accentuată a genunchiului, datorită hematomului voluminos și hemartrozei și *deformarea* regiunii, datorită

deplasării fragmentelor. Diametrul anteroposterior al regiunii afectate este mărit și, în spațiul popliteu, poate să fie observată o echimoză destul de întinsă.

Durerile spontane, și mai ales cele provocate prin mobilizarea genunchiului, sînt destul de intense iar impotența funcțională este totală.

De cele mai multe ori, se constată o scurtare variabilă a membrului, mai ales în fracturile supracondiliene și în cele diafizo-meta-epifizare, cu rotație externă a gambei și a piciorului. Deformarea în *valgum* sau în *varum* a gambei, atrag atenția în fracturile unicondiliene.

La palparea blîndă a regiunii se poate simți, la partea anterioară a coapsei, sub tendonul cvatricipital, fragmentul proximal ascuțit.

În fracturile supra- și intercondiliene, prin deplasarea laterală a fragmentelor, diametrul transversal al genunchiului este mărit, dar revine la normal dacă se exercită o tracțiune în axul longitudinal al membrului.

Examenul clinic trebuie completat obligator cu cercetarea pulsului la arterele pedioasă și tibială posterioară și a sensibilității în teritoriul nervilor sciatic și peronier.

Examenul radiografic este indispensabil pentru precizarea sediului fracturii, a caracterului acesteia și a deplasării fragmentelor.

Evoluție. Fracturile extremității distale a femurului sînt printre cele mai grave și mai dificile de tratat. Dacă se obține reducerea, ele consolidează în 2—3 luni. Totuși, bascularea posterioară a fragmentului epifizar este dificilă de redus și, de aici, frecvența mare a pseudartrozelor, a redorilor articulare sau a consolidărilor vicioase cu scurtarea membrului și *genu-recurvatum.*

Complicații. În evoluția acestor fracturi pot să apară o serie de complicații imediate, legate de acțiunea traumatismului sau de mișcările brutale din timpul examinării sau al transportului, precum și o serie de complicații tardive.

Printre complicațiile *imediate,* și cele mai grave, sînt *leziunile arterei și ale venei poplitee,* produse de fragmentul distal basculat. Aceste leziuni pot să meargă de la simpla compresiune arterială pînă la desirări sau rupturi ale trunchiului arterial. Compresia venei este, în general, de un prognostic mai benign. În astfel de situații, bolnavul va fi dus de urgență în sala de operație unde, sub anestezie, se va face tracțiunea în axul membrului și, dacă pulsul la arterele pedioasă sau tibială posterioară nu reapare, se face arteriografia, în funcție de aceasta, stabilindu-se indicația terapeutică.

Leziunile nervoase sînt de asemenea întîlnite destul de frecvent, mai ales ale nervului sciatic popliteu extern (peronier), cel intern (tibial) fiind mai mobil, scapă de compresiunea fragmentului osos deplasat.

Deschiderea articulației prin înțeparea fundului de sac subcvadricipital și producerea unei hemartroze consecutive, este o complicație frecventă în fracturile supracondiliene. Pătrunderea fragmentului proximal în tendonul cvadricipital sau în masa mușchiului crural, prezintă pericolul *interpoziției fibroase sau musculare,* care face reducerea imposibilă și care duce la pseudartroză.

Scanned with OKEN Scanner

Deschiderea focarului de fractură se întîlneşte în 20% din cazuri şi se produce fie prin înţepare dinăuntru în afară de către fragmentul proximal deplasat anterior, situaţie în care deschiderea este punctiformă, fie prin acţiunea directă a agentului traumatic, cînd plaga este largă, cu distrucţii tisulare mari şi adesea infectată.

Leziunile ligamentare şi meniscale sînt rare şi sînt prezente în special în fracturile supra- şi intercondiliene.

Complicaţiile tardive sînt reprezentate de *intîrzierile de consolidare şi pseudartrozele, calusurile vicioase* precum şi de *redorile de genunchi.*

Intîrzierile de consolidare şi pseudartrozele sînt destul de frecvente, pseudartrozele reprezentînd 10—15% din cazuri, iar întîrzierile fiind şi mai numeroase. Ele se întîlnesc atît după tratamentul ortopedic, cît şi după cel chirurgical. În prima eventualitate se datoresc tracţiunilor prea mari, care îndepărtează fragmentele, sau unei imobilizări imperfecte în aparate gipsate ; în a doua eventualitate ele survin cînd osteosinteza nu a fost corect făcută, montajul s-a deteriorat sau materialul de sinteză s-a rupt.

Calusul vicios este mai frecvent după tratamentul ortopedic, prin insuficienţa de reducere a fracturii. Unghiulările uşoare în plan sagital *(genu-recurvatum)* sînt mai bine tolerate, dar cele în plan frontal *(varum* sau *valgum)* sînt mai grave, căci dezaxarea duce la artroză.

Redoarea articulară apare ca urmare a unei imobilizări mai lungi după tratamentul ortopedic, dar şi după tratamentul chirurgical al fracturilor cominutive.

Complicaţiile septice ale fracturilor extremităţii distale a femurului sînt astăzi mai numeroase, datorită faptului că tratamentul prin excelenţă al acestor fracturi este chirurgical. Osteita şi artrita întîrzie procesul de consolidare şi se însoţesc, în mod inevitabil, de o redoare importantă a genunchiului sau de anchiloză.

Complicaţiile tromboembolice sînt favorizate de imobilizarea îndelungată în aparat gipsat, sau de manevrele de reducere cu ajutorul chingilor, a basculării posterioare a fragmentului distal.

Mobilizarea precoce şi tratamentul anticoagulant a redus mult frecvenţa acestei complicaţii.

Tratament. În *fracturile fără deplasare* se poate recurge la imobilizarea în aparat gipsat pelvipedios pentru un timp de 6—8 săptămîni şi instituirea tratamentului funcţional. După acest timp se începe mobilizarea progresivă a genunchiului. Mersul nu este autorizat decît după consolidarea clinico-radiologică a fracturii şi nu mai înainte de 10—12 săptămîni.

Fracturile cu deplasarea fragmentelor pun problema reducerii acestei deplasări şi a menţinerii ei.

Tratamentul ortopedic — foloseşte tracţiunea continuă transosoasă cu o broşă Küntscher, trecută prin tuberozitatea anterioară a tibiei sau, şi mai bine, cum arată cercetările lu Fresson şi Toupet, la locul de intersecţie a axului femural cu linia care trece prin marginea superioară a condililor. Membrul este aşezat pe o atelă Braun, cu unghiul atelei situat nu la nivelul genunchiului, ci la nivelul focarului de fractură, iar gamba în flexiune mai mare sau mai mică, după cum controlul radio-

Scanned with OKEN Scanner

logic arată că este necesar pentru obținerea reducerii. După stabilizarea reducerii (2—3 săptămîni de extensie) se imobilizează fractura într-un aparat gipsat pelvipedios timp de 60—75 de zile.

Tratamentul ortopedic făcut corect și supravegheat de aproape asigură, în unele cazuri, rezultate mulțumitoare. Totuși, obligă pe bolnav la o lungă imobilizare, nu asigură imobilizarea riguroasă a focarului și nici reducerea corectă în unele fracturi articulare. De aceea, el își păstrează indicația la persoanele la care tratamentul chirurgical nu poate să fie indicat.

Tratamentul chirurgical reprezintă astăzi tratamentul de elecție al fracturilor extremității distale a femurului. El urmărește obținerea unei consolidări rapide, în poziție corectă, cu refacerea conturului articular și păstrarea mobilității genunchiului. Pentru aceasta este necesară o reducere anatomică, o coaptare perfectă și solidă, pentru a permite o mobilizare precoce și recuperarea funcțională cît mai apropiată de normal (fig. III.151).

În fracturile supracondiliene simple, osteosinteza cu placă modelată sau cui-placă monobloc, model A.O. sau Blount, permit obținerea unei osteosinteze ferme, stabile, care dispensează de orice altă imobilizare și permit reluarea mișcărilor genunchiului după cîteva zile.

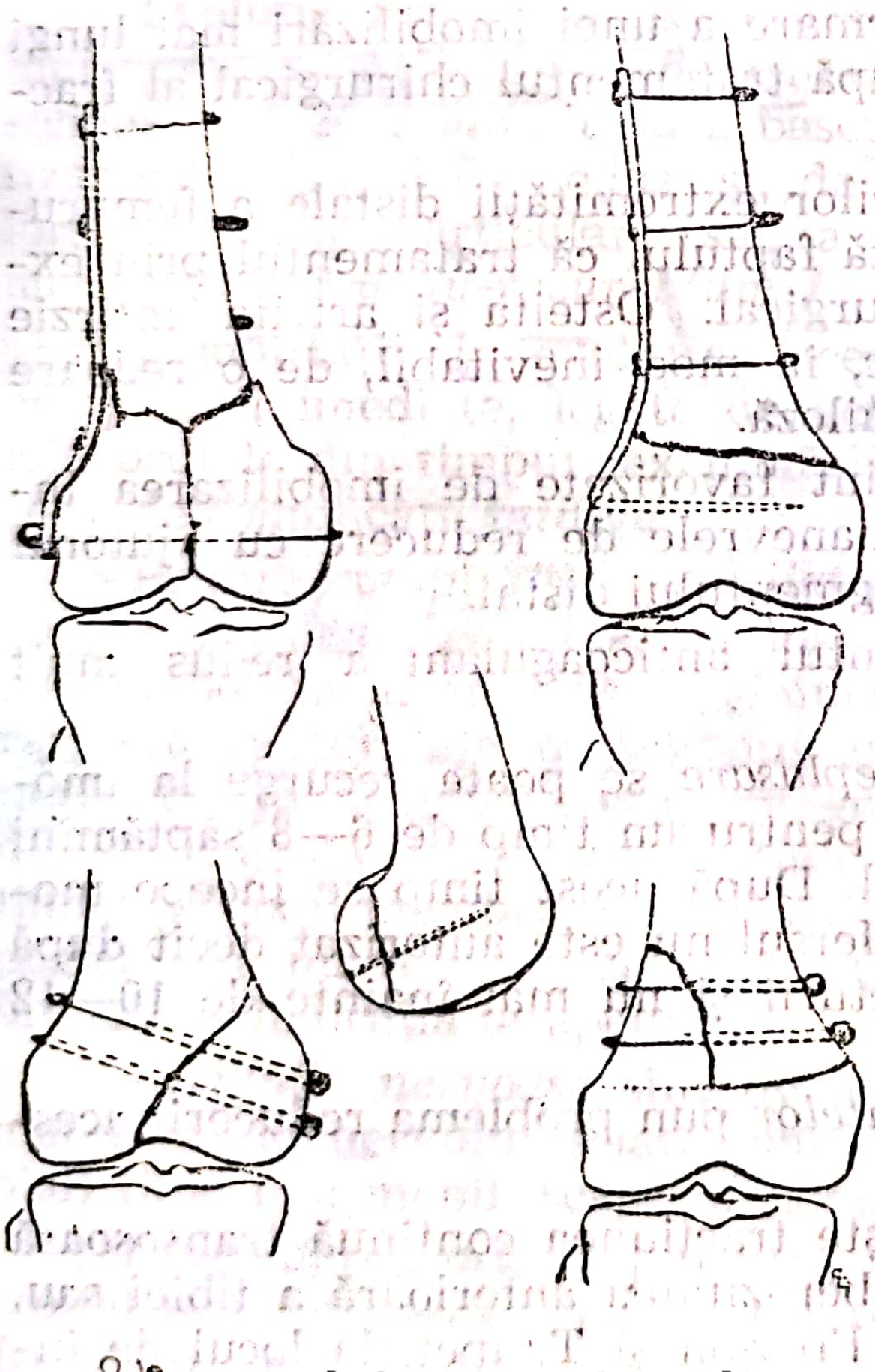

Fig. III.151. — Modalități de osteosinteză în fracturile extremității distale a femurului.

În cazul fracturii la politraumatizați, cît și la persoanele în vîrstă, pentru execuția sa rapidă și nesocantă, se poate recurge și la osteosinteza cu tijă elastică Ender, trecută la nivelul condililor intern și extern, în turn Eiffel.

3) Fracturile *supra- și intercondiliene*, ca și cele *cominutive diafizo-metafizo-epifizare*, necesită o tehnică chirurgicală bine pusă la punct, dat fiind că sînt mari dificultăți în refacerea anatomiei osului.

După reducerea fragmentelor epifizare și refacerea epifizei, aceasta se fixează la diafiză cu o placă modelată sau, mai rareori, cu un cui-



Fig. III.152. — Osteosinteză cu placă modelată înșurubată, în fractura diafizo-metafizo-epifizară a femurului.

placă monobloc Blount sau Müller (A.O.). Spațiul metafizar se completează cu fragmentele osoase așezate în „mozaic“. Osteosinteza trebuie să fie robustă și fermă (fig. III.152).

4) *Fracturile unicondiliene* cu deplasarea condilului — se face reducerea fragmentului prin artrotomie și se fixează cu șurub (vezi fig. III.150).

III.2.4. DEZLIPIREA EPIFIZARĂ FEMURALĂ DISTALĂ

D. VEREANU

La genunchi, în urma unui traumatism, ligamentele laterale care se prind proximal pe epifiza femurală iar distal pe metafiza tibială, pot să smulgă epifiza pe care se inseră, dezlipind-o. Dezlipirea urmează mai rar unui traumatism direct, epifizar ; de obicei se produce indirect, printr-o mișcare combinată de tracțiune și de torsiune. Dezlipirea epifizară se poate însoți și de o mică smulgere osoasă, uneori chiar a unui fragment osos mai mare, cînd se poate vorbi de o *fractură-dezlipire*.

Ca și în cazul fracturilor, în funcție de violența traumatismului, fragmentele pot să rămînă în contact, menținute de pericondru și periost, ori se pot deplasa.

Simptome. În cazul *dezlipirilor incomplete*, fără deplasare, simptomele sînt destul de reduse : durere spontană și provocată la nivelul cartilajului de creștere, tumefacție, echimoză. Radiografia comparată a ambilor genunchi, poate să arate, de partea lezată, un cartilaj de creștere mai înalt, uneori o mică deplasare laterală sau un mic fragment osos smuls din metafiză.

În dezlipirile complete, cu deplasare, genunchiul destins de o hemartroză abundentă apare globulos, cu diametrul anteroposterior mărit, uneori deviat în *varus*. Epifiza trece înainte, însoțind articulația genunchiului, dar se răstoarnă în așa fel, încît baza ei ajunge să privească fața anterioară a diafizei (fig. III.153), care proemină în spațiul popliteu, amenințînd pachetul vasculonervos.

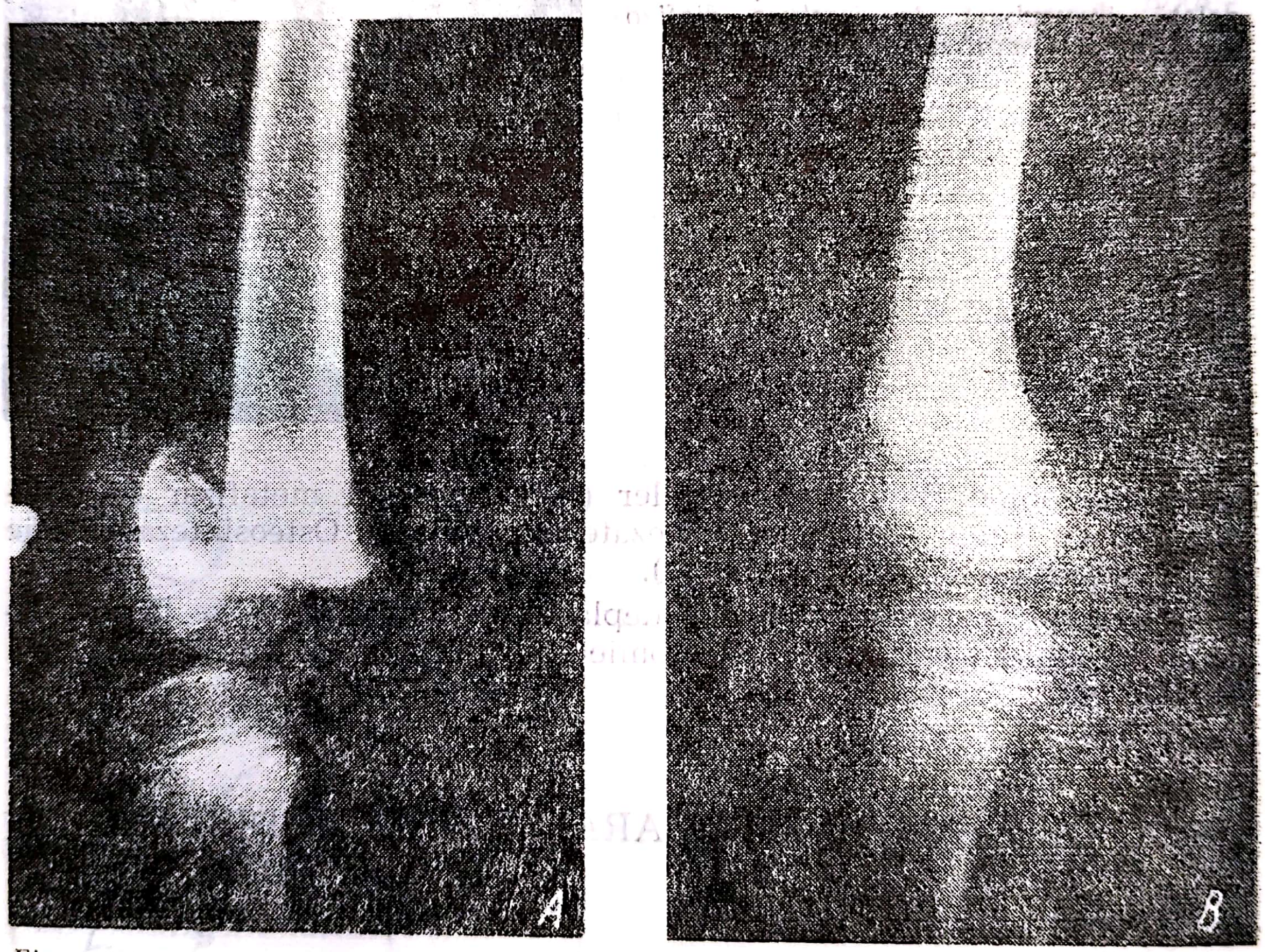

Fig. III.153. — Dezlipirea epifizei inferioare a femurului : *A* — înainte de tratament ; *B* — rezultat tardiv după reducerea ortopedică fixată cu broșă.

Tratament. Pentru dezlipirile fără deplasare este suficientă o imobilizare a genunchiului într-un aparat gipsat timp de 15—25 de zile, în funcție de vîrsta copilului, consolidarea obținîndu-se mult mai repede decît la o fractură.

Pentru dezlipirile cu deplasare, reducerea se poate face în două feluri :

a) un ajutor face extensia pe gambă, în vreme ce, cu ambele police, chirurgul apasă îndărăt fragmentul epifizar, iar cu celelalte degete trage diafiza înainte ;

b) sub extensia susţinută a gambei se face, concomitent, flexia genunchiului spre 90°.

Imobilizare într-un aparat gipsat pelvipedios, cu genunchiul în flexie, dacă reducerea nu se menţine în extensie. După 15 zile se schimbă gipsul, după ce s-a redus din flexie. Imobilizarea va fi păstrată 30—40 de zile, în funcţie de vîrsta bolnavului.

Pentru menţinerea corectă a fragmentelor reduse, se pot trece, percutan, două broşe „în X".

Tratamentul chirurgical se impune cînd reducerea nu se poate face ortopedic. Incizia anteroexternă permite o reducere corectă, urmată, la nevoie, de fixarea fragmentelor cu două broşe „în X".

III.2.4.1. DEZLIPIREA EPIFIZARĂ FEMURALĂ INFERIOARĂ LA NOU-NĂSCUT

După o naştere mai grea, care a necesitat o versiune, nou-născutul evită să mişte membrul pelvian la care, deasupra genunchiului, se simte o tumefacţie dură. Încercările de palpare sînt dureroase şi provoacă ţipetele copilului.

Reducerea în extensie, combinată cu flexia genunchiului, permite să se simtă o crepitaţie cartilaginoasă, o dată cu dispariţia tumefacţiei. Imobilizarea într-un aparat gipsat pelvipedios pentru 12—15 zile este suficientă.

III.2.5. RETRACŢIA IATROGENĂ A CVADRICEPSULUI

Retracţia iatrogenă a cvadricepsului apare la copilul mic la care, la vîrsta de sugar, din cauza unor infecţii severe ale aparatelor respirator, digestiv sau locomotor, s-au făcut în coapse sute de injecţii cu diferite substanţe medicamentoase, dar în special cu antibiotice. Urmarea acestui tratament intempestiv este apariţia unei fibroscleroze cu retracţie a cvadricepsului, retracţie care duce la blocarea în extensie a genunchiului. Redoarea poate să fie completă sau parţială dar, oricum va fi, mersul se va face defectuos, cu genunchiul în extensie şi infirmitatea va trebui să fie corectată.

Etiopatogenie. Pentru înţelegerea mai uşoară a mecanismului prin care apare şi se dezvoltă boala, sînt necesare de amintit, în primul rînd, cîteva date de anatomie.

Scanned with OKEN Scanner

La nivelul coapsei, fascia superficială împreună cu septurile intermusculare laterale și cu femurul, realizează o adevărată compartimentare a musculaturii în spații închise în care circulația și funcția țesuturilor pot să fie compromise de creșterea presiunii locale. Compartimentul anteroextern, acela unde se fac de obicei injecțiile, cuprinde cvadricepsul, tensorul fasciei lata și croitorul. El are o comunicare precară pe sub arcada femurală și este închis complet la partea distală, astfel încît, injectarea unei cantități mai mari de lichid, duce la creșterea presiunii compartimentale.

În patogenia bolii, trebuie să se țină seama și de rolul mecanic, repetat, al acului de injecție care pătrunde în coapsă, de acțiunea locală iritativă a medicamentului administrat, de apariția unor hematoame intramusculare, toate acestea acționînd pe un fond de prematuritate a țesutului muscular al nou-născutului și al sugarului, cu o fragilitate capilară mai mare și uneori cu un deficit al factorilor de coagulare. La toate acestea se adaugă creșterea presiunii compartimentale prin cantitatea soluțiilor medicamentoase introduse, cu repetarea locală îndelungată a injecțiilor făcute la intervale scurte de timp (4—6 ore).

Creșterea presiunii compartimentale determină un spasm arteriolar care, în final, duce la scăderea perfuziei tisulare cu hipoxie și acidoză și cu suferință cronică a fibrelor musculare.

În aceste condiții fibroblaștii proliferează și, treptat, țesutul muscular este invadat de un proces de fibroscleroză (fig. III.154). Reacțiile se petrec în mușchi la fiecare injecție. Posibilitățile de adaptare ale nou-născutului și ale sugarului bolnav sînt disproporționate și anarhice, astfel încît zonele de fibroză progresează și înlocuiesc elementele contractile. Examenul macroscopic și cel microscopic arată zone afectate, scleroase, alternînd cu zone mai puțin bolnave. În funcție de raportul



Fig. III.154. — Biopsie musculară la un copil cu retracție iatrogenă a cvadricepsului : un proces de fibroză difuză cu colagen abundent infiltrează și disociază țesutul muscular ; se observă fibre musculare izolate, fragmentate, care prezintă fenomenul de interiorizare a nucleilor.

dintre ele, mișcarea de flexie a genunchiului este mai mult sau mai puțin blocată. Leziunile histopatologice sînt de vîrste diferite pe același cîmp microscopic, începînd de la fibre musculare de calibru mai redus, pînă la transformarea completă fibro-sclero-lipomatoasă. Aceasta permite

să se înțeleagă de ce diagnosticul trebuie pus cît mai devreme și tratamentul chirurgical aplicat prompt, ca să se salveze ce mai poate fi salvat din elementele contractile.

Simptome. *Debutul real* al bolii trece mai întotdeauna nebăgat în seamă, pentru că apare în cursul unei afecțiuni grave, care pune viața copilului în pericol, afecțiune pentru care se fac în coapse nenumărate injecții cu antibiotice, analeptice, vitamine, calciu, un întreg arsenal terapeutic. Medicul pediatru, interesat în primul rînd de salvarea vieții copilului, urmărește evoluția funcțiilor vitale, lupta organismului cu boala, dar uită sau neglijează efectul local al medicamentelor utilizate, deși în această perioadă pot să apară tumefacția, căldura locală crescută, dureri la presiune, noduli, echimoze, uneori abcese sau flegmoane care trebuie deschise. Toate acestea sînt semne ale „sindromului compartimental acut" care, observat la timp, poate să fie vindecat prin punerea în repaus a musculaturii coapselor și aplicarea unor mijloace fizioterapice locale.

Dacă tratamentul cu medicamente injectabile se continuă, sindromul compartimental se cronicizează.

Debutul clinic al retracției cvadricepsului, cu limitarea flexiei genunchiului, apare după 1—6 luni de la aplicarea tratamentului la sugari și după 6—24 luni la copiii ceva mai mari. Acest interval liber între începutul procesului de fibroscleroză și instalarea redorii de genunchi, este datorit diferenței care se creează între creșterea normală a scheletului coapsei și rămînerea în urmă a creșterii cvadricepsului, care, rămas mai scurt, blochează flexia gambei pe coapsă. Practic, acesta este momentul cînd boala poate să fie descoperită fie de părinți, fie de pediatru, mai ales că pînă la compromiterea flexiei sub 90°, comportarea copilului pare normală.

Apariția redorii se traduce printr-un mers dificil, cu căderi frecvente ; dacă este așezat pe oliță, copilul ține unul sau ambele membre pelviene în extensie. Dacă debutul este precoce, mama constată la baie sau la îmbrăcarea copilului, că acesta nu mai poate să îndoaie unul sau ambii genunchi.

Perioada de stare

Semne locale. Coapsa din partea bolnavă apare mai subțire, cu suprafața neregulată din cauza unor depresiuni mai mari sau mai mici, unele dintre ele mobile cu contracția musculară. Inspecția atentă a tegumentelor permite descoperirea a numeroase cicatrice albe, punctiforme, situate pe fața anteroexternă, mai numeroase în treimea medie a coapsei, reprezentînd locul injecțiilor făcute cu un ac disproporționat de mare față de vîrsta sugarului. În această zonă tegumentul și-a pierdut din suplețe, nu mai poate să fie plicaturat ușor, este aderent pe alocuri la planurile profunde. Consistența cvadricepsului este inegală la palpare, prezentînd pe alocuri zone mai dure.

Examenul genunchiului arată limitarea variabilă a flexiei, de la 60 pînă la 4—5 grade. În cazurile grave, retracția cvadricepsului determină apariția unui genunchi recurbat. Dacă se încearcă să se flecteze genunchiul, cele cîteva grade care se pot efectua sînt limitate brusc de un blocaj net, cu senzația de obstacol mecanic care nu poate să fie de-

Scanned with OKEN Scanner

pășit. Cvadricepsul pus în tensiune, devine mai dur, asemenea unei coarde întinse.

Retracția cvadricepsului duce rotula în sus și în afară. Cînd participarea vastului extern este mai importantă, se produce luxația rotulei. Luxația poate să fie recidivantă, cînd apare numai la mișcarea de flexie a genunchiului și se reduce în extensie sau este permanentă.

În această a doua eventualitate, reducerea pasivă în șanțul intercondilian blochează flexia, diferențiind luxația căpătată de cea congenitală.

Reflexul rotulian este prezent, dar poate să fie vizibil numai cînd flexia depășește 20—30°.

Examenul funcțional arată un sprijin corect pe ambele picioare. Mersul este mai bun în formele unilaterale, deși se face cu genunchiul în extensie, cu membrul pelvian respectiv în abducție și rotație externă, ca și cum bolnavul ar cosi cu piciorul. În formele bilaterale mersul este greoi, legănat, copilul cade ușor.

Pentru urcarea scărilor, copilul pune piciorul sănătos înainte ; cînd coboară, pune piciorul bolnav înainte. În formele bilaterale, cu flexia foarte limitată, urcarea sau coborîrea scărilor sînt aproape imposibile.

Examenele curente de laborator sînt nesemnificative. Electromiografia poate să arate trasee plate, fără țesut contractil.

Forme clinice. În afara formei complete, care a fost descrisă, există *o formă superioară,* pe care am denumit-o *„flexia iatrogenă de șold“*.

Etiopatogenia este aceeași, dar localizarea topografică a sclerozei musculare interesează în mod deosebit partea proximală a dreptului anterior și a vastului extern, tensorul fasciei lata și uneori chiar croitorul. Jumătatea inferioară a cvadricepsului, care nu este atinsă de procesul de scleroză, rămîne extensibilă și permite flexia genunchiului, dar numai atunci cînd șoldul este și el flectat, adică atunci cînd spina iliacă anteroinferioară coboară, permițînd jocul normal de flexie a genunchiului. În mers, cînd piciorul bolnav se găsește în urmă, cu șoldul în extensie, copilul nu poate flecta genunchiul ca să treacă piciorul înainte, astfel încît este obligat să ducă membrul pelvian în afară, descriind un arc de cerc ca și cum ar cosi cu el. Scara o urcă normal, pentru că la fiecare treaptă flectează concomitent șoldul și genunchiul afectat. În schimb, la coborîre, neputînd îndoi genunchiul din partea bolnavă, ca să permită coborîrea piciorului sănătos, copilul coboară scara ducînd mereu înainte numai piciorul afectat.

În stațiunea verticală, bolnavul compensează această redoare în flexie a șoldului printr-o lordoză lombară. Cînd redoarea depășește 40° de flexie, mecanismul de compensare prin lordoză nu mai este suficient, astfel încît bolnavul este obligat să flecteze și genunchiul, ca să poată verticaliza membrul pelvian respectiv. Această dublă flexie îl obligă să se sprijine pe vîrful piciorului trecut în echin, pentru a compensa scurtarea membrului pelvian respectiv. Cum dintre toate pozițiile anormale ale membrului pelvian echinul este cel mai vizibil, dacă leziunea este unilaterală, boala este confundată cu o monopareză spastică cu picior echin.

Pentru precizarea diagnosticului se examinează bolnavul în decubit dorsal. Cu șoldul flectat, genunchiul poate să fie îndoit (fig. III.155). De îndată ce șoldul este dus în extensie, flexia genunchiului nu se mai poate face corect (fig. III.156). Pus în decubit ventral, la încercarea de

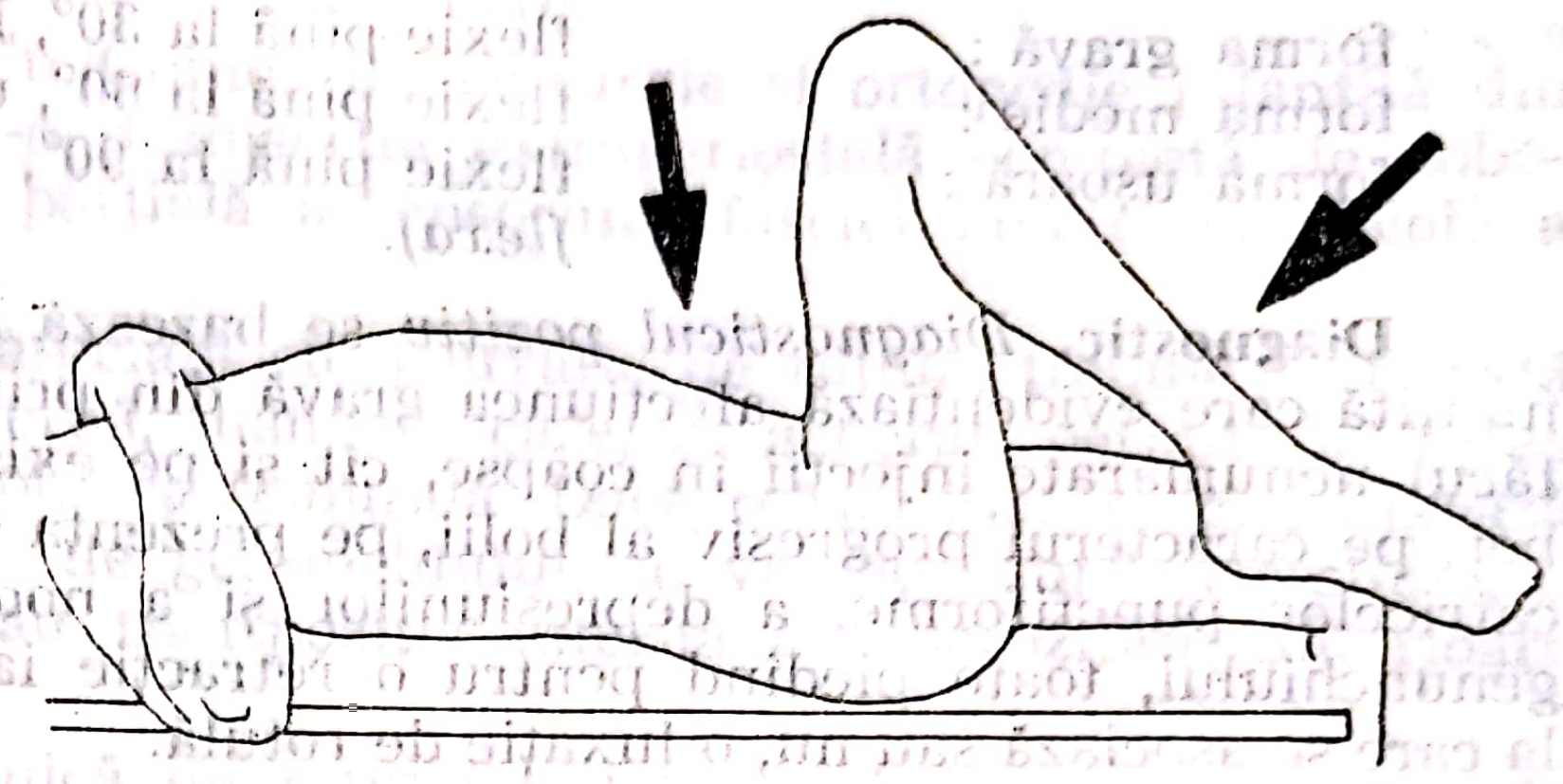

Fig. III.155. — În flexia iatrogenă de șold, genunchiul poate să fie îndoit, dacă șoldul este flectat.

flexie a genunchiului, bazinul se ridică de partea bolnavă din cauza flexiei șoldului (fig. III.157). Dacă bazinul se fixează pe planul patului, genunchiul rămîne în extensie, nu mai poate să fie flectat.

Retracția iatrogenă de cvadriceps cu redoare de genunchi și luxația permanentă sau recidivantă a rotulei, constituie de fapt o formă complicată sau complexă a primei afecțiuni descrise.

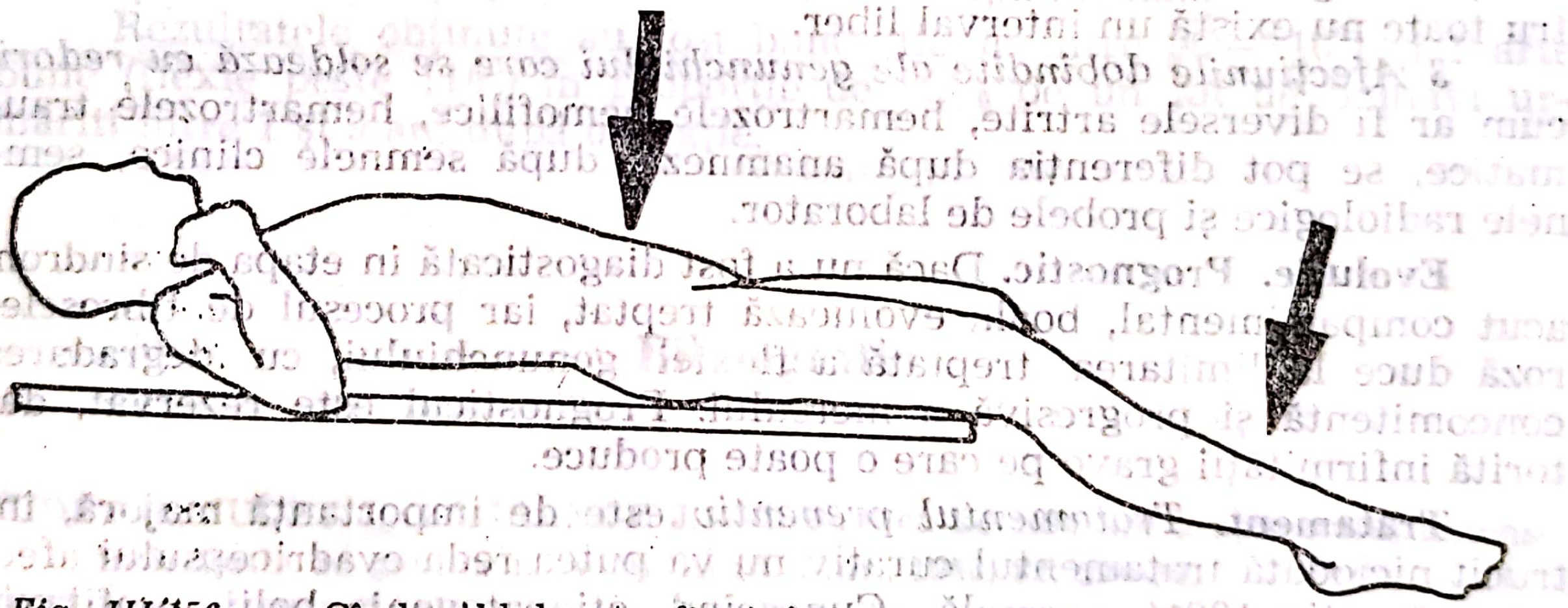

Fig. III.156. — Cînd șoldul este fixat în extensie, flexia genunchiului nu se mai poate face corect.

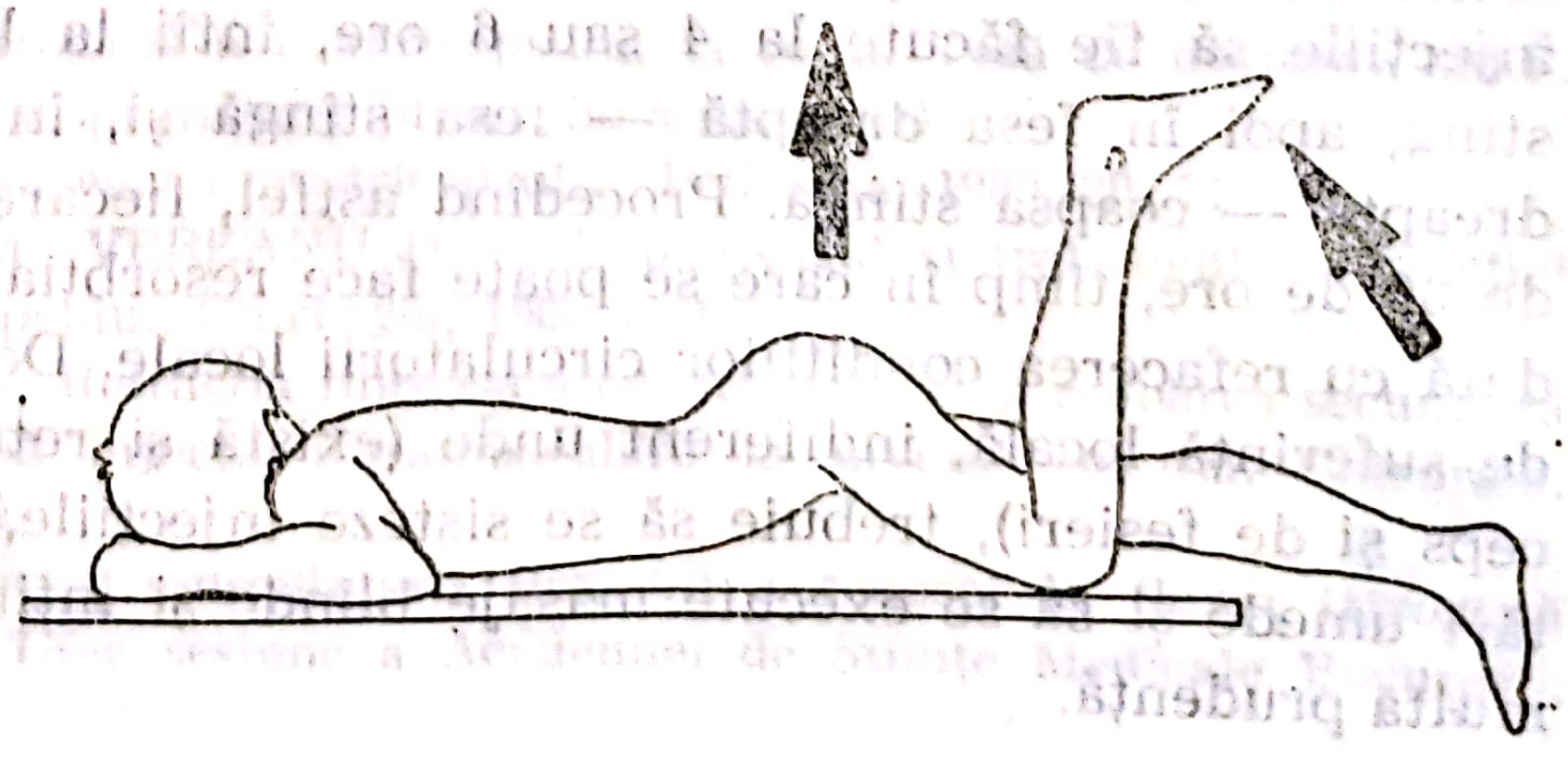

Fig. III.157. — În decubit ventral, la încercarea de flexie a genunchiului, bazinul se ridică de partea bolnavă din cauza flexiei șoldului.

Din punct de vedere al *gravității cazurilor*, Radu Luciu care și-a făcut teza de doctorat cu acest subiect, studiind 245 de copii cu retracții iatrogene de cvadriceps, deosebește următoarele forme clinice :

forma foarte gravă :	flexie pînă la 10° bilaterală, uneori cu genunchi recurbat ;
forma gravă :	flexie pînă la 30°, bilaterală ;
forma medie :	flexie pînă la 60°, unilaterală ;
forma ușoară :	flexie pînă la 90°, forma superioară *(coxa flexa)*.

Diagnostic. *Diagnosticul pozitiv* se bazează atît pe anamneza amănunțită care evidențiază afecțiunea gravă din prima copilărie, cînd s-au făcut nenumărate injecții în coapse, cît și pe existența unui interval liber, pe caracterul progresiv al bolii, pe prezența la nivelul coapsei a cicatricelor punctiforme, a depresiunilor și a nodozităților, pe redoarea genunchiului, toate pledînd pentru o retracție iatrogenă de cvadriceps, la care se asociază sau nu, o luxație de rotulă.

Diagnosticul diferențial se face cu afecțiunile care pot să dea o redoare de genunchi, cu sau fără luxația rotulei :

1. *Artrogripoza* este congenitală, interesînd de obicei mai multe articulații.

2. *Afecțiunile congenitale ale genunchiului,* cum ar fi : genunchiul recurbat congenital, redoarea congenitală a genunchiului sau retracția congenitală a cvadricepsului, luxația congenitală a rotulei ; pentru toate nu există un interval liber.

3 *Afecțiunile dobîndite ale genunchiului care se soldează cu redori,* cum ar fi diversele artrite, hemartrozele hemofilice, hemartrozele traumatice, se pot diferenția după anamneză, după semnele clinice, semnele radiologice și probele de laborator.

Evoluție. Prognostic. Dacă nu a fost diagosticată în etapa de sindrom acut compartimental, boala evoluează treptat, iar procesul de fibroscleroză duce la limitarea treptată a flexiei genunchiului, cu degradarea concomitentă și progresivă a mersului. Prognosticul este rezervat, datorită infirmității grave pe care o poate produce.

Tratament. *Tratamentul preventiv* este de importanță majoră, întrucît niciodată tratamentul curativ nu va putea reda cvadricepsului afectat o funcție 100% normală. Cunoscînd etiopatogenia bolii, profilaxia înseamnă, în primul rînd, evitarea administrării medicamentelor injectabile numai în coapsă. Radu Luciu recomandă următoarea schemă : injecțiile să fie făcute la 4 sau 6 ore, întîi la brațul drept — brațul stîng, apoi în fesa dreaptă — fesa stîngă și, în continuare, la coapsa dreaptă — coapsa stîngă. Procedînd astfel, fiecare regiune are un răgaz de 36 de ore, timp în care se poate face resorbția substanței injectate, o dată cu refacerea condițiilor circulatorii locale. De îndată ce apar semne de suferință locală, indiferent unde (există și retracții iatrogene de triceps și de fesieri), trebuie să se sisteze injecțiile, să se aplice împachetări umede și să se execute masaje blînde și întinderi pasive, făcute cu multă prudență.

Scanned with OKEN Scanner

Tratamentul chirurgical. Cînd boala este constituită, cu blocarea flexiei, singurul tratament care poate să dea rezultate bune este cel chirurgical.

Alungirile de tendon cvadricipital și dezinserțiile parțiale de cvadriceps, nu au dat rezultate mulțumitoare.

Tehnica folosită în Clinica de chirurgie și ortopedie infantilă din București, constă într-o dezinserție extraperiostală completă de coborîre a cvadricepsului, parțială a tensorului fasciei lata și la nevoie a croitorului.

Pentru retracția asociată cu o luxație de rotulă, trebuie secționată aripioara rotuliană externă, manevră care, în general, permite așezarea comodă a rotulei pe trohleea femurală. Dacă rotula încă se mai luxează la încercările de flexie ale genunchiului, se va face după necesitate, o capsulorafie internă, sau transpoziția internă a tuberozității anterioare a tibiei.

Pentru forma clinică de retracție superioară (flexia iatrogenă de șold), trebuie făcută dezinserția mușchilor care flectează șoldul.

Tratamentul chirurgical trebuie aplicat de îndată ce s-a descoperit redoarea de genunchi, dacă aceasta jenează mersul. Vîrsta optimă pentru obținerea unor rezultate cît mai bune, se situează între 2 și 4 ani. În caz de leziuni bilaterale, între operații se lasă un interval de 3—4 luni, ca să se poată începe recuperarea la membrul pelvian operat. Recidivele se operează după un an de la intervenția inițială.

Rezultatele obținute au fost bune (flexie între 90—110°) și foarte bune (flexie peste 110°) în proporție de 82% pe un lot de bolnavi urmăriți între 1 și 9 ani după operație.

Bibliografie

JUDET R., JUDET J., LAGRANGE J. — O tehnică de liberare a aparatului extensor în redorile de genunchi, Mem. Acad. Chir., 1956, 82, 29—30.

JUDET R., JUDET J., LORD G. — Résultats du traitements des raideurs du genou par arthrolyse et désinsertion du quadriceps fémural, Rev. Chir. Orth., 1960, 46, 2, 280.

RADU L. — Retracția iatrogenă a cvadricepsului la copil. Teză de doctorat I.M.F. Buc. 1978 (cuprinde și un index bibliografic amănunțit).

RADU L. — Retracția iatrogenă a cvadricepsului, Pediatria, 1980, 29, 71—77.

RADU L., SOCOLESCU M., VEREANU D. — Diagnosticul și tratamentul retracției iatrogene a cvadricepsului, Chirurgia, 1981, 3, 177.

VARNA A., HUȚANU I. — Retracția fibroasă a cvadricepsului și redoarea secundară a genunchiului după injecții intramusculare la nivelul coapsei, Chirurgia, 1973, 22, 11, 985—990.

VEREANU D. — Dezinserția musculaturii flexoare a coapsei în flexia iatrogenă de șold la copii. A IX-a sesiune a Academiei de Științe Medicale București, aprilie 1978.

Scanned with OKEN Scanner

III.3. GENUNCHIUL

III.3.1. MALFORMAȚII CONGENITALE

D. VEREANU

III.3.1.1. ABSENȚA CONGENITALĂ A ROTULEI

Leziune rar întîlnită, absența congenitală a rotulei însoțește, de obicei, aplaziile de cvadriceps sau alte malformații regionale, cum sînt devierile de genunchi, stigmatele cutanate, anomaliile musculoscheletice, redorile de genunchi etc.

Clinic. Fața anterioară a genunchiului apare plată, fără relieful caracteristic al rotulei. Condilii femurali proemină anterior în timpul mișcărilor de flexie. Tulburările funcționale sînt în raport cu dezvoltarea cvadricepsului : aproape inexistente cînd acesta este bine format, putînd să ajungă la impotență accentuată în atrofiile marcate. În prima eventualitate, absența rotulei poate să treacă neobservată multă vreme. Același lucru se întîmplă și cînd lipsa rotulei însoțește malformații mai grave ale genunchiului, cum sînt redorile congenitale, ageneziile și atrofiile musculare ale membrelor pelviene, genunchiul recurbat congenital etc.

Diagnostic. Pentru stabilirea diagnosticului trebuie îndepărtată, în primul rînd, posibilitatea unei luxații a rotulei. Uneori este vorba numai de o întîrziere în apariția rotulei, care nu-și face simțită prezența decît spre vîrsta de 2—3 ani.

Tratamentul va fi individualizat de la caz la caz. Cînd cvadricepsul este cît de cît dezvoltat, funcția acestuia trebuie întărită prin masaj, mișcări active, educația mersului. În cazul leziunilor grave, cu instabilitate a genunchiului, portul unei genunchiere va ajuta copilul mic. Ulterior, se poate încerca o transpoziție de ischiogambieri.

III.3.1.2. PATELLA BIPARTITA

Aspectul radiologic de rotulă împărțită inegal, cu un fragment mai mic situat de obicei superoextern (fig. III.158), ține de lipsa de sudură între unele puncte de osificare ale rotulei. În mod normal, acestea se unesc într-un nucleu unic spre vîrsta de 3 ani. Defectul de sudură poate să intereseze unul sau mai multe puncte de osificare (*patella bipartita, patella tripartita* etc.).

Anomalia este uni- sau bilaterală, aspectul radiologic păstrîndu-se uneori și la adult.

Clinic, în timpul perioadelor de creștere activă, între 10 și 14 ani, pot să apară dureri la nivelul rotulei, însoțite uneori de hidartroză. În afara acestor manifestări, diagnosticul se pune întîmplător, cu ocazia unui

Scanned with OKEN Scanner

examen radiologic făcut pentru un traumatism, cînd confuzia se face cu o fractură parțială de rotulă.

Repausul și imobilizarea timp de 2—3 săptămîni, fac să dispară tulburările care apar în timpul pubertății.

Fig. III.158. — *Patella bipartita* la dreapta; *patella tripartita* la stînga.

III.3.1.3. GENU RECURVATUM CONGENITAL

Malformația se recunoaște ușor la naștere, gamba fiind în hiperextensie pe coapsă. Acest genunchi recurbat, uni- sau bilateral, poate să reprezinte singura manifestare a unei malformații dar, destul de frecvent, este asociat cu alte malformații ale membrului pelvian (picior strîmb congenital, luxație congenitală de șold) sau cu malformații la distanță („buză-de-iepure", *spina bifida,* artrogripoză etc.).

Sexul feminin pare interesat de predilecție.

După opinia lui Mouchet, genunchiul recurbat este „expresia clinică a unei luxații congenitale de genunchi, cu luxația anterioară a tibiei". Gravitatea leziunilor este variabilă, mergînd de la forme benigne — de simplă hiperextensie a gambei —, pînă la forme grave, cu dislocare marcată a tibiei pe femur.

În cazurile ușoare, suprafețele articulare rămîn în contact aproape complet, ca în cazul unui genunchi recurbat dobîndit.

În cazurile mijlocii, tibia se luxează pînă la nivelul unei creste transversale, care separă platoul tibial în două versante ; dintre acestea, numai cel posterior mai ia contact cu trohleea femurală.

În cazurile grave, cu dislocare articulară, tibia este fugită înainte și în sus, în așa măsură încît, numai fața posterioară a platoului tibial vine în contact cu fața anterioară a trohleei ; condilii femurali proemină posterior, deformînd spațiul popliteu.

Cvadricepsul, de obicei rău dezvoltat, este retractat și constituie cauza principală care se opune la reducerea luxației. Rotula lipsește adeseori. Alături de modificările cvadricepsului, capsula articulară este îngroșată, ligamentele sînt alungite sau retractate.

Pentru a explica apariția malformației, s-a vorbit de o poziție defectuoasă a membrului pelvian în timpul vieții intrauterine, de un dezechilibru muscular, de o aplazie regională care interesează în special cvadricepsul. Retracția acestuia ar determina, secundar, luxația. Ceea ce se știe sigur, este faptul că alungirea cvadricepsului permite reducerea luxației.

Malformația este observată de la naștere: gamba formează cu coapsa un unghi obtuz deschis înainte. Uneori, în cazurile extreme, gamba poate să fie făcută să atingă fața anterioară a coapsei. Tegumentele, care par în exces, formează pliuri pe fața anterioară a genunchiului (fig. III.159). Extremitatea superioară a tibiei nu se poate palpa din cauza cvadricepsului întins ca o coardă. Adeseori, rotula lipsește. Spațiul popliteu este deformat de relieful pe care îl fac condilii femurali.

Copilul nu-și mișcă gamba, dar în încercările de mobilizare pe care le face reușește, uneori, să mărească puțin hiperextensia. Hiperextensia poate să fie redusă în parte, pasiv, dar această manevră pune în tensiune și mai mare coarda cvadricepsului, astfel încît, atunci cînd i se dă drumul, gamba revine la poziția inițială ca trasă de un resort.

Fig. III.159. — *Genu recurvatum* congenital, cu sprijin pe fața posterioară a gambelor.

Examinarea completă a bolnavului permite, uneori descoperirea altor malformații care însoțesc destul de des genunchiul recurbat.

Tratamentul trebuie instituit îndată după naștere.

În formele ușoare, corectarea poziției vicioase prin manevre externe permite să se ajungă progresiv la un genunchi în rectitudine, care ulterior poate să mai fie încă flectat.

În formele severe, trebuie redusă luxația. Se începe prin a se exagera mai întîi hiperextensia ; platoul tibial, venit în contact cu fața anterioară a femurului, este împins în jos. Ca să fie trecut sub condili, se face o mișcare de flexie a gambei, concomitent cu împingerea condililor înainte, ca la reducerea luxației complexe de police. Manevrele trebuie făcute cu multă blîndețe, pentru a nu produce dezlipiri epifizare sau fracturi. Dacă manevra reușește, se imobilizează genunchiul în flexie ușoară, care este mărită progresiv, o dată cu schimbarea cîtorva aparate gipsate.

Tratamentul chirurgical se impune în formele grave, la care reducerea ortopedică nu a reușit. Cum obstacolul principal care se opune reducerii îl formează cvadricepsul retractat, acesta trebuie alungit. Alungirea se face prin procedee variate : secționare „în V", cu alungirea tendonului cvadricipital, dedublarea tendonului terminal sau dezinserția cvadricepsului.

Rezultatele obținute sînt variabile : alături de recuperări, pot să persiste grade diferite de instabilitate a genunchiului, care țin de insuficiența, mai mult sau mai puțin marcată, a cvadricepsului.

III.3.1.4. LUXAȚIILE CONGENITALE ALE ROTULEI

Patogenie. În luxația congenitală de rotulă, elementul malformativ interesează, în grade variate, toate componentele articulației : oase, capsulă, mușchi. În mod obișnuit, femurul formează cu tibia un unghi foarte obtuz, deschis în afară. Acestui unghi i se suprapune acela pe care îl formează sistemul de extensie a genunchiului, compus din tendonul cvadricepsului, rotulă și tendonul rotulian. Rotula, ancorată la tuberozitatea anterioară a tibiei prin ligamentul rotulian, fiind situată în vîrful unghiului de extensie, este solicitată în sus și în afară de contracția cvadricepsului. La tendința de alunecare în afară a rotulei se opune pasiv, marginea externă mai ridicată a trohleei femurale și, activ, fibrele inferioare ale vastului intern orientate aproape transversal spre rotulă.

În luxațiile congenitale de rotulă, echilibrul funcțional al extensiei este alterat. La aceasta contribuie mai mulți factori de importanță variabilă : aplazia buzei externe a trohleei femurale, care nu se mai opune alunecării în afară a rotulei ; mărirea forței de solicitare externă a cvadricepsului, pe care o realizează un genunchi *valgus* sau poziția mai externă a tuberozității tibiale anterioare, cînd se închide prea mult unghiul femurotibial ; unele dezechilibre musculare ale cvadricepsului, în care atrofia fibrelor inferioare ale vastului intern joacă un rol important. Distensia secundară a capsulei, care se agravează cu recidivele, le favorizează frecvența.

Forme clinice. În funcție de gradul malformației, luxațiile congenitale ale rotulei îmbracă două aspecte clinice diferite :

— luxația congenitală permanentă, prezentă de la naștere ;
— luxația recidivantă, cu apariție mai tîrzie.

Dacă pentru primul aspect clinic natura congenitală a luxației este netă, pentru cel de al doilea, aceasta este mai puțin evidentă : copilul, de aspect normal pînă atunci, își luxează la un moment dat rotula, accident pus mai totdeauna pe seama unui traumatism. Luxația se reduce spontan,

imediat, în general fără neplăceri. Uneori, poate să fie urmată de o hidartroză, care ține cîteva zile. La cîtva timp, deplasarea se repetă în urma unui efort mai brusc, a unei mișcări de extensie mai violente.

Recidivele pot să apară rar, la cîteva luni ; alteori, apar ceva mai des, la interval de săptămîni sau numai de cîteva zile.

Evoluția este variabilă : cînd se face spre vindecare, accidentele se răresc, pentru ca, pînă la urmă, să dispară complet ; alteori, se repetă de cîteva ori pe an, fără să deranjeze prea mult pe bolnav (se spune că este vorba de o „luxație stabilizată"). Apariția din ce în ce mai frecventă a accidentelor duce progresiv la constituirea unei „luxații obișnuite (habituală) de rotulă". În acest caz, deplasarea rotulei ajunge să se facă la orice mișcare de flexie a genunchiului care depășește o anumită limită (fig. III.160). O dată cu mișcarea de extensie luxația se reduce singură. Pentru cîtva timp, deși se repetă atît de des, luxația este bine suportată.

Aceeași luxație obișnuită, reductibilă spontan, poate să evolueze spre o luxație permanentă de rotulă, la fel ca aceea a nou-născutului, cînd reducerea nu se mai face singură, iar rotula rămîne situată pe fața cutanată a condilului extern (luxație externă permanentă completă) sau pe fața anterioară a unui condil extern turtit, insuficient dezvoltat (luxație permanentă incompletă).

Fig. III.160. — Luxație obișnuită (habituală) de rotulă, la dreapta ; relieful rotulei apare pe fața externă a genunchiului ; de remarcat scobitura intercondiliană care devine aparentă în absența rotulei.

Toate aceste forme de luxație recidivantă pot să succeadă la același bolnav, dar apar și de la început, ca o „luxație habituală" sau ca o „luxație permanentă de rotulă".

Atît luxația obișnuită (habituală), cît și cea permanentă pot să fie tolerate ani de zile, fără să genereze supărări prea mari, dar, mai curînd

sau mai tîrziu, din cauza instabilității genunchiului, ajung să provoace dureri, șchiopătare, insuficiență articulară și artroză.

Examenul radiologic făcut din față, cu genunchiul în extensie și apoi cu genunchiul flectat, arată gradul luxației, alterările condilului extern, adîncimea redusă a trohleei femurale și modificarea unghiului tibiofemural (fig. III.161 și 162).

Fig. III.161. — Luxație de rotulă (radiografie de față și de profil, cu genunchiul în extensie): deplasarea rotulei în afară și în sus.

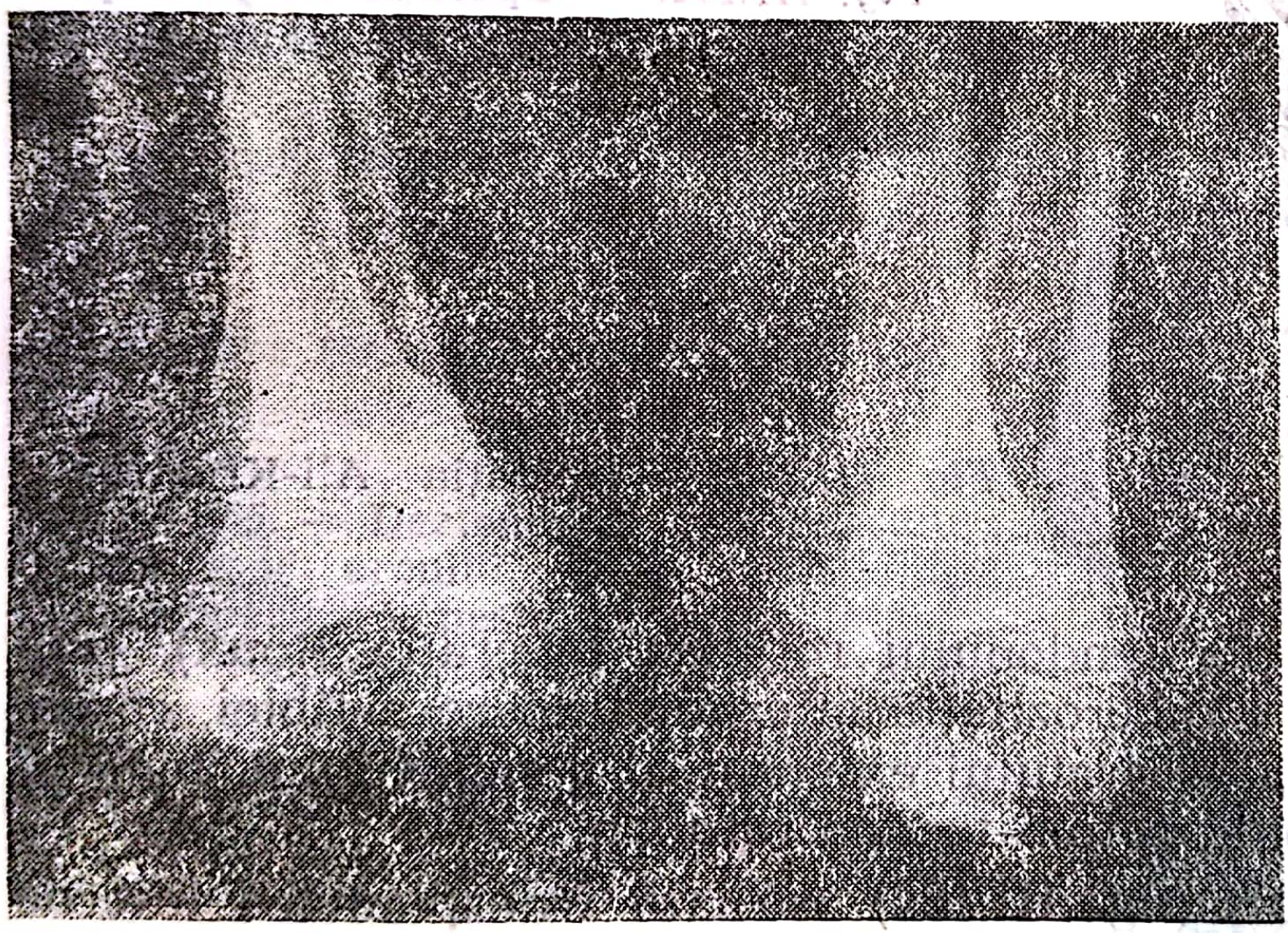

Fig. III.162. — Luxație de rotulă (radiografie cu genunchii flectați): în dreapta, rotula depășește mult în afară condilul extern).

Tratament. Intervențiile care se fac pentru luxațiile congenitale de rotulă se adresează factorului musculoaponevrotic, factorului osos sau ambilor.

Intervențiile pe os sînt rar practicate.

Plastiile musculoaponevrotice sînt de utilizare curentă. Practic, pot să fie reduse la trei procedee: mioplastia prin încălecare, mutarea inserției tendonului rotulian, dezinserția și coborîrea cvadricepsului.

Mioplastia prin încălecare (operația Ali Krogius) constă în crearea unui lambou musculoaponevrotic pe seama fasciculelor inferioare ale vastului intern și a aparatului fibros laterorotulian intern, cu trecerea și

fixarea acestuia în afara rotulei, încălecînd sus tendonul cvadricipital şi jos ligamentul rotulian. În felul acesta, rotula se înscrie în arcul musculotendinos nou-creat, a cărui contracţie va duce rotula înăuntru.

Lecène a modificat tehnica lui Krogius, secţionînd jos bandeleta aponevrotică şi suturînd-o complet în afara rotulei (fig. III.163). Avantajul constă în simplificarea tehnicii, dar rezultatele sînt mai puţin bune.

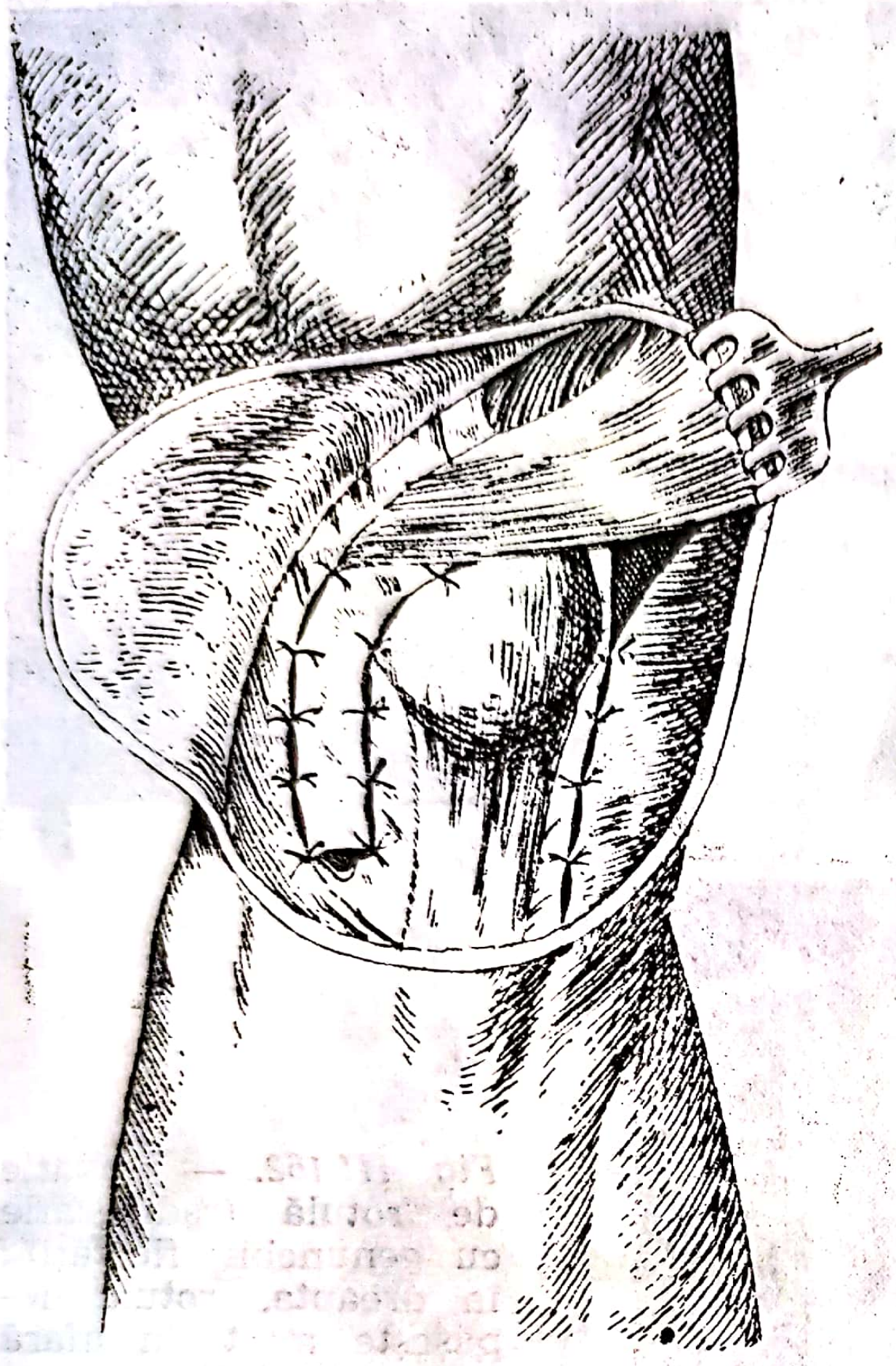

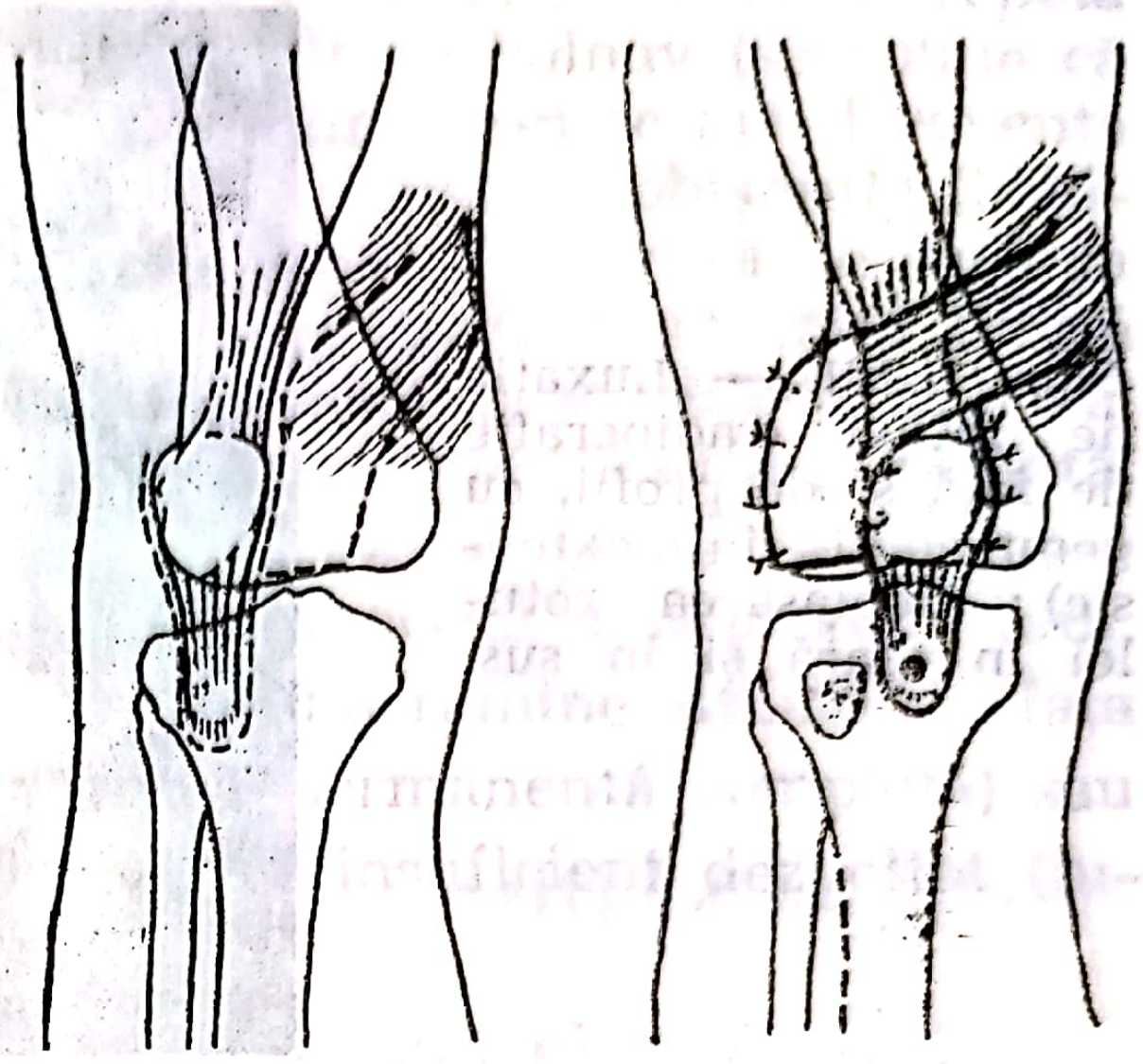

Fig. III.164. — Operaţie Févre-Dupuis.

Fig. III.163. — Operaţia Ali-Krogius-Lecène.

Transplantarea inserţiei tendonului rotulian (operaţia Roux), prin transpoziţia mai înăuntru a tuberozităţii anterosuperioare a tibiei, corectează unghiul prea închis al aparatului extensor al genunchiului, îndreptînd axul tendon cvadricipital-rotulă-tendon rotulian.

Operaţia Fèvre-Dupuis (fig. III.164) asociază transplantării interne a tendonului rotulian o plastie musculoaponevrotică de tip Krogius-Lecène. În felul acesta, la corectarea unghiului de extensie se adaugă tracţiunea internă a rotulei, pe care o realizează plastia musculoaponevrotică.

După oricare dintre aceste operaţii, genunchiul este imobilizat într-o atelă. La o săptămînă, bolnavul poate să înceapă să-şi contracte cvadricepsul, dar reluarea mişcărilor şi a mersului se face aproximativ la 3—4 săptămîni.

Clasic, pentru luxaţiile recidivante stabilizate este indicată operaţia Ali Krogius sau Roux.

În cazul luxaţiilor grave, habituale sau permanente se utilizează procedeul Fèvre-Dupuis.

Dezinserția și coborîrea cvadricepsului. Pornind de la constatarea că flexia genunchiului nu se mai poate face, dacă rotula este ținută cu mîna în fața trohleei și împiedicată să se luxeze, M. Socolescu a ajuns la concluzia că piedica este datorată lungimii insuficiente a cvadricepsului. Aceasta a făcut ca factorul musculoaponevrotic să fie considerat cu mult mai important decît componentele osoasă și capsulară în patogenia acestor luxații. Este vorba, în primul rînd, de o miodisplazie congenitală de cvadriceps și nu atît de o malformație primitiv-articulară. Deformările articulare se produc o dată cu trecerea timpului, cu o consecință a funcției anormale a genunchiului.

Pornind de la această patogenie, pentru a remedia scurtarea aparatului extensor al genunchiului, s-a recurs la o dezinserție, cu coborîrea masei musculare a cvadricepsului și a tensorului fasciei lata (fig. III.165). De îndată ce s-a terminat dezinserția, flexia genunchiului se face fără ca rotula să se mai deplaseze. Atunci, cvadricepsul coboară cu 3—4 laturi de deget. După verificarea hemostazei se suturează tegumentele, mușchiul urmînd să se reinsereze spontan la nivelul la care a coborît.

Membrul pelvian, bine îmbrăcat într-un strat de vată, este imobilizat într-un aparat gipsat pelvipedios, cu șoldul în extensie și genunchiul în flexie de 90°. După 30 de zile, se suprimă aparatul gipsat și se începe mobilizarea genunchiului. Aceasta se face relativ ușor și progre-

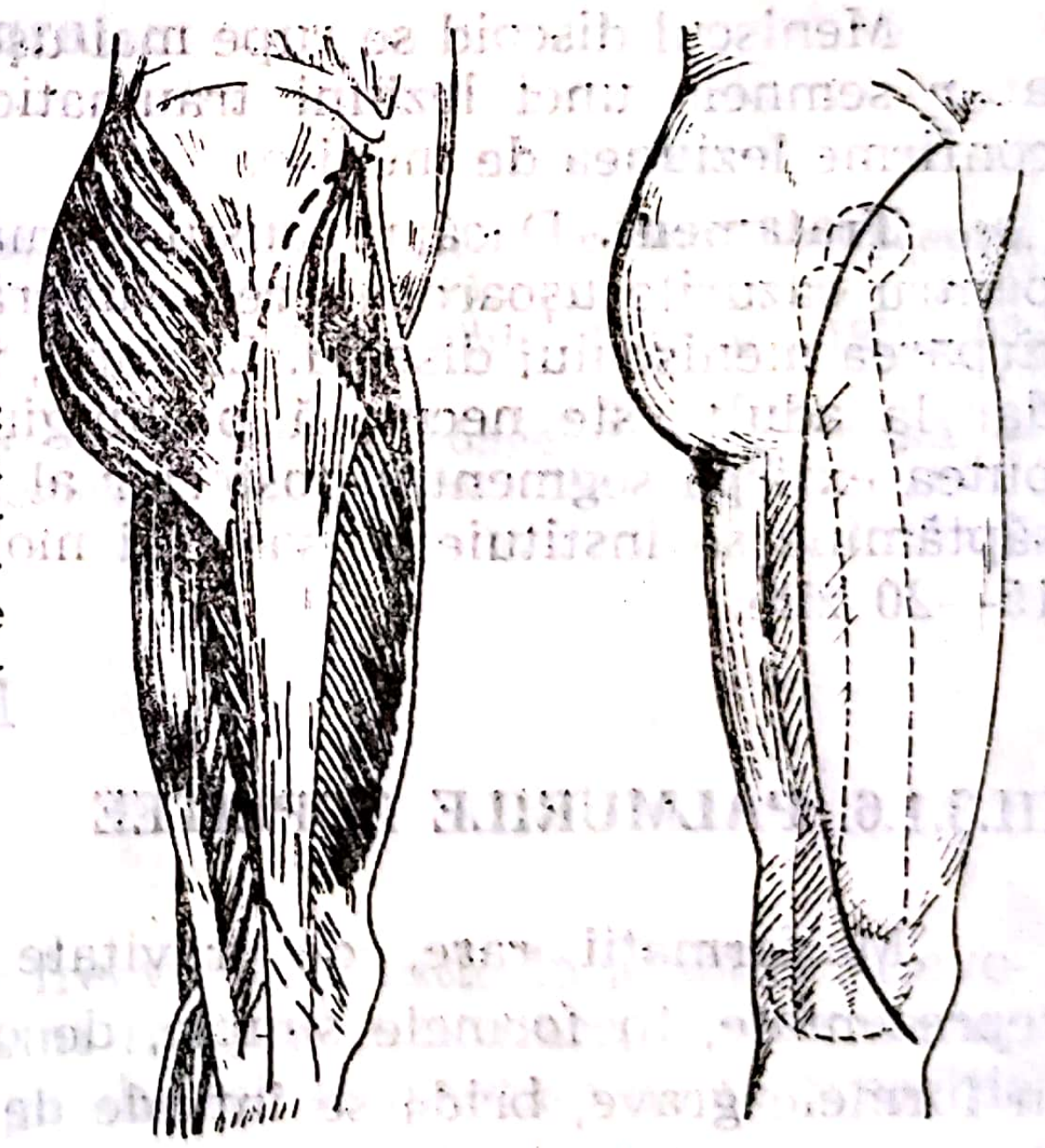

Fig. III.165. — Dezinserția cvadricepsului: incizie ușor arcuită, de la spina iliacă anterosuperioară, peste trohanter, fața externă a coapsei, interesînd aripioara externă a rotulei. Separarea tensorului de fesieri și a cvadricepsului de loja posterioară.

sele sînt repede evidente. Mersul este permis de îndată ce cvadricepsul își recapătă tonicitatea.

Procedeul, utilizat în luxațiile habituale sau permanente, a permis obținerea unor rezultate foarte bune, net superioare acelora obținute prin celelalte procedee.

Scanned with OKEN Scanner

III.3.1.5. MENISCUL DISCOID ȘI DISPLAZIA MENISCALĂ

În cursul lunii a IV-a de dezvoltare embrionară, din masa de mezenchim care umple articulația genunchiului, se individualizează un sept orizontal, din care, în urma unui proces de resorbție centrală, se vor forma cele două meniscuri. Dacă resorbția nu se face, între femur și platoul tibial rămîne un disc complet, așa-zisul menisc discoid. Tulburările prin exces în resorbția acestui sept pot să ducă la o hipoplazie meniscală sau la meniscul în formă de virgulă.

Dintre aceste malformații, meniscul discoid se întîlnește cel mai frecvent și interesează aproape întotdeauna meniscul extern. El își marchează existența spre vîrsta de 8—12 ani, cînd genunchiul începe să sufere. La început este vorba de un mic blocaj în flexie, însoțit de o durere vie, de scurtă durată. Alteori, în timpul mersului, bolnavul simte o jenă în genunchi, pe care o percepe ca pe un resort care scapă. Dacă simptomul se repetă mai des, poate să apară o nesiguranță în sprijin, datorită insuficienței cvadricepsului, nesiguranță însoțită de oarecare dureri și de o ușoară hidartroză.

Examenul clinic. Cînd se controlează mișcările genunchiului, se poate percepe, la un moment dat, un fel de piedică. Aceasta dispare o dată cu înregistrarea unei senzații de resort care scapă.

Evoluția este variabilă, mergînd spre vindecare în formele ușoare sau spre agravare, în formele mai severe, cînd apar dificultăți la mers, șchiopătare și, mai tîrziu, artroză.

Meniscul discoid se rupe mai ușor decît meniscul normal, dar atunci apar semnele unei leziuni traumatice de menisc. Artrografia poate să confirme leziunea de menisc.

Tratament. Dacă repausul și masajul cvadricepsului sînt suficiente pentru cazurile ușoare, în cele supărătoare, inveterate, este necesară extirparea meniscului discoid. La copil, incizia anterolaterală este suficientă, dar la adult este necesară prelungirea posterioară a inciziei, pentru a putea extirpa segmentul posterior al meniscului. După o imobilizare de o săptămînă se instituie masajul și mobilizarea; mersul va fi reluat după 15—20 zile.

III.3.1.6. PALMURILE POPLITEE

Malformații rare, de gravitate variabilă, palmurile poplitee sînt reprezentate, în formele simple, de o bridă crurogambieră, în vreme ce în formele grave, brida se întinde de la ischion pînă la călcîi. Cînd palmura este minimă, defectul este mai mult estetic decît funcțional. În formele mai acentuate, brida limitează extensia genunchiului. În cele grave, cu bridă care se întinde de la ischion pînă la călcîi, bolnavul este obligat să-și țină coapsa și genunchiul în flexie, în vreme ce piciorul este adus în *equinus*. Orice încercare de extensie a genunchiului mărește echinul.

Scanned with OKEN Scanner

Examenul clinic. Se constată flexia genunchiului, o rotulă proeminentă și palmura, de întindere variabilă. La palpare, marginea palmurii este dură, ca și cum ar fi întinsă de o farmațiune fibroasă, de un cordon.

Palmura din spațiul popliteu poate să coexiste cu alte localizări : o palmură de cot, degete cu sindactilie membranoasă, un *pterygium colli etc.* Alteori, malformația face parte din cvadruplul sindrom descris de Fèvre, cînd coexistă cu : un sindrom facial și bucal (diviziune palatină, fistule faciale), un sindrom malformativ al extremităților (sindactilii, absența unor degete, degete „în clește de crab") și un sindrom genital extern (absența scrotului la băieți și a labiilor mari la fetițe).

Tratament. *Tratamentul chirurgical* se impune cînd palmura jenează extensia genunchiului. Ca la orice palmură, este necesară dedublarea bridei, ca să se poată face o plastie „în Z". În cazul palmurii poplitee trebuie reperat însă nervul sciatic, deoarece poate să fie cuprins în interiorul bridei. Disecția acestuia, făcută cu grijă, și dedublarea palmurii, permit reintegrarea nervului la nivelul coapsei și al spațiului popliteu. Uneori, sub marginea palmurii se descoperă o coardă fibroasă, care trebuie rezecată. În cazurile mai accentuate, pentru a se evita elongația nervului, intervenția poate să fie precedată de o extensie continuă. Cînd piciorul este în *equinus,* alungirea tendonului Ahile trebuie făcută într-un timp separat. O imobilizare gipsată de 15—20 zile este suficientă.

Bibliografie

BENOIST J. P., RAMADIER J. O. — Luxațiile și subluxațiile de rotulă (cu excepția celor traumatice), Rev. Chir. Orthop., 1969, 55, 2, 89—110.

* * * — (Colocviu) Luxația congenitală de rotulă, Rev. Chir. Orthop., 1967, 53, 4, 376—383.

SOCOLESCU M. — Coborîrea cvadricepsului în luxația congenitală de rotulă — în „Actualități în chirurgie", Edit. Medicală, 1983, p. 416.

III.3.2. FRACTURILE ROTULEI

A. DENISCHI

Fracturile rotulei sînt destul de frecvent întîlnite în practică și evoluția lor este dominată de faptul că sînt fracturi articulare, care întrerup continuitatea aparatului extensor al gambei și se însoțesc de interpoziție fibroasă care împiedică consolidarea.

Etiologie. Mecanism. Frecvența acestor fracturi a crescut în ultima vreme datorită creșterii accidentelor de circulație și, cel mai frecvent au fost observate la vîrsta adultă, între 30—50 de ani și foarte rar la copii.

Mecanismul de producere a fracturii este *prin șoc direct,* cum se întîmplă în accidentele de automobil, cînd oprirea bruscă duce la izbirea

Scanned with OKEN Scanner

violentă a genunchiului de tabloul de bord. De asemenea în *căderile pe genunchi,* cercetările lui Estor au dovedit că este vorba tot de un mecanism direct.

Alteori mecanismul poate să fie indirect, *prin flexiune :* baza rotulei fiind fixată prin contractura cvadricepsului, o flexiune forțată a gambei, acționînd prin intermediul ligamentului rotulian asupra vîrfului rotulei, o fracturează după un traiect transversal.

Fracturile prin smulgere sînt produse prin contracția bruscă a cvadricepsului cum se întîmplă :

— cu ocazia unui pas greșit ;
— în hiperextensia gambei, ca la jucătorii de fotbal ;
— la persoanele care se ridică de jos și iau greutăți mari pe umeri ;
— în iminența unei căderi pe spate, cînd contracția violentă a musculaturii extensoare a gambei tinde să readucă corpul în poziție de rectitudine (echilibru).

Anatomie patologică. Se descriu următoarele tipuri de fracturi de rotulă :

Fracturile transversale se observă în aproximativ 85% din cazuri și, traiectul de fractură, transversal și ușor concav în sus, poate să fie situat în 1/3 medie sau în vecinătatea vîrfului rotulei. Uneori se adaugă

Fig. III.166. — Fractură transversală a rotulei cu deplasarea fragmentelor.

și o linie de fractură secundară, oblică sau verticală, care interesează unul din fragmentele principale. Deplasarea fragmentelor depinde de integritatea aparatului fibros pre- și laterorotulian (fig. III.166). În fracturile directe deplasarea poate să lipsească, dar în fracturile indirecte ea se întîl-

nește frecvent și este proporțională cu întinderea rupturii expansiunilor laterale ale mușchilor vaști. Diastazisul primitiv este produs prin flexiunea genunchiului în momentul căderii și de contractura cvadricepsului cînd bolnavul încearcă să se ridice. Hemartroza importantă și retracția cu scleroză tardivă a cvadricepsului, explică diastazisul secundar. Destinderea articulară prin hemartroză determină basculareа fragmentelor în jurul unei axe transversale, încît suprafețele lor fracturare privesc ușor anterior.

Ruperea expansiunilor fibroase prerotuliene, în momentul fracturii, duce la acoperirea suprafețelor de fractură cu părți fibroase, împiedicînd consolidarea.

Fracturile cominutive cu traiecte multiple se datoresc unui mecanism direct și se asociază frecvent cu leziuni tegumentare. Deplasarea fragmentelor este însă moderată, deoarece țesutul fibros prerotulian nu este rupt.

Fracturile verticale sînt mai rar întîlnite și traiectul de fractură, situat în plan sagital, se găsește în 1/3 externă a rotulei. Fragmentele nu

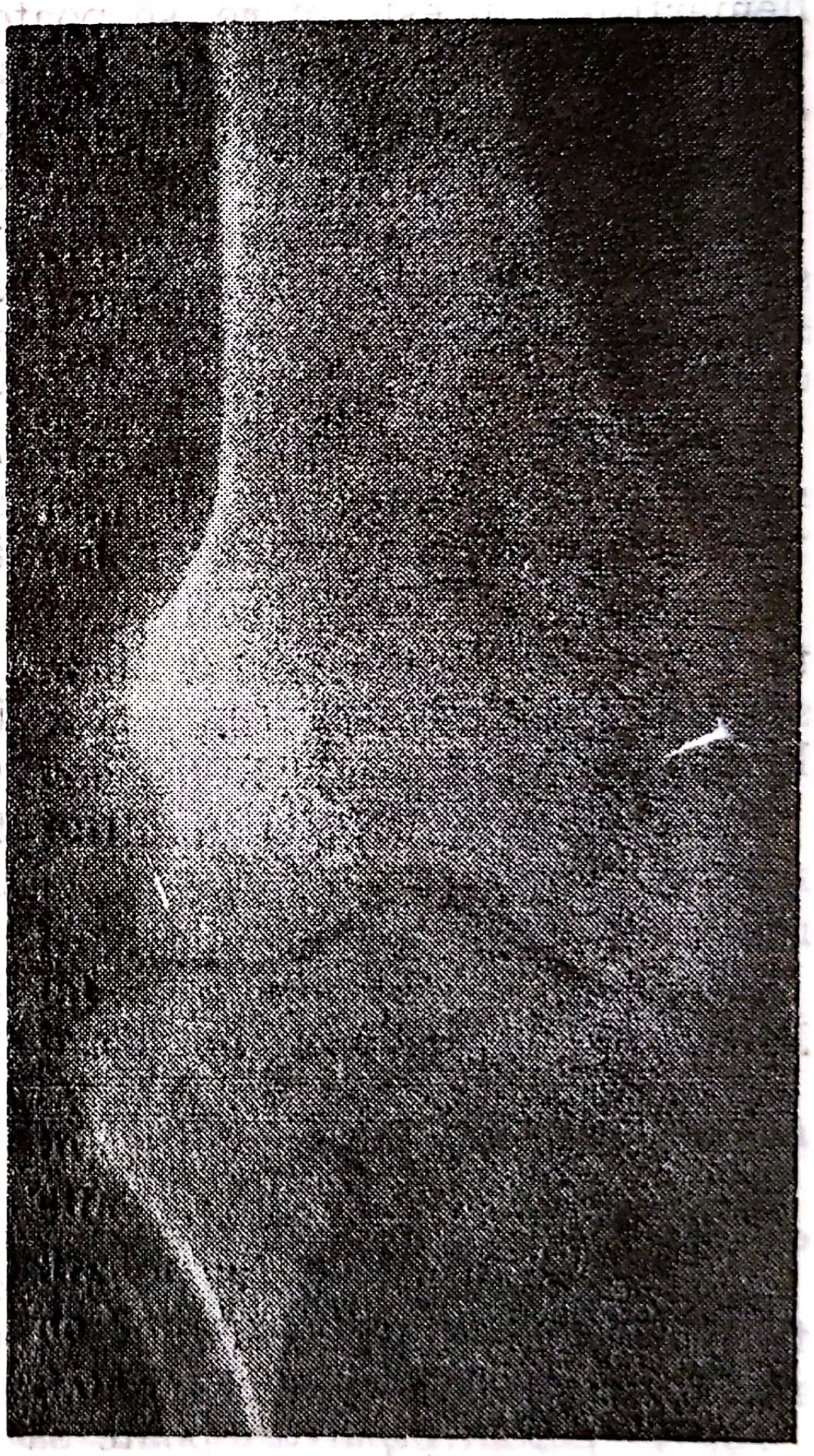

Fig. III.167. — Fractură verticală a rotulei.

sînt deplasate, întrucît complexul fibros prerotulian este integru (fig. III.167). Ca mecanism de producere este invocată o contracție violentă a vastului lateral, care comprimă rotula pe marginea condilului femural respectiv.

Fracturile parcelare. Fractura bazei rotulei se produce prin smulgere, datorită contracției violente a cvadricepsului. Fractura vîrfului este extraarticulară și se produce printr-un traumatism direct sau prin smulgerea inserției tendonului rotulian. Fracturile osteocondrale se produc mai ales după luxații ale rotulei și fragmentul interesează fie marginea internă smulsă de aripioara rotuliană internă, fie creasta rotuliană, care se fracturează prin izbire directă de versantul extern al trohleii femurale. Fragmentul detașat se poate mișca în articulație ca un corp liber, putînd preta la confuzie cu osteocondroza disecantă.

Simptome. În momentul accidentului bolnavul are o durere vie și uneori percepe un cracment. Impotența funcțională se manifestă prin imposibilitatea extensiei active a gambei, iar mersul este imposibil. Unii bolnavi pot să meargă cîțiva pași de-a-ndăratelea, ținînd piciorul pe sol, iar puțini pot să avanseze pe o distanță mică, ținînd genunchiul lezat între mîini.

La inspecție se constată o tumefiere a genunchiului iar instalarea unei echimoze întinse este precoce. În cazurile văzute la început, cînd hemartroza nu este mare, se poate observa o depresiune cutanată transversală pe fața anterioară a genunchiului. Pe măsură ce hemartroza crește, după cîteva ore, depresiunea dispare, fiind înlocuită cu un relief produs prin tensiunea sîngelui din articulație.

La palpare se pune și mai bine în evidență depresiunea transversală între fragmentele rotuliene (semnul creionului). Crepitația osoasă nu se percepe din cauza depărtării mari a fragmentelor dar, prinzînd între degete fragmentele, se poate constata mobilitatea lor anormală.

În fracturile transversale fără deplasare și în fracturile verticale, simptomatologia se reduce la durere prin presiune de-a lungul traiectului de fractură, tumefacție locală și echimoză care apare uneori tîrziu.

Radiografia din profil a genunchiului evidențiază traiectul de fractură, iar cea din față, mai dificilă de interpretat, arată uneori traiectele secundare, la nivelul fragmentului inferior. Pentru unele fracturi parcelare sînt necesare radiografii în incidență axială, femuropatelară.

Diagnostic. Diagnosticul pozitiv este ușor de făcut, dat fiind că semnele sînt clare în fractura cu deplasare. Pentru fracturile fără deplasare radiografia este necesară, întrucît diagnosticul clinic se discută cu :

— *ruptura tendonului rotulian,* la care durerea este situată mai jos iar rotula este normală și nu este dureroasă la presiune ;

— *fractura apofizei anterioare a tibiei* prezintă durere și deformare situate mai jos, pe tibie, iar rotula este normală ;

— *fractura condililor femurali* se însoțește de crepitație osoasă și de mobilitate anormală, la mișcarea laterală a genunchiului ;

— *fractura tuberozităților tibiale* se însoțește de mărirea diametrului transversal al epifizei tibiale, crepitație osoasă cu mobilitate anormală, exagerată a gambei, conturul rotulei este normal ;

— *patela bipartita* poate să creeze confuzii cu fractura verticală a rotulei ; fiind o anomalie congenitală, spațiul interfragmentar este net, fără dințături și adesea anomalia este bilaterală.

Complicații. Dată fiind poziția subcutanată a rotulei, complicația imediată, cea mai frecventă, este *fractura deschisă,* cu atît mai gravă cu

cît ea deschide și articulația. Frecvența fracturilor deschise este în creștere, ca urmare a sporirii numărului accidentelor de circulație.

Dintre complicațiile tardive, cele mai frecvente sînt *calusurile vicioase*, care se produc după osteosinteză defectuoasă, cînd chirurgul nu controlează congruența fragmentelor la nivelul feței posterioare articulare.

Artrozele femuropatelare sînt urmarea consolidărilor vicioase.

Pseudartrozele sînt rare și se observă fie după fracturi neglijate (la politraumatizați) sau nediagnosticate, fie după osteosinteze neadecvate, la care montajul se deteriorează.

Fractura iterativă este posibilă chiar și după osteosinteză, în primii trei ani de la fractură.

Evoluție. Prognostic. O fractură de rotulă cu diastază interfragmentară nu are posibilități să consolideze decît prin osteosinteză, datorită depărtării fragmentelor și interpoziției fibroase. Datorită osteosintezei este posibilă mobilizarea precoce a genunchiului, prevenind astfel sechelele.

Tratament.

• Tratamentul ortopedic se aplică numai cazurilor de fracturi fără deplasare. Aparatul gipsat care fixează coapsa și gamba imobilizează genunchiul în ușoară hiperextensie și trebuie bine modelat. Cu acest aparat gipsat i se permite bolnavului reluarea mersului imediat. El se menține 2—3 săptămîni după care se scoate și se începe tratamentul de recuperare funcțională.

• Tratamentul chirurgical este indicat în fracturile cu deplasarea fragmentelor și cu interpoziție fibroasă. Fracturile transversale cu două fragmente sensibil egale sînt indicate pentru osteosinteză prin sutură osoasă sau cerclaj perirotulian.

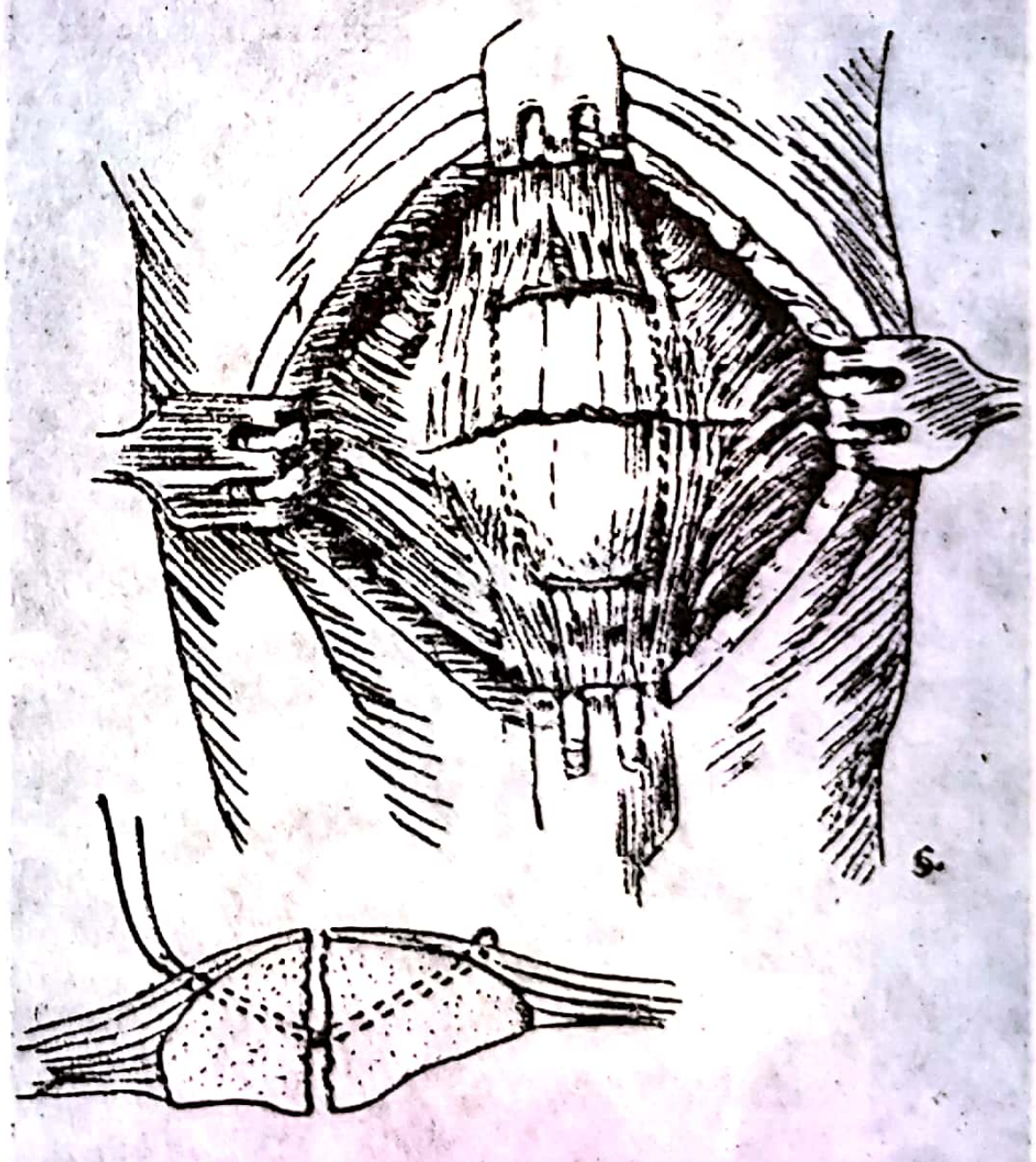

Fig. III.168. — Metode de osteosinteză în fracturile rotulei : sutura osoasă.

Sutura osoasă se face trecînd vertical două fire de sîrmă prin fragmentele osoase, fără a trece prin suprafața cartilaginoasă a rotulei (fig. III.168).

Cerclajul perirotulian cu fir metalic, apare mai indicat cînd unul din fragmente este mai mic sau fractura are mai multe fragmente. Pentru

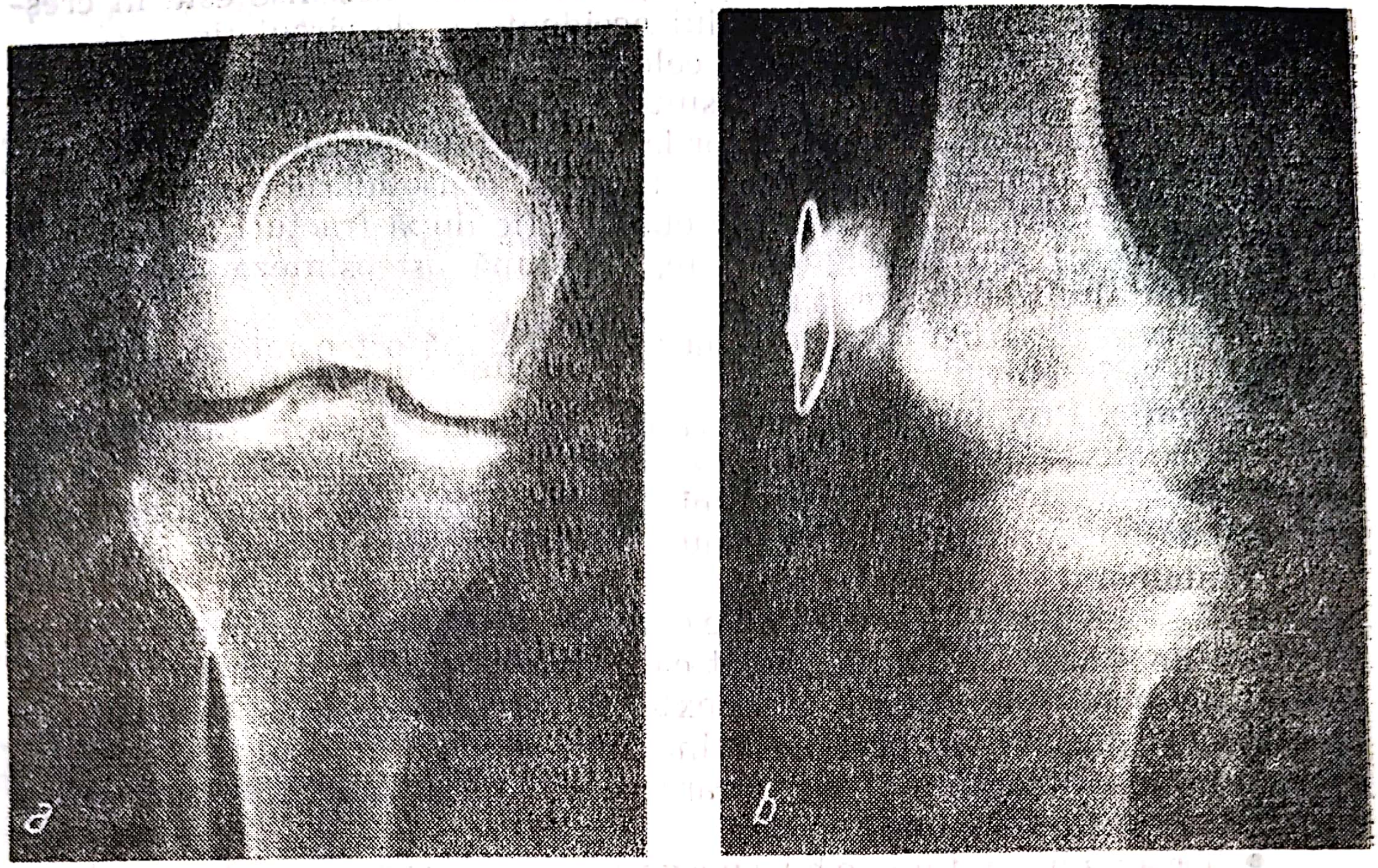

Fig. III.169. — Osteosinteza rotulei prin cerclaj metalic.

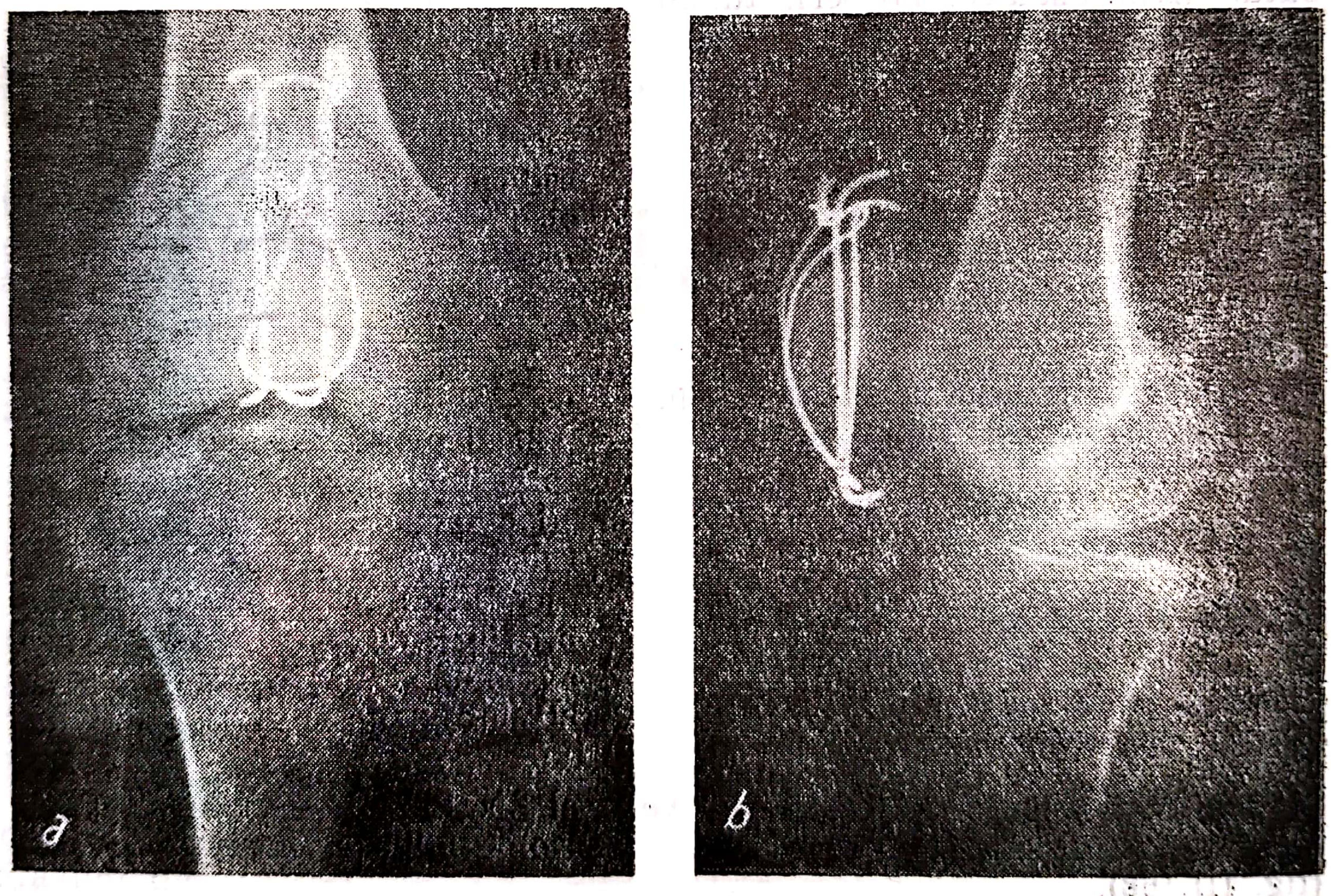

Fig. III.170. — Osteosinteza rotulei după metoda hobanului.

a evita basacularea fragmentelor este bine ca firul metalic să fie plasat ușor anterior (fig. III.169).

Procedeul prin hobanaj. Acest montaj, recomandat de Müller și grupul elvețian A.O., are avantajul că, în timpul flexiei genunchiului, forțele de tensiune din focarul de fractură sînt transformate în forțe de presiune, ceea ce crește stabilitatea focarului (fig. III.170). S-au mai preconizat pentru tratamentul fracturilor transversale *osteosinteza cu șurub* sau *prin bulonaj*.

Oricare ar fi tehnica de osteosinteză folosită, reducerea fragmentelor trebuie să fie anatomică și suprafața articulară a rotulei reconstituită exact. Refacerea aripioarelor laterorotuliene și a țesutului fibros prerotulian, constituie un timp esențial pentru vindecare și pentru recuperarea mișcărilor.

Patelectomia poate să fie parțială sau totală. În fracturile cu unul din fragmente mic și cominutiv este indicată patelectomia parțială. După extirparea fragmentului, continuitatea aparatului extensor al gambei trebuie să fie bine reconstituită prin reinserția tendonului.

În fracturile cominutive, patelectomia totală, cu refacerea îngrijită a aparatului extensor este metoda indicată, evitînd astfel calusul hipertrofic și imobilizarea prelungită. Genunchiul poate să fie mobilizat după 3 săptămîni.

III.3.3. LUXAȚIILE TRAUMATICE ALE ROTULEI

Luxațiile traumatice ale rotulei se întîlnesc mai rar decît luxațiile zise congenitale.

Etiopatogenie. Luxațiile rotulei se produc rar pe un genunchi normal conformat : ele se întîlnesc mai ales pe un genunchi cu modificări anatomice discrete și care au un rol favorizant. Aceste modificări anatomice pot să intereseze scheletul (*genu-valgum*, rotulă mică și sus situată, tuberozitatea anterioară a tibiei situată extern, hipoplazia condilului femural extern) sau planul musculoaponevrotic periarticular (retracția aripioarei rotuliene externe, insuficiența vastului medial, laxitatea capsulei și a aripioarei rotuliene mediane).

Agentul traumatic care produce luxația poate să acționeze direct asupra rotulei, sub forma unui șoc pe fața internă a genunchiului care împinge rotula în afară (lovitură de copită sau lovitură cu bocancul, în timpul jocului de fotbal). Alteori este vorba de un mecanism indirect, printr-o mișcare forțată de flexie, abducție și rotație externă a gambei, ca în accidentele sportive. Mai rar, luxația se produce printr-o contractură violentă a cvadricepsului, genunchiul fiind surprins în poziție de *valgus* accentuat.

Anatomie patologică. Se deosebesc următoarele tipuri de luxații traumatice ale rotulei : luxații laterale, luxații orizontale și luxații verticale.

— *Luxațiile laterale* se produc în mișcarea de extensie a genunchiului, ele fiind favorizate de oblicitatea tendonului rotulian. Cînd capsula articulară este laxă și traumatismul este suficient de violent pentru a face

ca rotula să treacă peste buza externă a trohleei femurale, acesta se opune revenirii la loc a rotulei, producîndu-se *luxația laterală externă incompletă*. Cînd violența continuă și aripioara rotuliană cedează, rotula basculează în jurul marginii interne și suprafața articulară a acesteia se găsește în contact cu fața exterioară a condilului femural ; rotula fiind în rotație de 90°, se produce *luxația laterală externă completă*.

— *Luxațiile orizontale* se produc în situațiile în care traumatismul acționează asupra feței anterioare a genunchiului, producînd rotația de 90° a rotulei în jurul axului ei transversal. Cînd traumatismul acționează asupra bazei rotulei, aceasta se deplasează spre interlinia femurotibială — *luxație orizontală inferioară*, în care fața cartilaginoasă a rotulei privește în jos. Dacă însă vîrful rotulei se deplasează în interlinia articulară se produce *luxația orizontală superioară*, în care fața articulară a rotulei privește în sus. În luxațiile orizontale leziunile sînt importante și interesează capsula, ligamentele laterale și ligamentele rotuliene.

— *Luxațiile verticale* se produc printr-o rotație de 90° a rotulei în jurul axului ei vertical, încît rotula se sprijină cu una din margini pe șanțul trohleii femurale. Cînd fața articulară a rotulei privește medial sau lateral, luxația verticală este internă sau externă. În mecanismul de producere al acestor luxații verticale se pare că intervine o forță laterală care se exercită asupra rotulei, combinată cu o contracție parțială a cvadricepsului. Unii autori includ aceste luxații verticale în grupul luxațiilor laterale.

Simptome. *Luxația externă incompletă* se însoțește de o durere violentă asociată uneori cu senzația de cracment. Membrul se fixează în extensie, fără posibilitatea de flexiune. Genunchiul apare lărgit și turtit în sens anteroposterior.

La palpare, rotula se simte în afara trohleei iar înăuntrul rotulei se simte trohleea femurală.

În *luxația externă completă* gamba se fixează în ușoară flexie ; genunchiul apare turtit în sens anteroposterior, dar diametrul său transversal este mai puțin accentuat decît în luxația externă incompletă.

Palparea rotulei o arată trecută complet pe fața cutanată a condilului extern, trohleea femurală rămînînd liberă.

În varietatea de *luxație verticală*, genunchiul este deformat de o creastă netă situată la partea anterioară a genunchiului pe care palparea o identifică a fi marginea externă a rotulei care privește cu suprafața articulară în afară și cu cea cutanată înăuntru.

Luxațiile interne sînt excepționale și au un tablou clinic asemănător cu al acelora externe, însă totul se petrece la partea internă a articulației.

Luxațiile orizontale. În luxația orizontală superioară se constată o proeminență orizontală la partea anterioară a articulației. Deasupra acesteia se palpează cvadricepsul care este întins.

În luxația orizontală inferioară creasta rotuliană este jos situată ; rotula este imobilă, fixată între femur și tibie.

Examenul radiografic permite punerea diagnosticului și informează asupra existenței leziunilor asociate : fracturi osteocondrale parcelare detașate din creasta rotulei sau din marginea externă a trohleei, smulgerea unui fragment din vîrful rotulei. Radiografia axială permite decelarea anomaliilor trohleei, ale rotulei și starea interliniei femuropatelare.

Scanned with OKEN Scanner

Complicaţii. *Luxaţiile deschise* se întîlnesc în situaţii particulare.

Luxaţiile ireductibile sînt mai ales cele externe complete. Cînd luxaţia este veche, genunchiul are un aspect caracteristic, cu cele trei creste anterioare, cu proeminenţa deosebită a condilului extern.

Luxaţiile incoercibile au un aspect clinic asemănător, rotula se lasă redusă la locul său pe trohlee, dar se deplasează imediat ce mîna a fost ridicată, pe faţa cutanată a condilului extern, din cauza laxităţii aripioarei interne.

Luxaţiile recidivante pot să fie destul de frecvente şi se produc cu ocazia fiecărei mişcări. Aceste luxaţii se găsesc de obicei la subiecţii care prezintă un *genu-valgum* accentuat, o atrofie a buzei condilului extern sau o inserţie externă a tendonului rotulian. Rotula prezintă o mobilitate exagerată în sens transvensal, iar prin împingerea ei laterală şi flectarea concomitentă a genunchiului se provoacă o durere asemănătoare cu aceea din momentul luxaţiei (semnul Smillie).

Artroza femuropatelară, apare tardiv, mai ales după luxaţiile recidivante.

Tratament. Luxaţiile rotulei se reduc uşor dacă se manipulează sub anestezie. Se recurge la *procedeul extensiei (Valentin)* cînd membrul este în extensie completă, coapsa flectată pe bazin ; în această situaţie, inserţiile cvadricepsului fiind apropiate, se poate obţine reducerea prin presiune directă asupra rotulei.

Alteori, se poate folosi *procedeul flexiei (Mayo)* care constă în a da gambei o flexiune progresivă şi forţată faţă de coapsă, aceasta din urmă fiind în extensie faţă de bazin ; rotula antrenată în jos şi înăuntru tinde să-şi reia locul normal. După reducere se imobilizează membrul într-un aparat gipsat de la nivelul rădăcinei coapsei pînă la gleznă, pentru trei săptămîni.

Tratamentul chirurgical se impune în cazurile de eşec al reducerii ortopedice şi, pentru unii autori, în toate luxaţiile rotulei, întrucît el permite explorarea articulaţiei, refacerea aripioarei rotuliene rupte şi alinierea aparatului extensor al genunchiului, cînd situaţia locală o cere.

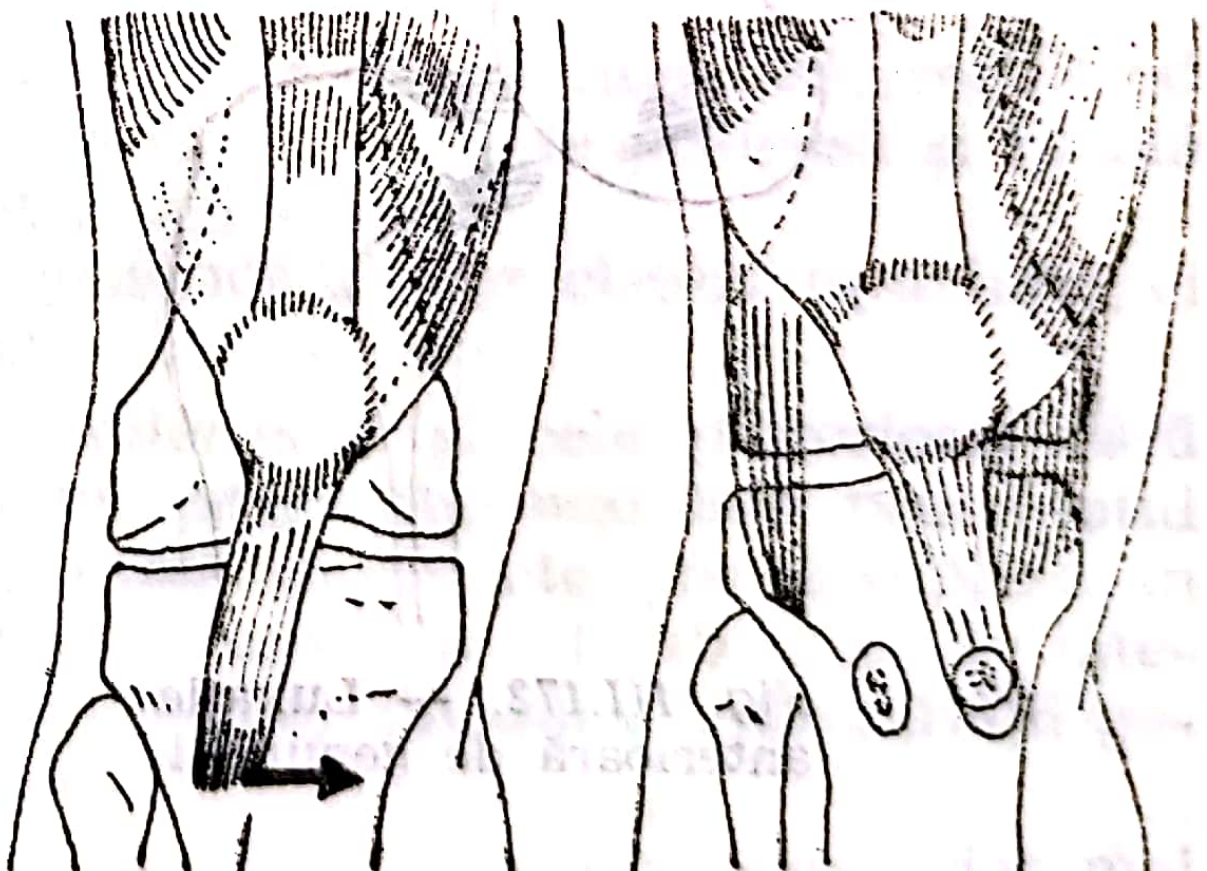

Fig. III.171. — Operaţia Roux în luxaţia habituală a rotulei.

În luxaţiile vechi şi în cele habituale, dacă funcţia articulară este în suferinţă, se recurge la tratamentul chirurgical, folosind procedeul Roux (fig. III.171) de mutare a inserţiei tendonului rotulian mai înăuntru, pe tibie, fie procedeul mioplastic Ali-Krogius-Lecène.

III.3.4. LUXAȚIILE GENUNCHIULUI

În cursul traumatismelor care au loc la nivelul genunchiului se pot produce luxații cu pierderea permanentă, totală ori parțială, a contactului dintre condilii femurali și platoul tibial.

Etiopatogenie. Sînt leziuni rar întîlnite și se găsesc de obicei la adulți. În statistica Clinicii de Ortopedie a Spitalului Brîncovenesc, între anii 1948—1962 au fost întîlnite numai 6 cazuri. Ele se datoresc acțiunii directe asupra genunchiului a traumatismului, care produce deplasarea anterioară, posterioară sau laterală a tibiei față de condilii femurali și survin cel mai adesea după accidente de circulație sau sport.

Luxațiile anterioare, care sînt cele mai frecvente, se produc printr-o hiperextensie brutală a gambei. Alteori, agentul traumatic acționează direct asupra coapsei, dinainte înapoi. Luxațiile posterioare se produc prin aplicarea forței traumatice dinainte înapoi asupra extremității superioare a tibiei, gamba fiind în flexie de 20° (Kennedy). Luxațiile externe se produc prin abducția forțată a gambei combinată cu rotația externă, iar luxațiile interne printr-o mișcare inversă, de adducție și rotație internă a gambei.

Anatomie patologică. Cea mai frecventă formă este *luxația anterioară*, care se însoțește de rupturi ale capsulei, ale ligamentelor încrucișate, ale mușchilor gemeni și, uneori, de elongări ale nervului sciatic popliteu extern.

Platoul tibial se găsește înaintea condililor femurali și încă 2—3 cm deasupra lor; rotula, datorită persistenței aripioarelor laterale, își aplică fața articulară pe fața articulară a tibiei (fig. III.172).

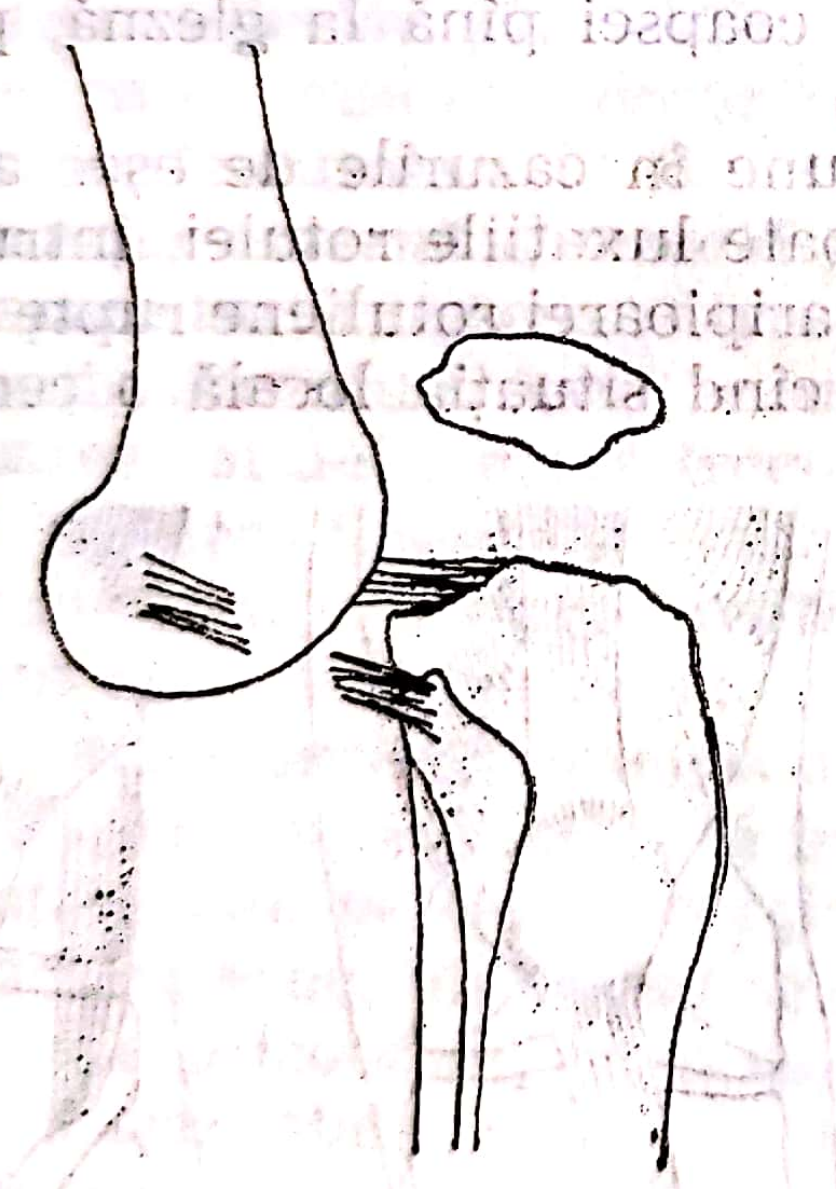

Fig. III.172. — Luxație anterioară de genunchi.

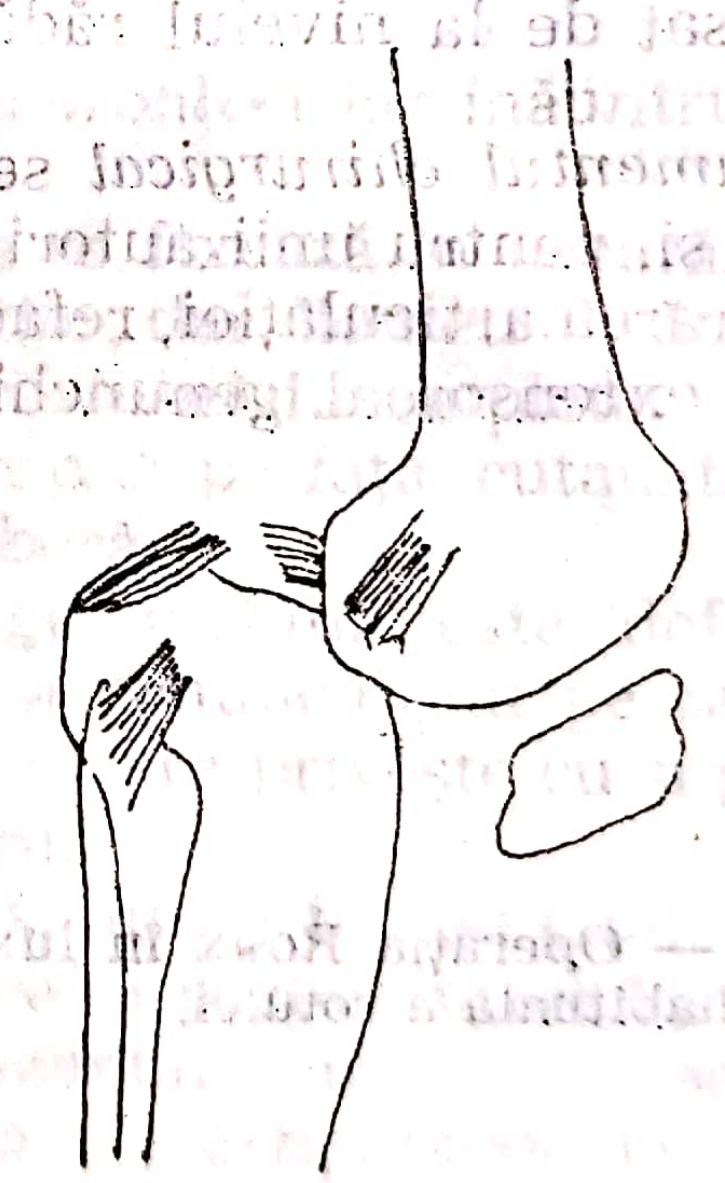

Fig. III.173. — Luxație posterioară de genunchi.

În *luxația posterioară completă*, care se însoțește de aceleași leziuni ale părților capsuloligamentare, vasele poplitee sînt în special amenințate de epifiza tibială deplasată.

Platoul tibial urcă înapoia condililor femurali iar lezările ligamentelor laterale sînt mai frecvente decît în luxația anterioară (fig. III. 173).

Luxația posterioară incompletă, este mai frecventă decît cea completă ; platoul tibial trece înapoia condililor femurali dar, în raport cu aceștia, în același plan orizontal.

Luxațiile laterale sînt mai rare decît varietățile precedente. Cel mai adesea ele sînt incomplete, cu rupturi ale ligamentelor încrucișate și a unuia sau ambelor ligamente laterale, dar fără a leza manșonul muscular sau capsula posterior. Rotula este totdeauna luxată pe condilul extern femural. Adesea se produce o interpoziție musculară sau fibroasă care face reducerea imposibilă.

Simptome. În orice tip de luxație, durerea este intensă și impotența funcțională este completă.

În *luxația anterioară* deformația genunchiului este evidentă la prima vedere. Pe fața anterioară se observă o ridicătură, formată de epifiza tibială, iar deasupra ei se găsește o depresiune. La palpare se simte conturul platoului tibial, iar la nivelul depresiunii supraiacente, sub piele, se găsește rotula.

Din profil, diametrul anteroposterior al genunchiului este mărit, iar la partea posterioară, în golul popliteu, se palpează condilii femurali. Membrul este scurtat cu 2—6 cm și impotența funcțională este completă.

În *luxația posterioară*, genunchiul este globulos. La partea anterioară a genunchiului condilii femurali formează o ridicătură impresionantă, iar gamba este în extensie sau în hiperextensie. Diametrul anteroposterior al genunchiului este mărit, iar membrul este scurtat cu 2—8 cm.

La palpare, se simt condilii femurali la partea anterioară a genunchiului iar posterior, la nivelul spațiului popliteu, se poate simți uneori platoul tibial precum și pachetul vasculonervos întins ca o coardă. Din profil, deformarea în baionetă a membrului este evidentă, iar la palpare rotula se găsește pe condilii femurali.

În *luxațiile laterale* membrul, privit din față, este deformat în baionetă ; scurtarea este mică. În *luxația externă*, genunchiul este flectat și piciorul în rotație externă, iar gamba poate să fie dusă în abducție la unghi drept. În *luxația internă* semnele sînt inverse.

Examenul clinic va cerceta starea vasculară și nervoasă, verificînd culoarea, temperatura tegumentelor, pulsul la arterele pedioasă și tibială posterioară, sensibilitatea și mobilitatea piciorului.

Radiografia de față și de profil a genunchiului precizează tipul luxației și, totodată eventualele leziuni asociate.

Evoluție. Prognostic. Luxațiile anterioare și cele posterioare fără leziuni ale ligamentelor laterale au un prognostic mai bun prin faptul că, cvadricepsul normal și ligamentele laterale intacte, pot să supleze, în oarecare măsură, ligamentele încrucișate rupte. În schimb luxațiile laterale, la care ligamentele colaterale sînt lezate, din cauza instabilității genunchiului, au un prognostic mai rezervat.

Evoluția mai este grevată și de leziunile asociate osoase, dar mai ales vasculonervoase.

Complicații. *Complicațiile vasculare* sînt frecvente în luxațiile genunchiului, mai ales în varietatea posterioară. Ele se traduc prin paloarea, răcirea membrului, dispariția pulsului la pedioasă și la tibiala posterioară.

Complicațiile nervoase pot să survină în urma compresiunii trunchiurilor sau chiar a smulgerii lor ; mai ales în luxațiile anterioare, nervul sciatic popliteu extern este lezat aproape într-o treime din cazuri (Ramadier, 1972). Anestezia cutanată, furnicăturile și durerile iradiate atrag atenția asupra acestei complicații.

Deschiderea luxației este o complicație rară, dar comportă o gravitate deosebită din cauza riscului de infecție.

Leziunile osoase asociate, fracturi ale rotulei, ale condililor femurali sau ale platoului tibial sînt rare.

Dintre complicațiile tardive se menționează *luxația recidivantă,* ce se instalează la bolnavii care, după o luxație traumatică, rămîn cu laxitate capsuloligamentară sau ruptură ligamentară. În aceste condiții, o contracție involuntară a ischiogambierilor sau un mic traumatism pot să reproducă luxația, pe care bolnavul știe s-o reducă singur.

Genunchiul lax posttraumatic, care ridică probleme grele de tratament, și *osificările periarticulare* se întîlnesc de asemenea printre complicațiile tardive ale luxațiilor genunchiului.

Diagnosticul pozitiv este ușor de pus în cazul luxațiilor complete.

Diagnosticul diferențial cu *fracturile condililor femurali* și ale *tuberozităților tibiale* se poate pune în discuție, însă palparea subcutanată a platoului tibial și a condililor femurali permite diferențierea lor.

Tratament. Reducerea luxației trebuie făcută cît mai curînd posibil pentru a evita complicațiile vasculare și nervoase. Anestezia generală sau cea rahidiană sînt necesare.

Luxațiile anterioare se reduc destul de ușor, dacă se face o tracțiune lentă a tibiei pe femur, concomitent cu o flexiune progresivă a gambei și o presiune manuală directă pe partea proeminentă tibială, pentru a o face să-și reia locul.

Luxațiile posterioare se reduc de asemenea ușor dacă se pune mai întîi gamba în flexiune pe coapsă și apoi se face o tracțiune a gambei înainte, în axul coapsei.

Luxațiile în afară se reduc culcînd bolnavul pe o parte și flectînd gamba pe coapsă și coapsa pe bazin. Apoi, în timp ce medicul caută să împingă tibia înăuntru, apăsînd pe fața externă a acesteia și pe rotulă, un ajutor corectează abducția executînd mișcări de rotație înăuntru și în afară a gambei și aducînd treptat gamba în extensie. În acest mod luxația se reduce.

Luxațiile înăuntru se reduc într-un mod asemănător, însă efectuînd presiunea tibiei spre înafară.

După reducere, membrul se imobilizează într-un aparat gipsat (în semiflexie) pentru un timp de 2—3 săptămîni, după care mișcările active vor putea să fie reluate.

De fapt, după reducerea luxației, situația este similară unei entorse grave de genunchi, al cărei tratament este chirurgical. De aceea, atitudinea conservatoare găsește azi tot mai puțini adepți, ea fiind rezervată doar cazurilor complicate cu leziuni vasculare sau care survin la politraumatizați.

Scanned with OKEN Scanner

Atitudinea chirurgicală, de sutură transosoasă atît a ligamentelor laterale cît și a celor încrucișate, după reducerea luxației, este compatibilă cu o bună recuperare funcțională a genunchiului.

În luxațiile complicate, intervenția chirurgicală se impune de asemenea.

III.3.5. LEZIUNILE TRAUMATICE ALE LIGAMENTELOR GENUNCHIULUI (entorsele genunchiului)

Entorsele genunchiului cuprind o grupă de leziuni capsuloligamentare, mergînd de la simpla întindere cu deșirarea unor fibre ligamentare, pînă la ruptura completă, fără a ajunge la luxații, produse printr-o mișcare articulară forțată.

Anatomie și biomecanică. Anatomia complicată a genunchiului este reflexul unei fiziologii complexe ale cărei mecanisme nu sînt încă în totalitate cunoscute. Structurile portante ale genunchiului (extremitățile osoase), acelea de alunecare (meniscurile, masa grăsoasă Hoffa, sinoviala, bursele seroase extraarticulare), acelea de fixare (capsula și ligamentele) cît și acelea de mișcare (masele musculare) se condiționează reciproc în forma și funcția lor, formînd o unitate morfofuncțională, „echipa articulară“ cum o denumește Trillat. Capsula și ligamentele asigură stabilitatea genunchiului. În studiul morfofuncțional al ligamentelor nu trebuie să se uite că, de fapt ele sînt fibre de proveniență capsulară, diferențiate datorită solicitărilor mecanice deosebite în diferitele regiuni articulare și că, din această cauză, patologia ligamentară nu poate să fie separată de aceea capsulară. Anterior, capsula este întărită de ligamentul rotulian. Posterior, ligamentul Winslow este constituit din cele două calote condiliene, între care se întretaie fibre de proveniență capsulară — ligamentul popliteu arcuat — și fibre împrumutate din tendonul recurent al semimembranosului — ligamentul popliteu oblic. Acest ligament posterior complex, împreună cu capsula posterioară, reprezintă una din structurile de rezistență ale genunchiului. Cercetări experimentale, ca și constatări intraoperatorii, au demonstrat că laxitățile importante sînt semnătura unei leziuni care se întinde pînă la capsula posterioară. Ligamentul colateral tibial cu cele două straturi ale sale, superficial și profund, și ligamentul colateral fibular, cu un fascicul principal și altul scurt, întăresc capsula în părțile ei medială și laterală, opunîndu-se mișcărilor de lateralitate. Ligamentele încrucișate — două structuri robuste, complexe, constituite din fibre răsucite în axul lor — au un raport constant de lungime la toți genunchii, cel posterointern fiind mai scurt decît cel anteroextern în raport de 3/5.

Conformația anatomică a suprafețelor articulare și dispoziția ligamentelor fac ca mișcarea de flexie-extensie să se asocieze cu o rotație

Scanned with OKEN Scanner

automată — internă în cursul flexiei și externă în cursul extensiei (Helfet).

În extensia completă, planurile capsuloligamentare medial și lateral, capsula posterioară cu calotele condiliene, ca și ligamentele încrucișate, sînt întinse, stabilitatea genunchiului este perfectă. Începutul flexiei este însoțit de o relaxare a ligamentului colateral fibular și, parțial a celui încrucișat anteroextern, ligamentele colateral tibial și cel încrucișat posterointern rămînînd în tensiune în tot cursul mișcării. Aceasta explică lipsa oricărei mișcări de lateralitate în extensie și apariția unei discrete lateralități în *varus* în flexie de 30°. La 60° flexie, rotația externă este limitată de punerea în tensiune a ligamentului colateral tibial, întîi a stratului sperficial, apoi a celui profund, ele blocînd avansarea platoului tibial medial. Reculul platoului tibial lateral, mai important ca amplitudine, este limitat de tensiunea ligamentului colateral fibular. Tensiunea ligamentelor încrucișate este și ea modificată, ligamentul anteroextern fiind relaxat iar cel posterointern rămînînd în tensiune. Rotația internă este blocată prin limitatea reculului platoului medial de către planul profund al ligamentului colateral tibial și prin frînarea avansului platoului tibial lateral de către tensorul fasciei lata, capsulă și ligamentul colateral fibular. Ligamentele încrucișate sînt ambele în tensiune.

Pe lîngă o amplă mobilitate, genunchiul trebuie să realizeze și o importantă stabilitate. Clasic, se admite că genunchiul este stabil în extensie și devine mobil în flexie. În realitate, genunchiului i se cere o mare stabilitate nu numai în extensie. El trebuie să găsească posibilitatea de a stabiliza articulația și în diverse grade de flexie, pentru a face față tuturor cerințelor, atît ale unei vieți normale (urcarea și coborîrea scă-

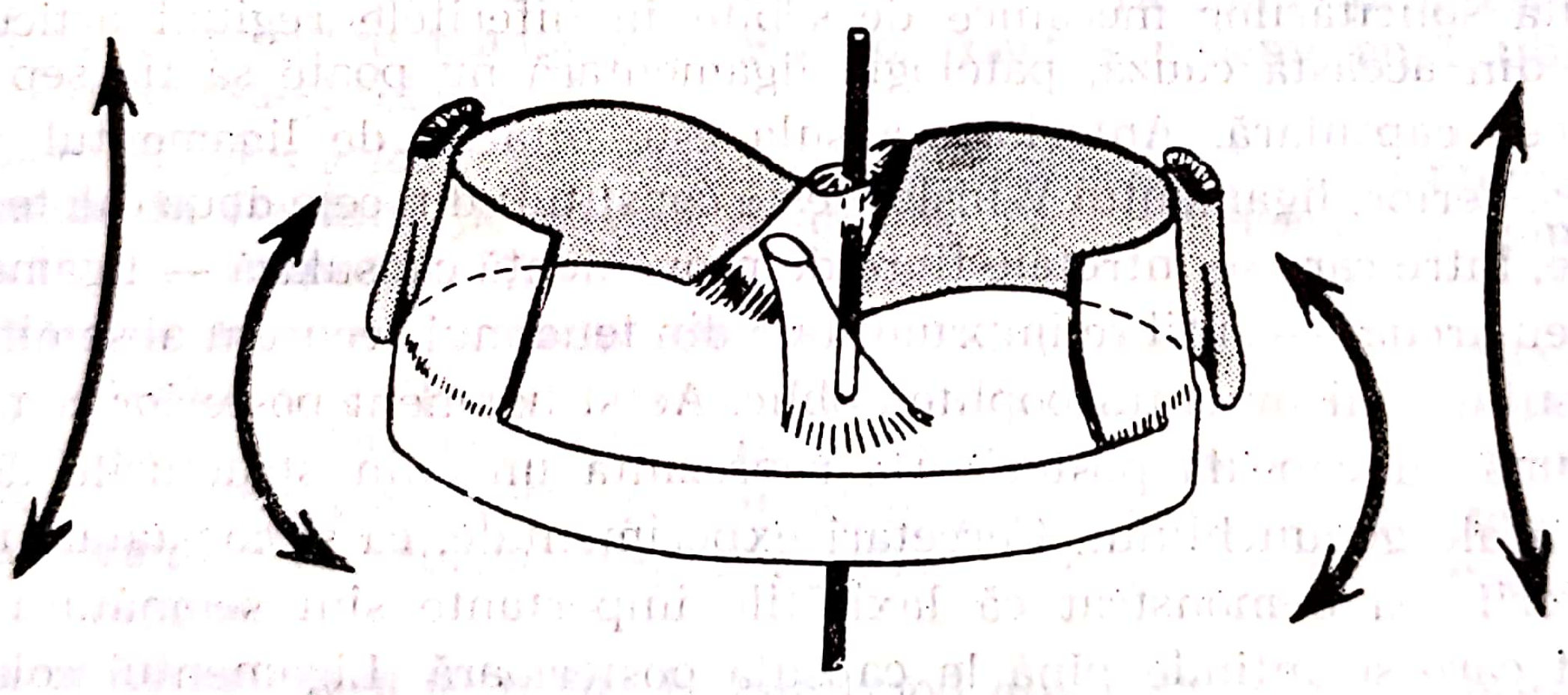

Fig. III.174. — **Formațiunile capsuloligamentare de stabilizare pasivă a genunchiului: ligamentele încrucișate constituie pivotul central și axa de rotație a genunchiului; ligamentele laterale controlează *varus*-ul și *valgus*-ul, iar împreună cu capsula controlează rotațiile.**

rilor, de exemplu) cît și a celor mai complexe și violente mișcări din timpul sportului (fotbal, rugbi, schi etc.). Capsula și ligamentele asigură stabilitatea pasivă a genunchiului. Ele formează un pivot central constituit din ligamentele încrucișate și două frîuri capsuloligamentare, lateral și medial (fig. III.174). Ligamentele colaterale controlează stabilitatea în

valgus sau *varus* iar capsula și totalitatea ligamentelor controlează stabilitatea rotatorie. Pentru fiecare mișcare există un element ligamentar preferențial, pus imediat în tensiune la limita mișcării normale și altul de ajutor și întărire, care intră în acțiune cînd elementul preferențial este insuficient. Fiecare ligament — element de stabilitate pasivă — este întărit de un grup muscular — element de stabilitate activă.

Realizarea stabilității în extensie este relativ simplă datorită absenței rotației axiale. În hiperextensie verticala centrului de greutate trecînd înaintea axului de flexie-extensie se realizează o stabilizare pasivă prin tensiunea importantelor elemente capsuloligamentare posterioare. În rectitudine intervine contracția statică a cvadricepsului.

Stabilizarea genunchiului în flexie, mai ales în timpul sprijinului uniped, este mai complexă, căci ea necesită controlul concomitent al gradului de flexie, de rotație axială și de deviere laterală în *valgum* sau în *varum*. Există două poziții extreme de stabilizare a genunchiului în diverse grade de flexie :

— poziția de flexie, *valgum,* rotație externă ;
— poziția de flexie, *varum,* rotație internă.

Mișcarea de lateralitate și cea de rotație se blochează reciproc, stabilizînd genunchiul în flexie. Pentru ca o nouă flexie să fie posibilă este necesară fie o diminuare a deviației laterale sau a rotației gambei, fie o ruptură capsuloligamentară.

Controlul activ al stabilității în flexie este asigurat de mușchiul cvadriceps. Controlul activ al rotației externe este realizat de sistemul cvadriceps-popliteu, activ doar pentru primele 60° de flexie, unghi de la care intră în acțiune al doilea sistem, acela al mușchilor „labei de gîscă" și al semimembranosului. Controlul activ al rotației interne este asigurat, în primele 60° de flexie, de tensorul fasciei lata prin intermediul bandeletei Maissiat, apoi de către biceps.

Etiopatogenie. Entorsele genunchiului se întîlnesc frecvent, în special la sexul masculin. La femei, o serie de cauze predispozante favorizează producerea lor : laxitatea articulară, hipotrofia musculară, *genu-valgum* mai accentuat, încălțămintea cu toc înalt.

În raport cu vîrsta, entorsele genunchiului se observă mai des la adolescenți și la adulți. Accidentele de circulație sau de sport și apoi cele de muncă și cele casnice intră în etiologia lor.

Mecanismul de producere este, cel mai frecvent, cel indirect : mișcări forțate în *valgum* sau în *varum,* hiperflexia sau hiperextensia, torsiunea sau combinații ale acestora. Frecvent, ca în accidentele de sport, entorsele se produc printr-o mișcare combinată de abducție, flexie și rotație externă a gambei. Într-un prim timp se pun în tensiune formațiile capsuloligamentare interne care, atunci cînd se rup, se produce o hiperrotație externă care întinde ligamentul încrucișat anterior pe care îl poate rupe.

Mișcările de adducție, flexie și rotație internă produc ruptura ligamentului colateral extern, asociată uneori cu leziunea ligamentului încrucișat anterior.

Anatomie patologică. Entorsele ușoare se caracterizează printr-o simplă fisurare a unor fibrile ligamentare. Ele nu duc la instabilitate articulară, ci așa cum a arătat Leriche, produc tulburări vasomotorii care

Scanned with OKEN Scanner

explică apariția sindromului de osteoporoză dureroasă, a atrofiei musculare și a unei hidartroze cronice. În entorsele grave, lezările ligamentului lateral intern sînt cele mai frecvente, pînă la ruptura totală sau smulgerea uneia din inserțiile acestuia.

Ligamentul lateral extern poate să prezinte aceleași grade de lezare ca și cel intern, cu smulgeri ale inserției sale de pe capul peroneului, însă au o frecvență mai redusă.

Ligamentele încrucișate sînt lezate în proporție mult mai mare decît se credea altădată. În special ligamentul încrucișat anteroextern este cel mai frecvent lezat, putînd să fie rupt sau dezinserat de pe condilul femural extern sau smulgînd inserția tibială și o dată cu ea un fragment osos. Ligamentul încrucișat posterointern este mai rar lezat.

În entorsele grave ale genunchiului leziunile ligamentelor laterale se asociază cu leziuni capsulare, cu cele ale ligamentelor încrucișate și cu leziuni meniscale. Este cunoscută frecvența cu care se asociază ruptura ligamentului medial, a ligamentului încrucișat anteroextern și cu leziunea meniscului intern, formînd triada nefastă descrisă de O'Donoghue (fig. III.175).

Trillat descrie „pentada nefastă“ formată din cinci leziuni distincte: ruptura unui ligament lateral cu ruptura capsulei și a calotei condiliene

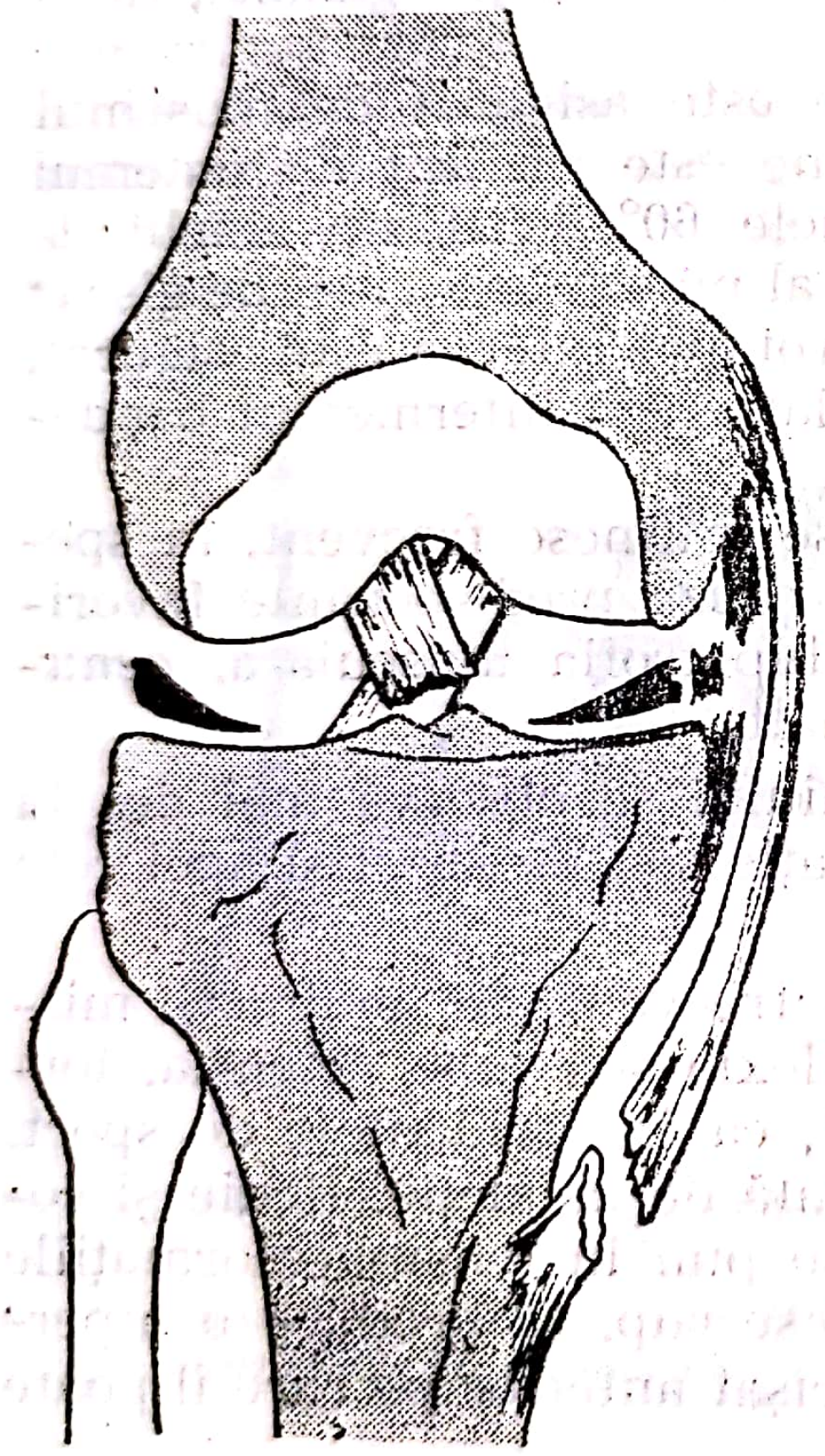

Fig. III.175. — Leziunile capsuloligamentare și meniscale din „triada nefastă“ — O'Donoghue.

de aceeași parte, ruptura meniscului și a ligamentelor încrucișate. În cazul pentadei externe se poate asocia leziunea nervului sciatic popliteu extern, o ruptură de biceps, de tensor al fasciei lata sau de popliteu. În pentada internă se poate întîlni invaginarea în articulație a ligamentului lateral medial sau dezinserția mușchilor „labei de gîscă“.

Simptomatologie. La inspecţie, genunchiul este tumefiat, cu fundurile de sac distinse şi cu gamba imbolizată în semiflexie. Durerea iniţială, din momentul traumatismului, creşte în intensitate o dată cu tumefierea genunchiului şi are un caracter de durere difuză, profundă, care se accentuează la orice mişcare a articulaţiei. Echimoza apare precoce, la nivelul locului de ruptură a ligamentului, apoi difuzează.

Căutarea punctelor dureroase la palpare este de mare importanţă pentru diagnostic. În ruptura ligamentului lateral intern punctele dureroase se caută pe faţa cutanată a condilului femural intern şi pe faţa internă a extremităţii proximale a tibiei. La nivelul interliniei articulare se caută punctul dureros în cazul rupturii meniscale. Pentru rupturile ligamentului lateral extern se caută durerea pe faţa cutanată a condilului femural extern şi pe capul peroneului. Durerea la presiune pe interlinia articulară, de o parte şi de alta a tendonului rotulian, face să se bănuiască o ruptură de ligament încrucişat.

Valoare mare pentru diagnostic o are însă cercetarea mişcărilor articulare anormale.

În cazul rupturii ligamentului lateral intern, ţinînd coapsa fixă şi genunchiul în extensie completă se pot imprima gambei mişcări de abducţie, care în mod normal nu există. La revenirea gambei în poziţie iniţială se percepe un şoc prin contactul suprafeţelor articulare. Mişcarea anormală de abducţie a gambei este mai mare şi totodată mai dureroasă cînd şi ligamentul încrucişat anteroextern este rupt.

În *leziunea ligamentului lateral extern*, gamba poate să fie mobilizată uşor în adducţie.

Ruptura *ligamentelor încrucişate* se pune în evidenţă prin mişcările în plan anteroposterior care se imprimă gambei flectate. Ligamentul încrucişat anteroextern se opune abducţiei gambei, cînd genunchiul este în extensie, precum şi deplasării anterioare a gambei sau celei posterioare a femurului, cînd genunchiul este în flexie. Semnul caracteristic pentru ruptura ligamentului încrucişat anterior este mobilitatea anterioară accentuată a tibiei pe femur, cînd genunchiul este flectat la unghi drept (fig. III.176).

Ligamentul încrucişat posterointern se opune unei mişcări posterioare a tibiei pe femur, cînd genunchiul este flectat. Cînd ligamentul încrucişat posterior este rupt, semnul clinic este mobilitatea posterioară anormală a tibiei pe femur.

Leziunile ligamentare se vor repercuta, în primul rînd, asupra stabilităţii în flexie a genunchiului. După funcţia elementului sau a elementelor interesate, rezultatul va fi o pierdere a controlului flexiei-*valgum*-rotaţiei externe sau a flexiei-*varum*-rotaţiei interne. O leziune a planului capsuloligamentar intern va antrena o laxitate în *valgum*, o hiperrotaţie externă pe seama compartimentului tibial medial şi apariţia unui sertar rotator extern. O leziune concomitentă a ligamentului încrucişat anteroextern şi a meniscului intern va mări instabilitatea în rotaţie externă şi în *valgum* făcînd să apară şi un sertar anterior în poziţie de rotaţie neutră. O leziune a planului capsuloligamentar extern va antrena o lateralitate în *varum*, o hiperrotaţie internă pe seama compartimentului tibial extern şi un discret sertar rotator intern. Leziunile izolate ale liga-

mentelor încrucișate vor duce la apariția unui sertar anterior sau al unuia posterior în poziție de rotație neutră, sertar de amplitudine relativ redusă cînd elementele laterale sînt intacte.

Leziunea izolată a unui singur element, fie a pivotului central, fie a frîurilor laterale, nu antrenează în general nici o laxitate, fiind com-

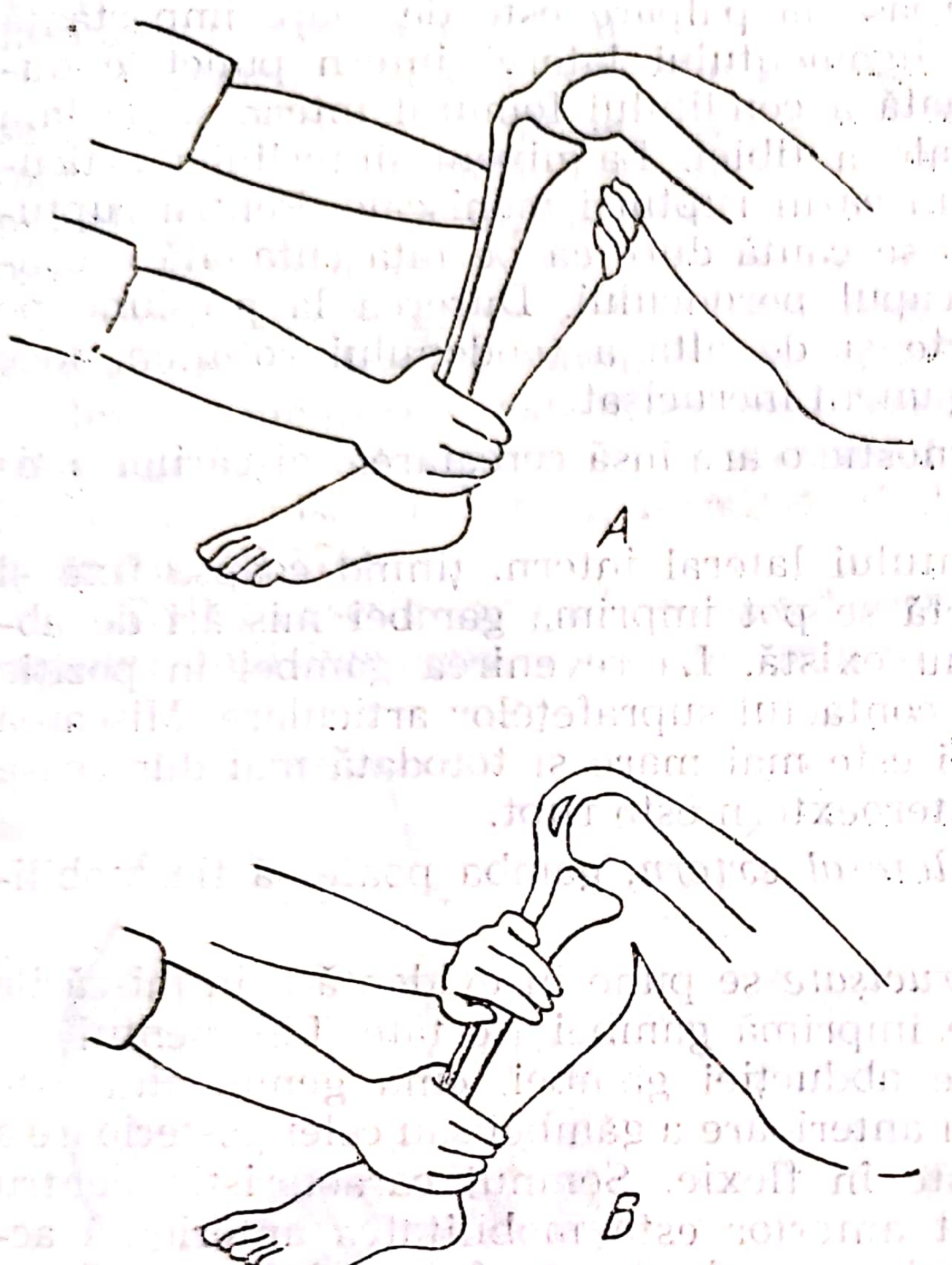

Fig. III.176. — Cercetarea mișcărilor anormale ale genunchiului; mobilitate anterioară anormală a gambei cînd ligamentul anteroextern este rupt *(A)*; mobilitate posterioară anormală a gambei cînd ligamentul încrucișat posterointern este rupt *(B)*.

pensată de intrarea în joc a celorlalte elemente capsuloligamentare. Acestea sînt însă suprasolicitate și există, în timp, posibilitatea distensiei sau a rupturii lor secundare.

Leziunile pivotului central sînt deci de o gravitate deosebită prin rolul funcțional al ligamentelor încrucișate și prin lipsa tendinței de cicatrizare spontană a acestor leziuni. Ele determină apariția unei subluxații anterioare sau posterioare a tibiei în raport cu femurul, împiedicînd cvadricepsul să-și îndeplinească funcția sa principală de stabilizare a genunchiului în flexie. Leziunile capsuloligamentare laterale condiționează apariția sau agravarea acestei subluxații în cele două poziții de stabilitate în flexie — *valgum*-rotație externă sau *varum*-rotație internă.

Examenul radiografic este necesar pentru a constata eventualele smulgeri osoase și pentru a face diagnosticul diferențial cu unele fracturi parțiale ale condililor femurali sau ale tuberozităților tibiale. De asemenea, radiografia va preciza tipul și sediul mișcărilor anormale, făcînd un clișeu în abducție și altul în adducție. În același fel, pe radiografia din profil se poate preciza și mișcarea de sertar.

Diagnostic. Diagnosticul pozitiv este relativ ușor, mai ales cînd este coroborat cu examenul radiologic. Toată problema este de a preciza gravitatea lezională, evaluare de care depinde indicația operatorie.

Examinarea clinică, după anestezierea locală a punctelor dureroase și completată cu aceea radiografică în pozițiile amintite, poate să indice gradul de gravitate lezională.

Evoluție. Evoluția poate să fie tulburată de instalarea tulburărilor funcționale de natură vasomotorie : osteoporoza posttraumatică.

În general, prognosticul unei entorse a genunchiului este dependent de următorii factori :

— o bună reconstituire a lungimii și tensiunii ligamentare ;

— o stare bună a musculaturii genunchiului.

Refacerea musculaturii coapsei este în măsură să compenseze o cicatrizare ușor alungită a ligamentelor.

Existența unei alungiri a ligamentelor creează o senzație de instabilitate a genunchiului, care este foarte jenantă și care dă uneori senzația de resort sau de deplasare ; foarte frecvent, acești bolnavi prezintă puseuri repetate de hidartroză. Netratate, entorsele de genunchi duc la instabilitate articulară și, în final, la artroză posttraumatică.

Fig. III.177. — Osteom paracondilian intern.

Complicații. *Osteomul paracondilian intern* (sindromul Pellegrini-Stieda) reprezintă complicația entorselor interne. Se prezintă ca o osificare heterotopică în urma unei smulgeri periostale sau a osificării unui hematom juxtaarticular. Apare radiografic ca o umbră opacă, de formă semilunară, paracondilian intern (fig. III.177).

Scanned with OKEN Scanner

Retracția ligamentară (sindromul Palmer) se caracterizează printr-o limitare de 5—15° a extensiei gambei, din cauza cicatrizării ligamentului colateral medial cu genunchiul semiflectat.

Laxitățile ligamentare constituie complicația frecventă a entorselor genunchiului. Ele se pot prezenta sub diferite forme de gravitate, de la *laxitatea simplă* care se traduce prin mișcări anormale de lateralitate, la aceea *complexă*, care asociază o laxitate laterală cu una rotatorie, pînă la *laxitatea globală*, care realizează clinic genunchiul lax sau balant posttraumatic.

Tratament. Leziunile ligamentare ale genunchiului sînt atît de complexe și de variabile încît, pentru a fi tratate corect, ele cer din partea chirurgului o matură chibzuință. Chirurgul trebuie să cunoască, pe lîngă anatomia, fiziologia și mecanismul de producere a leziunii ligamentare, care dintre lezări pot să fie soluționate prin mijloace chirurgicale.

Tratamentul entorselor recente. În *entorsele ușoare*, fără mobilitate în *valgum* sau în *varum* a gambei, cînd numai cîteva fibre superficiale sînt rupte, stabilitatea genunchiului fiind asigurată, se aplică un tratament funcțional. Se fac infiltrații cu Novocaină sau cu Xilină 1% în locul dureros, pentru a suprima reflexele dureroase și se trece peste genunchi o fașă elastică. Bolnavul va face zilnic exerciții de contracții ale cvadricepsului, iar încălțămintea se va ridica pe partea internă cu 5—6 mm prin adăugarea unei fîșii de talpă, pentru a nu forța genunchiul în valg, în timpul mersului.

În cazurile de *ruptură a ligamentului colateral* cu ușoară mobilitate laterală a gambei, articulația trebuie imobilizată pentru 30 de zile într-un aparat gipsat care cuprinde gamba și coapsa și care corectează valgusul, genunchiul fiind în rectitudine. În acest timp, bolnavul va face contracții regulate ale cvadricepsului, la fiecare oră 5—6 contracții izometrice, pentru a preveni atrofia musculară.

În *entorsele grave*, cînd ligamentul este rupt în totalitate și adesea și capsula articulară, refacerea chirurgicală a ligamentului este indicată. Cu acest prilej se va face și deschiderea articulației în scop de explorare, căci așa cum a arătat O'Donoghue, adesea rupturile ligamentului lateral intern se asociază cu ruperea calotei condiliene interne, cu leziuni ale meniscului intern și ale ligamentului încrucișat anteroextern, constituind triada nefastă (fig. III.178). După sutura sau reinserția transosoasă a ligamentului rupt și a capsulei posterointerne, asociată cu meniscectomie internă sau reinserție meniscală, dacă meniscul este lezat, genunchiul se imobilizează în aparat gipsat care cuprinde coapsa și gamba în poziție de ușoară flexiune, pentru 45 de zile, mersul fiind permis cu cîrje și apoi cu baston. În acest timp, va exista aceeași preocupare pentru contracția regulată a cvadricepsului. După 6 săptămîni, gipsul se scoate și se instituie un tratament de recuperare mai energic, bolnavul continuînd să poarte, pentru încă 4—6 săptămîni, un bandaj elastic pe genunchi.

Necesitatea suturii ligamentare în rupturile recente grave este demonstrată, dacă ne gîndim la instabilitatea articulară severă care este întîlnită în cazurile de rupturi vechi. Din cauza instabilității, genunchiul

Scanned with OKEN Scanner

este de nenumărate ori lezat; deși aceste lezări sînt minore, ele măresc totuși instabilitatea genunchiului și atrofia musculară și prin aceasta genunchiul devine și mai mult susceptibil la lezări. Aceste lezări se repercutează și asupra cartilajului articular, ducînd în ultimă instanță la producerea leziunilor de artroză deformantă. În această ultimă situație, repararea leziunilor ligamentare vechi nu mai reușește să amelioreze cu mult funcția articulară.

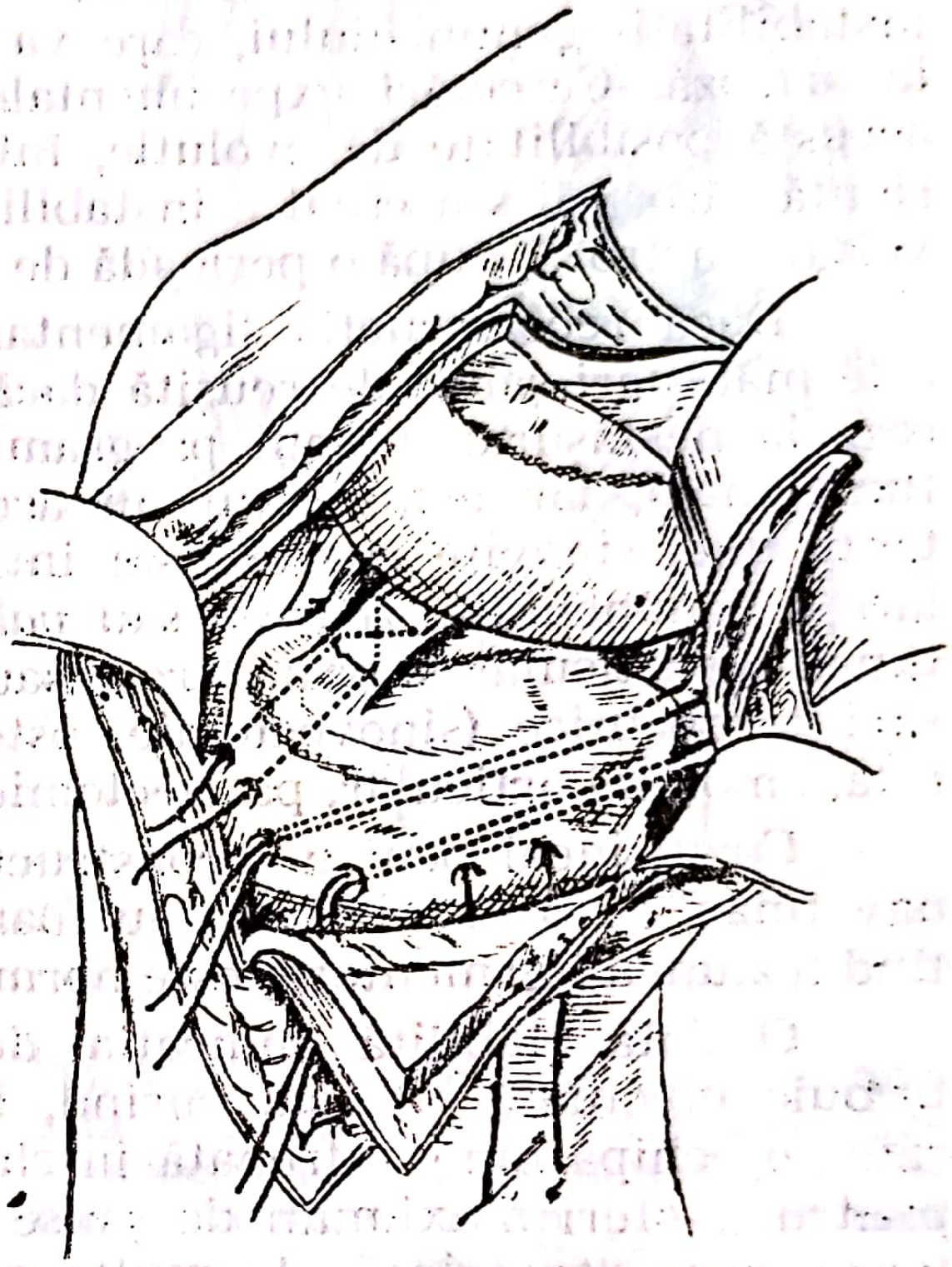

Fig. III.178. — Tehnica O'Donoghue de sutură transosoasă a calotei condiliene a ligamentului încrucișat anteroextern și al fasciculului profund al ligamentului colateral medial.

Din aceste motive (pe de o parte dificultatea de a aprecia exact gravitatea leziunilor ligamentare, pe de altă parte severitatea instabilității genunchiului în cazurile vechi), O'Donoghue recomandă artrotomia precoce și sutura imediată a leziunilor capsuloligamentare întîlnite.

În cazul *rupturilor vechi ale ligamentelor colaterale*, atunci cînd dezvoltarea musculaturii coapsei nu parvine să stabilizeze satisfăcător genunchiul, și mai înainte de instalarea leziunilor artrozice, refacerea ligamentară este indicată.

Decizia operatorie, ca și alegerea metodei de utilizat, depind de experiența chirurgului în cîntărirea indicațiilor și a posibilităților numeroaselor tehnici propuse, de aprecierea sa asupra rezultatelor care pot să fie obținute de o anumită metodă în situația particulară a cazului dat. El trebuie să judece avantajele reconstrucției ligamentare față de alte terapeutici posibile în situația dată. Este mai bine să se lase genunchiul ca atare, reducînd însă activitatea bolnavului la nivel convenabil instabilității sale, sau este mai indicat să se utilizeze un simplu bandaj sau

variate aparate ortopedice, să se facă o reconstrucție ligamentară, să se recurgă la înlocuirea genunchiului cu un implant articular total sau să se efectueze chiar artrodeza (?). În stabilirea acestor indicații trebuie să se țină seama de 2 factori :

— primul se referă la starea bolnavului, apreciind în ce măsură instabilitatea genunchiului îi provoacă o invaliditate care-l handicapează în exercitarea profesiunii sale ;

— al doilea factor se referă la aprecierea potențialului evolutiv al instabilității genunchiului, care va duce, prin agravare progresivă, pînă la artroză. Cercetări experimentale ale lui O'Donoghue au demonstrat această posibilitate de evoluție, întrucît la 80% din animalele de experiență cărora li s-a creat o instabilitate evidentă a genunchiului, s-a dezvoltat o artroză, după o perioadă de 3—5 ani.

Dacă reconstrucția ligamentară se apreciază a fi indicată, ea are cele mai mari șanse de reușită dacă pacientul este sănătos, apt să coopereze la desfășurarea unui program îndelungat și susținut de recuperare funcțională, iar genunchiul nu are alte suferințe supraadăugate. Existența unei sinovite cu revărsat intraarticular, a unei deformări unghiulare a genunchiului *(varum* sau *valgum)* cu leziuni de uzură în compartimentul articular supraîncărcat sau a unei artroze, vor impune alte măsuri terapeutice (sinovectomie, osteotomie metafizară tibială sau femurală, emondaj articular, patelectomie etc.).

Cazul ideal pentru reconstrucția ligamentară este acela al unui bolnav tînăr, cu o instabilitate nu foarte veche și al cărui genunchi, exceptînd leziunea ligamentară, este normal.

O dată stabilită indicația de reconstrucție ligamentară, operația trebuie efectuată cît mai curînd, într-un serviciu de specialitate și de către o echipă bine antrenată în chirurgia reconstructivă a genunchiului, pentru a oferi maximum de șanse de reușită acestei intervenții reparatoare, care reprezintă, de multe ori, ultima șansă de recuperare funcțională a bolnavului. Trebuie să recunoaștem că nu toate reconstrucțiile pot să corecteze complet laxitatea, dar dacă fiecare element al instabilității poate să fie redus parțial, rezultatul asupra funcției globale a genunchiul va putea deveni bun. Intervenția chirurgicală nu poate să aducă decît o substanțială ameliorare a instabilității articulare, căci, așa cum afirmă Jones, operația realizează o substituție și nu o reconstrucție a unei structuri anatomice irevocabil distruse.

În ceea ce privește tehnicile chirurgicale, o parte din ele, din cauza rezultatelor nesigure, au intrat în domeniul istoriei.

În *laxitățile anterioare simple,* datorate rupturii ligamentului încrucișat anteroextern, experiența noastră ne-a făcut să renunțăm la tehnica Hey-Groves sau D'Donoghue, cu *fascia lata,* din cauza rezultatelor insuficiente și să adoptăm tehnica Keneth Jones (care folosește 1/3 medie a tendonului rotulian) și care ne-a dat mai multă satisfacție (fig. III.179). Ficat preferă refacerea cu ajutorul dreptului intern după tehnica lui Lindemann, iar Trillat folosește transpoziția tuberozității tibiale anterioare după Helfet (fig. III.180).

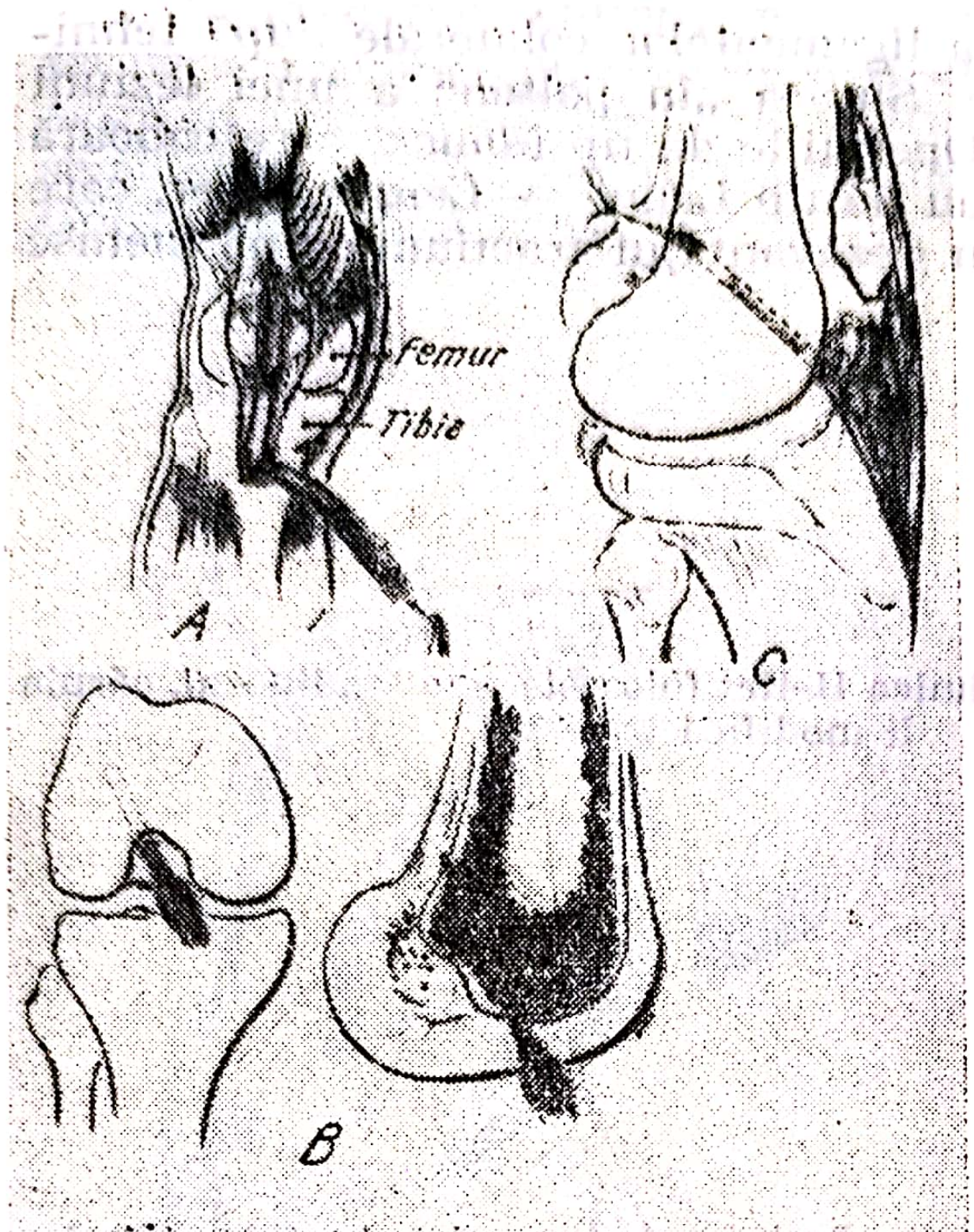

Fig. III.179. — Tehnica Keneth Jones, de substituire a leziunii ligamentului încrucișat anteroextern cu o bandeletă din tendonul rotulian.

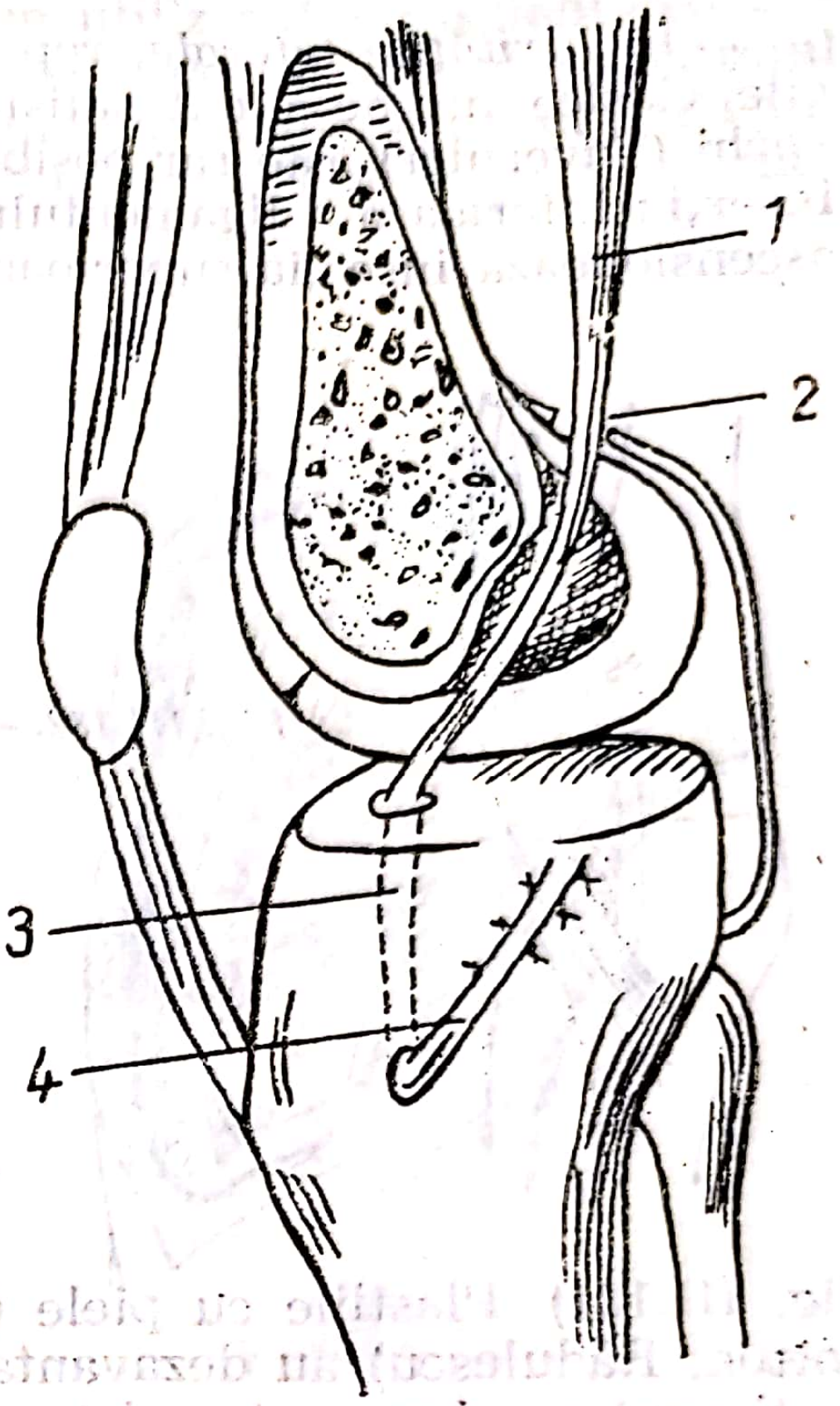

Fig. III.180. — Tehnica Lindemann: refacerea ligamentului încrucișat anteroextern prin transplantarea tendonului dreptului intern prin scobitura intercondiliană.

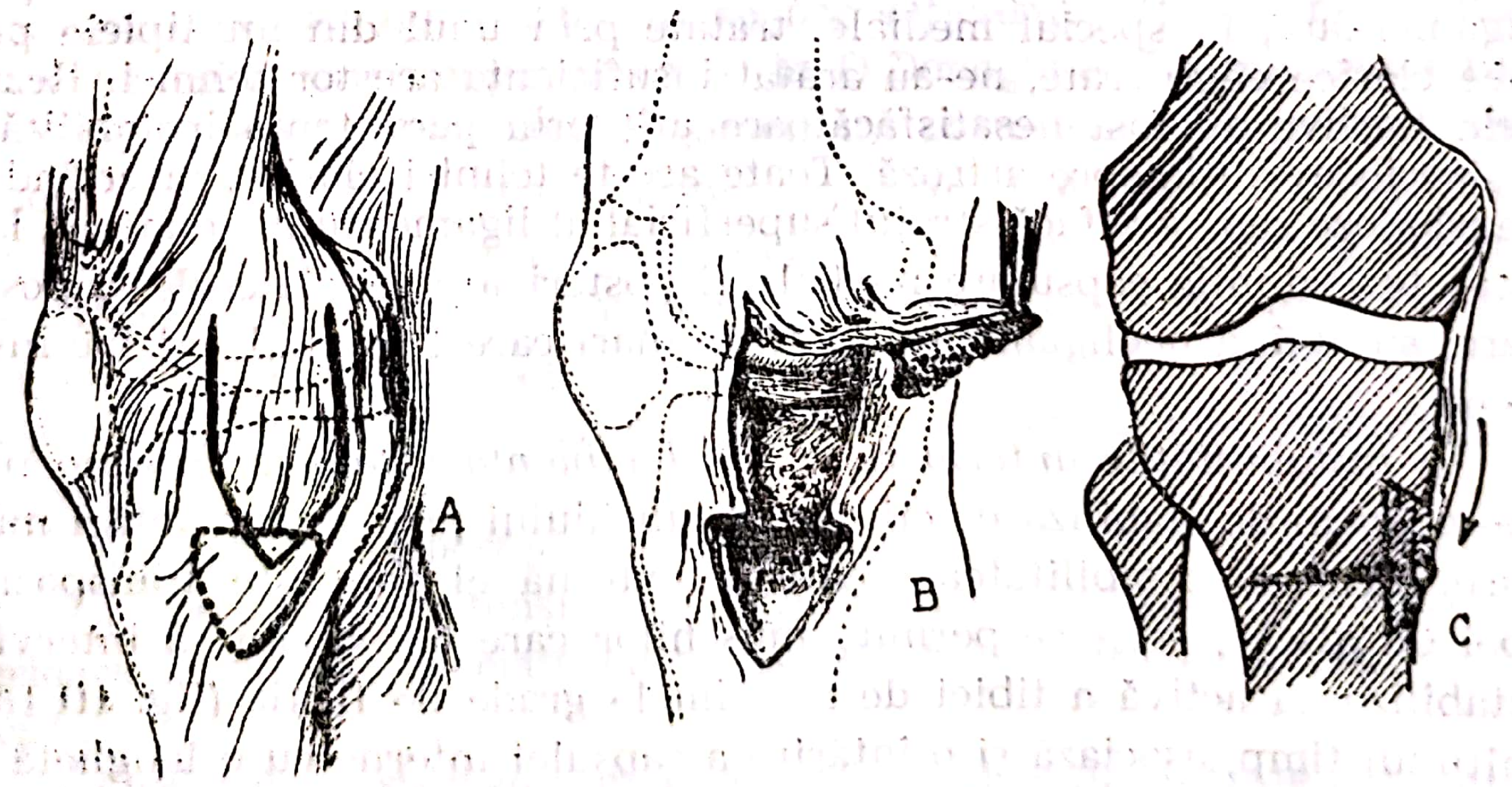

Fig. III.181. — Tehnica Mauck de retensionare a ligamentului colateral medial.

În *laxitățile laterale*, repararea ligamentelor colaterale după tehnicile clasice nu ne-a dat satisfacție. Sutura „în palton" a unei leziuni vechi (Tavernier) este rar posibilă. Operațiile de tip Mauck, care coboară inserția inferioară a ligamentului, sau de tip Lange — Lengenhager, care ascensionează inserția superioară, au dezavantajul tracțiunilor pe menisc

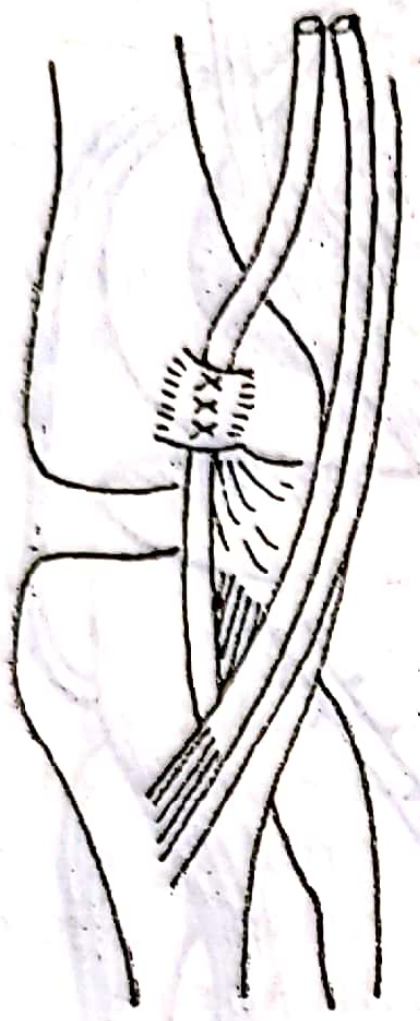

Fig. III.182. — Tehnica Helfet folosește semitendinosul, căruia îi modifică traiectul.

(fig. III.181). Plastiile cu piele (Gosset, Judet) sau cu *fascia lata* (Blair, Cotton, Rădulescu) au dezavantajul folosirii unui material care-și pierde cu timpul tensiunea și rezistența, așa cum au arătat și experiențele pe cîine ale lui O'Donoghue. Tehnicile lui Gerard-Marchand și Contiades, Gui, Mérle D'Aubigné au dezavantajul secționării tendonului semitendinosului la nivelul joncțiunii sale tendinomusculare. Nici tehnicile propuse de McMurray, Helfet, care folosesc semitendinosul, modificîndu-i doar traiectul și păstrîndu-i continuitatea cu corpul său muscular, nu dau constant rezultate mulțumitoare (fig. III.182). Studiul rezultatelor tardive, la peste 5 ani de la operație, în laxitățile vechi determinate de leziuni capsuloligamentare, în special mediale, tratate prin unul din multiplele procedee clasice enumerate, ne-au arătat insuficiența acestor tehnici. Rezultatele tardive au fost nesatisfăcătoare atît prin persistența instabilității, cît și prin evoluția spre artroză. Toate aceste tehnici clasice, încercînd să retensioneze sau să refacă stratul superficial al ligamentului colateral, lasă netratate leziunile capsulare mediale și posterioare sau laterale și posterioare, supunînd neoligamentul la forțe mari care-l destind și-l fac insuficient.

În *instabilitățile anterioare cu predominanță rotatorie,* Slocum propune operații de stabilizare activă a genunchiului prin transplantări musculare. Pentru instabilitatea rotatorie externă el folosește transpoziția „labei de gîscă", ceea ce permite mușchilor care o compun să intervină în stabilizarea activă a tibiei de la primele grade de flexie (fig. III.183). În ultimul timp, asociază și o întărire a capsulei interne cu o langhetă de *fascia lata,* modificînd și direcția tendonului direct al semimembranosului, care devine vertical descendent.

În *laxitățile rotatorii interne*, Slocum utilizează transplantarea anterioară a gemenului extern și a bicepsului, ceea ce permite controlul activ al rotației interne. Trillat transplantează capul peroneului cu inserția distală a bicepsului și a ligamentului colateral fibular pe tuberculul Gerdy, cu același scop.

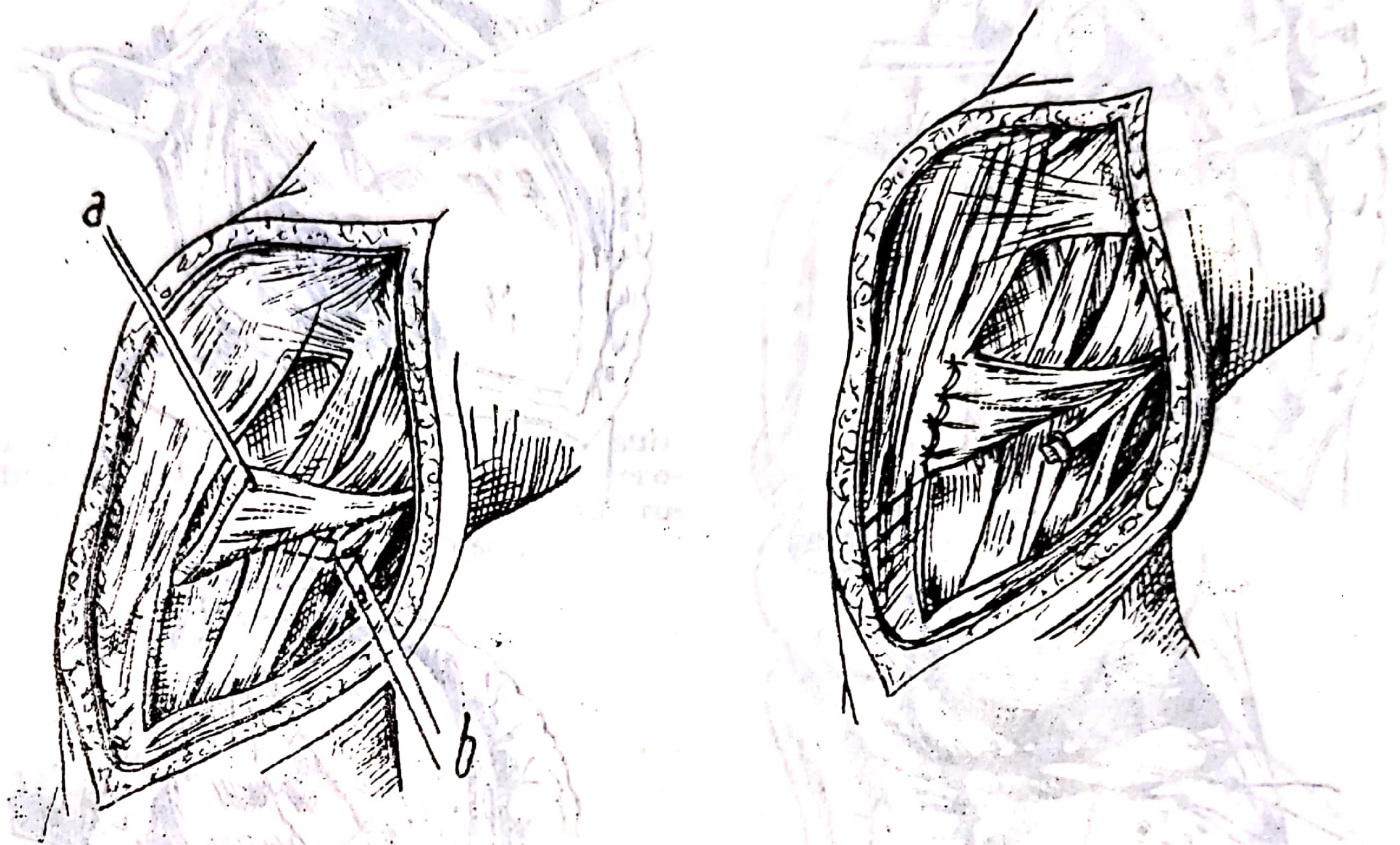

Fig. III.183. — Tehnica Slocum folosește transpoziția „labei de gîscă" pentru instabilitatea rotatorie externă.

În *laxitățile importante rotatorii externe* și în *valgum*, în care se combină leziunea ligamentului încrucișat anteroextern cu leziunile capsuloligamentare interne care se întind pînă la capsula posterioară, operațiile propuse de Slocum nu ne par suficiente. Am obținut rezultate bune utilizînd intervenția descrisă de O'Donoghue. Ea realizează retensionarea formațiunilor capsuloligamentare posterioare și interne prin reinserția capsulei posterioare transosos, prin tibie și prin coborîrea și avansarea în bloc a tuturor formațiunilor interne, inserate și ele transosos (fig. III.184). Trillat adaugă și o operație de tip Slocum sau Helfet. Noi asociem, în același sau într-un al doilea timp, o refacere a ligamentului încrucișat anteroextern după tehnica Keneth Jones, obținînd rezultate bune.

În *laxitățile importante rotator interne* și în *varum*, Trillat propune aceeași operație, de retensionare a formațiunilor capsuloligamentare posterioare și externe asociată cu transplantarea anterioară a capului peroneului.

Laxitățile posterioare, mai rare, sînt mai puțin operate și rezultatele sînt mai nesigure. În aceste cazuri este indicată intervenția descrisă de

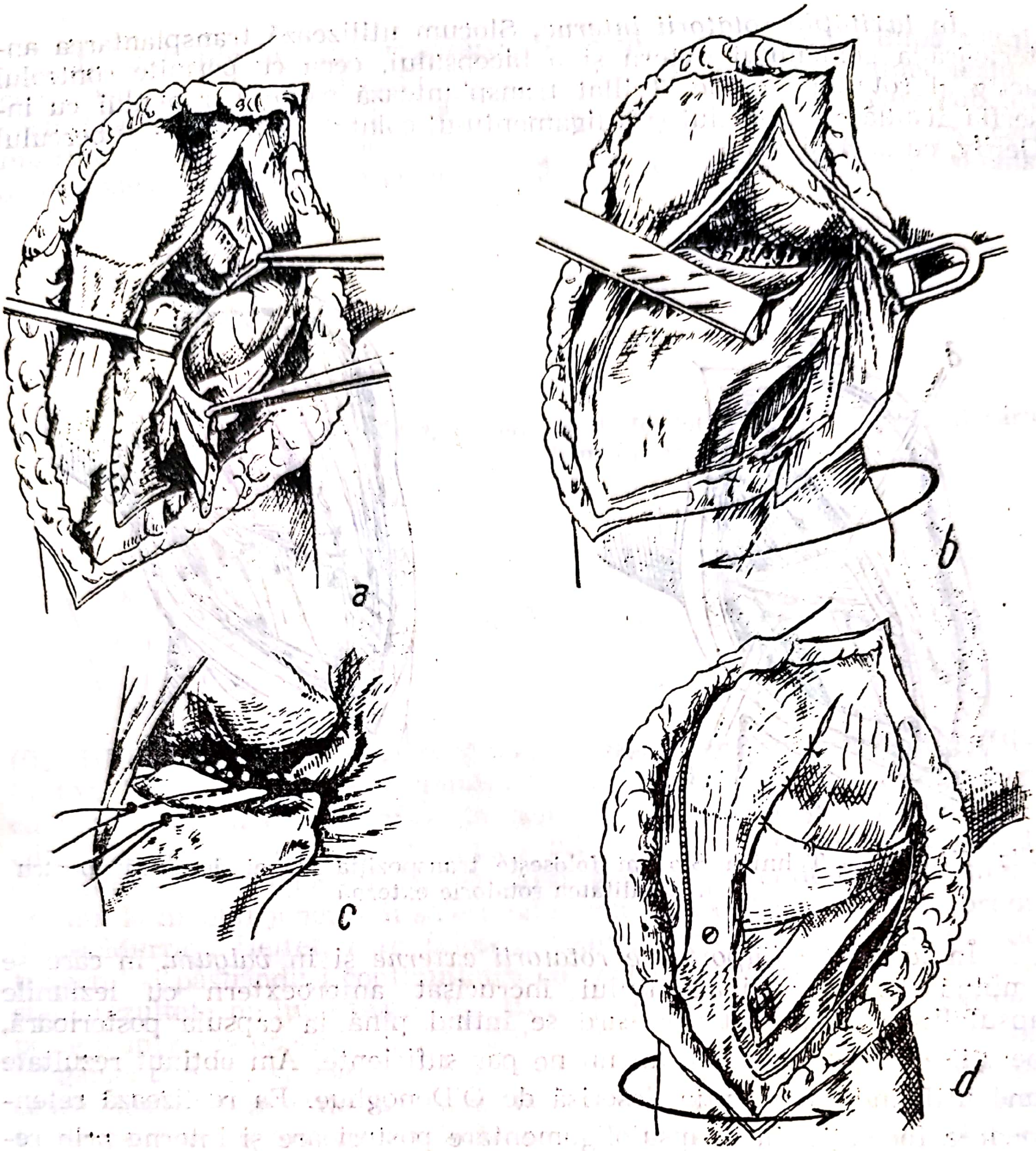

Fig. III.184. — Tehnica O'Donoghue (II) pentru repararea laxităţilor vechi rotatorii externe: decolare capsuloperiostică cu ridicarea muşchilor „labei de gîscă" *(a)*; dezinserţia semimembranosului şi reperarea calotei condiliene *(b)*; ancorarea şi fixarea transososoasă a calotei condiliene *(c)*; sutura cu tensionarea elementelor laterale interne în poziţie de rotaţie internă şi răsturnarea muşchilor „labei de gîscă"; uneori asociază transpoziţia tuberozităţii tibiale anterioare *(Helfet) (d)*.

Augustine care stabilizează platoul tibial cu ajutorul unei langhete din tendonul rotulian trecută transosos (fig. III.185). Forţa de extensie a cvadricepsului este utilizată astfel pentru translaţia anterioară a tibiei, dispărînd subluxaţia posterioară, factor de instabilitate. Seria de 8 cazuri a lui Kouvalchouk şi colaboratorii este demonstrativă.

Intervențiile trebuie urmate de o imobilizare suficientă (4—6 săptămîni) și, mai ales, de un tratament susținut de recuperare funcțională. Forța musculară este esențială pentru buna stabilitate a genunchiului și în condiții normale, cu atît mai mult în cazul unei leziuni ligamentare, fie ea chiar reparată chirurgical.

Fig. III.185. — Tehnica Augustine: substituirea ligamentului încrucișat postero-intern printr-o langhetă din tendonul rotulian trecută transosos.

III.3.6. LEZIUNILE MENISCALE

În cadrul traumatismelor genunchiului, leziunile meniscale se întîlnesc destul de frecvent, fie în mod izolat, fie în asociere cu entorse grave ale genunchiului sau cu fracturi ale platoului tibial. Meniscurile, fiind formații fibrocartilaginoase mobile, pot să fie prinse la un moment dat, în anumite mișcări, între platoul tibial și condilul femural și, în acest fel, lezate.

Etiopatogenie. Rupturile de menisc se întîlnesc de obicei la vîrsta adultă, cu incidență maximă între 20—30 de ani, mai frecvent la bărbați (75—80%) și sînt strîns legate de practicarea unor sporturi ca tenis, fotbal, rugbi, care favorizează în mod special aceste rupturi. De asemenea leziunile traumatice ale meniscurilor pot să fie întîlnite mai frecvent în unele profesiuni la care muncitorii lucrează în poziție de genuflexie, cum sînt minerii, parchetarii etc.

Dintre meniscuri, cel intern este mai des interesat, cam 80% din cazuri. La femei, din cauza valgusului mai accentuat, meniscul extern este mai expus. Ruptura de menisc poate să fie favorizată de unii factori cum ar fi: o oarecare instabilitate a genunchiului, consecința unei rupturi vechi de ligament colateral, mai rar încrucișat, sau a unei hipotrofii cva-

dricipitale, precum și în cazuri de tulburarea mecanicii articulare prin *genu valgum* sau *genu varum*, anomalii congenitale (menisc discoid), *genu recurvatum*.

Mecanismul prin care se produce leziunea meniscală este rareori direct. De obicei, meniscul se rupe printr-un mecanism indirect, prin tracțiune-rotație care produce dezinserții sau leziuni fibrocartilaginoase fără alterarea structurii sau prin presiune-rotație, care produce leziuni de forfecare, uneori dezinserții. De multe ori se asociază două mecanisme.

În cursul unei mișcări forțate de rotație externă și abducție, cu genunchiul surprins în flexie, arată Smillie, condilul femural împinge meniscul intern înapoi și spre centrul articulației. Dacă genunchiul este extins brusc, partea posterioară a meniscului este surprinsă între condil și platoul tibial, putînd să fie ruptă în sens longitudinal.

În căderile în picioare, sau în trecerea rapidă de la flexia la extensia genunchiului, meniscul se poate rupe prin compresiune și strivire. Acest mecanism se întîlnește și la jucătorii de fotbal, cînd lovesc mingea puternic sau dau o lovitură în gol, precum și în ridicarea bruscă din poziția de flexie maximă. În aceste situații, trecerea rapidă de la flexie la extensie face ca meniscul să nu mai poată să urmărească în mod sincron condilul femural. Drept urmare, condilul deplasîndu-se mai repede, meniscul rămîne în urma acestuia, fiind surprins între platoul tibial și

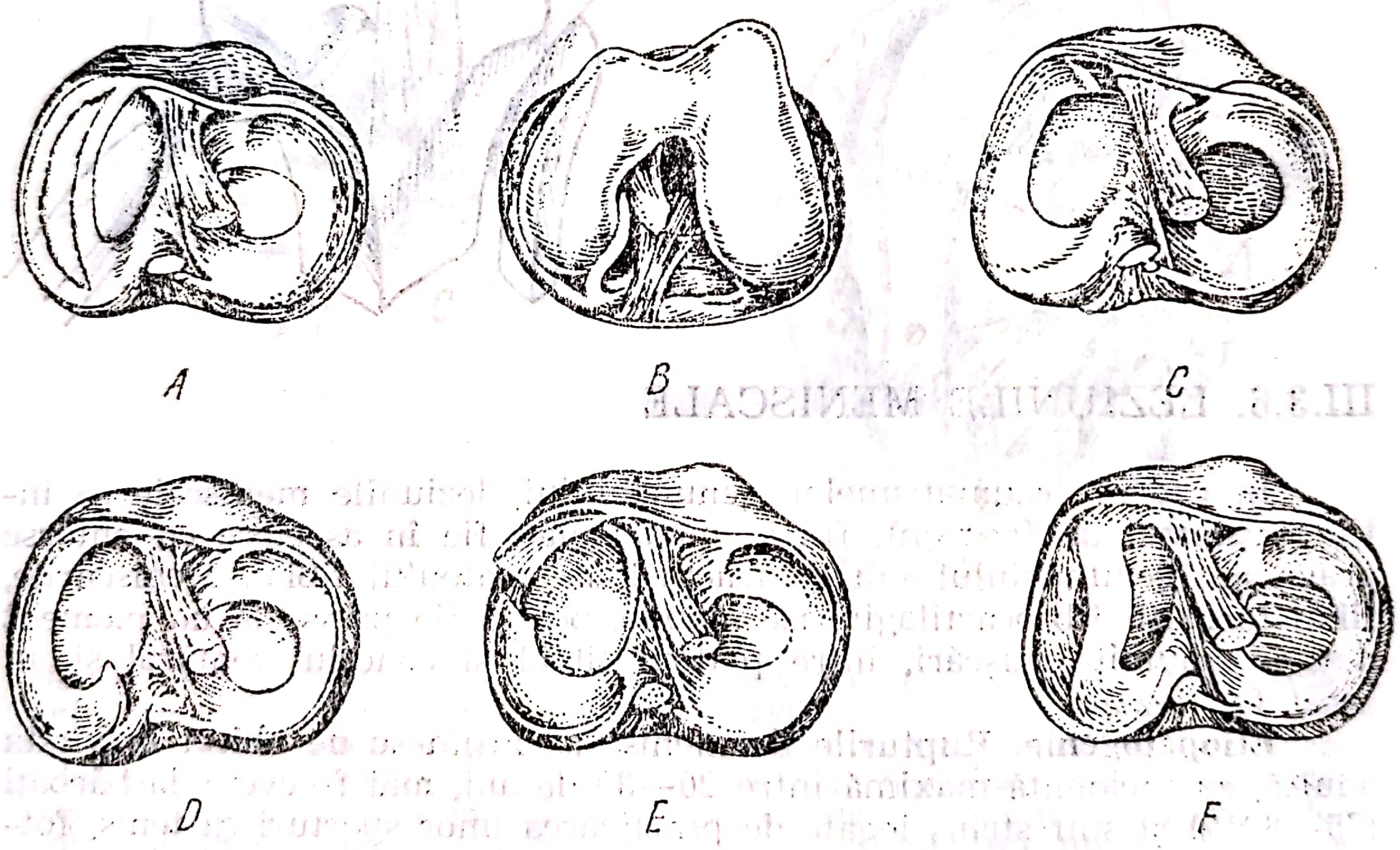

Fig. III.186. — Leziuni traumatice ale meniscului intern: ruptură în toartă de coș *(A)*; ruptură în toartă de coș cu luxație intercondiliană a bandeletei detașate *(B)*; smulgerea cornului anterior *(C)*; smulgerea cornului posterior *(D)*; ruptură transversală completă *(E)*; clivaj orizontal *(F)*.

condilul femural, care a trecut înaintea sa, și poate să fie strivit cînd genunchiul este întins.

Anatomie patologică. Ruptura meniscului poate să se facă în sensul lungimii sale sau transversal (fig. III.186). De obicei, rupturile longitu-

dinale, în toartă de coș, sînt cele mai frecvente la nivelul meniscului intern și, în aceste cazuri, porțiunea internă a meniscului se luxează în spațiul intercondilian, producînd blocajul articular. La rîndul ei bandeleta ruptă în toartă de coș se poate rupe la partea ei anterioară sau posterioară. Uneori meniscul este fragmentat în mai multe fîșii orientate longitudinal, cînd se vorbește de dublă sau triplă toartă de coș. Rupturile transversale ale meniscului sînt mai rare și nu se însoțesc de blocaj. De asemenea, dezinserția marginii exterioare a meniscului, ca și dezinserția unuia din coarnele sale, sau clivajul orizontal, sînt mai rar întîlnite. Rupturile meniscului se pot produce și în unele fracturi ale platoului tibial sau în rupturile ligamentelor colaterale, în special al ligamentului lateral intern.

Rupturile meniscului extern sînt mai variate. Rupturile longitudinale sînt mai reduse, în schimb rupturile transversale sînt mai frecvente și iau aspectul de cioc de papagal. Rupturile orizontale, cu clivajul fibrocartilajului, sînt tipice pentru meniscul extern.

Leziuni asociate. Ruptura meniscului se poate întîlni în cadrul leziunilor ligamentare grave sau în fracturile mixte ale tuberozității tibiale.

Simptomatologie. În general, ruptura meniscului intern este cea mai frecventă și ea corespunde tipului de ruptură longitudinală, în toartă de coș, fiind determinată de o rotație externă forțată combinată cu o abducție a gambei. În acel moment, accidentatul are o durere violentă pe fața internă a genunchiului, însoțită de o senzație de ruptură și articulația se blochează în semiflexie. Gamba nu poate să fie dusă în extensie completă nici activ și nici pasiv și, cînd se încearcă aceasta, se simte la mînă o rezistență elastică, iar accidentatul resimte dureri vii. În cîteva ore genunchiul se tumefiază. Uneori, cu ocazia unei mișcări, se produce o deblocare bruscă a articulației, tradusă printr-un clacment și senzația de resort, după care mișcarea de extensie completă este posibilă și nedureroasă. De cele mai multe ori însă, deblocarea se produce după cîteva zile, cînd contractura musculară inițială a cedat. După cîtava vreme, la un nou efort de același tip, poate să apară o recidivă a blocajului, cu durere și revărsat articular. Aceste blocaje repetate se produc întotdeauna în aceleași condiții pentru același bolnav și cedează la aceeași manevră de deblocare.

Cînd accidentatul este văzut fără blocaj, genunchiul este tumefiat prin revărsatul intraarticular iar mai tîrziu se observă și o atrofie a cvadricepsului. Mișcările articulare sînt normale și numai hiperflexia sau hiperextensia sînt puțin dureroase, la sfîrșitul cursei. Palparea porțiunii interne a interliniei articulare, între ligamentul lateral intern și ligamentul rotulian, asociată cu manevra de flexie-extensie a gambei, este dureroasă.

În rupturile meniscului extern, care sînt mult mai puțin frecvente față de acelea ale meniscului intern, cînd ruptura este longitudinală, în toartă de coș, găsim blocajul tipic al genunchiului. Durerile la presiune sînt localizate pe fața externă a articulației, în vreme ce fața internă este nedureroasă.

În formele fără blocaj durerea este intermitentă, survenind după anumite mișcări. Deseori se constată hidartroze repetate ale genunchiului, iar la examenul clinic se poate percepe senzația de resort sau declic, cu

Scanned with OKEN Scanner

ocazia trecerii din poziția de flexie accentuată a gambei, la cea de extensie. Bolnavii resimt o instabilitate a genunchiului, mai ales la urcarea și coborîrea scărilor. În aceste cazuri există posibilitatea unei rupturi a cornului posterior al meniscului sau a unei deșirări a marginii sale libere.

Pentru punerea în evidență a durerii meniscale s-au descris numeroase manevre, dintre care vor fi redate cele mai utilizate.

Strigătul meniscului, descris de Oudard și Jean, se caută insinuînd indexul în interlinia articulară, genunchiul fiind în flexie ; punînd bolnavul să facă o extensie bruscă a gambei, în momentul în care meniscul izbește degetul, bolnavul resimte o durere intensă și gamba se oprește din mișcare.

Semnul Appley, constă în redeșteptarea durerii prin mișcările de răsucire a gambei, suprafețele articulare fiind apăsate una pe cealaltă. Bolnavului, în decubit ventral și cu gamba flectată, i se imprimă mișcări de rotație ale gambei apăsînd în același timp în jos. Durerea la rotația externă arată ruptura meniscului intern, iar la rotația internă ruptura meniscului extern.

Semnul Ciaklin, în cazul rupturilor meniscului intern, constă din hipotonia musculaturii „labei de gîscă", atunci cînd bolnavul se sprijină numai pe piciorul lezat.

Semnul McMurray pune în evidență leziunile cornului posterior al meniscului. Pentru aceasta, o mînă stă pe articulația genunchiului, iar cealaltă apucă piciorul. Gamba se flectează pînă la maximum și, în această poziție, se fac mișcări de rotație externă și internă a gambei pe femur și apoi mișcări de abducție și adducție. În caz de ruptură a cornului posterior, acesta se interpune în timpul manevrelor, între tibie și condilul femural, determinînd apariția unui declic care se percepe la mînă și se poate chiar auzi. Cînd ruptura se găsește pe meniscul intern declicul apare la rotația externă și abducția gambei, iar pentru meniscul extern la rotația internă și adducția gambei. Dacă ruptura este situată mai anterior pe menisc, în aceste cazuri declicul apare la manevre de extensie a genunchiului din poziția de flexie de 90°, gamba fiind în abducție și rotație externă — în cazul rupturii meniscului intern — sau în adducție și rotație internă — în cazul rupturii meniscului extern.

Semnul Payr pune în evidență rupturile cornului posterior ; bolnavul resimte dureri intense cînd stă în poziție turcească.

Semnul Rocher traduce ruptura meniscală cînd se produce o durere vie la o mișcare pasivă de extensie forțată a gambei.

Semnul Böhler evidențiază ruptura cornului anterior și a corpului meniscal. Bolnavul, cu gamba în extensie resimte dureri la forțarea în *varum*, în ruptura meniscului extern și la forțarea în *valgum*, în leziunea meniscului intern.

Examenul radiologic nu informează asupra leziunii meniscale, dar permite eliminarea leziunilor osoase.

Artrografia cu substanță de contrast poate să fie de mai mare ajutor în precizarea leziunilor meniscale, deși interpretarea imaginii artrografice prezintă uneori dificultăți.

Artroscopia. Examenul artroscopic poate să fie de mare ajutor pentru diagnostic și pentru indicația de tratament.

Scanned with OKEN Scanner

Diagnosticul pozitiv în formele cu blocaj tipic este ușor de făcut; el este dimpotrivă dificil, în formele fruste, neînsoțite de blocaj. În stabilirea diagnosticului, interogatoriul bolnavului are o importanță deosebită. De aceea, el trebuie condus cu grijă, deoarece unii bolnavi au tendința să prezinte drept blocaj o simplă manifestare dureroasă fără participare mecanică sau invers, blocajul să treacă nebăgat în seamă în fața unei simptomatologii zgomotoase. În formele fără blocaj se va insista la anamneză asupra așaziselor „echivalențe" ale blocajului, manifestate prin senzație de resort dureroasă, instabilitate articulară, hidartroze repetate cu debut brusc. Aceste semne, oarecum banale, nu pot să fie luate în considerare, decît dacă se produc cu o anumită constanță în ceea ce privește apariția, caracterul și modul lor de dispariție.

Examenul clinic al bolnavului completează interogatoriul prin cercetarea semnelor care pun în evidență durerea meniscală.

Diagnosticul diferențial. În formele însoțite de blocaj, diagnosticul se face cu *corpii liberi intraarticulari* care au origine artrozică, condromatoasă sau prin detașarea fragmentului în cazul osteocondritei disecante (boala König). Examenul radiografic, în aceste cazuri, pune în evidență cauza blocajului.

Ruptura ligamentului încrucișat poate să producă uneori blocaje. În cazul rupturii ligamentului încrucișat apare sertar anterior sau posterior, ceea ce lipsește în leziunea meniscală.

Boala Hoffa, care este o degenerare sclerolipomatoasă hipertrofică a ligamentului adipos al rotulei se diferențiază dificil, dacă nu se pune în evidență masa grăsoasă subrotuliană, dureroasă.

În cazurile fruste, fără blocaj, diagnosticul diferențial se face cu *sinovita tuberculoasă* sau *reumatismală,* cu o *entorsă de genunchi,* cu *luxația* și *subluxația recidivantă a rotulei,* mai ales la femei.

Fractura spinelor tibiale și *fracturile parcelare ale condililor femurali* sau ale *platoului tibial* se diferențiază prin examenul radiologic.

Artroza genunchiului poate, de asemenea, să prezinte o simptomatologie meniscală dar, vîrsta bolnavului, sexul și examenul radiologic lămuresc diagnosticul.

Rupturile meniscului extern pot să fie confundate cu unele leziuni netraumatice cum ar fi *chistul meniscal,* care se palpează ca o tumoretă pe interlinia articulară externă și care dispare la flexia genunchiului și reapare la extensie, precum și cu *meniscul discoid,* care dă senzația de resort la flexia genunchiului și care se rupe după traumatisme minime.

Evoluție. Prognostic. Pentru autorii clasici, o ruptură de menisc nu se vindecă niciodată deoarece meniscul, fiind o formațiune fibrocartilaginoasă nu posedă vase. Dacă meniscul nu este extirpat, porțiunea ruptă își pierde forma, se îngroașă, luînd un aspect de măciucă sau de limbă de clopot. Alteori, langheta meniscală își pierde orice inserție, devenind un corp liber, intraarticular. În alte împrejurări, meniscul suferă o *degenerescență chistică.* Mai tîrziu se adaugă *leziuni articulare* care duc la *gonartroză.*

Tratament. Tratamentul rupturilor de menisc este chirurgical și constă în meniscectomie, parțială sau totală, reinserție sau sutură.

Scanned with OKEN Scanner

În cazurile de blocaj ireductibil, se poate face deblocarea genunchiului prin *manevre ortopedice*. În acest scop, sub anestezie locală cu Novocaină, se flectează mai întîi articulația, apoi se duce lent în extensie, deschizînd totodată interlinia articulară de partea lezată, prin mișcări de abducție sau de adducție a gambei. Prin mișcări mici de rotație imprimate gambei se reușește să se dezinclaveze meniscul luxat intercondilian și să se deblocheze articulația. După deblocare, se imobilizează genunchiul pe o atelă posterioară, pentru 2—3 zile, însă contracțiile active ale cvadricepsului vor fi începute imediat. În rupturile meniscale cu blocaj, indicația chirurgicală trebuie să fie pusă de la început.

Meniscectomia poate să fie totală, interesînd nu numai partea ruptă și luxată intercondilian ci și partea periferică, aderentă la capsulă, de la cornul anterior la cel posterior.

Meniscectomia se face printr-o incizie anterolaterală după Böhler, preligamentar, dar în caz de dificultate se poate face cu secțiunea ligamentului lateral intern (cum recomandă Judet), dar care va fi suturat cu grijă după extirparea meniscului. Este de reținut și tehnica Bosworth în care se face incizia capsulei înaintea și înapoia ligamentului lateral, păstrînd intact acest ligament.

După operație este foarte important să se instituie cît mai repede tratamentul de recuperare, chiar de a doua zi, începînd cu contracțiile izometrice ale cvadricepsului și continuînd, după trei-patru zile, cu mișcări progresive de flexie-extensie a genunchiului.

După acest timp se îngăduie reluarea mersului.

Rezultatele tardive ale meniscectomiei totale nu sînt în toate cazurile bune.

În ultima vreme, o dată cu introducerea artroscopiei în diagnosticul leziunilor interne ale genunchiului, s-a constatat precocitatea instalării leziunilor cartilajului articular după meniscectomiile totale, datorită leziunilor intraoperatorii ale cartilajului cît și dezechilibrului articular care se instalează după meniscectomie. De aceea, în momentul de față s-a creat între specialiștii artroscopiști un curent în favoarea meniscectomiilor parțiale, mai ales că această operație se poate face ușor pe cale intraarticulară, prin artroscop, scoțînd doar partea luxată intercondilian, în „toartă de coș“, sau o langhetă detașată de pe marginea liberă a meniscului, în ruptura „în cioc de papagal“. Avantajul meniscectomiei parțiale constă în aceea că se poate face ușor, este puțin traumatizantă iar sîngerarea este minimă, langheta fiind avasculară. Dezavantajul metodei îl constituie faptul că o leziune a cornului posterior poate să fie lăsată pe loc, sau porțiunea restantă a meniscului poate să prezinte fisuri în plan orizontal sau mici franjuri care, prin tracțiune asupra lor, poate să antreneze ruptura porțiunii restante.

În ceea ce privește chirurgia conservatoare a meniscurilor, ea se bazează pe datele de structură anatomică a acestora și pe tipul de leziune. Se știe că în structura meniscului există două zone distincte : zona circumferențială, fibrovasculară și inervată, care se inseră pe capsula articulară și care este zona favorabilă chirurgiei conservatoare a meniscului și zona centrală, fibrocartilaginoasă pură. În mecanismul de producere a leziunii meniscale, s-a văzut că unele rupturi se produc prin compresiune-rotație cu producerea leziunilor prin forfecare, cînd structura

meniscului este alterată, și alteori prin tracțiune-rotație cu producerea dezinserțiilor sau a leziunilor fibrocartilaginoase, cazuri fără alterarea structurii meniscale.

În privința tipului de leziune sînt de diferențiat leziunile în plan vertical, care pot să intereseze marginea liberă, partea mijlocie sau peretele meniscal (dezinserția capsulară) și leziunile în plan orizontal, care alterează, în total sau în parte, structura meniscului.

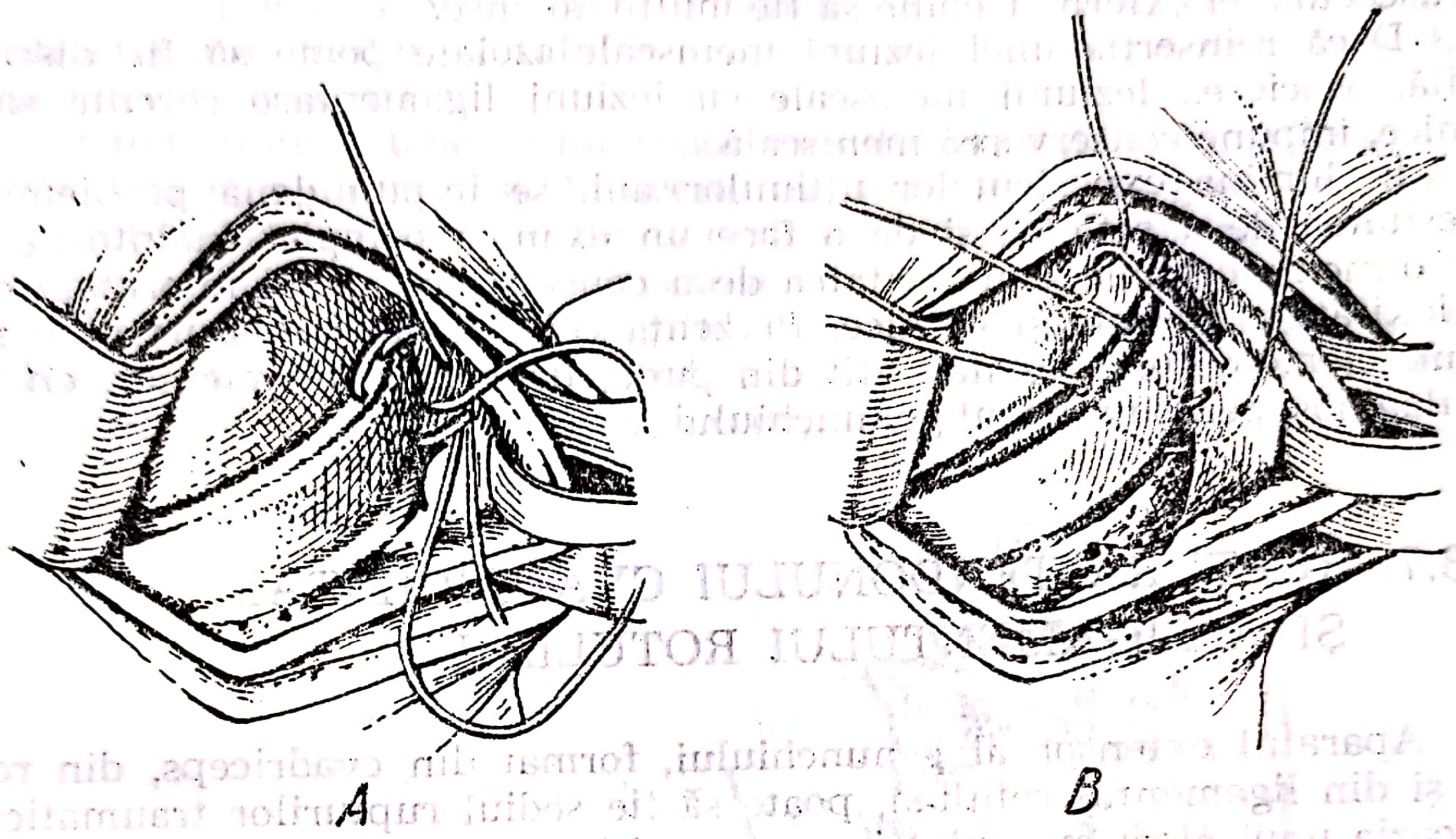

Fig. III.187. — **Tehnica suturii meniscale: sutura unei rupturi posterioare a meniscului intern** *(A)*; **reinserția cornului posterior al meniscului intern** *(B)*.

Deoarece tehnica suturii sau a reinserției meniscale este dificilă, tactica operatorie trebuie să fie precisă și riguroasă (fig. III.87). Leziunile trebuie expuse perfect, adesea fiind necesară o dublă incizie pre- și retroligamentară.

Dezinserția capsulară este, tehnic, cea mai ușoară și se suturează leziunea prin fire în U fixate la capsula articulară cu fir resorbabil de acid poliglicolic împletit; trebuie ca punctele meniscale să fie situate mai sus decît cele capsulare pentru a se evita un defect de extensie.

Leziunea fibrocartilaginoasă necesită o sutură strînsă a fantei meniscale.

După operație se imobilizează într-o atelă posterioară de gips pentru trei săptămîni, cu reluarea rapidă a mersului.

Indicațiile tratamentului chirurgical se sprijină pe noțiunile menționate în continuare.

Sînt susceptibile să fie reinserate leziunile survenite pe un menisc sănătos, fără leziuni degenerative; tipul de leziune condiționează atitudinea terapeutică față de menisc:

— leziunile orizontale, care se produc prin forfecare, alterînd structura meniscului, necesită meniscectomie;

— leziunile marginii libere impun meniscectomia parţială ;
— leziunile bazei meniscului şi dezinserţia, care necesitau altădată meniscectomia totală sau subtotală, se rezolvă astăzi prin sutură sau reinserţie. Ele reprezintă leziunile cele mai frecvente şi cele mai favorabile chirurgiei conservatoare a meniscului.

Conduita terapeutică depinde de asemenea de meniscul în cauză. Consecinţele meniscectomiei externe sînt mai grave pentru viitorul genunchiului decît acelea ale meniscectomiei interne. Ca atare, indicaţiile meniscectomiei externe trebuie să fie mult restrînse.

Dacă reinserţia unei leziuni meniscale izolate poate să fie discutabilă, asocierea leziunii meniscale cu leziuni ligamentare recente sau cronice, impune conservarea meniscală.

În lumina experienţelor ultimilor ani, se impun două probleme: necesitatea de a reflecta şi de a face un examen complet înainte de a face o meniscectomie şi necesitatea de a conserva meniscul în tratamentul laxităţilor recente şi cronice. Prezenţa celor două meniscuri pare să fie un element fundamental, atît din punct de vedere ligamentar, cît şi cartilaginos, pentru viitorul genunchiului.

III.3.7. RUPTURA TENDONULUI CVADRICIPITAL ŞI A LIGAMENTULUI ROTULIAN

Aparatul extensor al genunchiului, format din cvadriceps, din rotulă şi din ligamentul rotulian, poate să fie sediul rupturilor traumatice, cu ocazia unui efort muscular important şi brusc sau al unui traumatism care acţionează direct asupra acestui aparat.

Anatomie patologică. De obicei, ruptura tendonului cvadricipital se găseşte în vecinătatea rotulei şi, mai rar, la nivelul segmentului terminal al muşchiului, iar ligamentul rotulian se rupe mai frecvent aproape de inserţia sa tibială, şi mai rar, lîngă inserţia sa rotuliană.

Ca urmare a rupturilor complete ale tendonului cvadricipital extensia activă a gambei este imposibilă şi, în acelaşi timp, este interesată şi flexia coapsei. Pe de altă parte, din cauza rapoartelor sinovialei genunchiului cu cvadricepsul, ruptura tendonului se poate asocia adeseori cu ruptura sinovialei.

Pe lîngă faptul că ruptura aparatului extensor al genunchiului poate să fie determinată de o contractură bruscă şi puternică a cvadricepsului sau de un traumatism direct, într-un număr de cazuri aceasta se poate produce în afara oricărei violenţe, la mişcarea obişnuită sau la un efort minim. Aceste situaţii se datoresc faptului că la nivelul tendonului cvadricipital sau a ligamentului rotulian, mai ales la persoane care depăşesc vîrsta de 40 de ani, se produc modificări în structura tendonului care duc la diminuarea rezistenţei mecanice. Pe acest fond lezional, o contracţie musculară mai bruscă poate să determine producerea unei rupturi.

Simptome. În mod obişnuit, cu ocazia unui efort pentru a-şi menţine echilibrul, bolnavul resimte brusc o durere intensă la nivelul genunchiului însoţită de un cracment şi, în acel moment cade. După cîtva timp

durerea se calmează, însă reapare de îndată ce accidentatul caută să-și mobilizeze gamba. Extensia activă a gambei este imposibilă, bolnavul nepuțînd să-și ridice călcîiul de la pămînt și, orice încercare în acest sens îi produce dureri.

Cînd *tendonul cvadricipital este rupt în totalitate,* și la cazurile la care nu s-a instalat încă o tumefiere mare locală, se poate vedea deasupra rotulei un șanț transversal. La palpare, breșa transversală este netă, marginea sa inferioară este aproape de rotulă, iar cea superioară la cîțiva centimetri deasupra ei, formînd o ridicătură care se mărește o dată cu contracția mușchiului. Rotula se palpează mai jos și prezintă o mobilitate laterală crescută.

Cînd ruptura tendonului cvadricepsului nu este completă, semnele locale sînt mai discrete și, în aceste eventualități, este greu de diferențiat ruptura de contuzie sau de entorsă. Hematomul, în aceste cazuri, este un semn în favoarea rupturii musculare.

În *ruptura ligamentului rotulian,* pe lîngă impotența de extensie activă a gambei, se constată la palpare o ascensiune accentuată a rotulei, iar în locul său normal se palpează o depresiune adîncă.

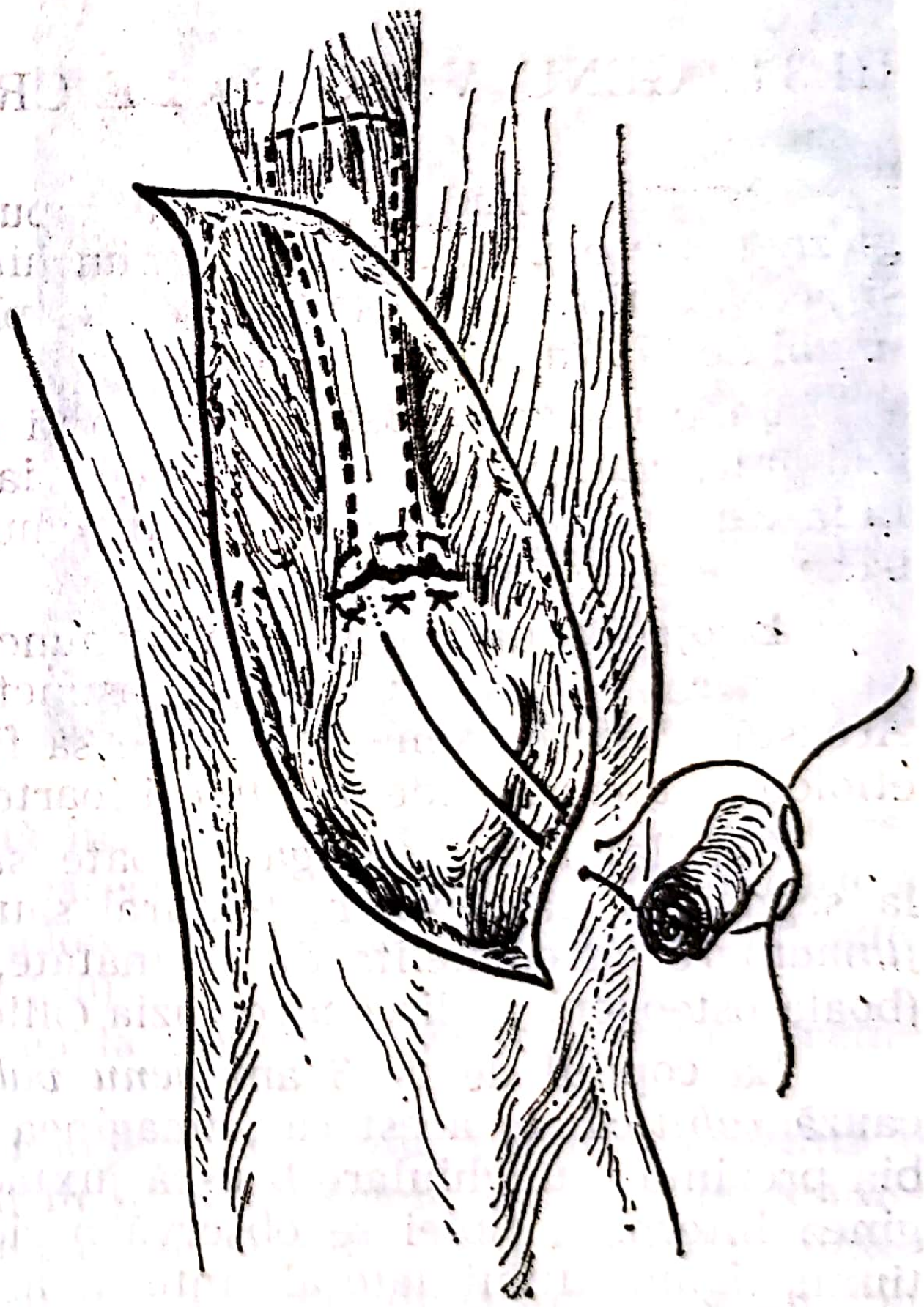

Fig. III.188. — Sutura tendonului cvadricepsului protejată cu fir amovibil.

Diagnosticul pozitiv, în cazul rupturilor complete, este ușor de pus; el este mai dificil în rupturile incomplete.

Diagnosticul diferențial se face cu *contuzia* și cu *entorsa* dar, în aceste leziuni, după trecerea perioadei dureroase, extensia activă a gambei este posibilă.

Diagnosticul diferențial trebuie făcut și cu *fracturile transversale ale rotulei* la care, de asemenea, există o impotență de extensie activă a gambei. În caz de fractură însă, hemartroza genunchiului este importantă, iar rotula nu mai este intactă la palpare, fragmentele osoase fiind despărțite printr-un șanț transversal în care pătrunde degetul (semnul creionului).

Tratamentul rupturilor complete ale tendonului cvadricepsului și ale ligamentului rotulian este numai chirurgical și, de aceea, el trebuie făcut în serviciile de specialitate.

În cazurile recente, după avivarea fragmentelor și curățirea articulației, se face o sutură îngrijită, trecînd de preferință firul de sutură și prin rotulă (fig. III.188).

În cazurile vechi, rotula poate să fie coborîtă în poziție normală, dar refacerea tendinoasă va necesita utilizarea unui transplant de *fascia lata* sau de piele. Retracția cvadricepsului, deși nu constituie o jenă în operație, deoarece se operează cu genunchiul în extensie, va face mai lentă recuperarea mișcărilor genunchiului.

III.3.8. GENU VALGUM DE CREȘTERE

Normal, linia care unește capul femural cu mijlocul articulației gleznei, trece prin mijlocul genunchiului, iar axa mediană a femurului și aceea a tibiei formează între ele, plecînd de la vîrsta adolescenței, un unghi de 170° deschis în afară.

În *genu valgum* axa femurului și aceea a tibiei descriu un unghi mai mic, variind între 150°—100°, iar genunchiul proemină înăuntru ; linia care unește centrul capului femural cu mijlocul articulației gleznei trece în afara genunchiului.

Etiopatogenie. Deformația genunchiului în perioada de creștere apare ca urmare a unei dezvoltări asimetrice a cartilajului de conjugare. Această creștere asimetrică poate să fie determinată de numeroși factori etiologici, uneori evidenți, alteori foarte obscuri.

Cartilajul de conjugare poate să fie sediul unor leziuni limitate la segmentul său extern, femural sau tibial, de origine *traumatică*, *inflamatoare* (osteomielita de vecinătate, poliomielita) sau *osteodistrofică* (boala osteogenică, discondroplazia Ollier).

La copilul de 2—3 ani *genu valgum* este aproape întotdeauna de cauză *rahitică*. În acest caz, imaginea radiologică este caracteristică : tibia prezintă o unghiulare bruscă juxtaepifizară cu vîrful intern ; pe marginea internă a tibiei se observă o ridicătură osoasă corespunzînd tracțiunii ligamentului lateral intern asupra osului distrofic, constituind spina Mac Ewen. La nivelul femurului se găsește o curbură cu concavitatea internă, iar metafiza este deformată transversal „în pagodă" (fig. III.189).

La subiecții tineri se poate întîlni un *genu valgum de compensare.* Toate atitudinile vicioase în adducție ale coapsei (luxația congenitală a șoldului, coxartroza, *coxa vara*, tuberculoza șoldului) pot să producă un

genu valgum compensator. De asemenea deviațiile piciorului în *varus* (picior strîmb congenital, picior paralitic sau după astragalectomie) pot să fie generatoare de un *genu valgum* secundar, ca rezultat al efortului continuu, în abducție, efectuat de bolnav, care se forțează să pună piciorul în pămînt pe toată talpa, cu tot varusul pe care îl prezintă. La

Fig. III.189. — Genu valgum rahitic.

Fig. III.190. — Genu valgum idiopatic.

adolescenți, între 12 și 17 ani există însă un *genu valgum primitiv* care, în condițiile de apariție, prezintă oarecum asemănare cu *coxa vara* a adolescenților : subiecți înalți, cu picior plat, unii cu scolioză sau prezentînd aspectul adipozogenital (fig. III.190).

Deformarea se întîlnește adesea la ucenicii care stau multă vreme în picioare (brutari).

Simptome. Toate formele etiologice de *genu valgum* prezintă o simptomatologie comună. În poziția în picioare, fețele interne ale genunchilor sînt în contact, picioarele depărtate și, cînd leziunea este bilaterală, membrele au forma de X ; pentru a diminua depărtarea picioarelor, membrele pelviene se încrucișează unui înaintea celuilalt. Din cauza oblicității gambei, piciorul deviază în *valgus* dacă nu se dezvoltă un *varus* compensator care, cu timpul, poate să devină ireductibil.

În timpul mersului, bolnavul își freacă genunchii ; pentru a evita încrucișarea genunchilor, membrele se așază în abducție, exagerînd po-

ziția de *valgus* a piciorului. O altă atitudine compensatoare adoptată de bolnav în timpul mersului este rotația internă a membrelor ; prin aceasta, condilii femurali se îndepărtează de axa mediană, poziție care însă neliniștește pe părinți, deoarece copiii merg cu picioarele înăuntru.

Cînd se flectează genunchiul, *genu valgum* dispare și călcîiul vine în dreptul ischionului. Acest fapt explică mersul cu genunchii flectați la bolnavii cu *genu valgum* foarte accentuat, atitudine obositoare dar care permite subiecților să nu meargă cu coapsele depărtate sau cu membrele în rotație internă sau externă. În caz de *genu valgum* unilateral, datorită înclinării în afară a gambei, membrul este scurtat, ceea ce impune înclinarea coloanei vertebrale, ducînd la scolioză statică.

În decubit dorsal se observă distanța care separă maleolele tibiale, genunchii fiind în contact și se măsoară *săgeata genu valgum*-ului prin lungimea perpendicularei duse de la marginea externă a genunchiului la dreapta care unește marele trohanter cu maleola peronieră. Această măsurătoare permite să se aprecieze mărimea *genu valgum*-ului și eficacitatea tratamentului.

Tulburările subiective sînt variabile, după caz și importanța deformării. Durerile pot să fie de origine osoasă, în cursul dezvoltării distrofice osoase generatoare de *genu valgum*. Mai tîrziu, cînd leziunile sînt stabilizate, ele pot să fie determinate de distensia articulară și ligamentară sau de mialgii prin surmenaj al cvadricepsului. La vîrsta adultă, durerile pot să fie declanșate de condițiile statice vicioase ale articulației sau de artroza deformantă.

Tratament. Tratamentul *genu valgum*-ului variază cu etiologia și cu evoluția afecțiunii.

În *genu valgum* rahitic, în perioadele evoluției acestuia, se recomandă tratamentul antirahitic și păstrarea decubitului. Cînd rahitismul s-a stabilizat, și dacă *genu valgum* este încă accentuat, se poate recurge la mici mijloace ortopedice de redresare : aplicarea unei perne între genunchi în vreme ce coapsele și gambele sînt menținute apropiate prin chingi ; purtarea de ghete cu marginea internă a tălpii înălțate ; atele din lemn sau din material plastic, capitonate bine, care se așază pe fața externă a membrului și către care este adus genunchiul cu o chingă etc.

Dacă diformitatea este foarte accentuată se poate recurge la redresări gipsate succesive sau la aparate gipsate cu cameră liberă în care se face compresiunea gambei pe fața externă.

Tratamentul chirurgical. În *genu valgum* inveterat, cu deformare accentuată, este indicat tratamentul chirurgical. Dacă porțiunea externă a cartilajului de conjugare este intactă, se poate încerca o încetinire a creșterii porțiunii interne a cartilajului de conjugare prin epifiziodeză.

După dispariția cartilajului de creștere se poate practica operația Mac Ewen, osteotomia femurului la nivelul deformației maxime. Această osteotomie paraarticulară se poate practica și la nivelul extremității superioare a tibiei.

De asemenea, se poate efectua o rezecție cuneiformă cu baza internă, la nivelul femurului, dar această tehnică duce la scurtarea membrului (fig. III.191).

De aceea unii autori preferă să facă osteotomie liniară, paralelă cu suprafaţa articulară şi apoi, prin înclinarea fragmentului epifizar să re-axeze genunchiul. Spaţiul creat între fragmente, de o formă triunghiulară, se umple cu grefoane osoase.

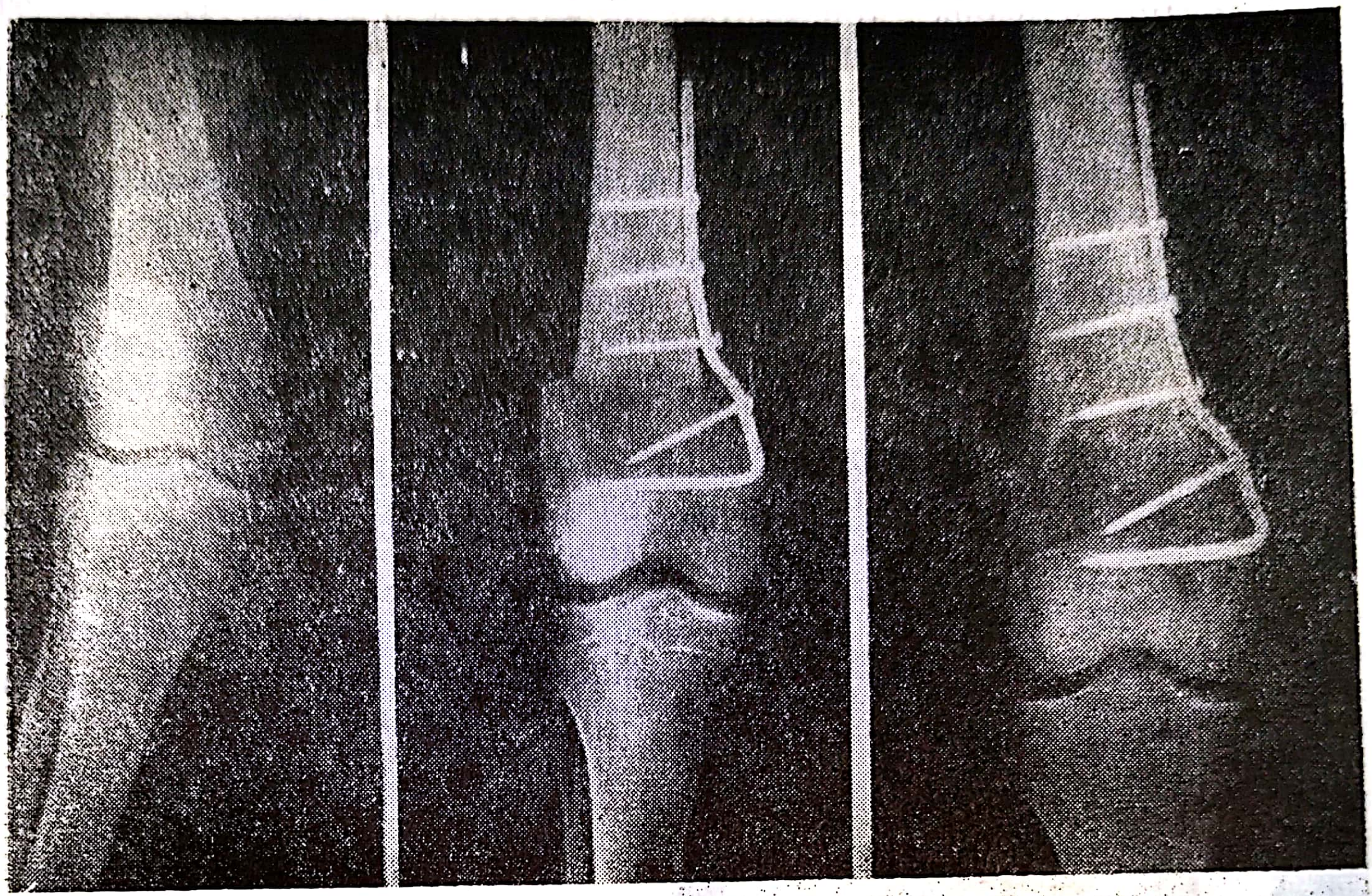

Fig. III.191. — Rezecţie cuneiformă supracondiliană a femurului şi osteosinteză cu placă Blount.

În asemenea caz poate să fie indicată alungirea părţilor moi de pe faţa laterală a genunchiului şi transpoziţia anterioară a nervului sciatic popliteu extern.

III.3.9. GENU VARUM DE CREŞTERE

Mult mai puţin frecvent ca *genu valgum, genu varum* se caracterizează prin deplasarea genunchiului în afara axei membrului şi cu proeminenţa sa externă.

Etiologie. Deformarea poate să fie produsă prin rahitism şi se întîlneşte frecvent în cadrul rahitismului vitaminorezistent. În alte cazuri există la nivelul femurului o adevărată hemiatrofie, interesînd condilul intern. De asemenea, s-au descris leziuni asemănătoare la nivelul extremităţii superioare a tibiei prin oprirea creşterii cartilajului de conjugare în porţiunea sa internă.

Rareori, deformarea poate să apară în cadrul unei tulburări de dezvoltare sau a unor tulburări endocrine.

Dacă deformarea interesează numai segmentul femural sau numai cel tibial se observă o unghiulare evidentă la acest nivel.

Simptome. Cînd deformarea interesează cele două segmente, femural și tibial, membrul pelvian prezintă o concavitate internă. În formele bilaterale membrele sînt deformate în paranteză sau în litera O.

Porțiunea distală a tibiei suferă un proces de torsiune internă.

Din cauză că genunchiul și gamba sînt duse înăuntru, și pentru a împiedica suprapunerea picioarelor în timpul mersului, bolnavul își ține coapsele în abducție.

Genu varum se corectează în poziția de flexie și dezvoltarea lui determină apariția deformațiilor de compensare la nivelul șoldului, care este în abducție, precum și piciorul valg.

Radiografia arată o deformare inversă *genu valgum*-ului cu o convexitate externă a metafizelor și, în același timp, o torsiune internă a tibiei, de care trebuie să se țină seama, întrucît maschează abducția picioarelor (fig. III.192).

Tratament. Tratamentul se calchează pe acela al *genu valgum*-ului ; se utilizează redresări succesive în aparate gipsate, aparate gipsate cu cameră liberă și atele sau dispozitive ortopedice.

Deformațiile severe și acelea ale adolescenților, necesită tratament chirurgical. Acesta constă într-o osteotomie făcută la nivelul tibiei sau, cînd diformitatea este accentuată, și la nivelul femurului. Cu ocazia osteotomiei tibiei se corectează și rotația internă a acesteia.

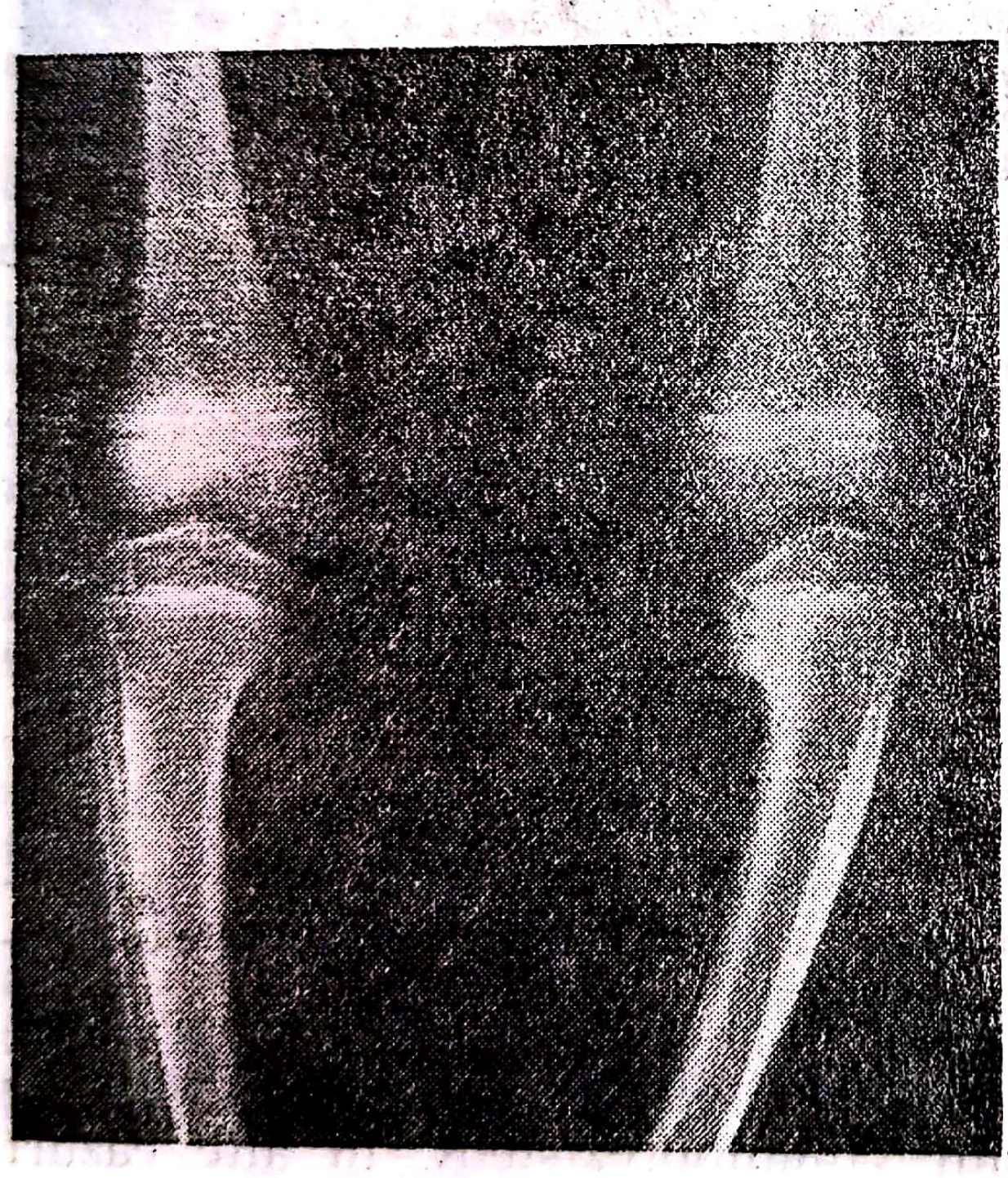

Fig. III.192. — Tibia vara (Blount).

III.3.10. GENU RECURVATUM DE CREȘTERE

Curbarea posterioară a genunchiului, caracteristică în *genu recurvatum*, este rezultatul injuriilor care duc la întîrziere în dezvoltarea porțiunii anterioare a cartilajului de creștere de la nivelul epifizei femurale sau al celei tibiale.

Ca urmare, porţiunea posterioară a condililor femurali se dezvoltă hipertrofiindu-se, în contrast cu porţiunea anterioară, iar suprafaţa articulară se înclină către înainte.

Cînd femurul este interesat, suprafaţa articulară şi cartilajul de creştere, aşa cum se poate vedea pe radiografie, sînt înclinate spre înainte şi în sus în raport cu axa longitudinală a diafizei.

Cînd tibia este interesată, suprafaţa articulară şi cartilajul de creştere sînt înclinate înainte şi în jos.

Etiologie. La copiii mici diformitatea poate să fie rahitică. La adolescenţi se descrie un *genu recurvatum* esenţial. Atitudinile vicioase ale şoldului (hiperextensia) sau ale piciorului (picior echin) pot să ducă la instalarea unui *genu recurvatum* ca o atitudine de compensare funcţională, amplificată prin efectul asupra cartilajului de conjugare. De asemenea dezechilibrul muscular, ca în poliomielită, poate să ducă la instalarea deformaţiei.

Simptome. Bolnavul prezintă unul sau ambii genunchi în hiperextensie, încît coapsa şi gamba descriu un unghi cu deschiderea înainte (fig. III.193). În dreptul rotulei se constată uneori pliuri cutanate transversale. Golul popliteu este dispărut prin prezenţa extremităţii inferioare a femurului.

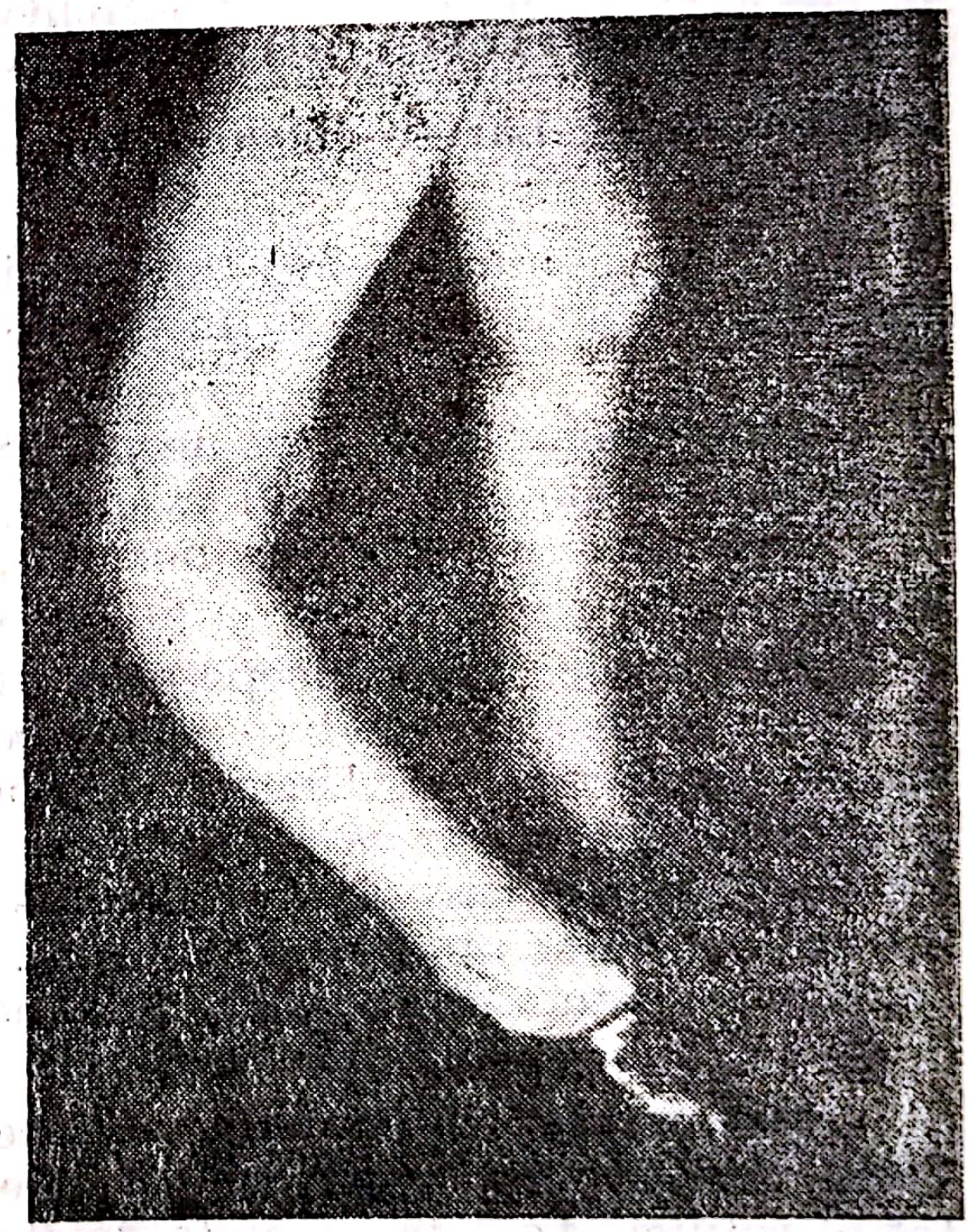

Fig. III.193. — Genu recurvatum.

Tratament. Profilaxia *genu recurvatum*-ului se face prin imobilizarea genunchiului pentru cîtva timp în poziţie de semiflexie pentru a degaja cartilajul de conjugare la partea sa anterioară. La copiii predispuşi să facă diformitate este bine ca mersul precoce să fie împiedicat;

În formele avansate de *genu recurvatum,* la adolescenți și la adulți, se recomandă osteotomia epifizei superioare a tibiei după procedeul Brett (fig. III.194).

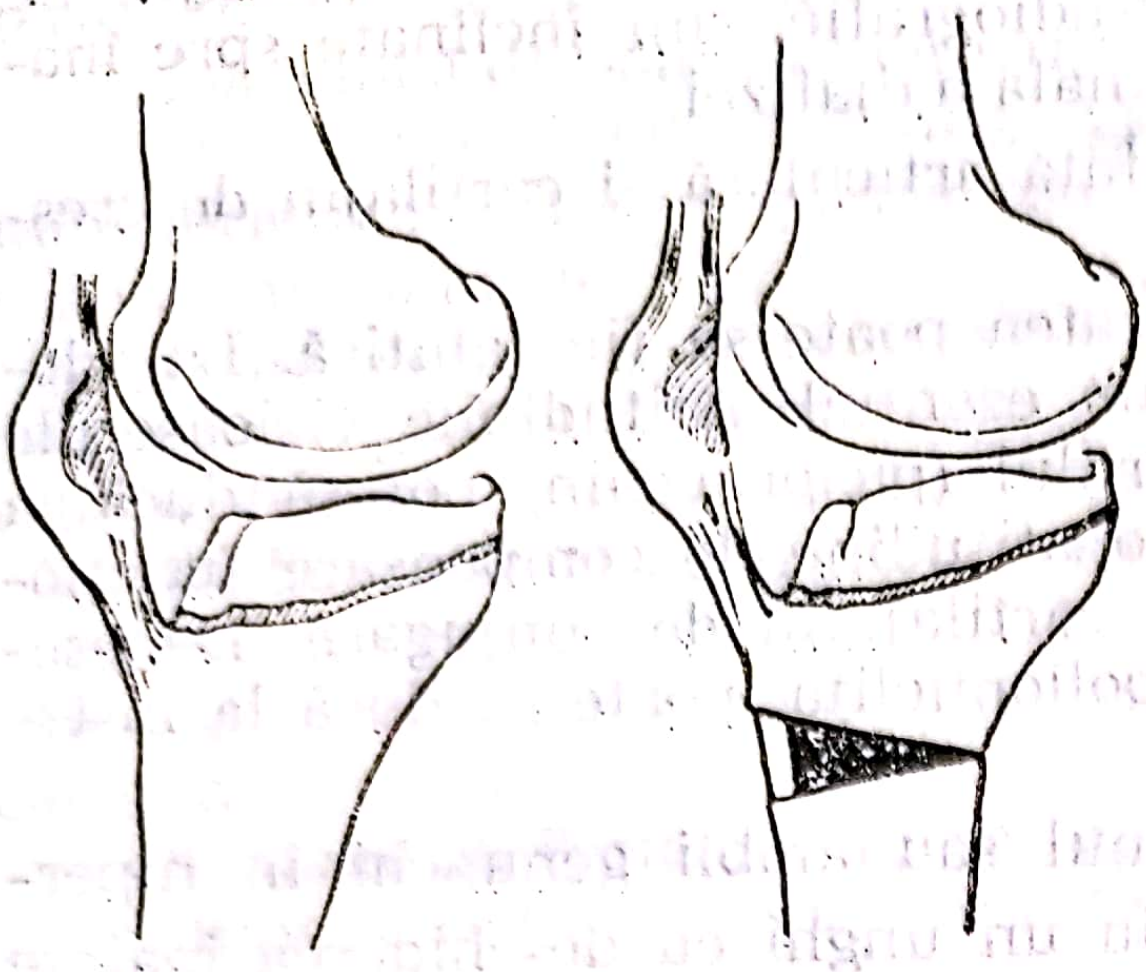

Fig. III.194. — Osteotomie Brett-Böhm în *genu recurvatum.*

III.3.11. OSTEONECROZELE ASEPTICE ALE GENUNCHIULUI

III.3.11.1. APOFIZITA ROTULIANĂ (boala Sinding-Larsen-Johansson)

Boala, denumită încă și patelita de creștere, este o osteonecroză aseptică a rotulei, care se întîlnește destul de rar, la băieți între 10—14 ani.

Patogenie. Cauza este necunoscută. Este posibil ca repetatele tracțiuni la inserția tendonului cvadricipital sau la a ligamentului rotulian să interfereze cu osificarea normală, prin obstrucția vaselor sanguine locale.

Simptome. Boala începe prin dureri spontane la nivelul rotulei, care cresc în intensitate cînd se apasă pe acest os sau cînd genunchiul este dus în flexie forțată. Uneori tegumentele sînt mai calde, eritematoase și apare chiar o ușoară reacție hidartrozică în articulație însoțită de un oarecare grad de atrofie a cvadricepsului. Temperatura corpului este însă normală și nu se observă adenopatie. Extensia contra rezistență a genunchiului accentuează durerile, iar mersul este șchiopătat ; bolnavul nu poate să alerge sau să stea pe genunchi.

Radiografia, în stadiile de început, nu arată nimic anormal. Mai tîrziu se dezvoltă o zonă de osificare neregulată la nivelul polului afectat al rotulei. Aceasta apare fragmentată, neregulată și cu mici insule de condensare într-o zonă de os demineralizat, transparent. Imaginea a fost comparată de clasici cu aspectul de „cer cu nori albi și cenușii".

Evoluție. Boala evoluează clinic cîteva luni, după care durerile și jena funcțională cedează, modificările radiologice normalizîndu-se mai lent.

Diagnostic diferențial. Osteocondroza rotulei nu trebuie confundată cu :

— *patelita traumatică,* cu același aspect radiologic, dar care apare la altă vîrstă iar traumatismul este mai violent ;

— *tuberculoza rotulei,* care se însoțește de semne generale de impregnare bacilară, creșterea vitezei de sedimentare a hematiilor și adenopatie inghinală ;

— *rotula bi- sau tripartită,* anomalie congenitală care se deosebește ușor radiografic, întrucît rotula are structura normală, iar într-un punct, unul sau mai mulți nuclei osoși accesorii.

Tratament. Elementul principal îl constituie punerea în repaus, prin aplicarea unui burlan gipsat cu genunchiul în extensie, la care se poate asocia tratamentul cu aer supraîncălzit, aplicații de parafină, helioterapie.

Infiltrațiile locale cu Xilină și corticoizi (Hidrocortizon) sînt suficiente pentru a calma durerea.

III.3.11.2. APOFIZITA TIBIALĂ ANTERIOARĂ (boala Osgood-Schlatter)

Osteocondroza tuberculului tibial anterior a fost descrisă simultan de Osgood la Boston (1903) și de Schlatter la Zürich sub denumirea de apofizita tuberculului tibial. Este o osteonecroză aseptică a tuberozității anterioare a tibiei.

Înainte de osificare, tuberozitatea anterioară a tibiei are aspectul unui cioc cartilaginos, cu baza legată de epifiza tibială și cu vîrful îndreptat în jos. La pubertate apare nucleul principal de osificare, iar la vîrful său un nucleu secundar de osificare, astfel că între 17—20 de ani tuberozitatea anterioară a tibiei este complet osificată.

Etiologie. Osteocondroza tuberozității anterioare a tibiei se observă la adolescenți între 12 și 16 ani și aproape exclusiv la băieți (Hulting, Ehrenborg).

Leziunea este adesea bilaterală (Hulting, 20% din cazuri) și factorii traumatici legați de practica sporturilor, cu contracții violente ale cvadricepsului, joacă un rol principal în determinarea afecțiunii.

Anatomie patologică. Leziunea esențială o constituie necroza aseptică a tuberozității tibiale (vezi și capitolul „Osteodistrofii"), la care se asociază o reacție de tip pseudoinflamator a țesuturilor vecine și în special a tendonului rotulian. Într-o perioadă de cîteva luni pînă la 1—2 ani osteonecroza se remaniază treptat, încît la sfîrșitul acestei perioade se obține vindecarea anatomică.

Simptome. Boala începe prin dureri la nivelul unuia sau a ambilor tuberculi tibiali, dureri moderate dar care se accentuează la coborîrea scărilor, la sărituri și la statul în genunchi, precum și la practicarea unor sporturi care solicită contracții puternice ale cvadricepsului (alergări, sărituri etc.).

Regiunea tuberculului tibial este ușor tumefiată, cu tegumentele calde și uneori eritematoase, dar fără semne evidente de inflamație, iar presiunea este dureroasă. Articulația genunchiului este dimpotrivă nor-

Scanned with OKEN Scanner

mală, dar extensia activă contra rezistenţă a genunchiului este dureroasă. Într-un stadiu mai tardiv, tuberozitatea tibială poate să apară mai proeminentă şi uşor sensibilă.

Aceste fenomene se repetă din timp în timp, fiind separate de perioade variabile de acalmie completă, dar cedează în jurul vîrstei de 18 ani, cînd apofiza se sudează la tibie.

În timpul manifestărilor dureroase temperatura corpului rămîne normală şi nu se constată adenopatie regională.

Examenul radiologic arată o hipertrofie a tuberozităţii tibiale anterioare, care apare fragmentată în mai mulţi nuclei osoşi, a căror formă şi opacitate este diferită, în contrast cu zona de osteoporoză din jur. Părţile moi din partea anterioară a tuberculului sînt îngroşate, în special umbra tendonului rotulian, care poate să conţină o zonă de calcifiere neregulată sau o zonă bine circumscrisă de os. Acest aspect este în contrast cu acela din fractura recentă a tuberculului, la care centrul de osificare este deplasat proximal.

Evoluţie. Manifestările clinice pot să persiste luni de zile, chiar ani şi, uneori, şi la vîrsta adultă, dar evoluţia se face către vindecare completă; tuberozitatea anterioară a tibiei poate să rămînă hipertrofică şi neregulată.

Complicaţii. Cea mai obişnuită complicaţie este lipsa de consolidare a tuberculului la tibie. Aceasta este cauza persistenţei simptomelor şi la vîrsta adultă. Fragmentul nesudat trebuie extirpat. O complicaţie mai rară o constituie sudura precoce a porţiunii anterioare a epifizei tibiale superioare, ceea ce antrenează dezvoltarea unui *genu recurvatum*. Cînd suferinţa se prelungeşte, rotula devine înaltă *(high-riding)* şi, suprafaţa cartilaginoasă fiind supusă la traume repetate, se produce artroză.

Tratament. Un element important al tratamentului osteocondrozei apofizei tibiale anterioare îl constituie repausul. O atelă gipsată poate să fie de mare utilitate în perioada dureroasă. La repaus se poate asocia un tratament fizical, cu băi de aer supraîncălzit sau cu împachetări cu parafină.

În cazuri foarte dureroase se pot face infiltraţii locale cu Novocaină, alternînd cu injecţii perituberozitare cu Hidrocortizon. Dacă afecţiunea se prelungeşte şi disconfortul creşte, tratamentul chirurgical poate să fie indicat. S-a utilizat de către unii autori forajul tuberozitar (Boszan şi O'Kane), prin care se poate produce o vascularizare rapidă, iar Delitala, Solteri, Bosworth au completat aceste perforaţii, introducînd mici grefoane osoase. Alţi autori ca Lance, Ombrédanne, Thomson (1956) au extirpat apofiza. După acest tratament chirurgical durerea şi impotenţa funcţională, disconfortul au dispărut în cîteva săptămîni.

III.3.11.3. OSTEOCONDROZA DISECANTĂ A GENUNCHIULUI (boala König)

Osteocondroza disecantă a genunchiului se caracterizează printr-o leziune de necroză aseptică epifizară limitată, izolînd un sechestru osos subcondral, care se poate elibera dînd naştere unui corp liber intraarticular.

Scanned with OKEN Scanner

Etiopatogenie. Osteocondroza disecantă se poate întîlni și la copil, dar ea se găsește mai frecvent la adolescent și la adultul tînăr, între 15—25 de ani. Sexul masculin este mai frecvent interesat (12 bărbați pentru o femeie, după Lorimier).

Adesea boala se întîlnește la muncitorii manuali și la sportivi, ceea ce atrage atenția asupra rolului pe care îl are traumatismul în producerea sa.

Numeroase teorii patogenice au fost emise pentru a explica producerea acestei necroze.

Traumatismul, sub forma unui impact al spinei tibiale asupra porțiunii laterale a condilului medial femural, tibia fiind puternic rotată intern, a fost de mult invocat de către Page (1870), Farbank (1933), Bandi (1951).

În osteocondroza disecantă, spina tibială este invariabil proeminentă și, probabil că se izbește mereu de condilul femural medial. Smillie, explorînd genunchiul imediat după agresiune, a constatat o fisură în cartilajul opus spinei tibiale.

Obstrucția vasculară printr-un trombus sau printr-un embolus. Aceasta se produce probabil frecvent în leziunile bilaterale.

Tulburările endocrine și *factorii ereditari* au fost de asemenea invocați (vezi capitolul — „Osteodistrofii").

Anatomie patologică. Sediul zonei de osteonecroză se găsește pe fața laterală a condilului femural intern, lîngă inserția ligamentului încrucișat posterior. Uneori leziunea poate să fie bilaterală.

Leziunea tip este o leziune de osteonecroză aseptică subcondrală, ovoidă, cu o față acoperită de cartilaj iar cealaltă detașîndu-se treptat din osul viu.

Datorită țesutului conjunctivovascular tînăr, dezvoltat la nivelul osului viu, sechestrul poate să fie invadat de către acesta și, prin activitatea osteoclastelor și a osteoblastelor diferențiate în acest țesut conjunctiv tînăr, sechestrul osos poate să fie remaniat astfel că leziunea evoluează spre vindecare.

Totuși, această eventualitate este rară și, de cele mai multe ori, mișcările articulației și impactele repetate cauzează micromișcări ale fragmentului care împiedică invadarea vasculară și reconstrucția. Cartilajul care acoperă sechestrul se distruge la marginea fragmentului osos necrozat, care astfel se eliberează și cade în articulație, devenind un corp străin intraarticular.

Corpul liber poate să rămînă atașat de locul său de origine printr-un pedicul sinovial, poate să devină liber în articulație sau poate să capete o reinserție pe sinovială, la distanță de originea sa. Acest corp liber intraarticular poate să crească prin hipertrofia cartilajului care continuă să se nutrească din lichidul sinovial.

Nișa de unde s-a detașat fragmentul osteocartilaginos se acoperă treptat cu un fibrocartilaj. De obicei, persistă o suprafață articulară neregulată care determină instalarea unei artroze.

Simptomatologie. Manifestările clinice ale osteocondrozei disecante a genunchiului sînt diferite, după cum fragmentul osos necrozat este încă în nișa sa sau, dimpotrivă, este liber în articulație.

Prima perioadă este foarte discretă, și se manifestă prin dureri ușoare, intermitente și difuze, care determină o impotență funcțională minimă și prin puseuri de hidartroză. Durerile sînt persistente și în repaus și sînt agravate de mișcări.

Palparea permite să se pună în evidență un punct dureros precis, care corespunde leziunii de pe condilul intern. Dacă se apasă cu degetul între marginea internă a rotulei și fața axială a condilului intern, genunchiul fiind în flexie forțată, se produce o durere vie (semnul Axhausen). Atrofia cvadricepsului este constantă.

În stadiul de corp liber intraarticular, simptomatologia este mai bogată. Corpul liber se poate fixa între condili în cursul unor mișcări ale articulației, dînd fenomene pasagere de blocaj articular urmate de o reacție exsudativă articulară (hidartroză). Un blocaj persistent se datorește asocierii frecvente cu o ruptură de menisc. Cvadricepsul prezintă un grad mic de atrofie.

Prin palparea fundului de sac subcvadricipital se poate percepe uneori corpul liber intraarticular.

Radiografia este caracteristică pentru diagnosticul de osteocondroză disecantă. Dacă leziunea este recentă, încît rarefacția țesutului osos din jur nu s-a dezvoltat încă, sau dacă fragmentul constă numai în cartilaj, radiografia este negativă. Mai tîrziu, în faza de sechestru inclavat, se

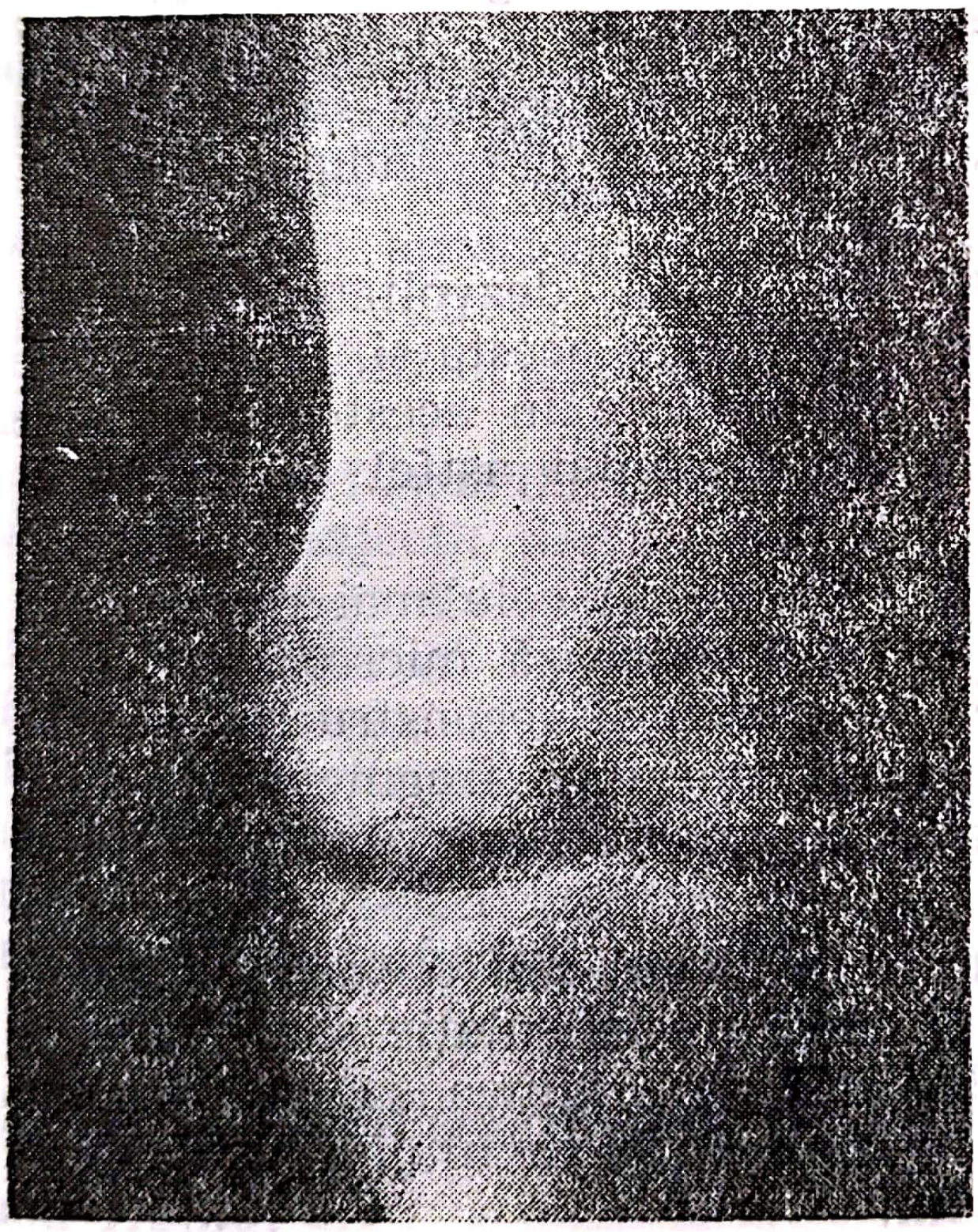

Fig. III.195. — Osteocondroză disecantă: fragment osos lenticular pe cale de detașare de pe condilul femural.

constată la nivelul condilului femural intern, în vecinătatea scobiturii intercondiliene, o linie radiotransparentă convexă desenînd conturul profund al focarului de osteonecroză. Segmentul poate să apară cu aceeași opacitate ca și a osului din jur, alteori mai transparent sau dimpotrivă mai dens (fig. III.195).

Pe radiografia din profil, localizarea cea mai obişnuită în plan anteroposterior a leziunii este imediat înapoia mijlocului condilului. Pe radiografia din faţă, leziunea se localizează de obicei pe faţa laterală a condilului medial, adesea extinzîndu-se pînă la marginea scobiturii intercondiliene. Leziunile care interesează numai cartilajul articular pot să fie vizualizate prin pneumoartrografie cu dublu contrast.

În stadiul de corp liber intraarticular, acesta se pune uşor în evidenţă pe radiografie, în schimb nişa de unde s-a desprins fragmentul poate să fie greu de localizat.

Articulaţia poate să păstreze mult timp un aspect normal dar, traumatizată continuu de corpul străin, cu timpul, poate să prezinte semne de artroză.

Tratament. Tratamentul osteocondrozei disecante a genunchiului este chirurgical. Indicaţia intervenţiei este imperativă în cazul de corp liber articular, altfel evoluţia către artroză fiind inevitabilă.

Tratamentul ortopedic. În stadiile de început, înainte ca fragmentul sechestrat să se fi dezinclavat, este posibilă resorbţia osului necrozat şi înlocuirea lui, fără implicarea cartilajului de deasupra, dacă membrul este ţinut în repaus, fără sprijin pe el, timp de mai multe luni. Acest tratament ortopedic, prin imobilizare în aparat gipsat şi deplasare pe cîrje, fără sprijin pe piciorul bolnav, supraveghind leziunea prin radiografii succesive, este indicat numai la copii şi el poate să conducă la o refacere a arhitecturii osoase şi la o funcţie articulară normală.

Tratamentul chirurgical. La adolescentul mare sau la adult, la care vindecarea spontană nu se întîlneşte practic niciodată, şi la care evoluţia se face spre eliberarea fragmentului în articulaţie, trebuie să se recurgă la chirurgie. Intervenţia constă în extirparea fragmentului necrozat, cînd acesta este liber în articulaţie, sau după ce s-a incizat cartilajul pe marginea sa, dacă sechestrul nu este încă detaşat.

Smillie practică repoziţia cu fixarea fragmentului cu ajutorul unui şurub mic, după ce face modelarea minuţioasă a suprafeţelor osoase; acest procedeu nu permite totdeauna reintegrarea fragmentului.

Trillat preferă să facă ablaţia fragmentului necrozat şi perforaţii ale nişei, în maniera Pridie, pentru a favoriza umplerea ei (în 1968, 18 rezultate bune din 21 de cazuri, cu reluarea activităţii sportive).

Wagner (1964) procedează, după extirparea fragmentului, la umplerea nişei cu os spongios şi reimplantarea locală de ţesut cartilaginos prelevat de pe sechestru, cînd acesta este intact sau transplantarea auto- sau homoplastică de cartilaj hialin, cînd este alterat.

Mai recent s-au folosit pentru umplerea nişei, autotransplantarea unui grefon osteocartilaginos prelevat de la nivelul părţii superioare a feţei articulare posterioare a condilului.

În stadiul de corp liber intraarticular se practică ablaţia „şoarecelui articular“, întrucît repoziţia este în general imposibilă, sechestrul pierzîndu-şi forma sa iniţială. Cînd nişa de pe condilul femurului este întinsă, se chiuretează pentru a favoriza umplerea ei ulterioară. Ficat, Trillat, asociază perforaţiile Pridie, sau se poate recurge la autogrefa osteocartilaginoasă.

Scanned with OKEN Scanner

III.3.11.4. CONDROMALACIA ROTULEI

Sub denumirea de condromalacia rotulei se înțelege o degenerescență circumscrisă a cartilajului rotulian însoțită de un sindrom dureros.

Boala a fost descrisă de Büdinger în 1906 iar Keenig în 1924 i-a dat numele de condromalacie. Pentru toți acești autori originea traumatică a bolii este evidentă.

Etiopatogenie. Afecțiunea reunește o seamă de factori etiopatogenici printre care factorul traumatic este cel mai important. Traumatismul, fie unic fie repetat, produce un hematom subcondral care decolează stratul cartilaginos, producînd degenerarea acestuia prin întreruperea nutriției sale.

Rolul tulburărilor de statică articulară, prin incongruență femuro-patelară, cum se întîlnește în subluxațiile sau luxațiile recidivante ale rotulei, nu este de asemenea de neglijat.

Hirsch (1944), studiind patologia alterării cartilaginoase a rotulei, arată că acest cartilaj degenerat, pierzîndu-și elasticitatea, transmite osului subcondral microtraumatismele, fără să le mai atenueze și, în acest fel, suferința osoasă se repercutează asupra troficității cartilajului.

Anatomie patologică. Leziunea inițială în condromalacie se localizează cu predilecție pe fațeta internă a rotulei. Wiberg arată că această fațetă, mai mică și mai puțin congruentă, opune convexității condilului femural o suprafață asemănătoare, atunci cînd genunchiul se flectează peste 90°; în acest fel se creează o concentrare a forțelor pe o suprafață redusă cartilaginoasă, rezultînd o hiperpresiune în acest loc, care va duce la degenerarea cartilajului.

Degenerarea cartilajului poate să îmbrace aspectul unui simplu ramolisment (stadiul I), acela al fisurării (stadiul al II-lea) sau al ulcerației (stadiul al III-lea) (fig. III.196).

Ramolismentul se prezintă sub forma unei umflături nodulare de aproximativ 1 cm diametru, cu suprafața intactă, de culoare gri-gălbui mată, de consistență foarte moale, cu pierderea elasticității cartilajului normal. Acest stadiu lezional corespunde „edemului cartilajului" descris de autorii germani.

Fisurarea reprezintă un grad mai avansat de lezare a cartilajului. În timp ce ramolismentul este o leziune închisă, la care se poate spera o *restitutio ad integrum*, fisurarea este o leziune deschisă, o plagă a cartilajului, care este definitivă, plăgile cartilajului fiind incapabile de cicatrizare.

Fisurarea se poate prezenta sub forma de fante sau de crăpături sau dimpotrivă poate să ia un aspect *velvetic*, de tufe viloase, exuberante, de buchet de lamele cartilaginoase, depășind suprafața cartilaginoasă. Acestea suferă o dezintegrare a crestelor cu eliberare de microcorpi.

Fisurarea se poate opri în stratul intermediar al cartilajului, păstrînd un strat profund de cartilaj normal, sau se întinde în profunzime pînă la os.

Ulcerația rezultă din distrugerea lambourilor cartilaginoase fisurate, punînd în evidență osul subcondral.

Forma ulcerației este rotundă sau neregulată, cu marginile decolate, ca și cînd cartilajul ar fi fost separat de suportul său osos. Acest cartilaj decolat este la originea corpilor liberi articulari.

Microscopic se constată, în formele de debut, o diminuare a mucopolizaharidelor acide, în special a acidului condroitin sulfuric, după cum

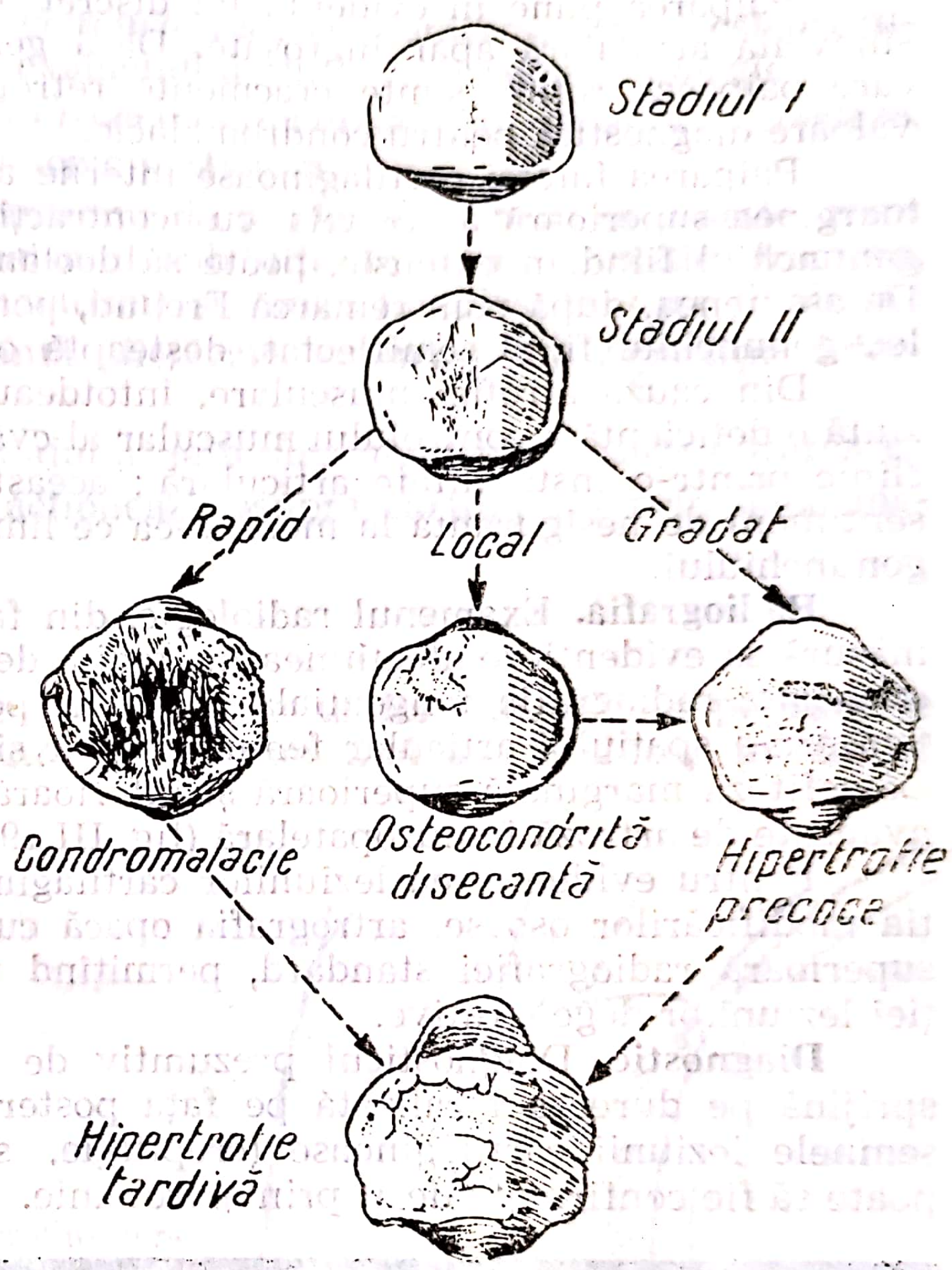

Fig. III.196. — Leziunile anatomopatologice în condromalacia rotulei.

arată colorația PAS și metodele biochimice (Hirsch) în zonele de ramolire cartilaginoasă.

În formele mai avansate se constată o repartiție inegală a condrocitelor, cu aspect edematos al substanței intercelulare, demascarea fibrilelor de colagen superficiale și, pe alocuri, zone de metaplazie fibroasă regresivă.

Sinoviala este congestivă, uneori viloasă, fibroasă, dar niciodată net inflamatoare. În general este vorba de o sinovială iritată, cu mici infiltrate discrete perivasculare.

Simptome. Tabloul clinic al condromalaciei rotulei se instalează insidios. De obicei, după un traumatism cu hemartroză, după o perioadă liberă, începe să apară o durere accentuată la vîrful rotulei sau pe fața anterioară a genunchiului. Durerea se accentuează în cursul mișcărilor în

care rotula este puternic apăsată pe condilii femurali, cum se întîmplă la urcarea sau coborîrea scărilor sau la ridicarea în picioare din poziția șezîndă.

Genunchiul se prezintă tumefiat moderat, cu ușoară hidartroză și cu proeminarea pachetului adipos de o parte și de cealaltă a tendonului rotulian, mai ales cînd cvadricepsul se contractă energic.

Palparea pune în evidență un discret șoc rotulian, iar capsula și sinoviala articulară apar îngroșate. Dacă genunchiul este flectat, mîna care palpează rotula simte cracmente retrorotuliene, semn de o mare valoare diagnostică pentru condromalacie.

Palparea fațetei cartilaginoase interne a rotulei, ca și presiunea pe marginea superioară a acesteia cu contracție activă a cvadricepsului, genunchiul fiind în extensie, poate să declanșeze o durere vie (Zohlen). De asemenea, după cum remarcă Freund, percuția feței cutanate a rotulei, genunchiul fiind semiflectat, deșteaptă o durere intensă.

Din cauza atrofiei musculare, întotdeauna evidentă, bolnavii prezintă o deficiență a controlului muscular al cvadricepsului, care se traduce clinic printr-o instabilitate articulară ; aceasta generează bolnavului un sentiment de nesiguranță la mers, ceea ce limitează și mai mult folosirea genunchiului.

Radiografia. Examenul radiologic, din față și din profil, nu este în măsură să evidențieze afecțiunea în stadiul de început. Numai în cazurile avansate, radiografia tangențială a rotulei poate să pună în evidență o pensare a spațiului articular femuropatelar și o decalcifiere subcondrală. Osteofitoza marginală superioară și inferioară corespunde deja leziunilor avansate de artroză femuropatelară (fig. III.197).

Pentru evidențierea leziunilor cartilaginoase, mai înainte de apariția modificărilor osoase, artrografia opacă cu substanță de contrast este superioară radiografiei standard, permițînd un bilanț exact al repartiției leziunilor degenerative.

Diagnostic. Diagnosticul prezumtiv de condromalacie a rotulei se sprijină pe durerea localizată pe fața posterioară a rotulei, asociată cu semnele leziunii cartilaginoase (crepitație, semne radiologice), dar nu poate să fie confirmată decît prin artrotomie.



Fig. III.197. — Radiografia axială a rotulei evidențiază pensarea spațiului femuropatelar și osteofitoza marginală în artroza femuropatelară.

Diagnosticul diferențial. Condromalacia rotulei trebuie diferențiată de :

— *leziunile meniscului,* diferențiate prin simptomatologia caracteristică și prin sediul durerii, care este pe interlinia articulară și preligamentar ;

— *osteocondrita disecantă,* care se recunoaște prin aspectul radiologic caracteristic, de nișă pe condilul intern și prin fragmentul detașat de necroză epifizară ;

— *sinovita tuberculoasă* și *monoartrita inflamatoare* cu hidartroze repetate, amiotrofie și dureri recidivante, pot să preteze la confuzii. Caracteristicile inflamatoare ale lichidului articular sînt elocvente ;

— *osteocondromatoza genunchiului,* cu numeroșii corpi osteocartilaginoși, se elimină pe baza examenului clinic și al celui radiologic ;

— *osteocondroza Sinding-Larsen-Johansson* sau patelita de creștere, prezintă tablou clinic și radiologic particular.

Fiziopatologie. În mecanismul de producere a bolii se găsește drept cauză determinantă traumatismul sub diferite forme (luxație, fractură, contuzie, entorsă, microtraumatism) și cauze favorizante, care diminuă :

— fie suprafața portantă (displazie, subluxație, o repartiție defectuoasă a presiunilor) ;

— fie rezistența cartilajului (alterări metabolice, supraîncărcare).

Aceste cauze diferite acționează asupra cartilajului prin două mecanisme care se asociază :

— hiperpresiunea ;

— forfecarea.

Forfecarea se produce datorită fricțiunilor tangențiale pe care le suferă cartilajul rotulian. Aceste fricțiuni tind să producă, în timpul

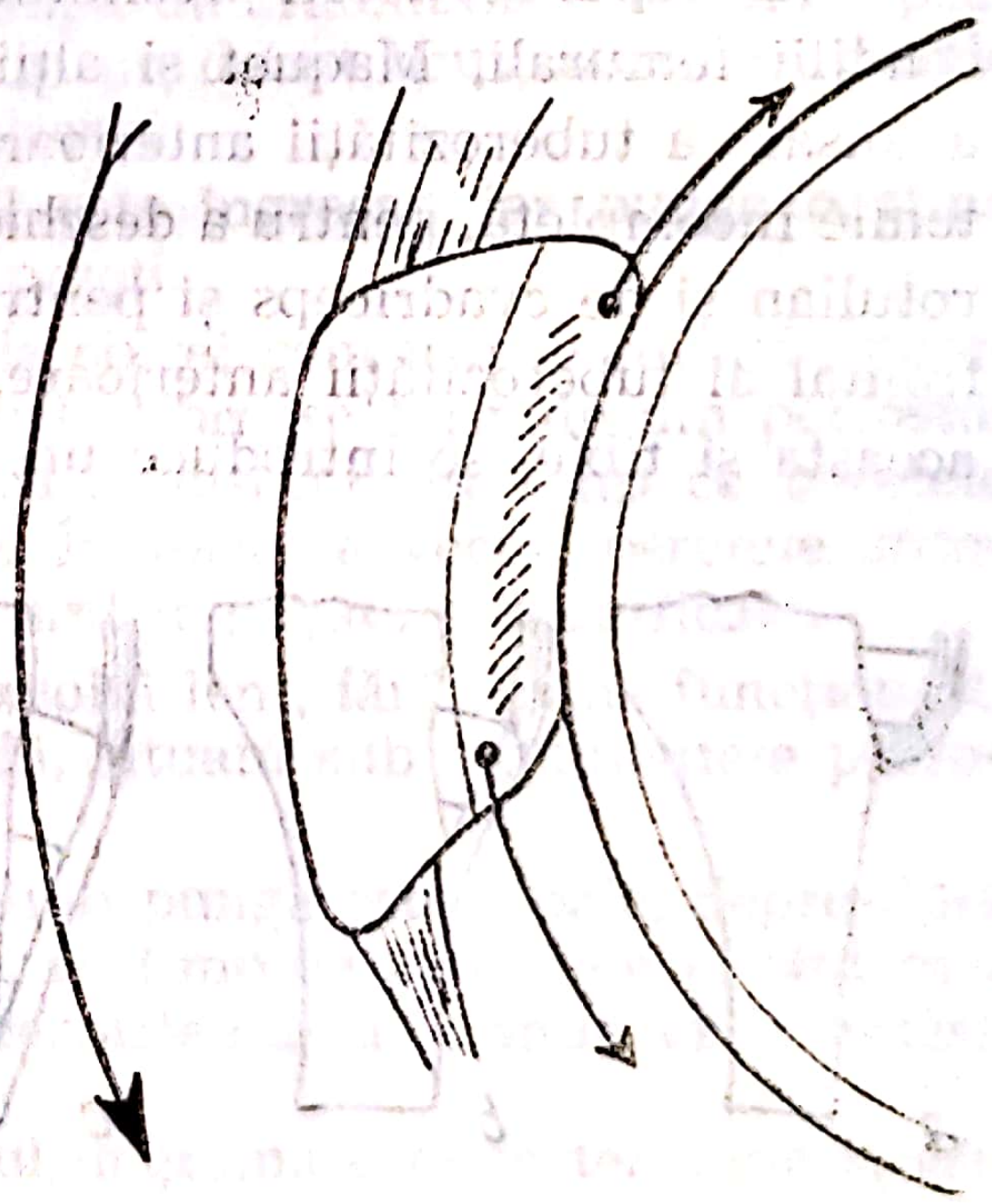

Fig. II.198. — Schema mecanismului forfecării cartilajului articular al rotulei.

flexiunii, o forfecare între cele două planuri de rezistență ale cartilajului : planul superficial, de lunecare, din cauza densității fibrilelor sale și stratul profund din cauza zonei calcificate și a aderenței sale cu osul. Această forfecare va fi cu atît mai mare cu cît va exista o incongruență sau un defect de lunecare (fig. III.198).

Solicitarea în sens invers a celor două straturi va duce treptat la producerea de leziuni în stratul intermediar, care reprezintă planul de neutralizare al celor două forțe.

În cazul unei entorse a rotulei, șocul direct traumatizează la maximum stratul intermediar al cartilajului, acesta reprezentînd zona unde se amortizează unda de șoc. La acest nivel se creează un focar de atriție localizată, cu necroză condrocitară și alterarea structurii cartilajului, care se va resimți secundar asupra transmiterii presiunilor inițiind cercul vicios al artrozei. Această leziune ramolită circumscrisă, constituie leziunea inițială a condromalaciei iar toate celelalte forme decurg, ca o reacție în lanț a degenerescenței cartilaginoase.

Tratament. Condromalacia rotulei beneficiază de tratamentul chirurgical.

În formele de debut se practică secțiunea simplă a aripioarelor rotuliene, cu bune rezultate, sau condrectomia parțială a zonei degenerate. Printr-o incizie laterorotuliană internă se expune fața posterioară a rotulei prin răsturnare. Apoi, cu bisturiul, se ridică zona cartilaginoasă degenerată, în straturi succesive și regulat, pînă se ajunge la cartilaj sănătos.

Cînd fisurarea sau ulcerația ajung pînă la os se recomandă condrectomia totală a zonei lezate, ridicînd în totalitate cartilajul pînă la os. În continuare se pot practica, pe toată zona osoasă denudată, perforații de tip Pridie, cu un perforator de mînă, favorizînd astfel o cicatrizare conjunctivă la suprafață care se va metaplazia în fibrocartilaj.

În scopul reducerii presiunilor exercitate pe fața posterioară de către condilii femurali, Maquet și alții au propus și practicat osteotomia de avansare a tuberozității anterioare a tibiei. După ce se practică o osteotomie incompletă, pentru a deschide unghiul posterior format de tendonul rotulian și de cvadriceps și pentru a schimba sectorul de sprijin în plan frontal al tuberozității anterioare, aceasta se reclină și, în spațiul dintre aceasta și tibie, se introduce un autogrefon osos. În acest fel, inserția

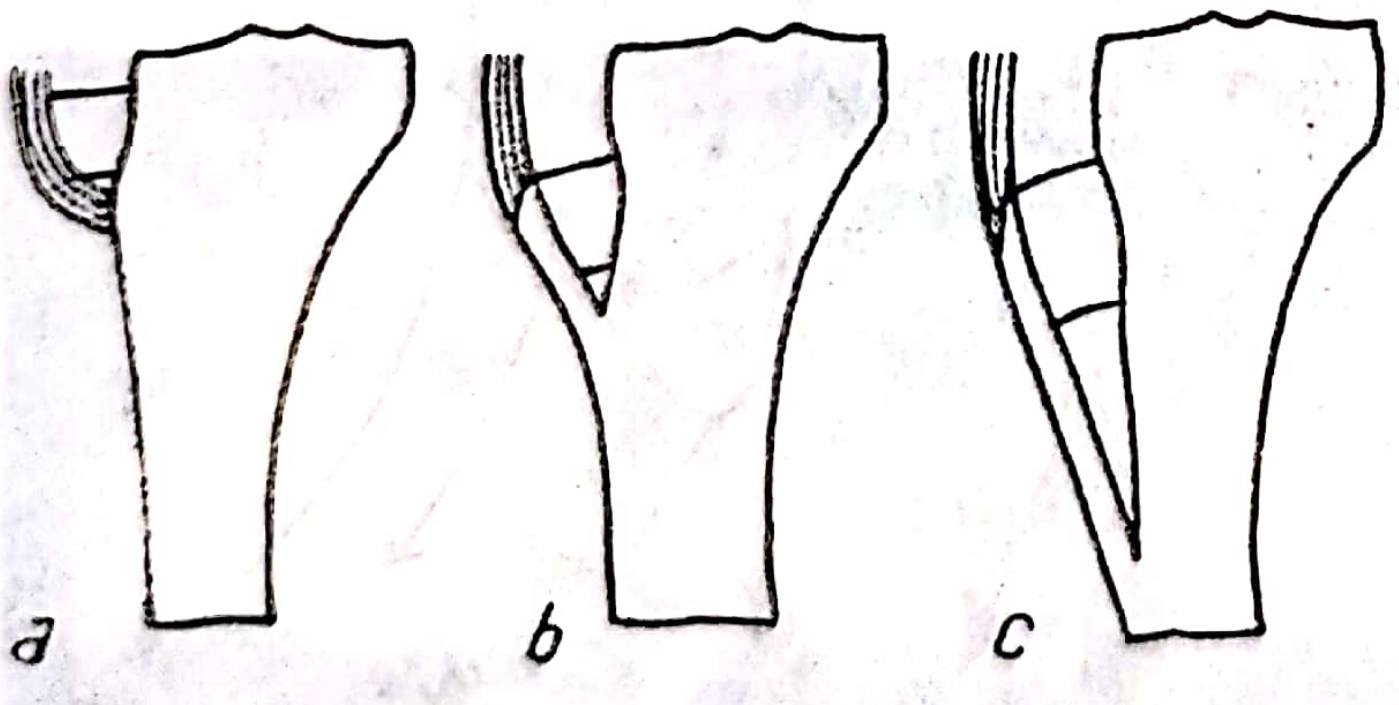

Fig. III.199. — **Transpoziția anterioară a tuberozității tibiale anterioare (Maquet).**

tendonului rotulian este avansată cu 1 cm, ceea ce duce la reducerea tensiunilor între rotulă și condilii femurali (fig. III.199).

Dacă leziunile sînt prea întinse și prea profunde, se recomandă patelectomia totală, care dă rezultate excelente și care are avantajul de a preveni recidiva sau artroza femuropatelară.

III.3.12. LEZIUNI INFLAMATOARE ALE GENUNCHIULUI

III.3.12.1. HIGROMA PREROTULIANĂ

Acumularea de lichid la nivelul burselor seroase prin iritare mecanică constituie higroma.

Etiologie. Higroma survine după traumatisme repetate legate de unele profesiuni care se efectuează în genunchi cum sînt parchetarii, cei ce lucrează la caldarîmuri sau la tîrîtorii postpolimielitici.

Anatomie patologică. Punga se dezvoltă în țesutul celular subcutanat înaintea rotulei și a planurilor fibroase prerotuliene. Se descriu două forme anatomopatologice :

a) *Higroma seroasă* este cea mai frecventă, cu punga multiloculară, umplută cu un lichid clar, gălbui, alteori opac și granulos. Pereții pungii, variabili ca grosime, sînt formați din țesut conjunctiv fibrilar, iar în cazurile mai vechi, pereții pungii formează o coajă fibroasă infiltrată cu celule cartilaginoase sau cu plăci calcificate și sînt adesea simfizați.

b) *Higroma proliferantă* se caracterizează prin neregularitatea pereților și prin prezența de corpi străini în interiorul pungii, a căror natură este în funcție de etiologia leziunii. Astfel, în osteocondromatoza bursei seroase prerotuliene acești corpi străini sînt osteocartilaginoși, în timp ce, în bursita atenuată de origine tuberculoasă, acești corpi liberi sînt grăunți riziformi.

c) *Higroma hemoragică* survine după un traumatism al bursei prerotuliene. În această formă, higroma are un debut acut, bursa se umple cu sînge și, îndată, hematomul se organizează.

În stadiul cronic, peretele pungii este îngroșat, iar punga conține sînge negricios și cheaguri aderente de pereți.

Higroma prerotuliană depășește de obicei contururile rotulei ; peretele posterior al pungii aderă la planurile fibroase formate din periostul rotulei și din expansiunea aponevrotică a vaștilor, în timp ce peretele anterior este mobil față de tegumente. În formele vechi, peretele anterior al pungii aderă la tegumente, care sînt îngroșate și cornificate.

Simptome. Higroma cronică se dezvoltă lent, fără semne funcționale, apărînd ca o tumoare mediană, rotundă, situată sub tegumentele prerotuliene (fig. III.200).

În poziție de extensie a genunchiului punga este moale, depresibilă la centrul său, putîndu-se palpa rotula, în timp ce marginile ei sînt mai rezistente datorită modificărilor de consistență a planurilor fibroase profunde.

În poziție de flexie a genunchiului, higroma este în tensiune și are o consistență dură.

În *higroma acută* tumefacția apare repede, în urma unei lovituri pe fața anterioară a genunchiului, cu dureri vii și tegumente întinse. Treptat, simptomele acute diminuă și leziunea trece în faza de cronicitate.

În *higroma calcificată* pereții pungii sînt duri și, uneori, se pot palpa corpi străini în interior.

Complicații. *Ruptura higromei* poate să survină în urma unui traumatism, cu care ocazie se scurge lichid seros.

Supurația se poate instala în urma unei excoriații cutanate infectate sau a unei înțepături. Ea se manifestă prin apariția de dureri spontane, tegumentele se înroșesc, devin calde și lucioase iar temperatura

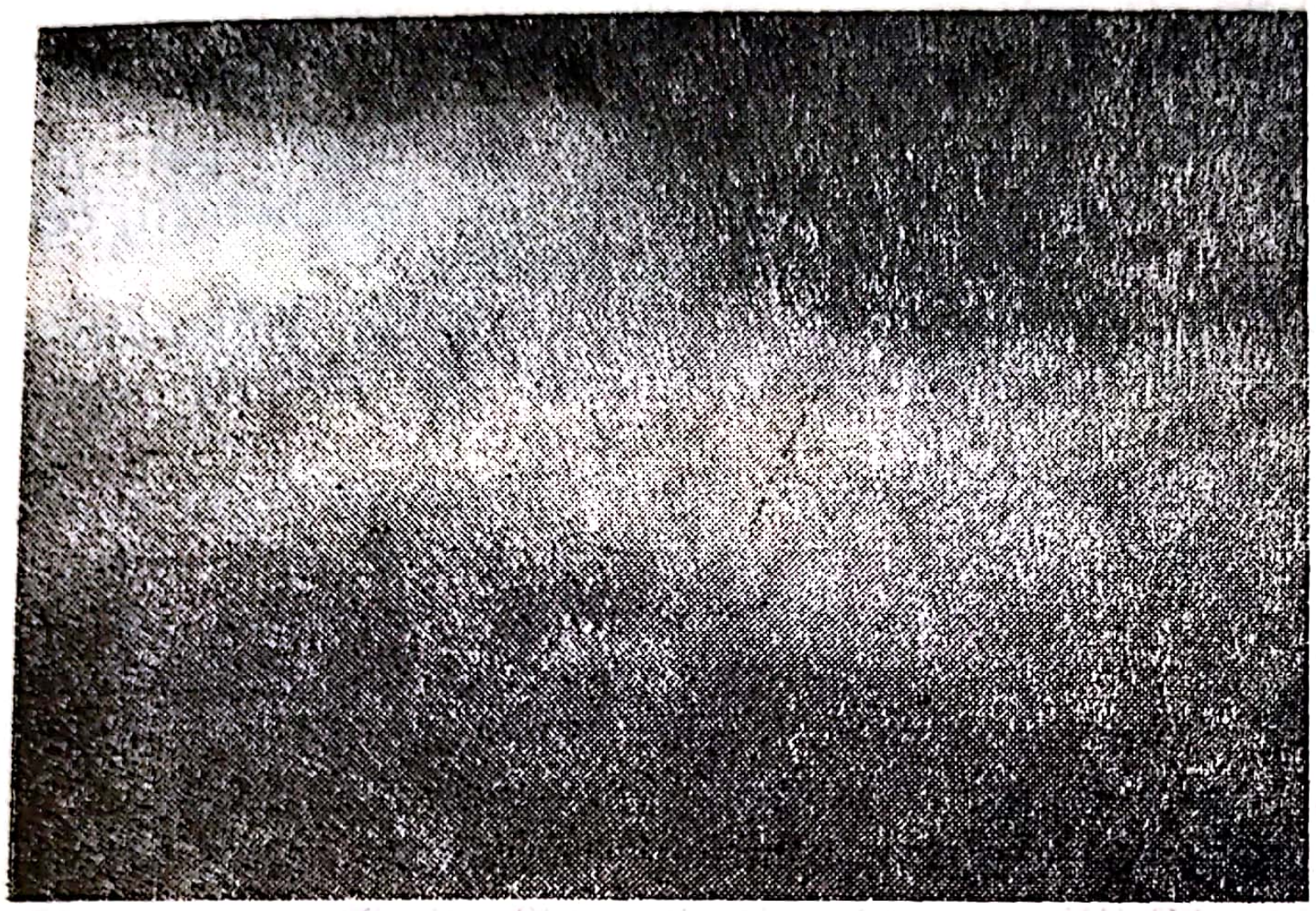

Fig. III.200. — Higroma prerotuliană.

urcă la 38—38,5°. Mersul devine dureros sau chiar imposibil. Adesea se constată un proces de limfangită și adenopatie inghinală.

Dacă supurația nu a fost drenată, ea se deschide spontan la exterior, constituindu-se o fistulă, dar niciodată spre articulația genunchiului.

Diagnosticul de higromă prerotuliană este aproape întotdeauna evident.

Higroma seroasă nu trebuie confundată cu sarcomul bursei seroase prerotuliene și nici cu un abces rece prerotulian sau cu higroma fungoasă, leziuni care se întîlnesc în cadrul osteitei tuberculoase a rotulei. De asemenea, higroma acută traumatică, trebuie diferențiată de fractura rotulei.

Tratament. În higroma acută traumatică tumefacția poate să cedeze spontan. Pentru a grăbi resorbția se practică puncția de evacuare a lichidului seros, se face un bandaj compresiv și se pune în repaus genunchiul. La început se poate aplica o pungă cu gheață pentru a limita gradul de tumefiere. Mai tîrziu, împachetările calde favorizează resorbția. Injectarea locală de steroizi (Hidrocortizon) reduce repede tumefacția.

Higroma cronică se tratează chirurgical prin extirparea completă a pungii. Incizia transversală sau ușor arcuită în sus, permite extirparea în bloc a pungii, care se clivează ușor de pe planurile profunde prerotuliene. În caz de aderență la tegumente se poate exciza o porțiune din acestea, fără multe inconveniente. După extirparea pungii, punerea unui drenaj filiform de scurtă durată este necesar pentru a preveni eventualitatea unui hematom.

În higroma supurată, dacă infecția este ușoară, se aspiră exsudatul și se injectează un antibiotic, genunchiul fiind imobilizat.

În higroma cu supurație cronică, incizia largă și drenajul pungii permit obținerea unei vindecări definitive.

III.3.13. ARTRITA ACUTĂ A GENUNCHIULUI

Artrita acută a genunchiului reprezintă inflamația articulației datorată germenilor infecțioși.

Etiologie. Infecția articulară poate să fie produsă de înțeparea articulației cu ace, spini, cuie infectate, sau poate să fie secundară propagării unui focar osteomielitic ; alteori artrita se instalează în urma unei infecții la distanță, localizată sau septicemică.

În ultima vreme se constată o recrudescență a artritelor de genunchi datorate injectărilor intraarticulare de hidrocortizon. Ele au drept particularitate faptul că survin pe o articulație deja patologică, iar prognosticul lor este adesea grav.

Germenii cei mai frecvent întîlniți sînt : stafilococul auriu întîlnit în artritele survenite în cursul unei stafilococii sau după o injecție intraarticulară, colibacilul responsabil de artrită la urinarii infectați ; streptococul, pneumococul și meningococul sînt mai rar întîlniți.

Anatomie patologică. După extinderea procesului lezional se deosebesc mai multe etape ale infecției :

a) *sinovitele acute,* reprezintă forma sinovială a infecției, caracterizată prin prezența unui revărsat seros sau seropurulent. Leziunile sinoviale sînt superficiale, stratul celular rămînînd intact. Ele se pot prezenta sub trei forme :

— *sinovita seroasă,* cu lichid inflamator bogat în proteine și sărac în germeni, fără inflamarea spațiului celulogrăsos ;

— *sinovita vegetantă,* cu apariția unei inflamații a spațiilor de lunecare, a unui țesut de granulație și a unor muguri sinoviali ;

— *sinovita purulentă,* autentic abces intrasinovial, fără lezare capsulară sau ligamentară ; este empiemul autorilor clasici ;

b) *flegmonul capsular Payr* este o formă mai gravă a infecției care invadează masiv sinoviala și difuzează în stratul celular, interesînd formațiile capsuloligamentare articulare ;

c) *osteoartrita,* caracterizată prin existența de focare distructive osoase sub cartilajul ulcerat. Ea poate să fie primitivă, cînd infecția are punctul de plecare într-una din extremitățile osoase ; secundară, cînd urmează uneia din formele precedente (flegmonul capsular) și cînd cartilajul articular s-a ulcerat.

Simptome. Manifestările clinice ale artritei genunchiului sînt în legătură cu forma anatomopatologică.

În faza empiemului articular starea generală este puțin modificată, genunchiul este semiflectat, cald, cu tegumentele întinse, iar durerea provocată este intensă pe interlinia articulară și la nivelul fundurilor de sac sinoviale. La palpare se evidențiază prezența lichidului articular, șocul rotulian fiind prezent.

Mobilizarea pasivă sau activă a articulației este imposibilă și orice tentativă declanșează dureri atroce. Atrofia musculară se instalează foarte repede, iar adenopatia inghinală este minimă.

În faza flegmonului capsular, foarte rar de la introducerea antibioticelor în terapeutică, starea generală este mult mai grav atinsă : febră ridicată, puls rapid, limba uscată. Articulația este tumefiată, cu un edem

care se întinde la distanţă, iar tegumentele roşii, adesea cu un treneu de limfangită cu adenopatie satelită. Durerea articulară este foarte intensă, survenind la cea mai mică mişcare sau la presiunea pe interlinie, iar amiotrofia se instalează rapid.

În stadiul de osteoartrită, pe lîngă semnele amintite mai înainte, apar atitudinile vicioase, mişcările anormale şi cracmentele.

Radiografia poate să arate o decalcifiere importantă cu pensare articulară, mai tîrziu distrucţii osoase (fig. III.201). Pe o radiografie făcută cu raze moi, se pot distinge structurile periosoase şi, mai ales, spaţiile adipoase periarticulare. În artrita genunchiului se constată o refulare a spaţiilor clare, fundul de sac destins devine perfect vizibil, precum şi o densificare radiologică a spaţiilor grăsoase datorată infiltraţiei inflamatoare, congestiei, care le conferă o densitate optică asemănătoare cu aceea a muşchilor.

Evoluţie. În formele subacute febra rămîne ridicată, starea generală satisfăcătoare, iar local genunchiul este puţin inflamat. Totuşi, pot să survină abcese la distanţă şi leziuni distructive care duc la anchiloză.

În formele grave, febra este crescută în jur de 40°, starea generală se alterează repede, pulsul devine rapid, limba este uscată iar bolnavul devine obosit, neliniştit. Genunchiul este foarte inflamat, cu treneuri de limfangită la distanţă şi sufuziuni purulente.

Aceste forme corespund formelor septicemice, al căror sfîrşit este letal.

Fig. III.201. — Osteoartrită acută a genunchiului : pensarea spaţiului articular şi decalcifiere difuză.

Diagnosticul se face pe baza puncţiei articulare, care scoate un lichid tulbure sau puroi şi a cărui analiză identifică agentul cauzal.

Diagnosticul diferenţial trebuie făcut cu osteomielita acută şi cu bursita prerotuliană supurată.

Tratamentul artritei acute a genunchiului este *antiinfecţios*, general şi local, cu antibiotice testate după sensibilitatea germenilor cauzali, la care se adaugă *imobilizarea gipsată* şi *drenajul chirurgical.*

În formele incipiente sau în reacţiile sinoviale simple, imobilizarea articulaţiei într-un aparat gipsat pelvipedios asociată tratamentului cu antibiotice, cu medicaţia antiinflamatoare (Butazolidină, Irgapirină) eventual röntgenterapie antiinflamatoare permit depăşirea episodului articular septic şi vindecarea cu *restitutio ad integrum.*

În formele cu evoluţie septică, în afara măsurilor terapeutice amintite, se impune puncţia articulară în scop explorator şi terapeutic. Aplicată precoce şi corect, această terapeutică conservatoare poate să oprească evoluţia accidentului infecţios.

Drenajul articular prin artrotomie largă, practicat la timp, poate să salveze articulaţia. Calea de abord posterolaterală şi medială, după Henderson, poate să dreneze convenabil fundurile de sac sinoviale.

În cazul unei artrite septice cu sinovită hipertrofică şi plastică a genunchiului şi cu leziuni osoase incipiente, intervenţia care se impune este *sinovectomia,* propusă de Cauchoix şi Duparc (1962), cu extirparea fundului de sac subcvadricipital, combinată cu o toaletă articulară largă, intervenţie foarte eficace şi completă faţă de artrotomie.

Intervenţia se realizează printr-o singură incizie laterorotuliană internă (Langenbeck-Payr), pentru a permite un acces larg în articulaţie. O dată cu sinovectomia se explorează întreaga articulaţie şi, după caz, se face extirparea celorlalte leziuni prin chiuretaj, emondaj, eventual meniscectomie. După asanarea focarelor infecţioase, se sutureazā plaga şi se instalează un drenaj aspirativ Redon-Burghele şi tub instilator prin care se introduc antibiotice. Postoperator se imobilizează articulaţia în aparat gipsat pentru 2—3 săptămîni, după gravitatea leziunilor. Antibioterapia locală şi generală cu spectru larg de acţiune şi vaccinoterapia, completează de regulă tratamentul.

Rezultatele obţinute sînt satisfăcătoare, cu vindecare *per primam* a plăgilor şi stingerea infecţiei, însă cu o limitare apreciabilă a motilităţii articulare prin sinechie fibroasă articulară.

Tratamentul de recuperare a mişcării articulare se recomandă să fie făcut cu prudenţă şi progresiv, pentru a nu redeştepta infecţia articulară abia stinsă.

În formele în care distrugerea osteoarticulară este foarte avansată, cu o stare generală alterată, se recomandă rezecţia de drenaj, care poate să salveze viaţa bolnavului. Asociată cu sinovectomia şi cu fixatorul extern cu compresiune, ea realizează o rezecţie-artrodeză cu rezultate bune şi rapide.

La bătrîni, la care reactivitatea organismului este foarte scăzută, indicaţia de tratament trebuie să fie mai radicală : amputaţia de necesitate a segmentului compromis poate să fie impusă pentru prevenirea exitusului.

Rezultatele obţinute după asanarea chirurgicală sînt bune *quo ad vitam,* însă cu multe rezerve asupra recuperării funcţionale a articulaţiei.

III.3.14. TUBERCULOZA GENUNCHIULUI

Osteoartrita determinată de localizarea bacilului Koch la nivelul articulației genunchiului, ocupă locul al 3-lea ca frecvență în cadrul tuberculozei osteoarticulare, după determinările vertebrale și coxofemurale.

Frecvența sa actuală este în scădere, paralel cu diminuarea marcată a morbidității prin tuberculoză. Poate să apară la orice vîrstă. În statisticile de acum 3 decenii, incidența ei maximă era între 2—10 ani. Actualmente, grație progreselor de igienă antituberculoasă cît și a vaccinării sistematice, vîrsta medie a primoinfecției este mult mai tardivă, ceea ce determină o deplasare evidentă a incidenței maxime a tuberculozei genunchiului către adolescent și către adult. Cele două sexe sînt aproape în mod egal atinse, cu o ușoară predominanță pentru cel masculin. În 11% din cazuri, tuberculoza genunchiului se însoțește și de alte determinări osteoarticulare.

Etiopatogenie. Tuberculoza genunchiului apare ca urmare a localizării bacilului Koch la nivelul epifizelor articulare sau la nivelul sinovialei. Rolul bacilului bovin este diferit apreciat, între 60% (în statistica mai veche Frazer) și 15% în medie (18,9% Brown, 10% Wiessman, 8,7% statistica Spitalului de Chirurgie Osoasă). Clasic, se admite că localizarea la nivelul genunchiului se face prin diseminare pe cale hematogenă de la complexul primar gangliopulmonar. Infectarea pe cale limfatică, plecînd de la ganglionii inghinali, retrograd, în sensul concepției lui Kaufmann, nu este unanim acceptată. Evidențierea clinică se produce mai ales în primii 2—3 ani care urmează primoinfecției, fiind în general o manifestare a perioadei secundare (după clasificarea Ranke), putînd însă să apară și mai tardiv.

Localizarea inițială poate să fie osoasă sau sinovială.

Localizarea osoasă — focarul metastatic primordial (Eskenasy) — se face la nivelul măduvei roșii hematogene epifizare sau metafizare, dînd naștere unui proces de medulohaversită. Procesul proliferativ tuberculos, la care se adaugă ca o reacție nespecifică resorbția osoasă, duce la formarea focarului de tip geodă. Evoluția spre articulație se face prin perforarea cartilajului de către granulomul care crește subcondral, sau prin propagarea lentă spre punctele de inserție ale membranei sinoviale pe care o invadează. Alteori, inocularea pe cale hematogenă se face direct la nivelul stratului conjunctivovascular al sinovialei. Frecvența localizării sinoviale este apreciată între 9,4% (Kornev) și 65% (Detloff).

Indiferent de localizarea inițială osoasă sau sinovială, se dezvoltă astfel osteoartrita tuberculoasă a genunchiului, care determină o serie de modificări regionale, în primul rînd în ceea ce privește regimul circulator. Cercetări arteriografice ale lui Tran Ngoc Ninh și colaboratorii (Saigon) au demonstrat existența unui scurt circuit arteriovenos la nivelul focarului în tuberculoza floridă a genunchiului. Aceste șunturi sînt cauza circulației mai intense din jurul tumorii albe. Rarefacția osoasă regională este, cel puțin în parte, consecința acestui regim circulator.

Anatomia patologică arată modificări ale tuturor componentelor articulare. Sinoviala este sediul unei inflamații cronice, cu o importantă proliferare viloasă, cu fungozități sesile sau pediculate care înconjoară

cartilajul articular și-l invadează. Granulația tuberculoasă intraosoasă, formată din foliculi tuberculoşi, crește, se cazeifică, distruge țesutul osos; se formează caverne care conțin mici sechestre, și apar distrucții epifizare. Cartilajul se erodează și se ulcerează, sfîrșind prin a dispărea mai mult sau mai puțin complet. Capsula articulară, destinsă inițial, este fisurată, lăsînd procesul tuberculos să invadeze părțile moi pericapsulare, uneori cu formarea abcesului periarticular. În jurul focarului, în țesutul fibrotuberculos care-i formează limita dar și mijlocul de expansiune, apar leziuni importante de vascularită, arteriolită cîteodată obliterantă. Stingerea procesului tuberculos se caracterizează prin oprirea distrucțiilor osoase, osteoscleroza paratuberculoasă (Erdheim), fibrozarea și sclerozarea părților moi, cu închistarea unor cavități reziduale pline cu cazeum, sechestre în care bacilii Koch pot să rămînă mult timp viabili, sursă de recidive tardive. Distrugerea elementelor articulare duce la o anchiloză fibroasă sau osoasă, de multe ori în poziție vicioasă, realizînd „genunchiul unghiular complex" (Climescu), caracterizat prin luxație posterioară, flexie și rotație externă a tibiei. La copil, creșterea condililor femurali eliberați de presiunea normală (legea Delpech) face ireductibilă această deformație.

Simptomatologie. Perioada de debut se caracterizează, la copil, prin apariția insidioasă, progresivă, a durerilor la nivelul genunchiului, survenind mai ales la efort și dispărînd prin repaus. Concomitent, apare șchiopătarea care îmbracă caracterul unei șchiopătări dureroase, cu tendința să diminueze timpul de sprijin pe membrul pelvian afectat — semnul geambașului sau semnul Marjolin. Șchiopătarea, ca și durerea, apar sau se accentuează după un mers mai îndelungat sau către seară. Uneori se asociază o discretă alterare a stării generale, oboseală, febriculă, slăbire, transpirații, semne de impregnare bacilară.

Examenul clinic pune în evidență un genunchi tumefiat, cald, cu șoc rotulian prezent sau, dimpotrivă, cu senzație de rezistență elastică, atunci cînd cavitatea articulară este plină de fungozități. Fundul de sac subcvadricipital este îngroșat (semnul scării Ménard) ca și acelea laterorotuliene. Plica cutanată este mai groasă decît la genunchiul opus (semnul Alexandrov). Flexia genunchiului este limitată și dureroasă și, într-un grad mai mic, extensia. Ganglionii inghinali și cei iliaci sînt prinși. Măsurătorile arată, la copil, alungirea membrului pelvian.

Examenul radiologic arată o decalcifiere regională, pensarea uniformă a spațiului articular, mărirea de volum a epifizelor articulare și a nucleului de osificare rotulian, la copil, îngroșarea părților moi periarticulare cu dispariția spațiilor clare retrocvadricipital, al ligamentului adipos și al celui retrocondilian, datorită edemului inflamator al sinovialei (fig. III.202). Tomografia poate să evidențieze leziuni distructive care nu apar pe o radiografie standard.

La adult, și în special la bătrîn, debutul este foarte insidios, multă vreme simptomele fiind discrete, conturîndu-se treptat manifestările unei monoartrite inflamatoare cronice a cărei etiologie este foarte greu de precizat.

În perioada de evoluție semnele de impregnare bacilară și de inflamație locală se accentuează. Se instalează, prin contractură reflexă, poziția de flexie a genunchiului (atitudine antalgică de capacitate articulară

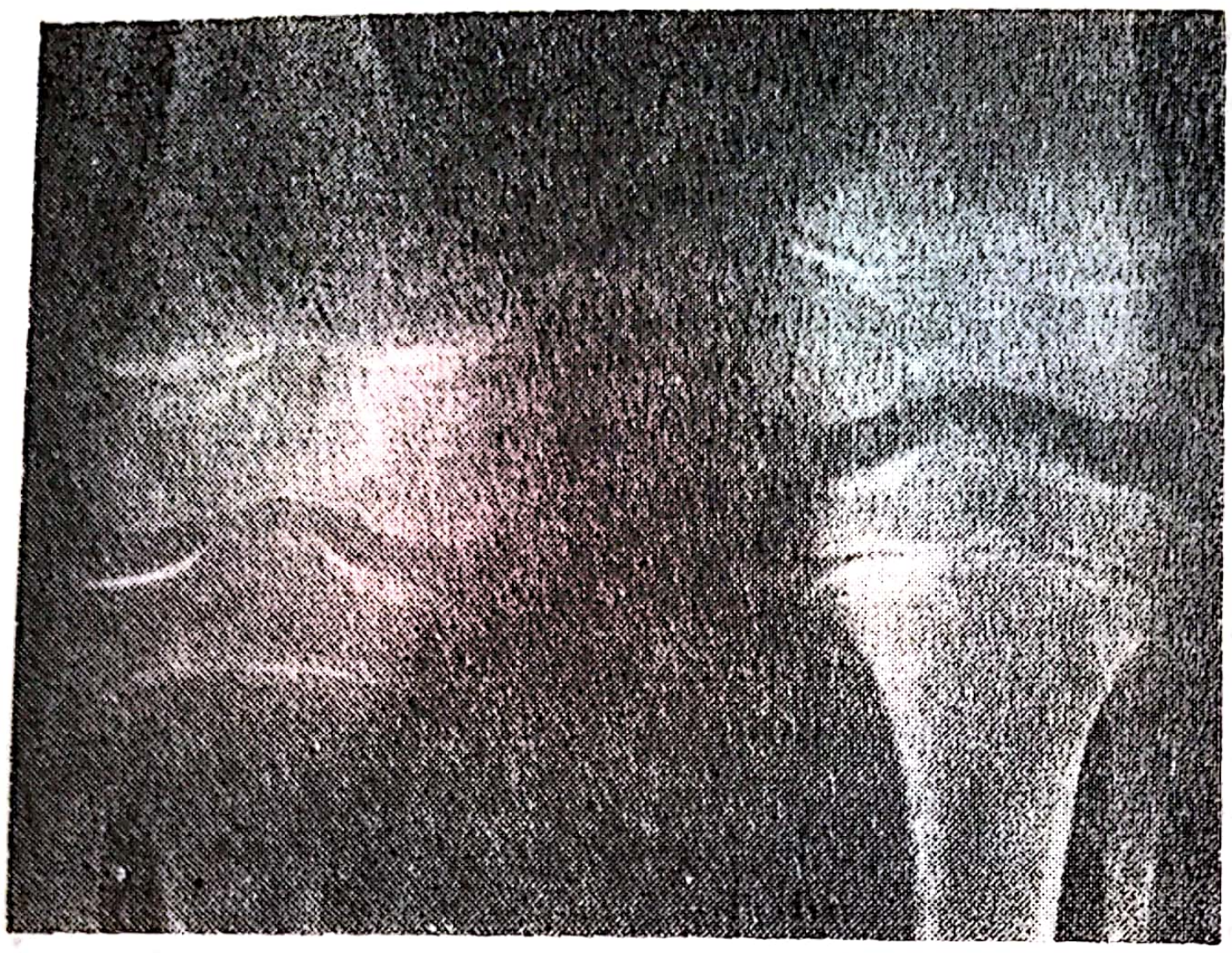

Fig. III.202. — Osteoartrită tuberculoasă la copil : lărgirea spațiului articular.

maximă). Se formează abcese articulare care evoluează spre exterior. Ele pot să fistulizeze, lăsînd deschisă calea infecțiilor cu piogeni. Radiografic, decalcificarea regională este foarte marcată, pensarea spațiului articular este accentuată pînă la dispariție, contururile articulare sînt șterse, neregulate, desenul trabecular al spongioasei este estompat sau dispărut, apar geode, ancoșe, carii și distrucții articulare (fig. III.203).

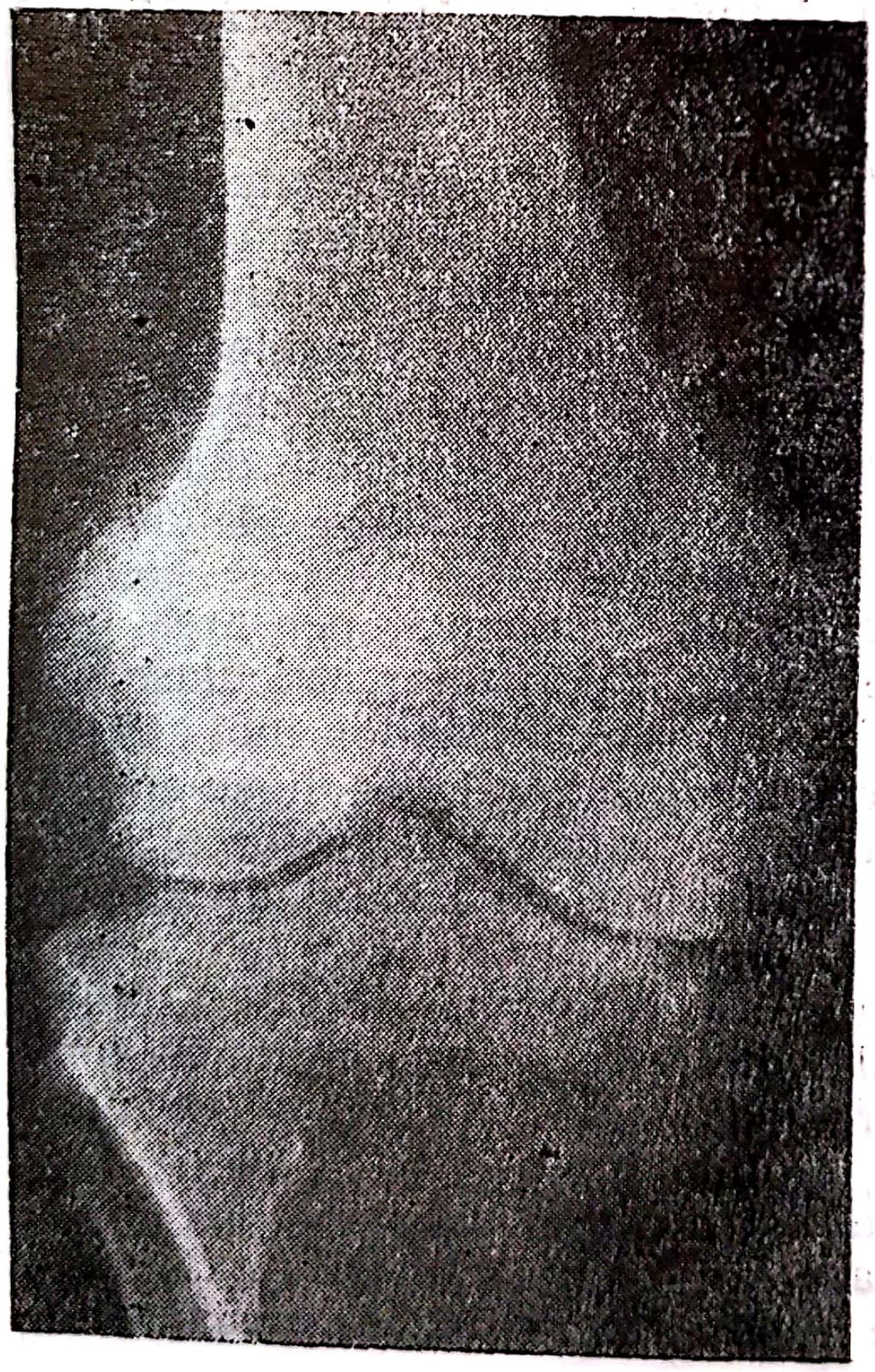

Fig. III.203. — Osteoartrită tuberculoasă gigantofoliculară la adult.

Testele de laborator evidențiază VSH moderat crescută, anemie, neutrofilie cu discretă leucocitoză. În fazele de evoluție cronică poate să existe o discretă limfocitoză. Intradermoreacția (I.D.R.) la tuberculină indică prezența sensibilității alergice a organismului. Cînd este intens pozitivă, flictenulară, este un argument în favoarea originii tuberculoase a artritei, mai ales cînd virajul tuberculinic a precedat doar cu cîteva luni apariția semnelor clinice; cînd este negativă la concentrații crescînde de tuberculină este un argument împotriva diagnosticului de tuberculoză, dacă nu există concomitent o afecțiune anergizantă. O reacție de focar pozitivă (accentuarea fenomenelor inflamatoare locale și generale la 24—48—72 ore după injectarea subcutanată a 10—40 U. tuberculină P.P.D.) este un argument de valoare pentru originea bacilară a monoartritei.

Prin puncția articulară se extrage, în faza de debut, un lichid clar, gălbui, cu reacție acidă, cu predominanța polinuclearelor. Numărul limfocitelor crește în sinovita cu evoluție torpidă. O dată cu transformarea spre abces articular, lichidul devine purulent. Punerea în evidență a bacilului Koch pe lamă (rar) și, mai frecvent, prin însămînțări pe medii de elecție, aduce certitudinea diagnosticului. Negativitatea culturii nu poate însă infirma diagnosticul. Inocularea la cobai nu dă nici ea rezultate constante și, cînd este pozitivă este necesară o așteptare de cîteva luni, incompatibilă cu deziderațul unui tratament precoce. Cînd simptomatologia clinică și radiologică nu este explicită, puncția articulară este albă sau culturile din lichid negative, se indică practicarea unei biopsii sinoviale. Descoperirea foliculilor tuberculoși confirmă diagnosticul.

O evoluție particulară o au focarele juxtaarticulare situate în metafiza femurală sau în cea tibială. Ele se dezvoltă insidios, provoacă reacții de vecinătate la nivelul genunchiului și evoluează fie spre cavitatea articulară cu apariția osteoartritei, fie spre exterior cu formare de abcese și fistule în vecinătatea genunchiului, contrastînd cu ușoara tumefacție a articulației și cu discreta limitare a mișcărilor.

Diagnostic. *Diagnosticul pozitiv* se pune pe baza semnelor de monoartrită inflamatoare cronică la un bolnav cu antecedente bacilare, cu VSH moderat crescută, cu ușoară leucocitoză, cu I.D.R. intens pozitivă și reacția focală pozitivă, la care examenul radiologic evidențiază semnele caracteristice. Certitudinea diagnosticului o dă examenul bacteriologic al lichidului articular sau cel anatomopatologic din biopsia sinovială.

Diagnosticul diferențial se face, pentru copii, cu artritele infecțioase, cu determinările articulare ale sifilisului congenital (diagnostic de importanță mai mult istorică astăzi), cu reumatismul articular acut, pe baza semnelor clinice, a contextului în care apare artrita, a semnelor biologice și radiologice caracteristice. Osteocondrozele de creștere (apofizita tibială Osgood — Schlatter și patelita de creștere Sinding — Larsen — Johanson), artopatia hemofilică, vor fi diferențiate pe baza evoluției clinice, a lipsei semnelor clinice și biologice de inflamație, a tulburărilor genetice de coagulare (pentru hemofilie) și pe baza examenului radiografic. La adult, diagnosticul diferențial al unei monoartrite inflamatoare cronice este cu mult mai dificil. De multe ori examenele clinice, radiografice și biologice nu pot să diferențieze artrita bacilară de aceea reumatoidă. Trebuie făcute examene sistematice ale lichidului articular

prin culturi, inoculări la cobai, biopsie sinovială. Determinările periferice din spondilita anchilopoietică, gonartroză, artropatie tabetică, artrite infecțioase vor fi diferențiate pe baza semnelor clinice, de laborator și radiografice, deosebite de ale tuberculozei.

Evoluția, înainte de tratamentul cu antibiotice, se făcea spre vindecare după 3—4 ani, cu prețul unor sechele grave. Închistarea focarelor cazeoase, în care rămîneau bacili viabili, făcea ca recidivele să fie relativ frecvente. Alteori, în cursul evoluției, apăreau diseminări meningeale sau granulii care erau fatale. Tratamentul antibiotic modern a transformat complet această evoluție. Prin dispariția diseminărilor și a fistulizărilor, mortalitatea prin tuberculoza genunchiului a devenit practic nulă. Tratate de la debut, formele artrosinoviale sau acelea cu leziuni osoase minime, se vindecă cu restaurarea funcțională completă. Dacă tratamentul începe în faza distructivă, de osteoartrită, el reușește să scurteze evoluția spre cicatrizare, care se face cu sechele mai puțin grave.

Tratamentul tuberculozei genunchiului trebuie să fie complex și individualizat, în funcție de stadiul evolutiv și de forma anatomoclinică a leziunii. Rolul principal îl joacă tratamentul general și cel local cu tuberculostatice. Pentru ca să fie eficace și pentru ca să preîntîmpine instalarea rezistenței, terapia cu tuberculostatice trebuie să respecte mai multe reguli :

— să fie asociată ; nu se va administra niciodată în perioada de atac, un tuberculostatic singur. De preferință, tratamentul de atac va consta din tripla asociere : Streptomicină, HIN, Etambutol, timp de 4—5 luni. Dacă unul din tuberculostaticele majore nu este tolerat, se va înlocui cu un alt tuberculostatic (Ethionamidă, Pirazinamidă, Cicloserină, Rifampicină, Izoil etc.) ;

— tratamentul trebuie să fie de durată suficientă, timp de 18—24 luni. După perioada de atac el poate să fie continuat cu un singur tuberculostatic, de obicei cu HIN ;

— să fie continuu, pentru a realiza constant, în sînge și în țesuturi, o concentrație bacteriostatică a tuberculostaticului administrat.

Pentru obținerea unei concentrații bactericide locale s-a recurs la administrarea tuberculostaticelor intrafocal, intraarticular sau intraosos (în condilii femurali și în platourile tibiale), în ritm de 2—3 ori pe săptămînă.

Tuberculostaticele se administrează împreună cu vitamine din complexul B (vitamină B_6, acid pantotenic) pentru proprietățile lor de protecție față de efectele toxice ale streptomicinei și ale HIN. În formele sinoviale exsudative se va asocia hormonoterapia antiinflamatoare, general și intraarticular, în cure scurte.

Tratamentul ortopedic constă din punerea în repaus a articulației, prin imobilizarea pe pat tare sau în extensie continuă, pe durata persistenței fenomenelor inflamatoare, urmată de mobilizarea prudentă a articulației. Imobilizarea în aparat gipsat este mult mai rar utilizată, numai în formele hiperalgice. Tratamentul tuberculostatic, general și focal, alături de cel ortopedic, este capabil să rezolve formele recente sinoviale, formele cu distrucții osoase minime, iar la copii, grație puterii osteogenetice caracteristice vîrstei, chiar și leziunile osoase ceva mai avansate. În aceste cazuri, mobilitatea articulară se poate recupera complet. Per-

Scanned with OKEN Scanner

sistă uneori la copii o mărire de volum a epifizelor articulare, un *genu magnum*. Tuberculostaticele acționează mult mai greu în formele evolutiv-extensive sau trenante, cu cazeificări. Aici se impune chirurgia focală, în funcție de forma anatomoclinică.

Tratamentul chirurgical. *Sinovectomia* se practică în sinovitele cronice care nu au reacționat la un tratament tuberculostatic și ortopedic corect timp de 3—4 luni. Rezultatele obținute sînt bune, mobilitatea articulară se menține în limite funcționale, cu condiția unui tratament de recuperare susținut.

Sinovectomia-chiuretaj în cazurile osteoartritelor incipiente, unde o dată cu sinovectomia se va practica și trepanarea, chiuretarea și plombajul geodelor; rezultatul postoperator este mai puțin bun, mobilitatea articulară mai redusă, degradarea tardivă spre artroză mai frecventă.

Trepanarea, chiuretarea și plombajul leziunilor juxtaarticulare, se practică cu rezultate foarte bune, cu condiția ca tratamentul să premeargă invazia articulară.

În toate cazurile chirurgia focală este plasată în contextul tratamentului cu tuberculostatice, fiind precedată de un tratament medicamentos timp de 4—8 săptămîni și urmată de cura completă.

Redarea mobilității articulațiilor anchilozate fibros sau osos se face prin *artroplastie*, efectuată prin modelarea suprafețelor articulare distruse și interpoziție fie biologică (*fascia lata*, piele, sac herniar), fie inertă (nailon). Cazurile indicate pentru artroplastie sînt acelea cu distrucții osteocartilaginoase, cu anchiloze bilaterale de genunchi sau cu anchiloze multiple la același membru. Se va ține seama de musculatură și de posibilitatea de refacere a cvadricepsului, precum și de posibilitățile de cooperare ale bolnavului. Indicată după stabilizarea leziunilor active, operația va crea o neoarticulație cît mai apropiată de condițiile mecanice normale, respectînd axele membrului pelvian.

Rezecția-artrodeză rămîne rezervată osteoartritelor cu distrucții mari, cu anchiloze în poziții vicioase, cu scurtarea membrului pelvian cu peste 2—3 cm. Se preferă aplicarea compresiunii tip Charnley, care scurtează timpul de imobilizare postoperator.

Stabilizarea osteoartritei tuberculoase a genunchiului va fi judecată în funcție de criteriile clinice, radiografice, biologice și de efectuarea tratamentului corect. Verificarea menținerii acestei stabilizări în decurs de 2—3 ani reprezintă criteriul timpului care ne dă dreptul să vorbim de vindecarea leziunii tuberculoase a genunchiului.

III.3.15. PARALIZIILE GENUNCHIULUI

III.3.15.1. GENUNCHIUL POLIOMIELITIC

Paralizia poliomielitică poate să intereseze cvadricepsul singur sau toți mușchii coapsei care acționează asupra genunchiului.

Etiopatogenie. Ca urmare a dezechilibrării musculare pot să rezulte diformități ale genunchiului care stînjenesc statica și dinamica membrului în totalitate.

Genu flexum se întîlneşte în cazul unei paralizii de cvadriceps cînd ischiogambierii sînt normali sau numai parţial paralizaţi. Dacă bicepsul este mai puternic decît muşchii „labei de gîscă" (semitendinosul, semimembranosul şi dreptul intern) se produc, pe lîngă flexia genunchiului, şi un *genu valgum* şi o rotaţie externă a gambei ; adesea tibia se subluxează posterior faţă de femur. Diformitatea devine cu timpul permanentă, datorită retracţiei părţilor moi capsuloligamentare posterioare ale articulaţiei genunchiului şi a celorlalte ţesuturi din spaţiul popliteu. Din cauza subluxaţiei posterioare a tibiei şi a flexiei genunchiului, condilii femurali se deformează conform legii Delpech şi Wolff.

Genu valgum se asociază, cum s-a văzut, cu *genu flexum* sau, mai rar, cu *genu recurvatum*. El se datoreşte, pe lîngă retracţia muşchiului biceps, şi retracţiei tensorului fasciei lata care îşi adaugă efectul abductor la acela al bicepsului.

Genu recurvatum reprezintă deformarea inversă, opusă *genu flexum*-ului, genunchiul fiind în hiperextensie.

Un *genu recurvatum* uşor poate să constituie o invaliditate relativă iar dacă cvadricepsul este paralizat, o astfel de diformitate devine de dorit, deoarece ea stabilizează genunchiul în timpul mersului. În schimb, un *genu recurvatum* accentuat constituie o infirmitate severă, care trebuie corectată.

Genu recurvatum din cadrul poliomielitei, după Irwin, poate să fie de două feluri : primul se datoreşte schimbărilor structurale ale tibiei ca urmare a paraliziei cvadricepsului ; cel de-al doilea, datorită întinderii şi relaxării părţilor moi de pe faţa posterioară a articulaţiei.

Primul tip de *genu recurvatum* se datoreşte paraliziei cvadricepsului, care în timpul mersului nu reuşeşte să menţină genunchiul în extensie. Tricepsul sural este normal şi piciorul, în timpul mersului, atinge solul cu călcîiul. Mişcarea de flexie dorsală fiind însă limitată de către triceps, în vederea stabilizării piciorului faţă de gambă, tricepsul sural produce, indirect, şi o stabilizare a genunchiului. Această presiune asupra genunchiului, reprezentată de greutatea corpului şi de forţele de gravitaţie, antrenează modificări structurale la nivelul epifizei superioare a tibiei : platoul tibial devine oblic, alungit posterior şi înclinat înainte, din cauza compresiunii marginii anterioare de către condilii femurali. Extremitatea superioară a tibiei, mai exact treimea sa superioară, se încovoaie posterior şi, treptat, se produce o subluxaţie posterioară a tibiei.

Cel de-al doilea tip de *genu recurvatum* se datoreşte slăbirii musculaturii ischiogambiere şi a tricepsului sural ; genunchiul devine hiperextins prin relaxarea părţilor moi posterioare. Mersul produce o alungire şi mai mare a părţilor moi, încît deformarea genunchiului se accentuează. Acest tip de *genu recurvatum* se instalează mai repede decît primul tip.

Simptomatologie. Paralizia cvadricepsului face imposibilă extensia activă a genunchiului. În statică, bolnavul poate să adopte poziţia verticală graţie faptului că linia de descărcare a greutăţii corpului trece îna-

intea axului genunchiului, ceea ce face ca articulația să fie blocată prin întinderea părților moi capsulotendinoase posterioare. Această stabilizare pasivă a genunchiului nu se mai produce dacă acesta este flectat și axul său trece înaintea liniei de gravitație.

Mersul unui bolnav cu paralizie a cvadricepsului este caracteristic. În primul timp al pasului, membrul este aruncat înainte pentru ca apoi, în momentul sprijinului pe sol, genunchiul să fie blocat fie prin contractura fesierului mare, fie prin fixarea piciorului în echin. Astfel, genunchiul este împins înapoi, axa sa trecînd în spatele verticalei corpului. În momentul în care piciorul se pregătește să pășească înainte, bolnavul, pentru a suplini lipsa cvadricepsului, duce repede înainte gamba sănătoasă, anticipînd flexia genunchiului paralizat. Astfel, pasul de partea membrului paralizat este mai scurt și mersul devine sacadat. La urcarea sau coborîrea scărilor dificultățile sînt mult mai mari ; bolnavul este nevoit să-și încline corpul mult înaintea axei genunchiului, ceea ce crește riscul unei prăbușiri în caz de neatenție.

Paralizia flexorilor genunchiului este mai puțin resimțită de bolnav. În timpul mersului, paralizia flexorilor genunchiului poate să fie suplinită satisfăcător dacă extensorii piciorului sînt indemni. Dacă și aceștia sînt paralizați, agățarea vîrfului piciorului de neregularitățile solului poate să fie evitată numai printr-o flexie exagerată a coapsei, ceea ce conferă mersului un aspect disgrațios.

Cînd musculatura genunchiului este total paralizată, dar musculatura șoldului (marele fesier) și a piciorului (tricepsul sural) sînt conservate, statica și mersul sînt încă posibile datorită unui *genu recurvatum* spontan. În cazurile de paralizie a membrului cu lezarea mușchilor șoldului și ai piciorului, mersul este totuși posibil datorită unui *genu recurvatum* pe care și-l produc singuri bolnavii, împingînd cu mîna înapoi treimea inferioară a coapsei. În astfel de cazuri, în regiunea de sprijin a mîinii, tegumentele se îngroașă și se pigmentează ; adesea se pune în evidență o adevărată bătătură la coapsă și la mînă.

Tratament. *Tratamentul ortopedic* își găsește indicația în unele forme de genunchi paralitic. Astfel, în formele ușoare de *genu flexum* se poate trece la o redresare a genunchiului pînă la extensia completă sau chiar pînă la un grad ușor de recurvat, folosind aparatele gipsate succesive. Redresarea și imobilizarea se fac în aparat pelvipedios, după corectarea prealabilă a lordozei lombare și a flexiei șoldului. Schimbarea aparatului gipsat se face la 4—6 săptămîni, cu corectarea, la fiecare schimbare, a poziției genunchiului.

Pentru cazurile de paralizii ale musculaturii care acționează asupra genunchiului, în special la copii, se folosesc aparatele ortopedice de tip Hessing sau acelea cu opincuță, care mențin în poziție corectă și piciorul. Aparatul ortopedic este prevăzut cu articulații mecanice, cu amplitudinea mișcării limitată după cerință, iar la nivelul genunchiului se aplică o pelotă pentru a se menține un ușor recurvat.

Tratamentul chirurgical este indicat în cazurile cu diformități mai severe, cînd tratamentul ortopedic rămîne fără rezultat.

D e f o r m a r e a î n f l e x i e se corectează chirurgical prin capsulotomie posterioară a genunchiului asociată cu alungiri ale tendoanelor retractate, folosind tehnica Wilson cu două incizii la partea internă și la cea externă a spațiului popliteu. Prin aceste incizii se alungesc tendoanele bicepsului, ale semitendinosului, ale semimembranosului, ale dreptului intern și se secționează complet capsula posterioară. Se mai poate folosi în acest scop și tehnica Herbert care folosește o singură incizie, situată pe partea externă a spațiului popliteu, prin care se alungește numai tendonul bicepsului și se secționează capsula posterior. Această tehnică, fără alungirea tendoanelor mușchilor ischiogambieri interni, se recomandă în formele mijlocii de *genu flexum*.

Cînd, după corectarea flexiei genunchiului, rămîne un *genu valgum* supărător, acesta se poate corecta printr-o osteotomie supracondiliană îndințată a femurului.

În p a r a l i z i a c v a d r i c e p s u l u i se folosesc transplantările musculare. Dacă cvadricepsul este incomplet paralizat, se poate întări acțiunea lui prin transplantarea mușchilor sinergici (croitorul și tensorul fasciei lata) pe rotulă, după tehnica Ober.

Cînd cvadricepsul este complet paralizat, se recurge la transplantarea pe rotulă a mușchilor antagoniști (biceps, semitendinos, semimembranos), numai dacă marele fesier, ischiogambierii și tricepsul sural sînt indemni.

Bicepsul poate să fie transplantat singur pe rotulă ca în tehnica clasică. Dezavantajul acestei operații constă în faptul că poate să determine subluxația sau luxația externă a rotulei. Pentru a preîntîmpina aceasta Schwartzman și Crego asociază la transplantarea bicepsului pe aceea a semitendinosului, iar Caldwell și Durham, după ce desprind inserția distală a bicepsului și disecă proximal mușchiul, trec tendonul și corpul muscular prin septul intermuscular intern fixîndu-l pe rotulă. Prin aceasta ei dau mușchiului biceps o poziție favorabilă, situîndu-l în axa longitudinală a membrului (fig. III.204).

În *genu recurvatum* cu modificări ale extremității proximale a tibiei, Irwin folosește osteotomia tibiei prin care orizontalizează suprafața platoului tibial (fig. III.205). Același efect se poate obține și cu osteotomia Brett.

Aceste osteotomii dau rezultate bune în corectarea *genu recurvatum*-ului de primul tip. În forma de *genu recurvatum* de tipul al doilea, datorat relaxării părților moi posterioare, operația Heyman, care constă în refacerea ligamentelor laterale, dă frecvent recidive. În această formă, purtarea unui aparat ortopedic care limitează extensia genunchiului pare mai indicată.

Cînd genunchiul este instabil în toate direcțiile prin paralizia tuturor grupelor musculare, se recomandă *artrodeza*. Anchiloza genunchiului în poziție bună îngăduie un mers satisfăcător și permite dispensarea de orice aparat ortopedic. Pentru obținerea unei anchiloze bune și rapide se procedează la decorticarea capetelor articulare de cartilajul de încrustare și la fixarea extremităților cu aparatul de compactare Charnley (fig. III.206).

Fig. III.204. — Transplantarea bicepsului pe rotulă.

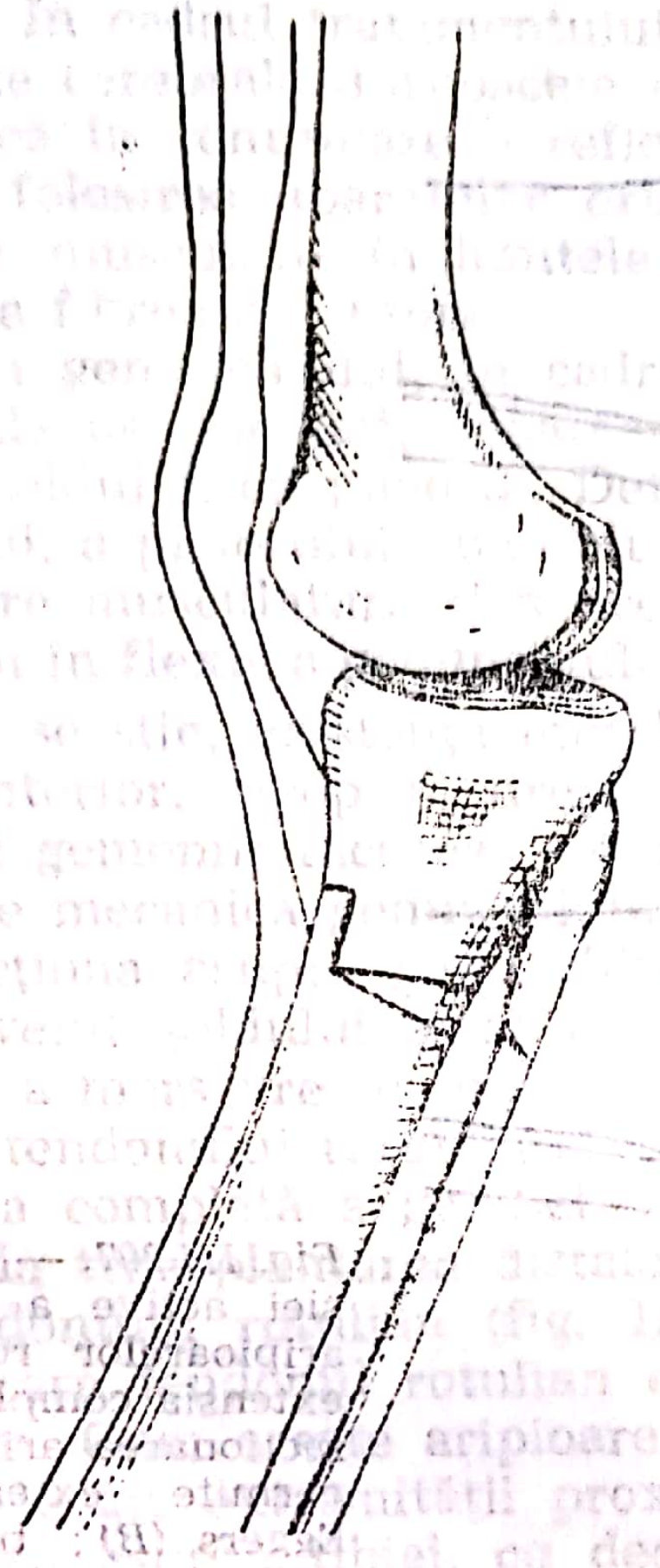

Fig. III.205. — Osteotomia tibiei (procedeul Irwin).

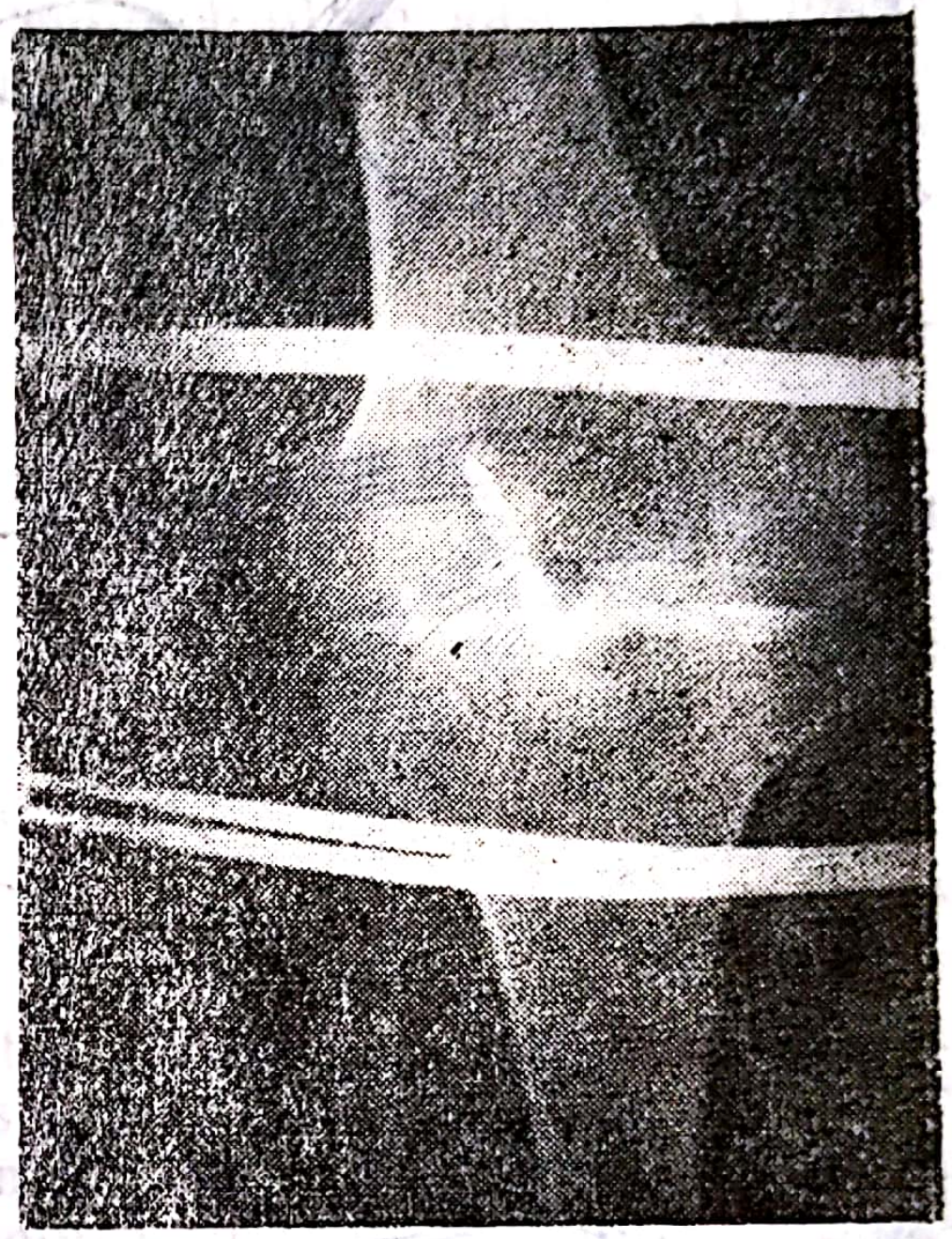

Fig. III.206. — Artrodeza genunchiului cu aparat de compactare (tip Charnley).

III.3.15.2. GENUNCHIUL SPASTIC

Genunchiul spastic din cadrul paraliziei cerebrale (infirmitate motorie cerebrală) se întîlnește sub forma unui *genu flexum,* care poate să fie primar (determinat de spasticitatea sau de rigiditatea grupului muscular flexor al genunchiului) sau secundar flexiei spastice a șoldului sau piciorului spastic.

Simptomatologie. Genunchiul, în paralizia cerebrală, se află într-o poziție de semiflexie ; adesea se însoțește de semiflexia, rotația internă și adducția șoldului ; piciorul, de cele mai multe ori, se găsește într-o poziție de *varus equinus.*

În timpul mersului, genunchiul se menține în semiflexie ; din cauza adducției coapsei, în formele paraplegice, genunchii se apropie unul de celălalt, se freacă sau se încrucișează la fiecare pas.

În formele tetraplegice de paralizie cerebrală cu rigiditate accentuată, genunchii pot să fie în extensie completă, cu membrele pelviene încrucișate, astfel încît mersul devine imposibil.

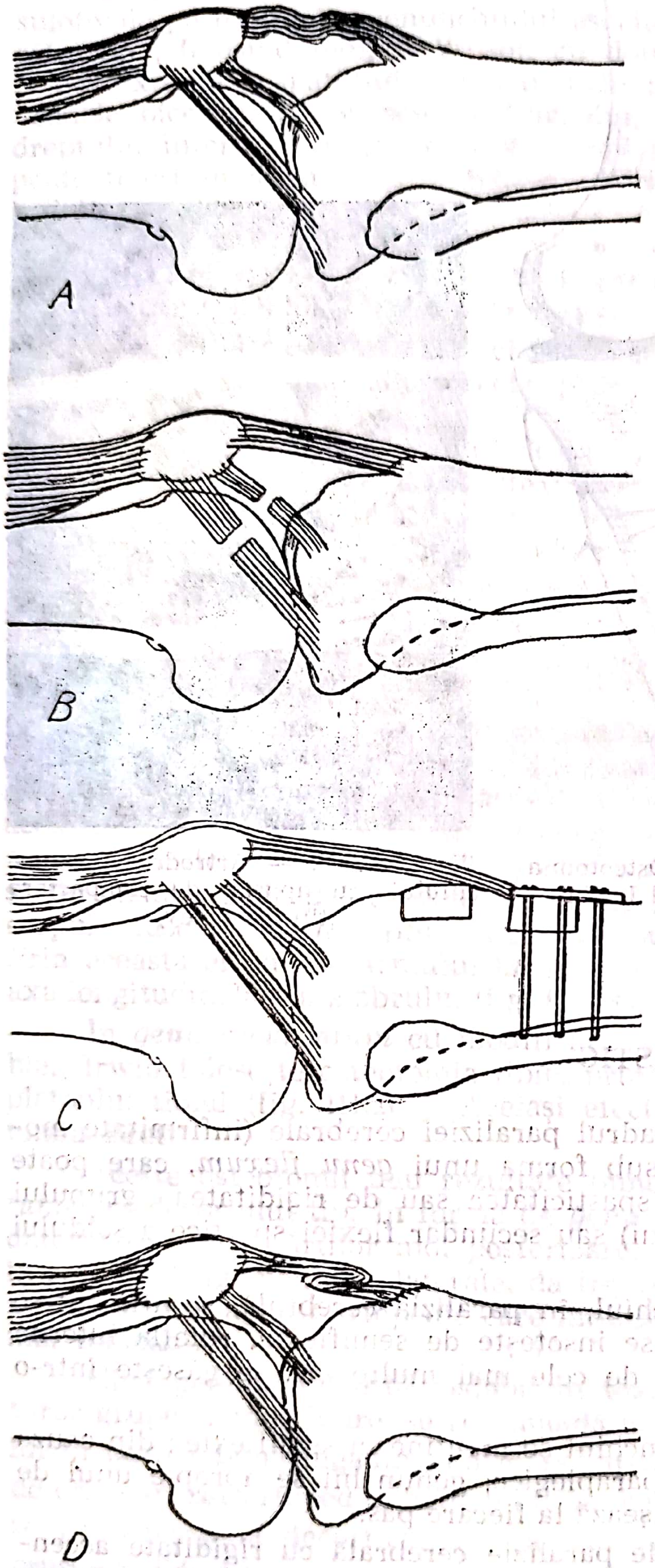

Fig. III.207. — Restabilirea extensiei active a gambei: retracția aripioarelor rotuliene împiedică extensia completă a gambei *(A)*; secționarea aripioarelor rotuliene permite extensia gambei — Eggers *(B)*; transplantarea distală a inserției tendonului rotulian — Bosworth *(C)*; plicatura tendonului rotulian *(D)*.

Scanned with OKEN Scanner

Tratament. În cadrul tratamentului de reeducare motorie a bolnavilor cu paralizie cerebrală, mijloacele ortopedice sînt folosite pentru a preveni agravarea în continuare a reflexului miotatic. În cazul genunchiului spastic, folosirea aparatelor ortopedice este necesară pentru a menține grupele musculare în limitele lor normale, evitînd alungirea unora și retracția fibroasă a altora.

Deformarea genunchiului, în cadrul paraliziei cerebrale, poate să fie uneori dificilă de apreciat, deoarece genunchiul se găsește în legătură strînsă cu șoldul și cu piciorul. Deformarea poate să fie secundară: aceleia a șoldului, a piciorului, unei alungiri a tendonului rotulian, unui dezechilibru între musculatura flexoare sau extensoare a genunchiului, sau unei retracții în flexie a genunchiului.

După cum se știe, existența mușchilor care sar peste două articulații (dreptul anterior, bicepsul, dreptul intern, semitendinosul, semimembranosul și gemenii) face ca, deformări ale șoldului sau ale piciorului să afecteze mecanica genunchiului. De aici, obligativitatea ca, mai înainte de a acționa asupra genunchiului, să fie corectate deformările existente la nivelul șoldului și al piciorului. Chandler a arătat că, la un bolnav care a mers vreme îndelungată cu genunchii flectați se produce alungirea tendonului rotulian și, din această cauză el nu mai poate să facă extensia completă a gambei. Pentru a recupera extensia completă, recomandă transplantarea distală față de tuberozitatea anterioară a tibiei, a tendonului rotulian (fig. III.207). De asemenea, se știe că în cazurile în care tendonul rotulian este alungit, aripioarele rotuliene rămîn retractate. Cum aceste aripioare se prind pe marginile rotulei și pe fețele laterale ale extremității proximale ale tibiei, cvadricepsul își exercită acțiunea asupra tibiei, cu deosebire prin intermediul aripioarelor rotuliene; secționarea aripioarelor rotuliene permite extensia gambei (Eggers).

Cînd *genu flexum* este datorat unui dezechilibru muscular prin spasticitatea ischiogambierilor, Silfverskiold propune transplantarea inserției proximale a acestora de pe tuberozitatea ischiatică pe partea posterioară a zonei subtrohanteriene a femurului, transformînd acești mușchi din biarticulari în monoarticulari. Eggers recomandă, în același scop, mutarea inserției distale a bicepsului, a semitendinosului, a semimembranosului pe partea posterioară supracondiliană a femurului. În ciuda faptului că funcția de flexie a genunchiului de către mușchii ischiogambieri este eliminată, operația crește rolul acestora în extensia șoldului. În acest fel, se reduce și flexia primară a șoldului și aceea secundară a genunchiului (fig. III.208).

Cînd cvadricepsul este slab și ischiogambierii foarte puternici, pentru corectarea dezechilibrului muscular tendoanele bicepsului și ale semitendinosului pot să fie transplantate pe rotulă (rezultatele sînt inconstante); și procedeul de enervare a ischiogambierilor, excesiv de spastici, prin neurectomia unora din ramurile nervului sciatic care inervează acești mușchi, constituie o operație incertă.

Operațiile de alungire a tendoanelor ischiogambierilor precum și capsulotomia posterioară sînt insuficiente pentru corectarea *genu flexum*-ului spastic.

În cazurile de spasticitate a mușchilor extensori ai genunchiului, cu sau fără deformare în *recurvatum* a articulației, tratamentul trebuie să urmărească redresarea deformării tibiei (cînd există) printr-o osteotomie și să diminueze spasticitatea cvadricepsului prin neurectomia ramurilor provenite din nervul crural.

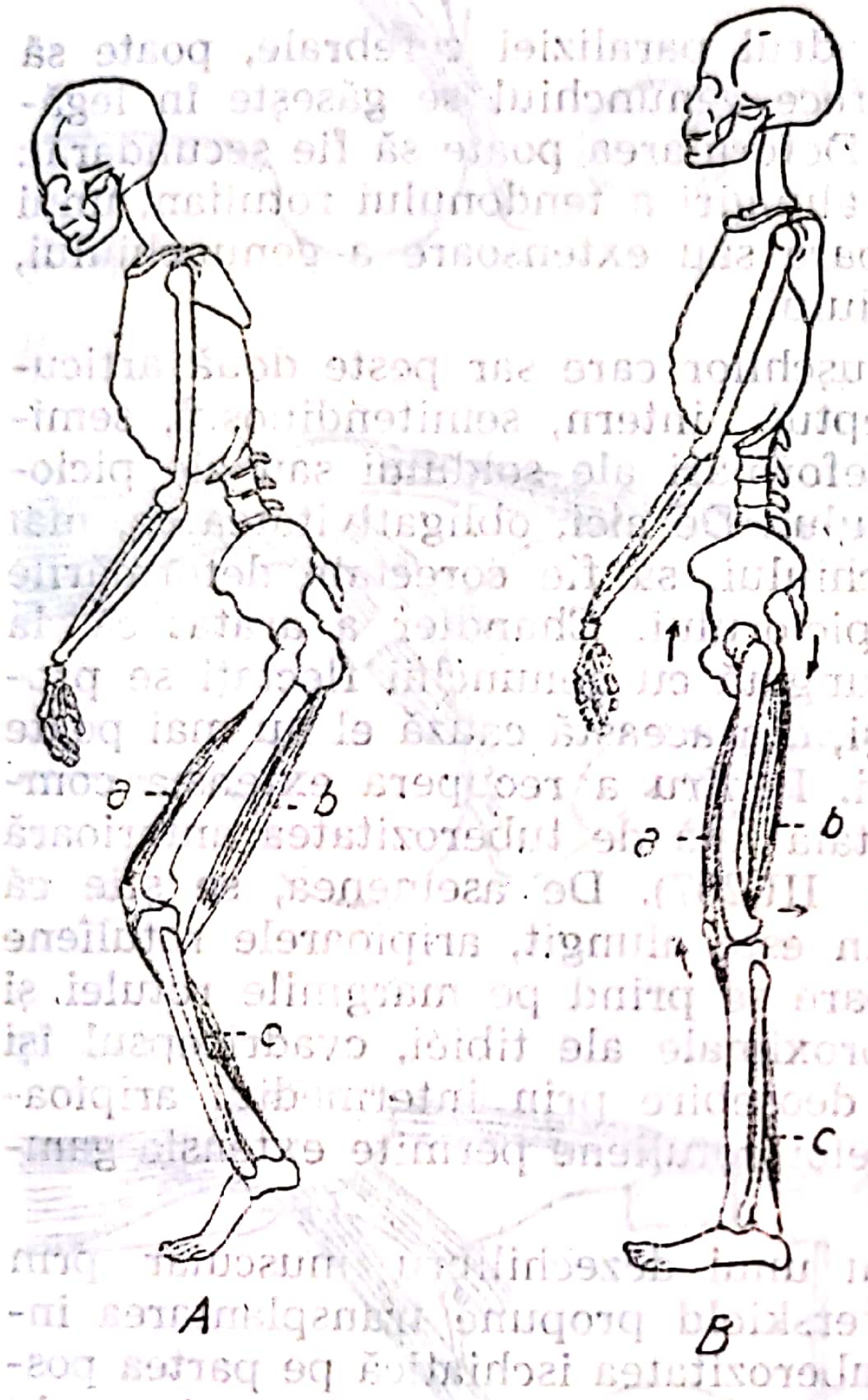

Fig. III.208. — Operația Eggers : înainte de operație *(A)* ; după mutarea inserției distale a mușchilor ischiogambieri *(B)*.

Cînd *genu recurvatum* este produs printr-o spasticitate a tricepsului sural care antrenează ecvinul piciorului, dar nu s-au produs încă deformări ale extremității proximale a tibiei, alungirea tendonului achilian sau, mai bine, operația de frînare Scholder, pot să corecteze în mod satisfăcător deformarea.

III.3.16. GONARTROZA

Afecțiune degenerativă localizată la nivelul genunchiului, gonartroza se caracterizează :

— *etiologic*, prin ruperea echilibrului între rezistența structurilor articulare și solicitările mecanice la care sînt supuse ;

— *anatomic*, prin uzura progresivă a cartilajului pînă la dispariția sa în zonele de compresiune maximă, cu reacții de eburnare osoasă subiacentă și osteofitoză marginală ;

— *clinic*, prin evoluție algică cronică cu impotență funcțională uneori marcată ;

— *biologic*, prin negativitatea testelor caracteristice reacțiilor inflamatoare.

Frecvența sa este superioară celorlalte artroze. După statistica lui Heine (1926), pe 190 genunchi la persoane de peste 70 de ani (autopsiate), incidența gonartrozei este de 20% la bărbați și de 42% la femei. Debutul variază, în general, între 40—70 de ani cu maximum la 50 de ani.

Anatomie patologică. Collins distinge 4 stadii de evoluție :

Stadiul I : în zona de maximă presiune, cartilajul apare galben, fără luciu, cu eroziuni tangențiale.

Stadiul al II-lea : distrucțiile cartilajului devin mai accentuate, el ia un aspect velvetic ; apare hiperplazia marginală.

Stadiul al III-lea : cartilajul dispare în zonele de maximă presiune, osul subiacent este scleros și eburnat, apare osteofitoza marginală.

Stadiul al IV-lea : cartilajul este distrus pe suprafețe întinse, eburnația osoasă este intensă, osteofitoza marginală se dezvoltă considerabil, modificînd morfologia articulară. Meniscul poate să fie degenerat și fragmentat. Capsula se îngroașă, sinoviala proliferează, apar producțiuni fibrocartilaginoase intraarticulare.

Biochimic, leziunea inițială este o deperdiție a complexelor mucopolizaharidice ale substanței fundamentale, concentrația colagenului rămînînd constantă. Semnătura histochimică a acestei modificări este pierderea metacromaziei cartilajului, predominant în stratul superficial. Metacromazia pericondrocitară este augmentată și captarea radiosulfului mărită în cartilajul artrozic, traducînd creșterea activității celulare.

Etiopatogenie. Gonartroza este rezultatul unui dezechilibru funcțional între rezistența structurilor articulare și tensiunile exercitate asupra lor. Greutatea corpului se transmite la genunchi de-a lungul axului mecanic al membrului pelvian (ax care unește centrele articulațiilor șoldului, genunchiului și gleznei) și acționează asupra suprafețelor articulare ca o forță de compresiune. În stațiunea unipedă, valoarea acestei forțe este aproximativ egală cu dublul greutății corpului. Ea determină pe suprafața articulară tensiuni de compresiune de 2—6 kg/cm². Contracția cvadricepsului aplică rotula pe condilii femurali, creînd și în articulația femuropatelară tensiuni de compresiune care pot să atingă valori de 75 kg/cm². În mod normal, structurile articulare și în special cartilajul de încrustare, sînt adaptate pentru ca să facă față acestor tensiuni. Echilibrul între calitățile mecanice ale structurilor articulare și solicitările la care sînt supuse, poate să fie rupt fie prin diminuarea rezistenței primelor, și în primul rînd a cartilajului de încrustare, fie prin creșterea anormală a tensiunilor de compresiune.

Cauzele care determină scăderea rezistenței mecanice a cartilajului sînt puțin cunoscute. Au fost incriminați factori genetici, neurohormonali, metabolici și circulatori. Acest grup de cauze determină gonartroza aparent esențială, care apare de obicei în cadrul unor poliartroze.

Mai frecventă și mai cunoscută este ruperea echilibrului articular prin excesul sau proasta repartiție a solicitărilor mecanice. Supraîncărcarea poate să fie de cauză intraarticulară sau extraarticulară (Bouillet).

1. *Cauzele intraarticulare* creează, prin condiții mecanice defectuoase, un surmenaj funcțional. Traumatismul, prin cascade de reacții locale și la distanță pe care le antrenează, cu atît mai mult cînd este repetat (microtraumatisme a căror acțiune se sumează) sau însoțit de leziuni majore ale elementelor constitutive ale articulației (fracturi ale condililor femurali, ale platourilor tibiale sau ale rotulei cu incongruență articulară consecutivă, leziuni meniscale sau ligamentare), poate să fie o cauză generatoare de artroză. Osteocondroza disecantă și condrodistrofiile genotipice pot să determine, la rîndul lor, apariția gonartrozei.

2. *Cauzele extraarticulare* sînt de asemenea numeroase :

a) Deformația genunchiului în *varum* sau în *valgum* determină deviația axului mecanic al membrului pelvian spre partea concavă, cu supraîncărcarea compartimentului articular intern în *genu varum* și extern în *genu valgum*. Artroza va apărea inițial în compartimentul articular supraîncărcat, apoi în întreaga articulație (fig. III.209).

b) *Genu flexum* determină o supraîncărcare a articulației femuro-patelare, cauză de artroză.

c) Instabilitatea laterală a rotulei (luxație habituală, luxație recidivantă, subluxație), prin incongruența articulară pe care o creează, este o cauză de gonartroză.

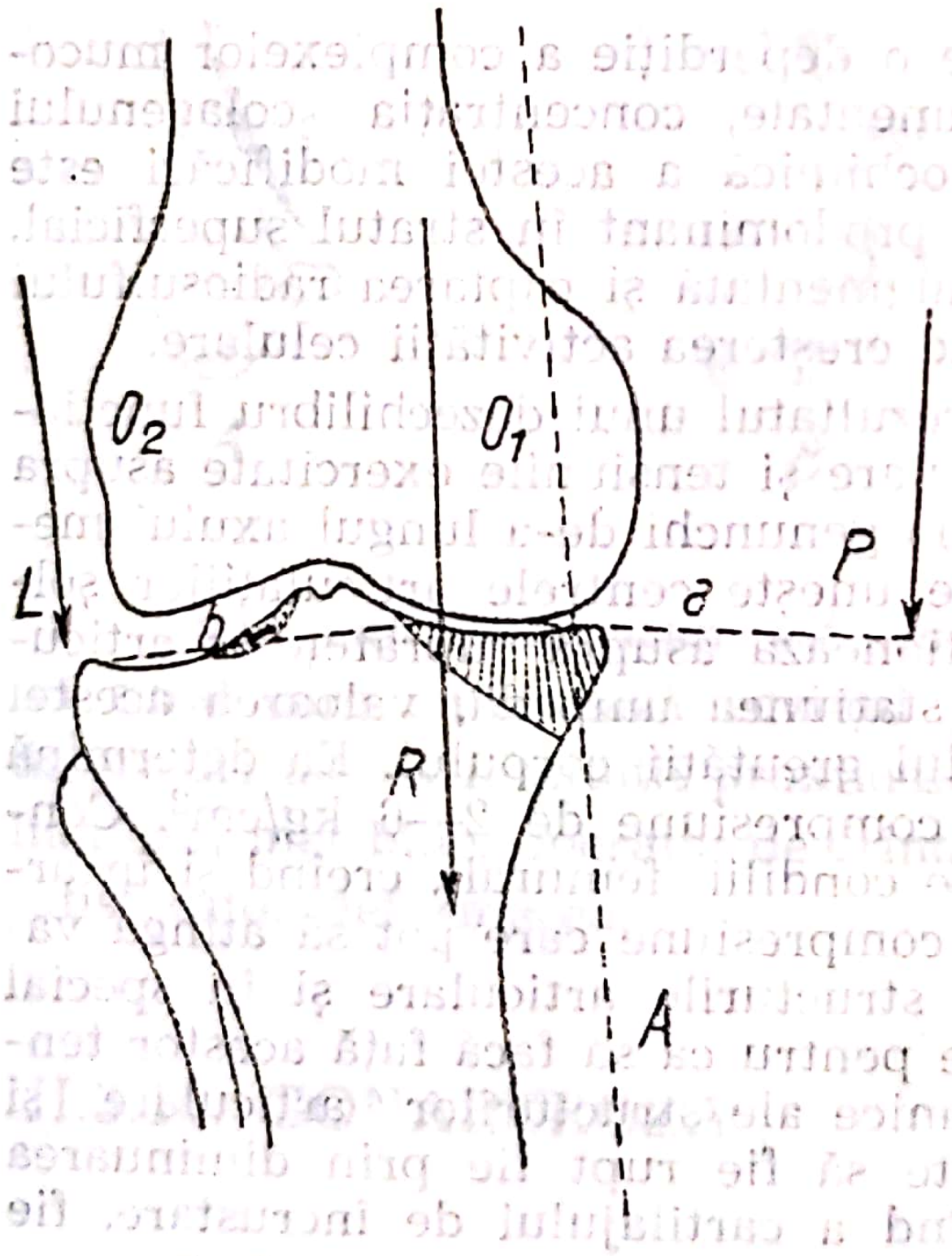

Fig. III.209. — Mecanismul patogenic în gonartroză : devierea axei mecanice *(A)* și a rezultantei *(R)* spre partea internă, în genunchiul artrozic în *varum*.

d) Supraîncărcarea statică și dinamică a genunchiului, determinată de defecte anatomice la distanță (luxație congenitală de șold, *coxa valga* sau *coxa vara*, artrodeze coxofemurale în poziție vicioasă, inegalitatea membrelor pelviene, încubările diafizare femurale sau tibiale) este o altă cauză a apariției artrozei.

Existența unor conformații anatomice care favorizează supraîncărcarea genunchiului (*genu varum* și *genu valgum,* instabilitatea laterală a rotulei) a făcut să se extindă și la genunchi noțiunea de malformație preartrozică (Mohing).

Simptomatologie. Debutul, în marea majoritate a cazurilor, este progresiv și marcat de apariția durerilor. Mult mai rar, debutul poate să fie brutal, printr-o hidartroză sau printr-un blocaj.

Artroza instalată se manifestă prin durere pe fața internă a genunchiului, în spațiul popliteu, subrotulian, cu iradieri în gambă. Durerea este de tip mecanic, provocată de mers, mai ales de primii pași, reapărînd după efort mai prelungit, suprimată de repaus. Mișcările articulare sînt însoțite de cracmente, uneori de senzație de instabilitate sau de blocaje.

Examenul obiectiv pune în evidență un genunchi tumefiat, mai cald, cu șoc rotulian, cu amiotrofie a cvadricepsului. Frecvent, există o deviație a axelor în plan frontal — *genu valgum* sau mai ales *genu varum.* În plan sagital, extensia este ușor limitată (10°—15°) și dureroasă. Flexia se limitează și ea progresiv. Mobilizarea laterală a rotulei determină apariția unor crepitații palpabile sau audibile și durere. Mersul este dureros, șchiopătat, uneori penibil, din cauza instabilității genunchiului și a limitării extensiei.

Radiografic (radiografii de față și profil standard și radiografii de față în ortostatism ale întregului membru pelvian) apar, în faza inițială, devierea axială cu pensare unilaterală și osteofitoza marginală. Radiografia de profil evidențiază osteofitoza supra- și subrotuliană și cea superioară a șanțului intercondilian. Radiografia axială a rotulei pune în evidență subluxația sau luxația rotuliană cu pensare unilaterală și osteofitoză. În stadiile ulterioare apare o pensare marcată a interliniei, neregularități ale suprafețelor articulare, osteoscleroză în zonele de supraîncărcare, osteofitoză marginală, osteoporoză în zonele neîncărcate, corpi străini intraarticulari, calcificări meniscale (fig. III.210).

Examenele de laborator atestă negativitatea tuturor probelor care indică prezența unui proces inflamator. Analiza lichidului intraarticular (citologic, concentrația glucozei, precipitarea cu acid acetic) dă rezultate apropiate de normal și mult diferite de un lichid de tip inflamator.

Diagnostic. *Diagnosticul pozitiv* se face pe baza datelor clinice, radiologice și de laborator.

Diagnosticul diferențial se face cu durerile proiectate la genunchi din cadrul coxalgiei sau al coxartrozei, în care examenul clinic, normal la nivelul genunchiului, descoperă suferința șoldului.

Dintre afecțiunile genunchiului, *osteocondromatoza* se diferențiază pe baza predominării proliferării sinoviale cu prezența corpilor străini (senzația de „sac cu nuci" la palpare) fără modificări ale extremităților articulare, cel puțin în faza inițială. *Artropatia tabetică* se deosebește pe baza instabilității nedureroase a genunchiului cu distrucții marcate și proliferări exuberante (radiografic) și pe baza prezenței semnelor neurologice. *Artropatia gutoasă* evoluează în puseuri, prezintă localizări multiple, tofi gutoși și hiperuricemie în cursul accesului. *Artropatia hemofilică* ajunge la modificări degenerative după evoluție caracteristică cu hemartroze repetate și tulburări de coagulare. *Osteocondroza*

disecantă König prezintă semne radiologice caracteristice care o diferențiază de gonartroză. *Artritele infecțioase* vor fi excluse pe baza evoluției clinice cu semne inflamatoare, a alterării de tip inflamator, a testelor de laborator și a modificărilor radiografice cu evoluție distructivă.

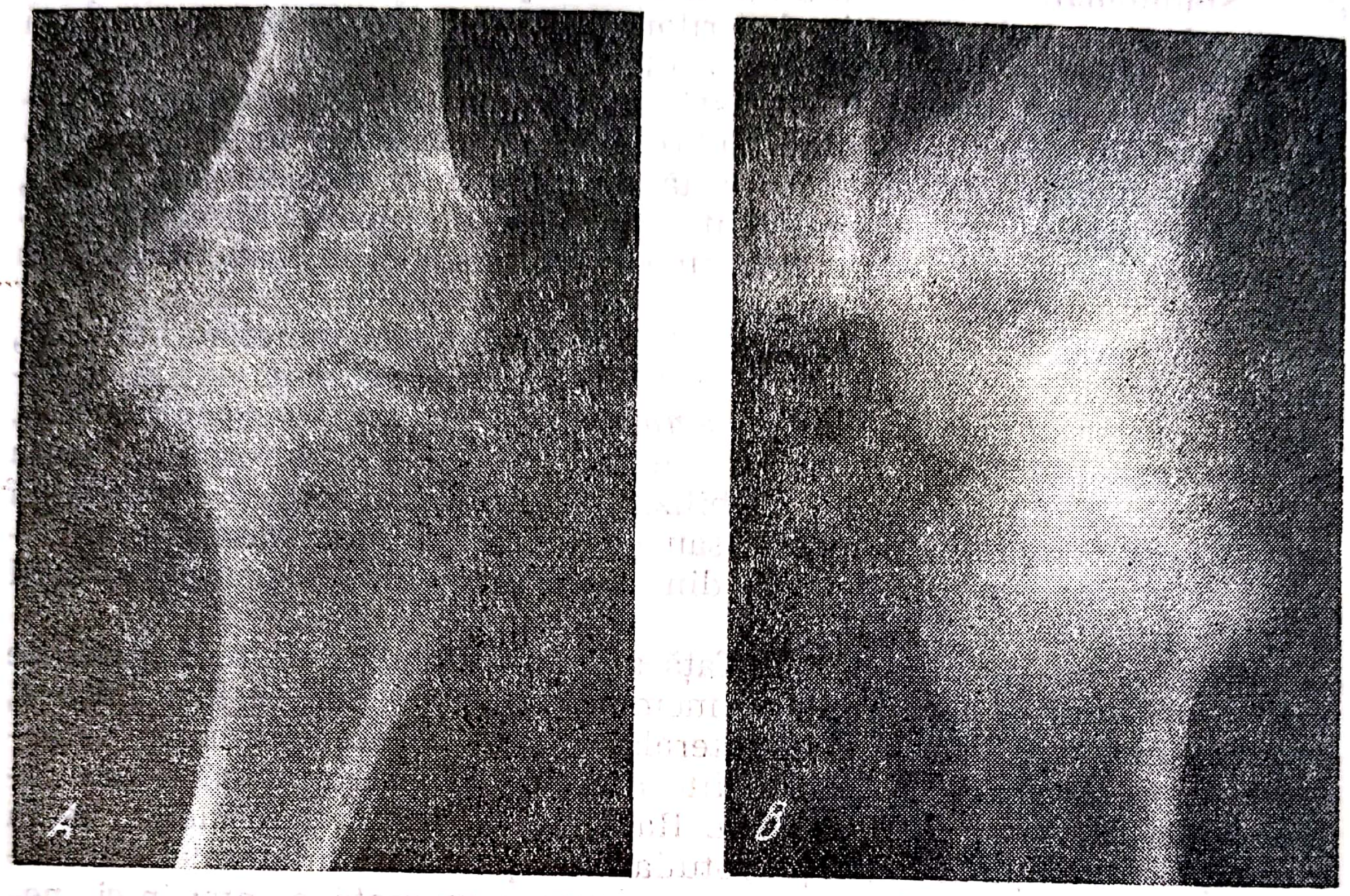

Fig. III.210. — Aspectul radiografic în gonartroză.

Artrita genunchiului din cadrul *poliartritei reumatoide* sau al *spondilitei anchilopoietice* cu determinări periferice va fi diferențiată pe baza contextului clinic, a modificărilor biologice de tip inflamator alergic și a modificărilor radiografice. Tumorile osoase sau sinoviale ale genunchiului vor fi excluse pe baza examenelor clinic, radiografic și, în ultimă instanță, anatomopatologic.

Evoluția gonartrozei netratate se face progresiv către intensificarea durerilor, accentuarea deformațiilor și limitatea mișcărilor. Pe fondul evolutiv cronic pot să apară episoade acute traduse prin hidartroză și exacerbarea simptomatologiei algice.

Tratamentul complex, individualizat în funcție de cauza gonartrozei (primitivă sau secundară) și de stadiul ei evolutiv (preartroză, artroză inițială sau avansată) va încerca să oprească evoluția afecțiunii sau chiar să realizeze o regenerare articulară.

Prescripțiile unei vieți igienice — lupta contra obezității, evitarea surmenajului articular, combaterea varicelor și a edemului membrelor pelviene — sînt indispensabile.

Tratamentul medicamentos se adresează terenului artrozic prin medicația pe bază de iod sau de sulf, hormonoterapie, anabolizante, preparate de extracte de cartilaj, de măduvă, enzime, a căror acțiune

de oprire a evoluției gonartrozei nu este însă dovedită. Medicația analgezică și antiinflamatoare ocupă un loc important în tratamentul puseurilor acute. Datorită evoluției cronice, numai analgezicele minore pot să fie prescrise în cure prelungite. Dintre acestea acidul acetilsalicilic este cel mai indicat, în doze de 1—3 g pe zi, în funcție de toleranță. În puseurile inflamatoare dureroase se recomandă Fenilbutazona sau derivații ei (400—600 mg/zi), Indomethacina (50—100 mg/zi) sau corticoterapia în cure scurte. Se pot asocia, mai ales în hidartroze, infiltrațiile intraarticulare cu Hidrocortizon (25—50 mg) sau metilprednisolon.

Tratamentul fizical are acțiune antalgică și antiinflamatoare (unde scurte, curenți de joasă, mijlocie sau înaltă frecvență, ionizări, ultrasunete, radioterapie) tranzitorie, fără influență asupra evoluției progresive a gonartrozei.

Chinetoterapia luptă împotriva atrofiei cvadricepsului, a diminuării mobilității genunchiului și a tendinței de retracție în flexie. Cînd aceasta s-a instalat se vor asocia posturi sau chiar redresări succesive ortopedice (aparate gipsate).

Tratamentul chirurgical încearcă să corijeze tulburările morfologice ale genunchiului și să permită o regenerare articulară.

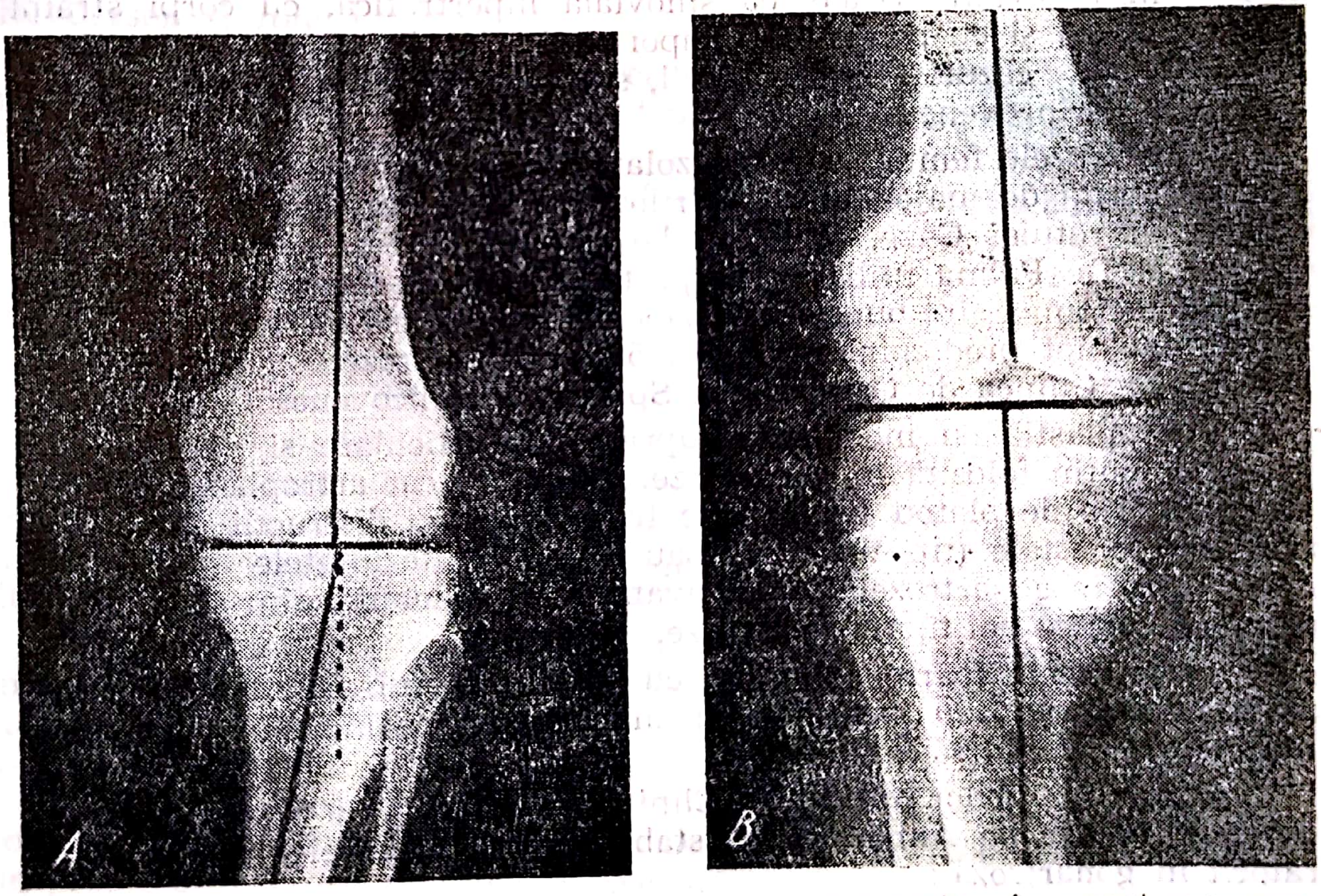

Fig. III.211. — Osteotomie de axare în tratamentul gonartrozei: aspect preoperator *(A)* și aspect postoperator *(B)*.

În artrozele secundare unui *genu varum* sau unui *genu valgum* sau în artrozele primitive cu dezaxare secundară, cu o mobilitate articulară peste 80°, osteotomia de corecție tibială sau femurală va determina, printr-o repartiție uniformă a presiunilor pe suprafața articulară, o diminuare a încărcării genunchiului (fig. III.211 A și B). În plus, prin

efectul ei de hipervascularizaţie, ameliorează şi troficitatea regională. *Genu flexum* nereductibil poate să fie corijat prin capsulotomie posterioară (de preferat) sau prin osteotomie femurală. Rezultatele osteotomiei sînt net antalgice (82% din cazuri după Cauchoix). Osteotomia este grevată de un risc de diminuare a mobilităţii (mai ales aceea femurală), mult mai mic astăzi în urma fixării metalice ferme urmată de recuperare precoce. Prin dispariţia durerii şi a dezaxării, mersul este ameliorat. Rezultatele se menţin la distanţă, degradările datorîndu-se imperfecţiunilor de corecţie. Uneori se asistă la refaceri ale structurilor articulare.

Operaţiile intraarticulare caută, prin îndepărtarea ţesuturilor degenerate, să realizeze o regenerare articulară.

Emondajul articular (Haagart, Magnuson, Tavernier, Trillat) constă din sinovectomie, ablaţia corpilor străini, secţionarea osteofitelor ; abraziunea cartilajului articular degenerat şi meniscectomie, cînd sînt asociate şi leziuni degenerative meniscale.

Pridie adaugă foraje transcartilaginoase pînă în osul subcondral sănătos. Invazia ţesutului conjunctivovascular va asigura acoperirea suprafeţei articulare cu un fibrocartilaj. Intervenţia este indicată în artrozele fără deviaţii axiale, cu sinovială hipertrofică, cu corpi străini intraarticulari şi cu osteofitoză importantă. Rezultatele sînt bune între 50—76% din cazuri (Trillat, Insall, statistica Clinicii de Ortopedie a Spitalului Brîncovenesc).

În artrozele femuropatelare izolate sau predominante, patelectomia este preferată de majoritatea autorilor. Pentru a nu diminua braţul de pîrghie al rotulei Cave, Judet, Debeyre preferă pateloplastia iar Mac Keever şi De Palma utilizează o proteză metalică înşurubată. Rezultatele patelectomiei sînt bune în aproape 90% din artrozele femuropatelare izolate sau net predominante şi în 50% din artrozele globale (Merle D'Aubigné, Clinica de Ortopedie a Spitalului Brîncovenesc).

Artroplastia cu modelarea suprafeţelor articulare şi interpoziţie este mai puţin folosită în gonartroze. S-au încercat artroplastii cu proteze metalice de platou tibial (Mac Intosh) pentru distrucţii unilaterale sau proteze totale (tip Waldius sau Shiers). Rezultatele, uneori încurajatoare în gonartrozele foarte avansate, invalidante, sînt susceptibile de ameliorări cu noi tipuri de proteze.

În artrozele foarte avansate, cu mobilitate sub 50°, cu subluxaţii anteroposterioare sau laterale, cu mers aproape imposibil, artrodeza rămîne ultima resursă terapeutică.

Studiul cazurilor operate în Clinica de Ortopedie a Spitalului Brîncovenesc, îl fac pe Antonescu să stabilească următoarele indicaţii operatorii în gonartroză :

— în stadiul preartrozic, osteotomia de corecţie pentru *genu valgum* şi pentru *genu varum* şi tratamentul instabilităţii laterale a rotulei ;

— în artroza incipientă, osteotomia de corecţie pentru deviaţiile axiale, meniscectomia şi ablaţia corpilor străini imediat ce se evidenţiază, patelectomie pentru subluxaţie sau luxaţie recidivantă de rotulă (cu transpoziţia internă a tuberozităţii tibiale anterioare) ;

— în artrozele avansate, osteotomie în artroza cu dezaxare și păstrarea mobilității peste 80° (eventual asociată cu operații intraarticulare), operații intraarticulare (emondaj, sinovectomie, foraje Pridie) pentru artroza generalizată, patelectomie pentru artroza femuropatelară. În artrozele foarte avansate cu redoare dureroasă, subluxații, este indicată artroplastia totală sau artrodeza.

III.3.17. OSTEOCONDROMATOZA GENUNCHIULUI

Osteocondromatoza este o afecțiune care, anatomic se caracterizează prin prezența a numeroși corpi osteocartilaginoși, liberi sau pediculați, în interiorul articulației.

Etiologie. Boala se întîlnește destul de rar și afectează în principal bărbații între 20 și 40 de ani.

Deseori este invocat traumatismul ca fiind responsabil de producerea bolii, dar rolul său este încă dificil de afirmat.

Originea tumorală a fost susținută de asemenea de unii autori (Henderson și Jones).

Anatomie patologică. Localizarea cea mai frecventă a osteocondromatozei o constituie cotul și, în al doilea rînd, genunchiul ; vin la rînd glezna, șoldul și umărul.

Osteocondromatoza poate să afecteze nu numai articulația, ci și bursele seroase și tecile tendinoase.

Corpii osteocartilaginoși pot să fie foarte numeroși, ajungînd pînă la cîteva sute, au dimensiuni variabile și forme poliedrică sau ovoidă.

Sinoviala articulației prezintă numeroase ridicături fibrocartilaginoase, viitori corpi liberi intraarticulari, în diferite stadii de dezvoltare : ridicături cu largă implantare pe sinovială apoi pediculate.

Cartilajul articular poate să fie intact, în special în formele de început, dar adesea, în formele cronice el prezintă leziuni de uzură de tip artrozic determinate de microtraumatismele continue pe care le produc izbirea corpilor osteocartilaginoși în interiorul articulației.

Studiul histologic arată că acești corpi osteocartilaginoși se produc în sinoviale : în grosimea acesteia apare mai întîi un nodul cartilaginos care crește, se pediculează și apoi, eliberîndu-se, cade în articulație. Unii dintre aceștia, de obicei cei mai mulți, în timpul formării lor sînt invadați de țesut conjunctivovascular și suferă un proces de osificare encondrală. După eliberarea sa, nucleul osos privat de vascularizare suferă un proces de necroză, în timp ce învelișul cartilaginos, nutrit de lichidul sinovial, continuă să trăiască și să crească.

Simptome. Articulația genunchiului apare tumefiată, cu fundurile de sac bombate, ceea ce îi conferă un aspect balonat.

Palparea fundului de sac subcvadricipital permite să se simtă corpii osteocartilaginoși. Mobilizarea articulației poate să pună în evidență o limitare mecanică a amplitudinii mișcărilor și poate să determine perceperea unor crepitații asemănătoare unui sac plin cu nuci. Articulația nu prezintă semne de reacție inflamatoare.

Scanned with OKEN Scanner

Multă vreme jena funcţională este minimă, dar din timp în timp se pot produce fenomene de blocaj articular urmate de hidartroză. Cu vremea impotenţa funcţională se accentuează şi se permanentizează din cauza leziunilor de artroză secundară.

Radiografia pune în evidenţă numeroşii corpi osteocartilaginoşi care umplu articulaţia (fig. III.212).

Fig. III.212. — Osteocondromatoza genunchiului.

Membrana sinovială, încrustată cu corpi osteocartilaginoşi, se vede pe radiografie sub forma unui manşon. În formele de început, extremităţile osoase apar normal conformate.

Patogenie. Mecanismul de producere a osteocondromatozei rămîne încă obscur.

După *ipoteza neoplazică* emisă de Brodie, osteocondromatoza poate să fie considerată ca o neoplazie benignă. Ea se dezvoltă pe seama insulelor de celule cartilaginoase incluse în sinovială ca urmare a unei tulburări în dezvoltarea embrionară a articulaţiei.

După *ipoteza metaplazică,* apărată de Freund, osteocondromatoza ar fi o hiperplazie sinovială urmată, pe alocuri, de o metaplazie a ţesutului conjunctivovascular în ţesut cartilaginos şi osos. Un exemplu clocvent al acestei patogenii este întîlnit în ostecondromatoza secundară unei artroze de genunchi, cînd în urma unui proces de sinovită cronică, se constată apariţia secundară a corpilor osteocartilaginoşi.

Complicaţii. Se citează cîteva cazuri de degenerare sarcomatoasă a osteocondromatozei şi ele sînt invocate de partizanii ipotezei neoplazice în sprijinul acestei patogenii.

Tratament. Atîta vreme cît osteocondromatoza genunchiului este mută clinic, se poate pune indicaţia röntgenterapiei pentru a stopa procesul de formare a corpilor osteocartilaginoşi.

În cazurile invalidante, cu puseuri de hidartroză şi blocaje repetate, se pune indicaţia tratamentului chirurgical.

Intervenţia constă în extirparea corpilor osteocondromatoşi asociată cu sinovectomie. De cele mai multe ori este suficientă o artrotomie minimă, care să permită extirparea corpilor liberi şi o sinovectomie limitată, pentru a îndepărta corpii osteocondromatoşi care nu s-au eliberat încă. Artrotomiile largi cu sinovectomie totală dau rezultate mai puţin bune.

III.3.18. REDORILE ŞI ANCHILOZELE GENUNCHIULUI

Redoarea articulaţiei genunchiului, caracterizată prin diminuarea amplitudinii de mişcare articulară fără ca suprafeţele osoase să prezinte alterări importante ale cartilajului, se întîlneşte ca urmare a traumatismelor locale sau la distanţă.

Anchiloza este caracterizată printr-o suprimare a mişcărilor articulare datorită unui blocaj intraarticular prin fuziune osoasă a extremităţilor sau prin sudură fibroasă. Ea este, de cele mai multe ori, consecinţa unei leziuni inflamatoare sau infecţioase a articulaţiei.

III.3.18.1. REDOAREA POSTTRAUMATICĂ A GENUNCHIULUI

Redoarea posttraumatică a genunchiului este cea mai frecventă dintre redorile articulare, iar recuperarea funcţională este dificilă şi poate să rămînă incompletă.

Etiologie. Cel mai frecvent, redoarea genunchiului se instalează după fracturile diafizare şi supracondiliene ale femurului. Dacă fractura consolidează repede, implicarea aparatului extensor al genunchiului este de obicei minimă. Dar dacă fractura prezintă o întîrziere în consolidare, ca şi în pseudartroză, lunga imobilizare în aparate gipsate duce la instalarea redorii. De asemenea, redoarea este favorizată, în cazul fracturii deschise a femurului, care lezează direct cvadicepsul şi mai cu seamă în cazurile de fracturi infectate, în care fibroza perifocală este inevitabilă.

În fracturile supracondiliene ale femurului redoarea este frecventă datorită fibrozării fundului de sac subcvadricipital şi agravată dacă s-a abordat focarul de fractură pe cale anterioară.

Unele atitudini din cursul tratamentului fracturilor femurale pot să favorizeze instalarea redorii. Astfel, abordul transcvadricipital al focarului de fractură favorizează aderenţa cicatricei musculare la calus, blocînd mobilitatea genunchiului. De asemenea, imobilizarea genunchiului în aparatul gipsat în extensie completă, prin apropierea îndelungată a inserţiilor cvadricepsului, favorizează atrofia şi retracţia musculară.

Pe bună dreptate, Watson-Jones și Tavernier atrag atenția asupra trecerii greșite a broșei Kirschner transcondilian, care produce o fibroză a fundului de sac subcvadricipital printr-o infecție latentă transmisă de broșă.

Redoarea genunchiului poate să survină și după traumatismele articulare: fracturile condililor femurali ca și fracturile cominutive ale rotulei, consolidate cu deplasare sau cu calus exuberant. De asemenea, redoarea se poate instala după traumatisme ale părților moi articulare, (luxații, entorse) ca și după intervenții chirurgicale (meniscectomie, operație mioplastică pentru luxația recidivantă a rotulei) imobilizate un timp mai îndelungat, fără reeducare.

Anatomie patologică. Leziunile anatomopatologice din redoarea posttraumatică a genunchiului interesează articulația și cvadricepsul.

La nivelul articulației, între rotulă și femur se produc aderențe fibroase care, uneori pot să fie foarte strînse, cum se întîlnesc după fracturile de rotulă, sau mai laxe, care se lasă rupte cu ușurință.

Interlinia articulară femurotibială, în cazurile de redoare de cauză extraarticulară, poate să prezinte leziuni minime. De cele mai multe ori însă, această interlinie este interesată de procese de fibroză, adevărate corzi care se întind de la suprafața femurală la aceea tibială. În cazurile de fracturi articulare reduse incomplet, fibroza articulară este mai intensă, iar denivelările osoase blochează în mare măsură mișcarea.

Cvadricepsul prezintă, în mod constant, leziuni de fibroză la care se adaugă și un element de retracție. În cursul fracturilor diafizare ale femurului, mușchiul crural, așa cum a arătat Thompson, este fixat la calusul osos printr-o fibroză foarte strînsă. Acest bloc cicatriceal se poate extinde și la nivelul vaștilor, ceea ce face ca blocajul muscular să fie aproape complet; dreptul anterior, în majoritatea cazurilor scapă de această fibroză.

Pe lîngă această fibroză musculară și retracție longitudinală a cvadricepsului, în redoarea posttraumatică a genunchiului se întîlnește și o retracție transversală a aparatului fibros al articulației; retracția aripioarelor rotuliene și a expansiunii aponevrotice a vaștilor împiedică trecerea rotulei peste condilii femurali, în momentul flexiei genunchiului.

La retracția și fibroza cvadricepsului se adaugă și fibroza fundului de sac subcvadricipital al sinovialei, care este astfel înlocuit printr-un țesut fibroadipos ce împiedică lunecarea tendonului cvadricepsului.

Tegumentele și țesutul celular subcutanat sînt de asemenea modificate, devenind mai puțin elastice, adesea blocate prin cicatrice sau fibroză.

Simptomatologie. Deoarece redoarea posttraumatică a genunchiului se instalează în majoritatea cazurilor în poziție de extensie și ca atare permite mersul și continuarea activității profesionale, din punct de vedere funcțional, această diformitate creează o jenă importantă. Mersul este inegal, inestetic și, dacă este mai îndelungat, devine obositor. De asemenea, urcarea și coborîrea scărilor nu se poate efectua normal, iar alergarea devine dificilă și prezintă pericolul căderilor. Încălțarea se face cu dificultate, iar dacă șoldul și coloana vertebrală nu sînt foarte suple, ea devine imposibilă.

Această jenă funcţională este greu de suportat de către oamenii tineri, mai ales că deseori redoarea genunchiului este şi dureroasă.

Examenul radiografic al articulaţiei, în cazul redorilor de etiologie extraarticulară, arată o interlinie articulară păstrată, cu extremităţile osoase de aspect normal. Totuşi, se poate pune în evidenţă, în unele cazuri, leziuni de osteoporoză la nivelul extremităţilor osoase. În cazurile de redori după fracturi articulare, pe radiografie pot să fie precizate denivelările osoase care împiedică mişcarea.

Tratament. După cum s-a văzut, redoarea posttraumatică a genunchiului se întîlneşte în cazul unor fracturi tratate necorespunzător. De aceea, profilaxia acestei diformităţi constă în folosirea acelor metode de tratament al fracturilor care să reducă cît mai mult timpul de imobilizare şi în asocierea tratamentului funcţional. Utilizarea, în cazul fracturilor diafizare ale femurului, a metodelor de osteosinteză fermă, de tipul osteosintezei cu tijă Küntscher sau cu placă înşurubată cu compactare, care să înlăture imobilizarea gipsată, permit o mobilizare precoce a genunchiului şi evită redoarea.

În cazurile în care redoarea s-a instalat, tratamentul este în raport cu cauza, cu intensitatea şi cu vechimea acesteia.

În redorile uşoare şi relativ recente, tratamentul de reeducare, prin mobilizare activă progresivă, favorizează resorbţia ţesutului cicatriceal şi eliberarea muşchiului din aderenţele cu calusul osos. În completarea mobilizării active, se trece apoi la mobilizarea cu rezistenţă progresivă.

În redorile vechi, unii autori practică mobilizarea sub narcoză a genunchiului. Acest procedeu este însă plin de riscuri, căci poate să producă fractura platoului tibial, fractura rotulei sau fractura diafizei femurale. Chiar şi atunci cînd nu se produc fracturi, mobilizarea sub narcoză poate să ducă la leziuni ale fibrelor musculare cu hematoame, iar la nivelul articulaţiei ruperea ţesutului aderenţial poate să ducă la formarea unei sinovite seroase sau serohematice, care generează o fibroză şi mai strînsă.

Tratamentul chirurgical al redorii posttraumatice a genunchiului cuprinde mai multe tipuri de intervenţii menite să restabilească mobilitatea articulară.

Capsulotomia anterioară, prin două incizii laterale, după tehnica Hofmann, este insuficientă pentru recuperarea mişcării de flexie.

Artroliza singură, prin secţiunea aderenţelor intraarticulare sau prin îndepărtarea unei piedici osoase cu modelarea epifizei, este de asemenea insuficientă pentru restabilirea mişcării. De aceea, aceste operaţii limitate asupra articulaţiei nu se mai practică singure.

Mai eficiente sînt intervenţiile care urmăresc eliberarea aparatului de alunecare subcvadricipital sau a cvadricepsului din aderenţele cu femurul. Astfel Tavernier, pentru care simfiza fundului de sac sinovial subcvadricipital constituie cauza redorii genunchiului, practică excizia ţesutului fibros care fixează rotula la femur.

Thompson, pentru care elementul esenţial al redorii îl constituie aderenţa cruralului la femur, procedează la eliberarea prin disecţie a dreptului anterior pe toată întinderea sa şi la excizia, mai mult sau mai puţin întinsă, a cruralului care este scleros şi aderent la femur

(fig. III.213 A și B). Operația se completează cu secțiunea capsulei retractate, de o parte și de alta a rotulei. Operația Thompson evită alungirea aparatului extensor al genunchiului și, prin aceasta, înlesnește aplicarea precoce a unui tratament de recuperare, cu rezultate bune în formele ușoare de redoare.

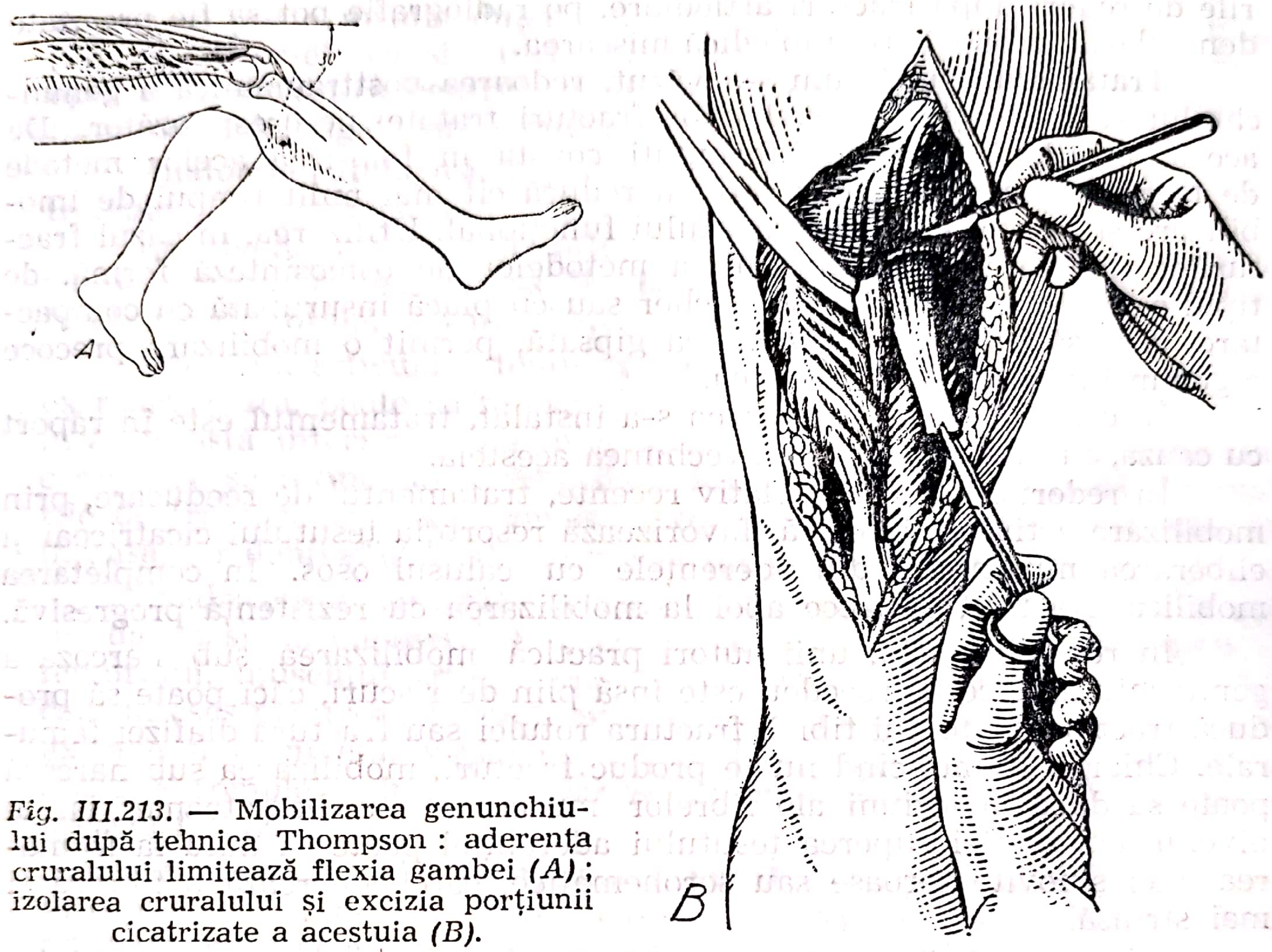

Fig. III.213. — Mobilizarea genunchiului după tehnica Thompson : aderența cruralului limitează flexia gambei *(A)*; izolarea cruralului și excizia porțiunii cicatrizate a acestuia *(B)*.

Pentru rezolvarea formelor strînse de redoare sau a anchilozelor fibroase se folosesc operații de alungire a cvadricepsului retractat în asociere cu artroliza genunchiului.

Payr, în 1917, a descris o tehnică de mobilizare a genunchiului prin alungirea tendonului cvadricipital și prin artroliză. Printr-o incizie paramediană externă Kocher, sau mediană, cum folosește Merle d'Aubigné, tendoanele dreptului anterior și ale cruralului sînt separate de vaști prin două incizii longitudinale care se prelungesc distal pe marginile rotulei pînă la tendonul rotulian. Tendonul cvadricepsului se dedublează în plan frontal și, partea superficială se secționează la marginea superioară a rotulei iar partea profundă la nivelul fibrelor musculare, adică la 10—12 cm deasupra rotulei. După dedublarea tendonului se eliberează rotula și aderențele tibiofemurale, tendonul suturîndu-se, alungit, cu genunchiul în flexie de 90°.

R. Judet, J. Judet și Lagrange au publicat în 1956 o tehnică de mobilizare a genunchiului prin dezinserția cvadricepsului de pe femur (fig. III.214 A și B).

Un prim timp al operației îl constituie eliberarea rotulei și a fundului de sac cvadricipital, printr-o incizie pararotuliană internă.

Printr-o altă incizie, posteroexternă, care se întinde de la genunchi pînă în vecinătatea marelui trohanter se procedează la dezinserția com-

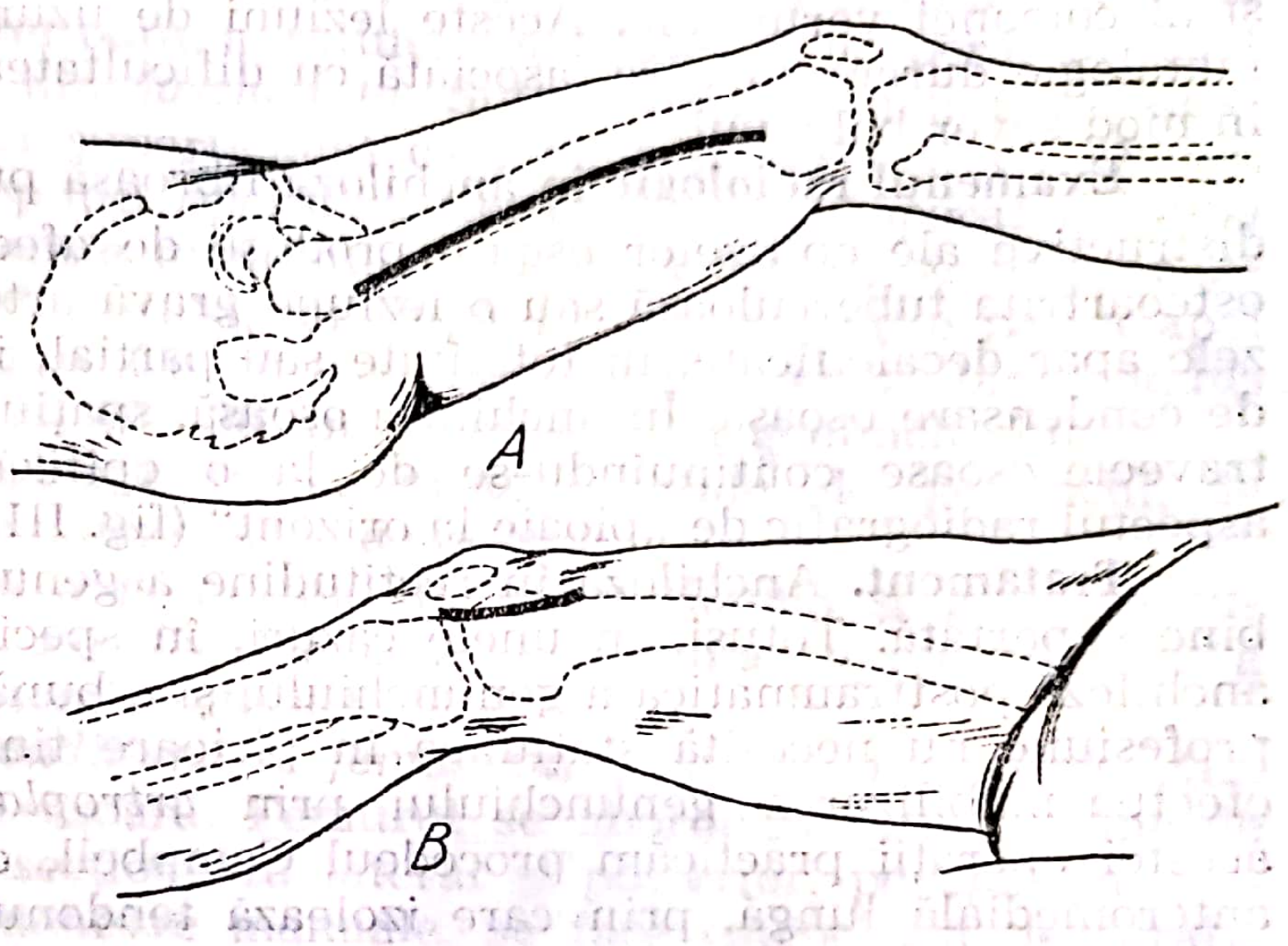

Fig. III.214. — Mobilizarea genunchiului după tehnica Judet: incizia tegumentelor pe fața externă a coapsei *(A)*; incizia pe fața internă a genunchiului *(B)*.

pletă a vastului extern ceea ce permite, prin alunecarea cvadricepsului, ca genunchiul să se flecteze. Reeducarea funcțională constituie metoda cea mai importantă și ea începe la 10 zile după operație, prin mișcări active și pasive la care se adaugă apoi mișcările cu contrarezistență. Mersul este reluat progresiv, numai după ce extensia activă a genunchiului este suficient de puternică pentru a evita o flexie neprevăzută și bruscă a genunchiului.

Rezultatele acestor operații de mobilizare a genunchiului sînt valoroase, mersul este mult ameliorat în majoritatea cazurilor, iar urcarea și coborîrea scărilor sînt evident ușurate.

III.3.18.2. ANCHILOZA GENUNCHIULUI

Anchiloza genunchiului se poate instala în urma traumatismelor articulare importante, după inflamații acute sau cronice ale genunchiului sau după plăgi articulare supurate.

Anatomie patologică. În urma infecției articulare sinoviala devine scleroasă, cavitatea articulară este umplută cu țesut fibros care unește extremitățile osoase dezgolite, în parte sau total, de cartilajul articular. Cînd anchiloza este osoasă, traveele osoase se continuă de la o epifiză la cealaltă, articulația fiind astfel blocată într-o poziție mai mult sau mai puțin funcțională.

Simptomatologie. Anchiloza genunchiului poate să se facă în poziție de extensie. În această situație diformitatea este mai bine suportată de bolnav, căci articulația nu este dureroasă iar mersul, deși sacadat, este acceptabil.

Anchilozele în flexie, sau în flexie și *valgus*, sînt infirmizante pentru bolnav, întrucît mersul este foarte stînjenit și se face adesea cu ajutorul unui baston sau, în formele accentuate, cu ajutorul cîrjelor. La acești bolnavi, poziția vicioasă a genunchiului determină apariția leziunilor de suprasolicitare la nivelul articulației gleznei, la nivelul șoldului și al coloanei vertebrale. Aceste leziuni de uzură antrenează o simptomatologie dureroasă care, asociată cu dificultatea mersului, infirmizează în mod sever bolnavul.

Examenul radiologic în anchiloza fibroasă pune în evidență leziunile distructive ale epifizelor osoase produse de afecțiunea cauzală : artrita, osteoartrita tuberculoasă sau o leziune gravă articulară trumatică. Epifizele apar decalcificate, în totalitate sau parțial, iar alteori prezintă zone de condensare osoasă. În anchiloza osoasă, spațiul articular este dispărut, traveele osoase continuîndu-se de la o epifiză la cealaltă realizînd aspectul radiografic de „ploaie la orizont" (fig. III.215).

Tratament. Anchiloza în rectitudine a genunchiului este în general bine suportată. Totuși, în unele cazuri, în special la bolnavii tineri cu anchiloză posttraumatică a genunchiului și o bună musculatură, și a căror profesiune nu necesită stațiunea în picioare timp îndelungat, se poate efectua mobilizarea genunchiului prin *artroplastie*. Pentru realizarea acestei operații practicăm procedeul Campbell, care folosește o incizie anteromedială lungă, prin care izolează tendonul dreptului anterior de vastul intern și prelungește incizia pararotulian intern pînă la inserția pe



Fig. III.215. — Aspect radiografic de „ploaie la orizont" în anchiloza genunchiului.

tibie a tendonului rotulian. Apoi, cu dalta, se detașează rotula de condilii femurali și, reclinînd în afară tendonul cvadricipital, rotula și tendonul rotulian, se atacă blocul de anchiloză femurotibială, pe urma vechii interlinii articulare. Cu grijă, se desface blocul de anchiloză și se trece la modelarea femurului într-un condil larg, convex anteroposterior.

Apoi, se modelează extremitatea proximală a tibiei, formîndu-se o suprafață concavă în sens anteroposterior, fără să se mai reproducă spinele tibiale și scobitura intercondiliană a femurului. Suprafețele osoase astfel modelate se acoperă cu o bandă de *fascia lata* lungă de aproximativ 25 cm și lată de 10 cm, care se recoltează de la aceeași coapsă sau de la coapsa opusă. Fața posterioară a rotulei modelate se acoperă, de asemenea, cu un fragment din *fascia lata*. Sutura părților moi periarticulare (capsulă, aponevroza superficială) care au fost decolate cu răzușa, cu mare atenție, la începutul operației, termină actul operator. După operație se aplică o extensie moderată și, după a 5-a zi, se încep contracțiile active ale cvadricepsului, iar după 10 zile mișcările pasive apoi cele active ale genunchiului. Cu un tratament de recuperare bine condus se poate obține o flexie de 60—80° în neoarticulația genunchiului.

În ultimul timp, artroplastia cu proteze totale de genunchi, de diferite modele, cunoaște o dezvoltare deosebită.

Anchiloza în flexie a genunchiului, nefuncțională și greu de suportat, se poate corecta satisfăcător prin osteotomia supracondiliană a femurului sau prin osteotomia intraarticulară.

Osteotomia supracondiliană a femurului poate să fie plană, cînd flexia genunchiului este ușoară. Femurul se abordează printr-o incizie laterală și, cu dalta, se secționează lateral și posterior, pe 2/3 din grosimea sa. Apoi, prin manevre manuale, se face osteoclazia femurală, corectînd diformitatea. Cînd flexia genunchiului este accentuată se poate corecta prin osteotomia în V cu telescoparea fragmentelor descrisă de Thompson (fig. III.216).

Osteotomia intraarticulară se folosește în anchilozele cu flexie accentuată a genunchiului, cînd o operație de artroplastie nu poate să fie făcută din cauza vîrstei sau a ocupației bolnavului.

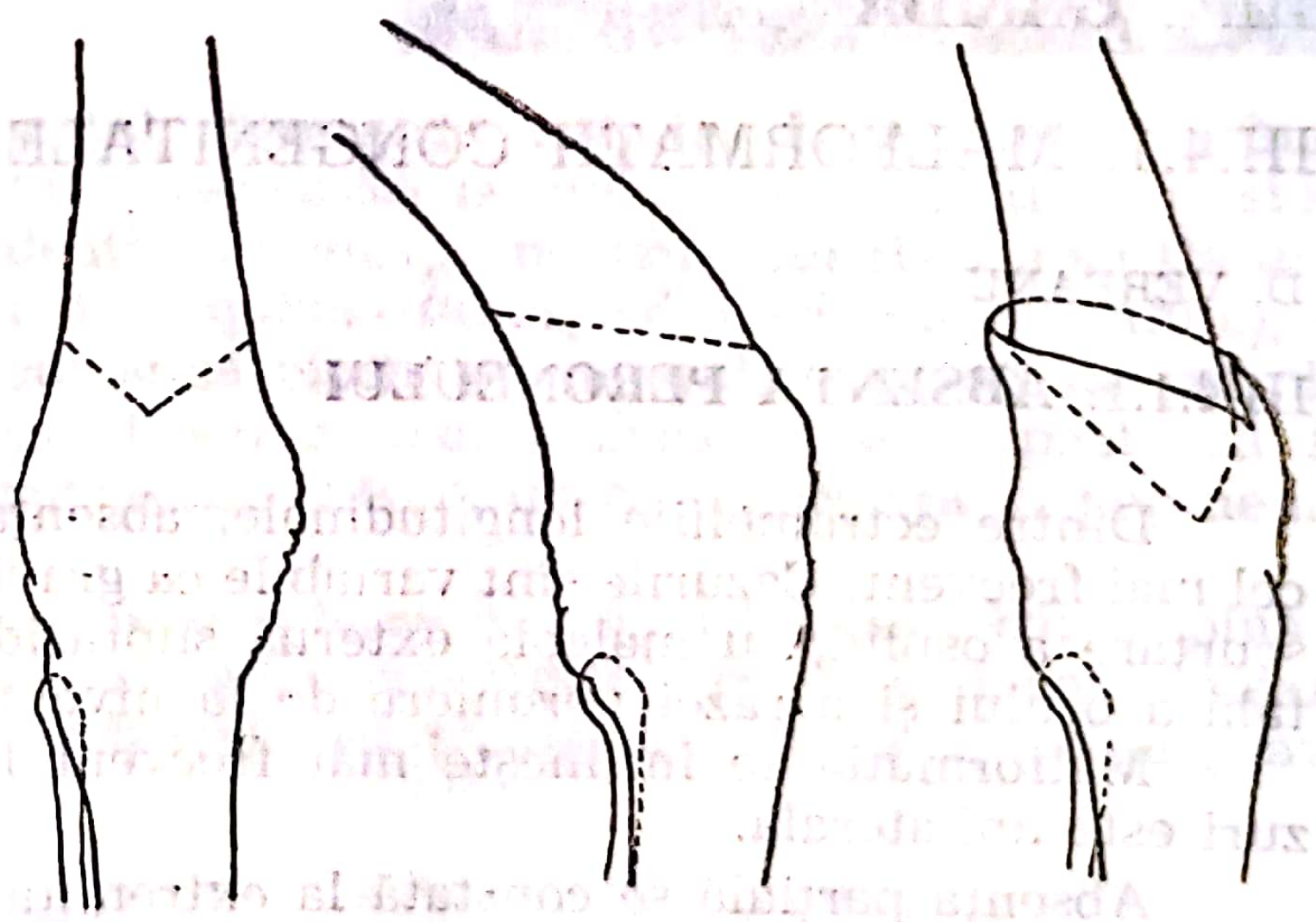

Fig. III.216. — Osteotomia Thompson.

Abordul blocului de anchiloză este același ca pentru artroplastia genunchiului. Dacă flexia genunchiului este moderată se face osteotomia paralelă cu conturul normal al condililor femurali. Dacă flexia genunchiului este accentuată se face o rezecție cuneiformă din partea anterioară a condililor femurali (fig. III.217).

Rădulescu folosește, pentru anchiloza în flexie a genunchiului, operația sa de triplă osteotomie, prin care secționează femurul deasupra blocului de anchiloză, tibia și peroneul sub blocul de anchiloză ; după operație, face extensia continuă cu broșă trecută prin calcaneu (fig. III.

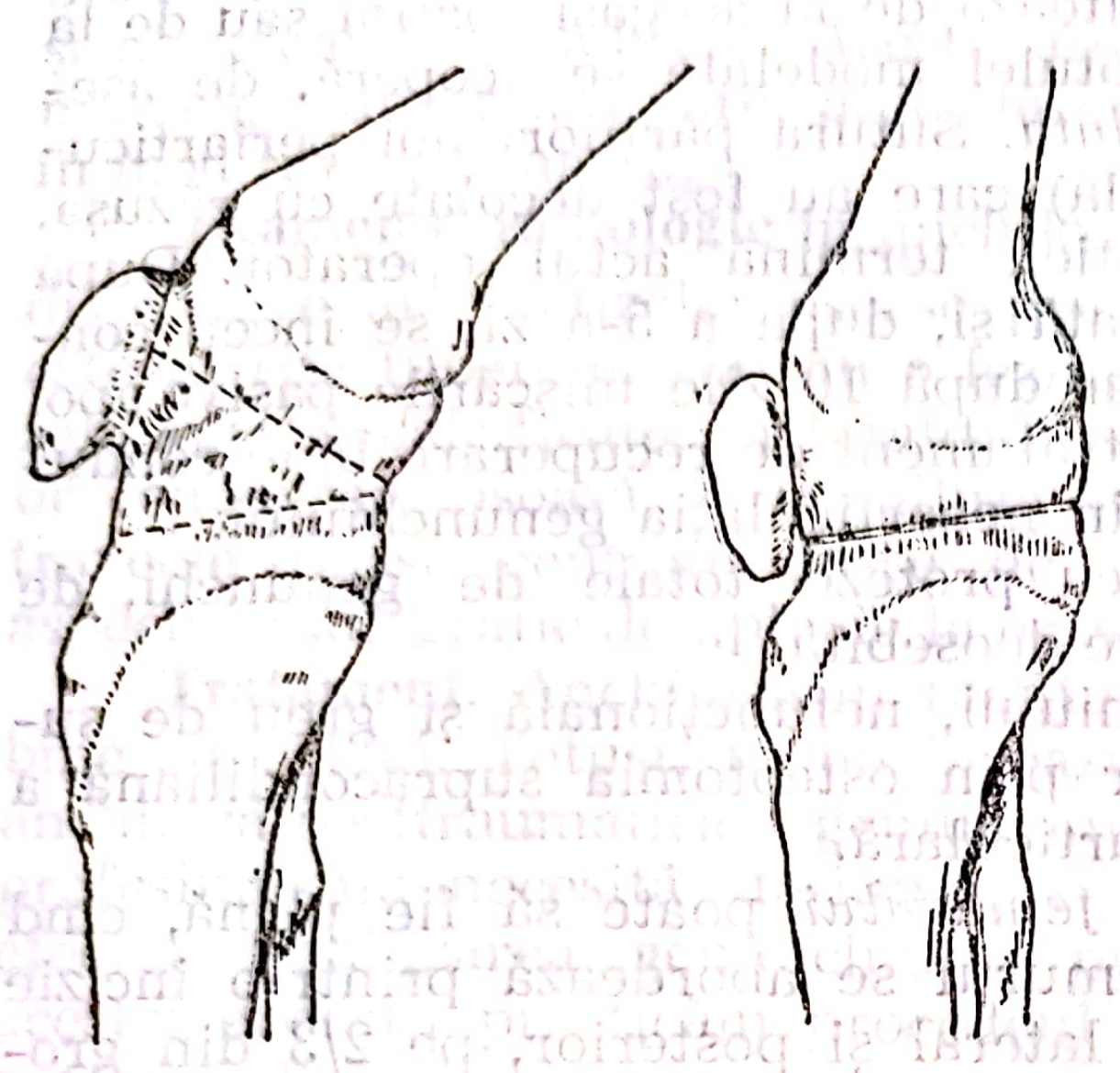

Fig. III.217. — Rezecție cuneiformă intra-articulară.

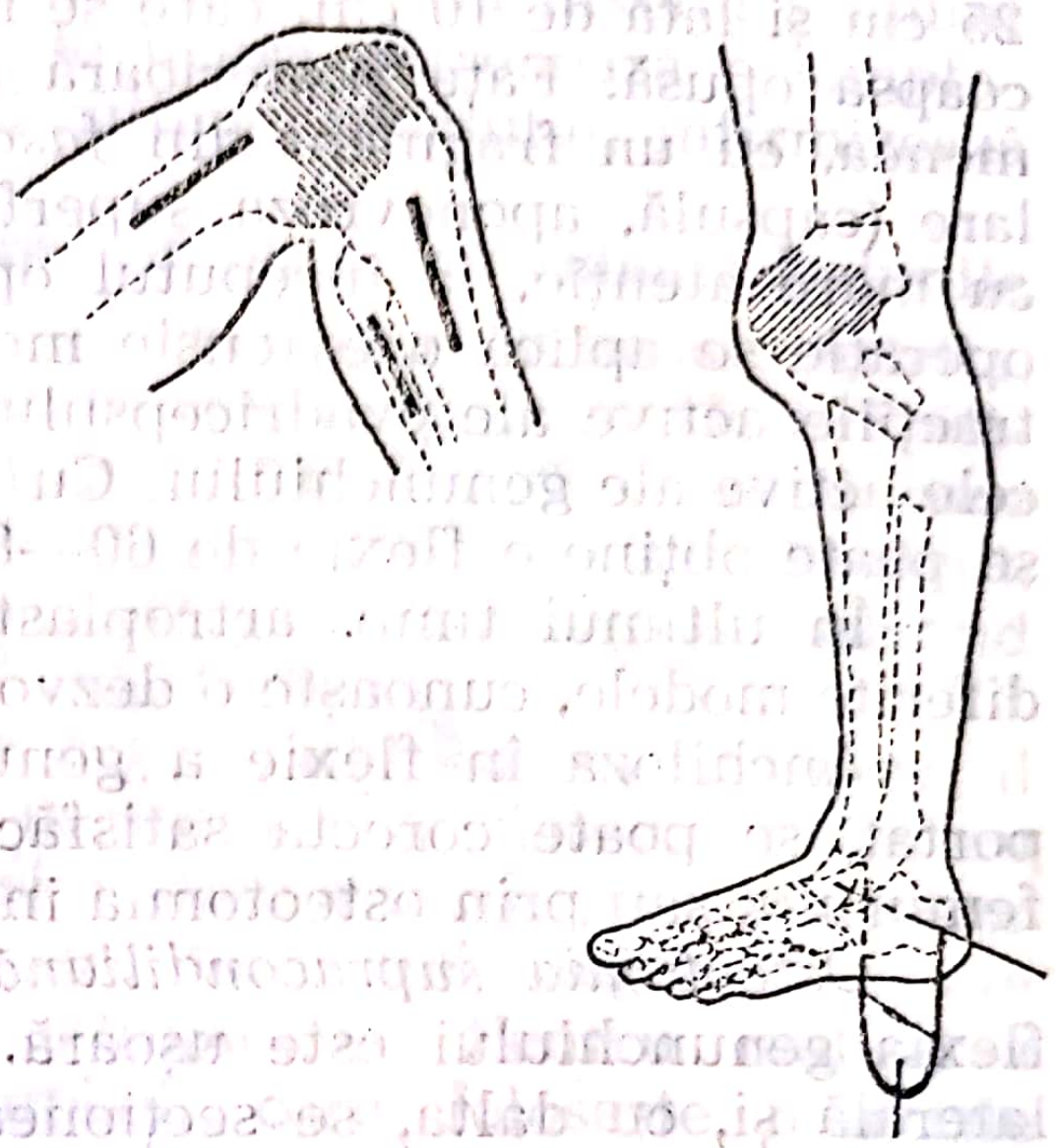

Fig. III.218. — Tripla osteotomie Rădulescu.

218). După ce prin tracțiune continuă se obține redresarea flexiei genunchiului, membrul se imobilizează în aparat gipsat pelvipedios pînă la consolidarea focarelor de osteotomie.

III.4. GAMBA

III.4.1. MALFORMAȚII CONGENITALE

D. VEREANU

III.4.1.1. ABSENȚA PERONEULUI

Dintre ectromeliile longitudinale, absența peroneului se întîlnește cel mai frecvent. Cazurile sînt variabile ca gravitate, mergînd de la simpla scurtare a osului, cu maleola externă supraridicată, pînă la absența totală a osului și a razei peroniere de la nivelul piciorului.

Malformația se întîlnește mai frecvent la băieți și în 2/3 din cazuri este unilaterală.

Absența parțială se constată la extremitatea inferioară, astfel încît, ca și în cazul absenței totale, defectul funcțional principal interesează articulația tibioperonieră ; piciorul este deviat în *valgus*, în timp ce maleola tibială face un relief anormal. De altfel, malformația se răsfrînge adesea și asupra tibiei, care este mai scurtă și poate prezenta o curbură anterioară și uneori laterală, la unirea treimii mijlocii cu treimea inferioară. Un stigmat cutanat marchează, uneori, vîrful curburii.

Examenul clinic evidenţiază o gambă mai subţire şi mai scurtă, cu piciorul deviat în *valgus* şi, uneori, în *equinus*. Sprijinul pe picior se face defectuos, ducînd la distensii ligamentare şi la îngroşări cutanate, care fac mersul dureros şi dificil.

Radiografia (fig. III.219) precizează defectul peronier, participarea tibială şi, în funcţie de aceasta se stabilesc indicaţiile terapeutice.

Fig. III.219. — Absenţa peroneului (radiografie de faţă şi de profil).

Tratament. Tratamentul chirurgical trebuie să corecteze curbura tibială cînd aceasta există (deperiostări la nivelul concavităţii sau osteotomie, dar cu multă prudenţă în indicaţii, pentru a nu risca apariţia unei pseudartroze), să reducă din *equinus* (alungind tendonul lui Ahile), să corecteze poziţia de *valgus* şi să blocheze piciorul, cînd vîrsta permite efectuarea unei artrodeze. Crearea unei maleole externe poate să fie încercată, utilizînd ca transplant extremitatea superioară a peroneului din partea sănătoasă.

Aparatele protetice sînt folosite — în scopul temporizării — pînă la posibila aplicare a unui tratament chirurgical, pe care îl completează, sau reprezintă singura modalitate de tratament pentru aplaziile grave.

III.4.1.2. ABSENŢA TIBIEI

Întîlnită mai rar decît absenţa peroneului, absenţa tibiei reprezintă, de obicei, o infirmitate cu mult mai gravă.

Cînd absenţa este totală, peroneul, care este mai scurt şi mai gros, urcă de obicei îndărătul femurului ; gamba, mai subţire şi mai scurtă,

este flectată pe coapsă ; piciorul răsturnat în *varus* foarte accentuat sau în *varus equinus*, este deformat extern de relieful pe care-l face maleola peronieră (fig. III.220).

Absența parțială interesează, de obicei, jumătatea sau treimea distală a tibiei cu participarea sau nu a razei tibiale de la nivelul piciorului. Articulația cu genunchiul se face corect, dar extremitatea inferioară se subțiază și se termină cu un vîrf ascuțit, care se percepe la nivelul unei depresiuni cicatriceale a tegumentului, stigmat care poate să adere la os.

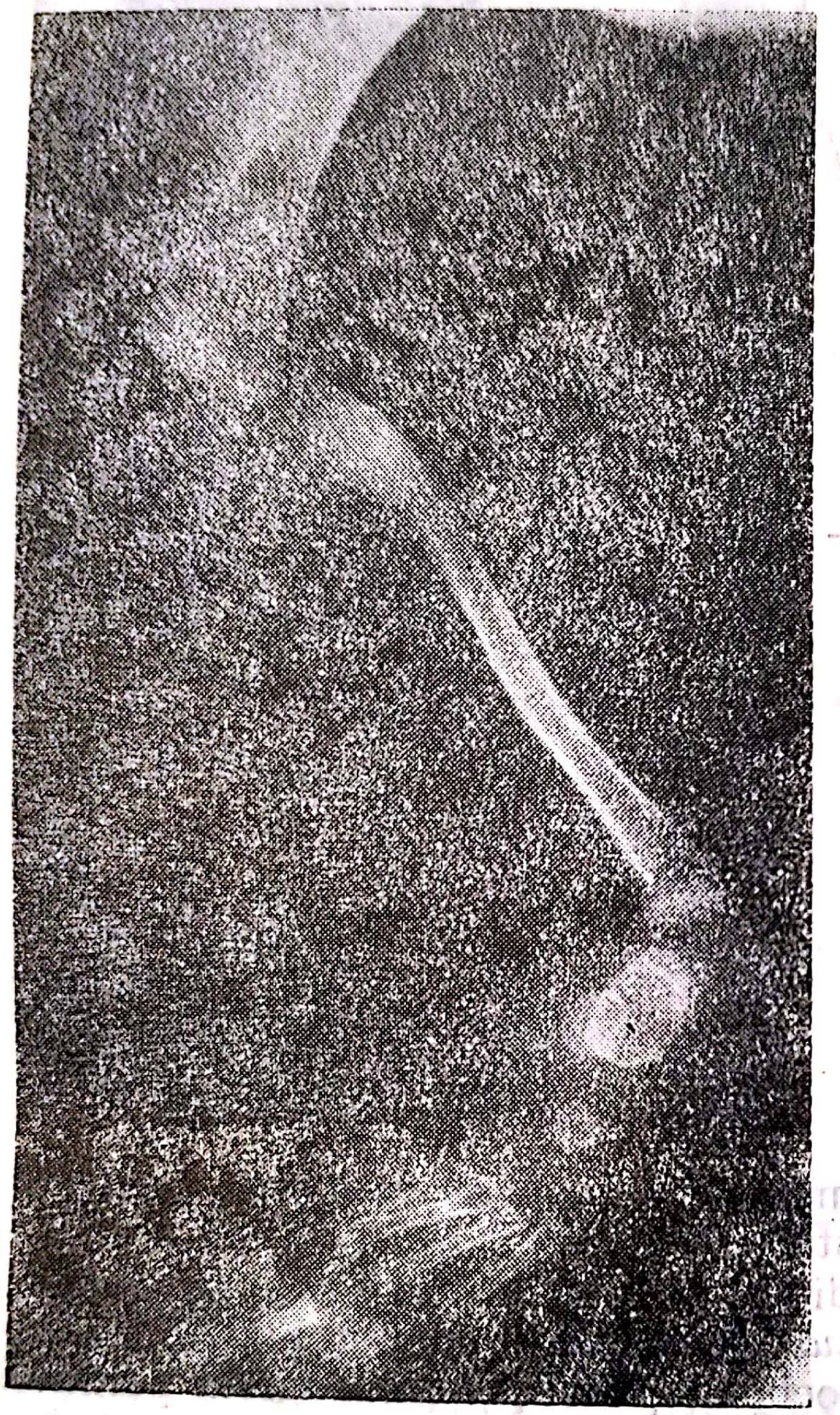

Fig. III.220. — Absența tibiei asociată cu malformație gravă de femur și lipsa razei interne a antepiciorului.

Absența zonei de mijloc a tibiei, deși lasă o gleznă strînsă, mai bine orientată, realizează forma cea mai gravă de pseudartroză congenitală tibială.

Tratament. Se va ține seama de gradul malformației privind scurtarea și atrofia gambei, de dezvoltarea peroneului și de devierea piciorului. Ca și în cazul absenței peroneului, aparatele protetice pot să fie de temporizare sau definitive.

Cînd peroneul este foarte bine dezvoltat, implantarea acestuia în femur și în tars poate să realizeze un sprijin acceptabil, cu condiția ca intervenția operatorie să fie făcută la sfîrșitul perioadei de creștere.

În cazul absenței parțiale se va utiliza, ca transplant, extremitatea superioară a peroneului din partea sănătoasă, pentru reconstituirea unei scoabe tibioperoniere.

În cazurile grave, pentru aplicarea corectă a unei proteze, va fi indicată amputația.

III.4.1.3. PSEUDARTROZELE CONGENITALE TIBIALE ȘI CURBURILE CONGENITALE ALE GAMBEI

Deși reprezintă numai 0,5% din malformațiile membrelor, *pseudartrozele congenitale de tibie* își justifică importanța prin problemele deosebite de tratament pe care le ridică. Ele pot să fie *primitive* (întîlnite mai rar), sau *secundare*, cînd apar la copilul ceva mai mare, între 2—4 ani de vîrstă, pe terenul special pe care îl constituie o malformație cu aceeași localizare, *curbura congenitală de gambă*. Legătura strînsă dintre cele două leziuni explică reunirea lor în același capitol.

Apariția pseudartrozelor secundare se face uneori insidios, alteori după o fractură sau în urma unei osteotomii prin care s-a încercat corectarea curburii anormale a tibiei.

Curburile congenitale, ca și pseudartrozele primitive sînt de obicei unilaterale. Ele interesează treimea inferioară a tibiei și sînt orientate cu convexitatea anterior sau anteroextern. Curbura lor se exagerează cu creșterea, cu mersul și, orice fractură, chiar incompletă, este urmată de pseudartroză.

Pseudartrozele primitive sînt laxe. Fragmentele osoase sînt atrofiate, ascuțite la capete, uneori se încalcă. Țesutul osos nu este de bună calitate ; extremitățile sînt eburnate, cu canalul medular închis, osul este fragil, cu o vascularizație precară. Segmentul inferior este adeseori de dimensiuni mai reduse, impropriu unei osteosinteze corecte. Măduva osoasă, de aspect grăsos sau fibros, este inactivă.

Pseudartrozele secundare sînt de tip fibros, mai strînse, cu mobilitate mai redusă. Extremitățile osoase par de calitate mai bună decît acelea din pseudartrozele congenitale dar, cu timpul, sau în urma încercărilor infructuoase de tratament, se pot degrada, ajungînd la fel cu acelea din pseudartrozele primitive, fapt care explică tendința lor redusă spre vindecare (fig. III.221).

Patogenia acestor leziuni este încă discutată. Pentru localizarea lor la unirea treimii medii cu treimea inferioară a tibiei, s-a invocat vascularizația locală mai redusă, dar în afară de acest factor anatomic, trebuie să existe, ca factor determinant, și o alterare a țesutului osos.

Fără să se cunoască exact toate posibilitățile patologice locale sau regionale, această alterare poate să fie uneori datorită unei osteite fibrochistice (Fèvre), sau unei neurofibromatoze Recklinghausen.

Pseudartroza congenitală de tibie poate să fie trecută și în cadrul leziunilor malformative de rază tibială, ca o hemimelie longitudinală parțială, cu o absență segmentară de tibie.

Simptome. Copilul care se naște cu o *pseudartroză de tibie*, prezintă o deformație unghiulară în treimea inferioară a gambei, unghiulație mai

mult sau mai puţin accentuată, orientată anterior sau anteroextern. Segmentul inferior al gambei şi piciorul sînt mai puţin dezvoltate decît în partea sănătoasă. Cînd unghiulaţia este mai mare, segmentul inferior al gambei poate să ajungă în contact cu faţa dorsală a piciorului. În funcţie de laxitatea pseudartrozei, piciorul rămîne balant, ori se aşază în

Fig. III.221. — Pseudartroză congenitală de tibie.

echinus. Cînd peroneul este şi el interesat, piciorul deviază în *valgus*. Cînd peroneul este întreg, devierea se face în *varus*. Un stigmat cutanat marchează de obicei vîrful unghiulaţiei. Cînd pseudartroza este mai strînsă, lucru întîlnit mai rar în pseudartrozele congenitale, copilul poate să meargă, dar unghiulaţia se accentuează progresiv.

În *curburile congenitale de gambă*, deformarea este orientată la fel ca în pseudartroze, cu convexitatea anterior sau anteroextern. Piciorul este deviat în *valgus* sau în *varus*, în funcţie de integritatea peroneului. Cînd survine pseudartroza, adesea după un traumatism minor, unghiulaţia gambei se accentuează progresiv din cauza mersului, care este posibil, fiind vorba de o pseudartroză fibroasă strînsă. Cu timpul, jena la mers se accentuează, ducînd la o adevărată infirmitate.

Radiografiile arată, pentru curburile congenitale, încurbarea tibiei în treimea inferioară, cu îngroşarea corticalei din partea concavă. Canalul medular apare mai strîmt la nivelul curburii.

În pseudartroze, extremităţile osoase sînt subţiate, eburnate, fără canal medular.

Peroneul poate să prezinte şi el o pseudartroză, dar cel mai adesea este întreg, uşor încurbat în dreptul pseudartrozei tibiale.

Tratament. Prognosticul curburilor congenitale de gambă şi al pseudartrozelor primitive sau secundare de tibie s-a îmbunătăţit simţitor în ultimii 10—15 ani, datorită atît progreselor făcute în tehnica chirurgicală cît şi respectării unor principii moderne de chirurgie osoasă.

Vîrsta optimă de aplicare a tratamentului chirurgical, socotită altă dată după 6—7 ani și chiar mult mai tîrziu, a fost coborîtă la 3—4 ani. Procedînd astfel, se evită apariția tulburărilor care survin o dată cu creșterea : accentuarea deformației, scurtarea gambei și atrofia osoasă.

Principiile care trebuie respectate sînt următoarele :

— corectarea curburii osoase, în scopul obținerii unui ax normal de transmitere a presiunilor ;

— restabilirea continuității canalului medular, fără să se scurteze prea mult segmentele osoase ;

— utilizarea unor transplante corticospongioase care să treacă „în punte" la nivelul leziunii ;

— stabilirea unui montaj care să dea o contenție și o imobilizare perfectă a fragmentelor timp de 6—7 luni cel puțin.

Pentru *curburile congenitale de gambă*, utilizarea unor aparate de protecție, la început, apoi de despovărare cînd copilul începe să meargă, poate să întîrzie un timp apariția fracturii și a pseudartrozei.

Osteoclazia sau osteotomia simplă, pentru îndreptarea curburii, sînt proscrise, ducînd în mod sigur la pseudartroză.

Pentru tratamentul acestor curburi, Mac Farland a propus „grefa în punte posterioară". Aceasta poate să corecteze curbura progresivă transplantul ajungînd să se tibializeze încetul cu încetul. Procedeul este utilizat și în pseudartrozele strînse, cu unghiulație mare, greu de redus. Intervenția se face fără să se atace focarul de pseudartroză, introducînd în punte, în concavitatea curburii tibiale, un transplant solid care se încastrează în două scobituri făcute în țesut tibial sănătos, cît mai departe de locul leziunii (fig. III.222). Consolidarea este urmată de ștergerea curburii tibiale, care se modelează spontan, în timp, datorită schimbării axului de transmitere a presiunilor. Vîrsta la care o aplică autorul este de 3—4 ani.

Tot la 3—4 ani, se poate face o osteotomie, cu aplicarea unor grefe corticospongioase, contenția fragmentelor fiind făcută cu o tijă trecută prin tibie și prin tars.

În *pseudartrozele de tibie*, dublul transplant înșurubat, după tehnica pusă la punct de Boyd, este cel mai des folosit. După ce s-a făcut rezecția țesutului fibros interfragmentar, s-au deschis canalele medulare și s-a oținut îndepărtarea curburii (cu sau fără alungirea tendonului lui Ahile și rezecție de peroneu), se așază lateral cele două transplante și se fixează solid în țesutul sănătos, cu ajutorul unor șuruburi potrivite vîrstei copilului (fig. III.223).

Pentru a obține un montaj cît mai solid al fragmentelor, Guilleminet a propus trecerea unei tije prin tars și tibie, cu apoziție de os corticospongios la nivelul zonei distrofice. Tija se introduce prin focarul de preudartroză în fragmentul inferior și, trecînd prin tars, se scoate prin plantă, ca să se împingă apoi în fragmentul tibial superior, pînă sub cartilajul de creștere proximal. Extremitatea tarsiană a tijei trebuie lățită, astfel încît tija să nu migreze în sus. Simpla apoziției a grefelor sau fixarea lor cu cîteva șuruburi completează intervenția. Consolidarea se obține în 6—7 luni.

Ca avantaj principal, metoda permite păstrarea în timp a rezultatului bun obținut, împiedicînd reapariția curburii, fractura și pseudartroza tibiei, instalarea unei devieri a piciorului în *valgus* sau în *varus*, permițînd bolnavului mersul pînă la vindecarea completă. În funcție de creștere, tija se schimbă la 2—3 ani. În caz de resorbție a transplantelor, acestea pot să fie înlocuite.

Fig. III.222. — Procedeul Mac Farland, pentru pseudoartrozele strînse cu unghiulație accentuată.

Fig. III.223. — Procedeul Boyd pentru pseudartroza congenitală de tibie: dublu transplant fixat cu șuruburi.

Inconvenientul metodei constă în redoarea sau anchiloza tibiotarsiană, dar avantajul de a păstra un ax corect, o scurtare redusă și o poziție bună a piciorului, justifică utilizarea procedeului.

Decorticarea de tip Judet poate să dea rezultate foarte bune dacă pseudartroza este strînsă, copilul suficient de mare pentru ca tibia să permită o decorticare corectă, iar fixatorul extern poate să mențină perfect imobilizarea fragmentelor.

Metoda Hahn-Huntigton, cu numeroasele ei variante, este întrebuințată în caz de eșec al celorlalte metode.

Cu toate că rezultatele tratamentului chirurgical s-au ameliorat, gravitatea pseudartrozelor congenitale de gambă rămîne în continuare aceeași; succesele nu sînt obținute întotdeauna de la prima intervenție, iar recidivele apar adeseori în cazurile cînd consolidarea obținută a fost mai precară.

Părinții copilului trebuie să cunoască riscurile acestei chirurgii și să știe că pentru obținerea unui succes de durată, poate să fie nevoie de mai multe intervenții chirurgicale.

Utilizînd metodele cele mai potrivite pentru fiecare caz în parte, succesele nu vor lipsi, corectîndu-se cît se poate mai bine infirmitatea gravă pe care o reprezintă o pseudartroză congenitală de gambă.

Bibliografie

BENEUX J., RIGAULT P. și colab. — Courbures et pseudarthroses congénitales de jambe, *Chir. Pediatr.*, 1979, 20, 99—113.

DUBOST T. — Tratamentul absenței congenitale a peroneului *Rev. Chir. Orthop.*, 1950, 36, 6.

JUDET R., JUDET J. — Tratamentul pseudartrozelor congenitale ale gambei prin decorticare, fixator extern și grefă de întărire secundară, *Rev. Chir. Orthop.*, 1968, 54, 6, 503—510.

LOMBARD P. — Patogenia curburilor și a pseudartrozelor congenitale ale gambei, *Rev. Chir. Orthop.*, 1954, 40, 3—4.

MICHEL C. R. și colab. — Tratamentul absenței congenitale de tibie și rezultatele îndepărtate, *Rev. Chir. Orthop.*, 1958, 44, 2.

SOCOLESCU M. — Tratamentul chirurgical al curburilor și al pseudartrozelor congenitale la copii în „Actualități în chirurgie“, Ed. Medicală, 1983, 415.

THOMPSON și colab. — Absența congenitală de peroneu. *J. Bone Joint. Surg.*, 1957, 39 A, 6.

TIMMERMANS G. — Pseudartrozele congenitale ale gambei, *Acta Orth. Belgica*, 1965, 31, 865—920.

III.4.2. FRACTURILE PLATOULUI TIBIAL

A. DENISCHI

Sînt fracturi intraarticulare, care prin specificul leziunilor creează multe dificultăți de tratament, datorită caracterului spongios al epifizei tibiale, mai cu seamă cînd traiectele de fractură sînt multiple, prilejuind înfundarea țesutului osos subcontral.

Etiopatogenie. Fracturile cunosc o frecvență tot mai mare în ultima vreme și interesează toate vîrstele, cu o predominanță la adulți și bătrîni, care sînt mai expuși prin profesiunea lor.

Survin după accidentele de circulație, de sport și, cel mai frecvent, în căderile în picioare de la înălțime. Dată fiind structura spongioasă a epifizei, cu o corticală subțire, în căderile în picioare epifiza, surprinsă între ciocanul femural și nicovala diafizară tibială, este supusă unor forțe verticale și laterale, care accentuează valgusul fiziologic, favorizînd înfundarea condilului femural în tuberozitatea externă a tibiei. Varusul fiind mai rar incriminat, se explică frecvența mai redusă a fracturilor tuberozității interne.

Anatomie patologică. Clasificare. Fracturile platoului tibial pot să fie uni- sau bituberozitare.

• *Fractura unituberozitară externă* poate să prezinte, după clasificarea Duparc și Ficat (1960) trei aspecte :

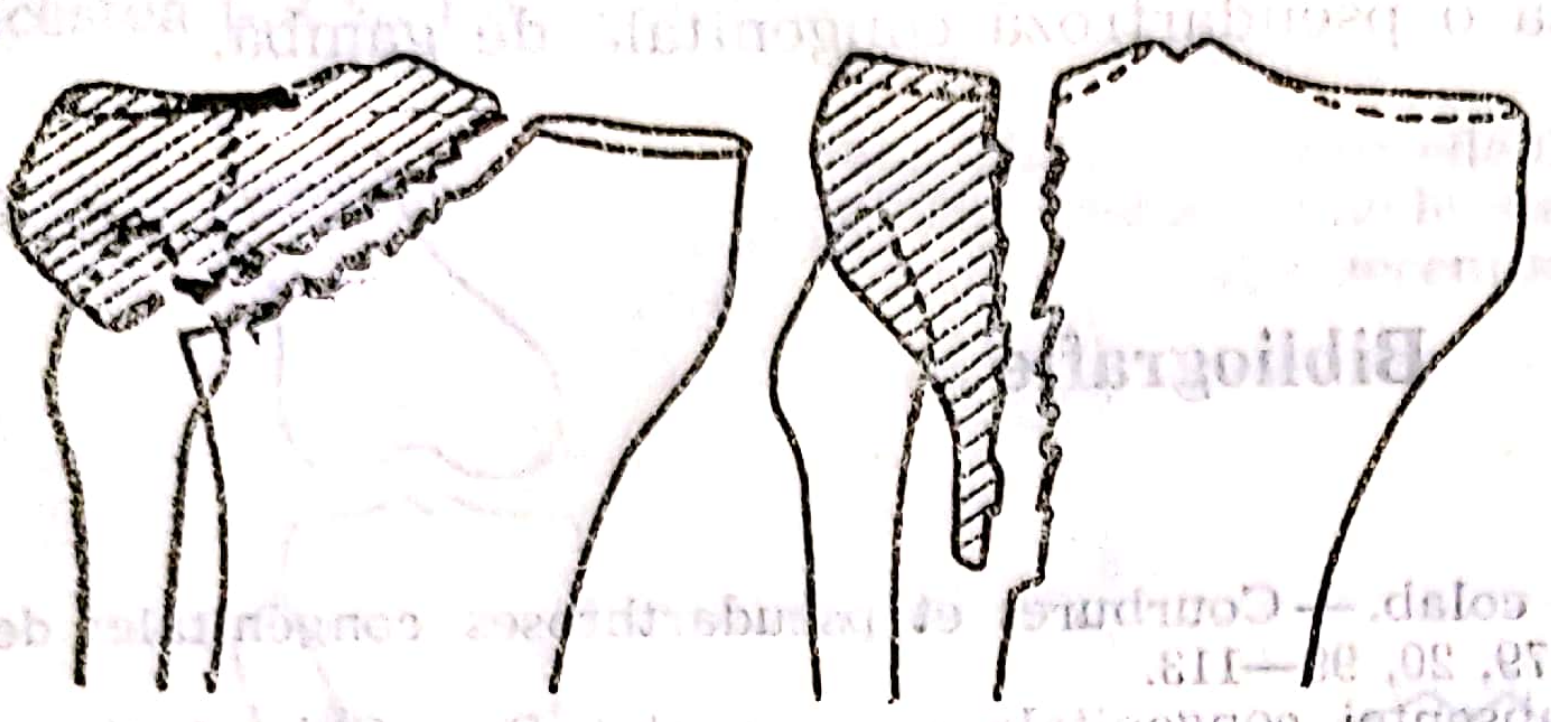

Fig. III.224. — Fractura tuberozității tibiale externe prin separare.

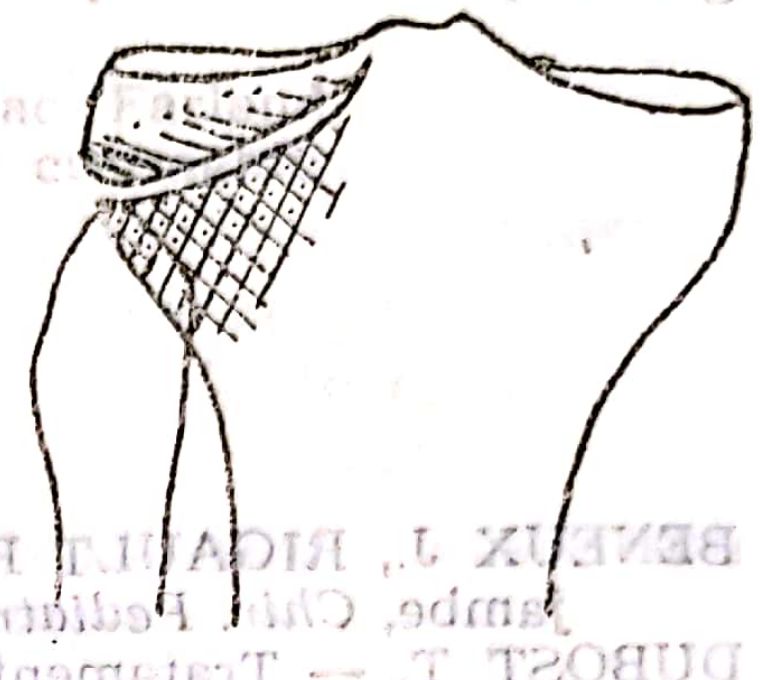

Fig. III.225. — Fractura tuberozității tibiale externe prin înfundare.

Fractura-separare pură (25% din cazuri) cînd traiectul este vertical, detașînd un fragment marginal de formă triunghiulară care se deplasează lateral și ascensionează ușor (fig. III.224).

Fractura cu înfundare pură (6—10% din cazuri) poate să fie parțială (anterioară, posterioară, marginală sau centrală, „în castronaș") sau totală, cînd tasarea se însoțește de fractura capului peroneului (fig. III.225 și III.226).

Fractura mixtă (65% din cazuri) asociază separarea unui fragment extern cu înfundarea în porțiunea centrală a tuberozității.

Porțiunea înfundată este de obicei polifragmentară și fragmentele sînt înfundate la adîncimi variabile (fig. III.227).

• *Fracturile tuberozității interne* sînt mai rare, întîlnindu-se fie fractura cu separare (60% din cazuri), fie tasarea pură (40% din cazuri) (fig. III.228).

Fractura-separare, cu traiect vertical este foarte rară ; de obicei traiectul de fractură este oblic, plecînd din articulație către corticala tibială și ajunge sub inserția ligamentului colateral medial (fractură infraligamentară) și, mai rar, supraligamentar (fractură supraligamentară).

În unele cazuri, fragmentul tuberozitar este mare și cuprinde și spinele tibiale (fractură spinoglenoidiană).

Înfundarea pură denivelează interlinia articulară care este înclinată în jos și medial, ceea ce duce la dezaxarea în *varum* a genunchiului.

Poziția traiectului de fractură față de aparatul ligamentar pentru Merle d'Aubignée are o mare importanță, deoarece în fracturile infraligamentare corectarea denivelării se face ușor, prin redresarea poziției gambei deviate în *varus*, care pune în tensiune ligamentul lateral medial. În fracturile supraligamentare interne, corectarea varusului gambei nu asigură și ridicarea fragmentului.

• *Fracturile bituberozitare* pot să fie, la rîndul lor, simple, complexe și cominutive.

Scanned with OKEN Scanner

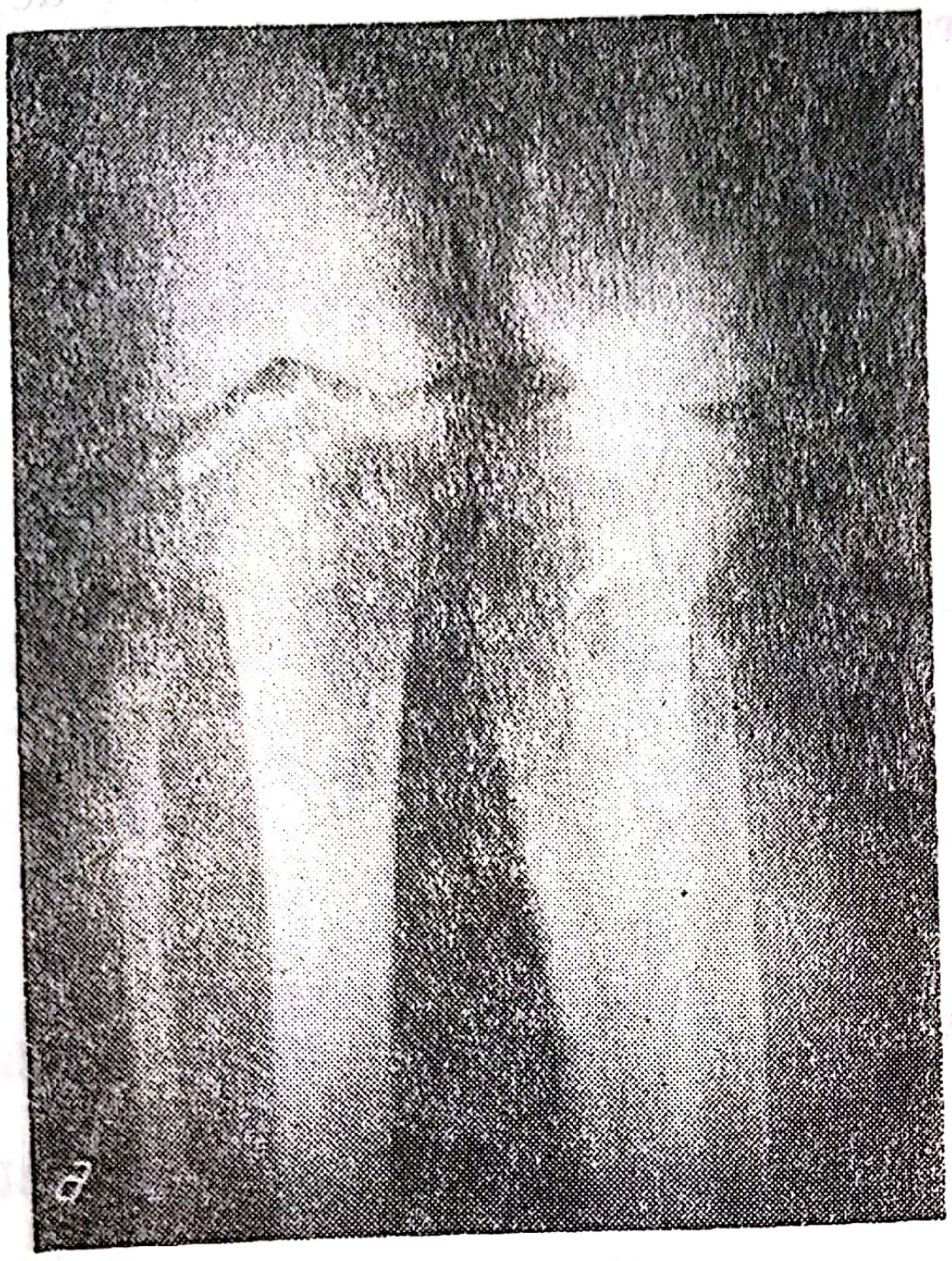

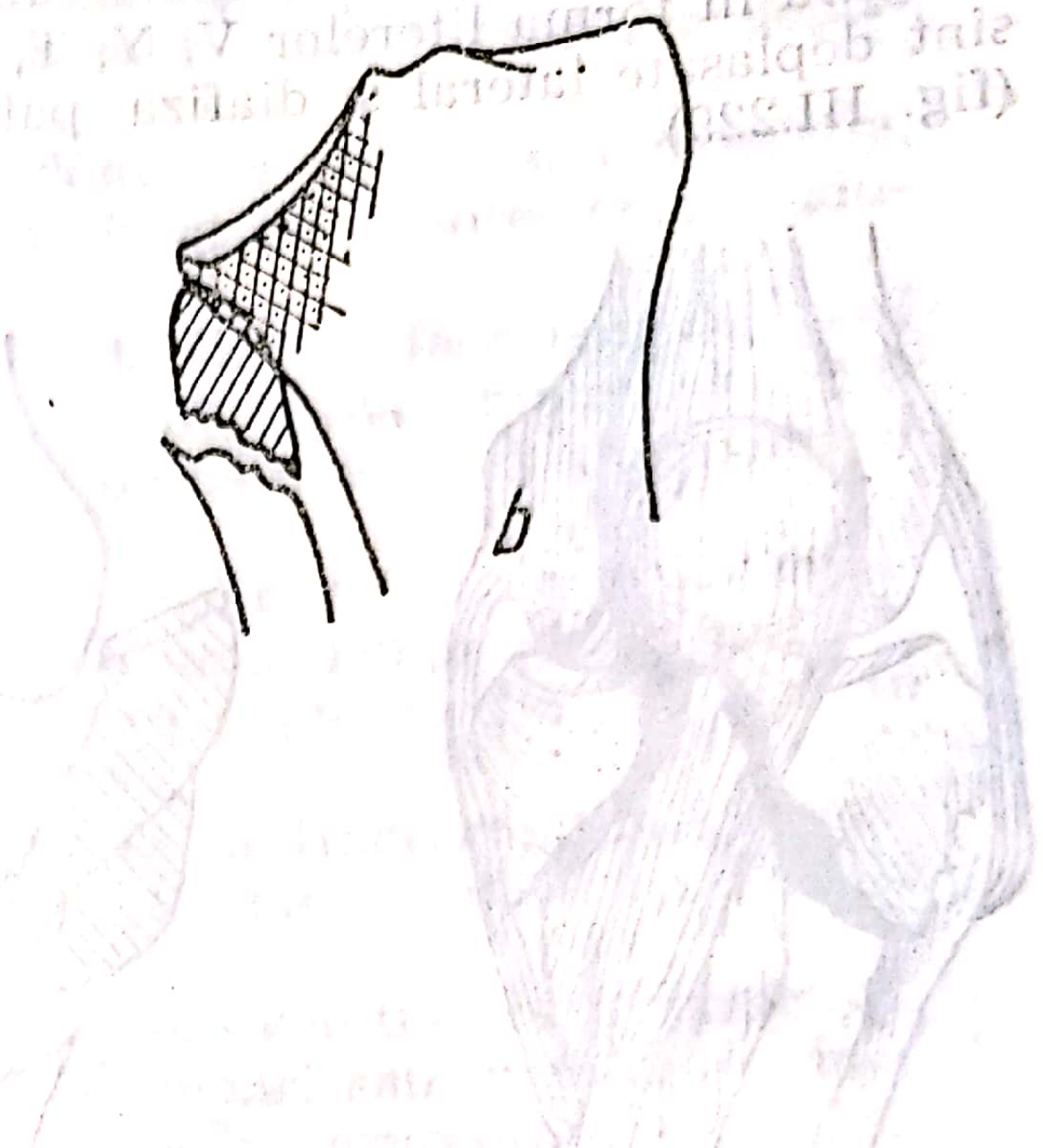

Fig. III.226. — Fractura tuberozității tibiale externe prin înfundare, însoțită de fractura capului peroneului.

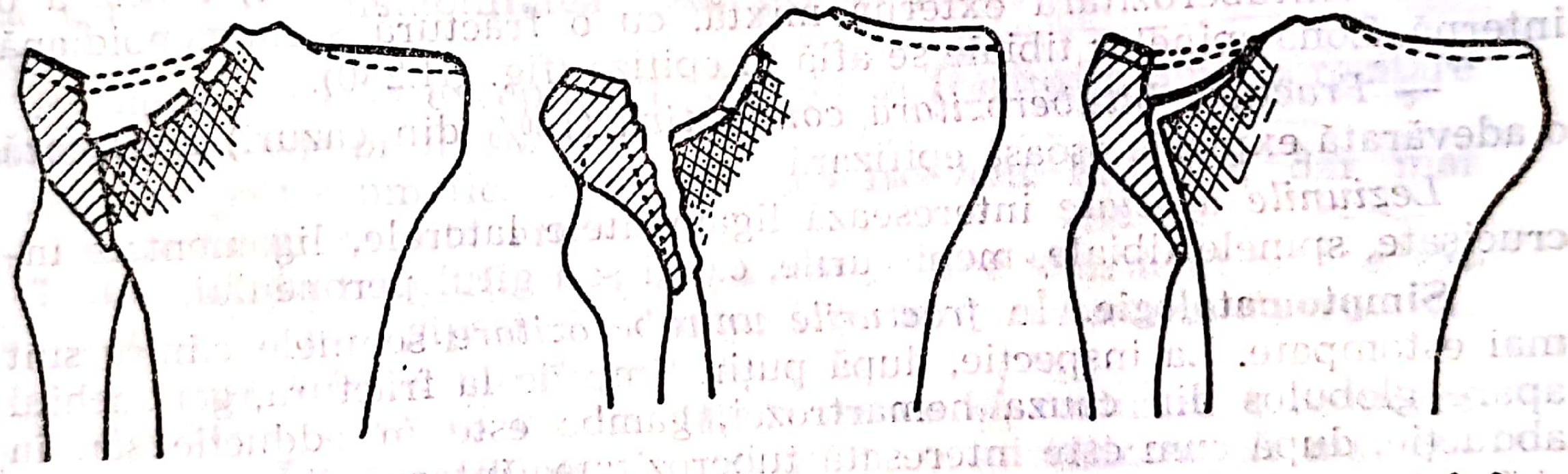

Fig. III.227. — Fracturi mixte ale tuberozității tibiale externe (separare și înfundare).

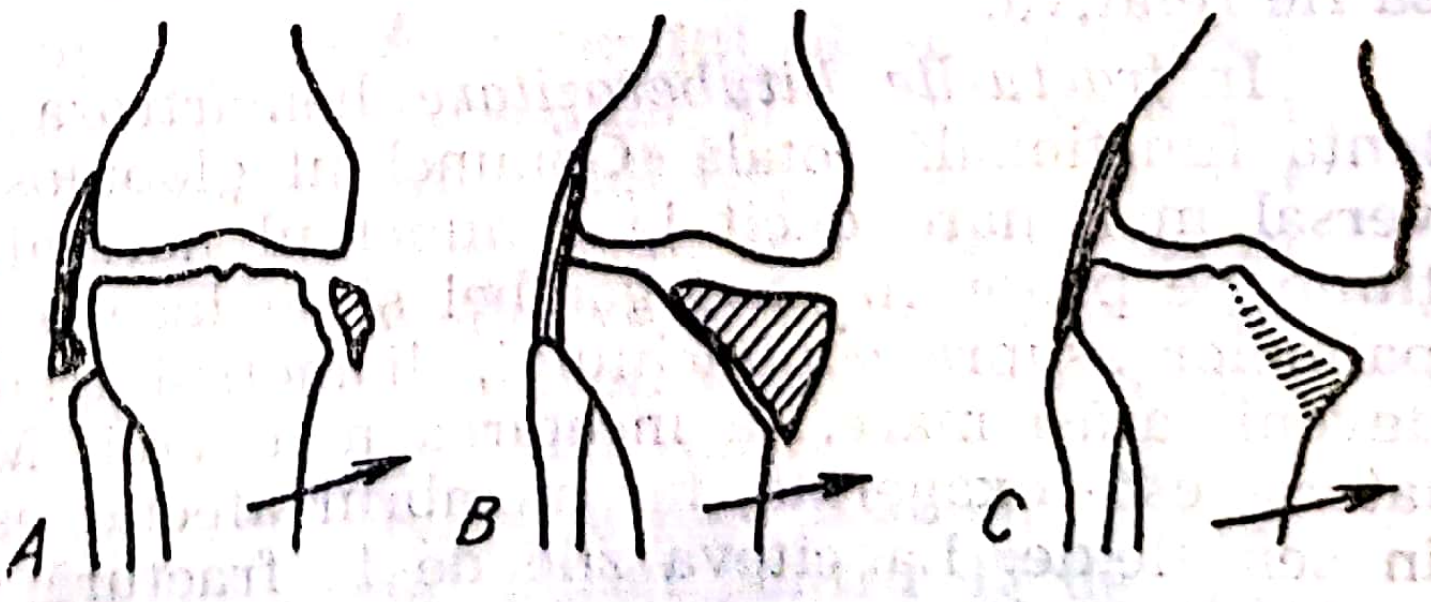

Fig. III.228. — Fracturi ale tuberozității interne: prin separare *(A)*; spinoglenoidiană *(B)*; prin înfundare *(C)*.

Scanned with OKEN Scanner

Fractura bituberozitară simplă (25% din cazuri) cu traiect de fractură în forma literelor V, Y, T, răsturnate. Fragmentele tuberozitare sînt deplasate lateral și diafiza pătrunde uneori, ca o lance, între ele (fig. III.229).

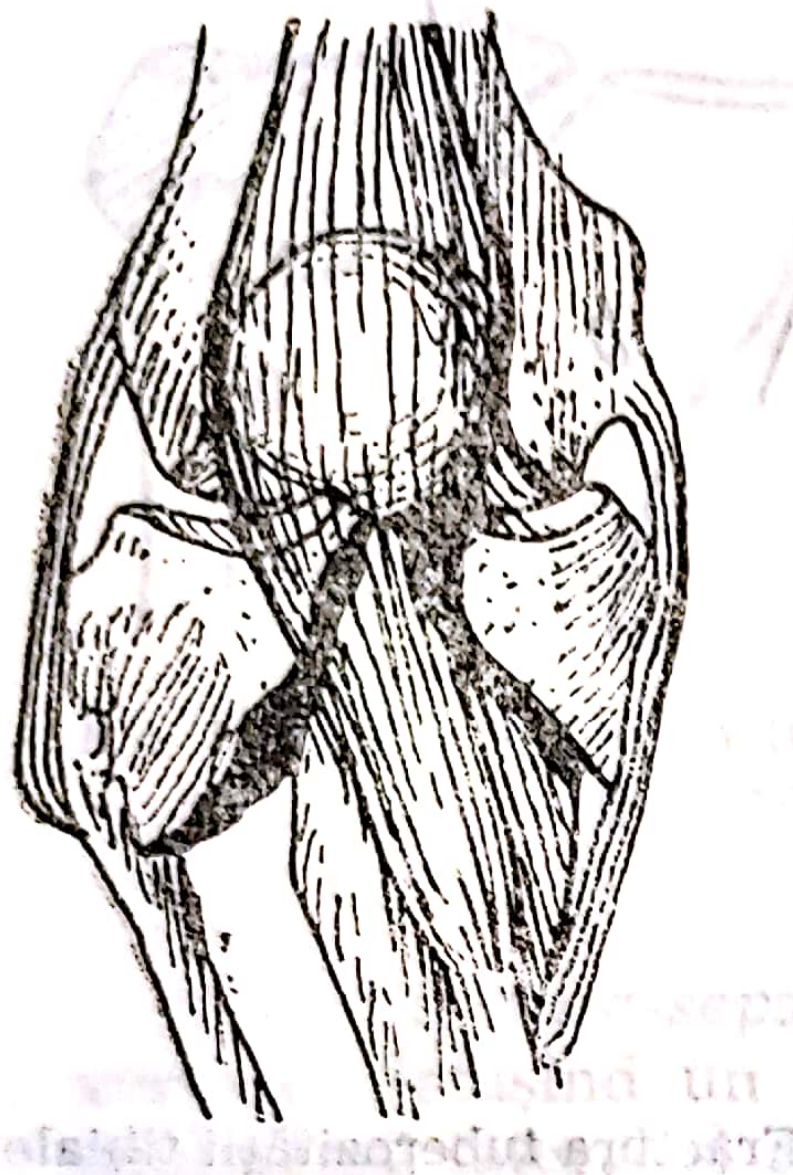

Fig. III.229. — Fractură bituberozitară simplă.

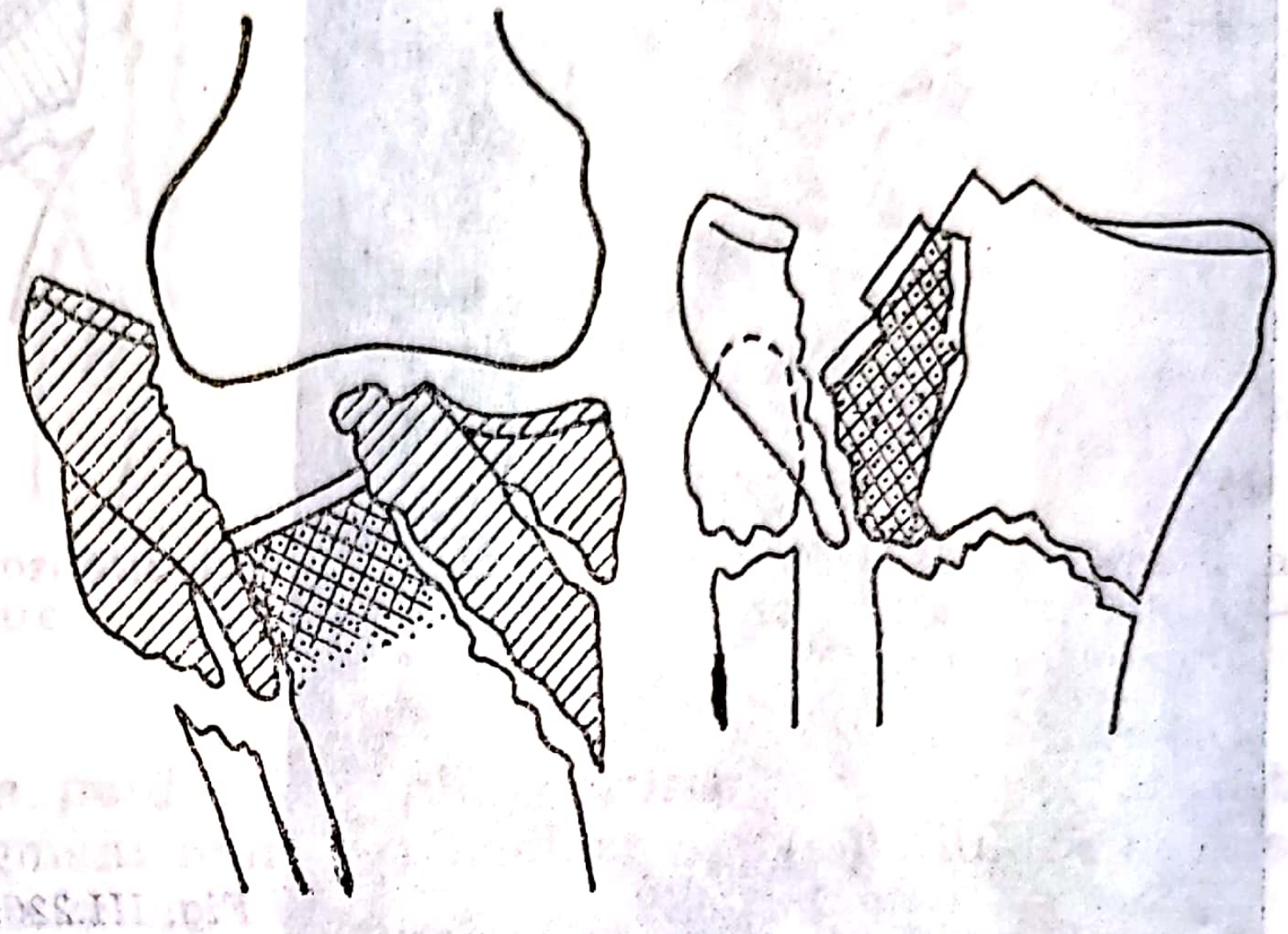

Fig. III.230. — Fractură bituberozitară complexă.

Fractura bituberozitară complexă (60% din cazuri) asociază o fractură unituberozitară externă mixtă, cu o fractură spinoglenoidiană internă. Zona spinelor tibiale se află în epifiză (fig. III.230).

Fractura bituberozitară cominutivă (15% din cazuri) realizează o adevărată explozie osoasă epifizară.

Leziunile asociate interesează ligamentele laterale, ligamentele încrucișate, spinele tibiale, meniscurile, capul sau gîtul peroneului.

Simptomatologie. În *fracturile unituberozitare* semnele clinice sînt mai estompate. La inspecție, după puțin timp de la fractură, genunchiul apare globulos din cauza hemartrozei, gamba este în adducție sau în abducție, după cum este interesată tuberozitatea internă sau cea externă și în ușoară flexie. Palparea este dureroasă la nivelul focarului de fractură, iar mișcarea anormală și crepitația se evidențiază apucînd blînd fragmentul între degete și imprimîndu-i ușoare mișcări. Genunchiul prezintă mișcări de lateralitate crescute, iar impotența funcțională poate să fie relativă.

În *fracturile bituberozitare* hemartroza este foarte mare, iar impotența funcțională totală. Genunchiul globulos prezintă diametrul transversal mai mare decît la genunchiul normal. Dacă se exercită o tracțiune pe picior în axul gambei și se face o presiune laterală cu podul palmelor asupra genunchiului, diametrul transversal diminuă, pentru a deveni iarăși mare, la încetarea manevrei. Mobilizarea gambei în sens lateral este exagerată, iar membrul afectat este mai scurt și imobilizat în semiflexie. La cîteva zile de la fractură se observă o echimoză în regiunea poplitee.

Scanned with OKEN Scanner

Cercetarea sensibilității cutanate, precum și a pulsului la pedioasă și la tibiala posterioară, completează examenul clinic în vederea depistării unor leziuni vasculonervoase.

Radiografia din cel puțin două incidențe, la nevoie și tomografia, permit punerea diagnosticului, a tipului de fractură și aprecierea gradului de deplasare a fragmentelor.

Evoluție. Prognostic. Consolidarea fracturilor se face lent, în 3—4 luni, iar faptul că suprafața articulară este interesată, impune o reducere anatomică și o osteosinteză fermă. Cu toate acestea prognosticul funcțional al acestor fracturi rămîne rezervat.

Complicații. Printre c o m p l i c a ț i i l e i m e d i a t e se menționează cele vasculare date prin compresiunea unei hemartroze mari.

Lezarea nervului sciatic popliteu extern poate să fie întîlnită în fractura asociată a gîtului peroneului.

Deschiderea focarului de fractură, în cazul fracturilor bituberozitare, mai rară, este gravă, prin implicare articulară, putînd să ducă la artrita genunchiului.

C o m p l i c a ț i i l e t a r d i v e umbresc evoluția acestor fracturi.

Calusul vicios, prin persistența unei înfundări sau unghiulări, duce la dezaxarea în *varum* sau în *valgum,* mai rar în *recurvatum* a gambei.

Redoarea articulară este mai frecventă după imobilizări prelungite și în lipsa unui tratament funcțional.

Instabilitatea articulară este consecința unei reduceri insuficiente după fracturi unituberozitare supraligamentare. În timpul mersului gamba deviază în *varum* sau în *valgum,* iar ligamentul colateral se relaxează. Cu timpul, instabilitatea cronică articulară duce la instalarea artrozei.

Pseudartroza este excepțional întîlnită în fracturile unituberozitare și foarte rară în cele bituberozitare.

Artroza posttraumatică este însă mai frecvent întîlnită, dar mai puțin infirmizantă ca alte artroze.

Tratament. În fracturile fără deplasare se face tratament ortopedic: imobilizare în aparat gipsat 3 săptămîni și apoi tratament funcțional. Mersul cu sprijin este permis după două luni.

Tratamentul fracturii cu deplasare trebuie să realizeze o reducere anatomică, cu refacerea suprafeței articulare, o imobilizare cît mai corectă și mai scurtă și o mobilizare precoce, cu sprijin tardiv.

Fracturile unituberozitare se pot trata ortopedic prin tracțiune în axa membrului, cu gamba în abducție sau în adducție, pentru a corecta devierea în *varum* sau în *valgum* a genunchiului.

În *fractura-înfundare infraligamentară* fragmentul tibial, solidar cu ligamentul colateral, se dezangrenează prin tracțiune și prin corectarea dezaxării gambei ; el se reduce fiind tras proximal. Deplasarea laterală se reduce prin presiune manuală asupra fragmentului. Se imobilizează în aparat gipsat cruropodal pentru 6 săptămîni. Cînd separarea fragmentului este imposibilă, se recomandă reducerea instrumentală cu ajutorul unui cui Steimann introdus în fragment. Cînd controlul radiografic arată o bună reducere, se introduce cuiul Steimann încă 1—2 cm în epifiza tibială și se fixează totul într-un aparat gipsat pentru 45 de zile. Cuiul Steimann se scoate după 14—21 zile.

În *fractura supraligamentară internă* se încearcă reducerea instrumentală cu un cui Steimann. În caz de nereușită se preferă intervenția chirurgicală, fixînd fragmentul repus cu un șurub. Imobilizarea este scurtă, maximum 2 săptămîni iar tratamentul funcțional se face precoce.

În *fracturile prin tasare* prezentate în primele ore, se încearcă reducerea ortopedică prin manevrele arătate. Cînd nu se reușește ridicarea

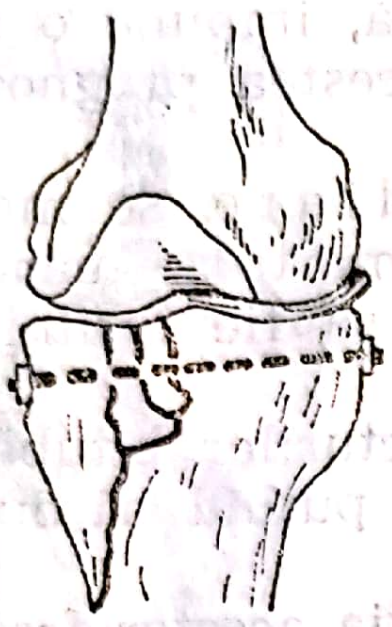

Fig. III.231. — Osteosinteză în fractura mixtă a tuberozității tibiale externe.

fragmentului înfundat prin manevre ortopedice sau instrumentale, se face tratament chirurgical. Cu ajutorul unei dălți, se ridică porțiunea înfundată, iar în spațiul rezultat prin ridicarea fragmentului se introduce o autogrefă de os spongios recoltat din creasta iliacă.

Fracturile mixte, de principiu se operează. Fragmentul marginal se reclină, apoi fragmentele înfundate se ridică la nivelul suprafeței articulare tuberozitare și, spațiul gol rămas după ridicarea fragmentelor, se umple cu țesut osos spongios. Apoi, fragmentul marginal se așază la loc și se fixează prin înșurubare sau bulonaj (fig. III.231).

Se imobilizează postoperator pentru 2—3 săptămîni în aparat gipsat cruropedios și se instituie tratamentul funcțional.

În *fracturile bituberozitare simple* se poate încerca tratamentul ortopedic, instituind o tracțiune transcalcaneană pentru reducerea scurtării și se efectuează presiuni laterale, intermitente, pe genunchi, pentru a apropia tuberozitățile tibiale. Apropierea celor două tuberozități se poate realiza și cu menghina Böhler sau cu scărița Rădulescu. După 3 săptămîni se poate face imobilizarea într-un aparat gipsat cruropedios, bine modelat, care se menține 4—5 săptămîni.

Din cauza imperfecțiunii reducerii și a lungii imobilizări, se preferă tratamentul chirurgical (cînd nu este contraindicat), făcînd reducerea deplasării și fixarea cu o placă în T prinsă cu buloane și șuruburi (fig. III.232).

III.4.3. FRACTURILE SPINELOR TIBIALE

Se întîlnesc mai cu seamă la copii și adolescenți, dar cu o frecvență relativ rară ; totuși Trillat și alții le semnalează și la adulții tineri.

Etiopatogenie. Fractura spinelor tibiale se produce mai ales în accidentele de sport, cînd la o mișcare forțată de abducție și rotație externă

Scanned with OKEN Scanner

a gambei, spina tibială externă izbește marginea internă a condilului femural extern. De asemenea în condițiile unui traumatism puternic care acționează asupra feței anterioare a coapsei, genunchiul fiind în extensie, sau asupra feței posterioare a gambei, genunchiul fiind în flexie, ligamentul încrucișat anteroextern pus în tensiune, smulge inserția sa tibială.

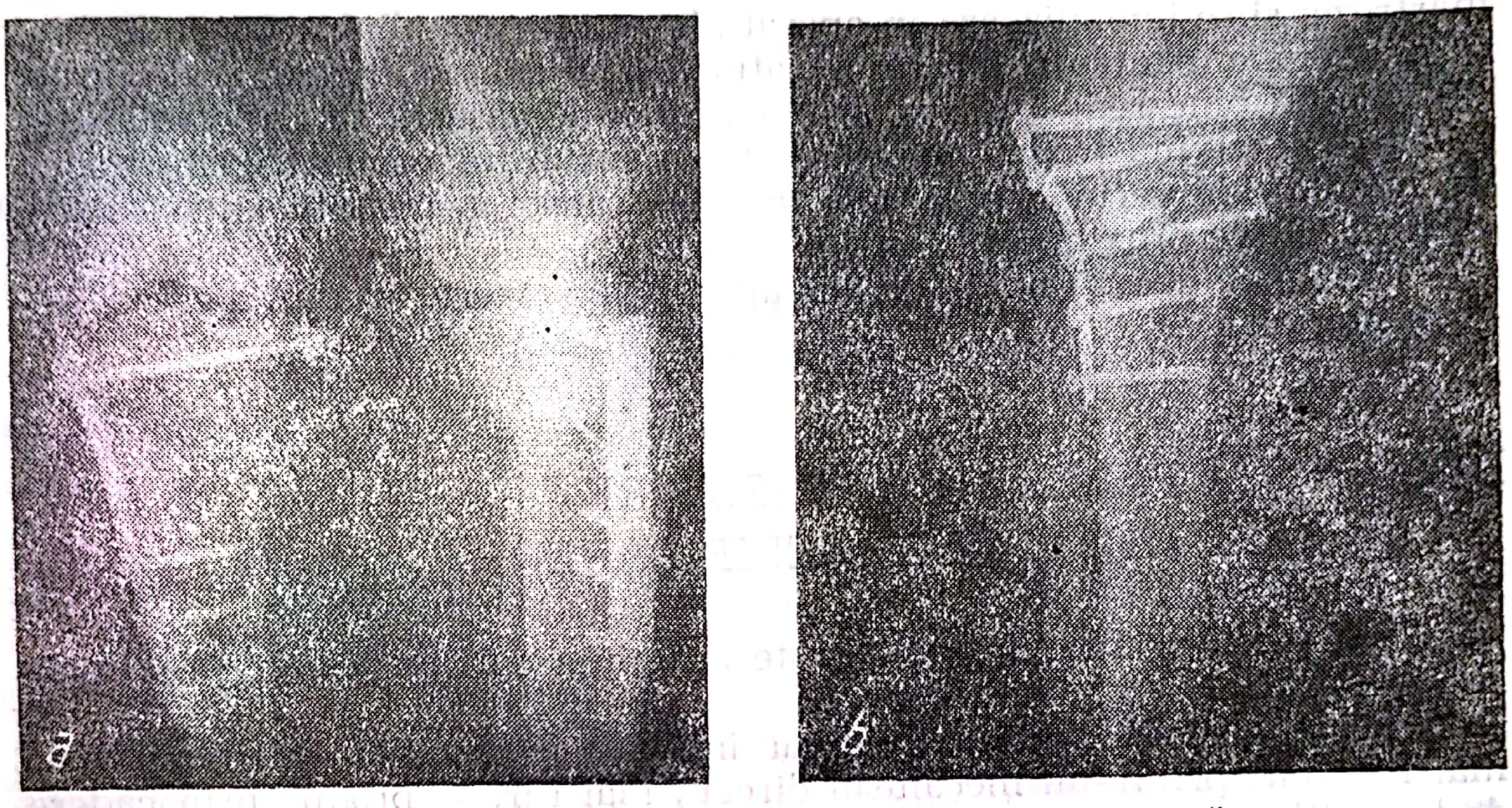

Fig. III.232. — Osteosinteză în fractura bituberozitară.

Anatomie patologică. Se descriu două tipuri de leziuni :

Fracturi ale spinelor tibiale izolate, interesînd mai ales spina tibială internă ; aceste fracturi se întîlnesc în special la copii.

Fracturile masivului spinelor detașează, odată cu spina și baza ei de implantare împreună cu o porțiune din suprafața pre- sau retrospinală. Mai frecvent se întîlnește fractura spinei tibiale interne, care detașează și porțiunea prespinală cu inserția ligamentului încrucișat anterior, și mai rar spina tibială externă cu porțiunea retrospinală, împreună cu ligamentul încrucișat posterior. Alteori, fractura interesează întreg masivul spinelor tibiale ; aceste fracturi sînt întîlnite mai cu seamă la vîrsta adultă.

La fracturile spinelor tibiale se pot asocia leziuni ale ligamentului colateral intern și ale meniscului intern.

Simptomatologie. În *fractura izolată a unei spine*, semnele clinice sînt asemănătoare cu ale unei entorse. Genunchiul este deformat printr-o hemartorză relativă, dureros, cu impotență funcțională parțială, accidentatul putînd să meargă cu oarecare dificultate. Nu se evidențiază mișcări de lateralitate ale genunchiului și nici de sertar.

În *fractura masivului spinelor* genunchiul este mai dureros, semiflectat, cu o hemartroză importantă și cu impotență funcțională aproape totală. La manevrarea gambei în raport cu ligamentele rupte se constată mișcări anormale de lateralitate sau de sertar.

Examenul radiografic, executat în incidențe variabile, pune în evidență fractura masivului spinelor cu baza lor de implantare, iar în frac-

Scanned with OKEN Scanner

tura spinei tibiale interne şi a suprafeţei prespinale, fragmentul detaşat atîrnă cu ligamentul încrucişat anterior, ca o „limbă de clopot" în spaţiul intercondilian (Tavernier).

Tratament. În *fracturile izolate ale spinelor* se aplică un aparat gipsat crurogambier, cu genunchiul în extensie, pentru 3—4 săptămîni. În *fracturile masivului spinelor* se face puncţia evacuatoare a hemartrozei şi se imobilizează în aparat gipsat crurogambier, cu genunchiul în semiflexie, pentru 6 săptămîni, atunci cînd controlul radiografic arată fragmentul bine redus. În cazul nereducerii deplasării, se face tratament chirurgical, fixînd fragmentul osos cu un şurub mic, sau mai bine cu un fir metalic ale cărui capete sînt trecute transosos pe faţa anterioară a epifizei tibiale proximale.

Se imobilizează apoi într-un aparat gipsat cruropedios pentru 4—6 săptămîni.

III.4.4. FRACTURILE DIA-EPIFIZARE ALE TIBIEI (JUXTAEPIFIZARE)

Traiectul de fractură se găseşte la unirea epifizei tibiale proximale şi a diafizei.

Etiopatogenie. Sînt fracturi rar întîlnite în practică. Ele se produc mai frecvent printr-un mecanism direct ; mai rar, se produc prin cădere de la înălţime cu genunchiul flectat.

Anatomie patologică. Traiectul de fractură este orientat în jos şi înainte şi, cînd există deplasare, fragmentul epifizar este tras de către cvadriceps în sus şi înainte, în timp ce fragmentul diafizar se deplasează în sus şi înapoi, putînd leza vasele poplitee.

Mai rareori traiectul de fractură poate să fie transversal, neregulat, cu întrepătrunderea fragmentelor sau cominutiv.

Ca leziuni asociate, se întîlnesc fractura extremităţii superioare a peroneului şi lezarea nervului sciatic popliteu extern.

Simptomatologie. Subiectiv, accidentatul resimte o durere vie, iar impotenţa funcţională este totală ; în fracturile cu deplasare se constată, din profil, o deformare „în baionetă", datorită deplasării anterioare a fragmentului epifizar. Gamba este în rotaţie externă iar la cîteva ore de la accident apare o echimoză mare, care se întinde pe faţa posterioară a coapsei şi a gambei, de la fesă pînă la călcîi. Genunchiul se tumefiază, datorită unei hidartroze reacţionale sau a unei hemartroze, atunci cînd fractura se asociază cu leziuni ligamentare ale genunchiului.

La palpare se constată o durere vie pe partea internă şi posterioară a gambei iar prin mişcări de lateralitate a gambei, se pot evidenţia mobilitatea anormală şi crepitaţie osoasă. Aceste ultime semne lipsesc în fractura angrenată.

Radiografia standard, de faţă şi din profil, evidenţiază focarul de fractură şi deplasarea fragmentelor.

Evoluţie. Complicaţii. *Fractura deschisă* se produce destul de frecvent prin înţepare dinăuntru spre afară de către fragmentul epifizar.

Scanned with OKEN Scanner

Lezarea pachetului vasculonervos popliteu, prin fragmentul diafizar deplasat posterior, comportă o gravitate deosebită. Uneori suferința vasculară poate să fie determinată de prezența unui hematom voluminos care comprimă artera.

În evoluția acestor fracturi *întîrzierea de consolidare* și *pseudartroza* sînt destul de frecvent întîlnite.

Tratament. În *fracturile fără deplasare* se aplică un aparat gipsat cruropedios pentru 30 de zile și contracții izometrice ale cvadricepsului. După imobilizare, se începe mobilizarea progresivă a genunchiului.

În *fracturile cu deplasare* se poate începe tratamentul ortopedic cu tracțiunea transcalcaneană pe atelă Braun, pentru 21—30 de zile și apoi imobilizare în aparat gipsat pînă la apariția calusului, după care se instituie tratamentul de recuperare a genunchiului.

Tratamentul chirurgical, cu fixare cu o placă bine mulată, este conduita preferată a celor mai mulți specialiști, întrucît permite o recuperare funcțională rapidă și de bună calitate.

III.4.5. FRACTURILE TUBEROZITĂȚII ANTERIOARE A TIBIEI

Sînt fracturi rar întîlnite în practică, și se semnalează frecvent la adolescenți și mai ales la sportivi; fracturile adevărate se întîlnesc la adulți după 20—21 de ani, cînd tuberozitatea anterioară a tibiei s-a osificat complet.

Etiopatogenie. Sînt fracturi întîlnite mai ales la bărbați, cel mai adesea printr-un mecanism de smulgere. Contracția bruscă a cvadricepsului, așa cum se întîmplă cu ocazia evitării unei căderi pe spate sau în practica unor sporturi (fotbal), smulge apofiza tibială anterioară fracturînd-o. Alteori mecanismul este direct, prin lovire cu un corp contondent.

Anatomie patologică. Fragmentul apofizar fracturat se deplasează în sus prin contracția cvadricepsului; uneori este basculat anterior amenințînd tegumentele.

Simptomatologie. Durerea vie, spontană, la nivelul apofizei și imposibilitatea extensiei active a gambei, sînt elemente care atrag atenția de la început.

La inspecție se constată o tumefacție sub genunchi, care este dureroasă la presiune. Prin palpare, fragmentul tuberozitar smuls, poate să fie mobilizat și, cu acest prilej se pot simți și crepitații osoase.

Radiografia din profil arată smulgerea unuia sau a mai multor fragmente care pot să fie deplasate.

Diagnosticul diferențial trebuie făcut cu ruptura tendonului rotulian, cu fractura rotulei și, la adolescenți, cu apofizita anterioară Osgood-Schlatter.

Evoluție. Prognostic. Tratate corect, aceste fracturi consolidează repede. Cînd nu sînt bine reduse, se produce o întîrziere de consolidare, care antrenează o impotență funcțională parțială a cvadricepsului, de circa 5—6 luni.

Tratament. a) În *fracturile fără deplasare* este suficientă o imobilizare cu o atelă posterioară de gips pentru 3 săptămîni.

b) În *fracturile cu deplasare* tratamentul chirurgical este indicat, și se practică osteosinteza fragmentului cu un șurub. Recuperarea poate să înceapă după o săptămînă.

III.4.6. DECOLĂRILE EPIFIZEI TIBIALE SUPERIOARE

Deoarece epifiza superioară este situată supraligamentar, decolările acesteia se produc rar.

Etiopatogenie. Decolările se produc între 14—16 ani, dar pot să fie întîlnite și pînă la 18 ani, cînd cartilajul de creștere se osifică.

Ca mecanism de producere se poate întîlni un mecanism direct, lovire cu un corp dur, trecerea unei roți peste genunchi, dar și indirect prin contracția puternică a cvadricepsului care trage diafiza tibială înainte.

Anatomie patologică. Decolările epifizare pure sînt foarte rare, de cele mai multe ori fiind vorba despre o fractură-decolare. Aitken și Ingersoll clasifică astfel aceste leziuni (fig. III.233) :

— tipul I, cînd epifiza intactă antrenează placa cartilaginoasă și un mic fragment metafizar ;

— tipul al II-lea, cînd decolarea se însoțește de un traiect de fractură vertical, interesînd epifiza și cartilajul de creștere ;

— tipul al III-lea, cînd decolarea se însoțește de un traiect de fractură vertical, care interesează epifiza, cartilajul de creștere și metafiza.

Fragmentul meta-diafizar se deplasează, de obicei, posterolateral, amenințînd uneori vasele poplitee.

Simptomatologie. Cînd deplasarea epifizară este redusă sau lipsește, semnele clinice sînt asemănătoare cu ale unei entorse sau cu ale unei

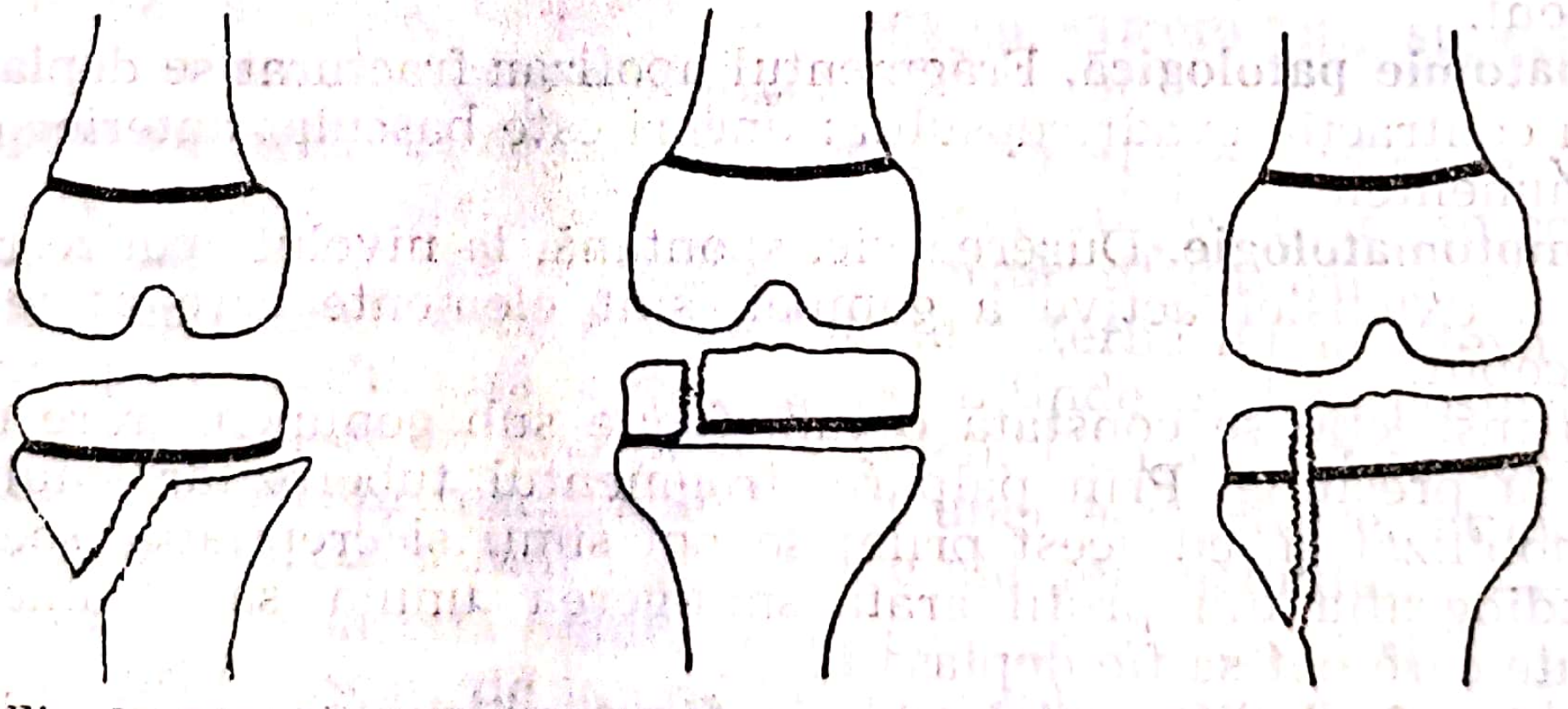

Fig. III.233. — **Diferite tipuri de fractură-decolare a epifizei tibiale superioare (după *Aitken* și *Ingersoll*).**

contuzii. Durerea la apăsare la nivelul cartilajului de creștere, poate să atragă atenția asupra unei decolări. Deplasarea mare a fragmentelor determină dezaxarea gambei în *varum* sau în *valgum*, iar din profil realizează deformarea „în baionetă".

Cercetarea pulsului la pedioasă și la tibiala posterioară și a sensibilității și mobilității piciorului, poate să evidențieze complicațiile vasculonervoase.

Radiografiile din față și din profil sînt necesare pentru precizarea diagnosticului și a tipului de leziune. Uneori, în deplasările mici, radiografia poate să arate simpla căscare a liniei metafizoepifizare sau o discretă denivelare în treaptă de scară a corticalelor epifizare și metafizare.

Evoluție. Prognostic. Dacă sînt bine reduse, în special decolările-fractură de tipul I, creșterea se desfășoară normal. Pentru celelalte tipuri de decolare-fractură prognosticul este mai rezervat, existînd expunerea la sudură precoce prin osificarea cartilajului de creștere. Sudura poate să intereseze cartilajul în totalitate și atunci se produce scurtarea membrului, sau numai parțial și în asemenea situație antrenează o deviere a gambei în : *varum*, *valgum*, *flexum* sau *recurvatum*.

Complicații. Decolarea deschisă, prin lezarea tegumentelor de către agentul traumatic, este mai rar întîlnită.

Compresiunea pachetului vasculonervos popliteu de către fragmentul diafizar deplasat posterior poate să fie întîlnită.

Dintre complicațiile tardive, pe prim plan stau consolidările vicioase și tulburările de creștere.

Tratament. În formele discrete de decolare, fără deplasarea fragmentelor, este suficient să se facă o imobilizare într-un aparat gipsat crurogambier pentru 3 săptămîni. Cînd decolarea se însoțește de deplasarea mare a fragmentelor, trebuie făcută reducerea. Sub anestezie generală sau rahidiană, pe masa ortopedică, se face o tracțiune în axul membrului, genunchiul fiind în ușoară flexie pentru a favoriza tragerea fragmentului diafizar înainte. Controlul radiografic trebuie să arate o reducere anatomică, pentru a evita astfel tulburările de creștere amintite. Se imobilizează în aparat gipsat crurogambier pentru 45 de zile.

În decolările de tipul al II-lea, la care reducerea fragmentului decolat și fracturat este mai dificilă prin mijloace nesîngerînde, se poate pune problema tratamentului chirurgical, reducerea decolării prin artrotomie.

III.4.7. FRACTURILE DIAFIZARE ALE GAMBEI

Fracturile diafizare ale gambei interesează tibia și peroneul împreună, sau fiecare în parte, într-un segment cuprins imediat sub tuberozitatea anterioară a tibiei, pînă la 3 laturi de deget deasupra interliniei articulare a gleznei. Dintre acestea, fracturile tibiei primează din punct de vedere al tratamentului și prognosticului, cele ale peroneului trecînd pe planul al doilea.

III.4.7.1. FRACTURILE AMBELOR OASE

În aceste cazuri, ambele oase sînt fracturate la nivelul diafizei. Frecvența lor este mare, ajungînd pînă la 20% din totalul fracturilor. Uneori, rezolvarea lor ridică probleme serioase de terapeutică și, atunci cînd nu sînt tratate corect, lasă sechele infirmizante.

Etiopatogenie. Fracturile gambei cunosc astăzi o frecvență mai mare decît în trecut, datorită dezvoltării circulației, industriei și sportului. Ele interesează mai ales bărbații adulți și sînt mai rare la femei și la copii.

În producerea acestor fracturi se găsește un mecanism direct, dar de cele mai multe ori este vorba de un mecanism indirect.

Fracturile prin șoc direct sînt deseori întîlnite, datorită situației superficiale a tibiei. Ele se produc prin izbire cu un corp dur: bara de protecție a unei mașini, trecerea roții unui vehicul peste gambă, căderea peste aceasta a unui trunchi de copac etc. În aceste cazuri, fractura are un traiect transversal, adesea este **cominutivă și se asociază** cu lezări ale tegumentelor, fiind frecvent deschisă.

Fracturile indirecte se produc fie printr-un mecanism de flexie, ca în căderile în picioare, cînd au un traiect oblic sau transversal, fie printr-un mecanism de torsiune, ca în accidentele de schi, cînd piciorul este imobilizat iar corpul face o mișcare de răsucire, traiectul de fractură fiind spiroid.

Anatomie patologică. Fracturile gambei pot să fie simple sau complexe (Lavarde).

- *Fracturile simple*, după direcția traiectului de fractură, pot fi:

— *fracturi transversale*, cu extremitățile fracturare dințate, adesea cu un pinten pe un fragment, care favorizează menținerea reducerii;

— *fracturi oblice*, cu traiect lung sau scurt;

— *fracturi spiroide*, localizate frecvent la unirea 1/3 medii cu 1/3 inferioară; traiectul descrie o spirală și izolează două extremități ascuțite, una superioară, cu vîrful pe fața internă a tibiei și alta inferioară, cu vîrful posterior pe marginea posteroexternă a tibiei.

Deseori, o fisură elicoidală la nivelul fragmentului distal, ajunge pînă la articulația gleznei.

- *Fracturile complexe* sînt de fapt cele mai frecvent întîlnite și se pot prezenta sub 3 aspecte:

— *fracturi cu al treilea fragment*, la care se detașează, dintr-unul din fragmentele principale, un al treilea, adesea în formă de aripă de fluture, și care conferă acestor fracturi un grad avansat de instabilitate;

— *fracturi bifocale*, la care există două focare de fractură ce izolează un fragment diafizar important. Din cauza interceptării arterei nutritive, fragmentul intermediar este slab vascularizat iar fractura consolidează mai greu sau evoluează spre pseudoartroză;

— *fracturi cominutive*, cu fragmente numeroase și neregulat dispuse, sînt cele mai instabile.

Deplasarea fragmentelor variază în funcție de varietatea de fractură, forma traiectului și direcția de acțiune a traumatismului.

Deplasarea laterală sau translația fragmentelor, nu are o semnificație deosebită, deoarece nu modifică axele fragmentelor, care rămîn paralele. De asemenea, *deplasarea longitudinală* sau încălecarea fragmentelor, nu modifică axul gambei, dar îi reduce lungimea. La început, scurtarea este redusă, dar ea se agravează progresiv din cauza contracției musculare și are tendința să se refacă, dacă contenția nu a fost bună.

În schimb, *unghiularea fragmentelor* este profund dăunătoare pentru că, modificînd axul gambei, duce în final la calus vicios și la artroză. Unghiularea poate să se facă în plan frontal, și atunci gamba este deviată în *valgus* sau în *varus*, după cum unghiul este deschis în afară sau înăuntru. Unghiularea în plan sagital duce la deformarea gambei în formă de barcă, cînd unghiul este deschis anterior, sau în crosă, cînd unghiul este deschis posterior.

Rotația fragmentului distal, de obicei externă, se datorește greutății piciorului.

În fracturile diafizare înalte, deplasarea fragmentului proximal sub acțiunea cvadricepsului poate să ducă la înțeparea tegumentelor, în timp ce fragmentul distal, deplasat în sus și înapoi de către tricepsul sural, poate să lezeze pachetul vasculonervos tibial posterior.

De obicei, în fracturile diafizare ale gambei, diferitele tipuri de deplasări se asociază între ele.

Sub aspect terapeutic, stabilitatea sau instabilitatea focarului de fractură are o mare importanță. Astfel, fracturile simple sînt cele mai stabile, exceptînd fracturile spiroide care, cel puțin la început, manifestă un ușor grad de instabilitate. În schimb fracturile complexe sînt cele mai instabile și ele se stabilizează adesea numai chirurgical. Situația superficială a tibiei face ca, în fracturile de gambă, leziunile cutanate să fie foarte frecvente. Ele se pot prezenta sub formă de flictene, pe fața internă a gambei, sau ca simple excoriații care pot să genereze limfangită, apoi sub forma unei decolări tegumentare de pe planul aponevrotic, cu necroză și deschiderea secundară a focarului de fractură.

Simptomatologie. În momentul traumatismului accidentatul resimte o durere intensă, care se accentuează la orice mișcare a gambei. Impotența funcțională este completă, piciorul neputînd să fie ridicat de la nivelul patului.

La inspecție, gamba apare deformată, prezentînd o unghiulare cu vîrful orientat anteroextern, și este mai scurtă. Piciorul este în rotație externă și în poziție de echin, datorită contracției tricepsului sural care determină și ascensionarea fragmentului distal.

Palparea produce o durere intensă la nivelul focarului de fractură, iar vîrful ascuțit al fragmentului proximal se poate simți prin piele, pe care uneori o și perforează. Crepitația osoasă și mobilitatea anormală se pun în evidență ușor, dacă cu o mînă se apucă focarul de fractură iar cu cealaltă se imprimă, cu blîndețe, mișcări de lateralitate sau de rotație a piciorului. Este bine ca această manevră să nu fie cu ori ce preț executată, din cauza intensității durerilor și, uneori fiind periculoasă prin deschiderea focarului. Măsurarea gambei, de la interlinia articulară pînă la vîrful maleolei tibiale, evidențiază o scurtare a acesteia, în funcție de gradul de încălecare a fragmentelor.

La puțin timp de la accident, gamba se tumefiază, tegumentele sînt întinse și lucioase și apar numeroase flictene care pot să complice aplicarea tratamentului.

În fracturile fără deplasare simptomatologia este mai săracă, reducîndu-se adesea la o durere vie la palpare în dreptul fracturii și la un ușor edem local.

Scanned with OKEN Scanner

Cercetarea pulsului la pedioasă și la tibiala posterioară, a sensibilității și a motilității piciorului, fac parte din examenul de rutină pentru a depista eventualele leziuni vasculonervoase asociate.

Examenul radiografic prilejuiește precizarea diagnosticului, arătînd și direcția liniei de fractură, multitudinea fragmentelor și deplasarea lor.

Evoluție. Prognostic. Fracturile închise de gambă, corect tratate, consolidează în 3—4 luni ; cele deschise în 4—5 luni. Uneori, după imobilizări prelungite, persistă redori articulare, atrofii musculare și tulburări trofice, care cedează cu greu la tratamentele recuperatorii.

Complicații. Fracturile de gambă pot să prezinte frecvent complicații în evoluția lor. Cea mai gravă dintre acestea este fractura deschisă. Deschiderea focarului se poate face prin înțeparea dinăuntru spre înafară a tegumentelor de către vîrful ascuțit al unui fragment osos, cînd plaga este punctiformă sau lineară și riscul septic este minim, sau se face din afară către înăuntru, prin șoc direct, caz în care distrugerile tegumentare și musculare sînt mult mai întinse, mai grave și cu risc septic foarte mare. De asemenea, o fractură inițial închisă se poate deschide secundar, prin eliminarea unui sfacel cutanat provenit printr-o contuzie tegumentară puternică sau prin compresiunea tegumentelor pe vîrful ascuțit al unui fragment sau chiar datorită unui aparat gipsat defectuos efectuat (compresiv).

Cauchoix și Duparc propun o clasificare a leziunilor cutanate în funcție de gravitatea lor :

— *leziuni de tipul I* — cuprind deschiderile punctiforme, cu interesarea minimă a părților moi ;

— *leziuni de tipul al II-lea* — cînd există o plagă întinsă, murdară sau o plagă mai redusă dar cu tegumentele din jur decolate, expuse la necroză secundară ;

— *leziuni de tipul al III-lea* — cu plăgi întinse, murdare, cu necroză întinsă de părți moi și cu corpi străini în plagă, cu fragmente osoase dezgolite.

Infectarea fracturii poate să apară după cîteva zile sau săptămîni de la accident și va fi suspectată cînd tegumentele devin infiltrate, eritematoase, lucioase, iar din plagă se scurge o secreție serohematică tulbure. Probele paraclinice arată o leucocitoză crescută cu polinucleoză, creșterea vitezei de sedimentare și o creștere moderată a temperaturii corpului. Infecția netratată poate să conducă la un calus osteitic sau la o pseudartroză supurată.

Leziunile vasculare se întîlnesc mai rar, dar sînt severe, deoarece implică vitalitatea gambei. Uneori, poate să fie o simplă compresiune pe un trunchi vascular principal și, reducerea imediată a fragmentelor poate să restabilească circulația. Alteori, este vorba de un hematom compresiv sau de ruptura trunchiului tibioperonier, a tibialei anterioare sau a celei posterioare. Arteriografia, practicată în urgență, poate să precizeze sediul rupturii și poate să impună sutura sau grefa vasculară, evitînd sechelele tardive (paralizie prin ischemie, sindrom Volkmann al gambei).

Leziunile nervoase sînt rare, predominînd acelea ale nervului sciatic popliteu extern în fracturile gîtului peroneului sau în compresiunile prin aparate gipsate și, mai rar, prin calus hipertrofic.

Scanned with OKEN Scanner

1. *Calusurile vicioase* sînt datorite unei reduceri insuficiente sau unei imobilizări nesatisfăcătoare, care a permis deplasarea secundară a fragmentelor. Calusurile vicioase (în : *valgum, varum, recurvatum* sau crosă) sînt rău tolerate, deoarece antrenează în timp artroza gleznei. Rotația externă a piciorului este de asemenea o infirmitate gravă, întrucît antrenează tulburări la nivelul genunchiului și al gleznei.

2. *Intîrzierea de consolidare* se manifestă clinic prin mobilitate anormală, dureroasă și se observă frecvent la nivelul gambei, fiind favorizată de o seamă de factori care întîrzie mineralizarea calusului fibros :

— extensia excesivă a fragmentelor ;

— reducere insuficientă, care nu asigură un contact larg între fragmente ;

— imobilizare insuficientă, într-un aparat gipsat devenit prea larg după resorbția edemului ;

— deschiderea focarului de fractură și supraadăugarea infecției ;

— deperiostare excesivă și osteosinteză neadecvată, insuficientă sau deteriorată ;

— ablația precoce a materialului de osteosinteză.

3. *Pseudartroza* recunoaște aceleași cauze ca și întîrzierea de consolidare ; dar în vreme ce o imobilizare riguroasă reușește să vindece întîrzierea de consolidare, pseudartroza nu are nici o șansă fără un tratament chirurgical.

În pseudartroză, pe lîngă mobilitatea anormală, nedureroasă a focarului, radiografia poate să arate, în formele laxe, cicatrizarea independentă a fragmentelor osoase cu opercularea canalului medular al fiecărei extremități, ceea ce face ca acestea să apară hipertrofice, mărite, în „picior de elefant" realizînd pseudartroza hipertrofică (fig. III.234). Cînd osteogeneza reparatoare lipsește în focar, extremitățile osoase apar subțiri, efilate, realizînd aspectul unei pseudartroze atrofice (fig. III.235).

4. *Accidentele tromboembolice* sînt, de asemenea, observate în cadrul complicațiilor fracturilor de gambă ; administrarea anticoagulantelor, tratamentul funcțional și reluarea timpurie a mersului sînt mijloace pentru prevenirea lor.

Tratament. Fracturile diafizare ale gambei pot să fie tratate ortopedic și chirurgical.

1. *Tratamentul ortopedic.* În *fracturile fără deplasare*, se procedează la imobilizare în aparat gipsat cruropedios cu genunchiul în ușoară semiflexie, iar după 6 săptămîni se înlocuiește cu un aparat gipsat de mers, tip cizmă sau aparat Sarmiento, bine modelat pe tendonul rotulian și pe condilii femurali. Consolidarea se face în 10—12 săptămîni. În fracturile cu deplasarea fragmentelor, *reducerea* acestora se poate face extemporaneu. Sub anestezie generală sau rahidiană un ajutor face extensia gambei, iar un altul contraextensia pe coapsă, în timp ce chirurgul coaptează fragmentele.

Dacă controlul radiografic arată o bună reducere și fractura este stabilă (fractură transversală sau spiroidă) se face imobilizarea reducerii, aplicînd un aparat gipsat cruropedios bine modelat, cu genunchiul în

semiflexie de 20—30°. După 2 luni, dacă fragmentele nu s-au deplasat, se aplică o cizmă gipsată, lăsînd genunchiul liber. Cu această cizmă, în cea de a treia lună, bolnavul începe să meargă cu ajutorul cîrjelor, cu sprijin progresiv pe piciorul fracturat.

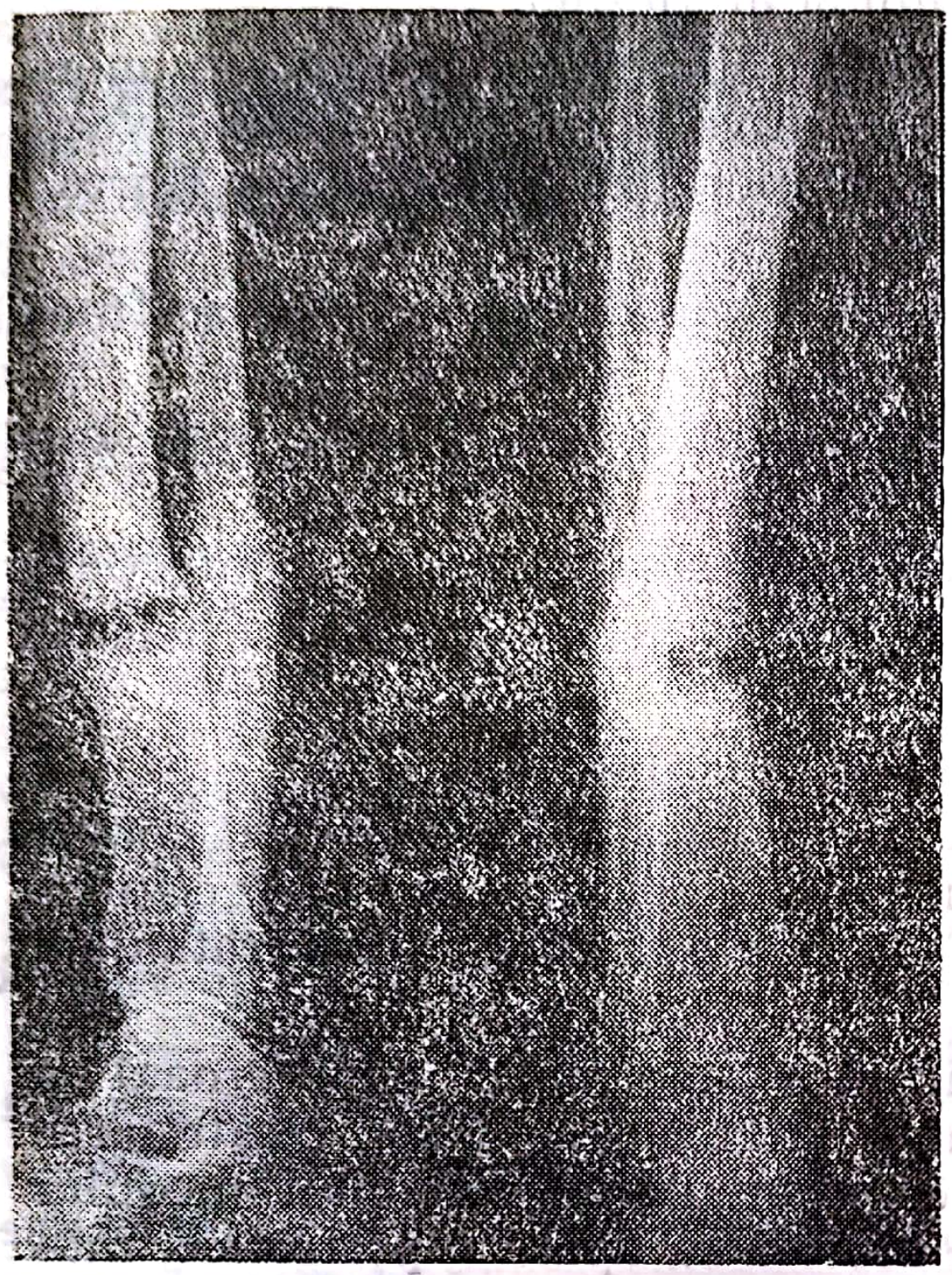

Fig. III.234. — Pseudartroză strînsă în „picior de elefant".



Fig. III.235. — Pseudartroză atrofică a tibiei.

Tracțiunea manuală poate să fie înlocuită cu tracțiunea mecanică cu ajutorul mesei ortopedice, trecînd o broșă Kirschner prin calcaneu (fig. III.236).

Cînd fractura este instabilă (oblică scurtă, cominutivă) se poate recurge la *tracțiunea bipolară,* după Böhler, trecînd o broșă în partea proximală a tibiei, în dreptul tuberozității anterioare și o alta în partea distală a tibiei, supramaleolar. Se face tracțiunea pe masa ortopedică și, cînd controlul reducerii este bun, se imobilizează într-un aparat gipsat cruropedios incluzînd și broșele (fig. III.237). Broșele cu scărițele se scot după 4 săptămîni, continuînd însă imobilizarea gipsată pînă la consolidarea fracturii.

Extensia continuă urmată de gips reprezintă o soluție terapeutică folosită de mulți autori și de noi în clinică. În fracturile spiroide și în cele complexe, la care riscul deplasării secundare este crescut, procedeul de a aplica o tracțiune continuă transcalcaneană pe o atelă Braun-Böhler, timp de 3 săptămîni, reduce deplasarea fragmentelor și stabilizează focarul de fractură. După acest interval de timp imobilizarea într-un aparat

Scanned with OKEN Scanner

gipsat cruropedios, pentru alte 6 săptămîni, duce la formarea unui calus osos periostal provizoriu, suficient de robust pentru a înlocui aparatul cruropedios cu unul mai scurt. Se aplică o cizmă gipsată bine modelată pe tendonul rotulian și lateral pe tuberozitățile tibiale și pe condilii femurali, cu care accidentatul începe să meargă, cu sprijin progresiv, pînă la

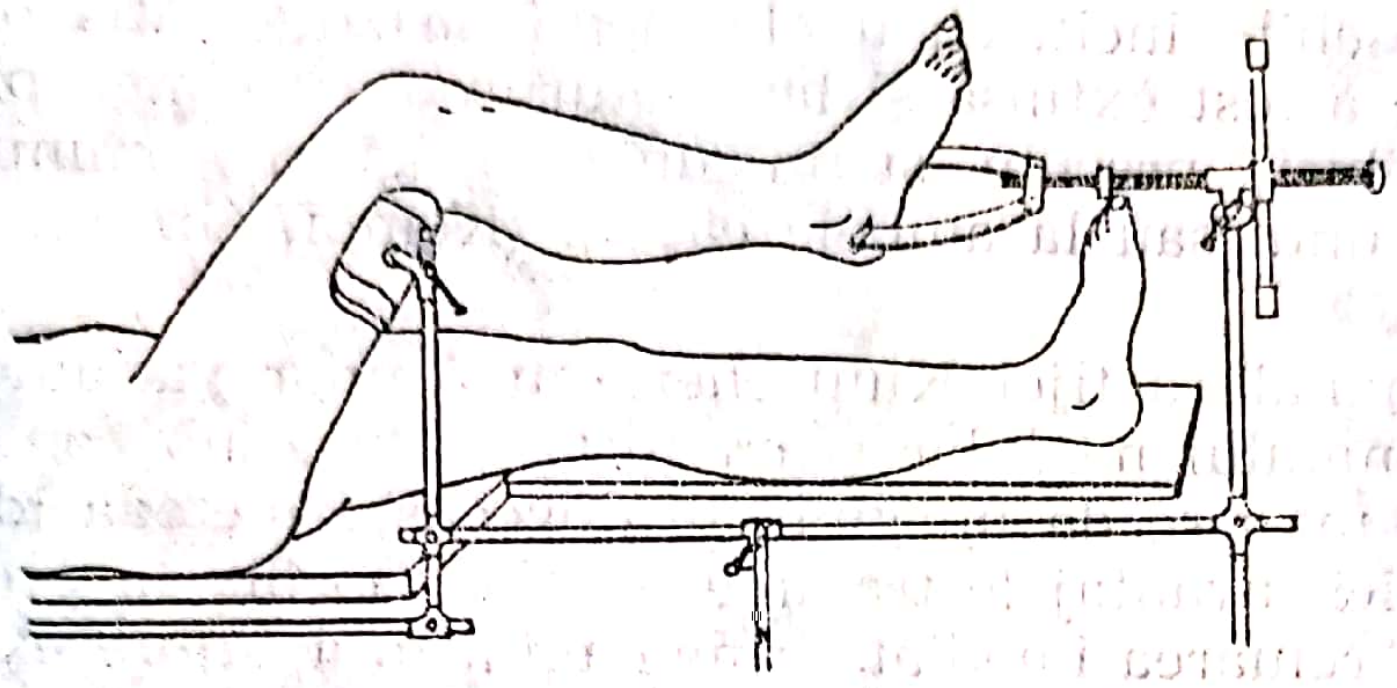

Fig. III.236. — Reducerea unei fracturi de gambă pe masa ortopedică.

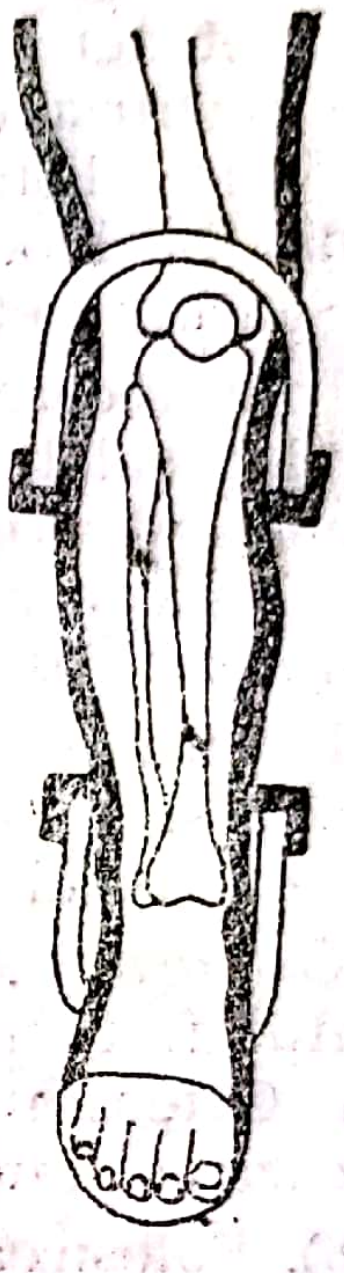

Fig. III.237. — Tracțiune bipolară (după *Böhler*).

consolidarea clinico-radiologică a fracturii. În perioada celor trei săptămîni de tracțiune se controlează zilnic poziția fragmentelor, alinierea lor făcîndu-se prin presiuni laterale cu ajutorul unor pelote montate pe atele Braun-Böhler. Controalele radiografice, la interval de cîteva zile, sînt necesare pentru a se aprecia calitatea reducerii.

Cu acest procedeu, noi am obținut rezultate foarte bune, reducînd în mod evident indicațiile tratamentului chirurgical și complicațiile fracturilor.

Tratamentul chirurgical. Cînd tratamentul ortopedic nu realizează o reducere cît mai anatomică și o imobilizare suficientă pentru consolidare, se recurge la tratamentul chirurgical. Date fiind riscurile unei intervenții sîngerînde, nu este prudent să se generalizeze tratamentul chirurgical. Scopul urmărit este să se obțină o osteosinteză robustă care să nu mai necesite imobilizare gipsată. După tipul de fractură se pot folosi mai multe metode de osteosinteză.

Osteosinteza prin înșurubare își găsește indicația în fracturile spiroide, elicoidale, sau oblice lungi. Șuruburile trebuie introduse perpendicular pe planul fracturii și în axul lung al gambei, astfel că și ele au o dispoziție spirală, realizînd o presiune interfragmentară. Întrucît șuruburile nu pot să anuleze toate forțele care se pot manifesta în focarul de fractură, se aplică și un aparat gipsat cruropedios pentru 4—6 săptămîni, apoi un aparat gipsat de mers (cizmă sau aparat Sarmiento).

Scanned with OKEN Scanner

Cerclajul cu fir metalic, chiar și în varianta Danis, de hemicercalaj, nu este recomandabil, întrucît comportă riscul unei necroze osoase corticale, generatoare de fracturi iterative.

Începuirea centromedulară cu tijă Küntscher este o tehnică bună de osteosinteză, indicată în special în fracturile diafizare medii cu traiect transversal sau oblic scurt, precum și în fracturile cu dublu focar. Avantajele metodei sînt deosebite încît, cu unele modificări, indicația osteosintezei centromedulare a fost extinsă și la fracturile din treimea proximală și cea distală a tibiei, precum și în unele fracturi cominutive, folosind tija blocată la unul sau la ambele capete (Kempf, Grosse, Vinditti, Sgarbură etc.).

Introducerea prespinală a tijei Küntscher sau a unor variante, cu alezajul prealabil al canalului medular și cu focar închis, sub controlul röntgentelevizorului cu întărire de imagine, se dovedește metoda ideală, care îmbină în mod fericit avantajele tratamentului ortopedic cu precizia osteosintezei, permițînd reluarea imediată a mersului, fără tutore extern.

În situația unor politraumatizați sau polifracturați, se poate obține alinierea și imobilizarea fragmentelor, folosind osteosinteza centromedulară cu tije elastice Ender (Rush, Burghele etc.).

Osteosinteza cu placă înșurubată își găsește o largă aplicare în tratamentul fracturilor de gambă din treimea superioară și din cea inferioară. Osteosinteza cu placă și compresiune axială (Danis, Müller) realizează o imobilizare riguroasă cu impactarea fragmentelor (fig. III.238). Folosirea osteosintezei cu placă, cu sau fără compresiune axială, are dezavantajul unui abord larg, cu deperiostare întinsă, ceea ce duce la întîrzierea consolidării fracturii și prezintă riscul de infectare.

Fixatorul extern cunoaște astăzi o largă utilizare, în special în tratamentul fracturilor deschise de gambă. El permite rezolvarea concomitentă a leziunilor osoase și al acelora cutanate, precum și a infecției (fig. III.239). Înainte de aplicarea fixatorului extern, se face toaleta mecanică, chimică și chirurgicală amănunțită a plăgii. În fracturile deschise de tipul I, fractura este considerată ca neinfectată și se face osteosinteza cu placă sau tijă centromedulară. În fracturile de tipul al II-lea și al III-lea, fixatorul extern își găsește indicația majoră, asigurînd stabilizarea focarului de fractură. Rezolvarea aspectului cutanat se face în funcție de gradul de gravitate al plăgii. Astfel, în fracturile de tipul al II-lea se poate face sutura tegumentelor, fără tensiune și sub drenaj aspirator. În fracturile de tipul al III-lea plaga se lasă deschisă, sub protecția unui pansament gras. După Vidal, utilizarea fixatorului extern oferă multiple avantaje : asigurarea unui montaj solid, absența corpilor străini metalici în focar, mobilizarea genunchiului și a gleznei, supraveghera leziunilor părților moi, folosirea grefelor cutanate, comprimarea axială a fragmentelor pe parcursul evoluției fracturii, aplicarea tehnicii Papineau în caz de osteită cu supurație, precum și aplicarea unor tratamente complimentare.

Scanned with OKEN Scanner



Fig. III.238. — Osteosinteză cu placă cu șuruburi într-o fractură de tibie.

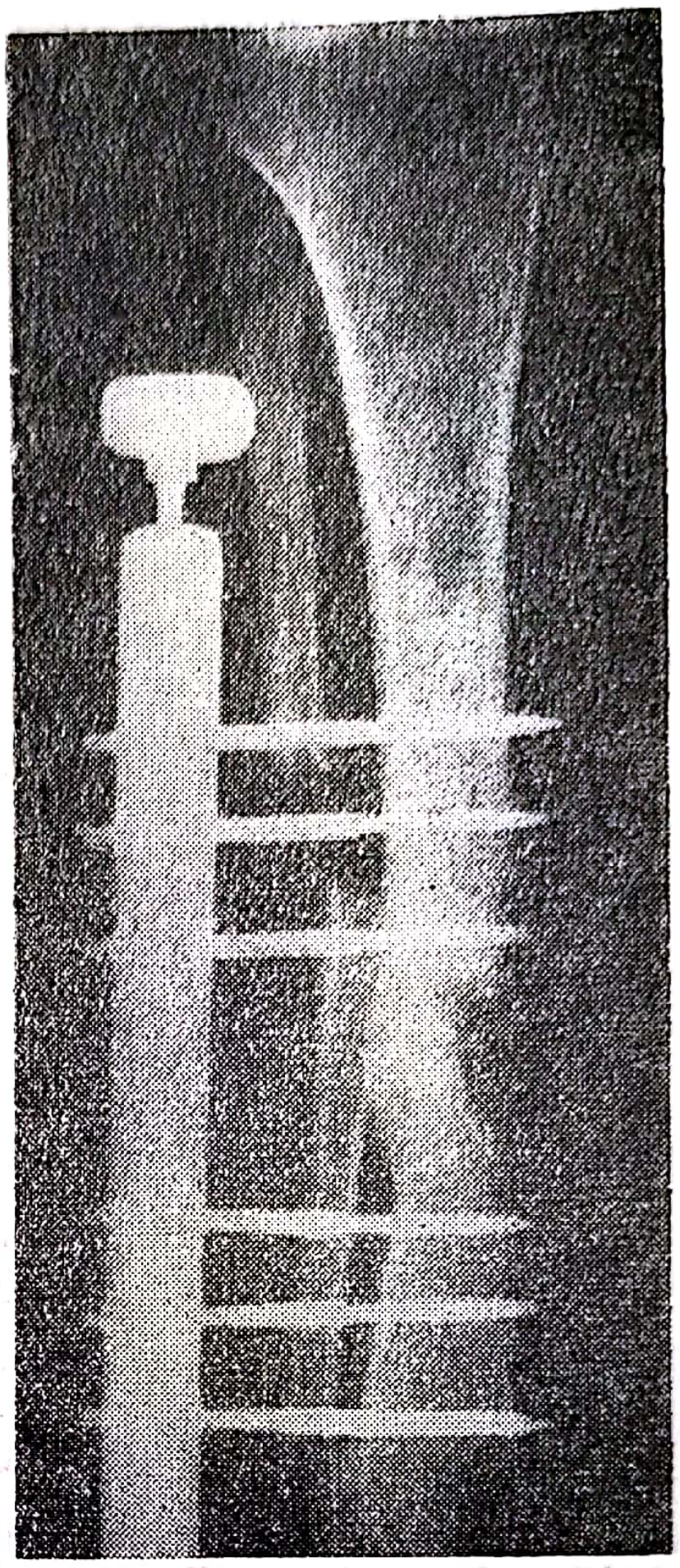

Fig. III.239. — Osteosinteză cu fixator extern.

Bibliografie

BANDI W. — Les résultats de l'avancement de la tubérosité antérieure du tibia, Rev. Chir. Orthop., 1980, 4, 275—276.

BAUER H. C. G. — Les choix du traitement dans la gonarthrose, Rev. Chir. Orthop., 1981, 3, 329—335.

BEJNI J., TABUTIN J., PEROT F., DEJOUR H., PATRICOT L. M., VIGNON E., ARLOT M. — Prothèse ligamentaire en fibres de carbone. Étude experimentale en situation intra-articulaire chez le chien, Rev. Chir. Orthop., 1982, 2, 97—102.

BURDET A., FRITSCHY D. — La méthode de Sarmiento dans le traitement des fractures de jambe, Rev. Chir. Orthop., 1980, 1, 3.

CAFFINIÈRE J. Y. de la — La translocation ostéocartilagineuse autogene dans les nécroses condyliennes du genou chez le vieillard, Rev. Chir. Orthop., 1978, 8, 653—660.

CARTIER P., DAGHER F., MOREL G. — L'ostéotomie de varisation dans la maladie de Legg-Perthes-Calvé. À propos de 50 cas, Rev. Chir. Orthop., 1976, 1, 27—41.

Scanned with OKEN Scanner

LORD G., MAROTTE H. G., BLANCHARD J. P., GUILLAMON J. L., DEPLUS P. — L'ostéotomie de Chiari chez l'adulte. Technique, étude bio-mécanique et premiers résultats. À propos de 21 ostéotomies, Rev. Chir. Orthop., 1975, 6, 487—506.
MARNEFFE R. de, DUCHESNE L. — Le traitement chirurgical de la coxarthrose, Acta Orthop. Belgica, 1965, 2, 31, 103—440.
MASSE Y., AUBRIOT H. J., LAMOTTE N. — Fractures diaphysaires de jambe traitée par enclouage à foyer fermé sans alesage. Étude d'une série de 521 cas, Rev. Chir. Orthop., 1977, 6, 575—594.
MASSE Y., MAZAS F. — Devenir a long terme des fractures des plateaux tibiaux. Rev. Chir. Orthop., 1977, 2, 203—207.
MAZAS F., CAFFINIÈRE J. Y. de la, MARTIN E. — Les kystes du ménisque externe, Rev. Chir. Orthop., 1976, 7, 721—729.
MONTMOLLIN B., POL LE COEUR — La rupture isolée fraiche du ligament croisé antérieur du genou, Rev. Chir. Arthop., 1980, 6, 367—371.
OTTOLENGHI C. — Complications vasculaires dans les traumatismes du genou, Rev. Chir. Orthop., 1981, 3, 367—371.
PAUWELS F. — L'ostéotomie dans le traitement chirurgical de la coxarthrose, Triangle, 1968, 6, 196—209.
PAVLANSKY R. — Traitement de l'ostéochondrite disséquante à l'aide d'une greffe osseuse corticale, Rev. Chir. Orthop., 1973, 8, 681—684.
PIDHORZ L., LAHBABI S., DEBURGE A. — Les pseudarthroses du col fémural. Traitement par ostéotomie intertrochantérienne. Rev. Chir. Orthop., 1974, 3, 205—221.
POSTEL M., CAFFINIÈRE J. Y. de la — Fracture-séparation postérieure du plateaux tibiaux (XLVIIIe réunion de la S.O.F.C.O.T., Paris, nov. 1973), Rev. Chir. Orthop., supp. 1974, 2, 317—323.
POSTEL M. — Les fracture de la région trochantérienne, Rev. Chir. Orthop., 1978, 2, 133—134.
ROY L., CHAISE F. — Maladie de Blount : révue de huit cas, Rev. Chir. Orthop., 1979, 3, 189—192.
RIGAULT P., POULIQUEN J. C., BENEUX J. — L'ostéotomie fémorale dans le traitement de l'ostéochondrite primitive de la hanche chez l'enfant. Resultats de 66 nouveaux cas, Rev. Chir. Orthop., 1975, 7, 569—581.
SCHREIBER A. — Ostéotomie du basin selon Chiari. Résultats après un recul supérieur de 10 ans, Rev. Chir. Orthop., 1976, 5, 569—573.
TAUSSIG G. — Les genu valgum pathologiques de l'enfant, Rev. Chir. Orthop., 1974, 3, 247—262.
TUREK L. S. — Orthopaedics principles and their application, J. B. Lippincott, 1967, Philadelphia.
VIDAL J., BUSCAYRET CH., FINZI M., MELKA J. — Les greffes inter-tibio-péronierès dans le traitement des retards de consolidation jambiers. À propos de 47 cas, Rev. Chir. Orthop., 1982, 2, 123—132.
VIDAL J., BUSCAYRET CH., CONNES H., PARAN M., ALLIEN Y. — Traitement des fractures ouvertes de jambe par le fixateur externe en double cadre, Rev. Chir. Orthop., 1976, 4, 433—448.
VIVES P., MASSY E., DUBOIS P., DECOOPMANN P. — Faut-il choisir le clou ou la plaque pour traiter une fracture de jambe ?, Rev. Chir. Orthop., 1975, 8, 693—703.
WITT A. N., WIRTH C. J. — Traitement de l'instabilité antéromédiale chronique du genou. Opération de Nicholas ou opération de O'Donoghue ?, Rev. Chir. Orthop., 1981, 3, 361—366.

III.4.8. DEZLIPIREA EPIFIZARĂ DISTALĂ A TIBIEI

D. VEREANU

Leziune întîlnită relativ frecvent — în cazul traumatismelor de gambă la copil — apare, de obicei, după o mișcare mai violentă de abducție și de torsiune.

Dezlipirea fără deplasare sau cu deplasare minimă, mai rară, dă o impotență funcțională incompletă. Extremitatea distală a gambei este tumefiată iar durerea provocată este situată la nivelul cartilajului de creștere. O imobilizare gipsată de 15—25 de zile este suficientă, dar orice deplasare cît de mică trebuie perfect redusă, cu control radiografic, spre a evita tulburările ulterioare de creștere.

Dezlipirea cu deplasare este mai întotdeauna o *dezlipire-fractură*, fragmentul metafizar — destul de mare uneori — fiind situat, de obicei, posterior. Deplasarea laterală a epifizei duce la fractura peroneului la 5—6 centimetri de vîrful maleolei (fig. III.240). Asocierea aceasta — dezlipire de tibie-fractură de peroneu — corespunde, la copil, fracturii Dupuytren de la adult. Piciorul este situat în *valgus* iar peroneul apare unghiulat „în lovitură de secure" la cîțiva centimetri deasupra maleolei.

Radiografia de profil arată deplasarea posterioară și laterală a epifizei și a fragmentului metafizar.

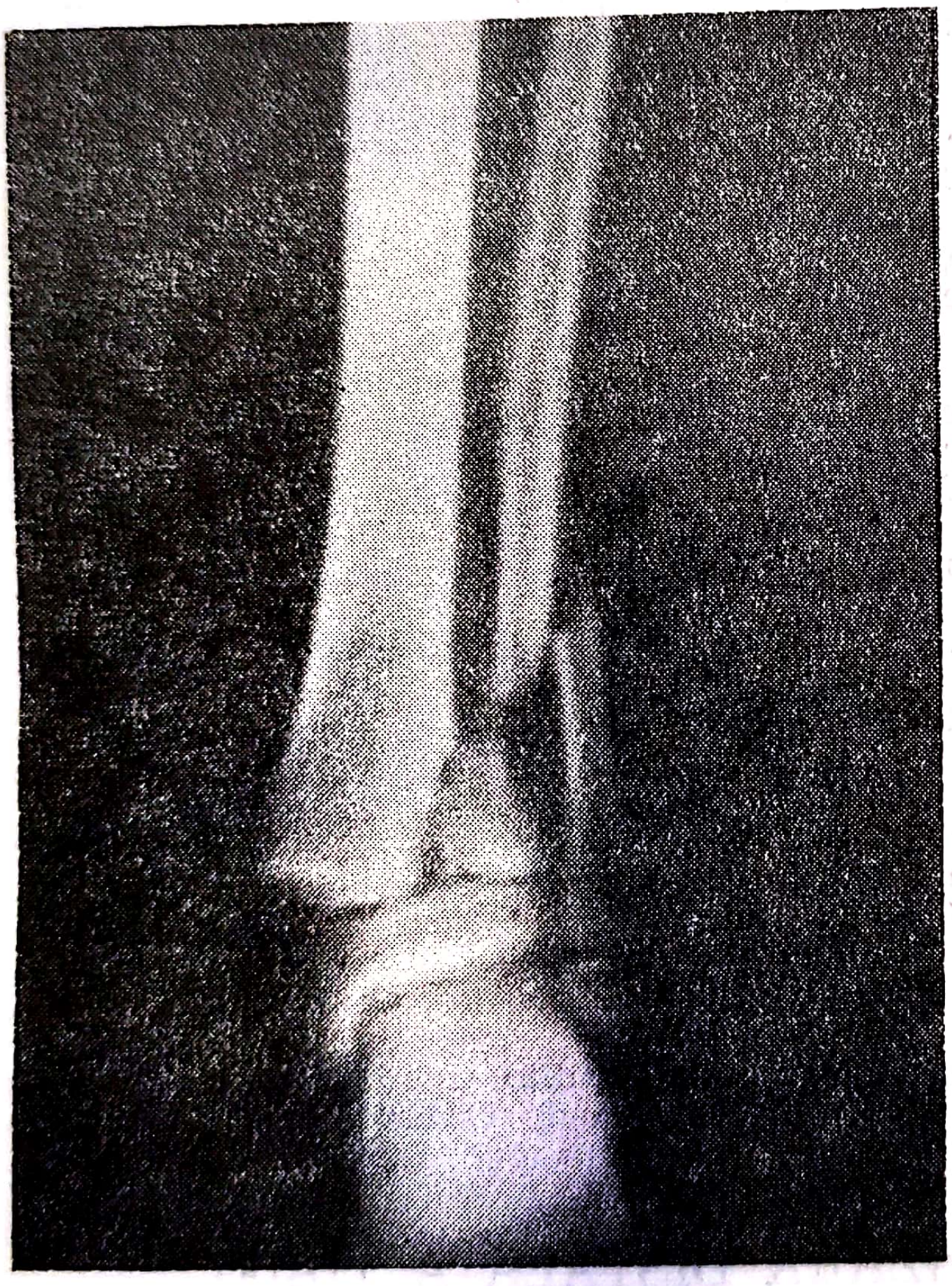

Fig. III.240. — Dezlipire-fractură a extremității distale a tibiei; mai sus fractură de peroneu.

Reducerea epifizei se face întîi în sens transversal, apoi anteroposterior. Reducerea trebuie să fie de bună calitate, această dezlipire dînd cele mai frecvente tulburări de creștere.

Imobilizarea se face într-un aparat gipsat cruropedios, cu genunchiul ușor flectat, aparat care se menține 35—45 de zile.

În cazul dezlipirilor nereductibile, este indicată reducerea chirurgicală.

Consolidarea cu deviere în *valgus* sau în *varus*, necesită mai tîrziu o osteotomie pentru axarea piciorului.

Dezlipirea epifizei peroniere inferioare este rar intîlnită şi, de obicei, însoţeşte fractura maleolei tibiale. Reducerea fracturii maleolare rezolvă şi dezlipirea epifizară peronieră.

III.4.9. SINDROMUL DE COMPARTIMENT (LOJĂ) AL GAMBEI

O. MEDREA

Sindrom mai recent individualizat (Matsen, 1975) se împarte, după localizare, în sindrom de lojă anteroexternă şi sindrom de lojă posterioară. De asemenea se disting două forme clinice : acută posttraumatică şi cronică, prin efort muscular.

Se întîlneşte la bărbaţi tineri, după eforturi fizice mari de mers sau sportive (oboseală musculară) şi după unele traumatisme locale ca fracturi de tibie sau ruptură musculară cu hematoame compresive, osteosinteză cu tijă centromedulară, cu tracţiune fragmentară excesivă, implant metalic voluminos, sutură fascială sub tensiune, gipsuri compresive ş.a.

Mecanism. În mecanismul de producere se incriminează o creştere a presiunii interstiţiale musculare peste 30 mmHg, într-un spaţiu osteofibros inextensibil, prin creşterea permeabilităţii capilare şi edem secundar. Primordial este o suferinţă musculară ischemică şi nu de ax vascular principal.

Simptomatologie. Boala debutează brusc, cu dureri vii, uneori sub formă de crampă sau claudicaţie la nivelul musculaturii gambei, unde poate să apară o tumefiere difuză şi împăstare.

Mişcările piciorului se reduc, iar mersul devine penibil. La palpare, pulsaţiile arterelor pedioasă şi tibială posterioară sînt normale sau uşor diminuate.

Evoluţia este mai rapidă şi dificilă pentru formele acute şi îndeosebi pentru compartimentul anteroextern (fostul sindrom tibial anterior) iar pentru compartimentul posterior, evoluţia în timp se suprapune unui sindrom de retracţie Volkmann cu picior echin.

Diagnostic. În diagnosticul diferenţial, sindroamele de comportament vor fi deosebite de tromboflebită, arterită, tenosinovită, miozită, periostită, sindrom Volkmann, ca şi de sindromul de ischemie acută periferică de cauză diferită şi cu tablou clinic dramatic.

Tratamentul constă din repaus, medicaţie corticosteroidă, anticoagulantă şi antiinflamatorie, fizioterapie etc. Fasciotomia largă gambieră prin abord anteroextern şi posterointern, pentru ambele loji, cu efect decompresiv, este cu atît mai eficace cu cît se execută mai precoce, cînd tratamentul conservator nu are răspuns.

III.4.10. SINDROMUL VOLKMANN AL PICIORULUI

Retracția ischemică la nivelul piciorului (Volkmann) se întîlnește mai frecvent decît se crede.

Etiopatogenie. Apare de obicei ca o complicație a fracturilor gambei din treimea superioară, în care vasele tibiale posterioare pot să fie vulnerate sau după unele fracturi joase de femur, după aparate gipsate circulare prea strîmte, după garoul de hemostază prelungit sau după orice ischemie prelungită a musculaturii lojei posterioare a gambei. Poate să fie urmarea unui sindrom de compartiment posterior.

Traumatizarea prin fragment osos sau hematom duce la apariția spasmului reflex al arterei principale și al colateralelor. În scurt timp, ischemia determină o miozită difuză cu necroză, urmate de scleroza retractilă a mușchilor flexori ai degetelor și a gambierului posterior. Anoxia atrage după sine și leziuni nervoase cu instalarea paraliziei nervului tibial.

Tablou clinic. Există o oarecare similitudine cu simptomatologia din sindromul Volkmann al mîinii. Piciorul se prezintă deformat și fixat progresiv în *varus equinus* și *cavus*, prin contractura-retracția tricepsului sural și a celorlalți mușchi posteriori ai gambei. Degetele se retractă „în gheară", cu prima falangă în hiperflexie dorsală — deviație rezultată în urma unui dezechilibru muscular, cu paralizia mușchilor interosoși

Aspectul clinic este completat cu tulburări senzitive (hipoanestezie plantară), trofice (atrofie, hipercheratoze, ulcer trofic) și vasculare (absența pulsului la tibiala posterioară).

Diagnostic. Sindromul Volkmann al piciorului se recunoaște ușor și se va diferenția de piciorul strîmb paralitic după leziuni traumatice sau neurotrofice.

Tratament. Atitudinea profilactică, deosebit de importantă, constă în tratarea corectă a traumatismelor amintite. În faza de contractură ischemică se îndepărtează imediat factorii compresivi (fragmentele osoase, aparatul gipsat, hematomul) prin fasciotomia posterioară decompresivă.

Paralel, se instituie medicația anticoagulantă, antispastică, antiinflamatoare, pungă cu gheață, atitudine similară cu aceea indicată într-un sindrom de ischemie periferică acută.

În etapa de retracție cu deformație definitivă a piciorului se procedează la neuroliza tibialului posterior, eventual asociată cu excizia necrozei musculare, corecția și stabilizarea piciorului prin alungirea tendonului ahilian și dublă artrodeză, precum și corecția degetelor „în gheară".

III.4.11. RUPTURILE TENDONULUI AHILIAN

Rupturile tendonului ahilian sînt destul de frecvente și se întîlnesc îndeosebi la adulți tineri, bărbați în decada 3—4 de vîrstă.

Anatomie patologică. Ruptura spontană a tendonului, de obicei totală, se situează la nivelul joncțiunii tendinomusculare, la cei mai tineri sau către inserția calcaneeană, la mai vîrstnici. Extremitățile rupte sînt

destrămate și distanțate printr-un spațiu de 2—5 cm prin contracția mușchiului triceps, spațiu ocupat de un hematom. Acesta, transformîndu-se într-un țesut cicatriceal, va încerca să refacă continuitatea tendonului. Vascularizația tendonului este mai săracă în segmentul distal și diminuă cu vîrsta.

În tendon se găsesc leziuni degenerative ale substanței fundamentale, sugerînd uneori o entezită degenerativă sau inflamatoare de efort. Această situație, la care se adaugă vascularizația precară a segmentului distal, constituie factori predispozanți și explică ușurința producerii leziunii și dificultarea vindecării.

Patogenie. Ruptura se produce cu ocazia unui efort violent (startul într-o cursă atletică, saltul săritorului sau al dansatorului) sau cu ocazia unor microtraumatisme repetate, la persoane mai în vîrstă, deseori la vechi sportivi. Uneori, pe terenul fragil amintit, ruptura se produce în 2 timpi.

Examen clinic. În momentul accidentului, bolnavul simte o durere bruscă și violentă, ca o lovitură de bici, la nivelul tendonului, uneori însoțită de cracment. Impotența funcțională a piciorului este variabilă, în raport cu gradul leziunii.

Diagnostic. Pentru precizarea diagnosticului sînt concludente : imposibilitatea flexiunii plantare, precum și prezența unei depresiuni vizibile și palpabile la nivelul tendonului ahilian. Semnul Thompson poate să confirme leziunea totală : strîngerea manuală a masei musculaturii tricipitale, bolnavul fiind în decubit ventral, cu picioarele în afara mesei de consultat, obține numai de partea sănătoasă flexia plantară.

În cazul unei rupturi incomplete, funcțiunea este parțial conservată iar o eventuală electromiografie poate să înregistreze un număr mai redus de unități motorii active în regiunea lezată.

Tratamentul se aplică în funcție de formă, de vîrstă și de profesiune.

În rupturile parțiale, tratamentul este conservator : imobilizarea piciorului în echin, într-un aparat gipsat femuropodal, în genuflexie, pentru 4 săptămîni este suficientă.

În rupturile totale, intervenția chirurgicală de reconstituire a tendonului prin sutură, se impune la cei tineri și activi, intervenție care trebuie executată sub 7 zile, înaintea instalării fenomenelor de dilacerare degenerativă.

Pentru întărirea acestei suturi, puternic solicitată de contracțiile musculare, se asociază tenoplastii ca : răsturnarea unui lambou pediculat din tendonul ahilian peste sutură (Bosworth, Ducroquet, Lindholm), însăilarea tendonului plantar subțire prin tendonul suturat (Chigot) sau consolidarea suturii cu ajutorul tendonului scurt peronier lateral a cărui extremitate distală este trecută în cadru prin calcaneu (Teuffer, Perez) (fig. III.241).

În cazul rupturii tendonului la nivelul inserției inferioare, aceasta se reinseră într-un șanț calcaneean.

În rupturile mai vechi cu retracție importantă a capătului proximal, după excizia țesutului cicatriceal interpus, se practică o tenoplastie similară sau, de preferat, procedeul Lange (alunecarea distală a unui lambou liber din grosimea capătului proximal, urmat de sutura lui la ambele capete).

După operație, se imobilizează piciorul în echin și genunchiul în flexie, într-un aparat gipsat, timp de 6—8 săptămîni.

Intervențiile sînt expuse unor complicații datorate vascularizației proaste a tendonului și a tegumentelor, mai ales în cazurile vechi sau după cicatrice vicioase postoperatorii, ca : dehiscențe, necroze cutanate și tendinoase cu infecții secundare, leziunea nervului sural.

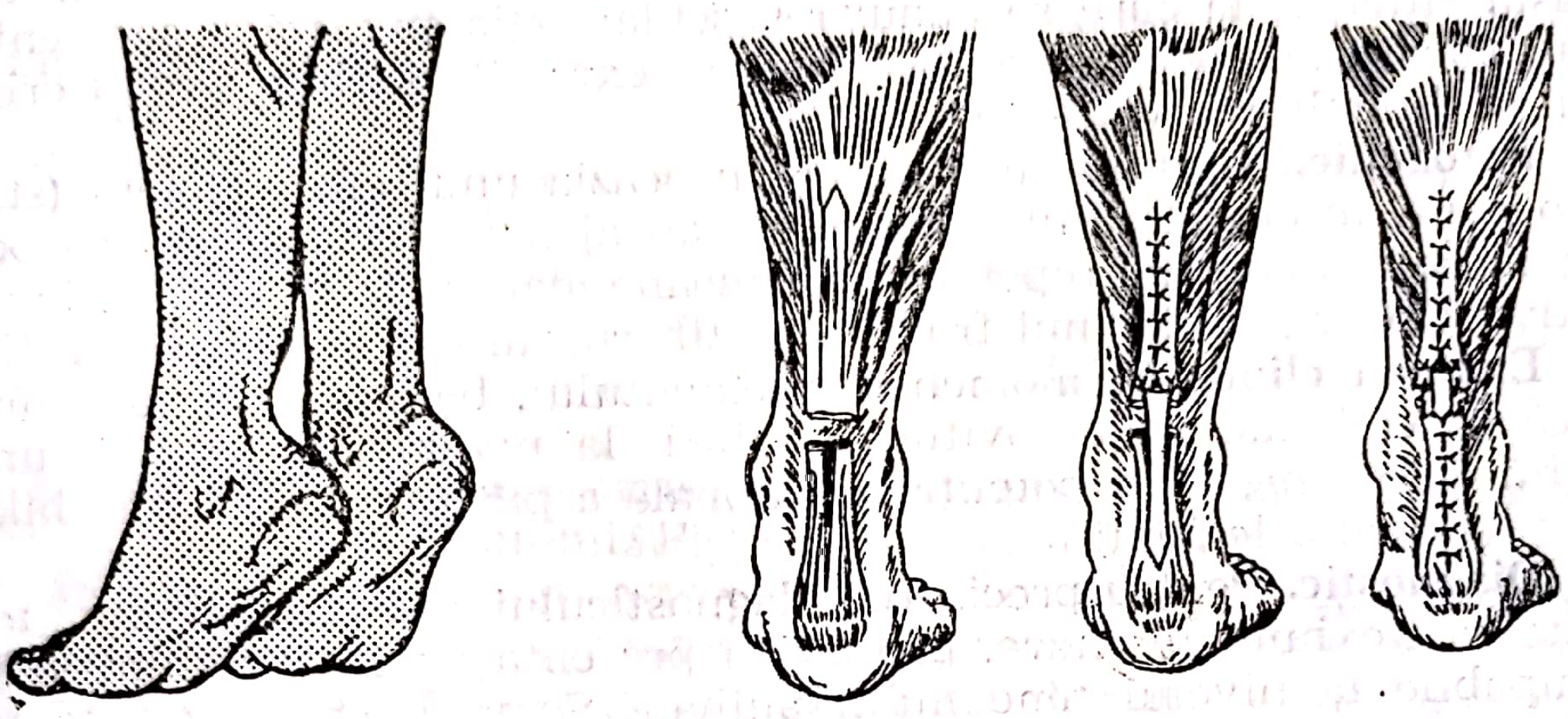

Fig. III.241. — Ruptura tendonului Ahile și operația prin răsturnarea unui lambou pediculat proximal (după *G. Jumacev*).

Aceste complicații, precum și vîrsta și inactivitatea pacientului, înclină spre adoptarea unei atitudini conservatoare după caz. Mai recent, se folosește tenoplastia cu implante din fibre carbonice.

III.5. GLEZNA ȘI PICIORUL

III.5.1. MALFORMAȚII CONGENITALE

D. VEREANU

III.5.1.1. PICIORUL STRÎMB CONGENITAL

Piciorul strîmb congenital reprezintă una dintre malformațiile cele mai frecvent întîlnite, la noi în țară depășind ca frecvență luxația congenitală de șold. I se spune „picior strîmb“, din cauza modificărilor de formă și de direcție pe care le ia, astfel încît contactul piciorului cu solul nu se mai face prin punctele normale de sprijin plantar.

După orientarea anormală pe care o ia laba piciorului, se descriu pentru piciorul strîmb congenital patru varietăți primitive :

— piciorul strîmb *equinus*, în extensie pe gambă, astfel încît axul piciorului se află în prelungirea axului gambei, iar sprijinul se face pe antepicior sau pe degete ;

— piciorul strîmb *talus*, în flexie dorsală, cînd sprijinul se face pe călcîi ;

— piciorul strîmb *varus*, în adducție și supinație cînd planta privește înăuntru, iar sprijinul se face pe marginea externă a piciorului ;

— piciorul strîmb *valgus*, în abducție și pronație, cînd planta tinde să privească în afară, iar sprijinul se face pe marginea internă a piciorului, scobitura plantară fiind înlocuită de o convexitate.

Aceste forme ale piciorului strîmb, care pot să existe ca atare, se observă rar ; în schimb sînt de observație curentă formele asociate și anume : *varus*-ul cu *equinus*-ul (piciorul strîmb congenital *varus equinus*) și *talus*-ul cu devierea în *valgus* (piciorul strîmb congenital *talus valgus*).

Într-o statistică a Clinicii de chirurgie și ortopedie infantilă din București, frecvența diferitelor forme de picior strîmb congenital a fost următoarea : picior *varus equinus* 78,8%; picior *talus valgus* 17,5%, picior *equinus* 2,2% ; picior *valgus* 0,75% ; picior *talus varus* 0,75%.

Etiopatogenie. În majoritatea statisticilor, frecvența cu care se întîlnește piciorul strîmb congenital variază între 1 și 2 cazuri/1 000 de nou-născuți, ajungînd să reprezinte aproximativ 1/3 din totalul diformităților congenitale osteoarticulare.

Raportată la sex, diformitatea interesează de două ori mai frecvent băieții (65%) decît fetele (35%). În 46% din cazuri este bilaterală, de obicei inegală ca gravitate la un picior față de celălalt. În 10% din cazuri se găsesc asociate și alte malformații.

Ereditatea directă nu este frecventă, dar malformația poate să prezinte un caracter familial.

Numeroase teorii și ipoteze au încercat să lămurească patogenia piciorului strîmb congenital. Deși unele dintre ele se completează, nu reușesc totuși să arate mecanismul intim al malformației. Experimentări recente au arătat că unele carențe sau excese vitaminice, ca și administrarea anumitor substanțe cu acțiune malformativă, au produs la animalele de experiență malformații multiple, printre care un loc important îl ocupă piciorul strîmb congenital.

M. Böhm a arătat că la embrion și la făt, pînă la naștere, piciorul trece succesiv printr-o serie de poziții, dintre care nu lipsesc acelea de *equinus, varus equinus* și apoi de pronație. Piciorul strîmb ar fi datorit unei opriri în dezvoltare sau unui viciu de formare, care îl menține într-unul din stadiile embrionare sau fetale arătate.

În 1950, P. Lombard, reluînd toeria neuromusculară a lui Bonnet și Guérin, arată că în piciorul strîmb congenital este vorba de o ruptură de echilibru al tonusului de postură, dintre mușchii antagoniști, flexori și extensori. În piciorul *varus equinus* sînt hipotoni extensorii și peronierii laterali și hipertoni, tricepsul sural, gambierul posterior și flexorii degetelor ; în cazul piciorului *talus valgus*, situația este inversă. Hipotonia generatoare de dezechilibru muscular la nivelul articulațiilor piciorului se datorește, după părerea lui P. Lombard, unui defect de conexiune între neuronul periferic și fibrele sistemului extrapiramidal. Este vorba de o neregularitate în dezvoltare, de o întîrziere privind intrarea în acțiune a unor grupe de neuroni motori, de care depinde tonusul mușchilor extensori-pronatori sau flexori-supinatori.

Evoluție. Lipsit de tratament, un asemenea picior își permanentizează poziția vicioasă, întîi prin leziunile de scleroză-retracție care survin pe mușchii antagoniști, apoi prin leziunile capsulare și osoase care se produc cu timpul, ca în piciorul strîmb poliomielitic. Cum însă în piciorul strîmb congenital nu este vorba de leziuni nervoase definitive, ci numai de o întîrziere în intrarea în acțiune a unor neuroni motori, echilibrul muscular și osteoarticular poate și trebuie să fie păstrat la nivelul piciorului, imediat după naștere, prin mijloace ortopedice de tratament, pînă cînd echilibrul neuromuscular se restabilește. În funcție de gravitatea malformației, reechilibrarea se face într-un timp care variază de la cîteva luni la 1—2 ani.

Piciorul *talus valgus* are un prognostic mai favorabil, necesitînd numai 3 pînă la 5 luni de tratament, în vreme ce pentru piciorul *varus equinus* sînt necesare 6—18 luni și chiar mai mult.

Piciorul strîmb netratat sau tratat tîrziu și incomplet devine un picior strîmb inveterat, la care numai tratamentul chirurgical poate să remedieze atitudinea vicioasă.

III.5.1.1.1. PICIORUL STRÎMB CONGENITAL *VARUS EQUINUS*

Poziția pe care o prezintă piciorul strîmb congenital *varus equinus* constă într-o deviere în jos și înăuntru a labei piciorului, poziție la care se adaugă o mișcare de răsucire înăuntru, astfel încît planta ajunge să privească celălalt picior. Pe lîngă schimbarea de orientare, există și o

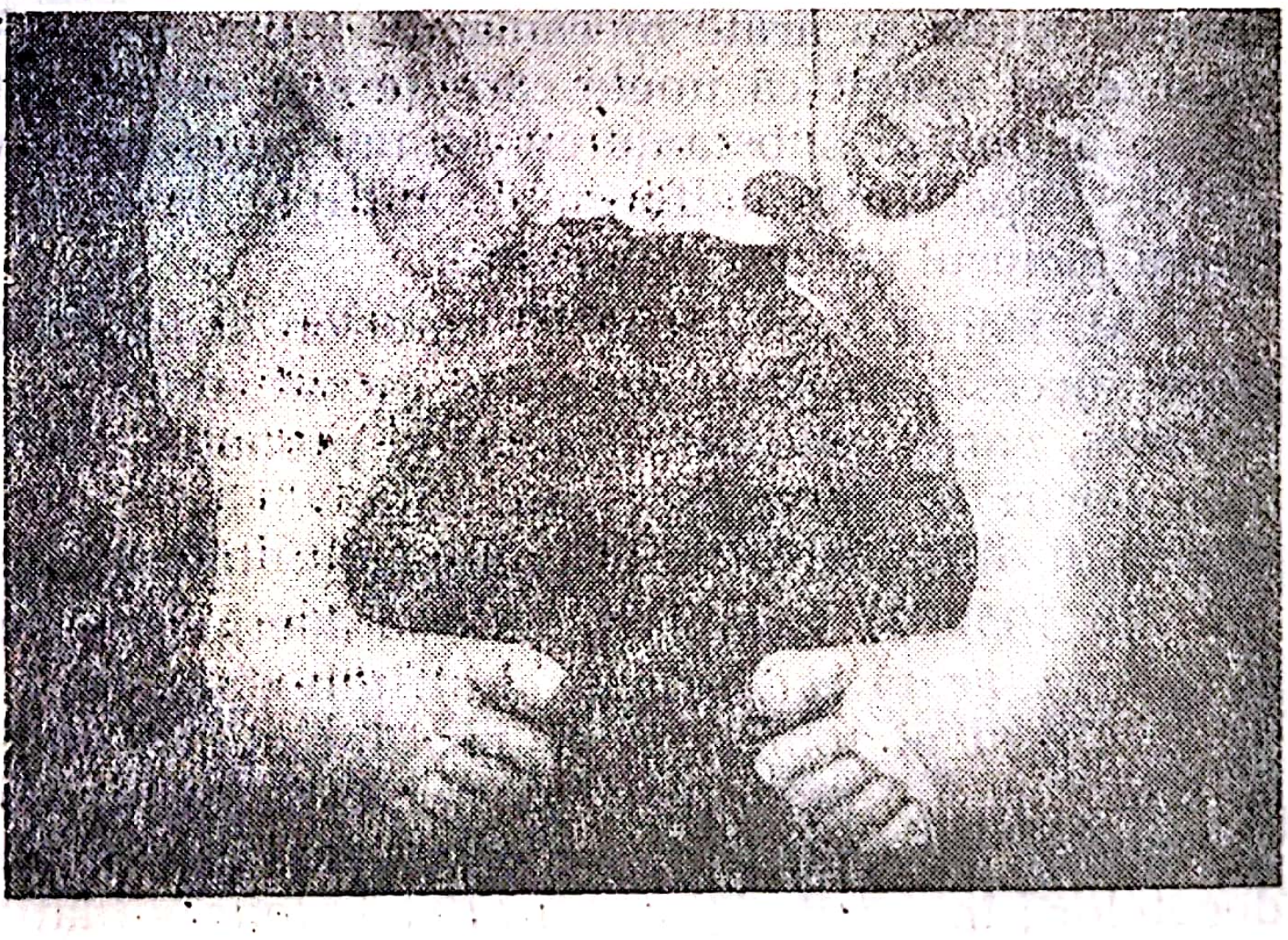

Fig. III.242. — Picior strîmb congenital *varus equinus* văzut din față.

schimbare de formă : dosul piciorului mai convex decît normal, privește înainte și în afară (fig. III.242), pe cînd planta, concavă, cu marginea internă unghiulată la mijloc, privește în urmă și înăuntru (fig. III.243). Ca urmare a devierii în *varus* și în *equinus*, sprijinul pe sol se face pe marginea externă a piciorului, în partea ei anterioară.

Anatomie patologică. În comparație cu membrul sănătos, cel deformat prezintă o hipotrofie a gambei și a piciorului, care interesează atît scheletul, cît și părțile moi. Gamba este mai scurtă și mai subțire, piciorul mai mic. Punctele de osificare de la nivelul piciorului apar cu întîrziere

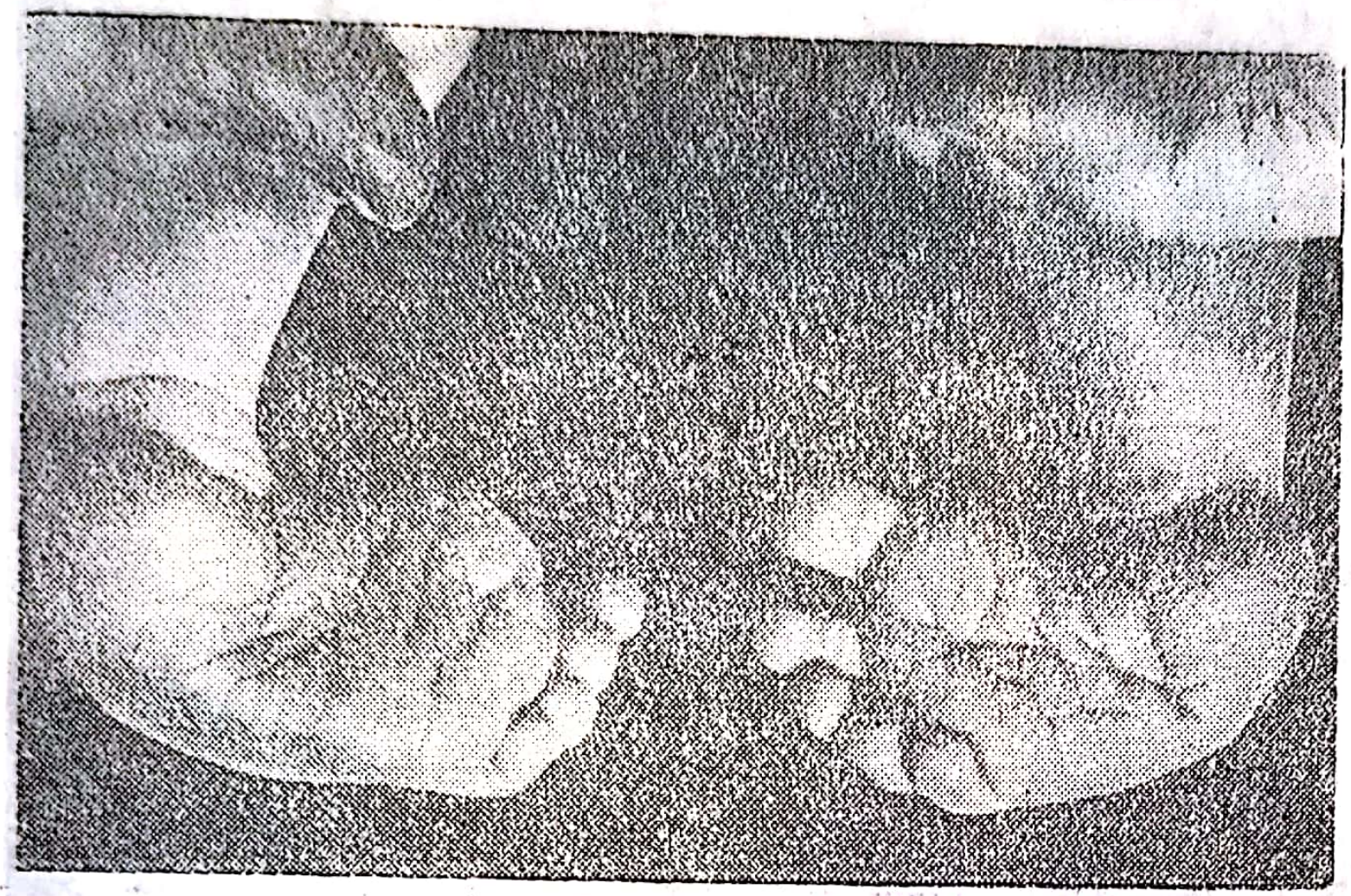

Fig. III.243. — Picior strîmb congenital *varus equinus* văzut plantar.

și rămîn în urmă cu dezvoltarea (fig. III.244 ; fig. III.245). Hipotrofia, care persistă și la adult, este cu atît mai marcată, cu cît malformația este mai gravă. La nivelul piciorului se produc, cu timpul, o serie de modificări de poziție a oaselor, care explică atitudinea anormală și dificultățile de reducere (fig. III.246).

Oasele gambei suferă o torsiune care duce peroneul mai îndărăt decît normal.

Astragalul, verticalizat și înclinat înăuntru, nu mai are raporturi cu tibia decît prin partea posterioară a feței articulare.

Calcaneul, orientat oblic în jos și înăuntru, apare aproape culcat pe fața lui externă, iar partea lui anterioară este mult addusă.

Scafoidul, turtit de îndoirea piciorului înăuntru este deformat, deplasat intern, astfel încît poate să atingă maleola tibială.

Cuboidul, rămîne așezat sub scafoid și cuneiforme.

Cuneiformele și metatarsienele, deplasate în adducție, sînt mai mult sau mai puțin verticalizate.

După ce copilul începe să meargă, toate modificările descrise mai sus se accentuează progresiv. Partea anterioară din fața articulară a astragalului, ieșită de sub scoaba tibioperonieră din cauza subluxației, se dezvoltă mai mult decît normal, conform legii Delpech. În felul acesta apar deformările cunoscute sub numele de cala preperonieră Nélaton și bara transversală pretibială Adams, care vor împiedica reducerea astragalului în încercările de redresare a piciorului. Cu timpul, adducția se accentuează, concomitent cu mărirea supinației, astfel încît orientarea plantei se apropie de verticală. Piciorul, răsucit înăuntru pînă la răsturnare, ajunge uneori să se sprijine pe sol cu fața lui dorsală.

Părțile moi — ligamentele, mușchii, tendoanele, țesutul celular subcutan și tegumentele participă și ele la deformarea piciorului.

Fig. III.244. — Punctele de osificare de la nivelul piciorului normal.

Fig. III.245. — Punctele de osificare întîrziate ca dezvoltare, asimetrice, asociate cu *metatarsus varus*, așa cum apar în piciorul strîmb congenital *varus equinus*.

Fig. III.246. — Modificările de formă și de poziție ale oaselor în cazul piciorului strîmb congenital *varus equinus*.

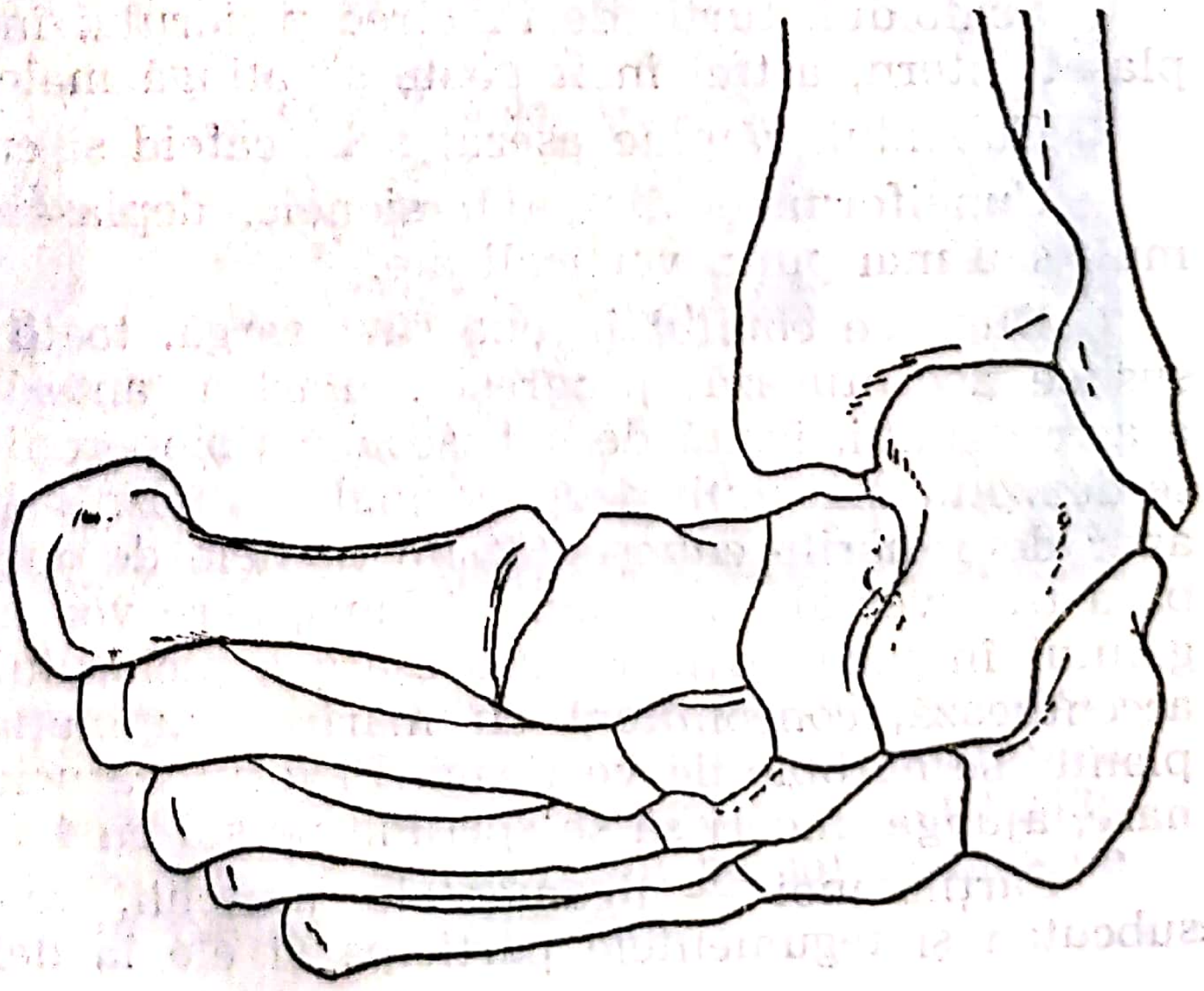

Scanned with OKEN Scanner

Ligamentele de pe fața internă a piciorului sînt scurtate, îngroșate, în vreme ce pe fața externă sînt alungite și subțiate.

Mușchii gambieri, flexorii degetelor și tricepsul sural sînt retractați, scurtați, pe cînd mușchii antagoniști, peronierii și extensorii sînt alungiți, întinși. Gamba prezintă o atrofie vizibilă a moletului. Tegumentele de pe marginea externă sau de pe partea dorsoexternă a piciorului sînt îngroșate și prezintă calozități și burse seroase la locul unde se face sprijinul anormal pe sol.

Studiu clinic. Aspectul caracteristic al piciorului strîmb al nou-născutului nu pune probleme de diagonstic, dar pentru aprecierea gradului deformației trebuie măsurate elementele care o compun.

Varus-ul este o deformare complexă, rezultată din trei deformări simple :

— adducția antepiciorului pe retropicior face ca marginea internă a piciorului să formeze un unghi deschis înăuntru, cu vîrful situat la nivelul articulației mediotarsiene. Adducția antepiciorului se poate aprecia mai bine privind planta : unghiul pe care îl face cu retropiciorul măsoară între 140 și 180° (fig. III.247) ;

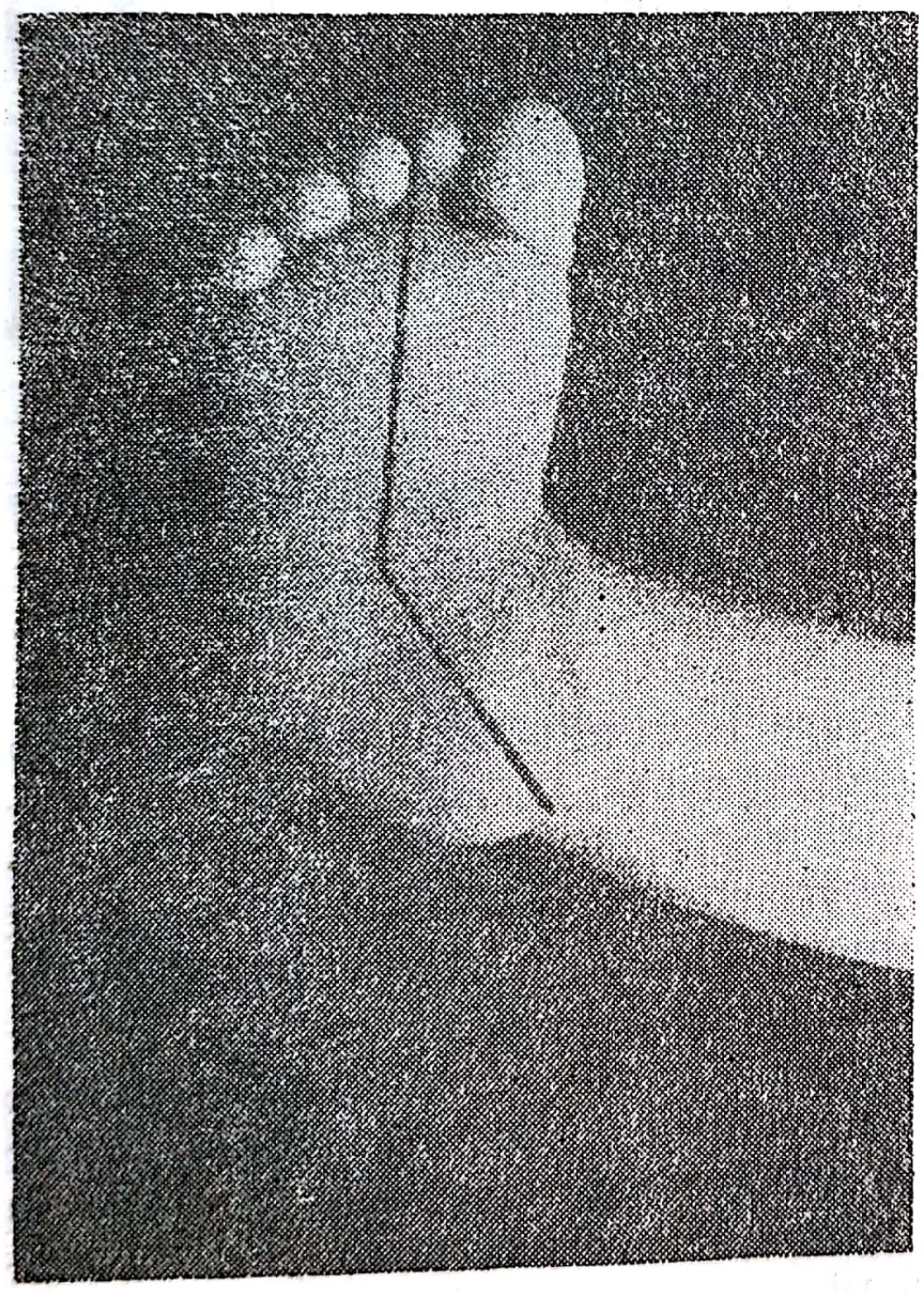

Fig. III.247. — Măsurarea adducției antepiciorului pe retropicior.

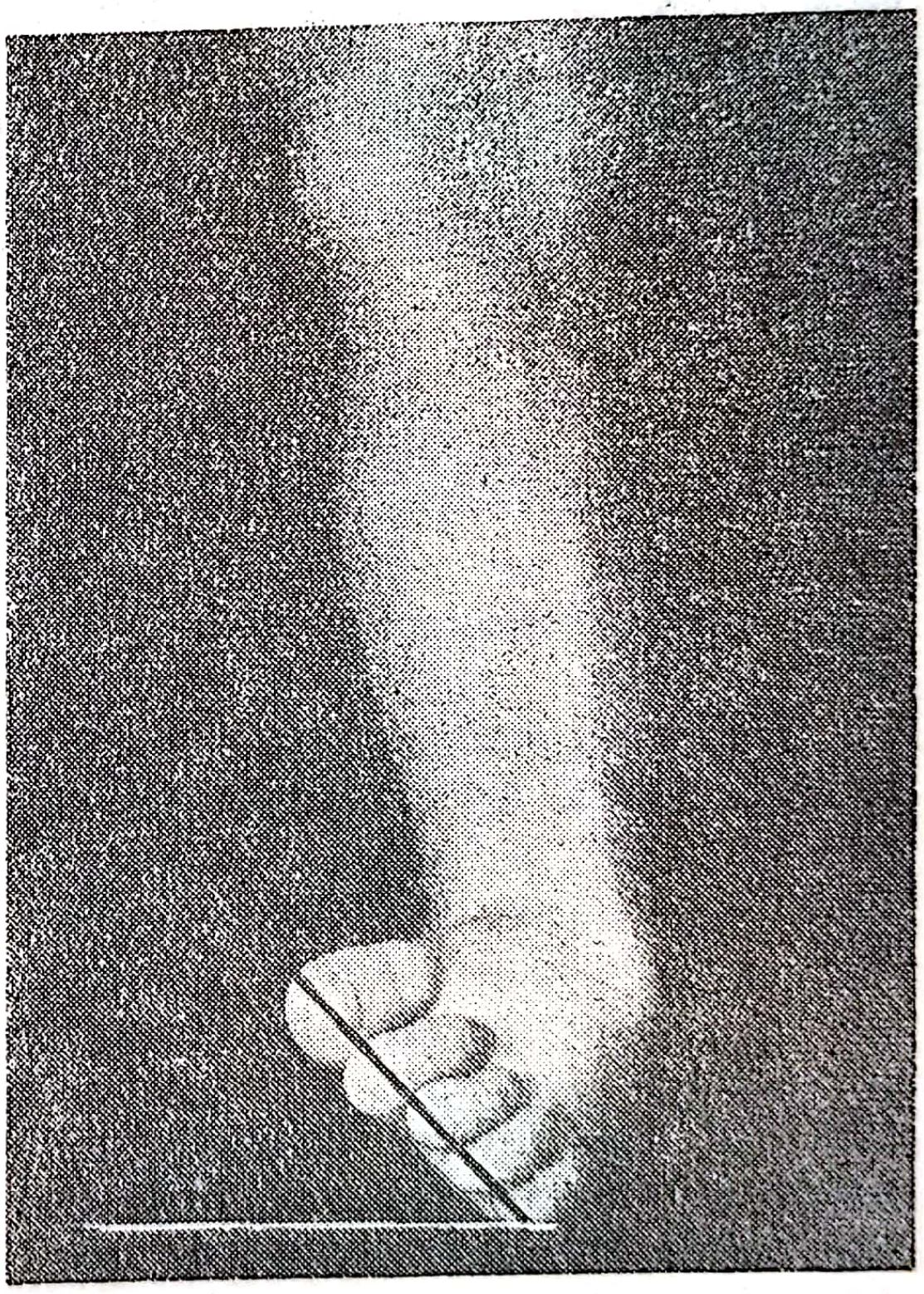

Fig. III.248. — Măsurarea supinației.

— supinația rezultă din răsucirea piciorului în jurul axului anteroposterior, astfel încît, marginea internă se ridică, în vreme ce marginea externă coboară. Planta ajunge să privească spre planul mediosagital, făcînd cu orizontala un unghi care variază între 80 și 180° (fig. III.248) ;

Scanned with OKEN Scanner

— adducția retropiciorului pe gambă determină formarea unui unghi deschis înăuntru, pe care îl face axul retropiciorului cu axul gambei, unghi care variază între 80 și 180° (fig. III.249).

Equinus-ul corespunzător extensiei plantare se măsoară după corectarea prealabilă a adducției și variază între 90 și 180° (fig. III.250).

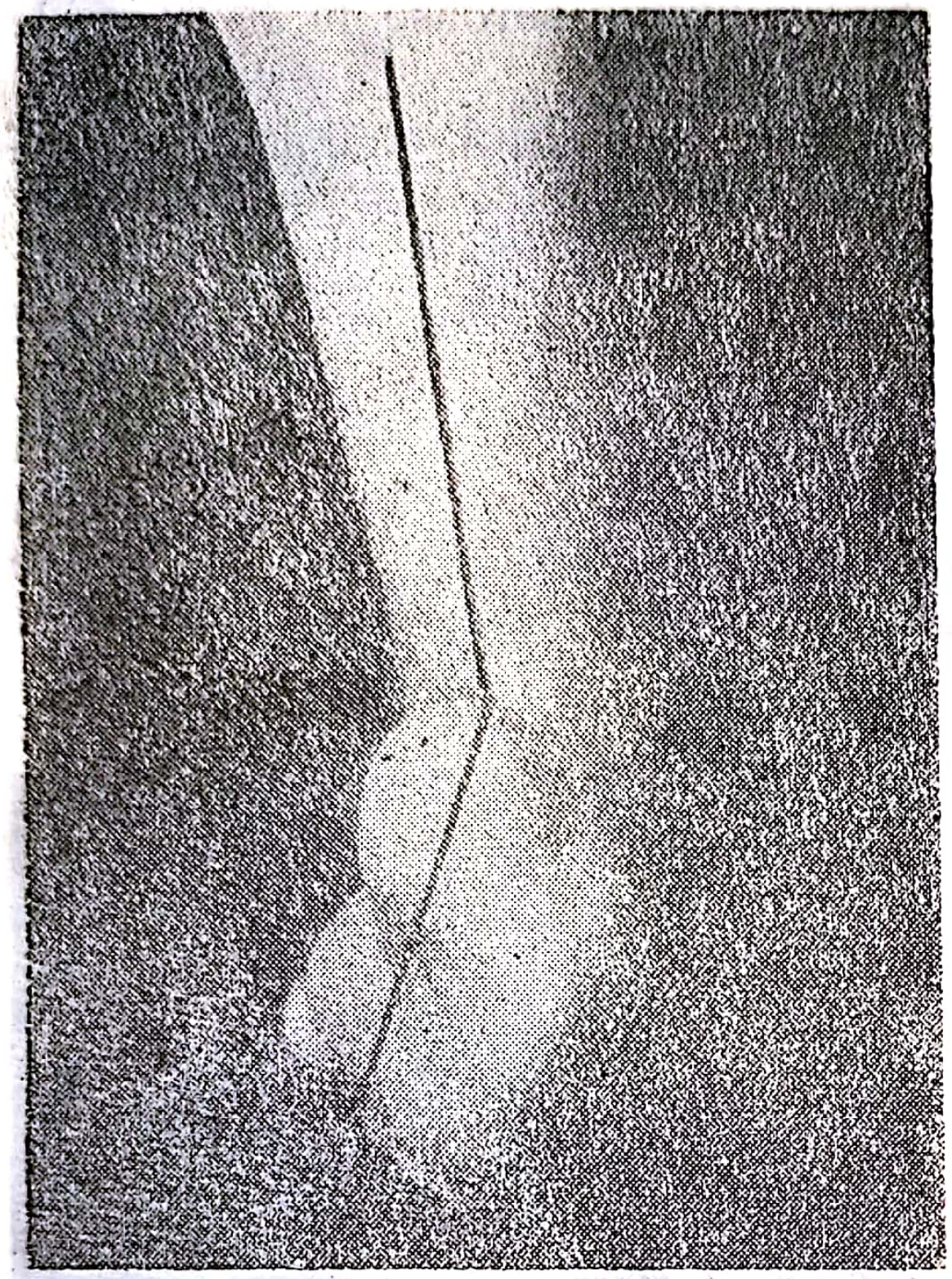

Fig. III.249. — Măsurarea adducției retropiciorului pe gambă.

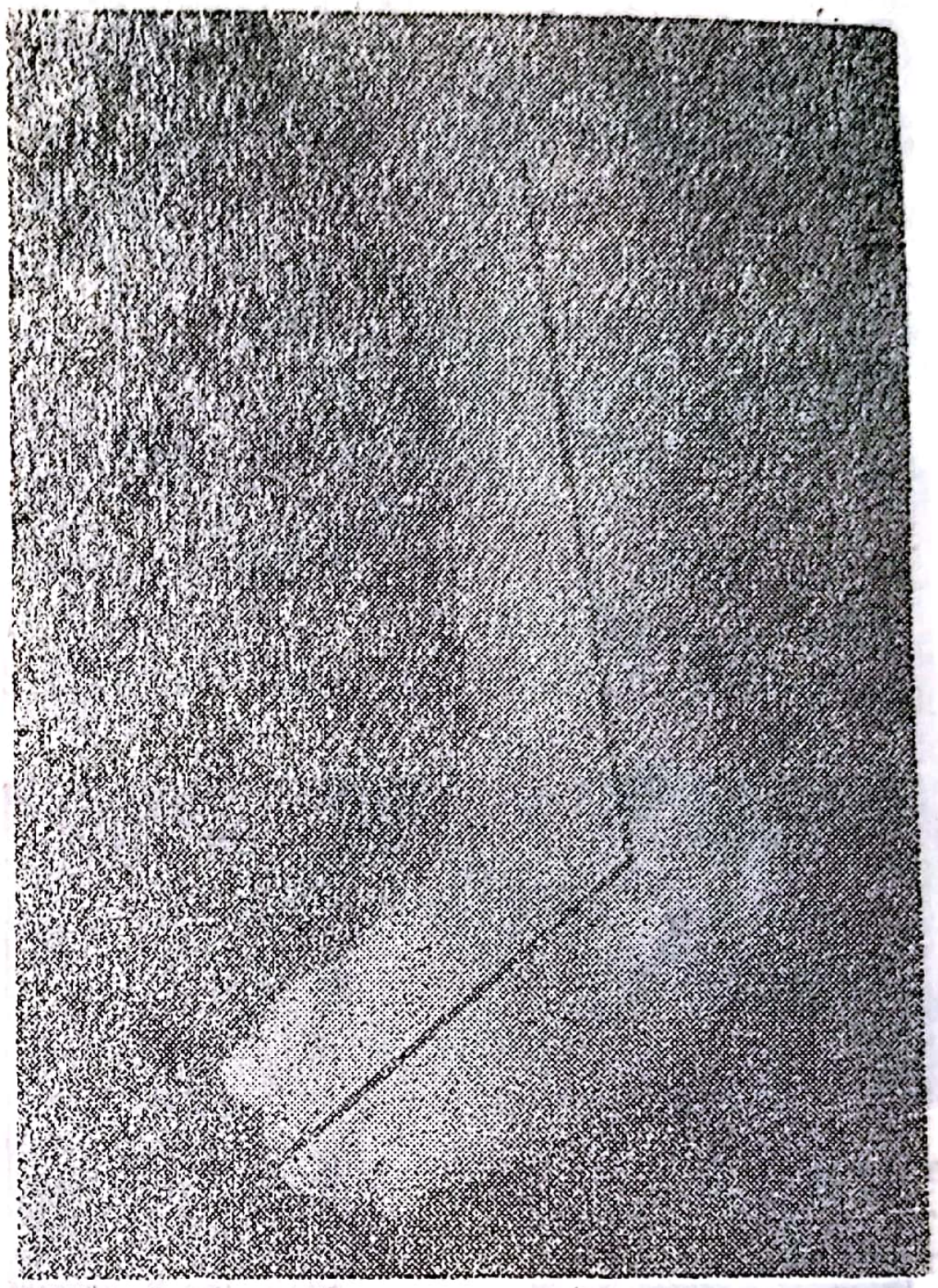

Fig. III.250. — Măsurarea *equinus*-ului.

La nou-născut, încercarea de reducere manuală a piciorului strîmb permite să se aprecieze posibilitățile de corijare și, în funcție de rezultatele obținute, se poate vorbi de :

— simple atitudini vicioase, care se corectează ușor și complet ;
— picioare strîmbe incomplet reductibile, cu corectări parțiale ;
— picioare strîmbe complexe, fixate și rigide.

La nou-născut, majoritatea picioarelor strîmbe intră în prima categorie și mai rar în ultima, a picioarelor strîmbe fixate și rigide. Între aceste două categorii se întîlnesc toate variantele. Dacă nu se trece la un tratament corect, aplicat imediat, deformările se fixează și se accentuează progresiv, ajungînd, în timp, la piciorul strîmb inveterat.

Piciorul strîmb, după începerea mersului (copilul care nu a fost tratat începe să meargă tîrziu), se evidențiază prin deformarea piciorului, care se mărește progresiv, ajungînd, pînă la urmă, să se fixeze osos.

Examenul copilului în mers arată o serie de tulburări funcționale : mers nesigur, lipsit de suplețe, disgrațios ; sprijinul se face pe marginea externă a piciorului, spre partea sa anterioară. Ca să nu-și lovească piciorul addus de celălalt picior, copilul merge cu gambele depărtate și

Scanned with OKEN Scanner

în rotație externă, poziție care duce la apariția unui genunchi *valgus* de compensare. Tulburările de mers sînt și mai accentuate în formele bilaterale, cînd picioarele sînt trecute unul deasupra celuilalt, ca paletele unei roți de moară.

Evoluție. La piciorul strîmb netratat, deformările se agravează odată cu creșterea copilului. Obrédanne a împărțit evoluția piciorului strîmb în trei etape :

— perioada de reductibilitate completă, care durează primele 15 zile de la naștere, dar uneori depășește această limită ;

— perioada de reductibilitate relativă, cînd reducerea completă este împiedicată de redori, de retracțiile ligamentare și tendinoase, dar este posibilă dacă acestea sînt suprimate. Această perioadă durează pînă la 2 ani, dar se poate prelungi pînă la 3—4 ani ;

— perioada nereductibilității absolute, care survine după vîrsta de 4 ani, cînd s-au produs deformări osoase care împiedică reducerea.

La copilul care merge, piciorul strîmb se agravează progresiv, ajungînd la piciorul strîmb inveterat ; mersul este greoi, obositor și, pînă la urmă, dureros. În funcție de gravitatea malformației, piciorul strîmb tratat prezintă o tendință la recidivă, astfel încît copilul trebuie supravegheat vreme îndelungată.

Tratament. Atitudinea vicioasă caracteristică piciorului strîmb congenital trebuie redusă și reducerea trebuie menținută pînă cînd se îndepărtează pericolul unei recidive. La acest principiu general de tratament trebuie adăugată obligativitatea unui tratament precoce. Deși malformația este diagnosticată de la naștere, iar necesitatea de instituire a tratamentului de urgență este cunoscută încă de pe vremea lui Sydenham — care cerea obstetricianului „să nu părăsească sala de nașteri, pînă ce nu începe tratamentul piciorului strîmb" — încă mai există copii care sînt aduși tîrziu la tratament, tocmai din lipsa de cunoaștere a acestor indicații de tratament precoce. În aceste cazuri, deformarea piciorului s-a fixat — la început musculoligamentar și apoi osos — astfel încît pentru corectarea piciorului strîmb este nevoie de intervenții pe părțile moi și pe os, cu sacrificii care privesc atît forma cît și funcția piciorului. Instituind tratamentul imediat după naștere, se face de fapt profilaxia piciorului strîmb inveterat, atît de greu de tratat bine, fără defecte de formă și de funcție.

Tratamentul ortopedic constă în reducerea poziției vicioase — reducere ușoară și completă, dacă se face în primele zile după naștere — și menținerea acestei reduceri un timp suficient de lung, pînă la restabilirea echilibrului neuromuscular al grupelor antagoniste. În felul acesta, retracțiile părților moi și deformările osteoarticulare nu se mai produc, iar asocierea periodică a mobilizării și a masajului ajută reluarea funcției musculare și osteoarticulare.

Reducerea piciorului strîmb trebuie să se facă progresiv, cu multă blîndețe, totalizînd o serie de manevre care au drept scop corectarea întîi a *varus*-ului și apoi a *equinus*-ului. În cazul unui *varus* se corectează în primul rînd, adducția antepiciorului, ducîndu-l în afară, în vreme ce, cu mîna cealaltă, se fixează retropiciorul. Adducția retropiciorului pe gambă este corectată ducînd tot piciorul în afară, manevră care necesită fixarea

Scanned with OKEN Scanner

gambei cu mîna rămasă liberă. Supinația antepiciorului se reduce ușor, în același timp cu adducția lui, dar important este de corectat supinația călcîiului : acesta trebuie prins între police și celelalte degete și basculat în afară.

După corectarea *varus*-ului, se trece la corectarea *equinus*-ului ; la început această corectare se face mai ușor cu genunchiul în flexie.

Toate aceste manevre, mai greu de descris în amănunt decît de realizat în practică, reușesc să corecteze devierile întîlnite în cazul piciorului strîmb, mobilizînd segmentul deviat în sens invers decît devierea patologică, în vreme ce mîna cealaltă fixează segmentul de deasupra.

Menținerea reducerii obținute se face cu benzi de leucoplast sau cu mici aparate gipsate puse peste un strat subțire de vată (fig. III.251). În aceste condiții, aparatul gipsat este suportat mai bine decît leucoplastul care după 2—3 zile produce iritații la nivelul tegumentelor. Utilizarea aparatelor gipsate poate să fie începută imediat după naștere, fără nici un inconvenient.

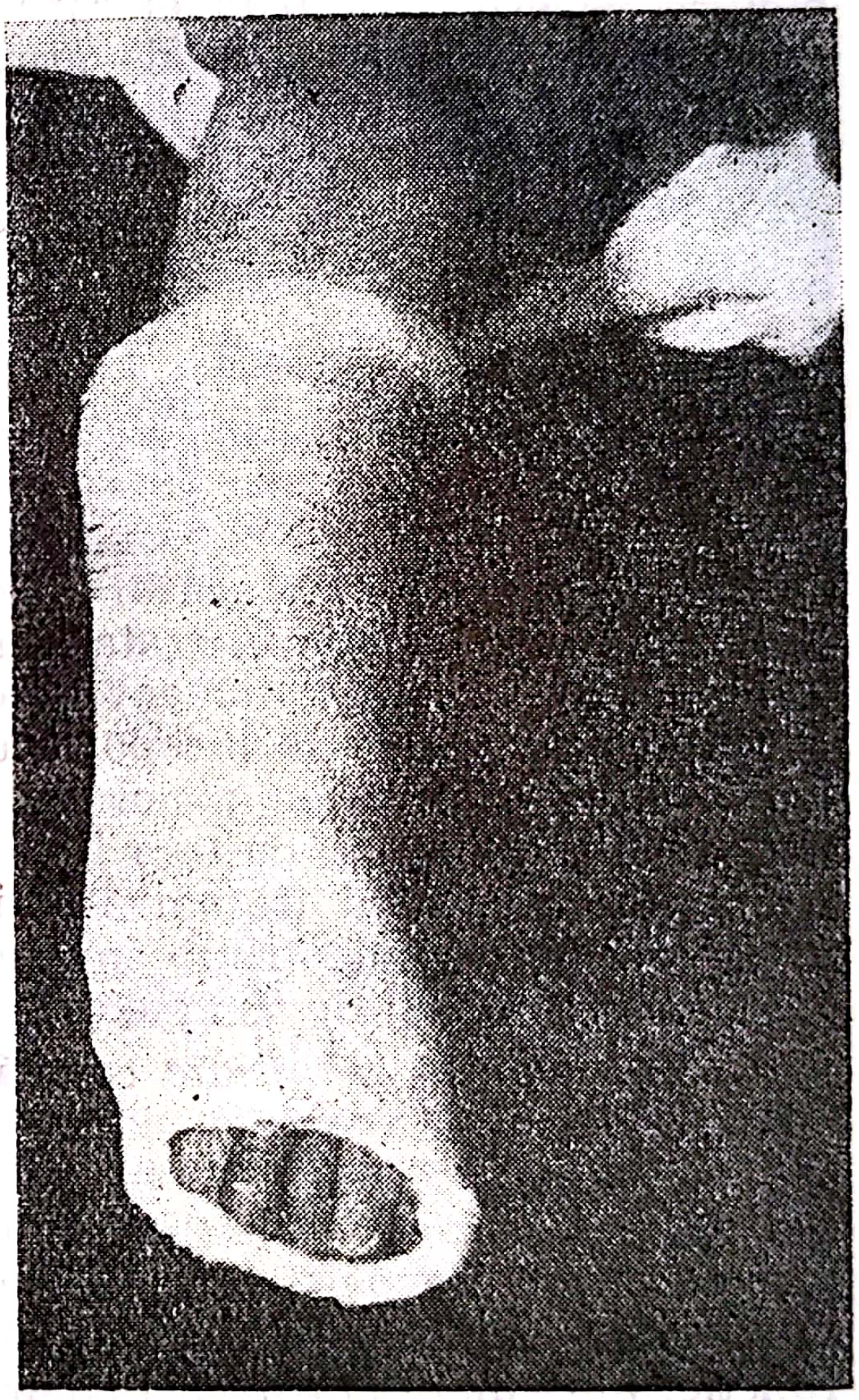

Fig. III.251. — Cizmă gipsată pentru corectarea piciorului strîmb.

Cînd copilul este adus pentru tratament ceva mai tîrziu, la 2—3 săptămîni de la naștere, și reducerea nu mai este tot atît de ușoară, aceasta se va face progresiv, prin corectări succesive, menținute în cizme gipsate pentru perioade scurte, de 3—4 zile. După cîteva aparate gipsate, purtate succesiv, cînd se obține o reducere satisfăcătoare, se prelungește

Scanned with OKEN Scanner

durata de menţinere a unui aparat gipsat pînă la 2—3 săptămîni. Cînd copilul ajunge la 4—5 luni de vîrstă, piciorul se lasă liber cîteva zile pentru masaj şi mobilizare. Aceste perioade de masaj şi de mobilizare alternează cu perioade de imobilizare gipsată, raportul dintre ele fiind modificat progresiv în favoarea mobilizării, în funcţie de forma şi de gravitatea malformaţiei, ca şi de rezultatele obţinute.

După o corectare suficientă, obţinută prin succesiunea cîtorva aparate gipsate, se poate utiliza, pentru menţinerea reducerii, o atelă Denis Browne. Aceasta are avantajul de a menţine reducerea deformaţiei piciorului, permiţînd în acelaşi timp mobilizarea gambei.

Cînd supinaţia şi *equinus*-ul nu cedează uşor, aparatul gipsat se trece peste genunchiul aşezat în flexie de 100°, ca să relaxeze tricepsul sural. Dacă rămîne totuşi un grad de *equinus*, este indicată alungirea tendonului lui Ahile. Această operaţie, pe care o practicăm după 5—6 luni de vîrstă, constă în dedublarea în plan sagital a tendonului secţionînd distal jumătatea internă de pe calcaneu, astfel încît să rămînă ca punct de tracţiune jumătatea externă. În felul acesta, se suprimă în parte acţiunea de supinaţie asupra calcaneului, acţiune pe care o are tendonul retractat şi inserat mai înăuntru. Foarte adesea completăm această alungire cu o artrotomie posterioară tibioastragaliană. Găsim mai întotdeauna o capsulă foarte groasă care, secţionată, lasă să se corecteze complet şi *equinus*-ul şi supinaţia, mai ales dacă s-a incizat corect partea mai internă a capsulei. O imobilizare de 3—4 săptămîni în cizmă gipsată este suficientă. După aceasta se reia mobilizarea şi masajul.

Tratamentul alternativ de imobilizare-mobilizare-masaj trebuie prelungit pînă la începerea şi stabilizarea mersului, excitant funcţional de importanţă majoră pentru forma şi funcţia piciorului. Chiar atunci cînd copilul ajunge să meargă corect, în atitudine normală, supravegherea specialistului trebuie menţinută, dată fiind tendinţa la recidivă a piciorului strîmb congenital.

Dacă în repaus piciorul are tendinţa să-şi reia atitudinea de *varus*, trebuie recomandată purtarea unor ghete ortopedice, cu marginea externă a tălpii mai înaltă, iar pentru noapte trebuie utilizate atele de corecţie.

Tratamentul chirurgical cuprinde intervenţii pe părţile moi şi pe os. Copiii veniţi tîrziu, în perioada reductibilităţii relative, sau cei cu sechele după tratamentul ortopedic, beneficiază de diferite operaţii pe părţile moi.

Păstrarea şi agravarea unei supinaţii de antepicior, a unui *varus*, poate să fie corectată prin transplantarea unei jumătăţi din gambierul anterior pe marginea externă a piciorului. Cele mai bune rezultate se obţin la copiii între 4 şi 6 ani. Secţionarea longitudinală a tendonului trebuie făcută cît mai sus. Segmentul extern va fi trecut subcutan şi prins pe stiloida celui de al cincilea metatarsian sau pe cuneiformul al treilea. În cazurile mai accentuate, gambierul anterior poate să fie transplantat în întregime dar rămîne riscul de apariţie a unui *valgus* de hipercorecţie.

Pentru un *metatarsus varus* rezidual pot să fie transplantaţi extensorii degetelor 4 şi 5 pe extremitatea distală a celui de al cincilea metatarsian (operaţia U. Camera).

Pentru retracțiile din perioada de reductilitate relativă se aplică intervențiile de eliberare internă, așa cum au fost preconizate de Codivilla, Ombrédanne, Phelps, Kirmisson, Leveuf și Betrand, Judet etc. Se alungesc tendonul lui Ahile, tendoanele gambierilor ; se secționează ligamentul deltoid sau maleola internă (Ombrédanne) ; se deschid articulațiile subastragaliană, mediotarsiană și scafocuneană ; se practică aponevrotomia plantară. În felul acesta se înlătură toate obstacolele pe care părțile moi le opuneau reducerii. După intervenție, un aparat gipsat purtat timp de 2—3 luni asigură menținerea reducerii.

Se mai utilizează, cu bune rezultate, pentru aceleași indicații, dezinserția plantară asociată cu alungirea tendonului lui Ahile. Incizia pornește de la nivelul tendonului lui Ahile, trece peste călcîi și merge pe marginea externă a plantei, pînă la nivelul bolții anterioare a piciorului, unde se arcuiește înăuntru, spre capul primului metatarsian. Se alungește tendonul lui Ahile, se face capsulotomia posterioară tibio-astragaliană și, la nevoie, astragalocalcaneană, apoi se dezinserează formațiunile musculoaponevrotice, dinafară-înăuntru și dinapoi-înainte și se deschid articulațiile din axul longitudinal al piciorului. Reducerea obținută este remarcabil de bună. Se suturează tegumentele și se imobilizează piciorul pentru două luni.

După 7—8 ani de vîrstă, piciorul strîmb prezintă modificări osoase atît de mari, încît reducerea nu se mai poate realiza decît prin operații făcute pe os. Rezultatele cele mai bune se obțin prin practicarea unor tarsectomii dorsoexterne sau a unor artrodeze cuneiformizate pe articulațiile mediotarsiană și cea subastragaliană. Rezultatele sînt mulțumitoare, dar piciorul rămîne mai mic și mai rigid. Pentru aceste motive, tratamentul piciorului strîmb congenital *varus equinus* trebuie să fie instituit precoce, evitîndu-se astfel toate inconvenientele pe care le prezintă tratamentul unui picior strîmb inveterat.

III.5.1.1.2. PICIORUL STRÎMB CONGENITAL *TALUS VALGUS*

Întîlnit mult mai rar decît piciorul strîmb congenital *varus equinus* (17,5 față de 78,8% în statistica Clinicii de chirurgie infantilă și ortopedie din București), piciorul *talus valgus* are un prognostic mai bun. Se observă imediat după naștere, datorită poziției anormale de flexie exagerată a piciorului pe gambă, astfel încît piciorul ajunge pe fața anterioară a gambei, dacă este vorba de un picior *talus*, sau pe fața anteroexternă, dacă este un *talus valgus* (fig. III.252). Gamba este mai subțire, din cauza atrofiei tricepsului sural, iar relieful pe care îl face tendonul lui Ahile este șters. Planta apare plată sau convexă.

Reducerea poziției vicioase se face relativ ușor în marea majoritate a cazurilor.

Tratamentul trebuie instituit imediat după naștere și constă în confecționarea unei atele gipsate (fig. III.253), care se mulează pe fața anteroexternnă a gambei și a labei piciorului, pusă în hipercorecție, adică în *varus equinus* (fig. III.254). Această atelă amovibilă, pusă peste un

Fig. III.252. — Picior strîmb *talus valgus.*

ciorap de bumbac, se fixează cu un tur de fașă și se scoate zilnic pentru ședința de masaj a musculaturii membrului pelvian. Atela se schimbă la 3—4 săptămîni.

În general, sînt suficiente 3—5 luni de tratament pentru obținerea unor rezultate foarte bune. Copiii trebuie însă urmăriți în timp, întrucît pot să facă un picior plat.

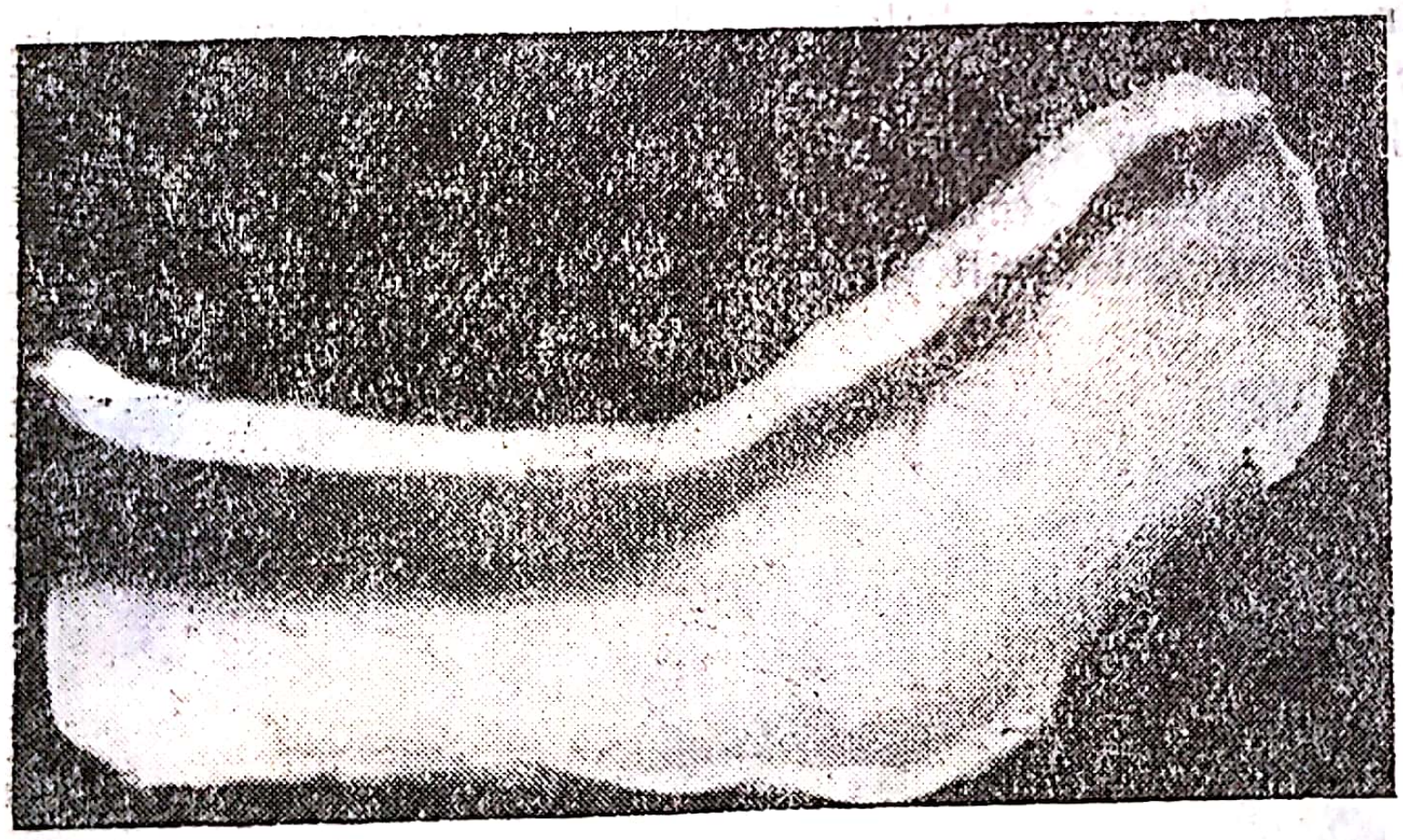

Fig. III.253. — Atelă gipsată amovibilă pentru tratamentul piciorului strîmb *talus valgus.*

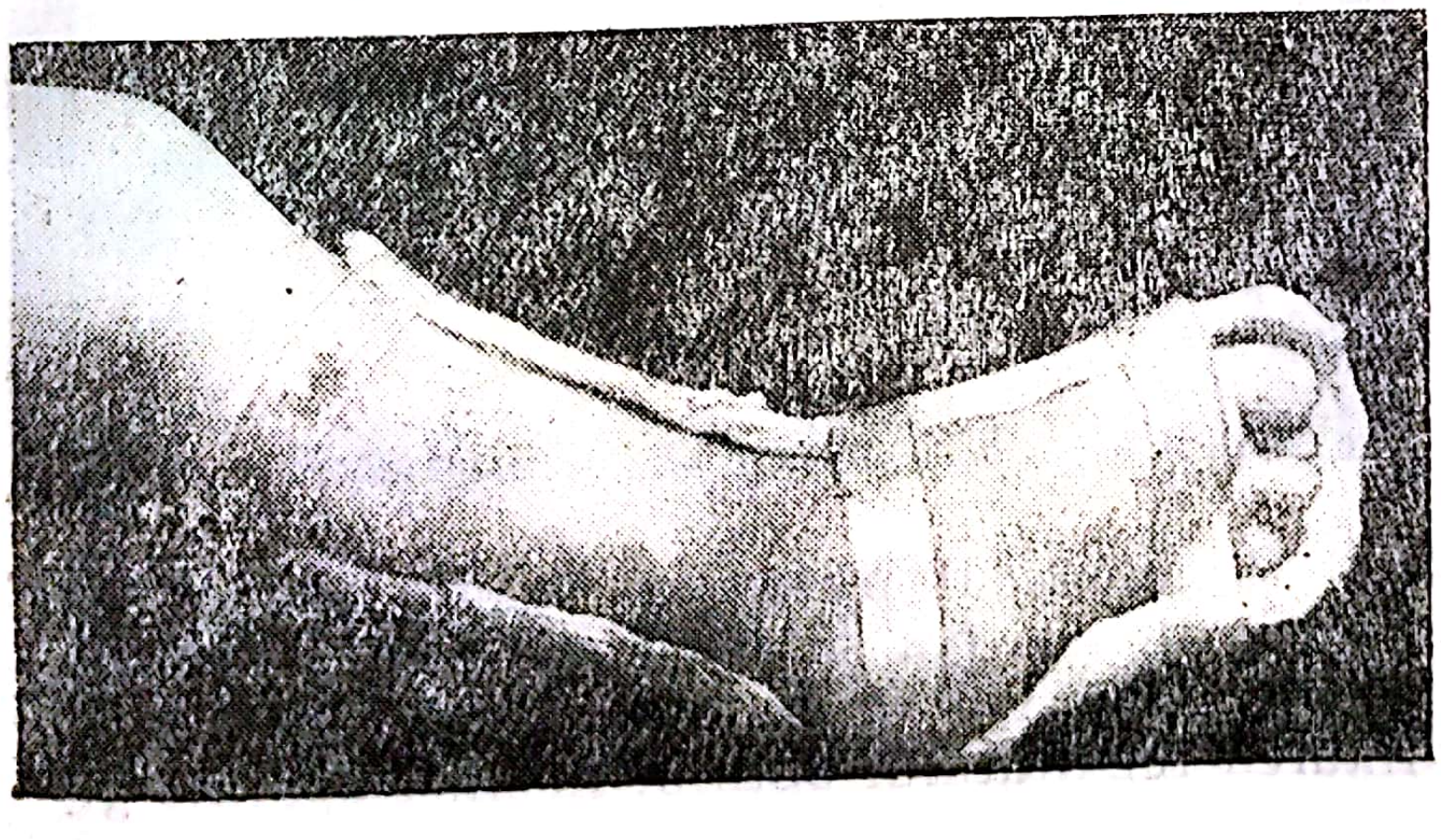

Fig. III.254. — Fixarea piciorului în atelă de hipercorectie orientată în *varus equinus.*

III.5.1.1.3. PICIORUL STRÎMB CONGENITAL *VALGUS CONVEXUS*

În afara piciorului *valgus* congenital obișnuit, unde este vorba mai mult de o simplă atitudine vicioasă, ușor de corectat, există un picior *valgus convexus*, cu deformații multiple și grave, care pun probleme grele de tratament.

Ca aspect, piciorul *valgus convexus* congenital seamănă cu un fel de opincă: planta este convexă, avînd curbura maximă orientată spre partea internă a articulației mediotarsiene; călcîiul, deviat oblic în afară, este ridicat în *equinus*, în timp ce antepiciorul este abdus și ridicat în sus (fig. III.255). Fața dorsală a piciorului, mult mai scurtă decît normal, ușor concavă, prezintă o adîncitură mai accentuată înaintea maleolei externe. Talpa piciorului apare disproporționat de mare în raport cu fața dorsală. Disproporția este dată și de faptul că gamba apare implantată pe picior mai în față decît normal, iar călcîiul, ridicat în *equinus*, prelungește în mod neobișnuit convexitatea plantei îndărătul gambei.

Deformarea piciorului este greu și numai parțial reductibilă de la început. Încercarea de coborîre a antepiciorului pune în tensiune tendoanele extensorilor; peronierii se opun corectării *valgus*-ului, iar tendonul lui Ahile intră în tensiune cînd se încearcă reducerea *equinus*-ului.

Examen radiologic. Imaginea radiografică din profil arată leziunea caracteristică piciorului convex; astragalul este verticalizat, capul lui pătrunzînd ca o pană între calcaneu îndărăt și scafoid-cuboid înainte. Această schimbare de direcție a astragalului conduce la oblicizarea calcaneului într-un *equinus* de 30—35° și a metarsienelor în flexie dorsală de aceeași valoare (fig. III.256). În totalitate, scheletul piciorului prezintă, în locul scobiturii plantare, o convexitate destul de accentuată, în vîrful căreia se află situat capul astragalului.

Fig. III.255. — Picior strîmb congenital *valgus convexus*.

Prognostic. Tratament. Prognosticul piciorului strîmb convex este puțin favorabil. Numai cazurile ușoare pot să fie ameliorate cu ajutorul tratamentului ortopedic: mișcări pasive de la naștere și încercări de redresare progresivă, cu fixarea rezultatului obținut în mici aparate gip-

Scanned with OKEN Scanner

sate, care se schimbă la 3—4 zile. Cînd se constată o ameliorare a diformității, se înlocuiește cizma gipsată cu atele amovibile, care permit masajul și imobilizarea. O dată cu începerea mersului sînt obligatorii ghetele ortopedice, bine mulate pe picior.



Fig. III.256. — Picior strîmb congenital *valgus convexus*: verticalizarea astragalului, prăbușirea bolții piciorului.

Uneori, pentru reducerea *equinus*-ului, este necesară alungirea tendonului lui Ahile.

În cazurile mai grave, nereductibile, tratamentul chirurgical încearcă să orienteze cît mai corect astragalul și celelalte oase ale tarsului. Fără să existe o operație codificată, trebuie secționate capsula și ligamentele retractate și alungite tendoanele prea scurte.

Dezinserția musculaturii plantare, așa cum este practicată pentru piciorul strîmb *varus equinus*, cu deschiderea articulațiilor din axul transversal și din cel longitudinal al piciorului, cu alungirea tendonului lui Ahile, a permis orientarea mai bună a oaselor tarsului, fixarea lor cu două broșe mici și, în final, obținerea unui rezultat mulțumitor.

La o vîrstă mai mare, la acest tip de intervenții trebuie asociate și anumite rezecții osoase, indispensabile pentru modificarea acceptabilă a atitudinii piciorului.

III.5.1.2. PICIORUL PLAT *VALGUS* PRIN SINOSTOZĂ

Între oasele tarsului pot să existe unele sinostoze congenitale, care duc la anumite modificări ale piciorului. Sinostoza dintre calcaneu și scafoid se însoțește de picior plat.

Piciorul plat prin sinostoză calcaneoscafoidiană poate să rămînă multă vreme nebăgat în seamă, fiind luat drept un picior plat obișnuit. Către sfîrșitul pubertății, începe să devină anormal de dureros. Controlul radiografic descoperă anomalia osoasă sub forma unei apofize care prelungește unghiul anterosuperior al calcaneului spre scafoid, cu care se articulează sau se unește.

Dacă tratamentul ortopedic obișnuit al piciorului plat nu dă rezultat, trebuie făcută o dublă artrodeză mediotarsiană și subastragaliană.

III.5.1.3. *METATARSUS VARUS* CONGENITAL

Prin *metatarsus varus* se înțelege unghiulația pe care o face în mod anormal antepiciorul pe retropicior. Parte componentă a deformației întîlnite în piciorul strîmb *varus equinus*, deviația în *metatarsus varus* se întîlnește și ca leziune izolată. În unele cazuri prezintă un caracter ereditar. Adesea bilaterală, interesează în mod egal ambele sexe, deosebindu-se din acest punct de vedere de piciorul strîmb *varus equinus*, care predomină la băieți.

Observată de la naștere, malformația constă în devierea internă a antepiciorului. Adducția este mai marcată pentru prima rază metatarso-digitală decît pentru cele următoare, astfel încît halucele apare divergent față de degetul vecin. Pe o radiografie de față se observă desfacerea „în evantai" a metatarsienelor : rămîn adunate la bază, chiar încălecate și diverg spre extremitate distală (fig. III.257). Metatarsienele I și V își păstrează axul, dar cele intermediare se deformează odată cu creșterea, încurbîndu-se astfel încît, ajung să prezinte o concavitate orientată în jos și înăuntru. Din cauza adducției antepiciorului, tuberozitatea celui de-al V-lea metatarsian este mai proeminentă.

Leziunile se accentuează odată cu creșterea copilului dar, în general, nu jenează mersul. Cel mult, părinții se plîng de „un mers cu vîrfurile picioarelor aduse înăuntru".

Fig. III.257. — Metatarsus varus congenital.

Tratamentul trebuie instituit de la naștere. Manevrele modelante și utilizarea intermitentă a unor aparate gipsate cu redresări progresive, asociate cu masaj și cu mobilizare în intervalele libere, pot să dea rezultate foarte bune.

Scanned with OKEN Scanner

Încercat la o vîrstă mai mare, tratamentul ortopedic nu mai este suficient. Operaţiile propuse sînt multiple şi variate: se intervine pe tendoane, pe articulaţii sau pe oase, dar rezultatele nu sînt întotdeauna de cea mai bună calitate. După vîrsta de 5—6 ani scoaterea unui fragment cuneiform din cuboid, cu baza externă şi implantarea lui ca o pană în scafoidul despicat, se soldează cu rezultate bune.

Bibliografie

CHIGOT P. L. — Artrodeza Grice: indicaţii noi şi variantă tehnică, Rev. Chir. Orthop., 1965, 51, 1.

DONCKER E. — Piciorul plat valg la copil, Acta Orthop. Belgica, 1956, 22.

JUDET J., JUDET R. — Traitement du pied bot varus équin congénital chez l'enfant de 2 à 5 ans, Mém. Acad. Chir., 1960, 86, 6—7, 228.

LEVEUF J., BERTRAND P. — Reducerea sîngerîndă a piciorului strîmb la copilul mic, Rev. Chir. Orthop., 1948, 34, 3—4, 97—113.

LOMBARD P. — Bazele tratamentului în piciorul strîmb congenital *varus* echin, Rev. Chir. Orthop., 1950, 36, 1—2.

OUTLAND, SHERK — Piciorul plat convex congenital, Clinical Orthop., 1963, 16, 214.

SOCOLESCU M. — Tratamentul chirurgical al piciorului strîmb congenital *„varus equin"* prin liberarea bolţilor plantare, în Actualităţi în chirurgie, p. 418, Edit. Medicală, Bucureşti, 1983.

SOCOLESCU M. şi colab. — Depistarea şi tratamentul precoce al piciorului convex congenital, Al IV-lea Congres naţional de ortopedie şi traumatologie, Bucureşti, 1986, 118.

SOCOLESCU M. şi colab. — Tratamentul piciorului plat valg congenital la copil. Al IV-lea Congres naţional de ortopedie şi traumatologie, Bucureşti, 1986, p. 123.

VEREANU D. — Asupra piciorului strîmb *talus valgus* congenital. A XI-a Sesiune de ortopedie, Erfurt R.D.G., 24—26.V.1962 şi în rev. Beitrage zur Orthopedie und Traumatologie, 1962, 1—2, 79.

VEREANU D. şi colab. — Transplantarea de gambier anterior în sechelele piciorului strîmb congenital *varus* echin, Al IV-lea Congres naţional de ortopedie şi traumatologie, Bucureşti, 1986, 115.

III.5.1.4. MALFORMAŢIILE CONGENITALE ALE DEGETELOR

Malformaţiile care se întîlnesc la nivelul degetelor de la picior sînt în general asemănătoare acelora care au fost descrise la mîini, fiind vorba şi aici de sindactilii embrionare sau cicatriceale, anomalii prin lipsă sau prin exces în dezvoltare şi anomalii prin exces numeric. Destul de des, pot să fie găsite, concomitent, leziuni asemănătoare la mînă şi la picior.

Principiile de tratament sînt aceleaşi ca la mînă, dar problema estetică joacă un rol mai puţin important. Dacă un deget supranumerar trebuie extirpat, creînd în afara neplăcerilor de ordin estetic şi greutăţi la încălţare, o sindactilie poate să fie lăsată ca atare, dacă nu jenează sprijinul şi mersul se face normal.

În privinţa deviaţiilor degetelor, trebuie amintite aspectele mai deosebite pe care le prezintă degetele încălecate şi degetul „în ciocan".

Scanned with OKEN Scanner

III.5.1.4.1. DEGETELE ÎNCĂLECATE

Aceste leziuni, în general simetrice, frecvent ereditare și cu caracter familial, sînt observate în special la nivelul ultimelor 3—4 degete. Cel mai adesea este vorba de un deget care se înalță deasupra rîndului, ca și cum nu ar fi avut loc să se dezvolte între degetele vecine. La devierea verticală se poate asocia o deviere laterală, peste degetul alăturat. Aceasta se întîmplă, în special, în cazul degetului 5, care, ieșit din rînd, se culcă pe fața dorsală a degetului al 4-lea.

Tratamentul constă în diverse manevre pentru aducerea la loc a degetului deviat, manevre repetate de fiecare dată cînd se schimbă lenjeria nou-născutului. După cîteva zile, degetul supraridicat poate să fie coborît și fixat în această poziție cu leucoplast sau cu o fașă îngustă trecută „în 8". Dacă nu se obține un rezultat mulțumitor, devin indicate : o operație de alungire „în V—Y" sau în „Z" a tegumentului dorsal retractat, alungirea extensorului respectiv și o capsulotomie.

III.5.1.4.2. DEGETUL „ÎN CIOCAN"

Leziunea este de obicei bilaterală și simetrică, interesînd frecvent ducerii se face cu un leucoplast, care se trece „în punte" pe fața dorsală sie, face un unghi accentuat cu cea de-a doua care este flectată, în timp ce falanga terminală își păstrează poziția aproape corectă.

La copilul mic, deformația este mai ușor reductibilă. Menținerea reducerii se face cu un leucoplast, care se trece „în punte" pe fața dorsală a degetului. Cum încălțămintea prea scurtă favorizează recidiva, trebuie atrasă atenția părinților să o schimbe la timp.

În cazurile care necesită un tratament chirurgical aplicat de obicei la copilul mai mare, se poate face o rezecție cuneiformă a articulației interfalangiene interesate.

III.5.2. FRACTURILE GLEZNEI

O. MEDREA

Prin această denumire se înțeleg fracturile extremităților distale ale tibiei și ale peroneului care deteriorează în special structura morfofuncțională a scoabei (mortezei) tibioperoniere, situație care poate să compromită, în diferite grade, stabilitatea, mobilitatea și viitorul funcțional al gleznei. Aceste traumatisme afectează cu precădere adulții și se diferențiază anatomic astfel : fracturi maleolare externe sau interne, bimaleolare și ale pilonului tibial, la care se asociază inevitabile leziuni ligamentare (fig. III.258).

Scanned with OKEN Scanner

III.5.2.1. FRACTURILE MALEOLARE

Dintre multiplele clasificării propuse, mai acceptată este aceea „genetică" preconizată de Lauge-Hansen (1950) reactualizată de Watson-Jones și Colton (1982), care explică modul de apariție a diferitelor forme

Fig. III.258. — Radiografia unei fracturi bimaleolare cu subluxație externă.

anatomoclinice. În această patogenie, mecanismul constă din deplasări nocive ca abducția, adducția și rotația externă a piciorului, mișcări care acționează de obicei în cupluri, cu apariția, în final, de leziuni caracteristice fiecărui mecanism.

În *clasificare*, primul termen se referă la poziția piciorului fixat la sol, iar al doilea la sensul mișcării anormale a talusului, determinat de deplasarea gambei, de obicei rotată intern în momentul căderii. Uneori, gamba este elementul static și piciorul, cel cinetic. Oricum, talusul joacă un rol decisiv în patogenie, prin forțe de compresie osoasă și tracțiune ligamentară.

1. *Fractura prin pronație-rotație externă* este cea mai întîlnită, produsă, de exemplu, prin căderea laterală a unui schior care-și blochează piciorul pronat în zăpadă.

Mecanismul respectiv, zis și de eversiune, realizează fractura bimaleolară clasică, descrisă de Dupuytren sau de Pott.

În prima fază, ligamentul deltoidian tracționat se rupe sau, dacă rezistă, smulge maleola internă după un traiect oblic, realizînd fractura maleolei interne. Dacă forța vulnerantă continuă, talusul, rotindu-se extern, apasă și torsionează maleola externă și smulge ligamentele anterior și interosos al sindesmozei tibioperoniere ; eventual, ligamentul anterior rezistă și smulge tuberculul tibial anteroextern. În continuare, forța rotatorie produce o fractură spiroidă a peroneului, imediat deasupra sindesmozei, așa-zisa fractură Dupuytren joasă, cu pseudodiastazis, în care ligamentul tibioperonier posterior poate să smulgă un mic fragment marginal tibial posterior. Rareori, fractura apare proximal, în dreptul gîtului

peroneului : fractura prin torsiune Maisonneuve. În alternativă, osul rezistînd, violența traumatică reușește să învingă numai ligamentele sindesmozei cu apariția diastazisului tibioperonier și luxația externă a talusului. Dacă forța nu se oprește, succedă o fractură oblică sau spiroidă la 6—12 cm deasupra vîrfului maleolei peroniere, în care este ruptă și

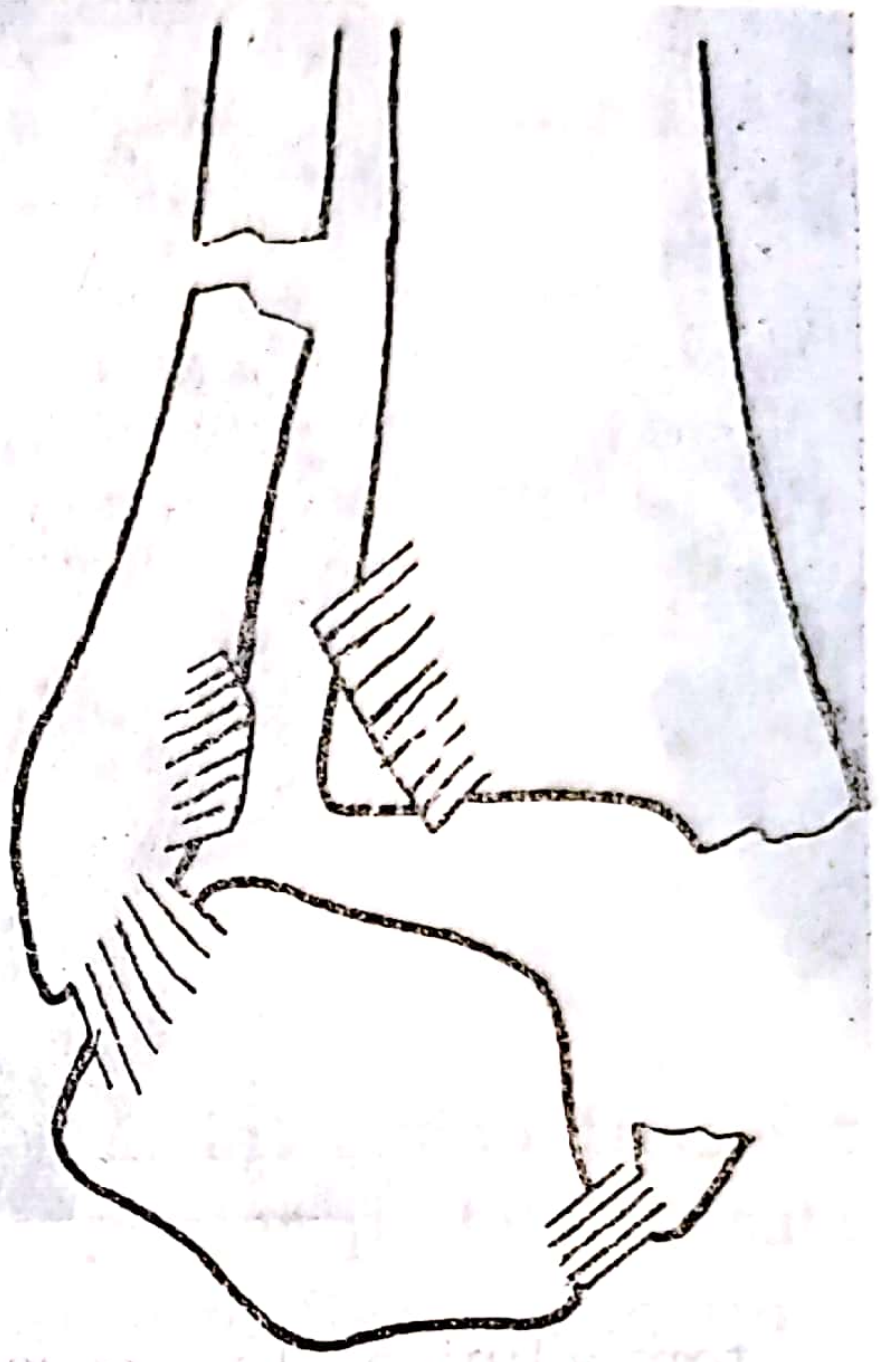

Fig. III.259. — Fractură bimaleolară Dupuytren cu diastazis tibioperonier prin pronație-rotație externă.

membrana interosoasă : fractura-dislocație Dupuytren tipică (fig. III.259).

2. *Fractura prin pronație-abducție.* În mecanismul desfășurat într-un plan frontal, astragalul, basculat spre peroneu, produce sau o entorsă a ligamentului deltoidian sau fractura transversală a maleolei interne. Dacă forța de abducție continuă, va determina fractura cominutivă a maleolei externe cu subluxația piciorului ; este o fractură bimaleolară fără diastazis.

3. *Fractura prin supinație-rotație externă,* la care într-un prim stadiu, talusul rotat împinge înapoi maleola și provoacă o ruptură a ligamentului tibioperonier anterior, urmată de fractura oblică, fără deplasare, a maleolei externe, situație curent întîlnită.

În caz că forța nu încetează, ligamentul tibioperonier posterior poate să smulgă un fragment posterior din pilonul tibial, solidar cu fragmentul distal al fracturii maleolei externe.

În final, rotația externă tensionează ligamentul deltoidian, care se rupe sau smulge maleola internă, survenind astfel așa-zisă fractură trimaleolară (Cotton) cu subluxația posterointernă a piciorului.

4. *Fractura prin supinație-adducție în plan frontal,* numită și inversiune este reprezentată, la început, din cauza basculării astragalului spre înăuntru, fie de ruptura ligamentelor peroniere, o entorsă banală a gleznei, fie de fractura transversală a maleolei externe incurbată pe marginea tibiei. Consecutiv, astragalul comprimă maleola internă pe care o

fracturează după un traiect oblic vertical, cu subluxația lui. Fractura bimaleolară care apare este mai rară (fig. III.260).

De reținut că există și forme intermediare, dificil de încadrat sau particulare ca, de pildă, fractura Wagstaffe, în care o inversiune violentă smulge marginea anterioară a maleolei peroniere.

Fig. III.260. — Fractură bimaleolară cu diastazis operată.

III.5.2.2. FRACTURILE PILONULUI TIBIAL

Survin la adulți, în căderi de la înălțime, prin mecanism de compresie în care percuția astragalului este hotărîtoare.

După poziția piciorului se deosebesc următoarele forme anatomopatologice.

a) *Fractura marginală anterioară,* care se produce prin căderea cu piciorul în flexie dorsală. Astragalul, lovind regiunea anterioară a pilonului, va desprinde un fragment marginal care se poate deplasa înainte și în sus odată cu translația piciorului.

Fragmentul tibial poate să intereseze atît tuberculul anterior cît și partea anterioară a maleolei și este unic sau cominutiv.

b) *Fractura marginală posterioară,* mai frecventă, succedă căderii cu piciorul în flexie plantară.

Fragmentul desprins poate să fie, după caz, tuberculo-marginomaleolar, de dimensiuni variabile și asociat la o fractură bimaleolară poate să realizeze aspectul de fractură „trimaleolară", cu piciorul dislocat posterior.

c) *Fracturile bimarginale sau cominutive* se produc prin compresie verticală cu piciorul la 90°. Aspectul anatomopatologic este în general atipic, cu fragmente variate ca mărime, deplasate și dezaxate, cu astragalul protruzionat în plafonul rupt al scoabei ; solidar, peroneul cedează și el.

Reprezintă forma de degradare morfofuncțională majoră a articulației gleznei, atrăgînd secundar calusul vicios cu dezaxarea piciorului și artroză cu pierderea mișcărilor articulare (fig. III.261).

d) *Fracturile supramaleolare* sînt, de fapt, variante ale fracturilor pilonului tibial.

Fig. III.261. — Fracturile marginale (schiță).

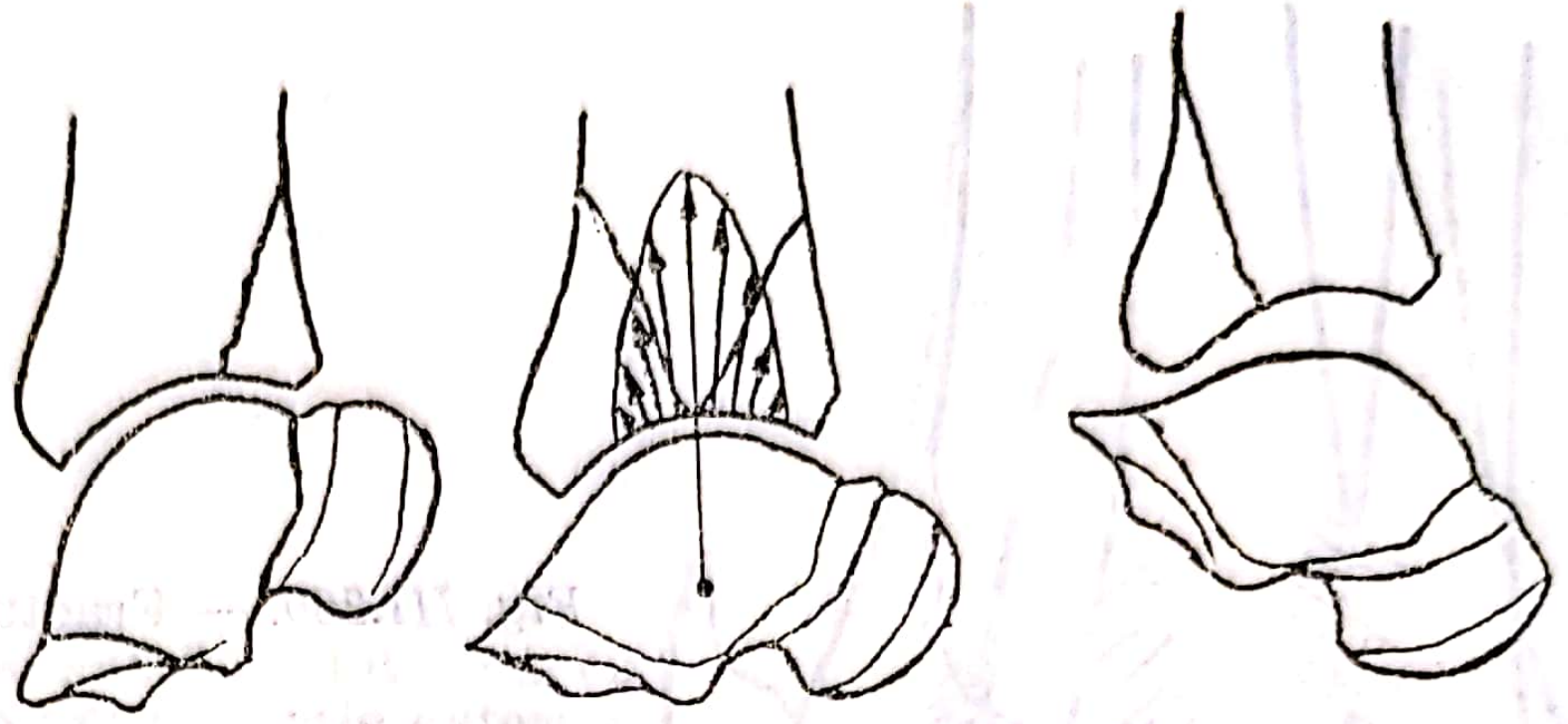

III.5.2.3. DIASTAZISUL TIBIOPERONIER

Se datorește rupturii ligamentelor sindesmozei tibioperoniere inferioare : anterior, interosos și posterior, prin mecanism de pronație-rotație externă. Sînt două forme : cea comună, numai prin leziuni ligamentare și a doua formă la care se asociază smulgerea tuberculului anteroextern, de către ligamentul anterior (diastazis intraosos).

Diastazisul se întîlnește rar ca atare. De obicei el se încadrează într-o fractură Dupuytren sau se asociază cu o ruptură a ligamentului deltoidian sau a maleolei interne.

Pseudodiastazisul sau diastazisul intraperonier este o entitate anatomică diferită, care se întîlnește în fractura maleolei externe Dupuytren „joasă" în care ligamentele rămîn intacte. În această situație, fragmentul proximal peronier, rupt sub ligamentul tibial anterior, rămîne atașat la tibie, în timp ce fragmentul distal, solidar cu ligamentul posterior intact, se deplasează sucindu-se în afară, înapoi și în sus.

Prin traiectul spiroid al acestei fracturi, ambele fragmente rămîn atașate la tibie dar cu subluxația externă a astragalului. În acest sens, există riscul confuziei diastazisului cu subluxația : diastazisul se însoțește de luxația externă a astragalului, în timp ce în subluxație ligamentele sînt conservate.

Radiografia este decisivă pentru confirmarea diagnosticului diastazisului tibioperonier prin folosirea indicațiilor lui Merle D'Aubigné. Normal, de față, tuberculul tibial anteroextern, se suprapune pe maleola peronieră 8 mm (A) iar distanța dintre tuberculul posteroextern și marginea peroneului (P) este de circa 2 mm. Această situație se poate exprima prin rapoartele $P < \frac{A}{2}$ sau $P \approx \frac{A}{3}$. În caz de diastazis, P este egal cu A sau mai mare. Concomitent, se observă existența luxației externe a astragalului față de maleola internă.

Tabloul clinic este diferențiat, după forma anatomopatologică și complicații. Schematic, se prezintă astfel : în fracturile unimaleolare simptomatologia subiectivă și obiectivă este simplă, spre deosebire de fracturile bimaleolare sau „trimaleolare", de obicei cu deplasare.

Se vor nota, după tipul leziunii, deformația și deplasările piciorului, tumefacția, echimozele și flictenele, durerile osoase în punct fix maleolar, crepitațiile, impotența funcțională etc.

Astfel, în fractura-dislocație Dupuytren piciorul este deplasat posteroextern iar la nivelul peroneului se observă o unghiulare tipică.

În fractura marginală posterioară asociată cu leziuni maleolare, piciorul fiind luxat posterior, apare scurtat, cu marginea anterioară a pilonului evidentă și cu tulburări vasculare prin compresia pachetului tibial anterior. Examenul circulator și neurologic al piciorului este indispensabil. Diagnosticul se confirmă prin radiografii de față ale gleznei, executate cu piciorul în rotație internă de 10°, dacă este posibil.

Examene speciale : radiografia oblică, tomografia și, excepțional, radiografia în poziție forțată, pentru depistarea unor deplasări sau artrografia, pentru decelarea unei breșe capsuloligamentare.

Radiografia va preciza astfel forma și mecanismul fiecărei leziuni, va sugera indicația terapeutică și va controla evoluția.

Complicații

Complicațiile imediate :

— leziuni vasculare reprezentate de echimoze, flictene (care pot să se deschidă, să se ulcereze și să se infecteze), necroză cutanată, edeme și compresiunea vaselor tibiale cu fenomene de ischemie, prin deplasările fracturii sau printr-un aparat gipsat prea strîns ;

— leziunea (excepțională) a nervului peronier comun în fractura înaltă Maisonneuve ;

— fractura deschisă, cu consecințe grave ca osteoartrita supurată. Survine frecvent, glezna fiind mai expusă prin traumatism direct sau, deseori, prin deschiderea dinăuntru în afară a unei fracturi-dislocații, cu infecție secundară.

Complicații tardive :

Calusul vicios este o complicație comună în condițiile unui tratament inadecvat, sub forma unor dezaxări și incongruențe articulare cu redori, artroză tibiotarsiană și deficit funcțional.

Redorile gleznei, în special, cu limitarea dorsoflexiei, apar după imobilizări mai lungi, tratamente incorecte sau în urma unei algodistrofii reflexe (complicație manifestată prin edem, dureri, osteoporoză și impotență funcțională).

Artroza tibioastragaliană este aproape inevitabilă, în funcție de gradul lezional și mai cu seamă după imperfecțiunile terapeutice, indiferent de metodă.

Pseudartroza se întîlnește uneori după o fractură a maleolei interne, prin interpoziție fibroperiostală sau a tendonului tibial posterior. Cînd este situată spre vîrful maleolei, este bine tolerată.

Fracturile complicate ale pilonului tibial, în special acelea operate inadecvat, pot să fie și ele sursa unei pseudartroze.

Scanned with OKEN Scanner

Tratamentul este eclectic cu predominanță chirurgical în fracturile severe și instabile ca bimaleolara, trimaleolara, pilonul tibial degradat, distazisul sau în complicațiile secundare, în eșecul celui ortopedic, la polifracturați și la oamenii mai activi.

Metoda chirurgicală este singura care asigură restaurarea scoabei tibioperoniere, compatibilă cu o funcție fiziologică.

În cadrul acestei restaurări, este indispensabil ca maleola peronieră să-și recapete lungimea și să fie bine așezată în șanțul tibial corespunzător, atela peronieră fiind importantă în mersul stabil. De asemenea, astragalul trebuie să-și reia locul normal, iar suprafețele articulare să fie refăcute.

Intervenția chirurgicală este însă pretențioasă, implicînd o reducere anatomică și o osteosinteză impecabilă, și nu exclude riscul sepsisului secundar, nu permite sprijinul direct precoce și nu evită o artroză tardivă.

Tratamentul ortopedic rămîne indicat în fracturile fără deplasare sau cu deplasare minimă, în acelea cu stare cutanată mediocră, la bătrîni cu osteoporoză, la sedentari, la tarați sau în toate situațiile în care operația este impracticabilă.

Dezavantajul este incertitudinea rezultatelor, degradarea anatomofuncțională secundară, apariția de artroze ca și disconfortul prin imobilizarea gipsată prelungită.

Tratamentul ortopedic are unele avantaje, pentru că este lipsit de complicațiile celui chirurgical (sepsis) iar imperfecțiunile terapeutice sînt mai bine tolerate; comparativ însă, tratamentul chirurgical are rezultate funcționale superioare. Oricum, rezultatele terapeutice subiective sînt superioare celor radiologice.

Indicațiile terapeutice după forma anatomoclinică:

a) *Fractura maleolei interne* fără deplasare beneficiază de un aparat gipsat gambier timp de 6 săptămîni, cu toc de mers în ultimele 3 săptămîni. În fractura cu deplasare, cu interpoziție de lambou periosteoligamentar sau tendon tibial posterior, se preferă reducerea chirurgicală și osteosinteza (cu șurub de compresie sau procedeul hobanei preconizat de Weber), urmate de aparat gipsat.

b) *Fractura maleolei externe* consolidează mai bine decît cea internă. În fractura fără deplasare, un aparat gipsat gambier de mers, pentru 4 săptămîni, este suficient. În fractura cu deplasare se încearcă o reducere, urmată de aparat gipsat 45—60 de zile, dar rezultatele fiind mediocre se recurge la intervenția chirurgicală: osteosinteză prin șurub sau hobană, apoi aparat gipsat 6 săptămîni. Eventual, se face sutura ligamentului deltoidian în caz de entorsă concomitentă.

c) *Fracturile bimaleolare,* cînd se pretează la tratamentul ortopedic, acesta constă din: reducerea manuală a fragmentelor în funcție de mecanismul deplasărilor, prin tracțiune, compresie denivelată a maleolelor și tehnica „scoaterii cizmei" în fractura cu subluxație posterioară, procedeu care reușește incostant. După reducere, se aplică un aparat gipsat femuropodal timp de 4 săptămîni, apoi gambier timp de 4 săptămîni și un gips gambier de mers pentru ultimele 4 săptămîni.

Tratamentul de elecție, dat fiind marea instabilitate și insuficienta restaurare a scoabei tibioperoniere prin manevrele ortopedice, rămîne

cel chirurgical, dacă nu sînt contraindicații (Sisk, 1980 ; Colton, 1982 ș.a.). În tehnică se începe cu osteosinteza peroneului prin șurub, broșă centromedulară sau placă, și osteosinteză cu șurub sau hobane pentru maleola internă. Dacă montajul este ferm, se începe mobilizarea precoce a piciorului pe jgheab gipsat, apoi aparat gipsat timp de 8—10 săptămîni.

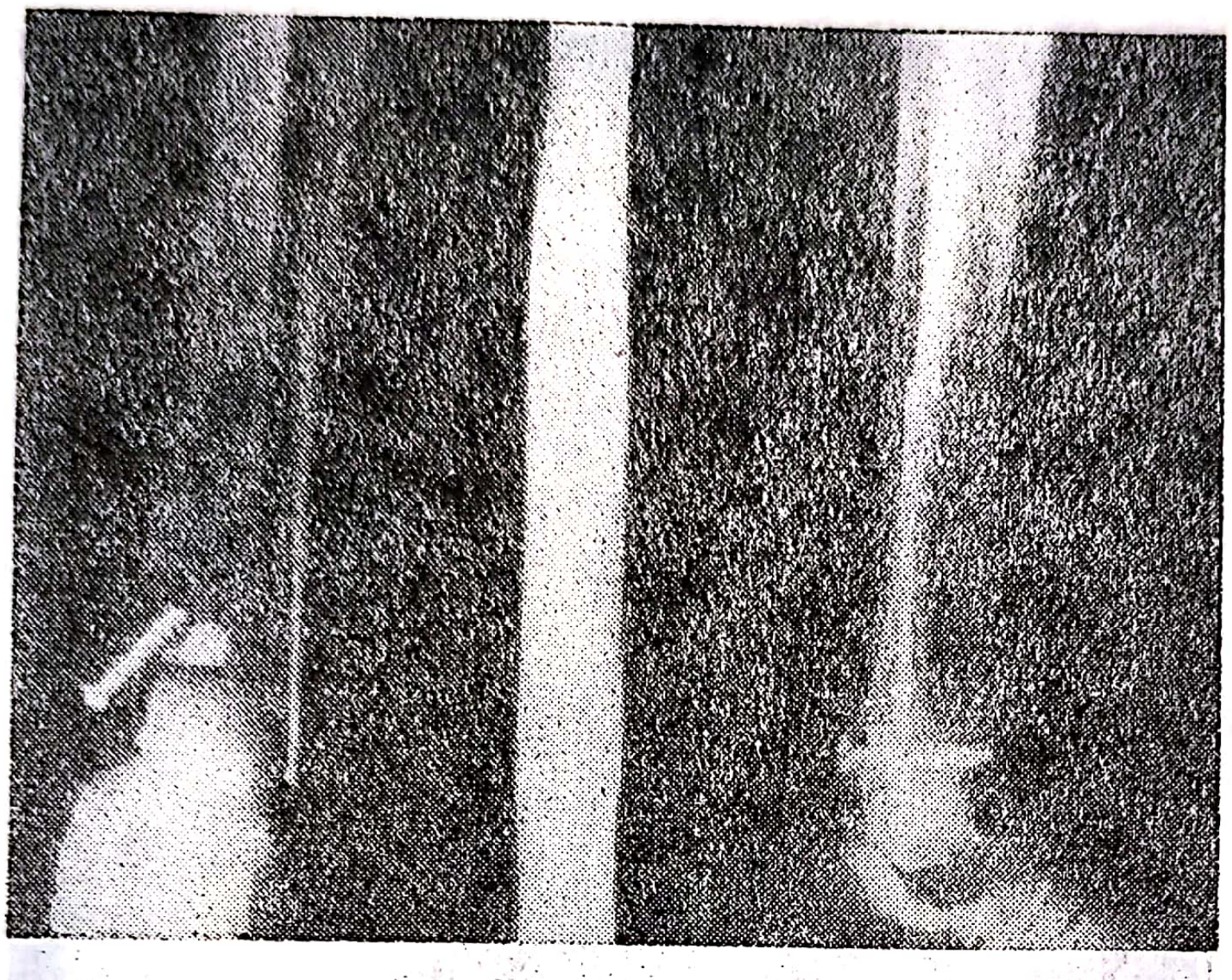

Fig. III.262. — Fractură trimaleolară operată.

d) *Fracturile trimaleolare* au indicație chirurgicală majoră (Cotton), cu o tehnică asemănătoare, la care se adaugă osteosinteza fragmentului marginal tibial prin 1—2 șuruburi, dacă depășește 30% din suprafața articulară (fig. III.262).

e) *Diastazisul tibioperonier* la persoane vîrstnice sedentare sau care nu pot să fie operate : se recurge la tratamentul ortopedic prin reducerea manuală și imobilizarea în aparat gipsat timp de 2 luni, cu rezultate mediocre.

Tratamentul chirurgical este cel indicat mai ales la oameni activi. Acesta constă din reducere și fixare cu șurub (osteodeză) și refacerea ligamentului tibioperonier anterior rupt. Șurubul se scoate după 2 luni de imobilizare gipsată, ca să permită funcția normală a scoabei și să nu se rupă prin oboseală (fig. III.263).

f) *Fracturile pilonului tibial.* Obiectivul terapeutic al acestora este reconstituirea suprafețelor articulare și stabilizarea fermă, în scopul recuperării funcționale precoce, ca în orice fractură articulară. Rezolvarea chirurgicală este dominantă !

Tratamentul ortopedic este rezervat numai fracturilor mai simple sau, dimpotrivă, fracturilor cominutive explozive, cînd tratamentul chirurgical este inoperant.

Fractura marginală posterioară și luxația piciorului cu fragment sub o treime din suprafața plafonului tibial se reduce ortopedic și se imobilizează în aparat gipsat timp de 2 luni. Fragmentul tibial mare, care depășește o treime din suprața articulară se va fixa chirurgical cu șuruburi.

Fractura marginală anterioară se imobilizează cu piciorul în echin, în gips, pentru 45 de zile ; în aceea cu dislocarea anterioară a piciorului se practică osteosinteza cu șurub.

În fracturile cominutive ale pilonului, cînd operația este impracticabilă, se aplică o tracțiune transcalcaneeană pentru 30 de zile urmată

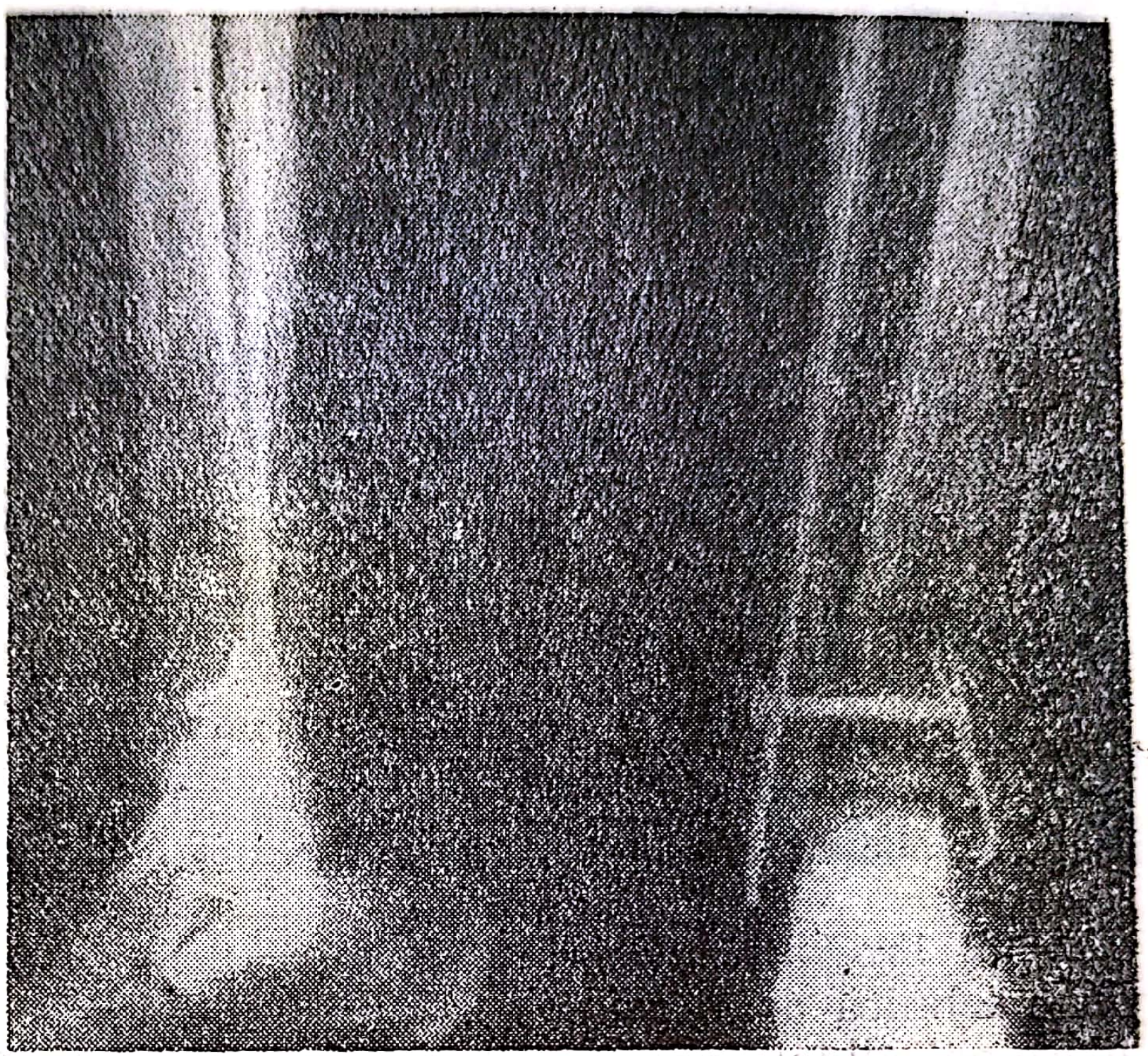

Fig. III.263. — Fractura bimaleolară cu diastazis operată.

de imobilizare în aparat gipsat ; rezultatele sînt nesatisfăcătoare, consolidarea fiind vicioasă, cu limitarea mobilității articulare.

Tratamentul chirurgical se impune, pentru că asigură refacerea plafonului articular, de preferat prin osteosinteza peroneului și a tibiei cu plăci în T (Müller), eventual numai prin osteosinteza peroneului, mai simplă dar cu rezultate inferioare. După imobilizarea gipsată, sprijinul direct se va permite la 3—4 luni.

În formele grav avariate, cu perspectivă funcțională infaustă, se discută chiar oportunitatea unei artrodeze tibiotalice secundare (Watson-Jones).

Tratamentul complicațiilor

Fractura deschisă se tratează după principiile în general admise, după formă și după orar. În fracturile recente, după toaleta chirurgicală, se stabilizează focarul prin broșă Kirschner maleolar sau transplantar, calcaneotibial și aparat gipsat. Rezolvarea învelișului cutanat urmează, după caz, nu atît prin sutură (periculoasă) ci prin grefaj secundar. Se preferă lăsarea deschisă a plăgii în formele complexe și vechi, recurgînd la procedeul urgenței amînate. Numai în acest mod se pot preveni dezastrele morfofuncționale caracteristice fracturilor deschise și incorect tratate.

Calusul vicios cu dezaxarea piciorului se operează pentru prevenirea deficitului funcțional și a artrozei secundare prin osteotomia de

Scanned with OKEN Scanner

corecție supramaleolară. Dacă articulația este compromisă de o anchiloză secundară, se recurge la artrodeza tibiotalică, de preferat prin compresiune, prin fixator extern (Charnley-Müller) sau prin cui placă (Mittelmayer).

Proteza totală, de înlocuire a gleznei deteriorate, nu și-a dovedit încă eficacitatea în timp.

Pseudartroza netolerată a maleolei interne beneficiază de osteosinteză cu șurub și de grefaj osos. Pseudartroza pilonului tibial se tratează, după formă, prin decorticare osteofibroasă, prin grefaj spongios și prin osteosinteza cu placă a tibiei și a peroneului. Dacă redoarea gleznei este strînsă, osteosinteza transplantară cu tijă Küntscher poate să fie salutară.

III.5.3. ENTORSELE PICIORULUI

Entorsele piciorului, cele mai frecvent întîlnite dintre toate entorsele, se produc cu ocazia unui pas greșit, printr-un mecanism de torsiune, în două modalități :

— mișcarea de inversiune forțată (adducție-supinație) a piciorului, modalitate mai frecventă, destinde sau rupe ligamentele articulației astragalocalcaneene și, în continuare, ligamentele peroneoastragaliene, în special cel anterior, și peroneocalcaneean ;

— mișcarea de eversiune forțată (abducție-pronație) lezează capsula și ligamentele tibioastragaliene.

Tablou clinic. Aspectul este diferit, în funcție de sediul leziunilor : în entorsa prin inversiune, semnele predomină pe fața anteroexternă a gleznei, punctele dureroase găsindu-se înaintea și sub vîrful maleolei externe ; în entorsa prin eversiune, durerile sînt situate sub și înapoia maleolei interne ; în entorsa subastragaliană și în cea mediotarsiană — forme anatomoclinice rare — durerile sînt situate în dreptul acestor articulații. În entorsele grave, pe lîngă deformație și echimoză, apare o hemartroză.

În raport cu gradul lezării ligamentare și cu o terapeutică inadecvată, entorsele pot să evolueze către instabilitate articulară și deficit funcțional.

Examen radiologic. Fracturile maleolare simple sau complicate cu *diastasis* vor fi diferențiate de entorse pe baza examenului radiologic.

Tratament. În entorsa ușoară (gradul I), prin distensie capsuloligamentară, se recurge la imobilizare prin fașă elastică, timp de 10 zile. Pentru o reluare mai rapidă a funcției articulare se pot face infiltrații locale cu Xilină și cu Hidrocortizon, fizioterapie antiinflamatoare sau pulverizații cu spray analgezic, în timpul performanțelor sportive, de exemplu.

Entorsele medii și grave (gradul al II-lea și al III-lea), prin ruptură sau smulgere, se imobilizează într-un aparat gipsat de mers, timp de 4 săptămîni.

Laxitatea articulară reziduală, cu instabilitate dureroasă a gleznei, duce la entorse cu repetiție, care solicită un tratament fiziochinetic com-

plex ; excepţional se recurge la intervenţia chirurgicală de ligamentoplastie cu tendonul scurtului peronier lateral (W. Jones). Pentru prevenirea laxităţii sechelare se preferă, de la început, sutura capsuloligamentară, la tineri.

III.5.4. LUXAŢIILE PICIORULUI

• *Luxaţia tibioastragaliană.* Datorită puternicului înveliş capsular şi a scoabei tibioperoniere, luxaţia piciorului este puţin obişnuită. De obicei, se produce în urma unei torsiuni violente, de rotaţie combinată cu abducţie sau cu extensie.

Tablou clinic. Leziunea determină deformarea piciorului cu impotenţă funcţională. Aspectul este diferit, în raport cu sediul luxaţiei, deosebindu-se :

— luxaţia posterioară a pilonului tibial (forma cea mai frecventă) ;
— luxaţia anterioară, internă sau externă a piciorului (forme rare).

Evoluţie. Sînt de temut, necroza cutanată prin compresiune, ireductibilitatea prin interpoziţia osoasă sau tendinoasă şi artroza secundară.

Tratament. Reducerea de urgenţă, urmată de imobilizarea în aparat gipsat timp de o lună ; în cazurile ireductibile sau vechi, reducerea-artrodeza tibiotalică constituie singurul remediu.

• *Luxaţia (enucleerea) astragalului* este o leziune excepţională, care se produce printr-o mişcare brutală de flexiune plantară şi de inversiune a piciorului. Astragalul este expulzat pe faţa dorsală a piciorului, înaintea scoabei tibioperoniere, unde comprimă tegumentele, sau se poate exterioriza, realizînd o luxaţie deschisă cu risc septic.

Prin ruperea conexiunilor ligamentare, astragalul rămîne lipsit de nutriţie, rezultînd necroza ischemică.

Tratament. Se instituie reducerea ortopedică de urgenţă, imobilizarea gipsată timp de două luni şi se recomandă evitarea sprijinului timp îndelungat, pentru prevenirea necrozei şi a artrozei secundare. În cazul eşecului (interpoziţie sau cazuri vechi), se reduce chirurgical şi se completează cu artrodeză tibiotarsiană.

Din cauza complicaţiilor infecţioase şi a necrozei secundare, astragalectomia şi artrodeza tibiocalcaneană sînt de preferat.

În luxaţia deschisă se intervine de urgenţă : reducere sau astragalectomie.

Subluxaţia subastragaliană este o formă particulară, în care astragalul rămîne în scoaba tibioperonieră, în timp ce piciorul se luxează, de obicei înăuntru sau, mai rar, în afara, înapoia sau înaintea astragalului. Se poate complica cu perforarea tegumentelor, iniţial sau secundar, prin compresie necrotică. Interpoziţia de fregmente osoase sau de tendoane o face ireductibilă.

Reducerea de urgenţă se realizează ortopedic sau chirurgical, după caz. Menţinerea se asigură prin broşă Kirschner percutan şi prin aparat gipsat (4—6 săptămîni).

• *Luxaţia mediotarsiană.* Tarsul anterior se deplasează plantar sau dorsal, în urma torsiunii piciorului hiperflectat.

Tratamentul este similar cu acela al formei precedente.

• *Luxația metatarsienelor*. Este cu mult mai rară, ceea ce se explică prin complexitatea articulației Lisfranc. Se disting forme totale sau izolate (Quénu și Küss). În mecanismul de producere predomină hiperflexia plantară și torsiunea tarsometatarsiană, piciorul fiind blocat de un obstacol.

Tratament. Reducerea, urmată de fixare temporară cu broșă, percutan, este de cele mai multe ori suficientă. În caz de interpoziție, de obicei osoasă, se recurge la repunerea chirurgicală și fixarea prin broșe sau prin șuruburi.

În luxația veche, repunerea-artrodeză este singurul remediu.

• *Luxațiile degetelor* sînt excepțional de rar întîlnite. De obicei interesează halucele printr-un mecanism de hiperflexie dorsală. Fibrocartilajele glenoidiene și sesamoidele se interpun între falanga bazală și metatarsian, opunîndu-se reducerii.

Reducerea ortopedică reușește în cazurile recente. În cazurile vechi se reduce chirurgical, uneori cu rezecția bazei falangei.

• *Luxația tendoanelor*. *Luxația tendoanelor peronierilor laterali* : cu ocazia unei mișcări bruște de abducție a piciorului, pe fondul anumitor predispoziții congenitale sau degenerative, tendoanele peronierilor laterali se dislocă, sărind înainte, peste maleola externă. Leziunea se poate confunda cu entorsa.

Tratamentul, pentru prevenirea recidivelor, este chirurgical : repunerea, urmată de confecționarea unui tunel retromaleolar prin operații osteofibroplastice. Postopertor, piciorul în eversiune se imobilizează în aparat gipsat timp de 45 de zile.

Luxația tendonului gambierului posterior. Este o entitate excepțional de rară : tendonul se dislocă, sărind peste maleola internă. Se realizează printr-o dorsoflexie, cu inversiune forțată a piciorului. Tratamentul este similar precedentelor luxații.

III.5.5. FRACTURILE OASELOR TARSIENE

III.5.5.1. FRACTURILE ASTRAGALULUI

Fracturile astragalului sînt leziuni rare care afectează cu predilecție adulții tineri expuși accidentelor.

Componentă biomecanică importantă în statica și în dinamica gleznei, talusul, prin degradare traumatică poate să prejudicieze considerabil funcția articulară, punînd probleme și de ordin vascular.

Talusul nu se bucură de o nutriție favorabilă, pe de o parte fiind acoperit 3/5 de cartilaj și fiind lipsit de inserții musculare, pe de alta, avînd irigație sanguină precară. Aceasta provine din arterele tibiale prin ramificații care se distribuie cu precădere prin *sinus tarsi* și canalul tarsian (Mulfinger și Trueta, 1970). În fracturile cu deplasare care întrerup rețeaua vasculară extra- și intraosoasă, există riscul necrozei ischemice aseptice a corpului talic pînă la 83% din cazuri (Larson, 1969).

Scanned with OKEN Scanner

Forme anatomoclinice. Patogenie

a) *Fractura gîtului astragalian*, cea mai frecventă, se produce printr-un mecanism de flexiune dorsală exagerată a piciorului în căderea de la înălțime, în momentul cînd gîtul percutează brutal marginea anterioară a pilonului.

După Watson Jones, aceasta se subîmparte în : fractura fără deplasare, cu un tablou radioclinic simplu și cu prognostic bun ; fractura gîtului astragalian cu luxație subastragaliană frecventă, care survine cînd violența traumatică compromite ligamentele posterioare ale articulației subtalice — inclusiv ligamentul interosos al sinusului *tarsi*. Clinic, glezna este deformată iar piciorul se așază în *varus equinus*. Radiografia constată o basculare a corpului astragalian cu ridicarea părții posterioare, însă cu menținerea lui în scoaba tibioperonieră ; fractura gîtului astragalian, cu luxație posterioară a corpului, în care întreg învelișul capsuloligamentar este întrerupt. Corpul astragalului se luxează înapoia scoabei tibioperoniere, în timp ce pilonul tibial pătrunde între fragmente, deplasare care, in extremis ajunge la enucleația corpului cu complicații grave. Acestea pot să fie lezarea pachetului vasculonervos tibial posterior, compresia tegumentelor și deschiderea focarului de fractură, necroza ischemică inevitabilă, pseudartroza și atroza secundară subastragaliană și tibioastragaliană prin incongruență articulară.

Diagnosticul clinic se pune în prezența unei glezne deformate cu dureri violente și impotență funcțională.

Radiografia de profil și de față, cu piciorul în echin este evocatoare. Uneori i se asociază fractura maleolei interne.

b) *Fractura corpului* este rară, prezintă diverse traiecte care determină fracturi anterioare și posterioare sau cominutive, mecanismul acuzat fiind hiperflexia dorsală sau plantară a piciorului, corpul astragalian percutînd marginile pilonului tibial.

Căderea de la mare înălțime sau unele explozii, de exemplu, pot să determine cominuția fragmentelor prin compresie verticală. Prognosticul este rezervat, cu perspectiva necrozei ischemice și a artrozei secundare.

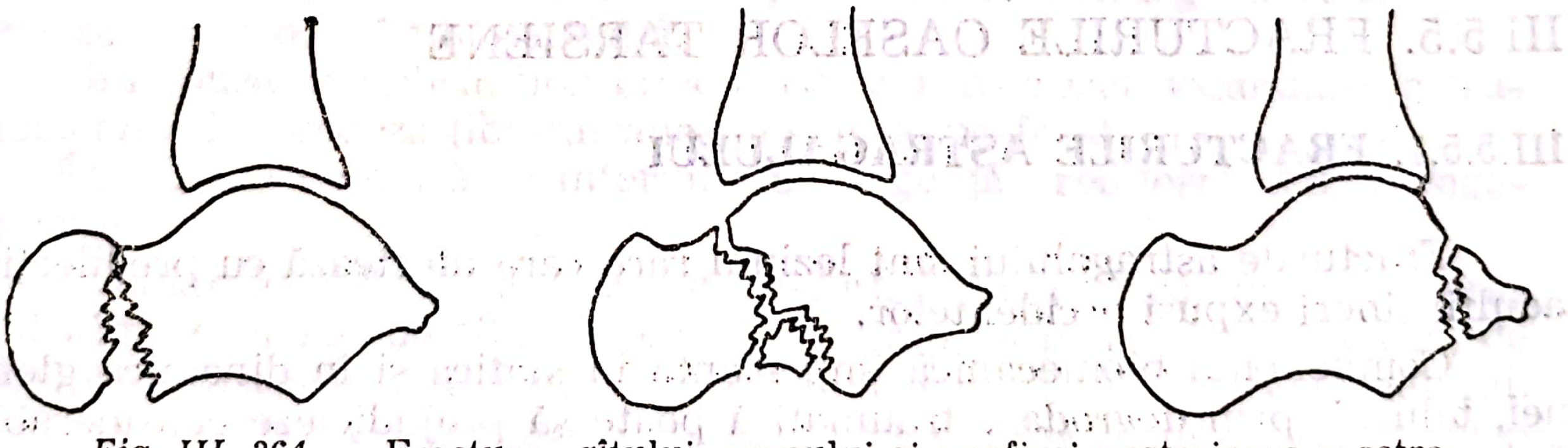

Fig. III. 264. — Fractura gîtului, corpului și apofizei posterioare a astragalului (schiță după *G. Jumacev*).

c) *Fractura capului* este insolită și de obicei parcelară, producîndu-se în căderea cu piciorul în echin exagerat, prin compresie astragaloscafoidiană.

d) *Fractura apofizei posterioare Sepherd*, prin mecanism direct sau prin smulgere ligamentară, este o eventualitate excepțională și trebuie deosebită de prezența unui os trigonom supranumerar (fig. III.264).

În funcție de riscul necrozei aseptice, Hawkins (1970) a clasificat fracturile talusului în 3 tipuri.

Tipul I: fracturile gîtului, cu minimă deplasare, în care întreruperea vasculară este parțială, fără necroză; *tipul al II-lea* sînt fracturile-luxație subastragaliană, care anihilează 2/3 din sursa vasculară, cu necroză în 50% cazuri și *tipul al III-lea*, fractura corpului talar cu dislocația din scoaba tibioperonieră, care întrerupe întreaga nutriție vasculară, cu necroză ineluctabilă.

Tratamentul se aplică în raport de forma anatomopatologică și de complicații. Fractura gîtului astragalian fără deplasare se imobilizează într-un aparat gipsat gambier pentru 8 săptămîni. Fractura-luxație subastragaliană se reduce de urgență pentru prevenirea complicațiilor și se menține în aparat gipsat timp de 10—12 săptămîni. Reducerea este dificilă și reușește rar, de aceea, se preferă repunere sîngerîndă și osteosinteză cu șurub, urmată de aparat gipsat pentru 3 luni, fără sprijin în primele 2 luni. Fractura corpului fără deplasare se imobilizează în aparat gipsat, iar aceea cu deplasare reclamă reducere sîngerîndă și osteosinteză cu șurub sau artrodeză tibiotarsiană, cu talectomie în caz de cominuție. Talectomia singură este proscrisă. Consolidarea este lungă și grevată de complicații.

Fracturile apofizei posterioare se imobilizează în aparat gipsat timp de 3 săptămîni. Fractura parcelară a capului astragalian se tratează ortopedic (fig. III.265).

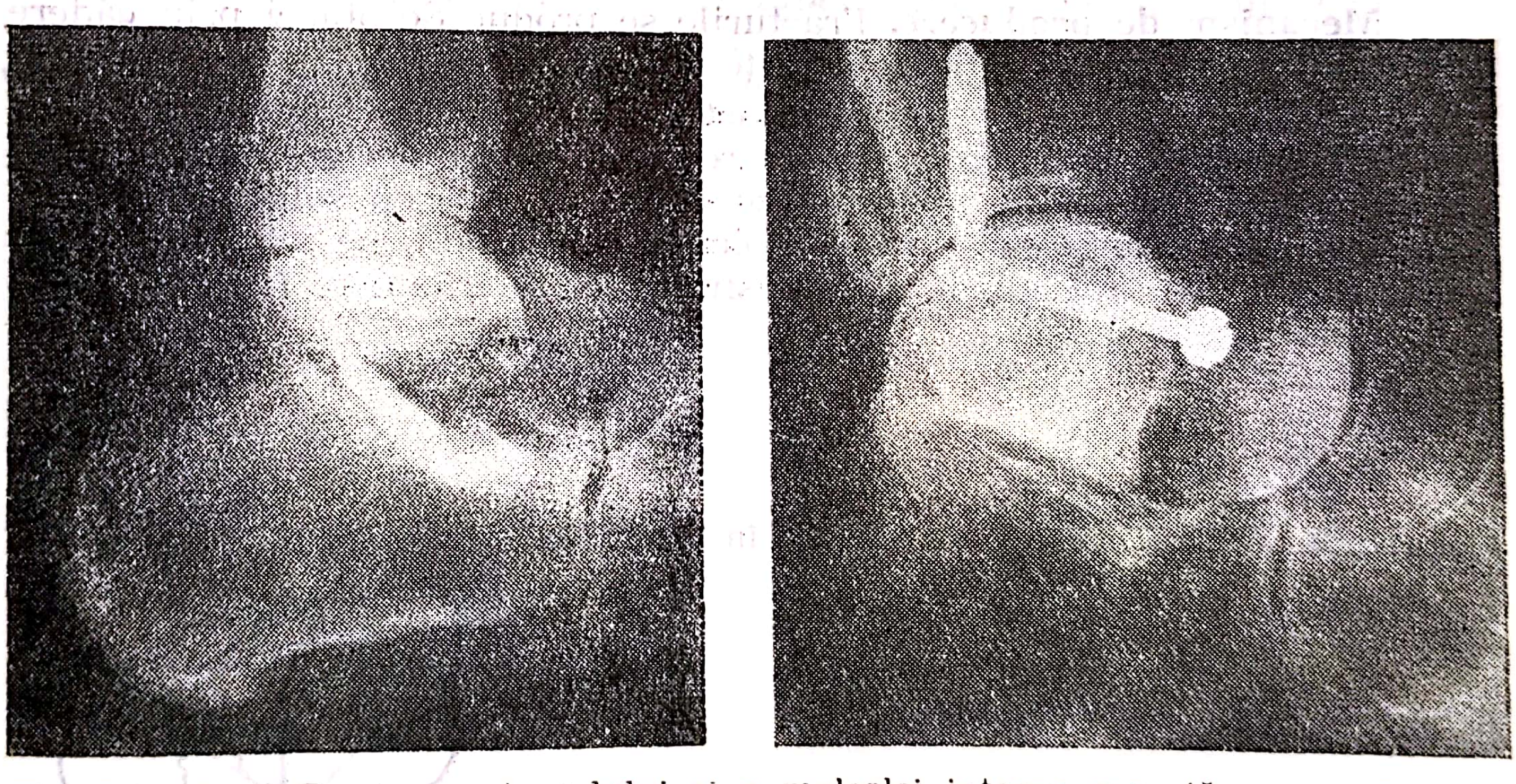

Fig. III.265. — Fractura astragalului și a maleolei interne operată: necroză aseptică secundară.

Tratamentul complicațiilor

Necroza aseptică, frecventă și de temut după fracturile de tipurile al II-lea și al III-lea, impune profilactic, un tratament corect de urgență și sprijin direct întîrziat (după 4—6 luni). Odată apărută, necroza fără artroză, destul de bine tolerată, beneficiază de un aparat gipsat, apoi de

unul ortopedic cu descărcare (Canale, 1978). Necrozele întinse cu deficit funcțional important indică însă artrodeza subastragaliană în forme incipiente sau artrodeza tibiotarsiană, în formele avansate cu artroză, cu sau fără talectomie prealabilă. Pseudoartrozele se remediază prin tripla artrodeză.

Artroza tibiotalică și cea subtalică, secundare necrozei sau pseudartrozei, beneficiază de tripla artrodeză a piciorului.

Fractura-luxație deschisă cu osteoartrită posibilă, reclamă urgență terapeutică : toaletă chirurgicală, reducere și fixare cu broșă. În cazurile inveterate se preferă rezecția de asanare a gleznei și fixator extern.

III.5.5.2. FRACTURILE CALCANEULUI

Dintre oasele tarsiene, calcaneul se fracturează cel mai frecvent, prin cădere de la înălțime, cu producerea unei fracturi unice sau bilaterale cu precădere la adulți.

Structura de os spongios cu o trabeculație și o corticală speciale, rezultante ale solicitărilor funcționale, explică polimorfismul leziunilor.

Trabeculația dispusă de-a lungul liniiilor de forță constituie fascicule oblice în evantai sub talamus, în spre marea apofiză și în marea tuberozitate, întărind aceste regiuni, în schimb în corpul calcaneului rămîne o zonă cu rezistență scăzută.

Mecanism de producere. Fracturile se produc de obicei prin cădere de la înălțime cu intervenția unor forțe vulnerante ca :

— forfecarea : în cădere, contactul piciorului cu solul este la nivelul tuberozității mari care contracarează de jos în sus greutatea corpului transmisă prin talus, anterior zonei de contact cu solul. Rezultă o forfecare care fracturează osul ; violența continuînd, se admite, că intervine al 2-lea mecanism, compresiunea cu sfărîmarea (fig. III.266) ;

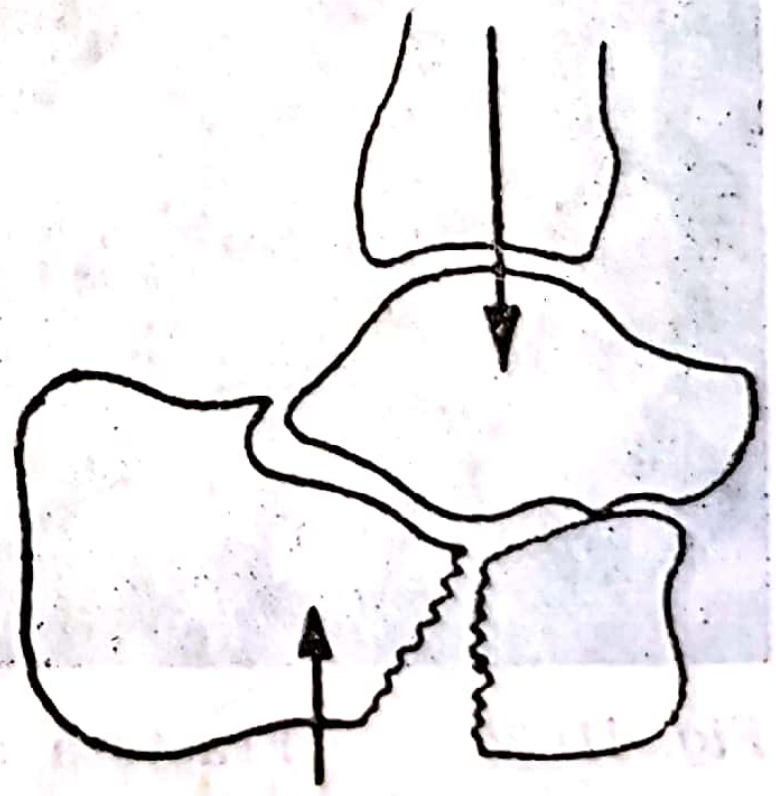

Fig. III.266. — Mecanismul de forfecare în fracturile calcaneului.

— sfărîmarea sau compresiunea : în cădere, calcaneul este surprins între două forțe de sens contrar, greutatea corpului transmisă prin talus și rezistența solului ;

— smulgerea prin contractură brutală a tricepsului este un mecanism mai rar, realizînd fractura marii tuberozități.

Excepțional, se întîlnește mecanismul direct, cu ocazia unei forțe vulnerante care acționează de jos în sus ca în explozia de mină sau de navă, cînd se pot produce fracturi deschise.

Poziția piciorului în cădere, direcția forței traumatice precum și structura morfofuncțională a calcaneului explică polimorfismul lezional osos, uneori dificil de sistematizat.

Clasificările anatomopatologice sînt multiple, dar mai admise sînt acelea în raport cu interesarea suprafeței superioare a calcaneului din articulația subtalică, porțiunea cea mai importantă pentru funcție.

Warrick și Brenner (1982) le împart astfel :

1. *Fracturi articulare* mai frecvente (80%) și cu prognostic funcțional sever :

a) *Fractura corpului fără deplasare,* de obicei cu două fragmente, unul mic anterointern, separat de unul mai mare extern.

b) *Fractura cu deplasare laterală,* prin 2—3 traiecte sagital-oblice.

c) *Fractura cu deplasare laterală și înfundare,* cu cîteva fragmente, dintre care talamusul se prăbușește frecvent, fie orizontal în căderea cu piciorul în echin, fie vertical, în căderea cu piciorul flectat dorsal (fig. III.267).

d) *Fractura cominutivă,* cu traiecte și fragmente numeroase de mărimi diferite și deplasate dezordonat, tridimensional, sugerînd aspectul de explozie osoasă, imposibil de sistematizat.

2. *Fracturi nearticulare* sînt mai rare și de severitate redusă.

Se subîmpart în :

a) *Fractura verticală a marii tuberozități* produsă prin forfecare.

b) *Fractura orizontală oblică a marii tuberozități* „în cioc de rață" cu deplasare, urmarea unei avulsii a tendonului achilian.

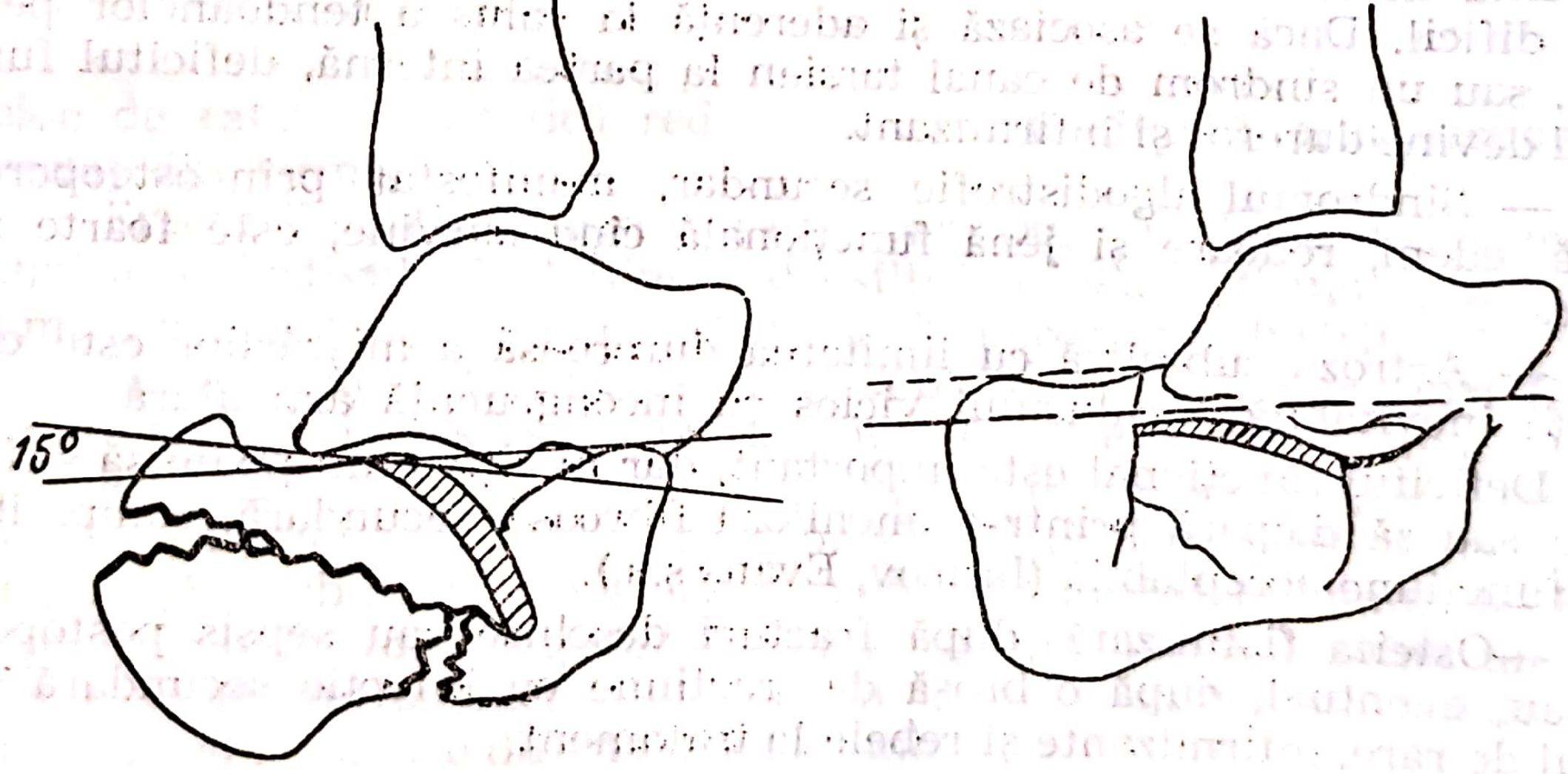

Fig. III.267. — Înfundarea verticală și orizontală a talamusului fracturat.

c) *Fractura marii apofize,* parcelară sau totală, cu deplasare moderată prin forfecare.

d) *Fractura micii apofize (sustentaculum tali)* prin impact direct.

e) *Fractura tuberculilor posteriori* prin smulgerea mușchilor plantari.

Tabloul clinic este semnificativ în fracturile articulare: regiunea călcîiului apare tumefiată, lărgită și scurtată prin deplasarea fragmentelor și prezența hematomului, cu pierderea reliefului bimaleolar și a celui ahilian. Bolta longitudinală este ștearsă iar la nivelul plantei apare echimoza „numulară". Durerile sînt localizate sub- și retromaleolar după sediul fracturilor iar maleolele, la palpare, sînt coborîte comparativ, înălțimea călcîiului fiind redusă. Mișcările gleznei sînt libere și nedureroase, însă acelea din articulația subtalică sînt limitate și dureroase, cu apariția unei impotențe funcționale variabile.

Examenul radiografic precizează forma fracturii, dă indicații terapeutice și de evoluție. Examenul standard constă din incidențele de profil și axială în dorsoflexia piciorului. Examene speciale: incidența oblică (Anthonsen) pentru aprecierea articulației subtalice; tomografia, de profil, de față și orizontală (axială computerizată).

Böhler a preconizat o clasificare radiologică în funcție de starea unghiului tuberoarticular, care normal este de aproximativ 30°: fractura de gradul I este sub 30°, cea de gradul al II-lea, cînd unghiul devine 0° și de gradul al III-lea, cînd valorile unghiului se negativează, în caz de prăbușiri fragmentare importante.

Imaginea radiologică nu reușește întotdeauna să înfățișeze cu fidelitate complexitatea lezională, aspect care poate să fie precizat numai intraoperator.

Evoluție. Complicații. Fiind fracturi pe os spongios consolidarea este regula, însă nu înainte de 2—3 luni și, uneori, cu sechele severe în raport de formă, de complicații și de tratament.

— Calusul vicios cu piciorul plat *valgus* și lățit este o complicație frecventă în fracturile articulare cu deplasare, atrăgînd o statică și un mers dificil. Dacă se asociază și aderență la calus a tendoanelor peroniere, sau un sindrom de canal tarsian la partea internă, deficitul funcțional devine dureros și infirmizant.

— Sindromul algodistrofic secundar, manifestat prin osteoporoză algică, edem, redoare și jenă funcțională cînd survine, este foarte neplăcut.

— Artroza subtalică cu limitarea dureroasă a mișcărilor este consecința inevitabilă a calusului vicios cu incongruență articulară.

Deficitul funcțional este important, dar în cîțiva ani poate să se atenueze sau să dispară printr-o anchiloză fibroasă secundară, compatibilă cu o funcțiune acceptabilă (Iasicov, Evans ș.a.).

—Osteita fistulizată, după fracturi deschise sau sepsis postoperator sau, eventual, după o broșă de tracțiune cu infecție secundară sînt destul de rare, infirmizante și rebele la tratament.

Prognosticul este mai bun pentru fracturile nearticulare sau extratalamice și rezervat pentru cele articulare.

Tratamentul este eclectic și se aplică în funcție de forma anatomoclinică, de vîrstă, de profesie, de starea generală și de starea tegumentelor etc. Dacă pentru fracturile nearticulare terapeutica este simplă, pentru cele articulare există încă o divergență de atitudine între partizanii tratamentului ortopedic și ai acelula chirurgical.

Scanned with OKEN Scanner

Indicații terapeutice

Fracturile extraarticulare și cele articulare fără deplasare beneficiază de tratament ortopedic: mobilizare în aparat gipsat gambier de mers pentru 6 săptămîni, după caz, uneori prin aparat decupat la călcîi tip Graffin (fig. III.268). În fractura marii tuberozități cu deplasare în

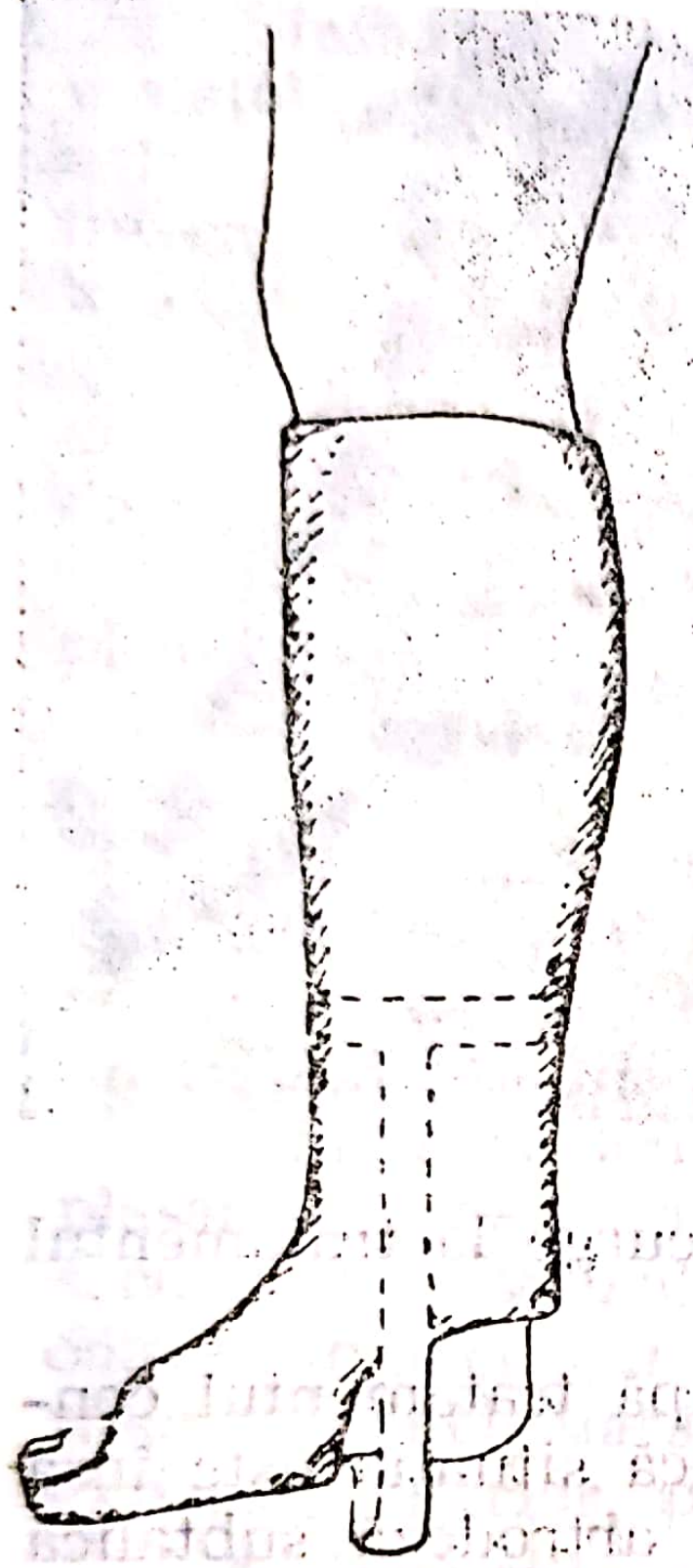

Fig. III.268. — Aparatul gipsat de mers cu cameră liberă tip Graffin.

„cioc de rață" se practică reducerea cu osteosinteză prin șuruburi sau cerclaj din sîrmă.

Fracturile articulare sînt acelea care pun probleme de tactică și de tehnică, obiectivul ideal fiind reconstituirea osteoarticulară, stabilizarea și mobilizarea precoce, concomitent cu obținerea consolidării.

La persoanele tinere și active, sub 50 de ani, cu fracturi fără deplasare sau cu deplasare moderată, indicația este aceeași ca mai sus.

Acest procedeu se poate înlocui, în unele situații, cu procedeul așa-zis „funcțional": imobilizarea piciorului la pat în proclivitate, pungă cu gheață, mobilizări ale gleznei, medicație antiedem, timp de 15 zile, după care bolnavul merge în cîrje fără sprijin, piciorul avînd un bandaj elastic. Sprijinul se face progresiv în cîrje cu susținător plantar, după 45 de zile și încărcare directă după 3 luni.

În fracturile cu deplasare se aplică, după situație, tratamentul chirurgical sau conservator.

Procedeul de reducere ortopedică instrumentală, prin tracțiune cu broșă (Böhler) sau cu țăpușă (Gosset) nu se mai practică. Metoda chirurgicală constă din reducerea sîngerîndă cu restaurarea atentă a suprafeței articulare talamice (ceea ce este dificil) și osteosinteza fermă cu șuruburi sau placă, aparat gipsat de mers după concepția lui Palmer, Judet ș.a.

Restaurarea articulară fiind dificilă de realizat se recurge, de preferință, la intervenția de reducere și la artrodeză subtalică primară, folosind grefaj spongios și osteosinteză cu broșă sau cu cui și imobilizarea în aparat gipsat de mers (operația Stulz). Rezultatele sînt mai certe. Cînd sînt contraindicații chirurgicale sau în fracturile cominutiv-explozive și

Fig. III.269. — Artrodeză subastragaliană fixată prin cui, pentru fractură de calcaneu.

la persoane peste 50 de ani, mai puțin active, se recurge la tratamentul ortopedic sau funcțional (fig. III.269).

De reținut că rezultatele în timp, 3—5 ani după tratamentul conservator, sînt asemănătoare cu acelea operatorii. Dacă situația este însă nesatisfăcătoare, ea poate să fie corectată printr-o artrodeză subtalică sau dublă artrodeză tardivă (Lindsay ș.a.).

În osteita fistulizată, după asanarea chirurgicală se recurge la procedeul Papineau. În cazuri extreme, după eșecul intervențiilor de asanare se indică calcaneotomia.

La copil, fractura calcaneului este excepțional întîlnită și se tratează ortopedic, prin aparat gipsat de mers, timp de 3—4 săptămîni.

O leziune specifică copilului, după experiența lui Vereanu, este dezlipirea nucleului posterior de osificare al marii tuberozități, smuls și deplasat de tendonul ahilian. Remediul este imobilizarea gipsată cu piciorul în echin și genuflexie ; rareori se rezolvă prin fixare chirurgicală.

III.5.5.3. FRACTURILE SCAFOIDULUI, CUBOIDULUI ȘI CUNEIFORMELOR

• *Fracturile scafoidului.* Sînt fracturi rareori întîlnite, apărînd în urma căderii cu piciorul în *equinus*, scafoidul fiind comprimat între astragal și cuneiforme sau în urma căderii unui obiect greu pe dosul piciorului.

Scanned with OKEN Scanner

Anatomie patologică. Se disting : fractura corpului, fractura tuberculului (prin smulgerea produsă de gambierul posterior) și fractura parcelară a corpului.

Deplasarea fragmentelor este în funcție de integritatea aparatului ligamentar, astfel că fragmentele pot să se luxeze dorsal cînd aceste ligamente sînt rupte.

Simptome. Fracturile fără deplasare sau acelea parcelare au simptomatologia asemănătoare unei entorse. În cazul fracturilor cu deplasare a fragmentului dorsal, piciorul rămîne în *varus*, cu deformarea marginii interne și a bolții plantare. Pe lîngă durere la nivelul scafoidului, mișcările de adducție-abducție și de rotație ale piciorului sînt limitate.

Examenul radiologic în incidențe standard și oblice deosebește uneori osul tibial extern, os supranumerar bilateral, prezent în 10% din cazuri, de smulgerea tuberculului scafoidian.

Complicații. Fracturile scafoidului pot să prezinte unele complicații : piciorul plat traumatic dureros din cauza tasării scafoidului și a deplasării capului astragalian spre plantă ; necroza ischemică a fragmentului scafoidian luxat urmată, în cele din urmă, de artroza mediotarsiană.

Tratament. Fracturile parcelare sau fracturile fără deplasare se imobilizează în aparat gipsat de mers, cu modelarea atentă a bolții plantare, pentru 45 de zile. Fracturile cu deplasare necesită reducerea urmată de imobilizarea în aparat gipsat timp de 60 de zile.

Din cauza tendinței de reluxare a unui fragment dorsal sau de deplasare a unuia intern și pentru prevenirea piciorului plat cu artroză secundară, fracturile cu deplasare importantă se operează (repunere și osteosinteză cu șurub sau broșe) pentru restaurația integrității articulațiilor talonaviculară sau talocuneiformă. Fragmentele parcelare se pot extirpa ; ulterior, purtarea unui susținător plantar este salutară.

● *Fracturile cuboidului.* Excepțional întîlnite, se produc în urma căderii cu piciorul în *equinus*.

Tratamentul constă în imobilizare în aparat gipsat de mers, timp de 30—45 de zile.

● *Fracturile cuneiformelor.* Izolate, aceste fracturi sînt excepționale ; mai degrabă însoțesc fracturile metatarsienelor și ale scafoidului în caz de traumatism direct al piciorului, în care primul cuneiform este atins cu predilecție.

Tratament. Remediul terapeutic constă în imobilizare în aparat gipsat de mers pentru 40 de zile, după care se indică un susținător plantar.

III.5.5.4. FRACTURILE METATARSULUI ȘI FALANGELOR

● *Fracturile metatarsienelor* sînt frecvente și se produc în majoritate prin traumatism direct. În unele cazuri, mecanismul este însă indirect : căderea pe antepicior care redresează curbura fiziologică a osului. Metatarsienele se pot fractura deopotrivă și printr-o torsiune violentă a piciorului. Fractura de efort (Deutschländer) se produce prin oboseală musculară accentuată și relaxare ligamentară, la nivelul diafizei celui de al II-lea metatarsian, în special la oameni tineri și la femei cu insuficiența primului

metatarsian și suprasolicitarea metatarsianului al II-lea (Viladot) (fig. III.270).

Clasificare. După sediu, se împart în :

1. *fractura extremității distale*, îndeosebi la nivelul gîtului (zonă fragilă), fără deplasare sau cu deplasarea fragmentului distal spre plantă —

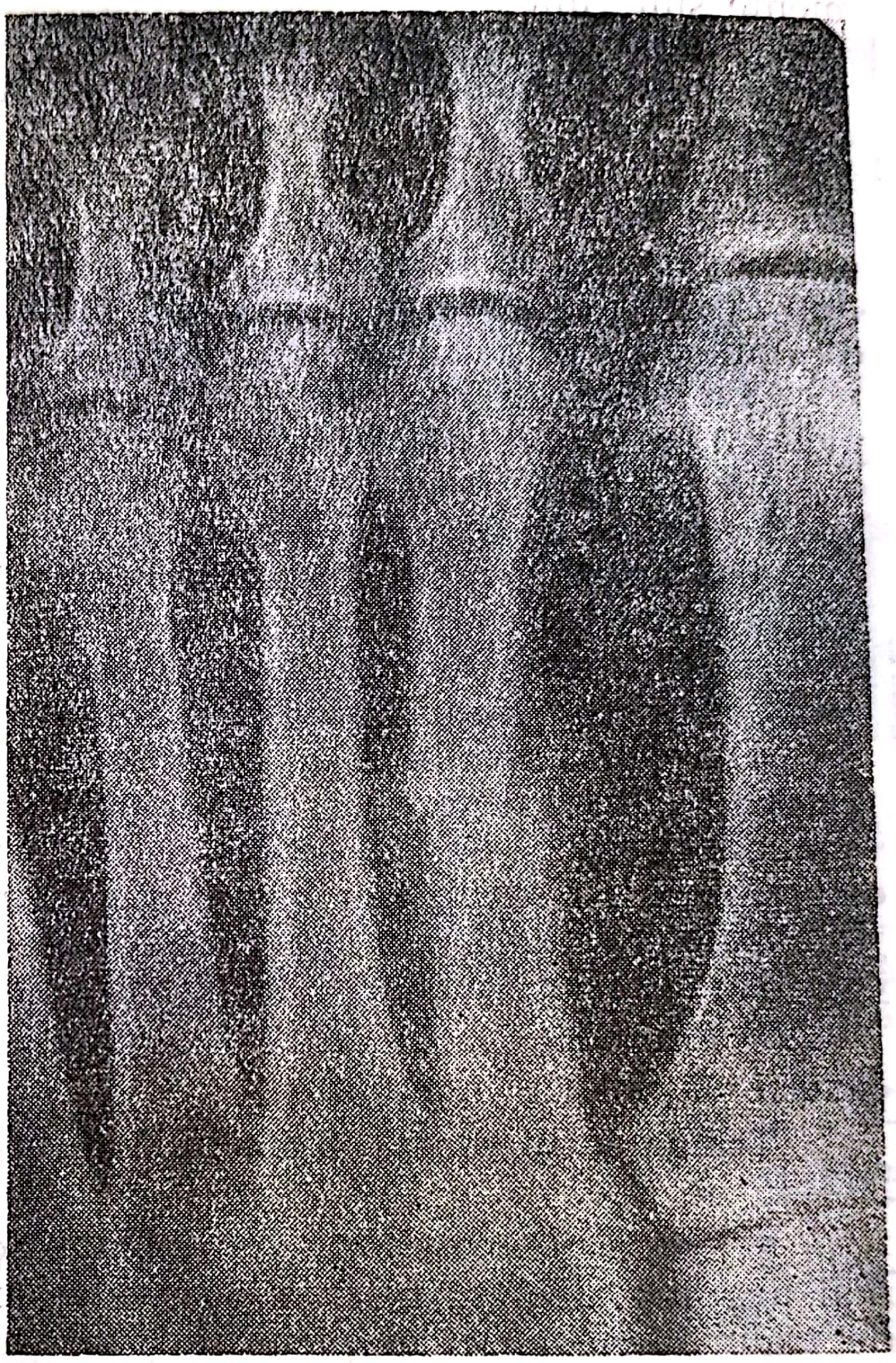

Fig. III.270. — Fractură prin efort a metatarsianului al II-lea, consolidată.

situație nefavorabilă, deoarece consolidarea vicioasă generează apariția bătăturilor dureroase ;

2. *fractura diafizei* are un traiect de obicei oblic ; cînd interesează toate metatarsienele și se însoțește de deplasări (unghiulări sau încălecări), survine piciorul plat anterior ;

3. *fractura bazei metatarsianului* interesează metatarsienele mobile (I-ul și îndeosebi al V-lea) ; baza celui de al V-lea metatarsian (Jones) se fracturează des prin smulgerea de către tendonul scurtului peronier lateral sau prin torsiune, și poate să fie confundată, la copiii pînă la 16 ani, cu lipsa de osificare a nucleului epifizar sau cu un os supranumerar vesalian ; la nivelul bazei primului metatarsian se rupe, de obicei, tuberculul inferoextern prin contracția mușchiului lung peronier lateral.

Examen clinic. Fracturile metatarsienelor provoacă tumefierea difuză a antepiciorului, cu punct dureros fix în dreptul fracturii, cu crepitație și

Scanned with OKEN Scanner

echimoză secundară ; împingerea degetului spre metatarsianul său este dureroasă (semnul Verneuil sau semnul Jacobson, după Jumacev).

Examen radiologic. Radiografia stabilește diagnosticul ; în cazul fracturii de efort, radiografia tardivă, la 2—3 săptămîni, pune în evidență un calus ovalar.

Evoluție. În raport cu deplasarea fragmentelor evoluția duce la consolidarea vicioasă cu picior plat secundar ca și fracturile metatarsienelor mijlocii îndeosebi ; fractura bazei celui de al V-lea metatarsian se consolidează lent, cu persistența îndelungată a spațiului interfragmentar.

Tratament. Fracturile fără deplasare beneficiază de imobilizare în aparat gipsat gambier de mers pentru 4 săptămîni. În fracturile cu deplasare se procedează la reducerea manuală dar rezultatele sînt mediocre ; se impune osteosinteza cu broșă Kirschner sau miniplacă, după reducere sîngerîndă, procedeu major în fracturile multiple. În convalescență se aplică un susținător plantar. În fractura bazei metatarsianului al V-lea se preconizează osteosinteza cu șurub.

• *Fracturile falangelor*, leziuni frecvente, rezultă de obicei, prin traumatisme directe, însoțite uneori de leziuni cutanate. Mai interesat este halucele, cu hematom subunghеal foarte dureros. Fracturile ultimei falange sînt în general fără deplasare, cominutive și au o evoluție mai simplă. În schimb, fracturile primelor falange sînt adesea unghiulate, cu vîrful plantar, prin acțiunea mușchiului extensor, urmate de consolidare vicioasă, care poate să producă un clavus plantar dureros.

Tratament. Fracturile fără deplasare beneficiază de imobilizarea degetului la degetul vecin, printr-o bandă de leucoplast, pentru 2—3 săptămîni. Fracturile cu unghiulare se reduc manual și se imobilizează în aceleași condiții. Dacă procedeul nu reușește, reducerea sîngerîndă, asigurată prin broșă centromedulară, este soluția de ales.

• *Fracturile sesamoidelor halucelui.* Sînt leziuni excepționale, urmarea unei traume directe, în care sesamoidele sînt comprimate între capul metatarsianului și sol ; sesamoidul intern este mai interesat, cu un traiect de fractură fără deplasare.

Durerea jenează mersul, sprijinul fiind pe marginea externă a piciorului sau pe călcîi.

Diagnosticul se precizează în urma examenului radiologic atent, în care se va evita confuzia cu sesamoidul bipartit sau tripartit congenital sau cu osteocondroza sesamoidului.

Tratamentul constă dintr-un aparat gipsat de mers cu descărcarea zonei interne a tălpii pentru 2—3 săptămîni, urmat de susținător plantar. Dacă durerile persistă, sesamoidul va fi extirpat.

III.5.6. LEZIUNILE INFLAMATOARE ALE PICIORULUI

III.5.6.1. BURSITE

Bursita (higroma) apare după un efort exagerat, prin iritație locală, la care se poate adăuga și o infecție microbiană. Iritarea țesutului conjunctiv pe o proeminență osoasă *(hallux valgus)* sau sub o excrescență dură

(*clavus* plantar) generează bursita ; alteori, procesul inflamator se dezvoltă pe o bursă preexistentă.

• *Bursita retroahiliană (boala Haglund)* este consecința unei megaapofize calcaneene posterosuperioare, care este iritată de încălțăminte. Apare de obicei la femei tinere care poartă toc foarte înalt, forțînd piciorul în *equinus*.

Aspect clinic. Călcîiul este mărit de volum cu bursele pre- și retroahiliană hipertrofiate, cu tegumentele iritate și îngroșate.

Mersul devine dificil, bursitele fiind dureroase.

Diagnostic diferențial. Bursita retroahiliană se diferențiază de apofizita de creștere a calcaneului (Sever), care apare la pubertate, de tenosinovita ahiliană sau de tarsalgia incipientă a unei spondilite anchilopoietice (Coste).

Tratament. Preventiv, se recurge la încălțămintea ortopedică adaptată calcaneului. Curativ, se pot face infiltrații locale cu derivate cortizonice (Volon) sau röntgenterapie. La nevoie, se indică rezecția exostozei urmată de imobilizare în aparat gipsat pentru două săptămîni, cu piciorul în *equinus*. La reluarea mersului, tocul pantofului trebuie să fie mai înalt, pentru relaxarea tendonului ahilian.

• *Bursita hallux valgus-ului* este frecventă, dureroasă și caracteristică.

Tratament. Comportă o încălțăminte comodă și fizioterapie. Tratament radical se face o dată cu acela al *hallux valgus*-ului.

• *Bursita feței dorsale a piciorului* se dezvoltă la bolnavii cu picior scobit, prin presiunea încălțămintei pe primul cuneiform și pe primul metatarsian.

Tratamentul constă în încălțăminte adecvată piciorului ; la nevoie, bursa se poate extirpa o dată cu modelarea osului subiacent.

III.5.6.2. TENOSINOVITE

Survin după microtraumatisme repetate, eforturi sau după cauze infecțioase, degenerative, alergice, dismetabolice.

Sediul cel mai frecvent este teaca peronierilor (unde apare o tumefacție „în bisac“) sau a extensorilor degetelor (tumefacție renitentă pe dosul piciorului și dureroasă prin presiunea exercitată de încălțăminte). Tenosinovita tendonului ahilian se întîlnește frecvent ; acesta devine îngroșat, dureros și se poate rupe în urma unui efort.

Tratamentul constă din repaus și, după situație, imobilizare în aparat gipsat, medicație antiinflamatoare, fizioterapie și încălțăminte adecvată. Cînd există o infecție supraadăugată, sînt necesare puncția evacuatoare, incizia tecii inflamate sau sinovectomia, după caz. Dacă se bănuiește o etiologie tuberculoasă, se va aplica tratamentul respectiv.

• *Sindromul tibial posterior* este reprezentat de tenosinovita cronică a tendoanelor dinapoia maleolei interne, dintre care cel mai interesat este tibialul posterior.

Scanned with OKEN Scanner

Bolnavii resimt dureri sub- şi retromaleolare şi prezintă o tumefacţie localizată la sinoviala şi la teaca tendinoasă.

Tratament. Imobilizarea temporară în aparat gipsat; infiltraţiile locale cu derivaţi cortizonici, medicaţia antiinflamatoare şi fizioterapia sînt urmate de rezultate bune. În caz contrar, se recurge la excizia tecii tendinoase urmată de imobilizarea în aparat gipsat.

III.5.6.3. TARSALGIA PLANTARĂ

Tarsalgia plantară apare la persoane care stau vreme îndelungată în picioare. Se manifestă prin dureri sub călcîi şi şchiopătare. Durerea este generată de suprasolicitarea aponevrozei plantare inserate pe calcaneu, care se inflamează şi duce, cu timpul, la aponevrozita de inserţie. Mai tîrziu, apare reacţia osoasă, tradusă printr-un pinten sau osteofit subcalcanean, prezent la 60% din cazuri (fig. III.271).

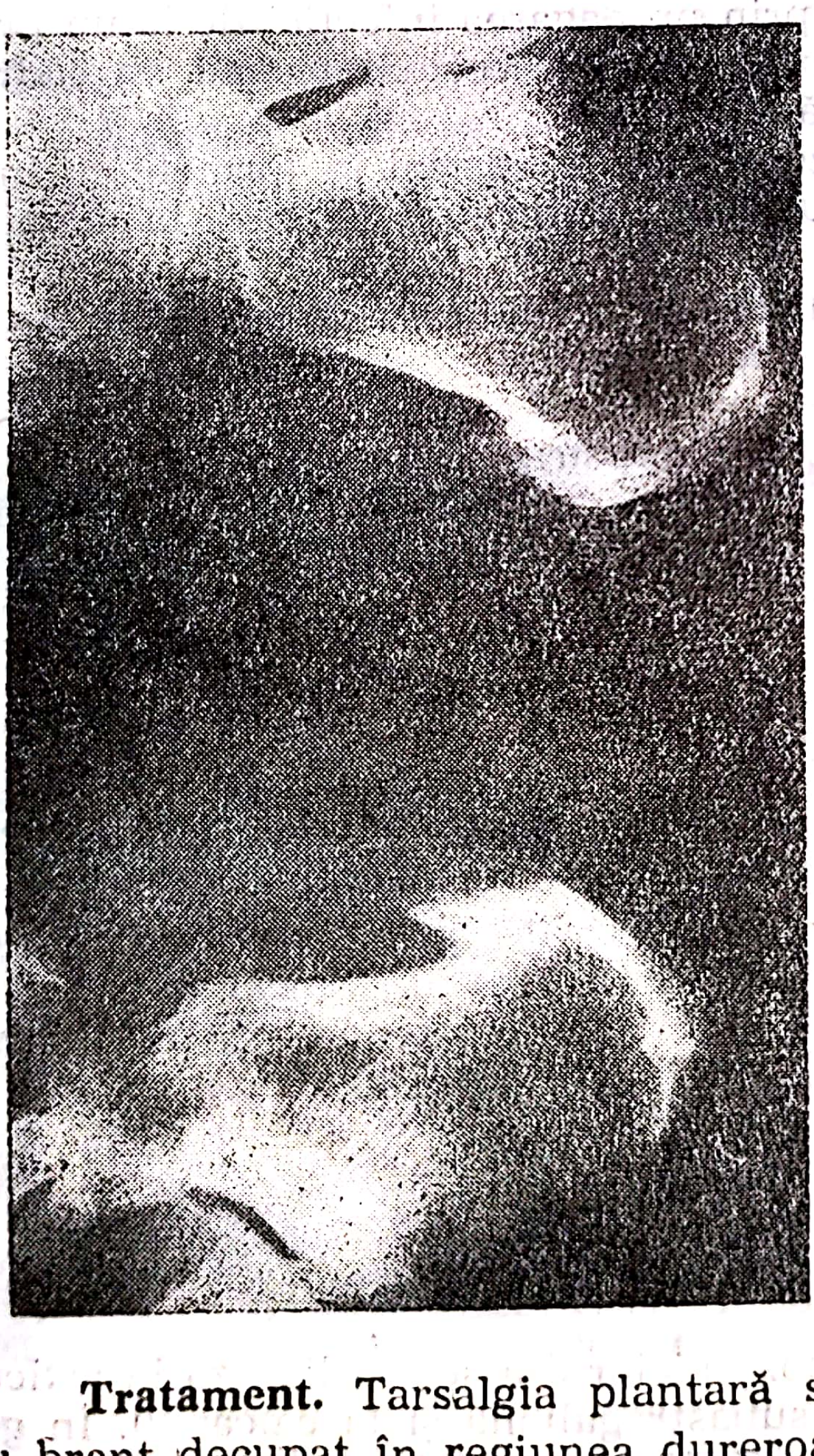

Fig. III.271. — Osteofit calcanean

Tratament. Tarsalgia plantară se tratează prin gheată ortopedică cu branţ decupat în regiunea dureroasă, fizioterapie, eventual infiltraţii locale. Rezecţia osteofitului se indică excepţional, numai cînd este foarte voluminos.

III.5.6.4. APONEVROZITA PLANTARĂ

Aponevrozita plantară sau boala Ledderhose este analoagă bolii Dupuytren, la care se poate asocia.

Clinic. Aponevroza plantară afectată se caracterizează prin îngroșare scleroasă, cu retracție și cu noduli fibroși diseminați (fibromatoză plantară).

Regiunea fiind dureroasă, mersul devine dificil.

Tratament. În afara încălțămintei adecvate, se recomandă balneo- și fizioterapia decongestivă și infiltrațiile locale cu Xilină și cu corticosteroizi ; la nevoie, excizia nodulilor sau aponevrectomia sînt salutare.

III.5.7. OSTEOARTRITA ACUTĂ A PICIORULUI

Apare prin inoculare directă, în cazul unor plăgi sau fracturi articulare deschise sau după infiltrații terapeutice efectuate fără respectarea condițiilor de asepsie și antisepsie, prin propagarea infecției de la un proces osteomielitic, de la o bursită infectată din vecinătate sau, în cadrul unor septicemii, pe cale hematogenă.

Semne clinice. Debutul este zgomotos, în special în formele cu inoculare directă. Articulația devine dureroasă, deformată și prezintă semnele unei inflamații acute.

În artrita tibiotarsiană fundurile de sac anterior și posterior proemină și articulația se blochează în picior *equinus*.

Cînd procesul interesează articulația subastragaliană, tumefacția este situată înapoia maleolei peroniere, iar mișcările de pronosupinație sînt absente.

În atrita mediotarsiană, fața dorsală a piciorului este tumefiată, în timp ce mișcările de abducție-adducție sînt abolite.

Examenul radiologic evidențiază, la început, lărgirea spațiului articular și o decalcifiere difuză. Mai tîrziu spațiul se îngustează iar structura osteoarticulară este distrusă.

Examenul lichidului articular, recoltat prin puncție, este necesar pentru depistarea germenilor.

Tratamentul constă în imobilizare în aparat gipsat și administrare de antibiotice potrivit antibiogramei, administrate general și local, după puncția de evacuare a conținutului articular. În caz de eșec, se face artrotomia de drenaj sau rezecția de asanare cu stabilizare prin fixator extern.

III.5.8. TUBERCULOZA PICIORULUI

În ordinea frecvenței, tuberculoza piciorului se localizează la articulațiile tibiotarsiană, mediotarsiană, subastragaliană și la calcaneu. În general, la adulți evoluează ca o osteoartrită ; la copil, îmbracă aspectul de osteită, pentru că astragalul și calcaneul, unde evoluează de obicei, sînt izolate printr-un cartilaj hialin gros.

• *Osteoartrita tibiotarsiană* apare frecvent la copii între 3—5 ani, dar şi la adulţi, predominînd la sexul masculin.

Anatomie patologică. Iniţial, astragalul este sediul unui proces de ramolire cazeoasă. Treptat şi celelalte componente osteoarticulare sînt prinse în procesul inflamator.

Abcesul rece care poate să apară fistulizează şi se suprainfectează.

Semne clinice. La copilul sub 10 ani, debutul este cu febră şi cu modificări articulare, ca în orice artrită acută. La adult, debutul este insidios. După aproximativ două săptămîni, tumefacţia ia un aspect globulos şi este alcătuită din 4 proeminenţe caracteristice (Ménard) : două premaleolare şi două retromaleolare. Adenopatia satelită inghinală şi cea poplitee, hipotrofia musculaturii gambei sînt prezente. Flexia şi extensia gleznei se limitează, în timp ce piciorul se fixează — antalgic — în *equinus*.

Evoluţie. În aproximativ 3 ani de evoluţie stadializată, la adult se ajunge cîteodată la reparaţie prin anchiloză osoasă sau la artrită cronică cu recidive. La copii, după aproximativ 2 ani, boala se poate stabiliza prin cicatrizare sub formă de anchiloză osoasă sau fibroasă cu recidive posibile.

Examen radiologic. Iniţial, se constată un grad de osteoporoză a astragalului şi îngustare a spaţiului articular. Cu timpul, osteoporoza se extinde, fond pe care apar eroziuni şi carii osoase (fig. III.272).

Procesul de cicatrizare se traduce prin reapariţia trabeculelor osoase şi recalcifierea conturului osos („chenarul de doliu" — Ménard).

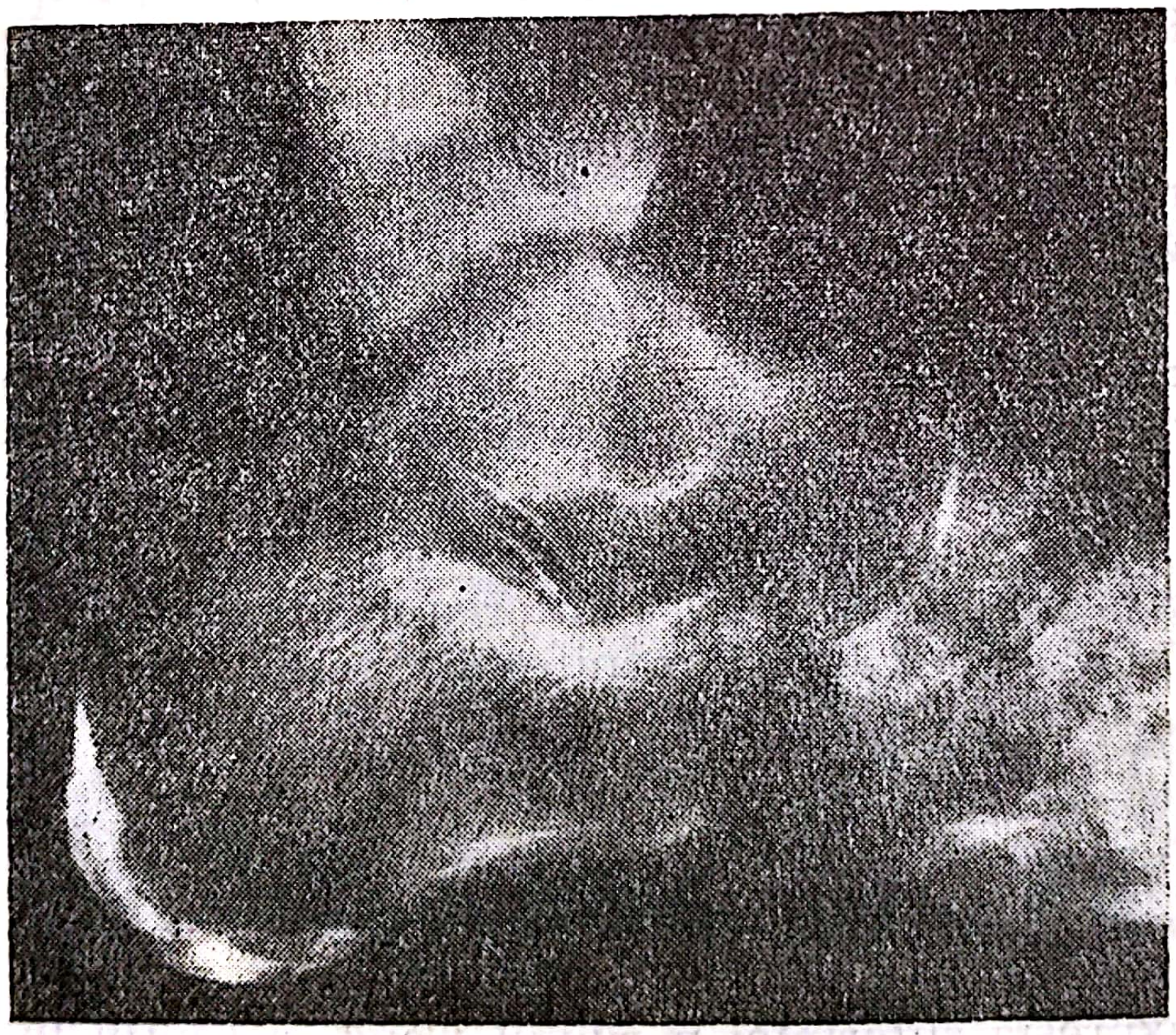

Fig. III.272. — **Tuberculoza piciorului.**

Diagnostic. Examenul clinico-radiologic, biopsia şi reacţiile specifice tuberculozei (IDR la tuberculină, însămînţare pe medii speciale sau inocularea la cobai) elucidează diagnosticul.

Diagnosticul diferențial. Se vor îndepărta osteomielita, artritele diverse sau algodistrofia posttraumatică la adult.

Tratament. Utilizarea chimioterapiei tuberculostatice, pe cale generală și intrafocală, a schimbat radical evoluția. Dacă aceasta intervine înaintea fazei distructive, osteoartrita se vindecă ; dacă intervine în faza distructivă, chimioterapia oprește distrugerea dar nu o mai repară, evoluția fiind spre artrită cronică în poziție vicioasă care necesită tratament ortopedico-chirurgical (Martini, 1981). Actualmente se preferă triada : Rifadin, Etambutol și HIN — ultimul persistînd ca medicație de întreținere.

În formele atenuate, mai ales în formele sinoviale la copii, tratamentul local, completat cu imobilizare în aparat gipsat de scurtă durată, dă rezultate bune, cu recuperarea funcției articulare. În formele avansate și distructive, după pregătirea chimioterapică se trece la tratamentul chirurgical : rezecție de asanare și artrodeză tibiotarsiană.

• *Osteoartrita subastragaliană* debutează la nivelul calcaneului de unde, prin distrugerea cartilajului, prinde tecile sinoviale periastragaliene.

Se caracterizează prin tumefacție în jurul maleolei externe, cu dureri și mers șchiopătat. În evoluție, apar adenopatia satelită, atrofia musculaturii gambei, uneori fistula.

• *Osteoartrita mediotarsiană* este frecventă în copilărie și în adolescență. Manifestările clinice și evoluția sînt similare cu celelalte localizări. De obicei, în această localizare bolta plantară dispare cu timpul.

În diagnosticul diferențial trebuie eliminat piciorul plat valg dureros de diferite cauze.

• *Osteoartrita tarsometatarsiană* apare mai ales la nivelul cuneiformelor și al cuboidului, pretînd la confuzie cu osteomielita acută și cu osteocondroza primului cuneiform.

• *Osteita calcaneului* se întîlnește mai ales la copii.

Debutează cu oboseală și șchiopătare ; mai tîrziu apare tumefacția dureroasă a călcîiului, cu limitarea mișcărilor de pronație și supinație. Bolnavul se sprijină în mers pe antepicior, care se fixează în *equinus*. Procesul poate să rămînă localizat la calcaneu sau poate să invadeze și articulația subastragaliană, cu toate consecințele cunoscute.

Examen radiologic. Se evidențiază o decalficiere difuză sau geode în calcaneu. Mai tîrziu se pot vedea sechestre, aspecte de condensare corticală.

• *Osteita cuboidului* apare în general pînă la 10 ani. Produce, în afară de dureri la nivelul tarsianului respectiv, limitarea mișcărilor în articulația mediotarsiană, picior plat valg și manifestări clinice comune cu celelalte localizări.

III.5.9. SINDROMUL TUNELULUI TARSIAN

Acest sindrom este expresia suferinței nervului tibial în șanțul fibroosos retromaleolar intern, descris de Pollack și Davis (1932).

Patogenie. Mecanismele de producere nu sînt bine clarificate. Se admite, mai cu seamă, posibilitatea unor tulburări vasculare posttraumatice cu ischemia nervului comprimat de îngroșarea ligamentului inelar intern

(*retinaculum musculorum flexorum pedis*). Piciorul plat, prin tulburările statice, ar fi un factor favorizant.

Clinic. În acest sindrom bolnavul prezintă parestezii dureroase plantare (nervul plantar medial sau lateral), dureri exacerbate de statica prelungită sau de mişcarea de flexie şi de pronaţie a piciorului. Regiunea retro- şi submaleolară internă este edemaţiată şi infiltrată, coexistînd şi leziuni tenosinoviale.

Examen radiologic. Se pot evidenţia eventuale anomalii osoase şi osteoporoză.

Tratament. La început se recurge la infiltraţii retromaleolare cu corticosteroizi şi cu Xilină precum şi la fizioterapie antiinflamatoare. Dacă nu apar ameliorări, se recomandă decompresiunea prin rezecţia ligamentară şi neuroliza tibialului.

III.5.10. MICETOMUL SAU PICIORUL DE MADURA

Este o afecţiune produsă de *Madurella micetomi*, o ciupercă patogenă a cărei cale de pătrundere poate să fie digestivă, respiratorie sau tegumentară.

Boala este endemică în India, în Africa de nord-vest, în America de Sud şi foarte rară în Europa. Între momentul inoculării şi apariţia primelor semne, există o perioadă de latenţă de 5—10 ani.

Clinic. Iniţial, apare la picior un nodul inflamator, care se ramoleşte, fistulizează şi lasă să se scurgă un puroi cu grăunţe negre. Treptat, apar şi alţi noduli, care se întind în suprafaţă şi în profunzime. Piciorul se deformează, apare mamelonat, cu numeroase orificii fistuloase. Procesul,

Fig. III.273. — Picior de Madura.

iniţial localizat la părţile moi, trece de la suprafaţă în profunzime, la os, care devine porotic, presărat cu zone de liză şi se suprainfectează (fig. III.273).

Diagnosticul. În ţările unde boala este endemică, acesta se precizează cu uşurinţă pe baza aspectului clinic.

Cînd nu sînt prezente grăunțele caracteristice, piciorul de Madura va trebui să fie diferențiat de osteoartrită sau osteoartropatie neurogenă. De asemenea trebuie eliminate infecțiile cu *Actinomyces israeli* (grăunțele au culoare galbenă) și *Actinomyces indiella* (grăunțele au culoare roșie sau albă).

Tratamentul constă în antibiotice cu spectru larg și antifungice pe baza fungigramei. Se recurge la tratament chirurgical, prin extirpare în bloc a părților moi interesate, urmată eventual de plastie cutanată în formele rebele. Amputația se practică numai în formele avansate, cu suprainfecție osteoarticulară, ca ultim remediu.

III.5.11. PARALIZIILE PICIORULUI

III.5.11.1. PARALIZIA TRAUMATICĂ

Paralizia piciorului consecutivă traumatismelor vertebromedulare sau ale nervului sciatic îmbracă diferite aspecte.

Forme clinice. În funcție de leziunile nervoase, se disting:

1. Piciorul paralitic prin leziunea nervului *sciatic popliteu extern* (peronier comun) apare după traumatizarea acestui nerv, de obicei la gîtul peroneului (contuzii, fracturi de peroneu, aparat gipsat compresiv, redresare terapeutică forțată a unui *genu flexum*, sechele după un sindrom de ischemie acută ș.a.).

Aspectul este de picior strîmb în *varus equinus* la care mișcările active de flexie dorsală, de pronație și de abducție sînt ablite prin paralizia mușchilor anteroexterni ai gambei; concomitent, apar tulburări de

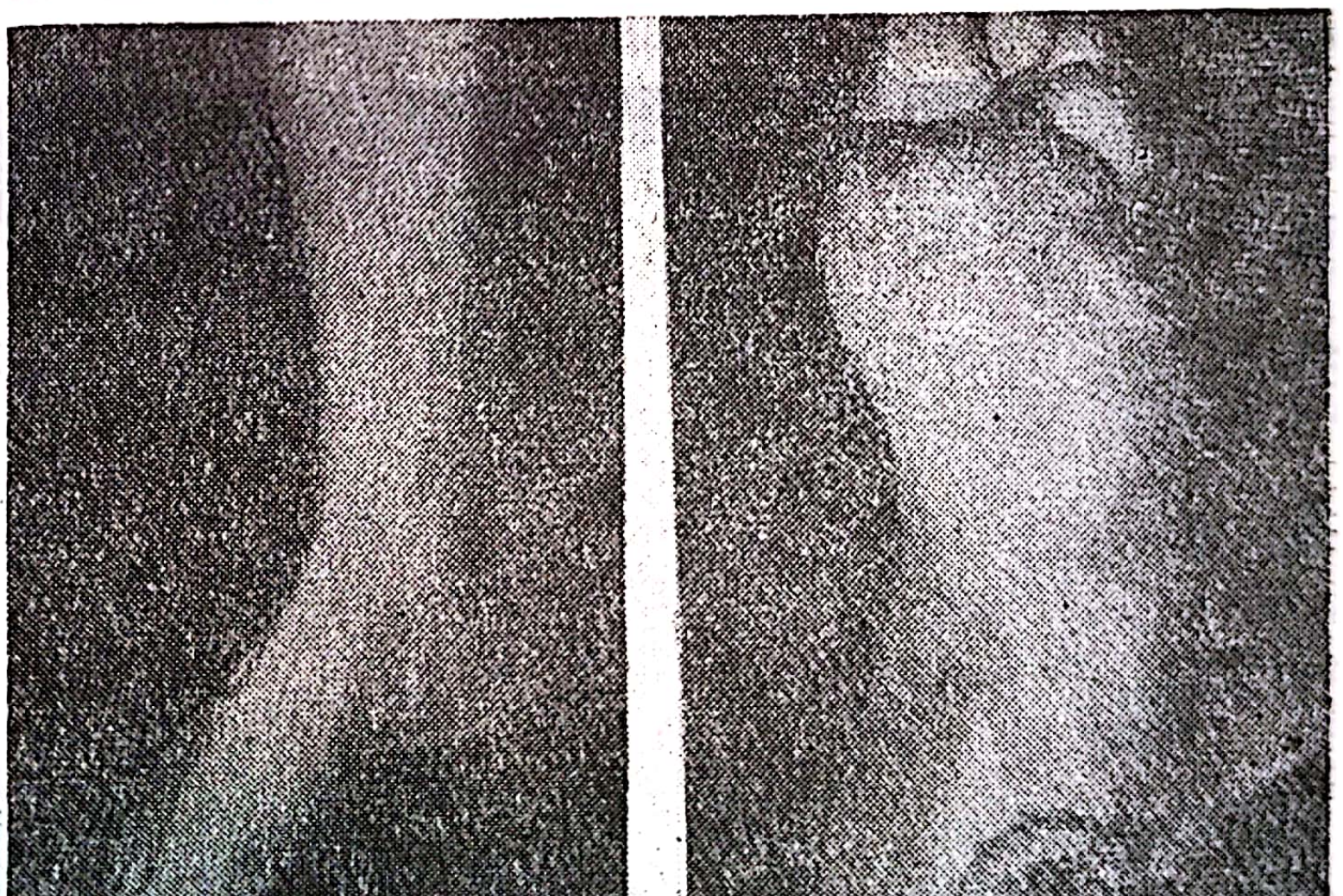

Fig. III.274. — Picior *equinus* prin leziunea nervului peronier comun și mal perforat prin leziunea nervului tibial.

sensibilitate cutanată. Mersul se face cu stepaj. Deformația devine ireversibilă, din cauza retracțiilor antagoniștilor și modificărilor osoase secundare. Uneori leziunile sînt izolate la teritoriul nervului peronier superficial (musculocutanat) cu picior strîmb *varus* sau la al nervului profund (tibial anterior) cu picior strîmb *equinus* (fig. III.274).

2. Piciorul paralitic prin lezarea nervului *sciatic popliteu intern* (tibial) este mai rar întîlnit. Aspectul piciorului este necaracteristic, remarcîndu-se prezența degetelor retractate „în gheară", prin paralizia mușchilor interosoși. Mișcările de flexie a piciorului și a degetelor sînt abolite ; bolnavul nu poate să se ridice pe vîrful piciorului bolnav din cauza paraliziei musculaturii posterioare a gambei. Mersul este posibil, dar cu sprijin defectuos. Tulburările senzitive și trofice sînt importante : anestezie sau hipoestezie dureroasă a plantei cu ulcer trofic plantar (mal perforant), care poate să se infecteze secundar, determinînd osteoartrite supurate.

3. Piciorul paralitic prin lezarea totală a *nervului ischiatic* este deosebit de grav, tabloul clinic sumînd leziunile nervoase descrise, cu unele predominanțe. Se întîlnește în traumatismele femurului, în luxațiile șoldului sau după unele tratamente intempestive, ca alungirea exagerată a femurului pentru egalizarea membrelor, reducerea unei vechi luxații coxofemurale, congenitale sau traumatice. În această situație, piciorul devine balant.

Diagnostic. În cadrul investigației, pe lîngă examenul ortopedic și cel neurologic obișnuit, pentru evaluarea leziunilor neuromotorii se practică :

— înregistrarea clinică a capacității musculare restante după un barem cu cotațiile : 5 = contracție musculară normală ; 4 = contracție scăzută, care însă se opune gravitației și rezistenței contrare imprimate de mîna examinatorului ; 3 = contracție care se opune numai gravitației, piciorul putînd fi ridicat ; 2 = contracție insuficientă, care nu se mai opune nici gravitației, nici rezistenței ; 1 = schiță imperceptibilă de contracție ; 0 = absența oricărei contracții musculare ;

— electromiografia, care apreciază gradul activității musculare, evoluția leziunilor și poate să decelze, înaintea semnelor clinice, apariția recuperării nervoase. Testul cu ninhidrină înregistrează modificări ale secreției sudorale pe amprenta plantară respectivă (Moberg).

Tratamentul are la dispoziție un ansamblu de mijloace de recuperare de ordin ortopedic și neurochirurgical, indicate într-o anumită ordine, în funcție de gradul leziunii și de evoluție. În cazul unui traumatism recent se intervine pe nerv după 1—3 luni, cînd reacția de degenerescență este confirmată electromiografic, prin neuroliză, sutură secundară sau grefă nervoasă, după situație.

În pierderile mari de substanță nervoasă a ambelor ramuri ale sciaticului, se poate reface continuitatea nervului sciatic popliteu intern (mai important de recuperat, din cauza leziunilor intolerabile senzitive și trofice) cu ajutorul unui grefon liber sau pediculat din lungimea sciaticului popliteu extern.

În leziunile trofice plantare atone și suprainfectate se poate recomanda simpatectomia lombară catenară, urmată de operații de chirurgie plastică cutanată sau chiar de amputația de necesitate.

Intervențiile ortopedico-chirurgicale se utilizează în scopul corectării și stabilirii unui picior strîmb paralitic : lungirea tendonului ahilian și artrodeza dublă sau triplă a piciorului.

În caz de contraindicație chirurgicală, bolnavul beneficiază de purtarea unei ghete ortopedice cu aparat gambier de paralizie (fig. III.275).

Scanned with OKEN Scanner

III.5.11.2. PARALIZIA SPASTICĂ

În cadrul general al paraliziei cerebrale infantile (hemiplegia infantilă și boala Little), interesarea piciorului este banală. Piciorul strîmb rezultat crește dificultățile bolnavului în statică și în mers.

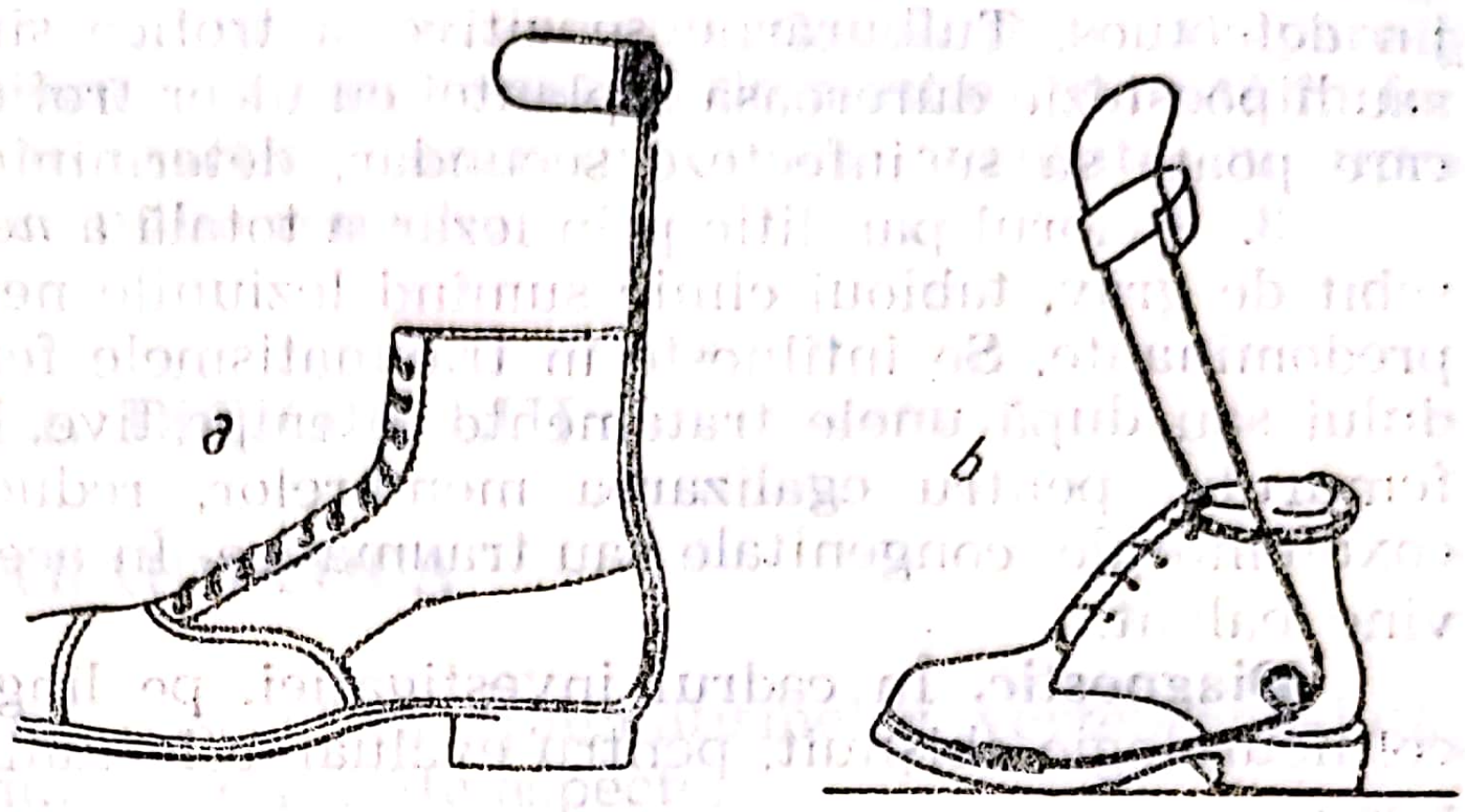

Fig. III.275. — Aparate ortopedice pentru paralizia piciorului (figură reprodusă).

Fiziopatologie. Leziunile centrale caracteristice acestor paralizii sînt de obicei mixte, predominînd fie leziunile piramidale, cu spasticitate consecutivă, fie leziunile extrapiramidale, cu tulburări de coordonare și de tonus muscular. Deformarea piciorului apare în urma unui dezechilibru muscular, prin contractura grupelor mai spastice și mai hipertonice. În evoluție, atitudinea vicioasă se exagerează și devine ireductibilă prin retracția musculară și prin deformarea osoasă secundară (legea Wolf-Delpech).

Piciorul *equinus,* mai frecvent, se datorește hipertoniei tricepsului sural. Se mai observă : piciorul *valgus,* prin hipertonia spastică a musculaturii pronatoare și piciorul *varus,* prin hipertonia musculaturii supinatoare ; piciorul *talus,* prin hipertonia spastică a musculaturii dorsoflexoare, este o formă mai rară. Deseori deformarea se găsește combinată în *equinus-valgus* sau *equinus-varus,* la care se adaugă degete „în gheară".

Cînd tulburările neurologice și diformitățile piciorului sînt avansate, mersul devine dificil. Asocierea tulburărilor psihice agravează prognosticul funcțional.

Tratament. În infirmitatea motorie de origine cerebrală, cum se mai denumește paralizia cerebrală, tratamentul de bază este reeducarea psihomotorie precoce, în care rezultate mai satisfăcătoare se obțin la copiii cu intelect și afectivitate relativ păstrate, cooperarea copilului la tratament fiind indispensabilă.

Tratamentul ortopedico-chirurgical al diformităților se va face numai la copiii care pot să stea în picioare și care sînt capabili să meargă.

Operațiile se practică în asociere cu celelalte mijloace terapeutice numai în formele predominant piramidale, rareori în acelea atetozice atenuate sau în recidive.

Indicațiile terapeutice depind de predominanța leziunilor :

— în piciorul *equinus* prin contractură se recurge la aparate gipsate succesive ; excepțional, se practică neurectomia filetelor din sciaticul popliteu extern care inervează mușchii gemeni și mușchiul solear ;

Scanned with OKEN Scanner

— în piciorul *equinus* ireversibil se recomandă, după caz : alungirea moderată a tendonului ahilian (operația Vulpius-Strayer), fixarea la tibie a unui lambou pediculat din tendonul ahilian, eventual asociată cu o alungire tendinoasă (operația Scholder) (fig. III.276) ; sau dubla artrodeză de corecție și stabilizare a piciorului, cu efect de artroriză posterioară (tip Lambrinudi) la copii mai mari (fig. III.277) ;

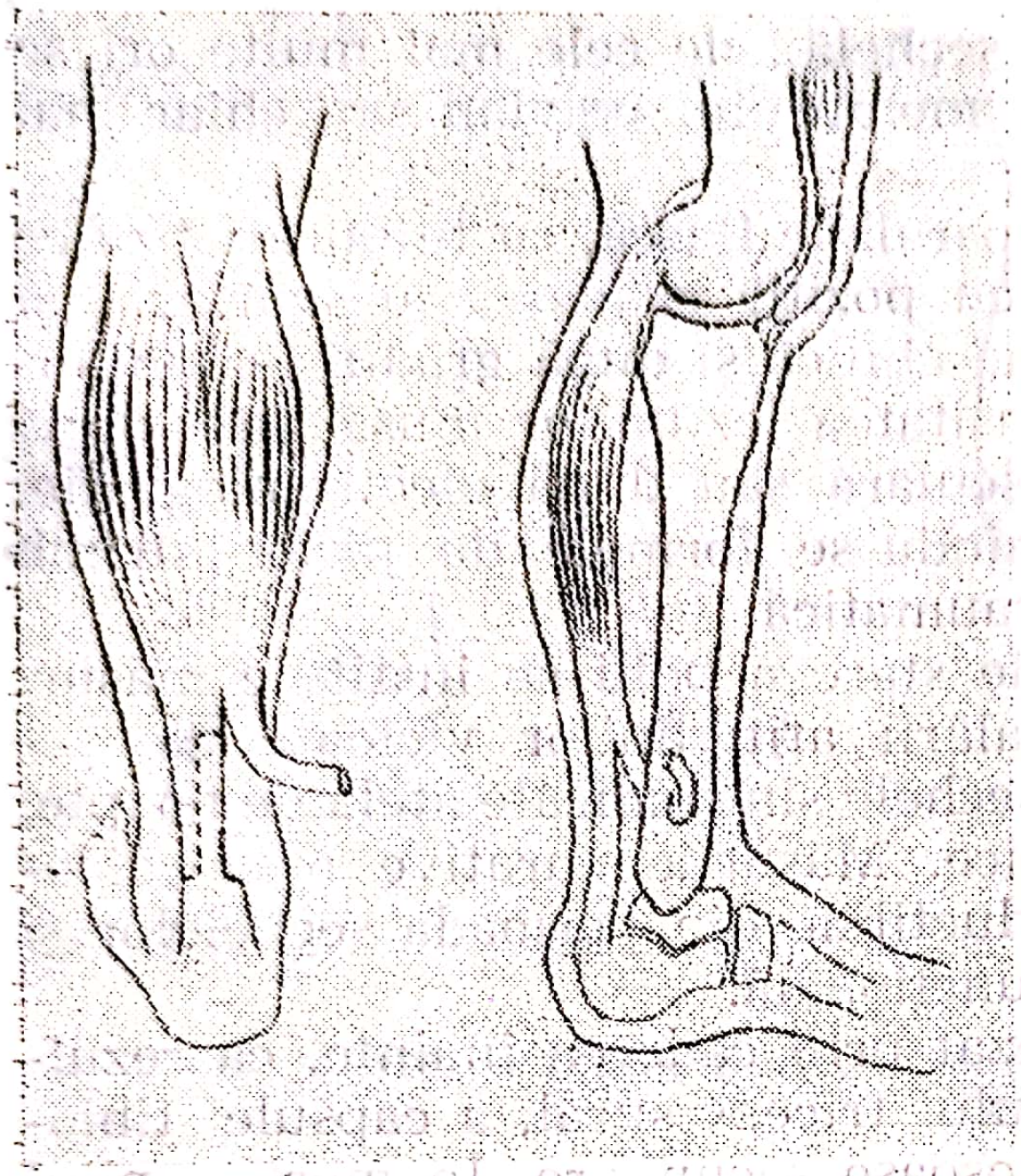

Fig. III.276. — Operația de frenare a tendonului Ahile prin lambou fixat la tibie (Scholder).

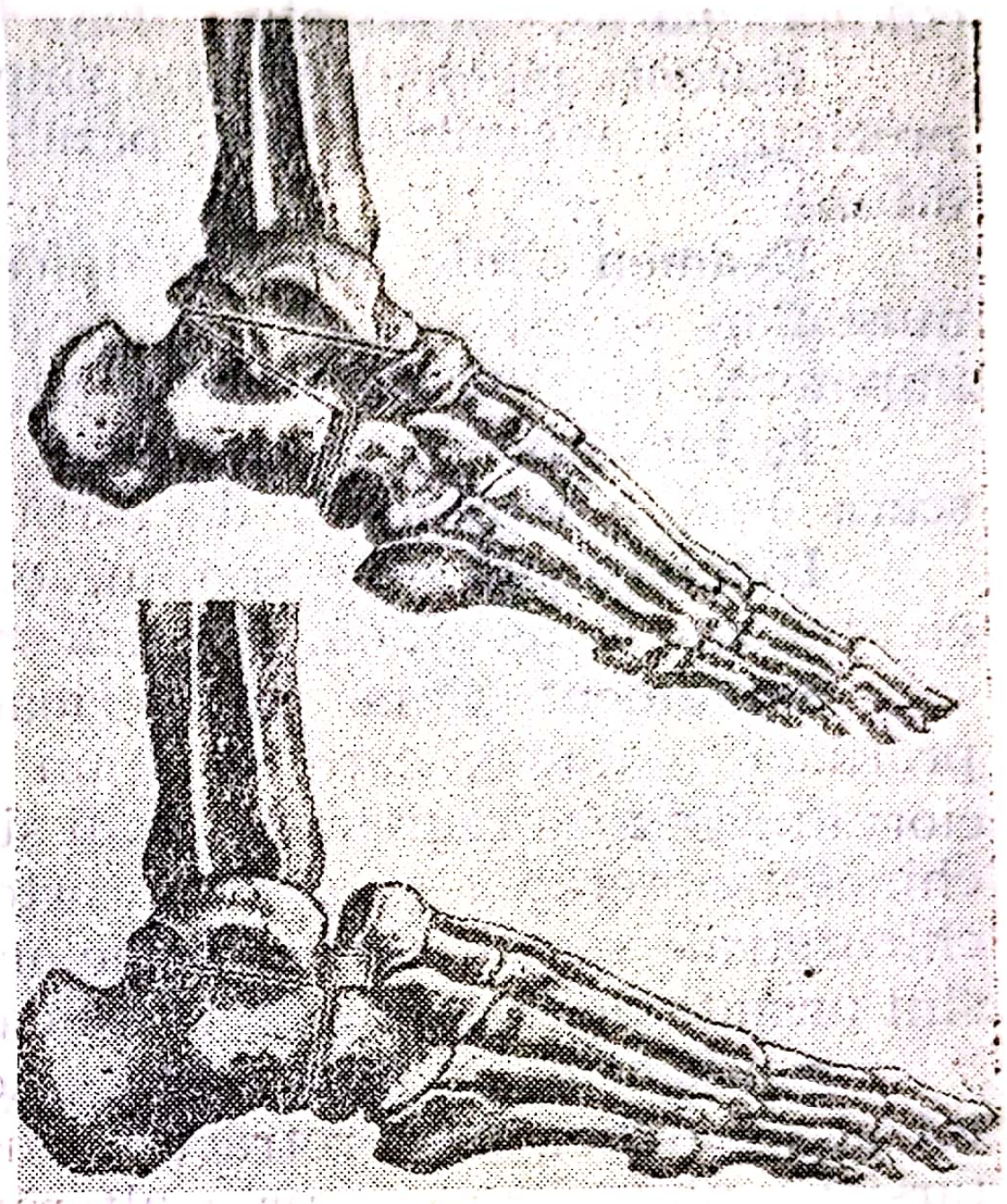

Fig. III.277. — Operația Lambrinudi.

— în piciorul *talus* se recurge la scurtarea tendonului Ahile asociată cu dubla sau tripla artrodeză a piciorului în diformități avansate;

— piciorul *valgus* la copiii mici reclamă încălțăminte ortopedică ; la copiii mai mari, artrodeza extraarticulară subastragaliană (Grice) dă rezultate bune ,

— în piciorul *varus* la copiii mici, se face tenoligamentocapsulotomia posterointernă a piciorului (tip Codivilla), combinată cu tratament ortopedic ; după 12 ani se execută artrodeza dublă a piciorului, eventual operația Lambrinudi ;

— degetele „în gheară" necesită, după caz, rezecția interarticulară, eventual tenotomia scurtului flexor plantar.

III.5.11.3. PICIORUL POLIOMIELITIC

• *Piciorul strîmb* este sechela cea mai frecventă după poliomielita anterioară acută.

Fiziopatologie. Diformitățile piciorului sînt rezultanta dezechilibrului dintre mușchii paralizați și mușchii antagoniști. Reversibile la început, ele devin ulterior ireversibile, prin retracție musculară și modificările osteoarticulare în perioada de creștere, conform legii Wolf-Delpech. Variata difuziune a atingerilor virale la nivelul coarnelor mielinice anteri-

Scanned with OKEN Scanner

oare, cu alterarea nucleilor motori de inervație musculară, explică polimorfismul acestei afecțiuni. Astfel, paralizia poate să apară — excepțional — la un singur mușchi, pe grupe musculare — situația curentă —, sau globală.

Hazardul localizărilor dezordonate ale virusului poliomielitic se repercutează la periferie prin variate atitudini vicioase ale piciorului în *equinus, varus, valgus* etc.

Rareori piciorul rămîne singura sechelă; de cele mai multe ori se prezintă în ansamblul unei paralizii a membrului pelvian sau chiar mai difuze.

Examen clinic. Aspecte tipice de paralizie flască, cu tulburări trofice musculare și osoase, cu osteoporoză, cu poziții vicioase, cu scurtări și impotență funcțională, apar după forma clinică și după gradul leziunilor.

În investigație se apreciază intensitatea leziunilor musculare, după scara 0—5 a baremului de forță musculară sau după electromiografie.

Diagnosticul este simplu, eliminîndu-se formele de picior strîmb cu etiologie congenitală, spastică sau traumatică.

Tratament. Chiar din perioada de stare a bolii se instituie măsuri profilactice (atele, care se opun instalării atitudinilor vicioase ale piciorului). În faza regresivă a bolii și în sechele sînt indicate atela de noapte, chinetofizioterapia și ghetele ortopedice. Măsurile curative ortopedico-chirurgicale se adresează formelor ireductibile din perioada sechelelor și sînt urmate de mijloace de reeducare funcțională.

• *Piciorul equinus* este caracterizat prin căderea înainte, ca rezultat al paraliziei, prin retracția mușchiului triceps sural, a capsulei tibiotarsiene posterioare și prin alterările osoase secundare. În mers, copilul stepează. *Equinus*-ul moderat se poate compensa prin ducerea genunchiului în *recurvatum*. Deseori, devierea este combinată cu *varus, valgus* sau *cavus*.

Tratament. La copiii mici, cu forme reversibile, se indică ghete ortopedice cu aparat redresor al *equinus*-ului; în formele cu triceps retractat se practică alungirea tendonului Ahile; după vîrsta de 8 ani, în formele suple, se recurge rar la transplantarea musculară a gambierului posterior; după vîrsta de 10—12 ani indicația este corecția și stabilizarea prin dublă artrodeză, cu efect de artroriză posterioară tip Lambrinudi. Artrodeza piciorului se poate asocia unei transplantări musculare în 2 timpi separați.

• *Piciorul valgus equinus și piciorul plat valgus. Valgus*-ul este produs de paralizia gambierilor, mușchii supinatori ai piciorului. Cînd este paralizat numai gambierul anterior, rezultă forma de *valgus equinus*, cu eversiunea antepiciorului; dacă predomină paralizia gambierului posterior, apare piciorul plat *valgus*. La început suplu, piciorul se fixează cu timpul în poziție vicioasă, prin retracția mușchilor antagoniști și prin deformarea osteoarticulară secundară. Poziția de *valgus equinus* tinde să fie contracarată de contracția-retracție a extensorului propriu al halucelui, cruțat de atingerea virală, ceea ce duce la fixarea halucelui „în gheară".

Tratament. La copiii mici, cu forme suple, se aplică atele gipsate corectoare și ghete ortopedice cu susținător plantar. La copiii mai mari se indică intervenții pentru corecție și stabilizare. După vîrsta de 8 ani s-au propus artrodeza subastragaliană Grice (fig. III.278) și transplantări pentru supleerea paraliziei gambierului posterior.

• *Piciorul varus equinus.* Diformitatea rezultă din paralizia mușchilor peronieri laterali, asociată cu paralizia flexorilor dorsali ai piciorului.

Simptomatologie. Aspectul clinic este de picior supinat, adus și căzut. Treptat, atitudinea devine ireductibilă prin retracția antagoniștilor, retracția capsuloligamentară posterioară a piciorului, retracția aponevrozei plantare și prin deformarea scheletică. Funcția piciorului este deficitară ;

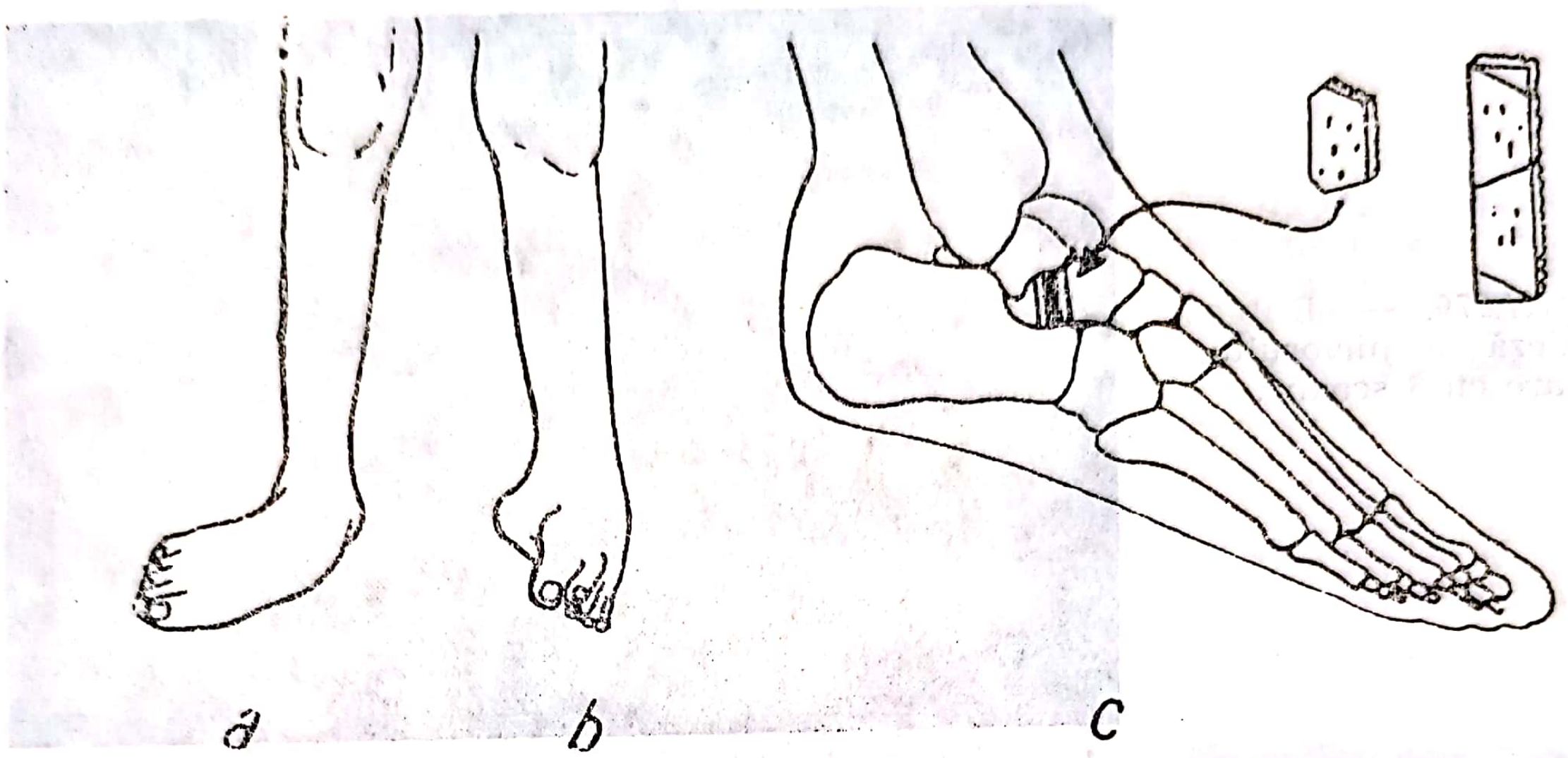

Fig. III.278. — Picior plat *valgus (a)*, picior *varus equinus (b)* și operația Grice *(c)*.

sprijinul se face pe partea externă, unde apar calozități dureroase, în timp ce mersul se efectuează cu stepaj.

Tratament. La copiii mici, sînt indicate aparate gipsate și ghete ortopedice cu aparat gambier. Dacă deviația nu se poate corecta sau dacă recidivează, se recurge la operația Codivilla — intervenție de așteptare — care constă în alungirea elementelor retractate de pe partea internă a piciorului. După vîrsta de 8 ani, pe un picior suplu, se poate face transplantarea gambierului anterior pe cuboid (sau numai a jumătății lui externe), cu rezultate bune. La copilul peste 10—12 ani, operația cea mai sigură este dubla artrodeză a piciorului asociată cu alungirea tendonului lui Ahile sau cu o transplantare a gambierului anterior (fig. III.279 și fig. III.280).

În cazuri inveterate, la adulți, se începe prin operația tip Codivilla urmată, după 4 săptămîni, de dubla artrodeză.

• *Piciorul talus.* Formă mai rară produsă de paralizia tricepsului sural, este uneori asociată cu paralizia gambierului posterior, cu *talus valgus* consecutiv. Mușchii antagoniști, extensori ai piciorului, fixează cu timpul, în grade variabile, această poziție. Acțiunea compensatoare a mușchilor scurți plantari adaugă un nou viciu structural, *cavus*-ul, rezultînd piciorul *talus cavus*. Deformările osteoarticulare ulterioare complică evoluția.

Simptomatologie. Aspectul este caracteristic, călcîiul este verticalizat și voluminos, ca un pilon în prelungirea gambei ; mersul este sacadat, prin imposibilitatea desfășurării piciorului în faza de sprijin la sol.

Tratament. La copiii mici este conservator (aparate gipsate și ghete ortopedice) ; prin intervențiile chirurgicale în formele ireductibile se urmărește reechilibrarea și stabilizarea piciorului diform, ceea ce se obține mai dificil decît la celelalte sechele.

La copiii sub 6 ani, ca operație de așteptare, se execută tenodeza totală a tricepsului la tibie (Dicescu) sau cea parțială (Zațepin) ; recidivele

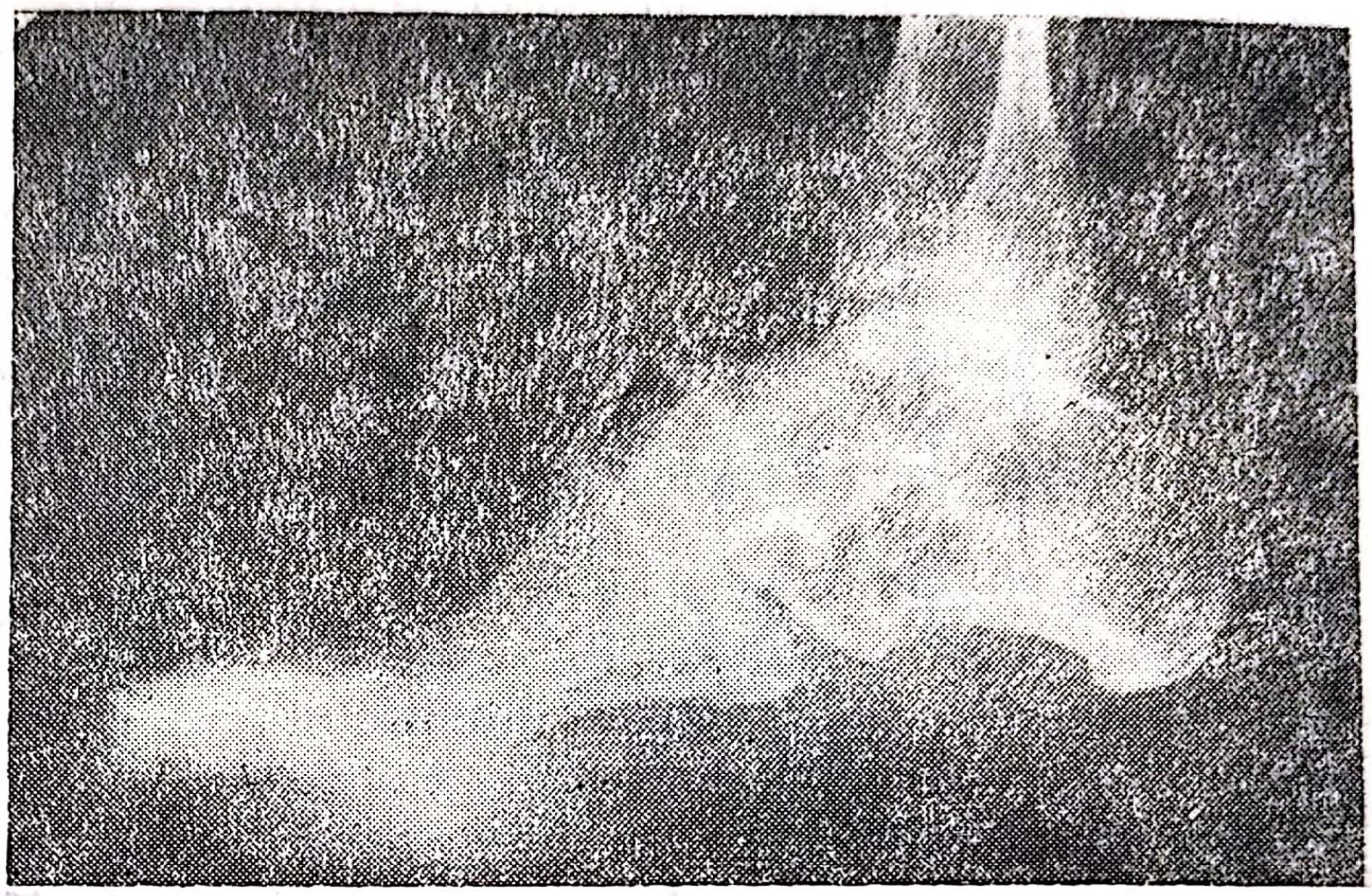

Fig. III.279. — Dubla artrodeză a piciorului, fixare cu 3 scoabe.

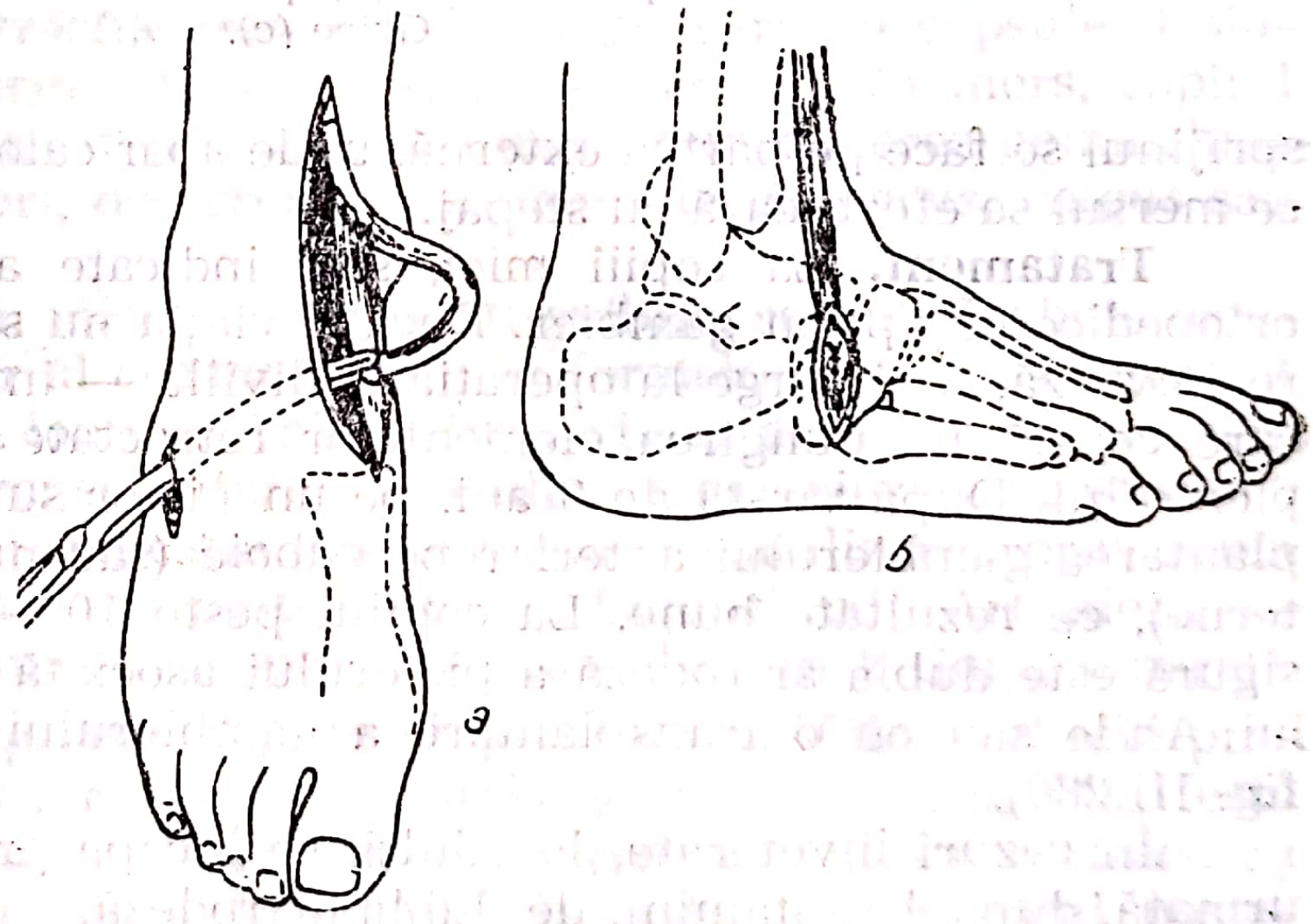

Fig. III.280. — Schema transplantării tibialului anterior pe cuboid (figură reprodusă).

reclamă completarea cu transplantare pe calcaneu a unor mușchi ca scurtul peronier lateral, flexorul halucelui (fig. III.281).

După vîrsta de 10 ani, deformările ireductibile se corectează printr-o dublă artrodeză cuneiformizantă, cu retropulsia piciorului (Bertrand).

• *Piciorul cavus.* Se întîlnește de obicei asociat în forma de picior *talus cavus* sau *equinus cavus.* Dezechilibrul muscular vinovat de această diformitate este mai complex. *Cavus*-ul este secundar retracției mușchilor plantari scurți, lungului peronier lateral, gambierului anterior și retracției aponevrozei plantare, care se observă după paralizia tricepsului și a gam-

bierului posterior. Antepiciorul este puternic pronat, cu proeminența primului cap metatarsian, ceea ce contribuie la hiperextensia primei falange a halucelui, cu grifă consecutivă. Postpiciorul deviază compensator în supinație, fapt care mărește scobitura plantară (fig. III.282).

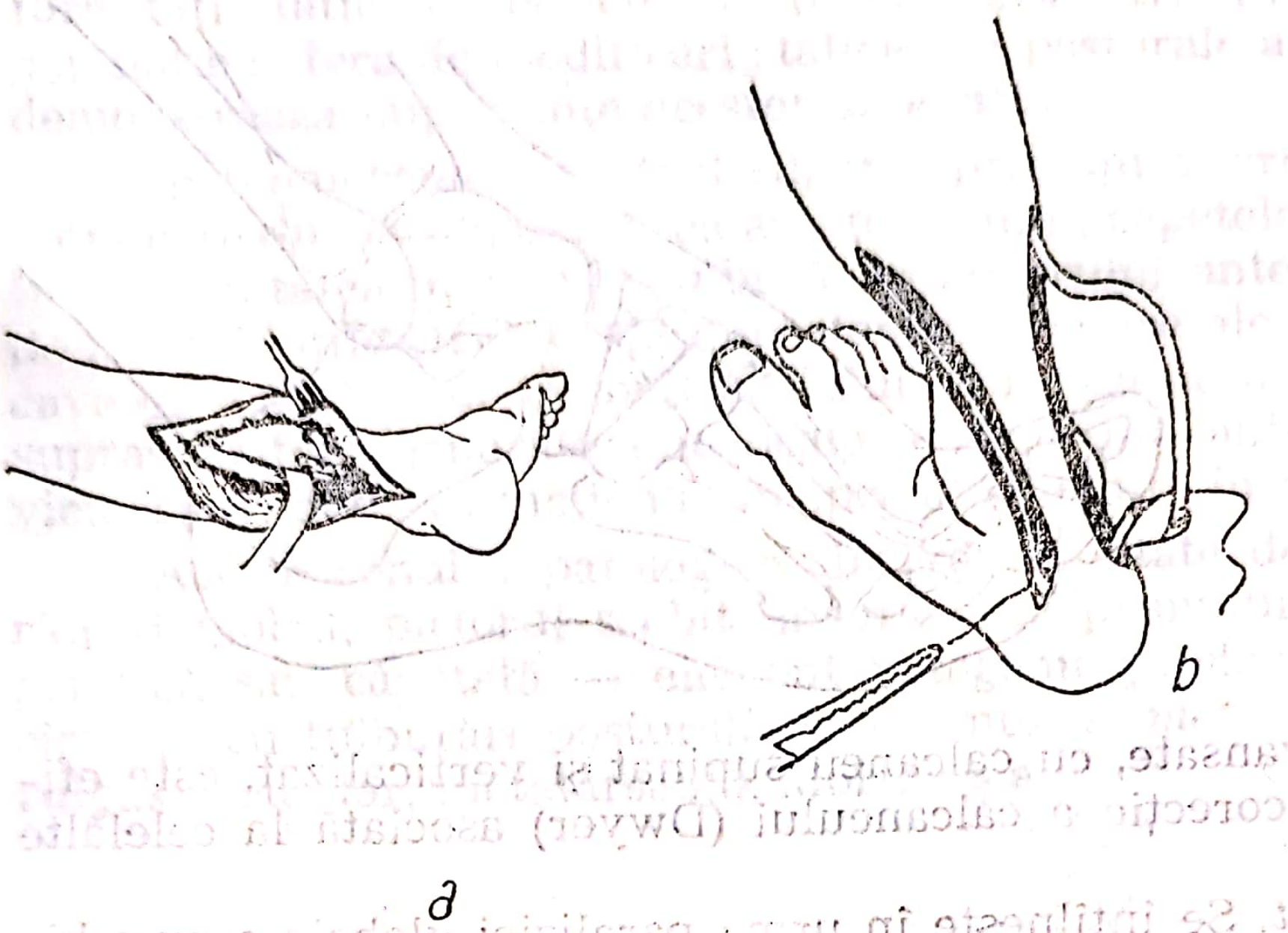

Fig. III.281. — Tenodeza Dicescu-Zațepin *(a)* și transplantarea de tendoane *(b)* în piciorul *talus* (schiță).

Evoluție. Retracțiile musculare și modificările osteoarticulare fixează deformarea, apar durioane dureroase pe proeminențele osoase și mersul devine penibil.

Tratament. În formele reductibile se aplică atele gipsate profilactice, urmate de ghete ortopedice. În cele ireductibile se procedează la corec-

Fig. III.282. — Radiografia unui picior *talus cavus*.

tarea *cavus*-ului (operația Steindler : dezinserția aponevrozei plantare și a mușchilor plantari de pe fața inferioară a calcaneului). Corectarea căderii antepiciorului se realizează prin transplantarea extensorului propriu al halucelui pe gîtul primului metatarsian (Scherb) sau prin transplantarea celor 5 tendoane extensoare pe metatarsienele respective.

Scanned with OKEN Scanner

Degetele reziduale „în gheară" se corectează prin rezecția-artrodeză interfalangiană și fixarea cu o broșă.

La adolescenții cu diformitate fixă, se procedează la tarsectomie cuneiformă dorsală (Cole), asociată cu fasciotomie plantară (fig. III.283).

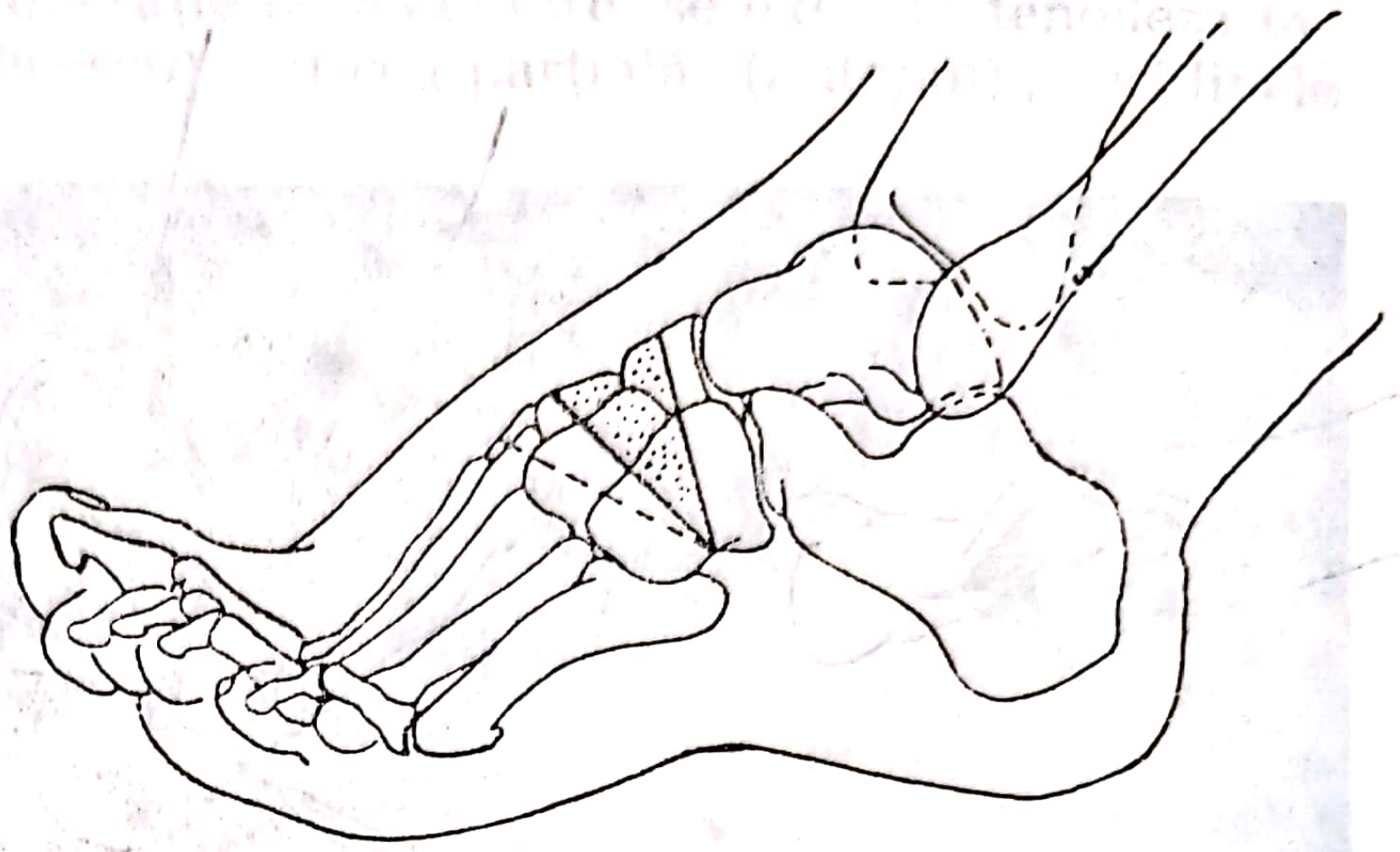

Fig. III.283. — Tarsectomia Cole.

În forme mai avansate, cu calcaneu supinat și verticalizat, este eficientă osteotomia de corecție a calcaneului (Dwyer) asociată la celelalte intervenții.

• *Piciorul balant.* Se întîlnește în urma paraliziei globale a mușchilor piciorului, în care rezistă, de obicei numai scurții flexori plantari.

Laxitatea articulară exagerată și greutatea corporală măresc handicapul funcțional, la care se adaugă tulburări trofice și circulatorii locale.

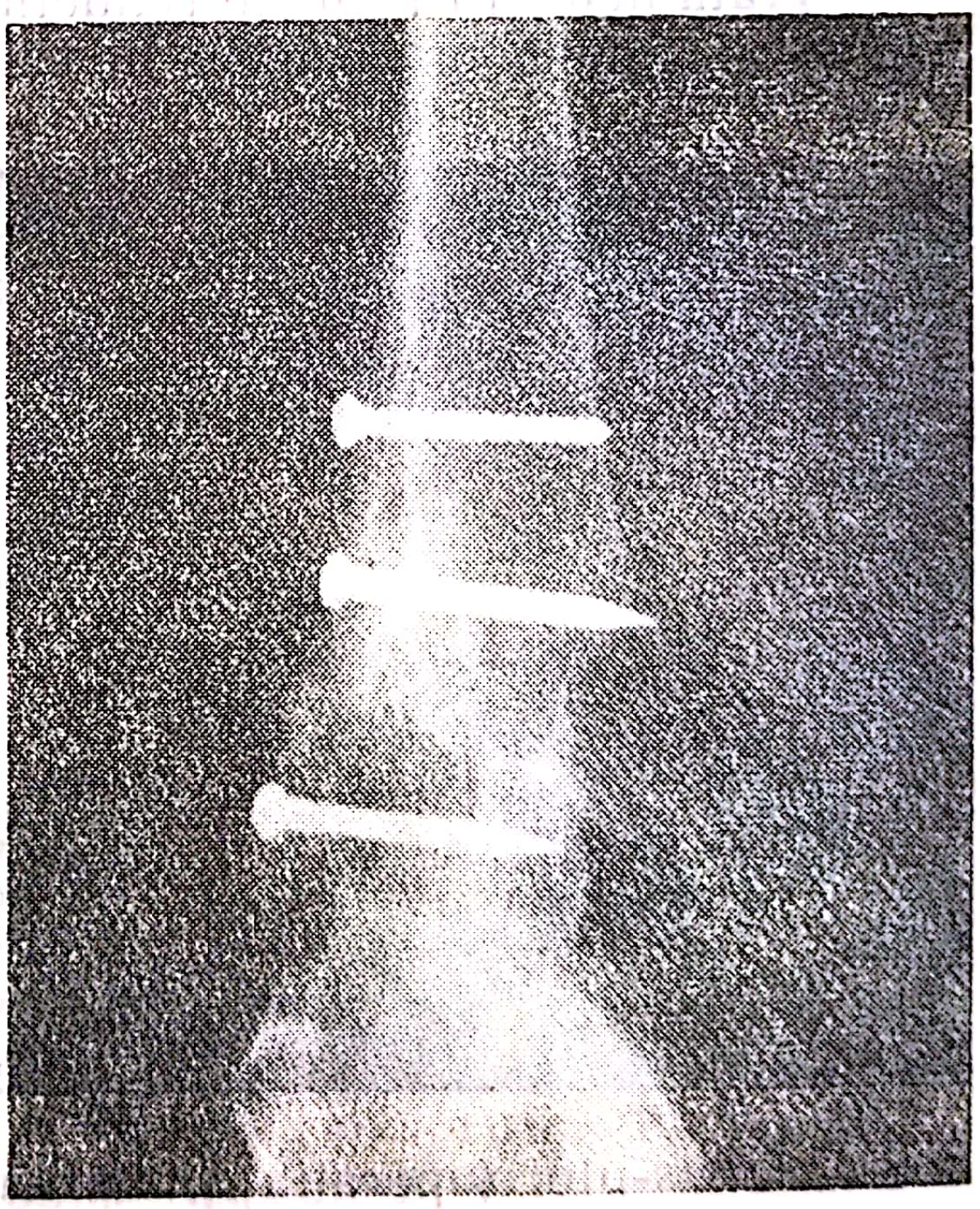

Fig. III.284. — Radiografia unei triple artrodeze a piciorului.

Tratament. La copil, se recomandă gheata ortopedică cu aparat gambier. După 10 ani, soluția unică este dubla sau tripla artrodeză a piciorului, după gradul de instabilitate (fig. III.284).

III.5.12. DIFORMITĂŢILE STATICE ALE PICIORULUI

Piciorul — organ suplu şi rezistent la solicitările inerente vieţii — poate, în anumite condiţii, să se dezechilibreze şi să ajungă la variate diformităţi statice cu deficit funcţional consecutiv. Prin faptul că 80% din populaţie suferă de modificări statice sau posturale ale piciorului, Lelièvre demonstrează importanţa acestor anomalii.

În biomecanică piciorul suportă presiuni alternative în statică şi în mers care duc la împovărarea antepiciorului, capetele metatarsienelor preluînd greutatea maximă. Tulburările piciorului anterior sînt condiţionate de posibilităţile structurale mioosteoligamentare ale bolţii transverse concave de a se adapta armonios solului. Apariţia unui dezechilibru, printr-o suprasolicitare generală sau locală a piciorului anterior atrage o statică vicioasă cu deficit funcţional, în special la adulţi, însoţită de metatarsalgie.

Aceste condiţii patologice sînt reprezentate de : piciorul plat anterior şi global, piciorul scobit, insuficienţa primului metatarsian — congenitală sau căpătată — element patogenic predominant în apariţia piciorului cu tulburări posturale, sindromul de *metatarsus varus* cu *hallux valgus* secundar, metatarsalgia Morton ş.a.

III.5.12.1. PICIORUL PLAT SAU PLAT *VALGUS* POSTURAL

Diformitatea se caracterizează prin prăbuşirea bolţilor longitudinală şi transversală ale piciorului.

Etiopatogenie. Piciorul plat se întîlneşte frecvent la copii, la adolescenţi şi la adulţi care fac eforturi profesionale îndelungate sau la cei cu supraîncărcare ponderală, cu boli astenizante.

Mecanismul de producere este dominat de hiperlaxitatea articulară şi de insuficienţa muşchilor care menţin conformaţia piciorului. Diferiţi factori (endocrini, dismetabolici, toxiinfecţioşi şi traumatici) produc modificări în structura ţesuturilor amintite, scăzîndu-le rezistenţa biomecanică. În acest moment, arhitectura piciorului începe să se modifice sub acţiunea ponderală. Capul astragalului alunecă în jos şi înăuntru, destinzînd mult ligamentul calcaneoastragalian. Concomitent, calcaneul se înclină, devine aproape orizontal şi se răsuceşte în pronaţie *(calcaneus valgus)*. Aceste modificări duc la aplatizare, cu dispariţia bolţii plantare. În urma prăbuşirii bolţii interne, prima rază a piciorului devine mai lungă şi antepiciorul deviază în abducţie cu răsfirarea metatarsienelor, iar tendonul ahilian se retractă. Anomaliile musculotendinoase joacă, după Niederecker, rolul cel mai important în producerea piciorului plat (fig. III.285).

Simptomatologie. În funcţie de evoluţie, care se desfăşoară în 3 faze, se modifică şi aspectul clinic.

1. *Piciorul plat reductibil de gradul I* se caracterizează prin oboseală şi dureri la eforturi. Deformarea se evidenţiază prin pronaţia călcîiului, în care axa mediană a gambei face, împreună cu aceea a calcaneului, un unghi obtuz deschis în afară, de peste 10° şi prăbuşirea bolţii care vine în contact cu solul. Pe faţa internă a piciorului se observă proeminenţele

Scanned with OKEN Scanner

maleolei interne, capul astragalian şi, uneori, a tuberculului scafoidian. Tegumentele sînt reci, cianotice şi transpirate, prin tulburări vasomotorii şi sudorale.

2. *Piciorul plat contractat de gradul al II-lea.* În acest stadiu tabloul clinic este dominat de dureri vii, iradiate pînă la regiunea lombară.

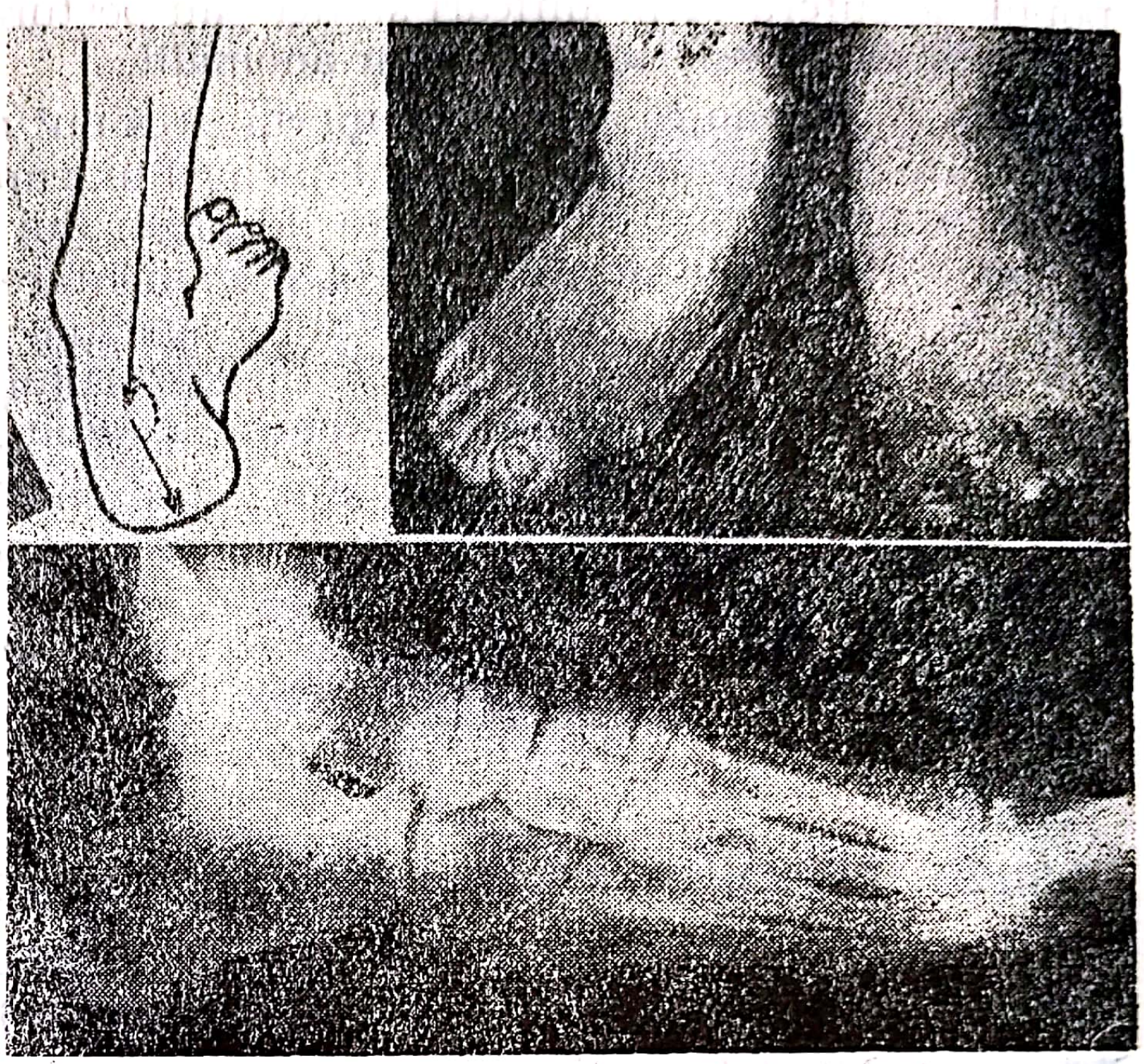

Fig. III.285. — Aspect clinic şi radiologic de picior plat *valgus.*

Punctele dureroase se situează la partea internă şi plantară a piciorului. Durerile sînt determinate de contractura muşchilor gambieri, care încearcă, fără efort, să menţină curbura piciorului. Mersul se face dificil, pe marginea externă a piciorului. Contractura se traduce prin imposibilitatea de a corecta piciorul, prin proeminenţa tendoanelor extensorului comun al degetelor şi prin prezenţa semnului Gosselin : imobilizarea piciorului în momentul cînd mîna examinatorului încearcă să-i imprime mişcări sacadate.

3. *Piciorul plat fixat de gradul al III-lea.* Deformarea a evoluat spre fixare cu mers penibil, dureros, sprijinul făcîndu-se pe marginea internă, acoperită de durilloane şi bursite. Gheata se deformează şi se uzează repede la partea internă. Cu timpul, apar procese de artroză deformantă, care evoluează spre blocare articulară.

Investigaţia include plantograme, podoscopia sau fotoplantograma, care evaluează prăbuşirea bolţii plantare (marginea internă a amprentei piciorului apare dreaptă sau convexă) şi radiografia, care evidenţiază orizontalizarea calcaneului şi fenomene de artroză în formele avansate (fig. III.286).

Examinarea ghetei : în formele suple, partea externă a tocului este tocită şi invers, în formele rigide.

Forme clinice. Piciorul plat prezintă următoarele forme clinice :

— *piciorul plat al copiilor ;*

Scanned with OKEN Scanner

— *piciorul plat al adulților și al bătrînilor* nu este altceva decît continuarea piciorului plat din adolescență, care se fixează și devine dureros prin eforturile profesionale, prin creșterea ponderală și prin artrozele secundare ;

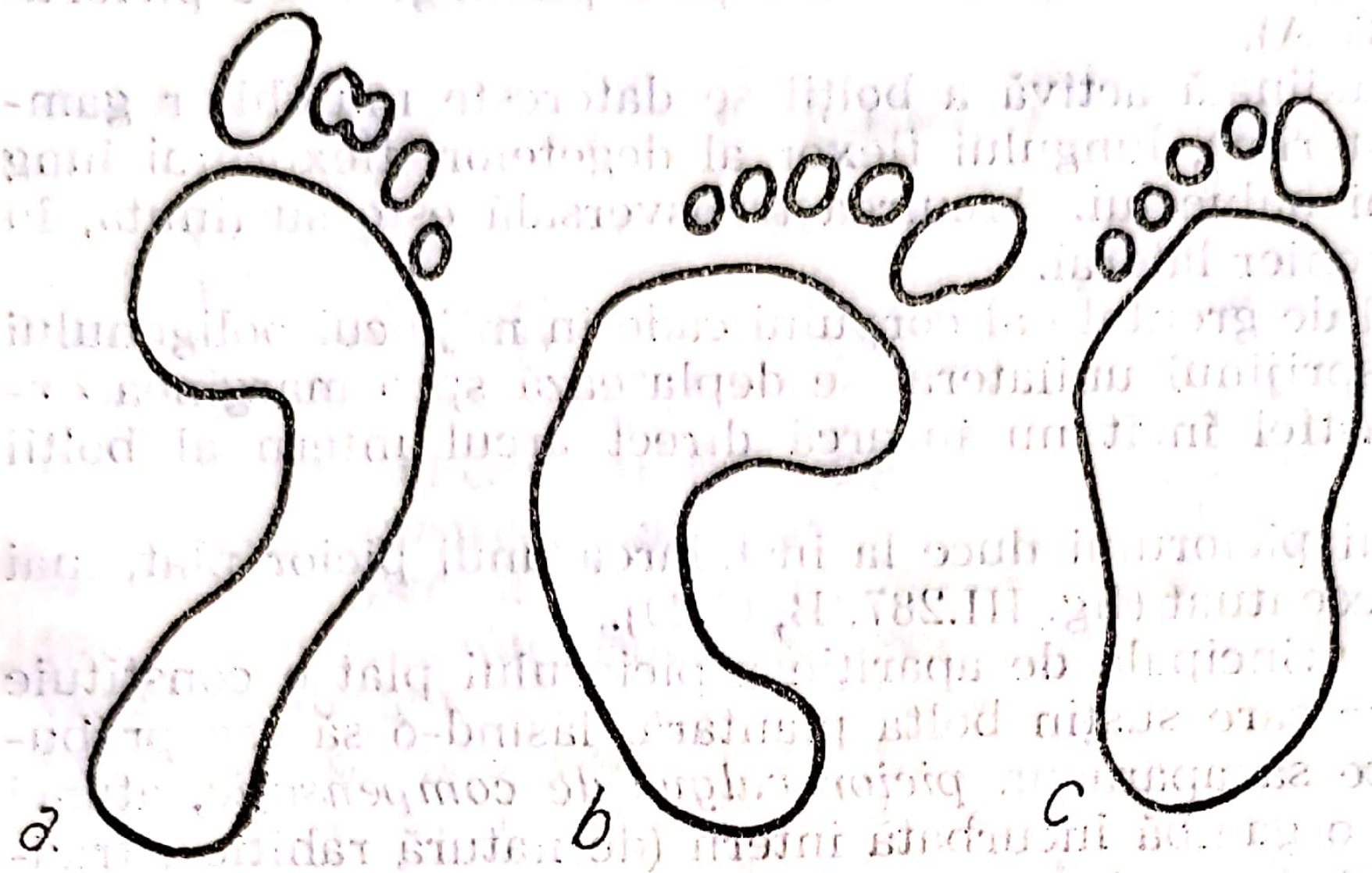

Fig. III.286. — Plantograma: picior normal *(a)*, picior *cavus (b)*, picior plat *(c)*.

— *piciorul plat traumatic* se instalează după consolidările vicioase ale fracturilor de calcaneu, de metatarsiene sau de maleolă externă.

Evoluție. După experiența lui Méary, 65% din copiii cu piciorul plat se vindecă, restul rămîn ca atare, dar dintre aceștia numai 5% reprezintă forme dureroase care reclamă tratament.

Tratament. Măsurile profilactice sînt obligatorii după vîrsta de 2 1/2 ani : igienă, încălțăminte fiziologică, susținător plantar, mers cu picioarele goale și chinetoterapie, manipulări corectoare.

În piciorul plat contractat și foarte dureros se aplică, sub anestezie, un aparat gipsat de imobilizare și corecție a piciorului, timp de 3 săptămîni.

Tratamentul chirurgical are indicații restrînse (2%). În piciorul plat suplu al copiilor cu hiperlaxitate mare și cu *valgus* accentuat al călcîiului, cînd măsurile precedente se dovedesc ineficiente, se practică, după caz, pentru corectarea poziției vicioase, printre altele, operația Niederecker și variantele ei, ca tehnica Viladot care constă din alungirea tendonului ahilian, solidarizarea tendonului tibial anterior cu acela posterior, pentru ridicarea bolții longitudinale și, eventual, asociată cu artrodeza talonaviculară sau cu operația Grice.

III.5.12.2. PICIORUL PLAT LA COPIL

D. VEREANU

În biomecanica piciorului, bolta plantară reprezintă elementul principal pentru statică și pentru asigurarea unui mers suplu și neobositor.

Formarea bolții este determinată de însăși configurația și așezarea oaselor piciorului, iar menținerea ei este asigurată de capsulele și liga-

mentele articulare, de aponevroza plantară — ca elemente pasive — și de mușchi și de tendoanele lor — ca elemente active.

Bolta este mai înaltă pe partea internă a piciorului și are ca puncte de sprijin călcîiul, capetele celor două metatarsiene extreme și marginea externă a piciorului, așa cum se poate vedea pe o plantogramă a piciorului normal (fig. III.287 A).

Arcuirea longitudinală activă a bolții se datorește mușchilor gambieri (anterior și posterior), lungului flexor al degetelor, flexorului lung și mușchilor scurți ai halucelui. Arcuirea transversală este susținută, în special, de lungul peronier lateral.

Normal, centrul de greutate al corpului cade în mijlocul poligonului de susținere, iar în sprijinul unilateral se deplasează spre marginea externă a piciorului, astfel încît nu încarcă direct arcul intern al bolții plantare.

Prăbușirea bolții piciorului duce la instalarea unui picior plat, mai mult sau mai puțin accentuat (fig. III.287, B, C, D).

La copil, cauza principală de apariție a piciorului plat o constituie insuficiența mușchilor care susțin bolta plantară, lăsînd-o să se prăbușească. Mai rar, poate să apară un *picior valgus de compensație*, atunci cînd copilul prezintă o gambă încurbată intern (de natură rahitică, traumatică sau prin defect de creștere), care-l obligă să calce în *varus*. Ca să stea în picioare sau ca să meargă fără să obosească, micul bolnav își duce piciorul în *valgus* și calcă astfel pe toată talpa. În acest caz, pentru tratarea piciorului plat, trebuie corectat în primul rînd axul gambei. Tot în această categorie intră și genunchiul *valgus* la care centrul de greutate ajunge să cadă pe marginea internă a piciorului sau chiar mai înăuntrul ei, astfel încît bolta plantară se orientează în afară, se prăbușește. Și aici, pentru vindecarea piciorului plat, trebuie tratat genunchiul *valgus*.

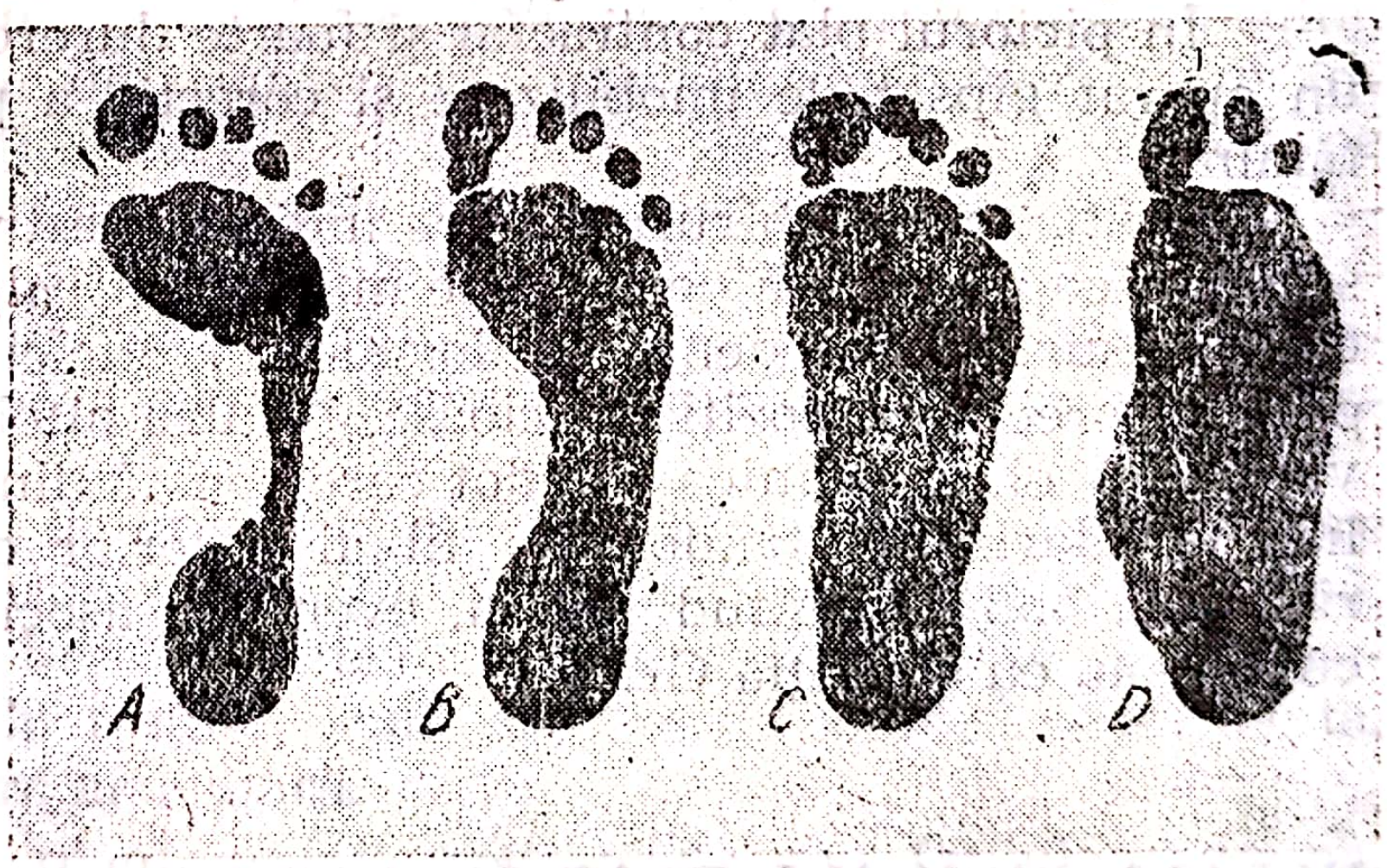

***Fig. III.287.* — Plantograma la piciorul normal *(A)*, piciorul plat de gradul I *(B)*, piciorul plat de gradul al II-lea *(C)* și piciorul plat de gradul al III-lea *(D)*.**

Piciorul plat din prima copilărie

Există o serie de copii mici, aparent sănătoși, cu gambe corect axate, la care, în decubit, se constată existența scobiturii plantare, dar aceasta dispare, se prăbușește, de îndată ce copilul se ridică în picioare, astfel încît, mersul se face pe toată talpa. Alți copii își întîrzie mersul, evită să stea în picioare, evită să meargă. La examenul general se constată o hipotonie marcată a musculaturii și uneori o hiperlaxitate articulară.

Scanned with OKEN Scanner

Tratamentul de întărire, de tonificare a musculaturii deficitare trebuie să se îmbine cu tratamentul tonic general și cu cel antirahitic, astfel încît piciorul plat să se amelioreze și să se vindece spre vîrsta de 3 ani.

Piciorul plat al celei de-a doua copilării

Este tot un picior plat prin insuficiență musculară, picior plat care n-a fost descoperit și tratat în prima copilărie, sau a fost tratat incomplet și nu s-a vindecat.

Piciorul plat al celei de-a doua copilării nu este dureros la nivelul piciorului, dar copiii sînt aduși la consult pentru dureri localizate mai sus, frecvent undeva la nivelul gambelor, mai rar la genunchi, uneori chiar în regiunea lombară.

Examenul clinic trebuie făcut cu copilul culcat, în picioare și în mers. El arată prăbușirea, mai mult sau mai puțin completă, a bolții plantare, fapt care a permis clasificarea în picior plat de gradul I cînd marginea internă a piciorului păstrează încă o ușoară concavitate, de gradul al II-lea cînd este dreaptă și se sprijină complet pe sol și de gradul al III-lea cînd este convexă înăuntru (fig. III.287 B, C, D). Prăbușirea mai mare se însoțește și de un anumit grad de *valgus* al piciorului, vizibil din spate, cînd copilul stă în picioare ; axul gambei face cu axul călcîiului un unghi obtuz deschis în afară (fig. III.288 A).

Punînd bolnavul să se ridice pe vîrful picioarelor, bolta plantară reapare, mai mult sau mai puțin marcată, în funcție de posibilitățile de contracție ale musculaturii de susținere a bolții, fapt care permite să se aprecieze prognosticul.

Leziunile, bilaterale întotdeauna, nu sînt de obicei egale ca gravitate.

În cazurile mai accentuate (fig. III.288 B), dedesubtul și înaintea maleolei interne, apare în relief capul astragalului, iar în piciorul plat de

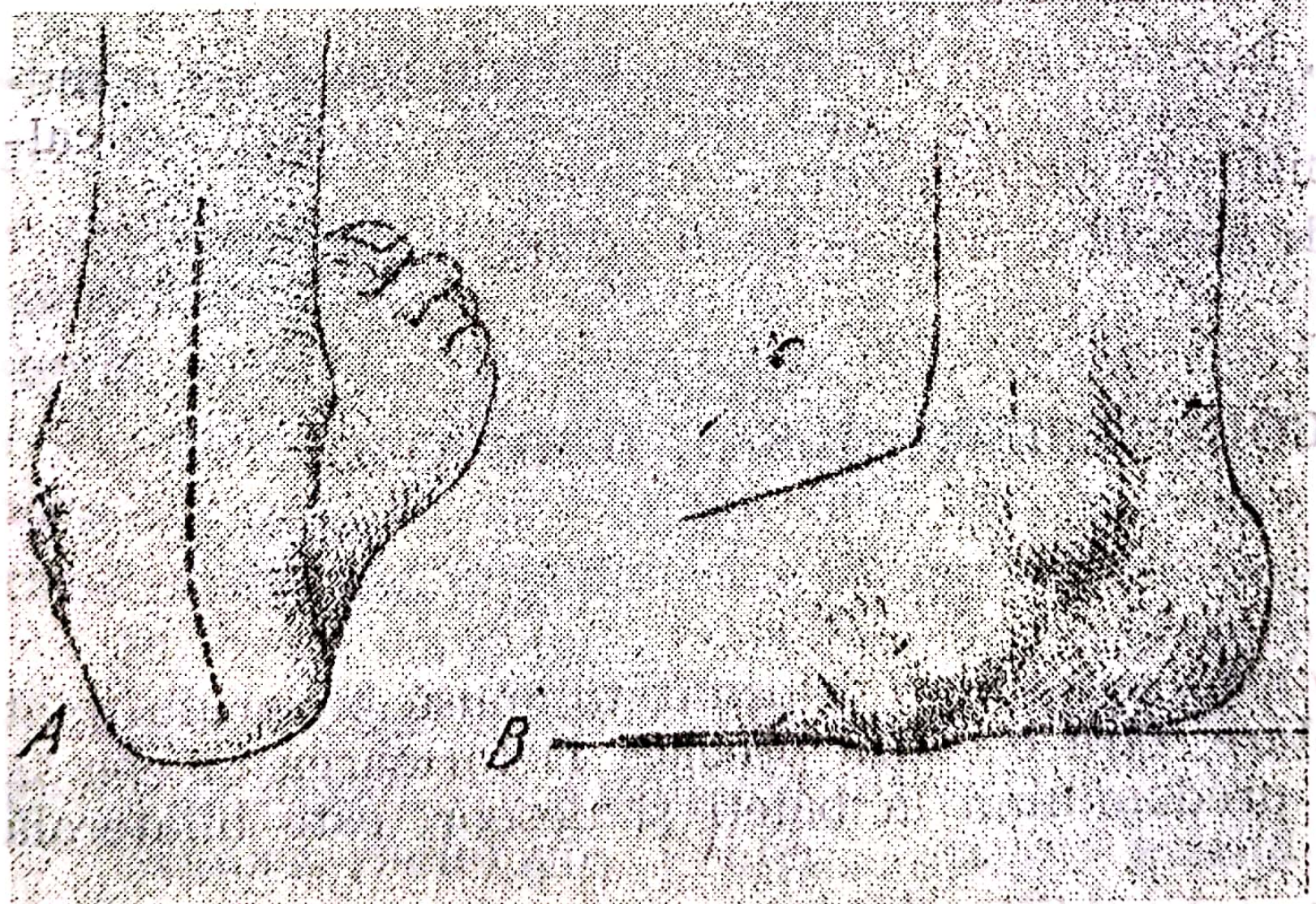

Fig. III.288. — **Piciorul plat *valgus* : axul gambei face cu axul piciorului un unghi obtuz deschis în afară *(A)* ; pe fața internă a piciorului, sub relieful și înaintea maleolei, se reliefează capul astragalului și, în cazurile mai grave, tuberculul scafoidului *(B)*.**

gradul al III-lea poate să proemine mai anterior și inferior și tuberculul scafoidului. Piciorul rămîne totuși mobil, nedureros, fără contractură. Examenul încălțămintei arată talpa și tocul tocite asimetric, mai mult pe partea laterală internă.

Radiografia piciorului, de față și de profil, este utilă atît pentru aprecierea prăbușirii de boltă, cît și pentru eliminarea diagnosticului de picior plat *valgus* prin sinostoză congenitală între calcaneu și scafoid, picior plat care necesită un tratament chirurgical.

Evoluția piciorului plat al celei de a doua copilării este în general favorabilă. Ea depinde de dezvoltarea mai bună a musculaturii, așa cum se întîmplă la majoritatea bolnavilor care au urmat un tratament corect și susținut.

Tratament. Indicația principală de tratament în piciorul plat al primei și a celei de a doua copilării, rămîne tonificarea, întărirea musculaturii de susținere a bolții plantare. Aceasta se face zilnic prin fricțiuni cu apă alcoolizată, prin masaj și prin gimnastică medicală.

Fricțiunile, care au drept scop să stimuleze circulația, vor fi făcute cu o mănușă de baie înmuiată în apă alcoolizată la 30° și vor cuprinde membrul pelvian în întregime, de la talpă pînă la fese inclusiv. Se fac seara și dimineața, cu o durată de 2—3 minute pentru fiecare membru pelvian.

Masajul trebuie să dureze în medie 30 de minute și părinții trebuie instructați ca să poată să-l facă acasă, zilnic.

Exercițiile de gimnastică, care pot să fie făcute acasă, de aparținători, cuprind : mersul pe vîrful picioarelor goale, pe călcîie, pe marginea externă a piciorului, rularea cu talpa a unui cilindru de lemn, prinderea unei batiste cu degetele de la picioare și tragerea ei îndărăt, pedalarea pe tricicletă (de păstrat numai axul pedalei), înotul. Cînd este posibil, se recomandă să se facă gimnastică medicală în serviciile de specialitate.

Pentru susținerea bolții plantare copilul va purta susținătoare plantare făcute pe măsură, după mulajul tălpii. Cum ele reprezintă un mijloc pasiv de susținere și practic nu ajută la dezvoltarea musculaturii, vor fi purtate intermitent : 2—3 zile da, o zi pauză.

Pentru copiii mici, hipotrofici și hipotonici, trebuie prescrisă o medicație și un regim care să amelioreze starea lor generală : vitamine, calciu, regim alimentar echilibrat, aerație, ultraviolete etc.

Tratamentul este de durată și trebuie făcut cu stăruință.

III.5.12.3. PICIORUL SCOBIT ESENȚIAL SAU IDIOPATIC

O. MEDREA

Piciorul scobit *(cavus)* constituie o diformitate opusă piciorului plat și care se prezintă ca atare, fără o cauză precisă. Deformarea începe să apară spre adolescență, predominînd la băieți și deseori este bilaterală (fig. III.289).

Patogenie. Se admite că la baza acestei entități ar exista o mielodisplazie frustă sau *status disrraphicus*. În urma acestei alterări rezultă un dezechilibru neuromuscular al piciorului, în care se incriminează hipertonia mușchilor supinatori, a lungului peronier lateral și a mușchilor scurți plantari (Hackenbroch). În unele cazuri, electromiografia poate să dece-

leze la originea dezechilibrului o poliomielită frustă (Medrea și Panait, 1966).

Tablou clinic. Aspectul de *cavus* este caracteristic : antepiciorul împovărat este căzut în *equinus* și în pronație, iar metatarsianul I tinde să se verticalizeze. Postpiciorul, în faza de sprijin, pentru a compensa pronația antepiciorului, se dispune în supinație. Pe fața dorsală apare o proe-

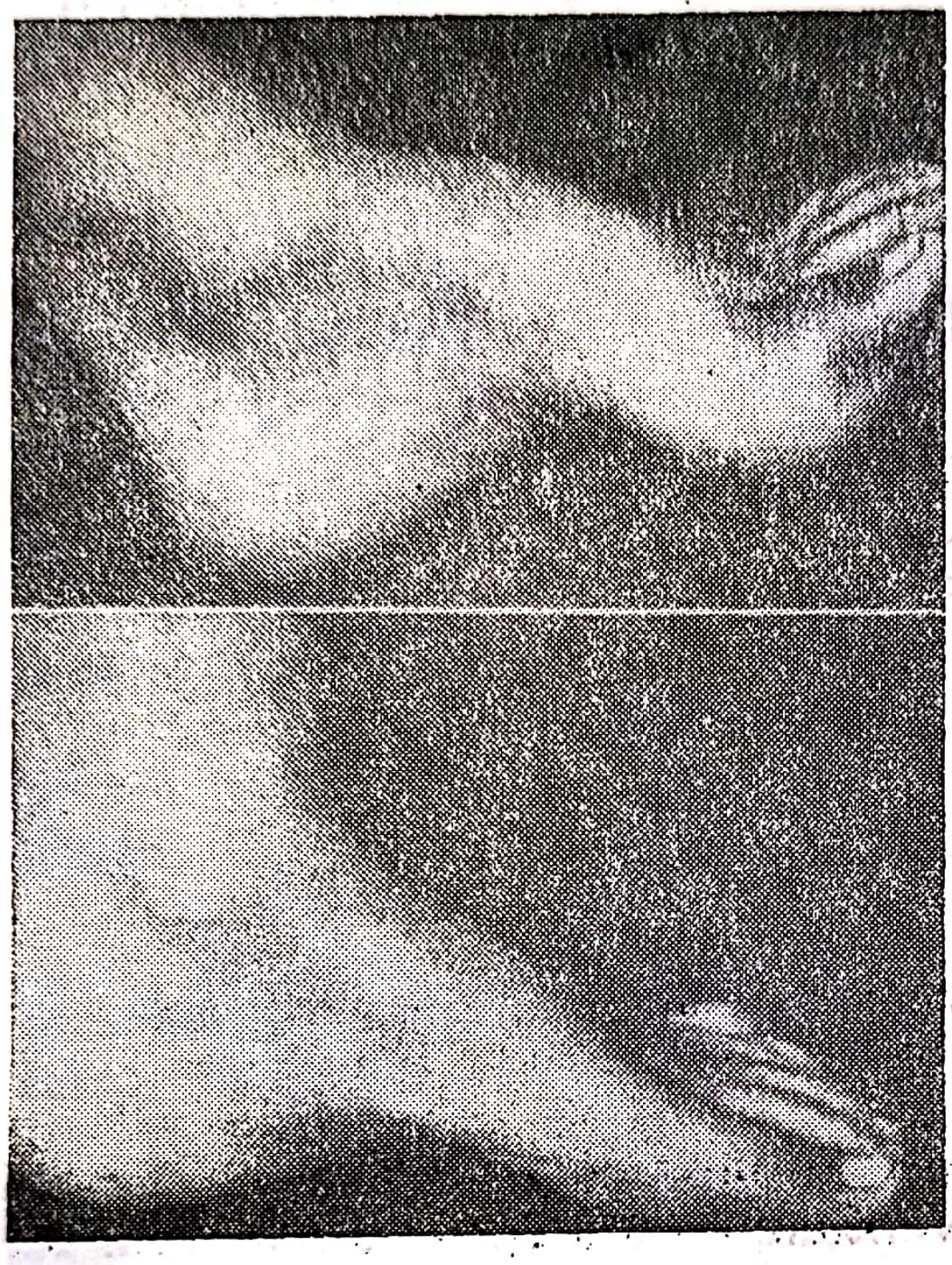

Fig. III.289. — Picior *cavus* idiopatic, pre- și postoperator.

minență spre articulația Lisfranc, la care se adaugă un proces de bursită care jenează piciorul prin încălțăminte. Tendoanele extensoare, întinse de proeminența dorsală, retractă prima falangă „în ciocan", încît degetele retractate și subluxate nu mai ating suprafața solului. Sprijinul se asigură, astfel, numai pe capetele metatarsienelor, fapt anormal, care duce la supraîncărcarea lor, cu dureri, calozități și mers dificil. Piciorul, la început suplu, devine în timp rigid, prin retracția tendoanelor, a aponevrozei plantare și prin deformarea artrozică secundară.

Plantograma și fotograma demonstrează sprijinul insuficient al plantei în ortostatism. Electromiografia este utilă pentru detectarea activității biolectrice musculare a grupelor interesate.

Examen radiologic. Pentru a aprecia gradul și evoluția *cavus*-ului, se procedează la măsurarea unghiului Hibbs, format din axul calcaneului întretăiat de axul primului metatarsian (normal = 135—140°). În cazul piciorului *cavus*, unghiul scade pînă la 80° ; incidența axială indică supinația piciorului ; incidența de față determină gradul de adducție a primului metatarsian (normal = 17°) (fig. III.290).

Diagnostic diferențial. Piciorul scobit idiopatic se va diferenția de piciorul *cavus* neurogen din eredoataxia Friedreich, amiotrofia Charcot-Marie, poliomielită, paralizia cerebrală sau din *spina bifida* vertebromedulară, confuzie obișnuită.

Tratament. În funcție de vîrstă și de formă clinică se recurge :

— *la copiii cu forme suple*, se recomandă ghete ortopedice cu susținător plantar anterior și reeducare musculară ; în formele avansate, ireductibile, se indică dezinserția plantară fibromusculară tip Steindler (la copiii mai mici de 12 ani), asociată, eventual, cu alungirea tendonului lui Ahile sau osteotomia cuneiformă cu baza externă a calcaneului (Dwyer) ;

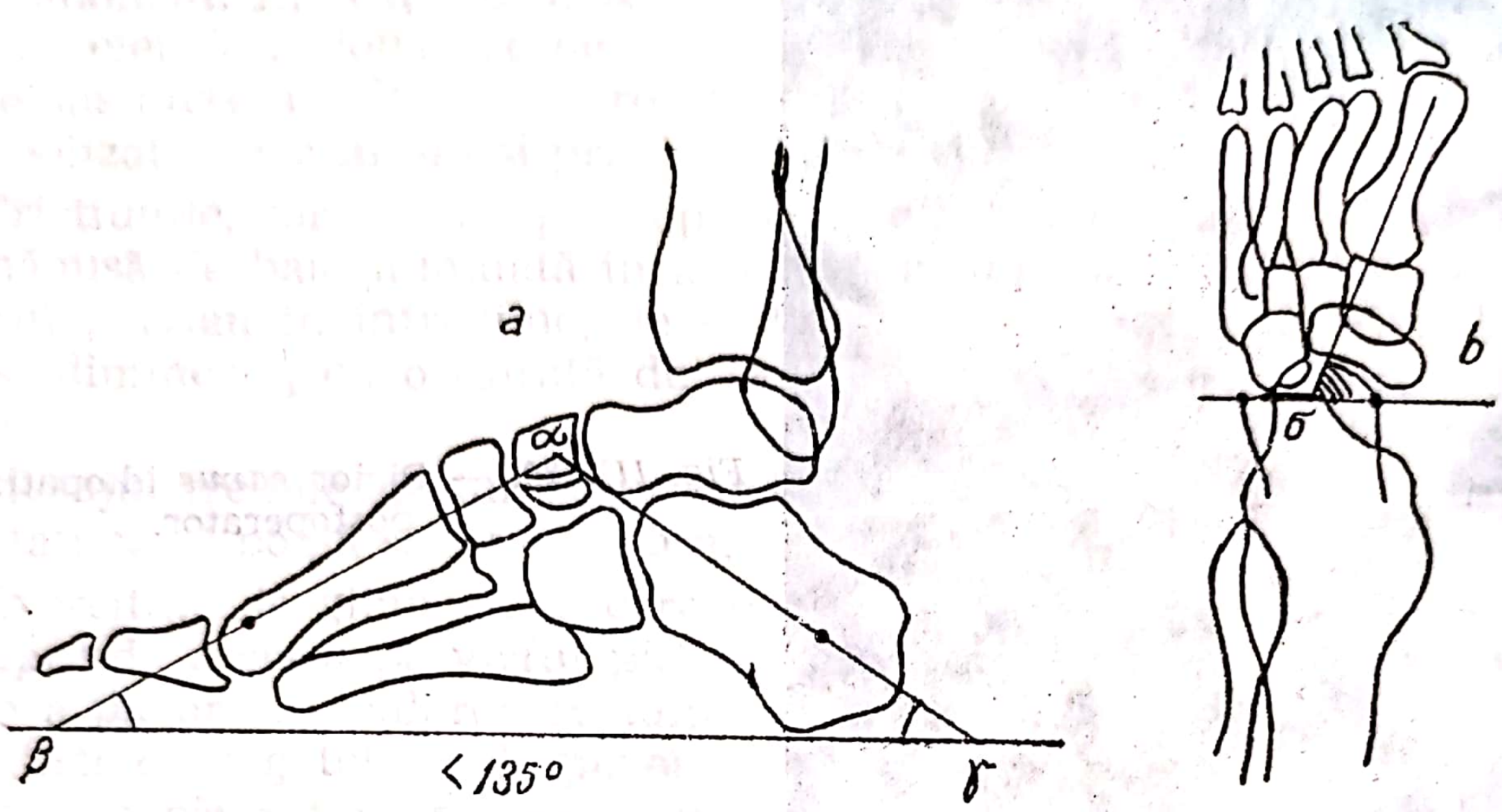

Fig. III.290. — Unghiul Hibbs și gradul de adducție a primului metatarsian.

— *la adolescenți și la adulți cu picior retractat* se practică, după evoluție, tarsectomia cuneiformă cu baza dorsală (Cole), artrodeza metatarsocuneiformă în verticalizarea razei interne (McElvenny) sau dubla artrodeză corectoare a piciorului.

Rezultatele funcționale după operațiile osteoarticulare sînt satisfăcătoare, dar nu sînt excluse recidive sau agravări artrozice secundare.

III.5.12.4. ANTEPICIORUL PLAT SAU PICIORUL ROTUND

Antepiciorul plat apare ca o tulburare statică prin prăbușirea bolții transversale care, din concavă devine dreaptă sau convexă.

Etiopatogenie. Această deformație este frecventă la femei cu exces ponderal, începînd din preclimacteriu. Bolta anterioară, constituită din capetele metatarsiene și susținută de ligamentele intermetatarsiene și mușchii lung peronier lateral, intrinseci și mai ales abductorul transversal al halucelui, începe să se prăbușească atunci cînd acest aparat fibromuscular complex devine insuficient.

O serie de factori constituţionali, inflamatori şi degenerativi, la care se adaugă încărcarea ponderală, determină scăderea rezistenţei biomecanice. În această situaţie, metatarsienele se îndepărtează progresiv „în evantai". Capetele metatarsiene mijlocii coboară şi comprimă ţesuturile plantare, la locul de sprijin constituindu-se bursite, cu hipercheratoză consecutivă.

În urma prăbuşirii metatarsienelor, rezultă un dezechilibru muscular, în care interosoşii şi extensorii predominanţi retractă degetele „în gheară", uneori cu luxaţie metatarsofalangiană.

Încălţămintea nefiziologică, cu vîrf ascuţit şi cu toc înalt favorizează deplasarea halucelui în *valgus* şi agravează coborîrea metatarsienelor mijlocii, cu accentuarea degetelor „în gheară".

Tablou clinic. Sindromul caracteristic constă într-un antepicior lăţit, cu bolta inversată şi cu bătături plantare sub capetele metatarsienelor al II-lea şi al III-lea. Cu timpul deformarea, la început suplă, devine dureroasă (metatarsalgie) şi ireductibilă. Bolnava are impresia că „merge pe cuie". Metatarsalgia dispare în repaus. Antepiciorul se deformează progresiv, astfel că, pe lîngă antepiciorul plat, apar *hallux valgus, digitus V varus*, artroze şi deficit funcţional. Lelièvre denumeşte forma evolutivă, antepicior plat triunghiular (fig. III.291).

Examenul radiologic evidenţiază răsfirarea metatarsienelor, cu apropierea convergentă a degetelor. Incidenţa axială (Walter-Müller) indică gradul de prăbuşire a capetelor metatarsiene.

Tratament. În formele incipiente şi suple se recomandă chinetoterapie, pentru tonificarea musculaturii deficitare şi fizioterapie antiinflamatoare, încălţăminte fiziologică şi susţinător plantar cu pelotă anterioară retrocapitală.

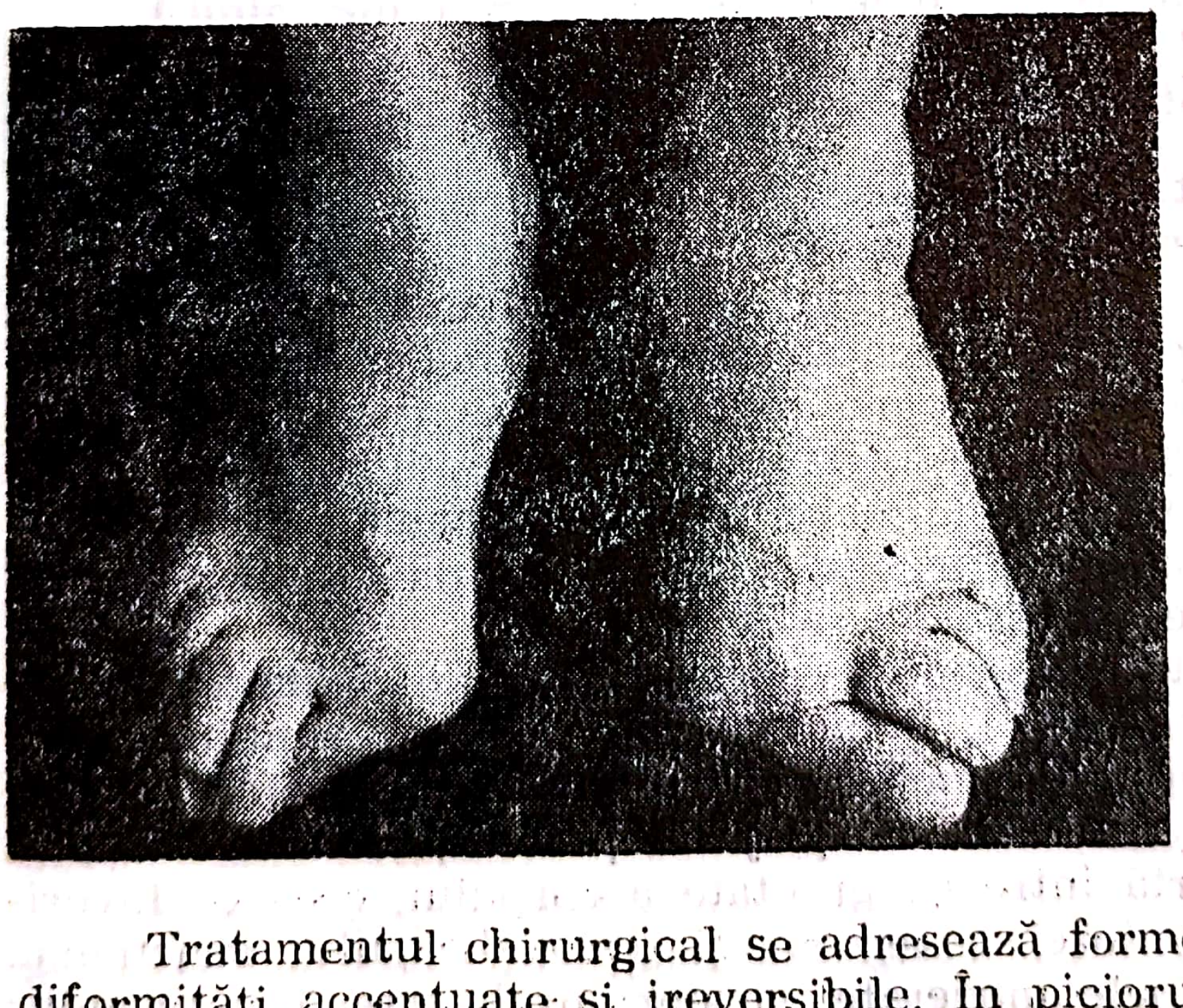

Fig. III.291. — Aspect de antepicior deformat „triunghiular" cu *hallux valgus* şi degete în ciocan, bilateral.

Tratamentul chirurgical se adresează formelor dureroase rebele cu diformităţi accentuate şi ireversibile. În piciorul rotund încă mobil, se practică, cu bune rezultate, metatarsectomia segmentară, operaţia Mau-Imhäuser, care, prin scurtare şi ridicarea capetelor metatarsiene, reduce deformarea (fig. III.292).

În piciorul deformat complex și rigid, se recurge la rezecția de corecție și realiniere a capetelor metatarsiene pe cale plantară (Hoffmann-Lelièvre) (fig. III.293).

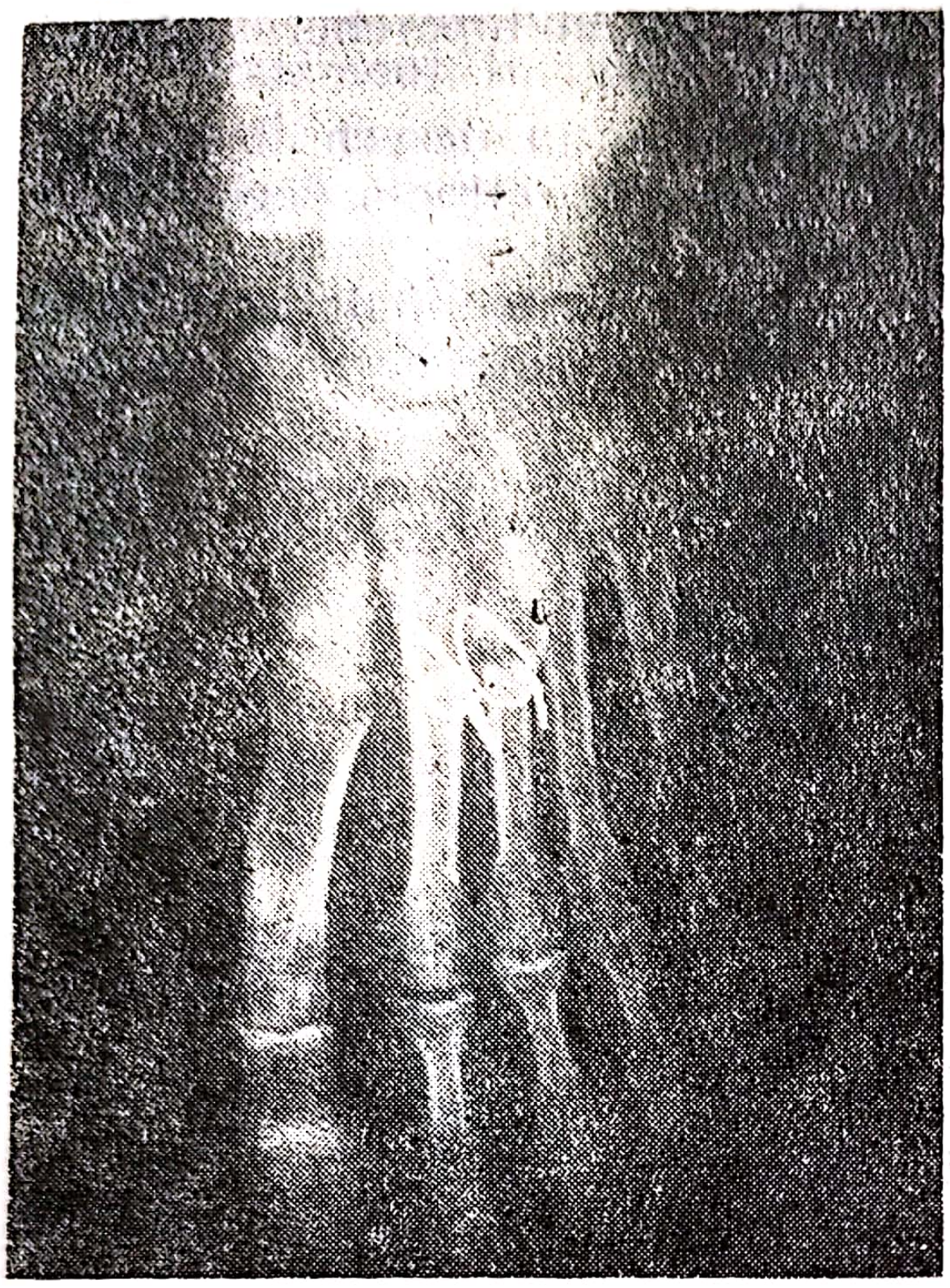

Fig. III.292. — Radiografia unei operații Mau-Imhäuser.

Fig. III.293. — Rezecția capetelor metatarsiene (schiță).

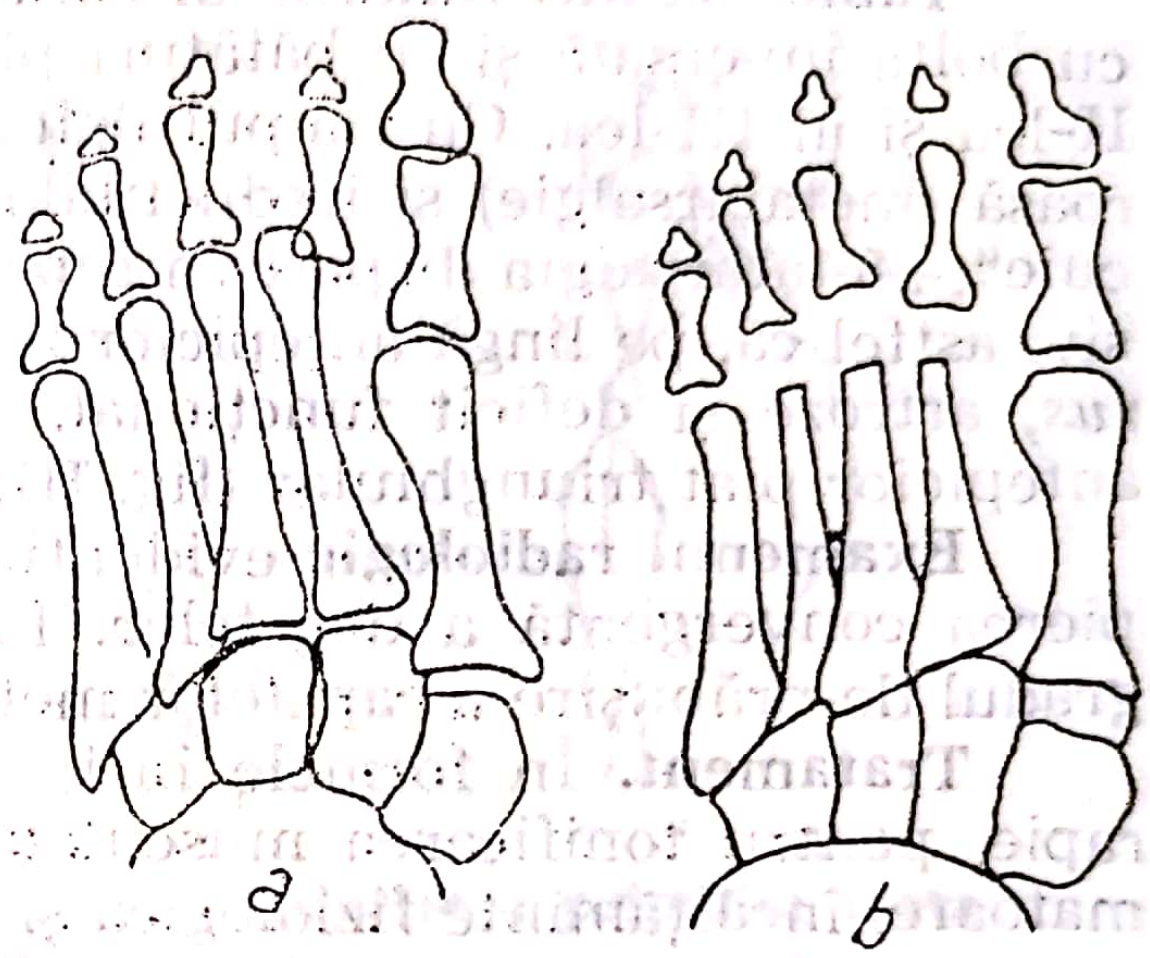

III.5.12.5. SINDROMUL DE INSUFICIENȚĂ A PRIMULUI METATARSIAN

Integritatea aparatului fibromuscular de susținere a bolții transversale, precum și respectarea unui anumit raport de lungime între metatarsiene asigură sprijinul capului primului metatarsian în timpul mersului. Acest sprijin este optim cînd capul celui de al II-lea metatarsian se găsește la nivelul sau sub capul metatarsianului I, în timp ce lungimea celorlalte capete descrește progresiv spre metatarsianul al V-lea. Cînd acest raport se modifică și sprijinul nu se mai face pe capul metatarsianului I rămas mai scurt, apare insuficiența primei raze a piciorului, compusă din metatarsian și haluce, însoțită de metatarsalgie.

Situația se întîlnește în scurtarea congenitală (piciorul ancestral) sau chirurgicală a metatarsianului I, după rezecția capului primului metatarsian pentru *hallux valgus,* în *metatarsus adductus* sau în piciorul plat. În aceste cazuri, la sfîrșitul fazei de sprijin a pasului, metatarsienele al II-lea și al III-lea suportă întreaga greutate a corpului, ceea ce favorizează apariția hipercheratozei dureroase și a handicapului funcțional.

Tratament. În formele moderate, tratamentul este conservator: încălțăminte ortopedică, cu susținător plantar. În formele avansate, se recurge la intervenția chirurgicală : metatarsectomia segmentară de scurtare la degetele al 2-lea și al 3-lea.

III.5.12.6. SINDROMUL DE HIPERPRESIUNE A PRIMULUI METATARSIAN

Cînd primul sau primele două metatarsiene sînt mai lungi, greutatea corpului în mers este suportată numai de aceste metatarsiene, ceea ce declanşează metatarsalgia. Rezecţia capetelor metatarsiene mijlocii, în piciorul rotund, facilitează apariţia acestui sindrom.

În cazurile moderate tratamentul se rezumă la folosirea unei încălţăminţi ortopedice. În formele avansate se restabileşte lungimea armonioasă a metatarsienelor prin rezecţie de scurtare.

III.5.13. METATARSALGIA THOMAS MORTON

Este o afecţiune care se manifestă sub formă de dureri cu caracter de crampe la nivelul antepiciorului, în special în dreptul articulaţiilor metatarsofalangiene a III-a şi a IV-a.

Etiopatogenie. *Hallux valgus*-ul se întîlneşte de obicei bilateral şi care au depăşit vîrsta de 30 de ani ; după scoaterea încălţămintei, durerile dispar. Morton credea că afecţiunea este datorită compresiunii nervilor digitali între capetele metatarsienelor aşezate într-o încălţăminte strîmtă, mai ales în sezonul cald. Betts a demonstrat că este vorba de un nevrom de origine traumatică, mai ales al nervului digital plantar al celui de al treilea spaţiu. După Nissen leziunea nervoasă ar fi de origine ischemică prin compresiunea arterei plantare de către tendonul flexorului comun.

Clinic. Simptomul caracteristic îl constituie durerea vie, sincopală ca o „descărcare electrică", iradiind spre degete sau în plantă. La palpare, se găseşte un punct dureros plantar între cele două capete metatarsiene, de obicei în spaţiul al doilea sau al treilea interdigital. La examen, se mai observă asocierea unor deformaţii statice, ca antepicior rotund sau picior ancestral.

Tratament. Susţinător plantar, cu pelotă anterioară, care lărgeşte spaţiile intermetatarsiene, infiltraţii locale cu Xilină şi cu corticosteroizi (Volon) sau fizioterapie antiinflamatoare sînt suficiente. În cazurile rebele se recomandă extirparea nevromului plantar.

III.5.14. HALLUX VALGUS

Hallux-valgus este o diformitate frecventă a degetului mare, care deviază spre exterior.

Etiopatogenie. *Hallux valgus*-ul se întîlneşte de obicei bilateral şi afectează, cu excesivă predilecţie, sexul feminin după 40 de ani.

Se poate considera ca o manifestare particulară a antepiciorului plat, la producerea căreia participă o serie de factori intrinseci şi extrinseci, printre care încălţămintea strîmtă, cu vîrful ascuţit şi toc înalt, factori degenerativi, statici, hiperponderea ş.a.

La antepiciorul plat, în care metatarsianul I este deviat în adducție *(metatarsus varus)* și rotat înăuntru, apare, la un moment dat, un dezechilibru muscular între flexorii slăbiți ca și aparatul ligamentar și extensorii degetelor. Aceștia din urmă devin preponderenți și trag degetele în abducție, inclusiv halucele, sub acțiunea extensorului propriu. Efectul de

Fig. III.294. — *Hallux valgus* (pre- și postoperator).

abducție al extensorului se accentuează progresiv ; degetul mare contribuie reciproc la adducerea metatarsianului, care, la rîndu-i, exagerează *valgus*-ul halucelui ș.a.m.d. (fig. III.294).

La devierea în abducție mai participă, concomitent, lungul flexor deplasat în afară, contractura abductorului transvers al halucelui care luxează aparatul sesamoidian în primul spațiu intermetatarsian și a adductorului halucelui care, în urma supinației metatarsianului, se situează plantar și devine incapabil să se mai opună abductorului transvers.

După opinia lui Lelièvre, cauza principală a deviației este adducția congenitală a primului metatarsian, la care se adaugă lungimea congenitală exagerată a halucelui, mobilitatea exagerată a articulației tarsometatarsiene și încălțămintea defectuoasă.

Anatomie patologică. Articulația metatarsofalangiană a halucelui este sediul unui proces de artroză secundară exostozantă. Falanga abdusă devine subluxată și pronată în formele avansate, o dată cu deviația metatarsianului. Musculatura suferă leziuni de distrofie fibromusculară, cu scăderea valorii funcționale.

Tablou clinic. Afecțiunea este în general bine suportată. În anumite condiții însă, ea evoluează cu apariția de dureri surde la nivelul articulației metatarsofalangiene, care se accentuează prin eforturi, prin artroză și (frecvent) prin bursită, uneori suprainfectată, cu iritarea nervilor senzitivi de pe fața internă a halucelui. În forme mai avansate durerile, în principal produse de bursită, iradiază în gambă, în cazul asocierii picio-

rului plat și în plantă, în antepiciorul rotund. Încălțămintea obișnuită nu mai este tolerată.

Aspectul este caracteristic : unghiul de abducție a halucelui poate să ajungă pînă la 90° ; uneori halucele încalecă degetul al II-lea. La partea internă se observă deformarea produsă de capul artrozic al metatarsianului, precum și de bursita cu hipercheratoza („bătătura“) respectivă. Cînd *hallux valgus*-ul coexistă cu un picior rotund, degetele celelalte sînt retractate „în ciocan“, cu subluxație secundară, tendoanele făcînd coardă sub tegumente.

Examenul radiologic pune în evidență viciile de orientare și de structură ale antepiciorului : exostoză internă, artroză cu subluxație a falangei I, osteoporoză, chiste trofice ale capului primului metatarsian.

Forme clinice. După mărimea unghiului de abducție a halucelui, se deosebesc 3 grade :

— *gradul I*, caracterizat printr-o abducție pînă la 20° (față de normalul de 5°), observat la femei tinere, care suportă dificil încălțămintea strîmtă, articulația nefiind modificată structural ;

— *gradul al II-lea*, în care abducția ajunge pînă la 45° și este însoțită de adducția evidentă a metatarsianului și de răsfirarea celorlalte metatarsiene ; hipercheratoza, bursita și exostoza capului metatarsian completează tabloul clinic caracteristic femeilor de peste 50 de ani ;

— *gradul al III-lea* este forma avansată, la vîrste înaintate, cu modificări considerabile ale tuturor structurilor anatomice (abducția halucelui depășește 45° încălecînd cel de al 2-lea deget). Încălțămintea este greu suportată și deficitul funcțional este notoriu, pe un fond de antepicior deformat complex cu artroză, bursită ș.a.

Tratament. Exercițiile de gimnastică, sportul, igiena locală și încălțămintea fiziologică, căutînd să prevină instalarea insuficienței musculo-ligamentare la cei predispuși, formează latura profilactică a tratamentului.

Tratamentul conservator se adresează formelor incipiente sau acelora avansate, la care tratamentul chirurgical nu se poate aplica (vîrstă înaintată, stare generală precară etc.) și este reprezentat de igienă, chinetofizioterapie, eforturi moderate și încălțăminte fiziologică cu susținător plantar, prevăzut cu pelote pentru redresarea bolților piciorului. Tamponul ortopedic de redresare a halucelui, confecționat din cauciuc sau pîslă, introdus în primul spațiu interdigital, ca și protectorul circular cutanat pentru exostoză sînt, cîteodată, folositoare.

Tratamentul major al afecțiunii rămîne cel chirurgical care se întreprinde după forma anatomoclinică și experiență :

— în formele de gradul I se practică rezecția exostozei (Schede) și corectarea abducției halucelui, prin capsulorafia internă ;

— în formele de gradul al II-lea, se face rezecția (1/3—2/3) extremității bazale a falangei (Brandes-Keller) completată cu exostozectomia capului metatarsian și retensionarea aparatului sesamoidian sub capul metatarsian (Méary) ;

— în formele de gradul al III-lea se recurge la soluționarea, în etape sau concomitent a *hallux valgus*-ului, a degetelor „în ciocan“ a degetului al V-lea *varus*, a antepiciorului plat — operații completate prin tratament ortopedic.

Ulterior unei concepţii prioritare a lui Rădulescu (1967), Swanson (1972) a preconizat, în formele avansate, artroplastia totală metatarso-falangiană cu proteză din silastic, cu rezultate promiţătoare.

Fondul preexistenţei unei poliartrite reumatoide, al unui diabet, al unei gute sau al unei arteriopatii obstructive, mai cu seamă la bărbaţi, impune o investigare atentă şi tratamentul de bază adecvat în primă etapă. Intervenţia pentru *hallux valgus* se va indica cu rezervă sau chiar se contraindică.

III.5.15. HALLUX RIGIDUS

Afecţiunea se prezintă ca o artroză deformată metatarsofalangiană a halucelui, fără abducţie. Caracteristic, este blocarea mişcărilor articulare care împiedică flexia degetului la sfîrşitul fazei de sprijin a mersului.

Din cauza durerilor, bolnavul sprijină piciorul în supinaţie, merge anevoie şi are dureri care iradiază în membrul pelvian.

Patogenie. Fără să fie confirmată, se admite originea traumatică: microtraumatismele repetate în mers şi supraîncărcarea funcţională pe un haluce mai lung. Se discută şi ipoteza osteocondrozei capului metatarsianului (Kingreen), similară bolii Köhler II.

În diagnostic se va evita confuzia cu artropatia gutoasă sau cu o artrită secundară.

Tratament. În forme moderate se recurge la chinetofizioterapie şi la aplicarea unui susţinător plantar rigid, care să protejeze halucele. În forme avansate, se indică rezecţia largă a bazei primei falange (Brandes).

III.5.16. DEGETUL „ÎN GHEARĂ“ SAU „ÎN CIOCAN“

Este o deformare în flexie dorsală a primei falange, în flexie plantară a falangei a doua, în timp ce falanga distală ia o poziţie indiferentă sau în flexie cu hipercheratoză apicală.

Etiopatogenie. De obicei se întîlneşte frecvent asociată altor malformaţii ale antepiciorului ca *hallux valgus*, picior rotund, degetul al V-lea *varus*, şi mai ales la al doilea deget, cînd acesta este mai lung. Slăbirea aparatului fibromuscular de susţinere a antepiciorului este responsabilă de această tulburare statică. Dezechilibrul muscular dintre muşchii extensori, care flectează dorsal prima falangă şi cei flexori, care flectează plantar ultimele două falange, nu mai poate să fie controlat de muşchii intrinseci. În această condiţie, prima falangă este trasă în flexie dorsală atît de extensorul digital, cît şi de muşchii intrinseci, atitudine vicioasă care se exagerează prin luxaţia falangei pe metatarsian şi prin retracţia capsulomusculară secundară (fig. III.295).

Capetele metatarsienelor, fiind apăsate de falangele luxate, se înclină spre plantă şi se prăbuşesc, ceea ce antrenează un cerc vicios de

agravare progresivă. Încălțămintea cu toc înalt sau cea scurtă constituie factori favorizanți.

Examen clinic. Aspectul este caracteristic: în afară de modificarea aspectului digital, se observă hipercheratoze dorsale pe articulația interfalangiană, pe fețele plantare ale degetelor și sub capetele metatarsienelor.

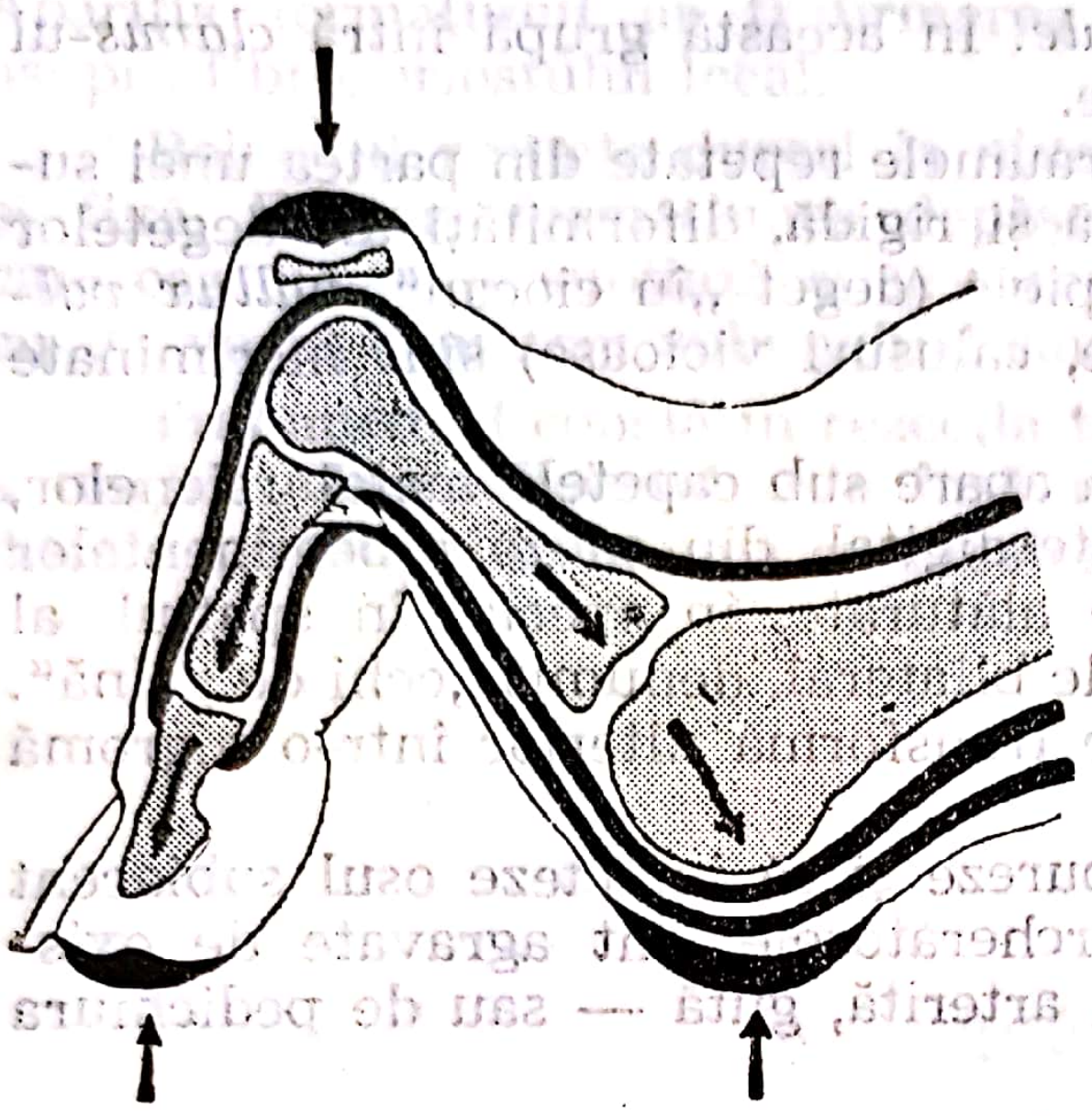

Fig. III.295. — **Deget în „gheară" cu bursite plantare și dorsală (după Lelièvre).**

La început, deformarea este reductibilă, dar ulterior se fixează. Bolnavul acuză dureri la mers și nu mai suportă încălțămintea.

Tratament. În formele suple se aplică un tratament conservator (susținătoare plantare cu pelotă anterioară, protectoare cutanate speciale, încălțăminte cu vîrf rotund și toc moderat).

În formele inveterate și dureroase, tratamentul chirurgical se impune. Trebuie subliniat că dezarticulația degetului afectat este nefiziologică, pentru că atrage după sine devierea celorlalte degete, în special a halucelui. Se indică astfel, rezecția capului sau chiar a unei jumătăți din extremitatea distală a primei falange (Hohmann), în funcție de gradul deformării, procedeu mai răspîndit, sau rezecția-artrodeză a primei articulații interfalangiene, fixată cu broșă (Campbell), operație mai stabilă ca rezultate. Dacă luxația bazei primei falange este importantă, Denis preferă rezecția acesteia.

III.5.17. LEZIUNILE CUTANATE ȘI ALE UNGHIILOR

Dintre leziunile cutanate care interesează deopotrivă pe dermatolog și pe ortoped, sînt de menționat:

• *Epidermofiția sau „piciorul de atlet".* Afecțiune micotică foarte contagioasă, produsă de *Epidermophyton interdigitale*, se întîlnește mai cu seamă la tineri (adesea la sportivi) la care localizarea în ultimele spații interdigitale este favorizată de transpirație și de lipsa de igienă

a piciorului. Se prezintă sub forma unui intertrigo cu roșeață, prurit și vezicule care se sparg și se suprainfectează.

Profilactic, se respectă toaleta îngrijită a piciorului, se poartă ciorapi curați și încălțăminte igienică.

Tratamentul curativ este de resort dermatologic, avînd la bază medicația antifungică și antiinflamatoare.

• *Hipercheratozele plantodigitale*. În această grupă intră *clavus*-ul (durilonul sau bătătura) și higroamele.

Mecanism de producere. Microtraumele repetate din partea unei suprafețe dure ca încălțămintea strîmtă și rigidă, diformități ale degetelor și ale piciorului care proemină sub piele (deget „în ciocan", *hallux valgus*, picior convex anterior, exostoze, calusuri vicioase) sînt incriminate în geneza afecțiunii.

Clinic. De obicei, hipercheratoza apare sub capetele metatarsienelor, la degete sau la călcîi. În spațiul interdigital, din cauza proeminențelor falangelor bazale de la două degete alăturate, în special în spațiul al IV-lea, poate să apară un *clavus* moale bilateral, denumit „ochi de găină". *Clavus*-ul, continuînd să fie iritat, se transformă ulterior într-o higromă seroasă cu fenomene inflamatoare.

Evoluție. Higroma poate să supureze și să infecteze osul subiacent cu evoluție de osteoperiostită. Hipercheratozele sînt agravate de existența unui teren patologic — diabet, arterită, gută — sau de pedichiura neglijată.

Tratament. În afara măsurilor igienice profilactice, tratamentul curativ trebuie să fie pe cît posibil cauzal, prin eliminarea factorilor mecanici, statici și infecțioși. Tratamentul este cu precădere chirurgical, corectarea diformităților osoase patogene, eventual asociată cu excizia hipercheratozei, după indicațiile date la capitolele afecțiunilor respective.

• *Unghia încarnată (onyxis)*. Reprezintă cea mai banală leziune a unghiei halucelui. Afecțiunea, deseori bilaterală, constă în pătrunderea marginii laterale în profunzimea pliului periunghial. Dintre cauzele favorizante sînt acuzate : încălțămintea strîmtă, halucele mai dezvoltat și deviat în *valgus*, tăierea incorectă a unghiei. În urma înfundării marginii unghiale sub pliul periunghial se produce o plagă care se infectează. Leziunea este persistentă și întreținută de vîrful ascuțit al unghiei înfundate, de compresiunea degetului al doilea și de încălțăminte.

Clinic, pliul periunghial extern apare inflamat, cu mugure cărnos supurat. Halucele devine dureros și compromite mersul.

Evoluție. Unghia încarnată prezintă o evoluție cronică, cu puseuri supurative, cu limfangită și chiar cu osteita falangei distale.

Tratament. Măsura profilactică cea mai eficientă constă în tăiatul unghiei în linie dreaptă și încălțăminte comodă. Remediul acestei afecțiuni este numai chirurgical : excizia parțială a unghiei de partea lezată, excizia matricei respective și a mugurilor supurați, respectînd patul unghial. În formele difuze, cu stare septică accentuată, matricea nu va fi extirpată, pentru a preveni diseminarea infecției la falangă.

• *Hematomul subunghial*. Se produce după un traumatism puternic al halucelui, uneori cu fractura falangei. Hematomul depășește marginile patului unghial, devenind foarte dureros prin compresiune. Uneori

se poate infecta, fapt care impune ca terapeutică pansamente antiseptice și, eventual, drenarea hematomului devenit insuportabil, prin două foraje ale unghiei. În caz de supurație, se sacrifică unghia.

• *Exostoza subunghială.* Este o tumoretă benignă osteo- sau fibro-cartilaginoasă (condrom) implantată la fața dorsală a falangetei halucelui. Apariția formațiunii ar fi urmarea unor microtraumatisme exercitate asupra fibroperiostului local.

Bolnavul resimte dureri la nivelul unghiei, care este ridicată, dură și fixă. Deseori formațiunea depășește marginea liberă a unghiei, în care caz pielea se subțiază și se ulcerează. Afecțiunea se poate confunda cu un vechi hematom subunghial sau cu o unghie încarnată latentă.

Tratamentul constă în rezecția tumoretei după extirparea economică a unghiei. Mai eficientă este însă rezecția concomitentă a extremității distale a falangei împreună cu exostoza.

Scanned with OKEN Scanner

IV.

COLOANA VERTEBRALĂ

IV.1. PATOLOGIA OSTEOARTICULARĂ VERTEBRALĂ

IV.1.1. MALFORMAŢII CONGENITALE

O. MEDREA

Se admite că malformaţiile congenitale sînt rezultanta unei perturbări în dezvoltarea embriologică a coloanei în faza ei membranoasă şi cartilaginoasă.

Orice vertebră se dezvoltă (după Schintz) prin 3 puncte de osificare primitivă, care apar în luna a 3-a de viaţă intrauterină : un punct anteromedian, din care se va dezvolta corpul vertebral şi două puncte posterolaterale, din care va rezulta arcul posterior neural. Mai tîrziu, spre 14 ani, apar şi punctele de osificare complementară.

În mod normal, fuziunea acestor diferiţi nuclei se face într-o anumită ordine cronologică. Astfel, începînd de la 2 ani, cele două puncte posterolaterale se unesc între ele, realizînd arcul posterior sau neural. În regiunea lombosacrată, această sudură se face mai tîrziu, la 8—10 ani, iar la prima piesă sacrată între 10—18 ani. Pînă la momentul fuziunii osoase, arcurile rămîn dehiscente, cu aspectul radiologic de hiatus vertebral posterior. Fuziunea arcurilor neurale la corp se face după 3 ani (Schmorl).

Cînd, din cauze încă ipotetice, aceste fuziuni osoase nu mai au loc sau cînd vertebrele capătă o dezvoltare anormală, apar malformaţiile vertebrale.

Zonă de tranziţie a coloanei vertebrale, regiunea cervicală este sediul a numeroase şi variate anomalii structurale de origine congenitală, genetică, mai frecvente astăzi, în urma multiplilor agenţi teratogeni. Sînt entităţi nosologice rare, uneori fără manifestări clinice, printre care întîlnim : vertebre occipitale, anomaliile apofizei odontoide *(os odonto-*

ideum), dorsalizarea vertebrei C_7, hemivertebre, *somatoschizis, rahischizis*, sindrom Larsen (malformaţii osoase cervicale însoţite de luxaţii de genunchi sau de şold, picior strîmb etc.).

Regiunea lombosacrată ca şi aceea cervicodorsală sînt zone de elecţie pentru localizarea malformaţiilor congenitale.

Deseori, leziunile sînt tăcute din punct de vedere clinic, descoperindu-se ulterior, în timpul perioadei de creştere sau, la adult, cînd survin factori patologici care le fac manifeste.

IV.1.1.1. OCCIPITALIZAREA ATLASULUI

Este o foarte rară anomalie de diferenţiere regională, similară sacralizării L_5 şi care constă dintr-o fuziune atlooccipitală la nivelul maselor laterale atloidiene, numărul vertebrelor cervicale scăzînd la 6.

Aspectul este de torticolis cu gîtul scurt, la care lipsesc mişcările laterale.

În unele forme avansate survin fenomene neurologice : dureri occipitale, tulburări senzoriale, tetrapareză.

IV.1.1.2. SINDROMUL KLIPPEL-FEIL

Această anomalie constă din reducerea numerică a vertebrelor cervicale prin agenezie asociată cu fuziunea vertebrelor restante într-un bloc osos. Se combină şi cu alte anomalii : rahischizis, hemivertebre, coastă cervicală, supraridicarea omoplatului (Sprengel), torticolis, asimetrie facială, diformităţi ale membrelor etc.

Se caracterizează printr-un gît scurt („oameni fără gît", fig. IV.1), torticolis, implantarea joasă a părului cefalic, limitarea mişcărilor gîtului, facies mongoloid.

În general, afecţiunea nu este dureroasă şi este bine suportată, în afară de considerentul estetic sau de apariţia unui sindrom neurologic.

Diagnosticul radioclinic este simplu, deosebind afecţiunea de sechela unei spondilite (la care vertebrele sînt complet fuzionate) sau de alte anomalii congenitale.

Sindromul nu are tratament decît atunci cînd apar fenomene neurologice, efectuîndu-se operaţii decompresive.

IV.1.1.3. TORTICOLIS

Prin torticolis se înţelege atitudinea vicioasă şi permanentă a extremităţii cefalice, care este înclinată spre umăr. Apare în urma retracţiei cu scurtarea muşchiului sternocleidomastoidian, eventualitate posibilă în două modalităţi patogenice : forma congenitală — cea mai frecventă — şi forma secundară.

IV.1.1.3.1. TORTICOLIS CONGENITAL

Malformație congenitală întîlnită relativ frecvent, poate să coincidă uneori cu : buză de iepure, picior strîmb, anomalii cervicale, displazie de șold etc.

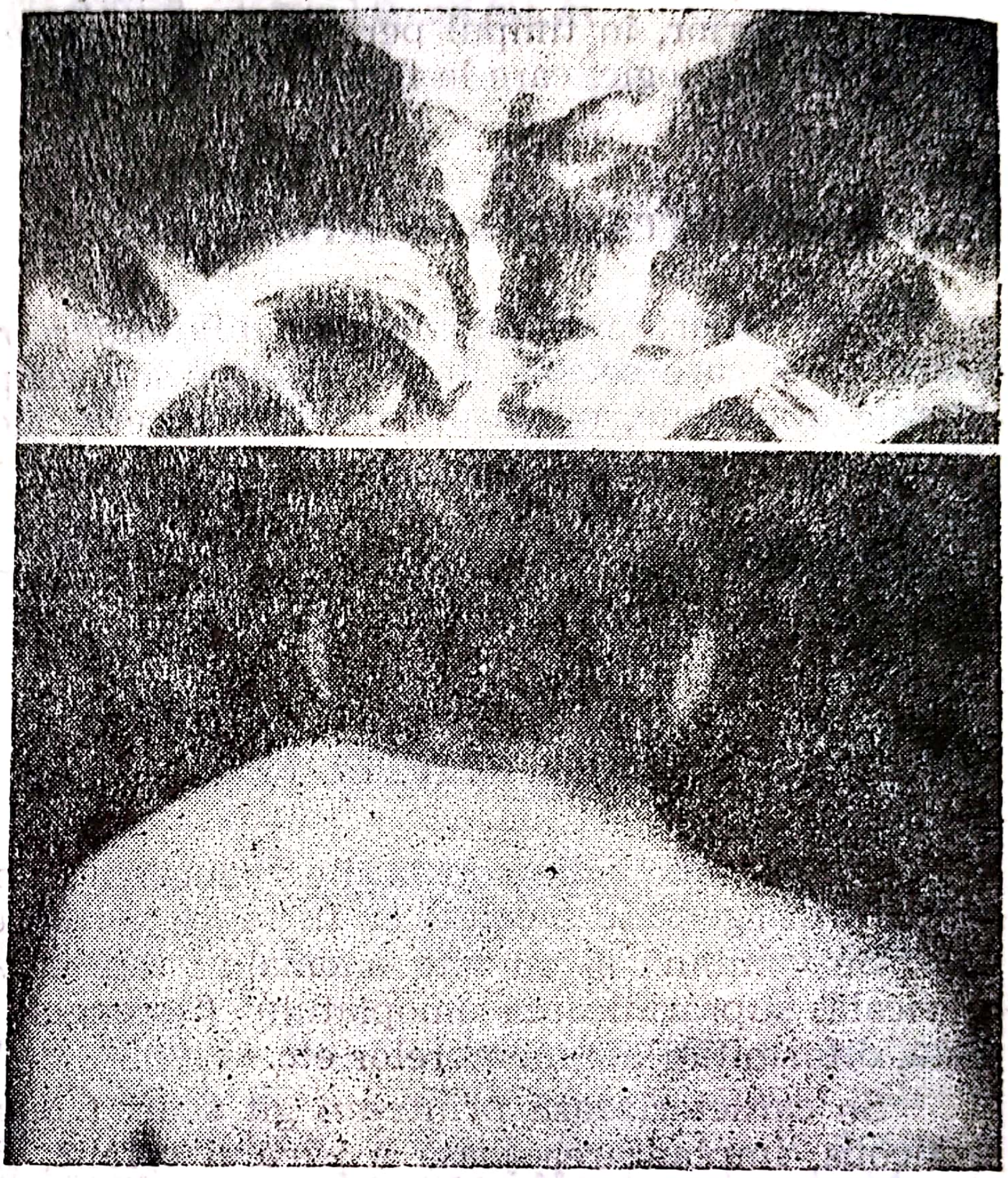

Fig. IV.1. — Sindrom Klippel-Feil.

Mecanism de producere. Asupra mecanismului de producere s-au dat mai multe explicații, fără să se ajungă la o precizare patogenică pentru toate cazurile.

După teoria congenitală, torticolisul este datorat unei poziții vicioase intrauterine a fătului în care, capul torsionat într-o parte comprimă mușchiul sternocleidomastoidian, mai ales în cazul unui oligoamnios (ipoteza Heller), sau umărul poate apăsa gîtul, rezultînd o compresiune arterială cu leziuni ischemice retractile ale mușchiului sternocleidomastoidian, similar cu sindromul Volkmann (ipoteza Voelker). Lange și alții credeau într-un viciu de conformație congenitală a mușchiului, mai ales cînd sînt asocieri și cu alte malformații.

Teoria obstetricală susține că, în timpul unei nașteri distocice, în special cu prezentare pelviană, se produce o întindere cu torsiune a gîtului copilului, cu lezarea mușchiului sternocleidomastoidian. În mușchi apare un hematom care se fibrozează și duce la retracție, cu scurtarea secundară. Nu este admisă în totalitatea cazurilor, deoarece s-a găsit torticolis și la copii născuți prin cezariană, deci fără traumă obstetricală.

Copilul prezintă atitudinea caracteristică a capului înclinat spre umăr, cu rotație spre umărul opus. Umărul de partea lezată este mai ridicat. Mușchiul sternocleidomastoidian de partea înclinației este proeminent, îngroșat și scurtat, retracția interesînd ambele componente, dar mai ales capătul clavicular.

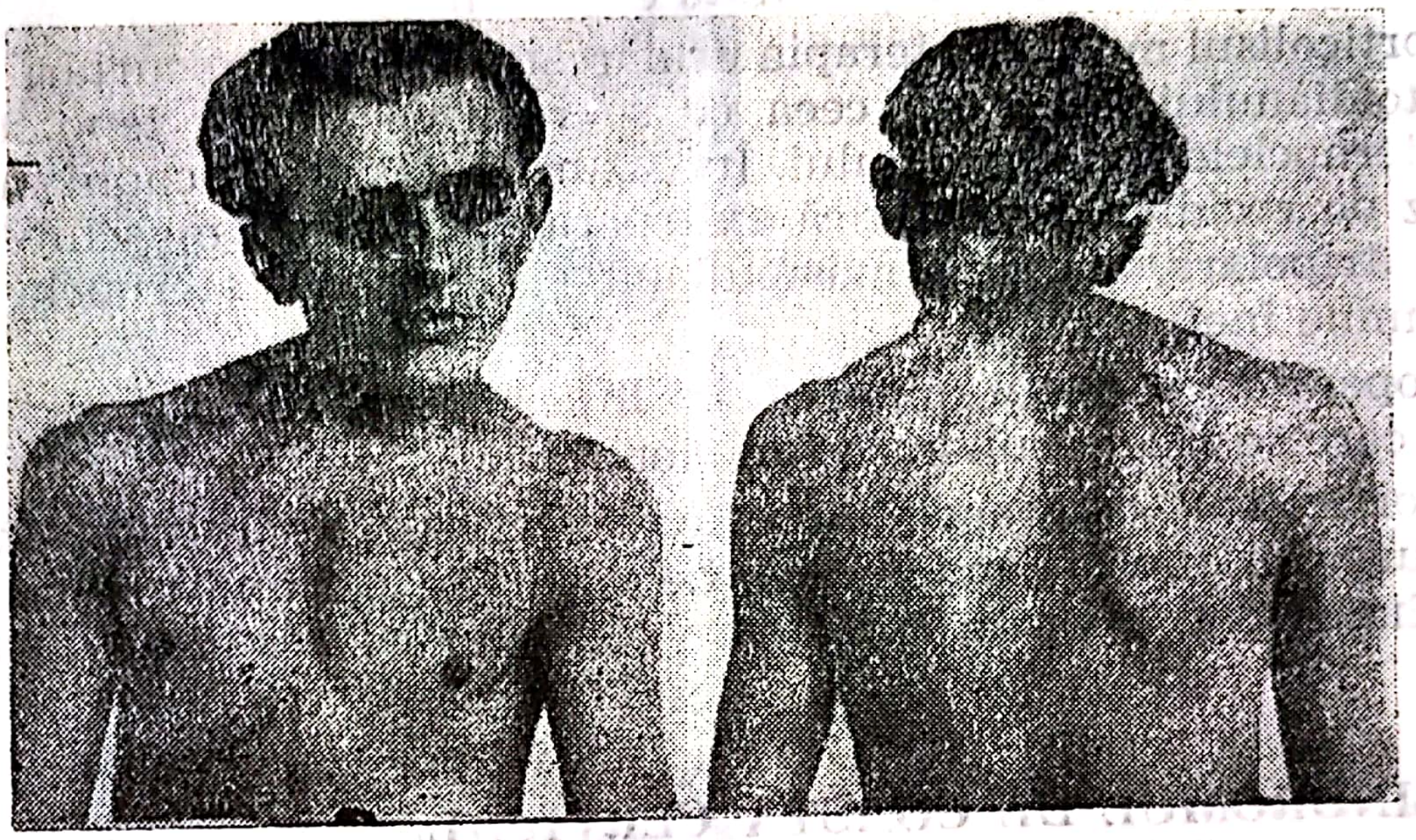

Fig. IV.2. — **Torticolis congenital la adult.**

Există, de asemenea, și hemiatrofie craniofacială cu asimetrie facială care frapează la inspecție, și scolioză cervicodorsală (fig. IV.2).

Atitudinea vicioasă este de la început ireductibilă, se accentuează cu timpul, dar fiind nedureroasă, copiii suportă bine această malformație, care numai ulterior le va produce un disconfort estetic.

IV.1.1.3.2. TORTICOLIS CĂPĂTAT

Torticolisul căpătat apare ca urmare a unei afecțiuni de la nivelul gîtului.

Se deosebesc astfel :

— torticolisul cicatriceal, sechelă după : arsuri, plăgi supurate, adenoflegmoane ale gîtului ;

— torticolisul muscular, după o miozită virală, care este dureros dar trecător ;

— torticolisul osteoarticular, după un morb Pott suboccipital sau cervical ;

— poate să fie întîlnit la copii și după o afecțiune inflamatoare rinofaringină cu subluxație atloidoaxoidiană (sindromul Grisel) ;

— la adult, spondilita anchilopoietică, spondilodiscitele și traumatismele cervicale cu fractura-luxație a primelor două vertebrele cervicale, pot să prezinte torticolis ;

— torticolisul spasmodic din hemiplegia infantilă ;

— torticolisul din discopatia cervicală cu hernie este dureros și greu reductibil ;

— torticolisul de atitudine : la unii copii cu astigmatism sau în unele profesiuni.

Este simplu de diagnosticat, dar pentru etiologie comportă unele investigații (radiografice, neurologice, O.R.L.) obligatorii.

Tratamentul (ambelor forme de torticolis) este exclusiv chirurgical, fiind indicat să se efectueze după vîrsta de 2 ani.

În torticolisul muscular terapia urmărește corectarea scurtării sternocleidomastoidianului retractat, ceea ce se realizează prin tenotomia inserțiilor sternocleidomastoidianului. În cazuri avansate, la copiii mai mari sau în caz de recidive, se practică extirparea parțială a mușchiului dacă tenotomia tripolară, inserția mastoidiană și inserțiile sternoclaviculare (Putti), rămîne ineficientă.

Postoperator, corsetul-minervă în hipercorecție se menține 30 de zile, după care se face recuperare funcțională.

În torticolisul osteoarticular sau în cel spastic tratamentul este neurochirurgical, după forma clinică. La sugari se pot aplica bandaje cervicale (Schanz) sau aparate corectoare (Schede) cu rezultate favorabile.

IV.1.1.4. SINDROMUL DE COASTĂ CERVICALĂ ȘI SINDROMUL DEFILEULUI SCALENIC

Modificările raporturilor dintre elementele vasculonervoase (artera subclavie și plexul brahial) și formațiunile musculare și costofibroase anormale din loja supraclaviculară pot să realizeze sindromul de coastă cervicală sau sindromul de scalen, care se întîlnesc în special la sexul feminin, la vîrste tinere.

Factorii determinanți (anomalia primitivă) pot să fie : coasta supranumerară, mușchii scaleni sau ambele situații.

Coasta cervicală supranumerară sau uneori doar transversomegalia C_7 sînt întîlnite în 30—40% din cazuri. Ea poate să ridice, să întindă sau să comprime plexul brahial, cu leziuni de obicei reversibile dacă se intervine la timp (fig. IV.3).

Mușchii scaleni sînt responsabili de sindromul scalenilor în 60—70% din cazuri. Scalenul anterior (mai rar cel mijlociu), hipertrofiat prin contracțiile musculare repetate, adevărate microtraumatisme, comprimă, ridică sau schimbă direcția arterei subclavii. Alteori, tractusuri fibroase care se întind între regiunea cervicală și coasta I, aderă la scaleni și pot să înglobeze sau să tracționeze artera. De multe ori, în evoluții prelungite, aceasta prezintă modificări anatomice importante, se trombozează sau face dilatații anevrismale cu urmări ireversibile (fig. IV.4).

În general, se admite că hipertrofia sau scleroza scalenilor acționează electiv pe artera subclavie, iar coasta cervicală, cînd este mai lungă, acționează mai ales pe plexul brahial, fapte explicate prin relațiile anatomice ale acestor formațiuni.

Ca factori favorizanți în apariția manifestărilor clinice se mai incriminează : o centură scapulară coborîtă, cu hipotonia musculaturii spatelui și cu scolioză (în jurul vîrstei de 20 de ani — Todd) ; eforturile

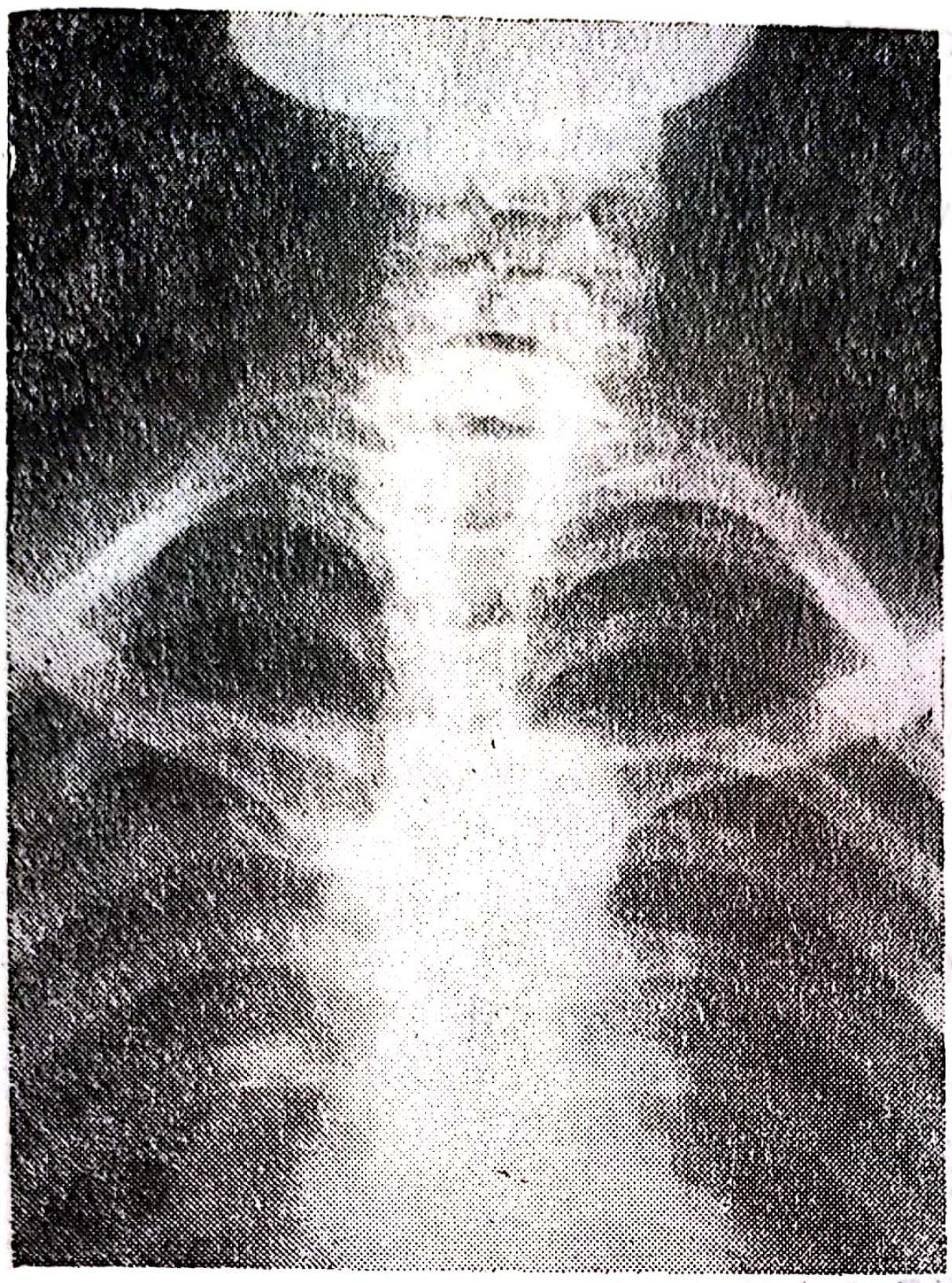

Fig. IV.3. — Coastă cervicală bilateral.

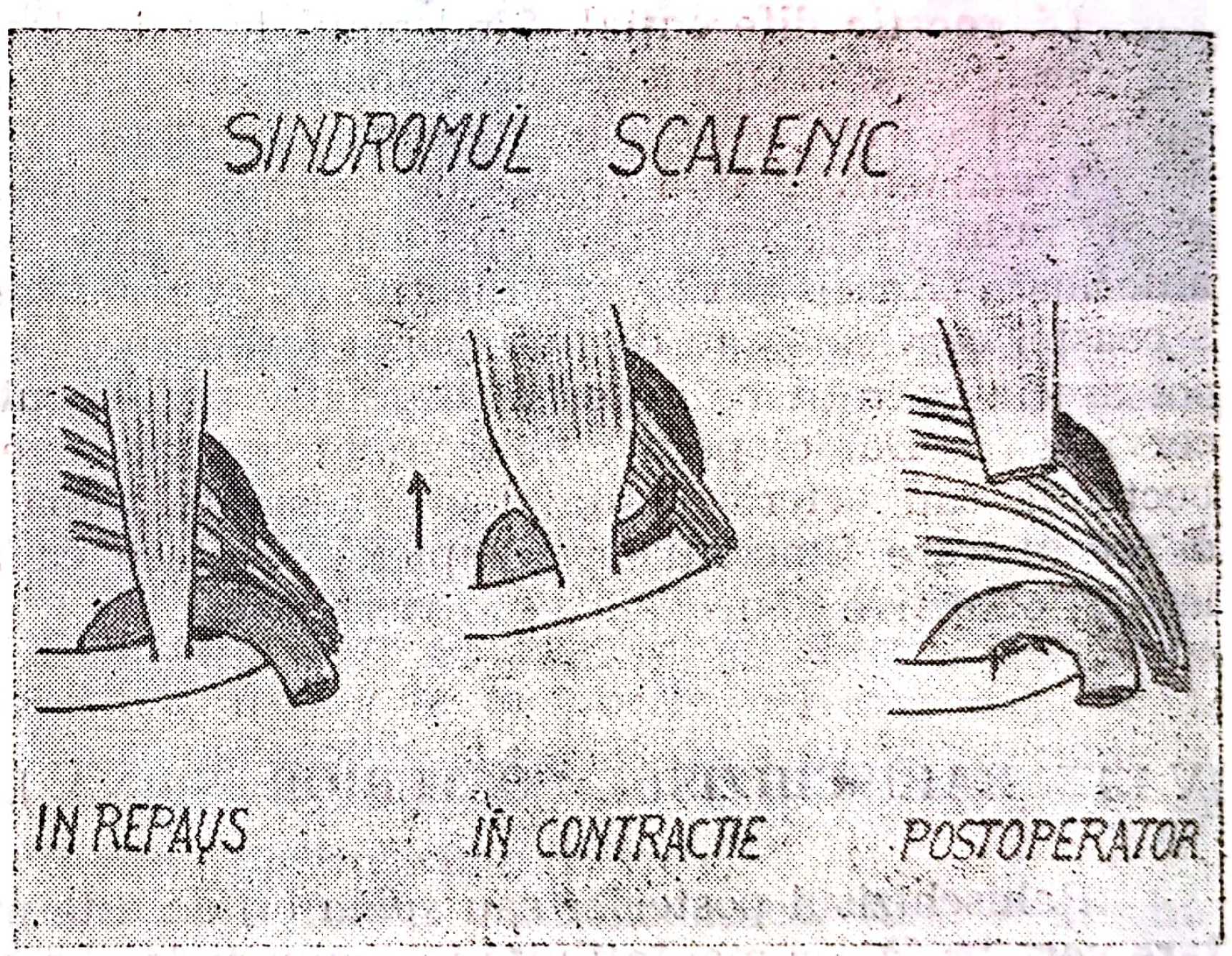

Fig. IV.4. — Sindromul scalenic (schiță).

profesionale, ca purtarea greutăților pe umăr sau în mînă, cu o miozită secundară (Forni); un tonus neurovegetativ-endocrin mai labil.

Patogenie. Scalenul contractat sau hipertrofiat nu acționează numai ca element mecanic pe artera subclavie, ci produce și un reflex prin iritație de contact a filetelor simpatice periarteriale. În același timp și celelalte filete simpatice din plexul brahial, iritate, intervin ca factor vasomotor pe artera interesată, spasmul prelungit ducînd în final la tromboză.

Prezența coastei supranumerare, de asemenea, nu explică întotdeauna sindromul. S-a remarcat că doar 10% din purtătorii de coastă cervicală au manifestări clinice. La acești bolnavi, plexul brahial și artera subclavie sînt prinse între prima coastă și coasta supranumerară. Mușchii scaleni, uneori hipertrofiați secundar, prin contracție ridică coasta și micșorează defileul musculocostal, favorizînd compresiunea vasculonervoasă.

Semne clinice. Regiunea supraclaviculară poate să fie tumefiată ; artera subclavie pulsează vizibil, uneori prezintă freamăt sau suflu.

Durerea locală iradiază spre mînă, spre spate sau spre gît, este permanentă și exacerbată de mișcarea capului sau a membrului toracic. Mai rar, apar amiotrofii în musculatura centurii scapulare, parestezii sau paralizii ale unui grup de mușchii inervați de plexul brahial, cefalee, amețeli, sindrom Claude Bernard-Horner. Tulburările vasculare sînt uneori foarte importante și pot să meargă de la modificări de temperatură și culoare locală, la claudicație intermitentă și ulcerații trofice ale degetelor. Testul vascular Adson evidențiază, la aplecarea capului și tracțiunea membrului de partea bolnavă, în inspirație profundă, dispariția pulsului radial și scăderea tensiunii arteriale (are valoare aproape patognomonică). Această manevră demonstrează aportul scalenului anterior în producerea sindromului.

Examenul radiologic evidențiază anomalia osoasă, dacă există. Angiografia are valoare cînd nu sînt modificări osoase.

Diagnostic diferențial. Sindromul trebuie deosebit de : modificările degenerative și traumatice ale coloanei cervicale ; mielopatia cervicală ; sindromul Barré-Liéou ; nevritele de alte cauze ale plexului brahial etc.

Tratament. Ținînd seama de mecanismul etiopatogenic complex al sindromului, se va acționa chirurgical. Intervenția constă din scalenotomie anterioară (Adson și Coffey), însoțită după caz de rezecția extraperiostală a coastei cervicale sau de extirparea formațiunilor fibroase aderente ; se pot asocia operații pe sistemul vegetativ perivascular sau postganglionar cervical (D. Danielopolu) ; în trombozele extensive ale subclaviei, trombectomia sau arteriectomia devin necesare după situație. Tratamentul de recuperare funcțională, complexă, se face ca atare, cînd nu există leziuni obiective neurologice sau vasculare.

IV.1.1.5. RAHISCHIZISUL POSTERIOR (SPINA BIFIDA)

Rahischizisul posterior sau *spina bifida* este malformația de dezvoltare vertebrală cea mai întîlnită în regiunea lombosacrată.

Se împarte în :

— *spina bifida occulta,* asimptomatică, defect de sudură fără nici o manifestare clinică, găsit întîmplător pe radiografie (fig. IV.5) ;

— *spina bifida* simptomatică sau adevărată (dismorfism vertebromedular) este însoțită de unele manifestări clinice ca : picior strîmb, scolioză, displazie de șold, sindrom Sprengel, sindrom Klippel-Feil, enurezis, hidrocefalie, paraplegie, tulburări trofice și hipertricoză regională, după caz ;

— *spina bifida* manifestă (forma *cystica* sau forma *aperta* a nou-născuților) este mult mai rară.

La dehiscența arcului posterior se suprapun leziuni ale nevraxului, caracterizate prin anomalii de dezvoltare ale meningelor și măduvei, care herniază. Apare meningocelul sau meningomielocelul (forma *cystica*) cu

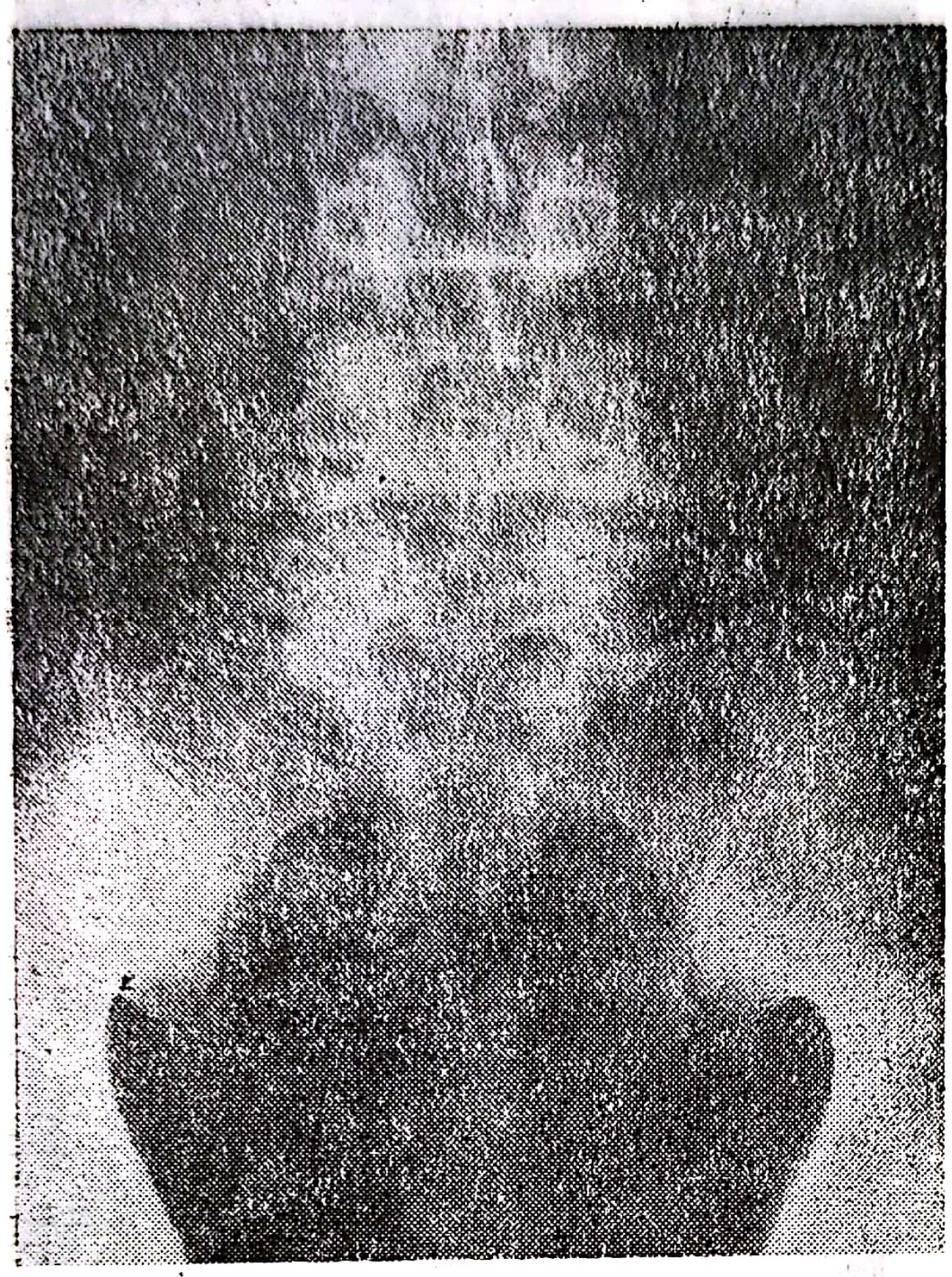

Fig. IV.5. — Aspect radiografic de *spina bifida* lombosacrată.

Fig. IV.6. — Leziuni distructive ale piciorului în dismorfism vertebromedular.

aspect de tumoare lombosacrată simplă sau tumoare ulcerată, cu nevraxul deschis la exterior și scurgere de lichid cefalorahidian (forma *aperta*).

Leziunile mielomeningoradiculare se însoțesc, de obicei, de diferite tulburări senzitive, motorii și trofice la membrele pelviene (fig. IV.6), cu evoluție gravă prin fenomene septice și exitus dacă nu se intervine la timp. În acest caz, intervenția neurochirurgicală caută să închidă și să refacă învelișurile posterioare neurocutanate (Leveuf).

Tratamentul se aplică după forma anatomoclinică, fiind neurochirurgical și ortopedicochirurgical ; osteotomie corectoare și stabilizatoare, alungiri tendinoase, fasciotomii, artrodeze sau chiar amputația de necesitate a piciorului paralitic, cu tulburări trofice și suprainfectat grav ; orteze sau proteze în cadrul recuperării funcționale.

Mai recent, din cadrul rahischizisului s-au desprins două sindroame :

• Sindromul de rahischizalgie (*acantoschizalgia*) a fost individualizat de Rădulescu în 1957. Apare cu deosebire la bărbați între 20 și 40 de ani și este caracterizat, anatomopatologic, prin prezența unei formații fibroase la nivelul spinei bifide, formație care poate să fie

comparată cu un calus fibros intermediar, oprit în evoluția lui de osificarea arcului posterior.

Reacția conjunctivă locală de origine inflamatoare, provoacă dureri lombosacrate exagerate de eforturi, de frig și de umezeală. Musculatura lombară este ușor contracturată; tegumentele prezintă cîteodată hiper-

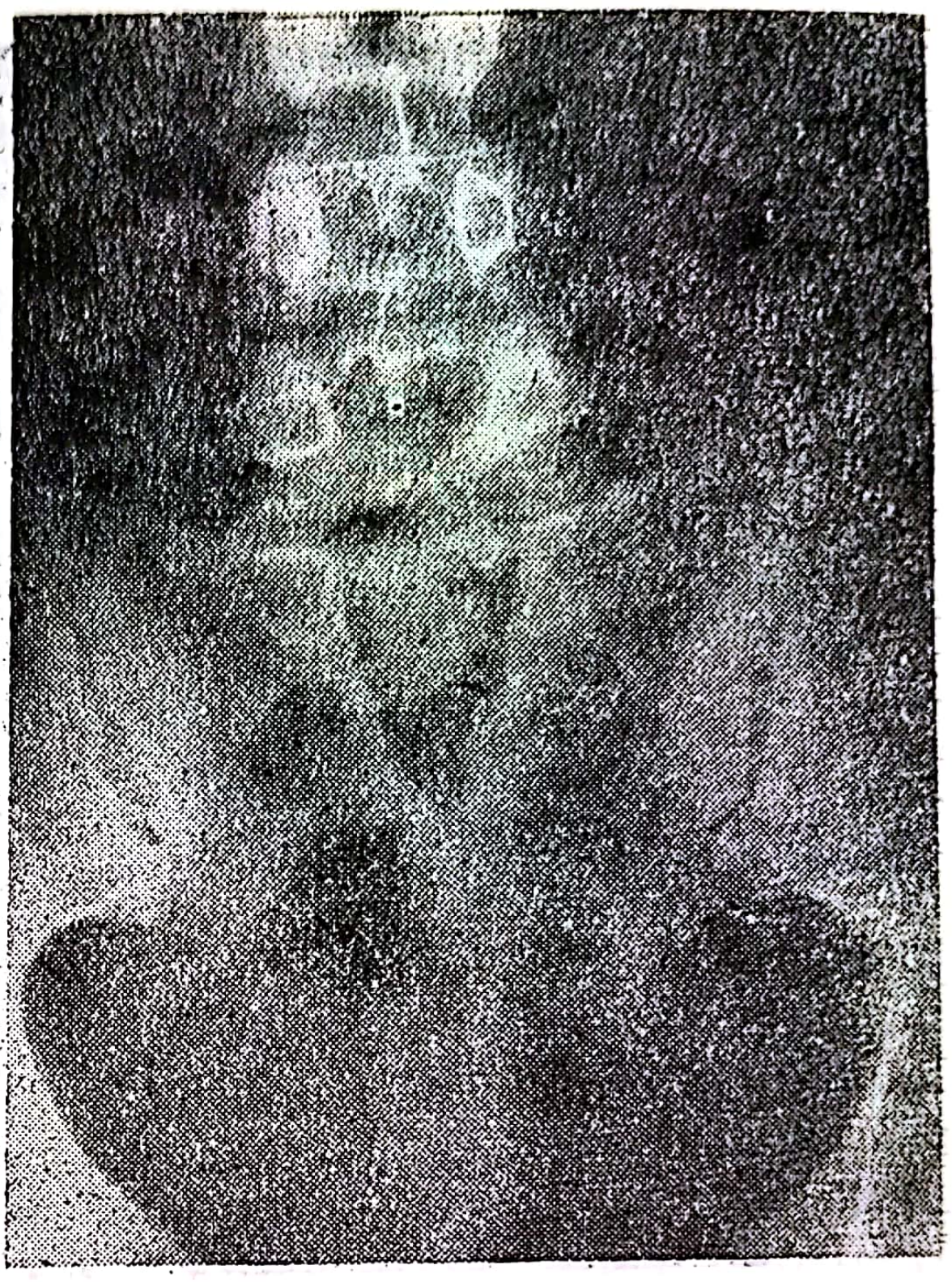

Fig. IV.7. — Megaapofiză L_5 asociată la *spina bifida* sacrată.

tricoză. Radiografia, în afară de *spina bifida* simplă poate să decelze și o discopatie lombară.

• S i n d r o m u l d e m e g a a p o f i z ă s p i n o a s ă L_5 c u s p i n a b i f i d a S_1 (fig. IV.7) a fost descris de Denischi (1960).

Proeminența voluminoasă a apofizei spinoase L_5 supraiacentă defectului osos, ca o clapă de pian, irită congestiv și mecanic țesutul conjunctiv fibros local, ceea ce provoacă o lombalgie exagerată la mișcarea de hiperextensie.

Tratament. Aceste sindroame beneficiază de o terapeutică conservatoare asemănătoare (antalgică, antiinflamatoare și decontracturantă, balneofiziochinetoterapie, centură lombosacrată etc.). În cazurile rebele, soluția chirurgicală este salutară; excizia țesutului fibros în rahischizalgie sau excizia apofizei însoțită de controlul rădăcinilor (S_1) în sindromul de megaapofiză.

IV.1.1.6. SACRALIZAREA

Este o anomalie frecventă (20%), care constă din asimilarea vertebrei a 5-a lombare la sacru, prin dezvoltarea apofizelor transverse, care iau caracter de apofiză sacrată. Pe radiografie apar astfel 6 vertebre sacrate și 4 vertebre lombare.

Scanned with OKEN Scanner

Simptomatologie. Majoritatea acestor malformații nu au manifestări clinice decît după o anumită vîrstă, la adult, cînd apare durerea, realizînd sindromul dureros al sacralizării, descris de Bertolotti. Lombosciatalgia atipică are ca patogenie, mai ales, discopatia L_4—L_5, prin suprasolicitare, favorizată de fuziunea vertebrei L_5. În caz de hemisacralizare, suferința radiculară este, de obicei, de partea opusă anomaliei (Sicard). Alte cauze de suferință în sacralizare sînt : neoartroza dureroasă transversoiliacă, artroza interapofizară și, excepțional, compresia megaapofizei transverse asupra rădăcinilor lombosacrate.

Fenomenele dureroase sînt favorizate de tulburări statice și degenerative ale adultului.

Aspectul clinic nu prezintă particularități decît în fuziunea completă, cînd regiunea lombară este mai lățită și scurtată.

Examenul radiografic (fig. IV.8), din față și 3/4, decelează 3 grade de anomalie (Sicard) :

— megaapofiza transversă, asimetrică și polimorfă, ajunge să fie în contact cu aripioara sacrată sau cu osul iliac, producînd o neoartroză responsabilă de sindromul dureros ;

— megaapofiza este fuzionată complet, uni- sau bilateral, cu procese de discartroză ;

Fig. IV.8. — Sacralizarea L_5 cu neoartroză transversosacrată.

— vertebra lombară este asimilată complet la sacru, anomalie bine suportată de obicei.

Diagnostic diferențial. Se face îndeosebi cu discopatia lombară supraiacentă fuziunii, rareori cu hernia discală (cauză frecventă de lombosciatalgie), cu artroza lombosacrată și cea interapofizară.

Diagnosticul de sacralizare dureroasă trebuie să fie rezervat, deoarece există riscul de a atribui acestei anomalii unele suferințe care nu-i aparțin.

Tratament. În formele dureroase se recurge la repaus relativ, balneofiziochinetoterapie, centură lombostat, medicație antiinflamatoare, infiltrații locale etc. Cu totul excepțional, în cazurile rezistente, pentru suprimarea neoartrozei dureroase, se poate face rezecția megaapofizei transverse, operație dificilă și adesea ineficientă. Mai degrabă, controlul operator al rădăcinilor nervoase comprimate, cu degajarea lor este o completare logică a operației.

IV.1.1.7. LOMBALIZAREA

Anomalie constituțională inversă sacralizării este caracterizată prin prezența a 6 vertebre lombare și 4 vertebre sacrate.

În unele cazuri, diferența dintre o lombalizare și o sacralizare este greu de făcut, mai ales cînd există și o dorsalizare a vertebrei L_1, de unde decurge necesitatea unei radiografii complete a coloanei dorsolombosacrate de față și de profil. Pe radiografie vertebra lombalizată seamănă cu aceea sacralizată.

Este o anomalie mai rară și cu manifestări clinice tăcute, ca și sacralizarea.

Deoarece aspectul clinic și terapeutic este asemănător și fără importanță deosebită pentru ambele anomalii, Weil a descris lombalizarea și sacralizarea împreună, sub denumirea de sindromul de hipertranziție a regiunii lombosacrate.

În formele dureroase se manifestă ca o lombalgie dată de discartrozele învecinate ; uneori, regiunea lombară apare mai alungită, asociată eventual și de o scolioză.

Tratamentul este conservator, similar sacralizării.

IV.1.1.8. RAHISCHIZISUL ANTERIOR

Rahischizisul anterior, *hemivertebra* sau *asoma,* prin lipsa de fuziune sau, respectiv, de dezvoltare, sînt mult mai rare la coloana lombară decît în regiunea cervicală. Mai frecvent se întîlnește un bloc format din 2—3 vertebre, cu conservarea unui rest de disc intervertebral, aspect caracteristic, care-l diferențiază radiologic de fuziunea spondilitică.

IV.1.1.9. ABSENȚA CONGENITALĂ A COLOANEI LOMBOSACRATE

Absența congenitală a coloanei lombare și a sacrului este o anomalie excepțională. Poate să fie însoțită și de alte anomalii spinale și de diformități ale membrelor pelviene, artrogripoză, paraplegie etc., ajungîndu-se pînă la amputații (Frantz și Aitken, 1967).

IV.1.1.10. DIASTEMATOMIELIA

Diastematomielia (Hertwig) este o displazie mielovertebrală rară, cu caracter ereditar, caracterizată prin duplicarea măduvei sau a canalului dural în două canale paralele (fig. IV.9) ; este dată de prezența unui

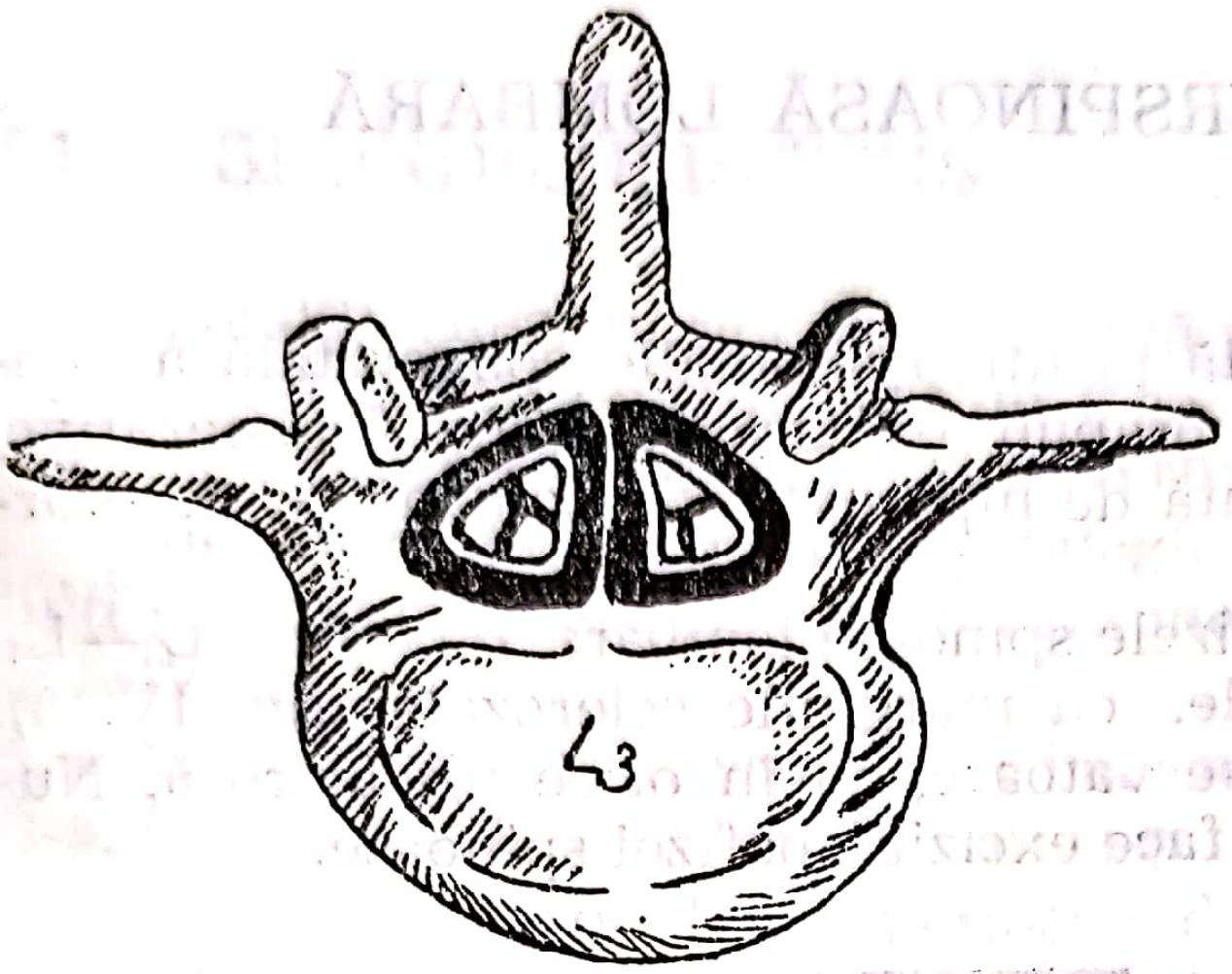

Fig. IV.9. — Diastematomielie.

pinten osos (sau fibros) implantat pe fața posterioară a corpului vertebral și de un alt pinten posterior plasat pe fața anterioară a arcului neural.

Simptomatologie. Afecțiunea se manifestă prin simptome osteoarticulare și neurologice la nivelul membrelor pelviene, asimetria reflexelor rotuliene și ahiliene, picior strîmb cu degete „în ciocan", hipertricoză lombară, tulburări sfincteriene, paraplegie în evoluție etc.

Diagnostic. Comportă un diagnostic radiografic minuțios, în special mielografic, care arată în plus și alte anomalii vertebrale. Actualmente tomografia axială computerizată pune diagnosticul cu precizie.

Tratamentul constă din laminectomie și extirparea pintenului osos.

IV.1.2. STENOZA CANALULUI LOMBAR

Sindromul de stenoză sau reducere a calibrului canalului vertebral lombar (Verbiest, 1954), cu diametrul sagital sub 15 mm, cît este normal, apare sub forma unei lombosciatice pluriradiculare sau sindrom de coadă de cal atipic, asociat cu claudicație intermitentă.

Clasificare. Se clasifică patogenic astfel : a) stenoza primitivă sau congenitală (excepția) ; b) stenoza secundară, căpătată prin : spondilolistezis (frecventă), artroză interapofizară hipertrofică, discartroză osteofitotică, calus vicios postfracturar, spondilite, boală Paget sau laminectomie urmată de artrodeză posterioară compresivă.

Patogenia se explică prin compresiune mecanică osteodiscală la care se adaugă o hipoanoxie radiculară secundară.

Scanned with OKEN Scanner

Diagnosticul se precizează prin examen neurologic, sacroradiculografie și tomografie axială computerizată a coloanei lombare, eliminîndu-se eventualitatea unei arteriopatii a membrului pelvian.

Tratamentul este, în ultimă instanță, chirurgical : decompresia asociată eventual cu artrodeza posterolaterală stabilizantă.

IV.1.3. NEOARTROZA INTERSPINOASĂ LOMBARĂ (BAASTRUP)

Este o afecțiune caracterizată printr-o anomalie congenitală a apofizelor spinoase, peste care se suprapun tulburări statice degenerative. Lombalgia rezultată este exacerbată de hiperextensia coloanei și de eforturile fizice.

La examenul radiologic, apofizele spinoase lombare, de obicei L_3—L_4, și L_4—L_5, apar apropiate între ele, cu marginile sclerozate (fig. IV.10).

Se recurge la atitudine conservatoare, ca în orice discartroză. Numai în cazurile rezistente se poate face excizia apofizei spinoase.

Fig. IV.10. — Neoartroză interspinoasă L_3—L_4—L_5.

IV.1.4. COCCIGODINIA

Coccigodinia este un sindrom dureros descris de Simpson încă din 1861, foarte penibil, mai frecvent la femei. Reprezintă manifestarea clinică a unei artroze sacrococcigiene, favorizată de traumatisme sau inflamații pelviene pe fondul unei distonii neurovegetative.

Scanned with OKEN Scanner

Trebuie diferențiată de o fisură anală, de un vechi traumatism, de o anomalie congenitală sau de boala pilonidală.

Tratament. Se recurge la medicație calmantă, fizioterapie, infiltrații locale etc. Chirurgia intervine cînd celelalte mijloace terapeutice s-au dovedit ineficiente. Operația constă din rezecția coccisului, mai certă decît rezecția plexului sacrococcigian în hiatusul respectiv.

IV.1.5. SPONDILOLISTEZIS

Spondilolistezisul se caracterizează prin alunecarea unei vertebre, pe fondul unei soluții de continuitate (spondiloliză), la nivelul istmului interapofizar *(pars interarticularis)* al vertebrei respective.

Etiopatogenie. Anatomie patologică. Spondiloliza se întîlnește la adulți în proporție de 5%, dar fără răsunet clinic, iar spondilolistezisul numai în 2%.

Afecțiunea este frecventă la bărbați adulți, cu maximum în decada a 3-a, favorizată de tulburările statice și degenerative.

La copii, începînd din perioada de creștere, datorită spondilolizei bilaterale, vertebra alunecă înainte, antrenînd coloana supraiacentă. Din vertebră, alunecă numai porțiunea aflată înaintea defectului istmic și anume : corpul, pediculii, apofizele articulare superioare și apofizele transverse ; apofizele articulare inferioare, lamele și apofiza spinoasă rămîn pe loc, solidare cu vertebra subiacentă. Această alunecare vertebrală incompletă se deosebește de spondilolistezisul de cauză degenerativă, discală și interapofizară al adultului, cînd vertebra alunecă în întregime. Rareori, pe fond degenerativ, vertebra poate să alunece înapoi (retrolistezis).

Localizarea cea mai comună este la vertebra L_5, vertebra tranzițională ; vertebra L_4 alunecă rar, iar vertebra L_3, excepțional. În cadrul acestei afecțiuni, sacrul, de la oblicitatea normală de aproximativ 45°, se orizontalizează, ceea ce favorizează tulburările statice ale coloanei și agravează evoluția alunecării (fig. IV.11).

După amploarea deplasării, Meyerding a clasificat afecțiunea astfel : gradul I, alunecare sub 1/4 din suprafața vertebrei subiacente ; gradul al II-lea, alunecare pînă la 1/2 a vertebrei subiacente ; gradul al III-lea, alunecare pînă la 3/4 din suprafața vertebrei și gradul al IV-lea alunecare totală sau spondiloptoză. Taillard redă în procente de 10%, întinderea acestei translații.

Mecanismul de producere a spondilolizei încă nu este elucidat. Ipoteza congenitală și cea traumatică nu au putut fi dovedite. Cel mult, traumatismul poate să agraveze spondilolistezisul preexistent, îndeosebi la tineri (Hohmann).

Ipoteza displazică, actualmente cea mai acceptată (Wiltse), atribuie liza istmică unei tulburări de creștere cu defect de osificare, pe fond ereditar, la care contribuie factori vasculari trofostatici și traumatici (supraîncărcare). În scizură se găsește o masă fibrocartilaginoasă.

Scanned with OKEN Scanner

Spondiloliza apare în primul sau în al doilea deceniu de vîrstă și evoluează numai în perioada de creștere.

Taillard crede că ar fi o fractură istmică prin oboseală, într-o zonă suprasolicitată funcțional, pe fond genetic. Excepțional, alunecarea are la bază un istm alungit congenital sau o fractură recentă.

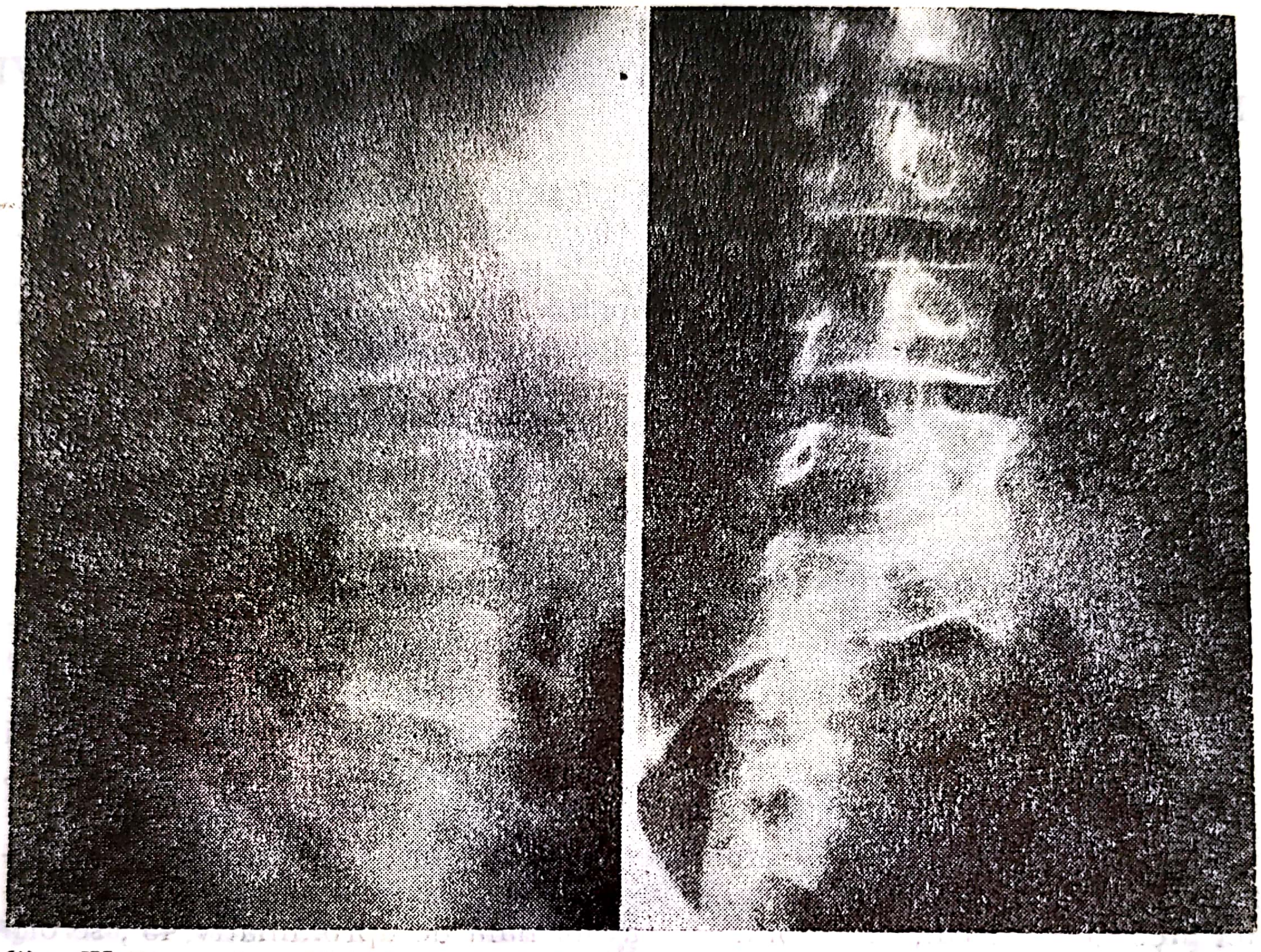

Fig. IV.11. — Spondilolistezis L_4—L_5 și aspectul de „cățel cu zgardă" pe radiografia 3/4 L_5.

Tablou clinic. Anomalia, inițial este asimptomatică și se descoperă numai printr-o radiografie ocazională. Durerile, cînd apar, se manifestă sub forma unei lombalgii sau lombosciatalgii atipice L_5—S_1, fiind urmarea unor multiple cauze : tensiunea ligamentelor vertebrale și a mușchilor sacrolombari, discopatia lombosacrată și artroza interapofizară. Mobilitatea anormală a lamei vertebrale dintre cele două spondilolize, prin congestie și instabilitate (dischinezie articulară), poate și ea să producă dureri. În formele avansate se invocă, suplimentar, întinderea rădăcinilor pe marginea sacrului, compresiunea lor în canalul de conjugare sau în canalul vertebral cu apariția de sindroame radiculare sau de coadă de cal atipice.

La inspecție, regiunea lombară prezintă o contractură musculară paravertebrală cu lordoză exagerată și o depresiune mediană. În alune-

cări mari, trunchiul devine scurt, iar la palpare, se constată semnul caracteristic al „treptei de scară", care traduce alunecarea coloanei.

De Sèze a individualizat o formă clinică de spondilolistezis la femeia după menopauză, obeză, cu atonie musculară și picior plat, denumită sindromul trofoortostatic.

Examenul radiografic, care precizează diagnosticul și evoluția, se face în 3 incidențe. Pe radiografia lombosacrată de față, în forma avansată, se deduce alunecarea prin imaginea caracteristică de „pălărie răsturnată". Pe incidența de profil se observă alunecarea și gradul ei. Prezența spondilolizei interapofizare este surprinsă în incidența oblică : imaginea de „cățel decapitat" sau „cățel cu zgardă" este tipică (fig. IV.11). În plus, pe clișeele radiografice se constată uneori anomalii vertebrale tranziționale și discartroză. Mielografia are indicații în hernia discală și în compresia radiculară.

Tratamentul, în majoritatea cazurilor este conservator : gimnastică medicală în „cifoză" pentru tonificarea musculaturii lombare și abdominale, corset lombostat la obezi, posturi în cifoză, balneofizioterapie, evitarea eforturilor fizice etc.

Tratamentul chirurgical este excepțional și este rezervat numai pentru cazurile rezistente la terapia obișnuită, pentru recidivele cu semne neurologice obiective și la cei cu activități caracterizate prin efort fizic intens.

Obiectivele intervenției sînt, după formă, după vîrstă și după profesiune : înlăturarea agentului cauzal al durerilor, degajarea rădăcinilor nervoase afectate și, mai cu seamă, stabilizarea coloanei lombosacrate. Nu există încă o uniformizare terapeutică.

Procedeele utilizate :

Ablația arcului vertebral mobil (Gill), după explorarea rădăcinilor nervoase, cu indicație majoră în compresia radiculară cu sciatică secundară, în forme neevolutive. Ca atare, nu se indică la copii și la tineri pentru că poate să favorizeze alunecarea. Rezultatele sînt bune, însă nu definitive.

Din aceste motive, preferențial se execută asociată la alte procedee ca : artrodeza vertebrală posterioară cu grefe corticospongioase, concomitent (Bosworth) sau ulterior, dacă lombalgia persistă ; artrodeza anterioară intersomatică, transperitoneală sau retroperitoneală, cu grefon osos, fixează selectiv vertebra alunecată, blocînd regiunea lombosacrată și este indicată în alunecări pînă la gradul al II-lea. Consolidează mai rapid, dar este dezavantajoasă, pentru că nu permite controlul rădăcinilor lombosacrate și poate să dea complicații la nivelul vaselor iliace, ileus etc. Artrodeza posterolaterală transversosacrată (Watkins) cu grefon iliac, se folosește după situație, singură sau combinată cu ablația arcului sau cu artrodeza anterioară.

O dată cu introducerea în ortopedie a instrumentației Harrington, se recurge actualmente la această operație introducînd două tije scurte

distractoare, după execuția ablației de arc, și se continuă cu o artrodeză posterolaterală, îndeosebi în formele severe de alunecare (gradele al III-lea și al IV-lea). Rezultatele sînt superioare în ceea ce privește reducerea, stabilizarea și calmarea durerilor (fig. IV.12).

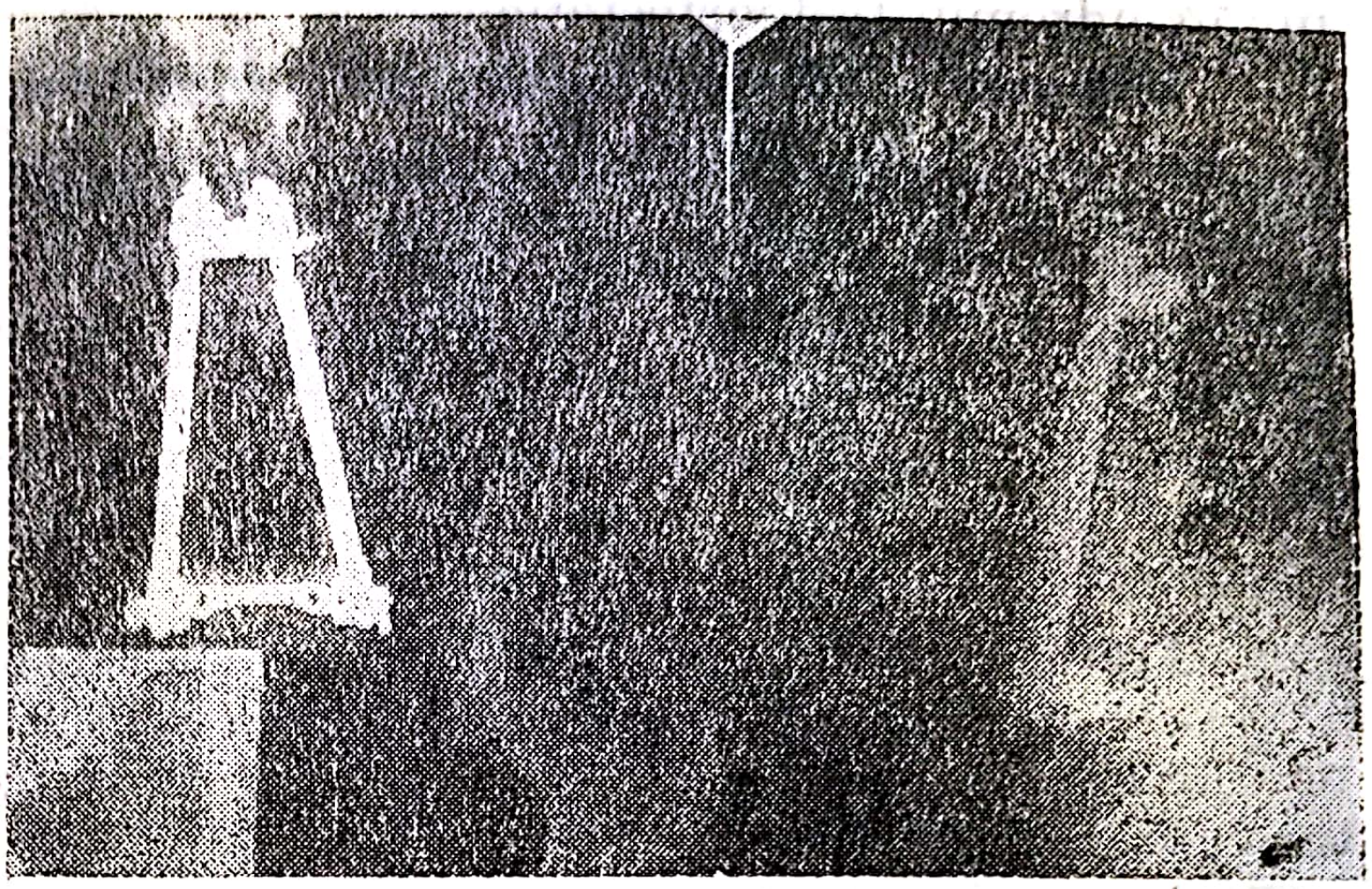

Fig. IV.12. — Redresare și stabilizare în două tije Harrington și artrodeză pentru alunecare L_5.

IV.1.6. SCOLIOZELE

Scolioza este o boală caracterizată printr-o deviație complexă a coloanei vertebrale, cu evoluție progresivă care antrenează multiple tulburări morfofuncționale. Prin frecvența și gravitatea ei pune probleme terapeutice încă nesatisfăcător rezolvate.

Clasificare. Marea diversitate a formelor anatomoclinice a scoliozelor a suscitat ordonarea lor după diferite criterii, în scopul înțelegerii fiziopatologice, a aprecierii evoluției și a indicației terapeutice. Conform concepției lui Cobb, scoliozele se divid în două grupe principale :

— scoliozele funcționale sau nestructurale, care cuprind deviații moderate, fără modificări de structură vertebrală și reductibile spontan, prin decubit ventral, prin suspensie sau prin aplecarea înainte a trunchiului. Din această grupă fac parte : atitudinea scoliotică posturală a elevilor sau cea profesională, scolioza de compensație după inegalitățile sau diformitățile membrelor pelviene, scolioza antalgică sciatică, scolioza inflamatoare (de exemplu o infecție perinefretică) sau scolioza la isterici. Sînt deviații cu prognostic bun și tratament simplu, cauzal ;

— scoliozele structurale reprezintă grupul de departe cel mai important, sub toate aspectele. Coloana suferă variate modificări de ax și de structură care se accentuează, indiferent de etiologie, în perioada creșterii. Deviația principală, scolioza, antrenează o cifoză laterală prin rotația corpilor vertebrali și o lordoză subiacentă, compensatoare. Modificările structurale sînt caracteristice pentru curbura primară, care devine rigidă și ireductibilă cu cît este mai veche. Curburile secundare de compensație nu prezintă modificări de structură.

La rîndul lor, scoliozele structurale se împart etiologic după cum urmează :

A. *Scolioza congenitală* (negenetică), secundară unor diformități neurovertebrale, cu defect rahidian posterior : *spina bifida* ocultă sau ma-

nifestă, mielomeningocel, sau fără defect rahidian posterior ca diastematomielia; diformități vertebrale asimetrice: vertebra cuneiformă, hemivertebra, bara vertebrală nesegmentată laterală și fuziunea vertebrală completă (bloc), diformități extravertebrale: fuziunea costală, toate cu un prognostic îndeajuns de sever (fig. IV.13).



Fig. IV.13. — Scolioză congenitală dorsală dreaptă (85°) prin hemivertebră, bară nesegmentată și fuziuni costale. Operată: rezecția fuziunii costale, elongație halo-pelviană și instrumentație Harrington (38°).

B. *Scolioza neuromusculară.* Forma neuropatică: poliomielita, paralizia cerebrală, siringomielia; forma miopatică: distrofia musculară progresivă, amiotonia *„congenita"*, heredoataxia Friedreich.

C. *Scolioza neurofibromatozei Recklinghausen.*

D. *Scolioza din perturbările mezenchimale, congenitale:* boala Morquio, boala Marfan sau căpătate: poliartrita reumatoidă, boala Still, boala Scheuermann, osteogeneza imperfecta.

E. *Scolioza posttraumatică,* după fracturi, după operații ca laminectomia, după iradiere vertebrală ca pentru neuroblastomul Wilms, care distruge plăcile cartilaginoase, sau după leziuni extravertebrale: toracoplastia (deviație cu convexitate spre rezecția costală), arsurile.

F. *Scolioza idiopatică,* cu patogenie încă neprecizată, este forma cea mai comună (75%), probabil pe fond genetic.

Scolioza idiopatică, în raport cu localizarea, gradul, supletea și data apariției curburii primare, se clasifică la rîndul ei în diferite forme anatomoclinice:

a) După localizarea curburii primare, Ponseti și Friedman au descris 5 categorii:

1. Scolioza dorsală care este cea mai inestetică și mai gravă prin consecințele cardiopulmonare. Are o curbură accentuată, situată la dreapta, și care evoluează cu atît mai sever, cu cît apare mai precoce.

2. Scolioza dorsolombară are curbura primară mai moderată, situată de obicei la dreapta și prezintă două curburi de compensație adiacente.

3. Scolioza cu dublă curbură sau combinată, conține o curbură dorsală mai importantă, de obicei la dreapta și alta lombară stîngă, curburi cu tendință de echilibrare reciprocă și prognoză satisfăcătoare.

4. Scolioza lombară, mai moderată, are curbură predominant la stînga și, la adolescenți, are o evoluție lipsită de complicațiile celorlalte localizări, dar cu discartroză secundară severă.

5. Scolioza cervicodorsală este excepțională, are prognoză bună, dar este inestetică.

La valori unghiulare analoage, gravitatea evoluției este variabilă, curburile dorsale și dorsolombare fiind cele mai severe.

b) După gradul curburii, Stagnara a introdus o clasificare evolutivă și orientativ terapeutică : scolioza ușoară sub 30°, scolioza medie sub 50°, scolioza gravă sub 90° și scolioza foarte gravă peste 90°, prin tulburările cardiorespiratorii secundare. Indiferent de formă, există un potențial evolutiv, uneori imprevizibil.

c) După suplețea curburii, Zațepin le-a împărțit în scolioză mobilă (gradul I), scolioză parțial mobilă (gradul al II-lea) și scolioză fixată (gradul al III-lea).

d) În funcție de vîrsta debutului curburii primare scoliozele se împart astfel :

— Scolioza infantilă, care survine în primii 3 ani de viață, este în general foarte gravă, avînd o evoluție lungă, cu excepția scoliozei sugarului.

Deviația se localizează de obicei în regiunea dorsolombară stîngă, apărînd de preferință la sexul masculin. Evoluția este relativ caracteristică : forma reversibilă spontan sau a sugarilor, uneori chiar fără tratament (Keim) și forma ireversibilă, îndelung evolutivă și agravată de criza pubertară, reprezentînd majoritatea, după părerea lui James. Unele curburi dorsale, la sfîrșitul creșterii depășesc 100° și sînt foarte rigide (Cotrel). Vîrsta osoasă în scolioze este în întîrziere față de aceea cronologică, mai cu seamă în forma infantilă, ceea ce îi explică evoluția inexorabilă spre agravare.

— Scolioza juvenilă, apare între 3 ani și primele semne de pubertate, mai precoce la fete (10—11 ani). Curbura primară, de obicei este dorsală dreaptă și are o evoluție gravă. Cotrel împarte forma juvenilă în 3 subgrupe : grupa 1, între 4—7 ani, cea mai gravă și cu caractere asemănătoare aceleia infantile, grupa a 2-a, între 8 și 10 ani, formă intermediară și grupa a 3-a, între 11—12 ani, cu evoluție mai simplă, similară scoliozei adolescenților.

— Scolioza adolescenților este cea mai frecventă formă, apărînd după primele semne de pubertate. În general, curbura dorsală dreaptă sau dubla curbură sînt moderate și nu au destul timp să evolueze pînă la sfîrșitul creșterii somatice.

Scolioza adultului ; contrar concepției clasice, scolioza poate să progreseze și după oprirea creșterii somatice, în urma unei forme idiopatice peste 50° sau neuropatice, agravîndu-se cu circa 1—2° anual. În general, evoluează la adulții cu o puternică „doză“ genetică (Keim), cu curburi

Scanned with OKEN Scanner

toracice, toracolombare sau lombare dezechilibrate, cu musculatură slabă și accentuată, la femei în perioada graviditătii și a alăptării (5—8° anual). Apariția primară la adult este excepțională (James).

Anatomia și fiziopatologia scoliozei idiopatice

Scolioza este o diformitate complexă cu alterări osteoarticulare, musculoligamentare și ale organelor de vecinătate. Deformația de bază este deviația în plan frontal, însoțită de rotație vertebrală. Modificările structurale sînt caracteristice pentru curburile primare, în care vertebrele devin cuneiforme cu suprafețele înclinate spre concavitate și anterior. Vertebrele de la extremitatea curburii devin romboidale și se apropie, morfologic, de cele normale (vertebrele neutre) ; modificările respective sînt explicate prin presiunile gravitaționale și urmările lor. Rotația vertebrală, al doilea element patogenic important, este mai exagerată spre apexul curburii și determină gibusul lateral caracteristic, prin împingerea coastelor de partea convexității. De partea concavă, coastele se înfundă și se apropie. În regiunea lombară, torsiunea vertebrală determină un gibus moderat produs de proeminența apofizelor transverse. Consecutiv, toracele devine asimetric (torace oblic ovalar) : de partea convexă, arcurile costale posterioare proemină, în timp ce arcurile anterioare se aplatizează. În hemitoracele opus, deformarea se inversează : arcurile costale posterioare se înfundă, cu micșorarea și verticalizarea spațiilor intercostale, în timp ce anterior, arcurile costale bombează. Denivelarea consecutivă a sînilor este un semn revelator al rotației vertebrale. În urma rotației progresive, corpul vertebral se îndreaptă spre convexitate, iar apofiza spinoasă spre concavitate. Pediculii și lamele vertebrale se scurtează și se subțiază, iar gaura vertebrală se strîmtează de partea concavă.

Discurile intervertebrale se micșorează de partea concavă și se lărgesc de partea convexă, suferind modificări artrozice care vor complica evoluția. Musculatura jgheaburilor vertebrale se hipertrofiază și are un tonus crescut de partea convexă, fapt demonstrat electromiografic, ceea ce denotă efortul spontan de reechilibrare a coloanei. Asimetria tonusului muscular ca și hipertonia musculaturii scurte și rotatorii favorizează rotația.

Consecutiv unei cifoscolioze evoluate, apare și o lordoză compensatoare cu prognostic funcțional mediocru.

În formele dorsolombare avansate, idiopatice sau poliomielitice, prin tendința de prăbușire a coloanei insuficient echilibrate, cît și prin modificările toracale, starea generală ca și viscerele toracoabdominale se resimt.

Etiopatogenie. Frecvența scoliozelor structurale variază între 0,5—3‰, cea mai întîlnită fiind forma idiopatică. Predomină la sexul feminin, în raport de 6/1 după autori.

Factori favorizanți. Factorul ereditar genetic cu transmisie autosomală dominantă intervine, după opinia lui Keim (1978), în 90% din cazuri. In acest sens, se prevede că o mamă scoliotică poate să nască, din trei copii, unul scoliotic ; factorul endocrin : disfuncția hormonului hipofizar gonadotrop, discrinia tiroidiană ș.a., intensificate la pubertate, pot să explice frecvența la fete, iar mai tîrziu, sarcina, alăptarea și osteoporoza vertebrală agravează evoluția scoliozei ; factorul carențial (alimentația ar-

tificială sau deficitară a copilului), rahitismul sînt incriminate dar nu explică de ce scolioza este mult mai rar întîlnită după rahitism sau în regiunile slab dezvoltate economic ; factorul condrodistrofic, după părerea lui Cotrel ar fi de reținut.

Cauza patogenică a scoliozelor idiopatice demonstrată convingător, rămîne încă obscură, deși o serie de ipoteze au căutat, pe rînd, să elucideze această problemă. Astfel, ipoteza neuromusculară incriminează un dezechilibru al musculaturii vertebrale a cărei cauză este diferit interpretată : inervație asimetrică congenitală sau căpătată (paralizie spastică — Gruca) ; hipertonia musculaturii scurte (sistemul transversospinos), prin rotația vertebrală, declanșează deviația scoliotică (Forbes) ; un dezechilibru muscular produs de o poliomielită anterioară inaparentă (Risser), decelabilă prin E.M.G.

Cert este că, pe lîngă aceste considerente, intervine și o hiperlaxitate capsuloligamentară intervertebrală caracteristică pubertății fetițelor.

Ipoteza osteopatică, în care deviația ar avea la bază o osteocondroză de creștere (Cotrel, Monticelli ș.a.) ca și ipoteza dismetabolică similară (Ponseti ș.a.), care invocă o perturbare a colagenului plăcii cartilaginoase vertebrale, rămîn la fel de nesatisfăcătoare.

În ultimă instanță, probabil că mecanismul de producere este multiplu, diferiți factori acționînd concomitent sau influențîndu-se reciproc. Oricare ar fi patogenia, creșterea somatică contribuie la agravarea dezechilibrului (legea Wolf-Delpech) : oprirea creșterii epifizare de partea concavă, în timp ce creșterea de partea convexă continuă să fie normală. Așa se explică de ce marea majoritate a scoliozelor structurale evoluează în perioada de creștere și se agravează la pubertate.

Examenul clinic. Anamneza bolnavului poate să informeze asupra datei apariției deformației, indică momentul de instalare a pubertății, reper prețios (!) și eventualii factori favorizanți. Scoliozele copilului sînt nedureroase ! Examenul local se întreprinde după un anumit sistem care implică o investigație statică și dinamică a coloanei vertebrale. La inspecția în ortostatism a copilului se constată sediul, sensul și amploarea deviației, prezența unui număr mai ridicat sau a unui șold proeminent (fig. IV.14).

În continuare, se marchează cu dermatograful anumite proeminențe osoase ca apofizele spinoase, spina omoplaților, crestele iliace, sternul ș.a. după care se controlează echilibrul coloanei utilizînd firul cu plumb aplicat la vertebra C_7 : dacă firul cade în afara șanțului interfesier, scolioza este dezechilibrată. În continuare se măsoară cu rigla, lungimea „săgeții" curburii (distanța dintre apex și firul cu plumb, iar pe bolnavul aplecat se măsoară înălțimea gibusului. Suplețea curburilor se apreciază prin suspensia copilului de cap de către examinator și prin înclinarea înainte a trunchiului care „șterge" o curbură statică dar exagerează una structurală, prin accentuarea rotației vertebrale, substratul mecanic al gibusului. Se înregistrează, de asemenea, lungimea membrelor pelviene, înălțimea și greutatea copilului precum și alți indicatori cuprinși într-o fișă de investigație pentru scolioză.

Examene de laborator. Investigația radiografică este indispensabilă pentru precizarea sediului și a caracterelor curburilor, măsurarea devia-

Scanned with OKEN Scanner

ției și obiectivizarea evoluției. Practic, se recurge la incidența de față: în ortostatism, în decubit dorsal și în suspensie, în vederea aprecierii mobilității. Radiografia de profil se execută facultativ; excepțional, se recurge la: testele de înclinare (*„bending test"*, Risser), planul de elecție (Du Peloux), tomografia axială.

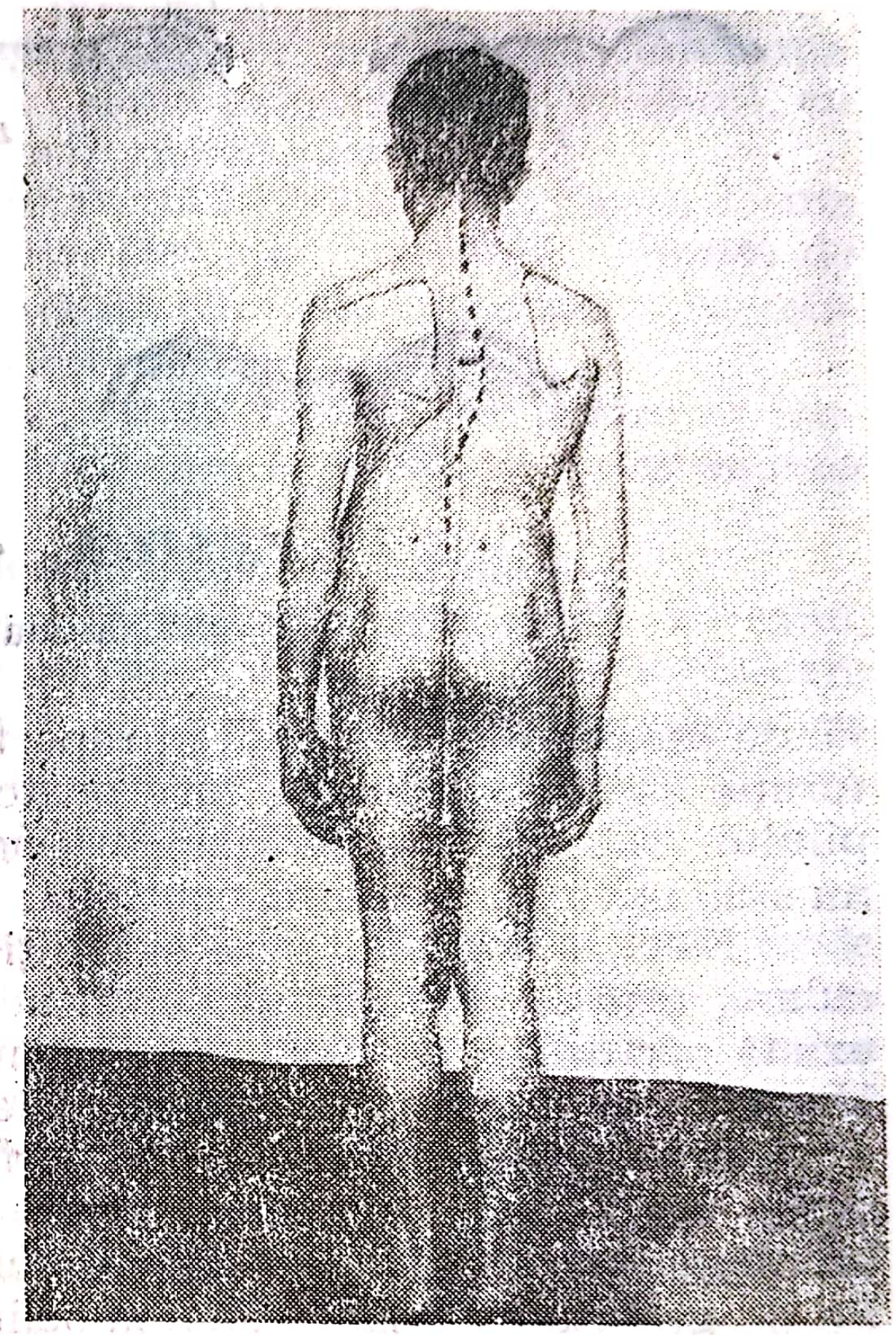

Fig. IV.14. — **Proba firului cu plumb într-o scolioză echilibrată.**

Investigația respiratoare se concretizează prin măsurarea perimetrelor toracice, a apneei, a probei de efort, precum și prin probele funcționale respiratoare care, în deviațiile avansate, indică o disfuncție respiratoare de tip restrictiv. Scăderea sub 50% a C.V. este un semnal de alarmă.

Măsurarea gradelor deviației frontale se face după tehnica Cobb, care înregistrează unghiul complementar rezultat din întretăierea perpendicularelor duse la liniile drepte trecute prin cele două vertebre neutre ale curburii. Rotația corpilor vertebrali se obiectivizează prin măsurarea în mm a distanței dintre pedicul și marginea laterală a corpului vertebral rotat la maximum (Moe). Într-o evoluție favorabilă valorile acestor măsurători scad.

Pentru aprecierea creșterii vertebrale și a evoluției scoliozei, se recurge la testul de maturație osoasă (Risser-Cotrel) care marchează apariția dezvoltării și fuziunea progresivă, în 5 stadii, a nucleilor de osificare secundară de la creasta iliacă. Începutul osificării apare la spina iliacă anterosuperioară, la 12—14 ani, și evoluează progresiv spre spina iliacă posterosuperioară, sub forma unei benzi curbe în 1—2 ani. Cînd osifica-

rea este completă se consideră creşterea somatică, implicit a scoliozei, ca terminată (fig. IV.15). Dacă, spre exemplu, nu a apărut încă nucleul de osificare se prevede o evoluţie lungă. La copii sub 12 ani, pentru evaluarea vîrstei osoase, se apelează la radiografierea nucleilor osoşi carpieni şi interpretarea lor după indicatorii din atlase speciale. Constant, în scolioză

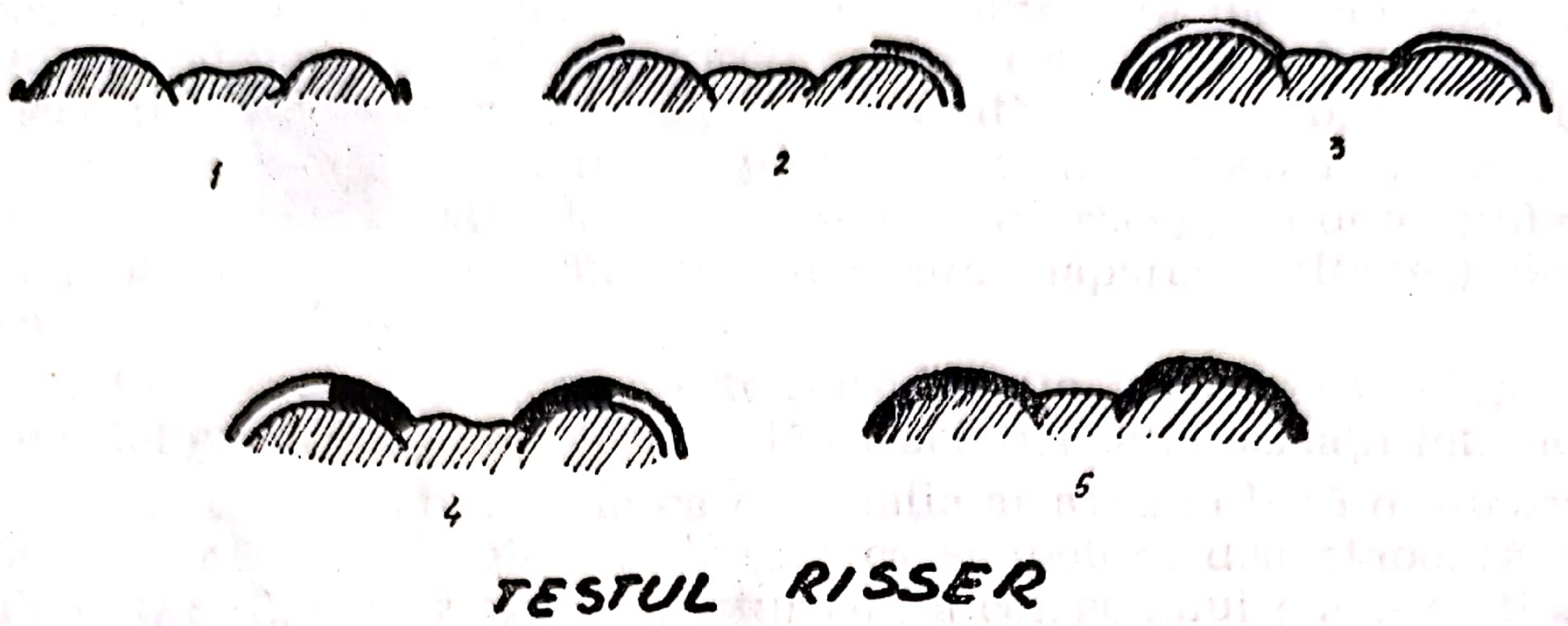

Fig. IV.15. — **Testul de maturitate osoasă Risser-Cotrel.**

vîrsta osoasă este întîrziată în raport cu aceea cronologică. Alt test de maturaţie osoasă scheletală, care poate să prevadă creşterea somatică a copilului, este situaţia plăcilor cartilaginoase vertebrale : dacă acestea încă nu s-au osificat, creşterea continuă.

Electromiografia, care evidenţiază valoarea activităţii electrice musculare, este în măsură să confirme că în 50% din scoliozele idiopatice există perturbări de inervaţie ale musculaturii paravertebrale (Bouillet şi Vincent) iar uneori, să depisteze chiar o etiologie poliomielitică.

Scintigrafia pulmonară de perfuzie şi inhalaţie cu izotopi 99 m Tehneţiu sau Xenon radioactiv, după modul de fixare pe arborele vascular bronhopulmonar, demonstrează disfuncţia respiratoare restrictivă în funcţie de gravitatea formei anatomoclinice, existînd o corelaţie între starea circulaţiei şi ventilaţia pulmonară.

Evoluţie. Prognostic. Aprecierea potenţialului evolutiv este deosebit de importantă, în scopul anticipării viitorului morfofuncţional al coloanei afectate şi a măsurilor terapeutice corespunzătoare.

Evoluţia unei scolioze structurale spre agravare este ineluctabilă, fără posibilitatea precizării exacte a momentului de oprire. Diferă totuşi după forma anatomoclinică şi etiologică, existînd şi forme de evoluţie favorabilă la sugari. Criteriile de apreciere prognostică sînt :

a) *Vîrsta.* Toate scoliozele structurale, indiferent de etiologie, se accentuează pe toată perioada creşterii somatice (Risser) cu excepţia unor scolioze infantile care se corectează spontan.

Evoluţia este proporţional mai gravă, cu cît debutul este mai precoce, cu recrudescenţă recunoscută în perioada pubertară, cînd curbura primară se deteriorează rapid, cu circa 1° pe lună (Stagnara).

O dată cu terminarea creşterii osoase, între 16—18 ani la fete şi 18—20 de ani la băieţi, se admite că scolioza se stabilizează, cu excepţia scoliozelor idiopatice cu curbură peste 50°, a scoliozelor congenitale şi a celor neuropatice, care pot să evolueze şi după maturaţia scheletală.

Discopatia și osteoporoza pot să reactualizeze o veche scolioză stabilizată, care pentru prima dată devine dureroasă.

b) După localizarea curburii structurale, cele dorsale și cele dorsolombare au evoluție mai severă și mai îndelungată.

c) Modificările structurale ale curburii primare, cu cît sînt mai precoce și mai difuze, prevestesc o evoluție mai prelungită.

d) După etiologie, evoluția diferă precum urmează :

— Scolioza congenitală osteopatică are, în primii ani, o evoluție lentă. La pubertate însă, se accentuează rapid prin asimetria creșterii, cu posibile complicații neurologice și discartroză secundară.

— Scolioza după poliomielită, frecventă altădată, reprezenta forma cea mai severă și mai dificilă terapeutic. Deviația vertebrală, însoțită de aceea a bazinului, oblic este determinată de paralizia complexă a musculaturii vertebrale, a trunchiului și a membrelor pelviene.

Retracția musculaturii antagoniste, cu diformități secundare ca inegalitatea membrelor, accentuează scolioza care-și continuă progresiunea și după terminarea creșterii generale.

În final, rezultă perturbări staticodinamice infirmizante.

— Scolioza din neurofibromatoza Recklinghausen, după Vereanu, este mai frecventă decît se crede. Această formă, cu prezența revelatoare a petelor cutanate de „cafea cu lapte" și cu deviații dorsale rigide, pe lîngă alte localizări, își continuă dezvoltarea după oprirea creșterii osoase, atrăgînd tulburări neurologice cu răsunet grav.

Complicațiile scoliozei idiopatice :

— Complicațiile cardiorespiratoare survin în formele grave (peste 50—60°), în localizările dorsale și dorsolombare, prin deformarea toracoventrală cu compresie pulmonară. Apariția unui cord pulmonar cronic este inevitabilă, bolnavii devenind astenici, apatici cu o receptivitate crescută la infecțiile respiratoare, rareori atingînd vîrsta a 3-a.

— Complicațiile digestive, cu inapetență și tranzit anevoios, facilitate de ridicarea diafragmului, accentuează alterarea stării generale.

— Complicațiile nervoase apar în circa 2% după o statistică a clinicii de ortopedie a Spitalului Brâncovenesc. Modificările mecanice lente și progresive de tracțiune, torsiune și compresie, dar mai cu seamă modificările ischemice ale vascularizației spinale, pot să producă leziuni nervoase îndeosebi la nivelul sediului dorsal. Parapareza spastică progresivă este o expresie a acestei complicații.

Tratament. Obiectivele terapeutice în scoliozele structurale cu referire la forma idiopatică sînt : corectarea deviației vertebrale și a deformației toracale, menținerea corecției obținute pînă la stabilizarea bolii, neutralizarea efectului nociv al crizei pubertare etc.

Cu tot progresul realizat, tratamentul rămîne încă dificil, incert, îndelungat și grevat de riscuri. Nu este patogenic ci paliativ, corector al efectelor bolii !

Metodele curative, chinetoterapia, ortopedia și chirurgia se utilizează izolat sau în combinație succesivă, după forma anatomoclinică și evoluție :

A. Chinetoterapia (gimnastica medicală complexă) se aplică de la început în toate formele și vîrstele, chiar la sugari ! Singură, va fi aplicată în formele ușoare, puțin evolutive, sub 30°, fără să fie capabilă să

Scanned with OKEN Scanner

oprească evoluția și nici să „vindece" boala. Mijloacele chinetice constau din corecția, mobilizarea și asuplizarea coloanei vertebrale, gimnastică respiratorie, înot etc. sub conducerea unui specialist.

B. Metoda ortopedică se adresează formelor de 30—50°, asociată cu chinetoterapia. Metoda își propune să corecteze deformația, să dirijeze creșterea și să neutralizeze puseul evolutiv prepubertar, stabilind deviația la un unghi acceptabil, sub 45°, fără prejudiciu funcțional și estetic.

În formele severe, de peste 50°, tratamentul ortopedic va realiza o redresare a coloanei, ceea ce pregătește și facilitează viitoarea intervenție chirurgicală.

Mijloacele ortopedice sînt multiple : repausul relativ la pat tare cu tracțiune craniană, pe plan oblic (de preferat), posturi de autocontrol, pat gipsat pentru copiii mici și diverse corsete gipsate sau ortopedice de corecție și menținere a rezultatelor pînă la maturația scheletală.

Corsetele corectoare se bazează pe utilizarea forțelor de tracțiune axială craniovertebrală și de presiune antirotatoare aplicată pe gibusul costal. Dintre acestea, mai utilizate, după formă și experiență sînt : corsetul gipsat tip Risser sau tip Cotrel, aplicate pe un cadru special „localizator", ca și corsetul gipsat articulat de elongație progresivă Donaldson-Engh-Stagnara, preferat de noi. După obținerea corecției (3—6 luni), se continuă cu menținerea rezultatelor prin corsete ortopedice din masă plastică, pînă la terminarea creșterii osoase. Dintre corsetele ortopedice mai folosit este corsetul suspensor Blount (Milwaukee). Aparatul realizează o elongație progresivă și un efect antirotator. Prin calitățile sale, eficient, ușor și amovibil, cu menajarea funcției cardiorespiratoare și musculare, corsetul suspensor tinde să se generalizeze înlocuind treptat corsetele gipsate greoaie.

Corsetul lionez sau variantele lui : corsetul scurt tip Michel, sau tip Boston, din material plastic (plexidur sau sticril I.P.O.P. București) sînt destinate consolidării rezultatelor obținute prin tratamentul ortopedico-chirurgical.

În ultimul timp, dispozitivul de corecție prin elongație progresivă cu halou cranian (Nickel și Perry, 1958) sub forma de halou-gips pelvian, procedeul curent, halou-cerc pelvian sau halou femural, în formele cu bazin oblic poliomielitic, obține rezultate superioare în curburile rigide de peste 80°. Contrar aparențelor, procedeul este surprinzător de bine suportat, reduce deficitul cardiac respirator și permite mersul, deși nu este total lipsit de riscuri ca : sepsis, tulburări nervoase, osteoporoză etc. Reprezintă o etapă indispensabilă pentru pregătirea intervenției chirurgicale.

Contenția permanentă în corsete ortopedice fiind foarte lungă, va fi alternată cu perioade de eliberare parțială sau totală, repaus relativ și chinetoterapie sistematică.

C. Metoda chirurgicală preia „ștafeta" terapeutică la ineficiența tratamentului ortopedic, în curburile grave peste 50°, de elecție în acelea dorsale și dorsolombare. Se execută de la vîrsta de 12 ani, după încetarea puseului de creștere pubertar, precedată întotdeauna de o pregătire chineto-ortopedică. Reprezintă singurul remediu cert în recuperarea morfofuncțională favorabilă a scoliozelor importante. Procedeul preferat actualmente este artrodeza vertebrală posterioară cu adaos de grefe spongioase

Scanned with OKEN Scanner

la curburile structurale, după introducerea instrumentației de corecție și stabilizare Harrington (1960). Corecția se obține printr-o tijă de elongație în concavitatea curburii, singură sau, uneori, asociată cu o tijă de compresie, de partea convexă a curburii. Inovații tehnice remarcabile au adus Cotrel (D.T.T.) în 1978 și Luque (instrumentația segmentară spinală)

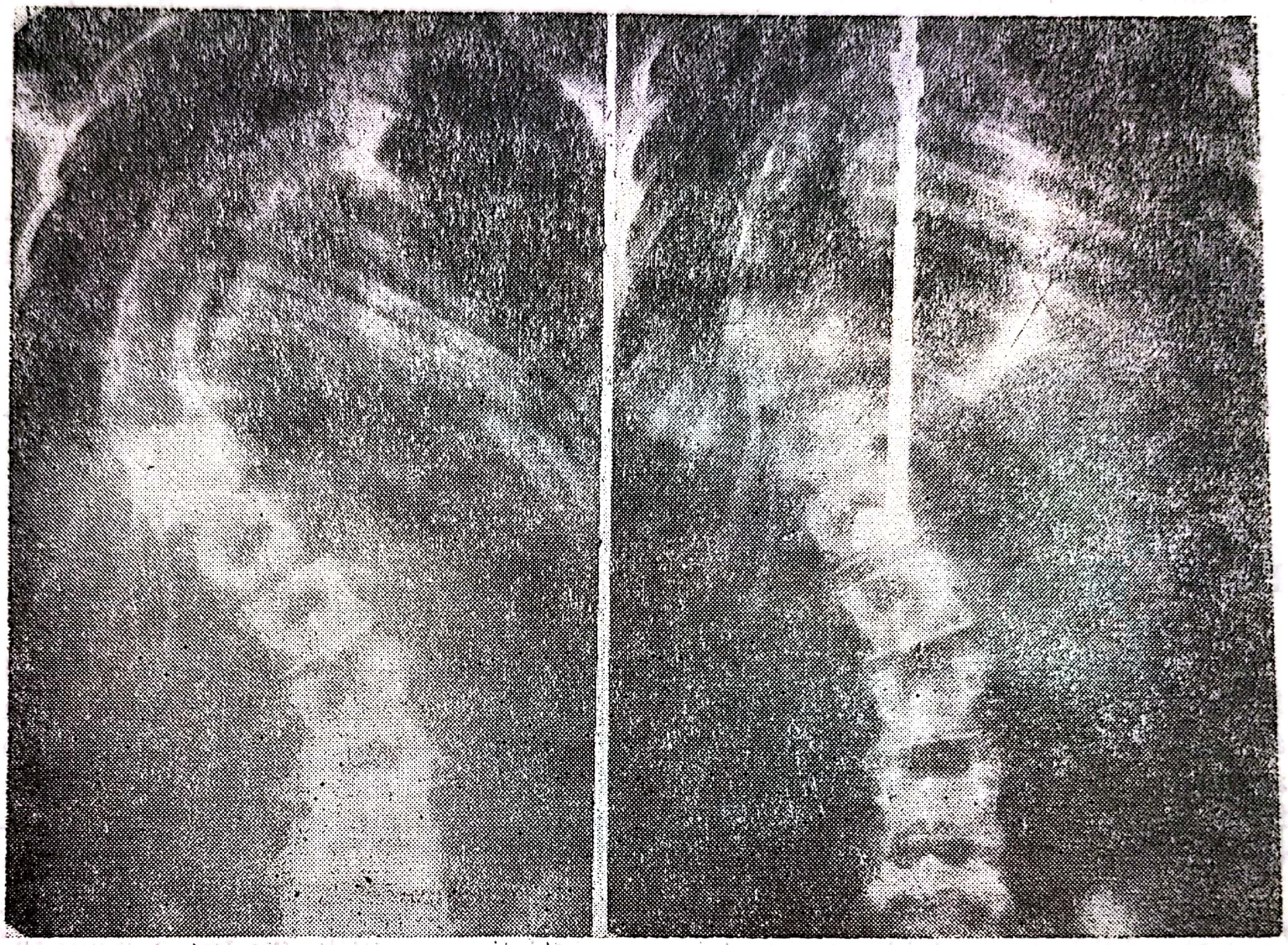

Fig. IV.16. — Scolioză dorsolombară dreaptă 80° operată prin instrumentația Harrington și artrodeză (58°).

în 1982, prin dispozitive de tracțiune transversală, montate la tija verticală din concavitatea curburii, care micșorează „săgeata" și scade gradul deviației scoliotice. Postoperator se imobilizează în corsete pînă la obținerea fuziunii osoase (fig. IV.16).

Operația poate să fie urmată de complicații (care nu-i scad însă meritele) ca.: sepsis, tulburări neurologice (paraplegie prin elongație), ileus paralitic *(cast syndrome)*, pseudartroze, degradarea montajului, pierderea unghiului cîștigat cu aproximativ 10° etc., care se pot preveni printr-o tehnică corectă și prin supraveghere atentă postoperatoare.

În unele centre se folosește, după situație, procedeul Dwyer (1969) sau varianta Zielke care, prin abord anterior, redresează curbura, folosind un cablu sub tensiune fixat la corpii vertebrali, mai cu seamă în curburile lombare suple, însă cu rezultate degradabile în timp. În formele avansate se pot combina procedeul Dwyer cu instrumentația Harrington.

Un alt procedeu promițător pentru corecția scoliozei este utilizarea instrumentației electrospinale de stimulare, introdusă ca un *pace maker*

la musculatura părții convexe a curburii, tehnică imaginată de către Bobechko, Herbert și Friedman (1973), în curs de experimentare clinică.

Indicații terapeutice particulare în funcție de forma anatomoclinică (schematic):

— în scolioza congenitală — tratamentul este precoce și energic, în ciuda vîrstei: pat gipsat, halou-tracțiune și tratament chirurgical prin abord posterior sau abord anterior pentru corecție sau pentru decompresiune, în forme vertebroneurale cu cifoscolioză severă;

— scolioza infantilă necesită, la început, paturi gipsate, apoi corsete suspensoare, halou-tracțiune și, ulterior, intervenții chirurgicale, similar formei idiopatice;

— în scolioza adultului, se tratează sindromul dureros produs de artroze vertebrale (lombalgia cronică) sau de pseudartroze secundare unei artrodeze, conservator (recuperare funcțională complexă) sau chirurgical (reluarea artrodezei);

— scolioza posturală (funcțională) implică remedii ortopedice și chirurgicale ca încălțăminte ortopedică, operații pentru inegalitatea membrelor (scurtări sau alungiri) sau osteotomii de corecție.

IV.1.7. CIFOZELE

Cifoza, deviația sagitală, în flexiune a coloanei vertebrale, mult mai frecventă și mai bine cunoscută etiologic decît scolioza, este consecința a numeroase afecțiuni. Aceste afecțiuni, prin mecanisme de contractură antalgică, alterare osteoarticulară, postură vicioasă etc., exagerează cifoza fiziologică dorsală (de aproximativ 20°), realizînd cifoza patologică, frecvent cu hiperlordoză de compensație.

Echilibrul coloanei vertebrale, menținut de elementele osteoarticulare și ligamentomusculare fiind astfel perturbat, liniile de forță gravitaționale acționează pe altă direcție, agravînd deviația.

Curbura, după caz, se prezintă de regulă rotundă sau angulară, ca după morbul Pott.

Cifoza este întîlnită și în regiunile cervicală sau lombară, unde nivelează lordoza respectivă.

În evoluție, spre senectute, deviațiile sagitale fiziologice, cu atît mai mult acelea patologice (structurale), se accentuează progresiv și merg spre artroză. Cifoza toracică devine mai repede rigidă, în timp ce lordoza lombară se menține încă suplă. După menopauză, curburile și modificările structurale se accentuează. Alteori, alterările morfofuncționale fiind complexe, efectul va fi de cifoscolioză combinată.

În sindromul de inversiune vertebrală (Stagnara) deviața sagitală poate să devină complexă: sacru vertical, cifoză lombară, lordoză dorsală sau „spate plat“, uneori chiar cifoză cervicală asociată.

În clinică, cifozele se împart, etiopatogenic, în două grupe mari: cifoze congenitale și cifoze căpătate cu subgrupele respective.

Scanned with OKEN Scanner

IV.1.7.1. CIFOZE CONGENITALE

Cifozele congenitale sînt rare. Ele cuprind o serie de forme radioclinice ca :

— cifozele după malformaţii de dezvoltare vertebrală apar în cazul unei hemivertebre cuneiforme, în microspondilie, în brahispondilie, în agenezie a discului cu sinostoză intervertebrală parţială etc. ; deseori se găsesc combinate între ele şi asociate cu alte malformaţii congenitale de vecinătate sau la distanţă : rahischizis, sinostoză costală, sindrom Klippel-Feil, picior strîmb etc. ; în formele plurivertebrale, cifoscolioza este mai amplă, suplă ; în formele localizate este mai redusă ; talia copilului, în general, este scurtată ;

— cifozele după osteopatia genotipă (displazie periostală precoce — osteogeneza imperfectă) sau tardivă (boala Lobstein) în care vertebrele osteoporotice sînt plate, biconcave, rar cuneiforme ;

— cifozele în cadrul condrodisplaziei genotipe mucopolizaharidozice (MPZ) sînt întîlnite în : condrodisplazia spondiloepifizară, forma precoce (Morquio — MPZ IV) sau forma tardivă (Lamy şi Maroteaux — MPZ VI), condrodisplazia poliepifizară (Ward), policondrodisplazia (Hurler — MPZ I) etc. ; cea mai frecventă este în boala Morquio, care prezintă o cifoză arcuată dorsolombară, cu protruzie sternală. Radiografic, apare platispondilie generalizată cu deformare caracteristică „în langhetă" anterioară şi cu spaţiile intervertebrale mărite.

IV.1.7.2. CIFOZE CĂPĂTATE

Cifozele căpătate sînt cu mult mai frecvente decît acelea congenitale. Ele se clasifică în :

A. *Cifozele distrofice* care cuprind :

— *atitudinea cifotică* prezentă în cadrul unui dezechilibru general al creşterii, cu tulburări neuroendocrine şi metabolice, mai ales la adolescente longiline, cu insuficienţa musculaturii trunchiului (insuficienţa vertebrală Schanz-Denucé), realizînd o curbură dorsolombară amplă şi nedureroasă ; cînd intervin factorii favorizanţi, posturi vicioase ale coloanei, eforturi profesionale şi sportive sau debilitate după boli infectocontagioase, cifoza devine dureroasă ; aspectul de spate rotund, cu lordoză lombară de compensaţie, cu umerii aduşi înainte, cu capul aplecat, este concludent pentru diagnostic. Radiografia nu prezintă modificări structurale. Tratamentul este general şi ortopedic (posturi adecvate şi gimnastică medicală) ;

— *cifoza din osteocondroza vertebrală infantilă (Calvé)*, boală mai rară, în care deviaţia apare sub forma unei scurte cifoze dorsale unghiulare, relativ suplă şi puţin dureroasă ; radiografic se caracterizează prin prezenţa unei singure vertebre turtite şi condensate, cu contur neregulat şi cu discuri normale (vertebra „în sandviş") ;

— *cifoza din osteocondroza vertebrală juvenilă (epifizita vertebrală Scheuermann)* este mai amplă, mai rigidă şi mai dureroasă ; foarte frec-

Scanned with OKEN Scanner

ventă, survine de obicei la adolescenți și evoluează pe toată perioada creșterii, avînd curbura plasată cu predilecție în regiunea dorsală inferioară. Curbura este formată din vertebre cuneiformizate, cu platouri neregulate și cu hernii intraspongioase situate mai ales retromarginal anterior ; spațiile intervertebrale sînt diminuate în zona de maximă deviație, în perioada de stare a bolii. În evoluție, excepțional se citează complicații neurologice prin hernierea unui disc intervertebral toracic ; puseul de creștere pubertară agravează deformația, iar mai tardiv, apariția proceselor de discartroză o fixează definitiv. Patogenia, încă discutată, atribuie acestei distrofii de creștere a platourilor vertebrale, o alterare genetică în metabolismul mucopolizaharidelor ; diferențierea de spondilita tuberculoasă și de sindromul algic interscapular al tinerelor femei, de cenestopatie pune uneori probleme dificile de diagnostic ; tratamentul este în exclusivitate ortopedic : corsete gipsate de corecție a lordozei de compensație și a cifozei în 2 timpi, descărcarea zonelor patologice de presiuni, pînă la refacerea structurilor anatomice ale zonelor vertebrale anterioare după indicațiile lui Stagnara ; evaluarea evoluției terapeutice (fig. IV.17) se face cu ajutorul radiografiei de profil standard sau prin tomografie, iar clinic, cu ajutorul firului cu Pb (fig. IV.18) ;

Fig. IV.17. — Cifoza prin osteocondroză juvenilă.

— *cifoza rahitică* apare pe lîngă celelalte manifestări ale bolii ; copiii pot să prezinte o cifoză dorsolombară amplă, suplă și nedureroasă ; radiografic, vertebrele sînt decalcificate și cu tendință de cuneiformizare la copiii mai mari ; tardiv, apar aspecte de discartroză ; tratamentul comportă imobilizare pe pat tare, gimnastică medicală și medicație remineralizantă ;

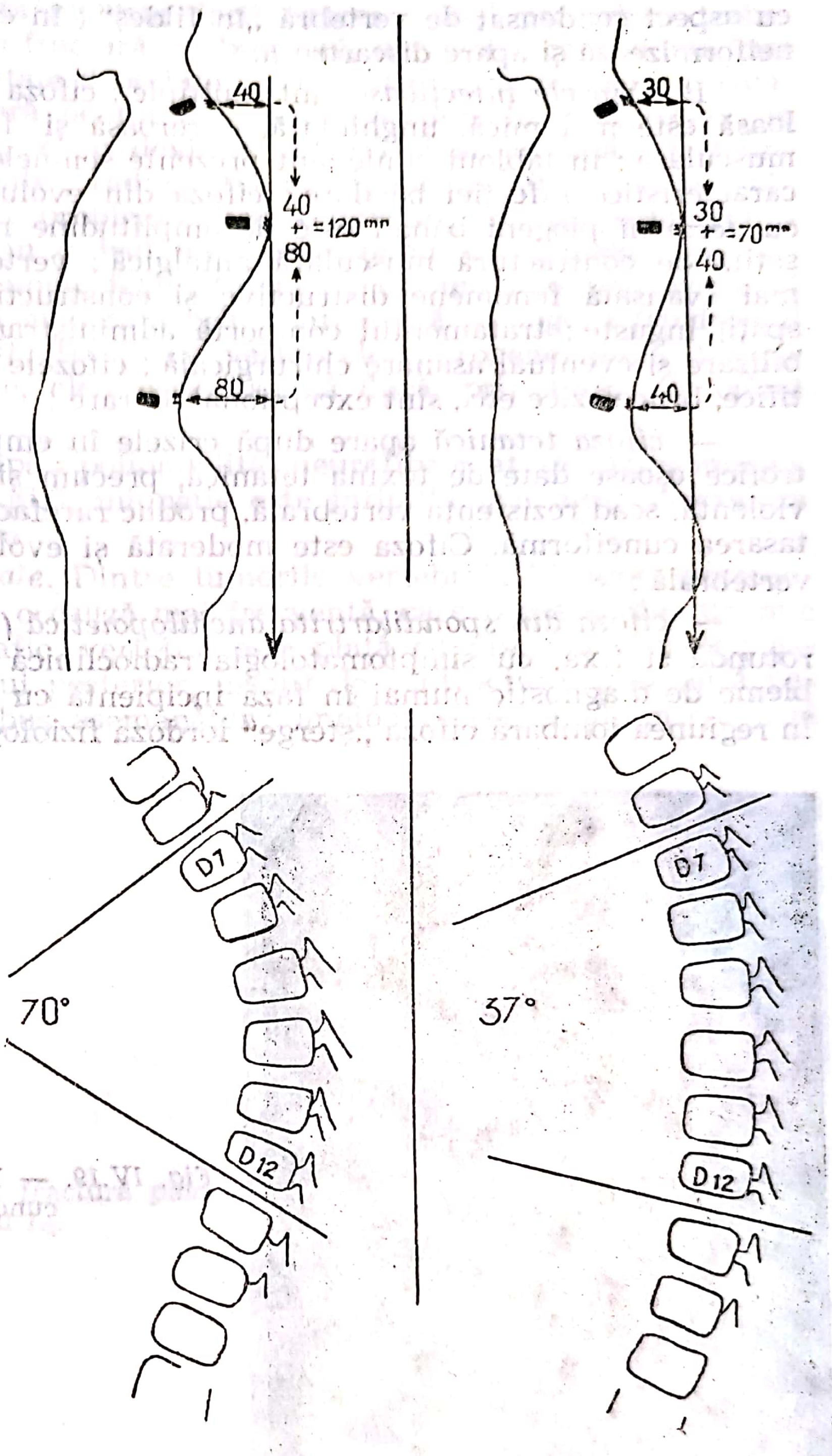

Fig. IV.18. — Schema Stagnara pentru investigația unei cifoze

— *cifoza osteoporotică*, foarte frecventă, survine după menopauză sau după 65 de ani (forma senilă) ; vertebrele apar demineralizate, cuneiformizate în regiunea dorsală și biconcave în regiunea lombară, leziuni la care se asociază fenomene de discartroză ;

— *cifoza osteomalacică* apare destul de rar, la femei (sub 50 de ani), prin carență calcică, sub forma unei curburi ample, rigide și dureroase ;

— *cifoza pagetică* este dorsolombară, fixă și dureroasă, cu torace globulos ; atingerea vertebrală în timpul acestei boli este constantă ; radiografic, vertebra este ușor mărită, cu imagine de osteoporoză fibrilară sau

cu aspect condensat de vertebră „în fildeș" ; în evoluție, vertebra se cuneiformizează și apare discartroza.

B. *Cifozele infecțioase* sînt multiple : cifoza din spondilita tuberculoasă este mai mică, unghiulară, dureroasă și fixată prin contractură musculară ; în tabloul clinic sînt prezente semnele clinice și de laborator caracteristice infecției bacilare ; cifoza din evoluția unei spondilodiscite cu germeni piogeni banali este de amplitudine redusă, dureroasă și însoțită de contractură musculară antalgică ; vertebra suferă într-o fază mai avansată fenomene distructive și constructive, cu sechestre și cu spații înguste ; tratamentul comportă administrarea de antibiotice, imobilizare și eventual asanare chirurgicală ; cifozele din cadrul spondilitelor tifice, brucelozice etc., sînt excepțional de rare ;

— *cifoza tetanică* apare după crizele în emprostotonos. Tulburările trofice osoase date de toxina tetanică, precum și contractura musculară violentă, scad rezistența vertebrală, produc rarefacție osoasă și favorizează tasarea cuneiformă. Cifoza este moderată și evoluează ca orice fractură vertebrală ;

— *cifoza din spondilartrita anchilopoietică (Bechterew)* este întinsă, rotundă și fixă, cu simptomatologia radioclinică cunoscută ; ridică probleme de diagnostic numai în faza incipientă cu spondilita tuberculoasă. În regiunea lombară cifoza „șterge" lordoza fiziologică.

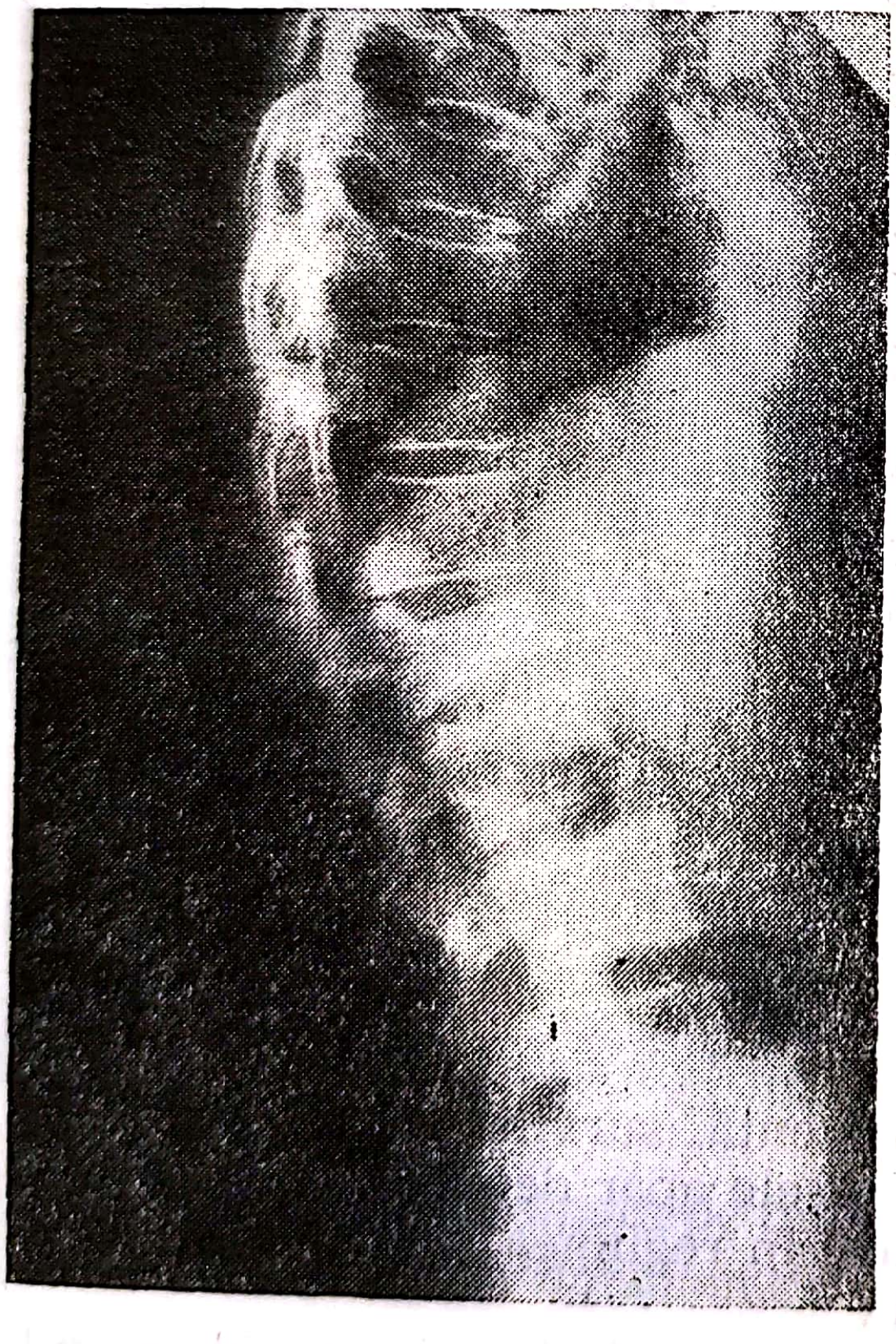

Fig. IV.19. — Radiografia unei cifoze secundare fracturii L_2.

C. *Cifozele traumatice* survin frecvent după o fractură dorsală, vicios consolidată, cu vertebre tasate și cuneiformizate ; deformarea este mică, unghiulară și dureroasă, însoțită de contractură musculară și, eventual, de fenomene neurologice (fig. IV.19) ; cît privește așa-zisul *sindrom*

Kümmel-Verneuil, acesta nu este decît expresia unei perturbări trabeculare a vertebrei sau o fractură neobservată, dar vicios consolidată, nereprezentînd deci o entitate deosebită ; *cifoza histerotraumatică* sau *camptocormia* poate să apară pe un fond psihonevrotic, în mod reflex, în urma unui traumatism, ca o deviație întinsă și accentuată, cu trunchiul aplecat mult înainte ; radiografia nu decelează nimic structural ; afecțiunea ridică uneori probleme medicojudiciare și comportă tratament psihoneurologic ; în cadrul unei cenestopatii cu dorsalgie de origine psihonevrotică, la unele femei tinere cu tulburări sexuale poate să survină o cifoză dorsală moderată prin contractură psihogenă *(sindromul libidocenestopatic Atlas)* ; fracturile vertebrale iatrogene după terapie exagerată (corticoterapie, electroșoc) pot să ducă, prin tasări, la cifoză discretă.

D. În sechelele după : poliomielită, neurofibromatoză, siringomielie, paralizie cerebrală infantilă, miopatie este întîlnită mai ales cifoscolioza pe fondul bolii respective.

E. *Cifozele tumorale*. Dintre tumorile vertebrale benigne, granulomul eozinofil constituie o cauză mai frecventă, care poate să dea un mic gibus dureros ; radiografic, vertebra este plată cu discurile intacte ; osteomul osteoid al arcului posterior, însoțit de contractura musculară paravertebrală are un gibus asemănător ; angiomul vertebral, într-o fază

Fig. IV.20. — **Cifoză după fractură patologică : angiomul L_2.**

avansată, prin tasare, poate să ajungă la deformare vertebrală, însoțită de manifestări neurologice (fig. IV.20). Cît privește mielomul, acesta (excepțional) se poate traduce printr-o diformitate dorsală foarte dureroasă, după tasarea vertebrelor decalcificate ; metastazele după epiteli-

oamele mamare, prostatice, renale etc., prin distrugerile vertebrale pe care le provoacă, sînt urmate de mici deformări dureroase, care nu au timp să evolueze.

F. *Cifozele antalgice.* Entorsele vertebrale, discopatiile și herniile discale produc, în mod curent, cifoscolioze care dispar o dată cu tratarea cauzei (Stagnara).

IV.1.8. SPONDILITA TUBERCULOASĂ (MORBUL PERCIVAL POTT)

Etiopatogenie. Morbul Pott, prin localizarea bacilului Koch la nivelul corpilor vertebrali, reprezintă cea mai frecventă și cea mai gravă tuberculoză osteoarticulară.

In trecut, afecta cu precădere copiii, cu frecvența maximă între 3—5 ani, secundar unei primoinfecții tuberculoase dintr-un focar ganglio-pulmonar (stadiul al II-lea Ranke). Actualmente, datorită vaccinării B.C.G. se observă mai rar la copii și se întîlnește în deosebi la adulți după 20—30 de ani și chiar la vîrstnici cu antecedente bacilare.

Insămînțarea pe corpul vertebral, ca în orice tuberculoză osteoarticulară, este favorizată de vascularizația bogată a țesutului spongios cu măduvă osoasă hematogenă, mediu prielnic dezvoltării bacilare.

Kaufmann, Ianăș și alții au susținut ipoteza propagării pe cale limfatică, de la ganglionii paravertebrali abcedați, la corpii vertebrali.

Anatomia patologică este caracterizată prin leziuni tipice distructive. Leziunea inițială vertebrală este reprezentată histologic de o meduloha-versită, caracterizată printr-un proces proliferativ difuz cu celule epiteli-oide, celule gigante și celule limfocitare în jurul bacililor Koch, sub forma de foliculi Köster. Acest proces evoluează exsudativ cu cazeificarea și distrugerea intensă a trabeculației osoase, cu abcese fistulizate etc.

Leziunea se dezvoltă centrifug, străbate cartilajul plăcii vertebrale, afectează discul și, secundar, vertebra vecină (spondilodiscită).

Sediu. În ordinea descrescîndă a frecvenței localizării, boala afectează coloana dorsolombară D_{10}—L_2 predominant la copii, lombară, dorsală medie, lombosacrată, cervicală și suboccipitală (Rust). Localizarea la nivelul arcului vertebral posterior este excepțională (fig. IV.21).

Evoluția clasică, la copil, în perioada preantibiotică era ciclică, schematizată în 3 faze, cu durata în medie de 3—4 ani.

1. *Faza de invazie,* în care bacilii ating pe cale sanguină corpul vertebral, sub o formă difuză, superficială, însoțită ulterior de o supurație apreciabilă sau, sub o formă cavernoasă localizată, fără lezarea discului.

2. *Faza de distrucție progresivă* se caracterizează prin alterarea structurii, cu prăbușire somatică mai importantă la nivelul dorsal. Vertebrele se tasează cuneiform la partea anterioară în timp ce posterior apare gibusul caracteristic, datorită distrugerii osoase și contracturii musculare antalgice. Discul este distrus parțial sau total, cu degradarea spațiului intervertebral. În această perioadă apare cazeumul, puroiul și ab-

cesele reci migratoare. Migrația lor este în funcție de sediu și de forța gravitațională. Astfel, în regiunea suboccipitală, ele migrează retrofaringian înapoi, spre ceafă sau în canalul rahidian, cu posibilitatea comprimării bulbului și a măduvei.

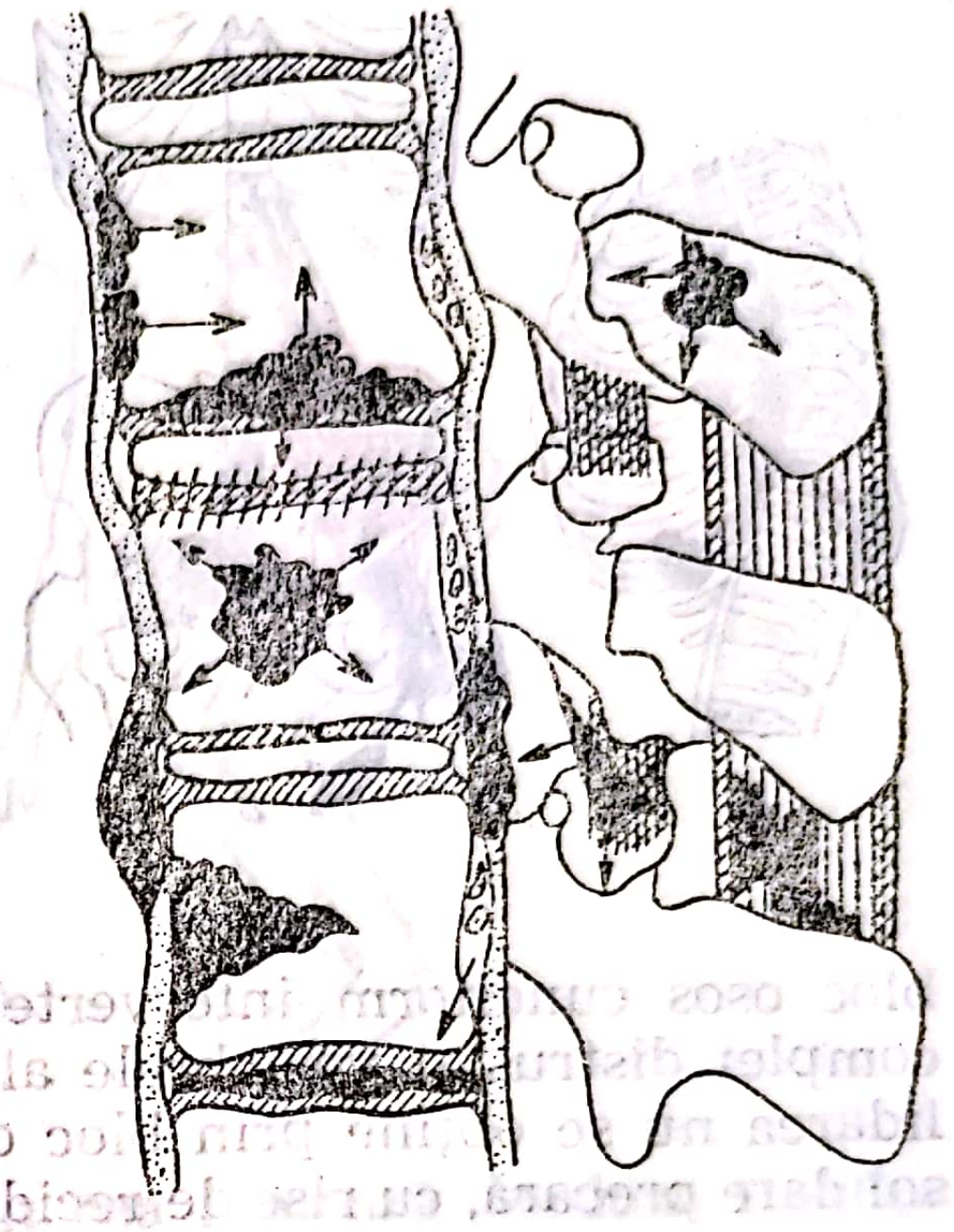

Fig. IV.21. — Sediul localizărilor leziunilor în tuberculoza vertebrală lombară (după *O. Troianescu*).

În regiunea cervicodorsală, abcesele difuzează anterior, în teaca mușchiului lung al gîtului ; lateral, în teaca scalenilor, spre regiunea supraclaviculară sau posterior, spre mușchii cefei. Nu sînt abcese intrarahidiene în această regiune.

În regiunea dorsală, anterolateral, abcesul este delimitat ca o barieră de ligamentul longitudinal vertebral anterior, cu apariția aspectului fuziform tipic. Uneori, pot să apară forme emisferice în „cuib de rîndunică", alteori abcesele pot să se angajeze de-a lungul unui spațiu intercostal. Înapoi, ele pot să migreze intrarahidian prin perforarea ligamentului longitudinal posterior.

În regiunea lombară, abcesele se strecoară anterior în teaca psoasului, coboară spre groapa iliacă internă, trec pe sub arcada femurală și ajung în triunghiul Scarpa. De aici pot să migreze sub mușchiul fesier mare, pe lîngă abductori și de-a lungul tecilor vasculare, putîndu-se propaga pînă în regiunea poplitee. Din teaca psoasului, uneori se exteriorizează prin patrulaterul Grynfeld sau prin triunghiul Petit.

Posterior, abcesul lombar, poate să ajungă intrarahidian, realizînd un sindrom de coadă de cal sau de radiculalgie sciatică.

Din regiunea sacrată, abcesul poate să coboare spre marea scobitură sciatică și, pe calea mușchiului piramidal, să ajungă la perineu (fig. IV.22).

Leziunile nervoase. Datorită modificărilor vasculare (edem, congestie și tromboză), abceselor marginilor posterioare ale corpului vertebral sau periduritei, apar leziuni meduloradiculare prin iritație și compresie, cu sindroame neurologice caracteristice.

3. *Faza de reparaţie* începe din al doilea an de evoluţie şi se termină către anul patru, o dată cu scăderea virulenţei bacilare. Procesul distructiv se opreşte, leziunile încep să se cicatrizeze şi să se recalcifice, cu apariţia unei anchiloze osoase spontane, de obicei cu aspect vicios de

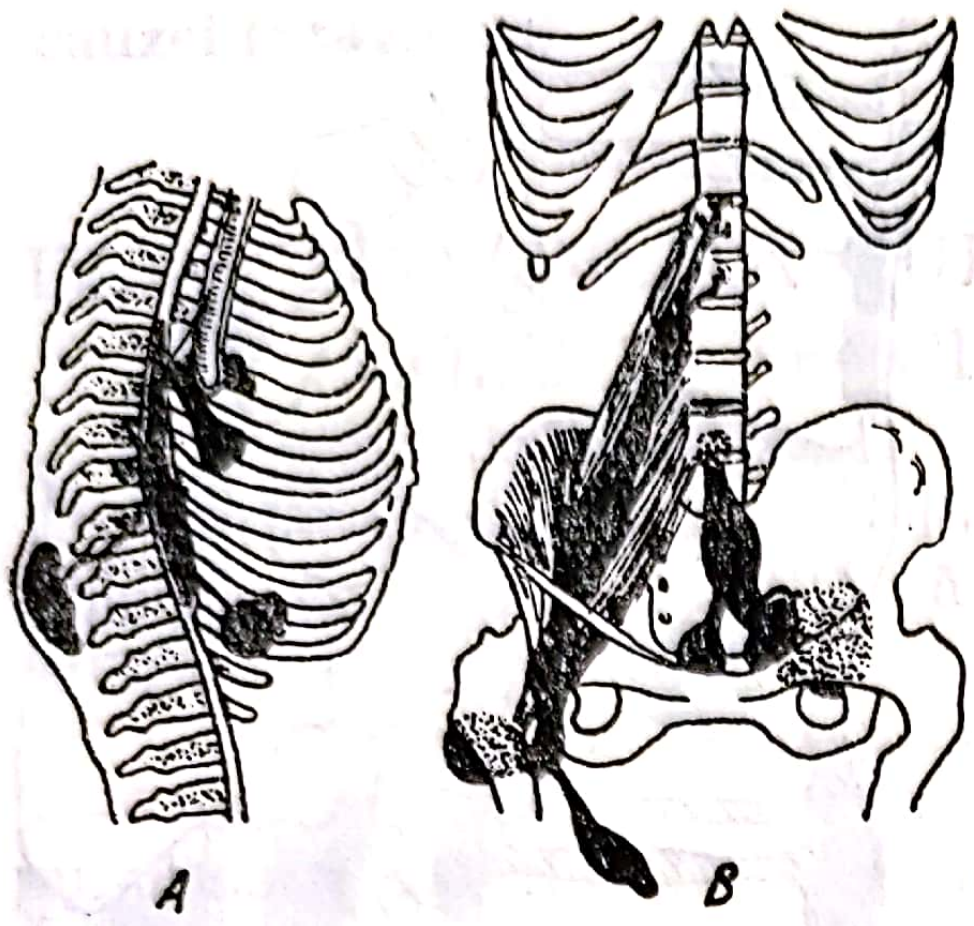

Fig. IV.22. — Modul de propagare a abcesului rece vertebral.

bloc osos cuneiform intervertebral, total sau parţial, cînd discul a fost complet distrus şi vertebrele alterate au venit în contact. Alteori, consolidarea nu se obţine prin bloc osos, ci printr-o pseudartroză strînsă, consolidare precară, cu risc de recidive.

La adult, această evoluţie ciclică era mai puţin tipică, cu faza de reparaţie nesatisfăcătoare, evoluţia fiind spre pseudartroză fibroasă şi nu spre bloc osos.

In prezent, graţie tratamentelor moderne, evoluţia bolii s-a schimbat aşa cum se va descrie ulterior.

Tabloul clinic este în funcţie de faza anatomopatologică şi de sediu.

I. *Perioada debutului* este caracterizată prin semne generale de impregnare bacilară (inapetenţă, slăbire, oboseală, subfebrilitate etc.) şi semne locale ca : durerea rahidiană cu debut insidios, care cedează parţial la repaus şi persistă noaptea, cu agravare progresivă şi exagerare la efort şi la mers. Durerea poate să iradieze sub forma unei nevralgii intercostale, femurale sau sciatice. La examenul obiectiv se observă contractură antalgică a musculaturii paravertebrale, cu reducerea mobilităţii, dedusă şi prin anume teste : în regiunea cervicală, copilul îşi ţine capul între mîini şi-l întoarce solidar cu trunchiul, uneori coexistînd un torticolis ; în localizarea dorsolombară, în momentul ridicării unui obiect de pe sol, bolnavul îşi flexează genunchii, sprijinindu-şi mîinile pe genunchi (fig. IV.23) ; în regiunea lombară, testul ridicării copilului din decubit ventral ca o „scîndură“, cu ştergerea lordozei, este concludent. Jumacev a descris semnul „hăţurilor“ reprezentat de proeminenţele contracturilor musculare paravertebrale în zona de lordoză compensatoare a gibusului.

La palpare, apofizele spinoase respective sînt dureroase, iar regiunile unde vor apărea abcese prezintă o împăstare tegumentară (semnul Alexandrov).

II. *Perioada de stare* se caracterizează prin accentuarea semnelor generale și locale descrise mai sus, la care se adaugă triada descrisă de Pott : gibusul, abcesul rece și leziunile nervoase.

a) Gibusul, rezultat din prăbușirea corpilor vertebrali este median, cu rază mică de curbură și unghiular, în funcție de numărul verte-

Fig. IV.23. — (vezi textul)

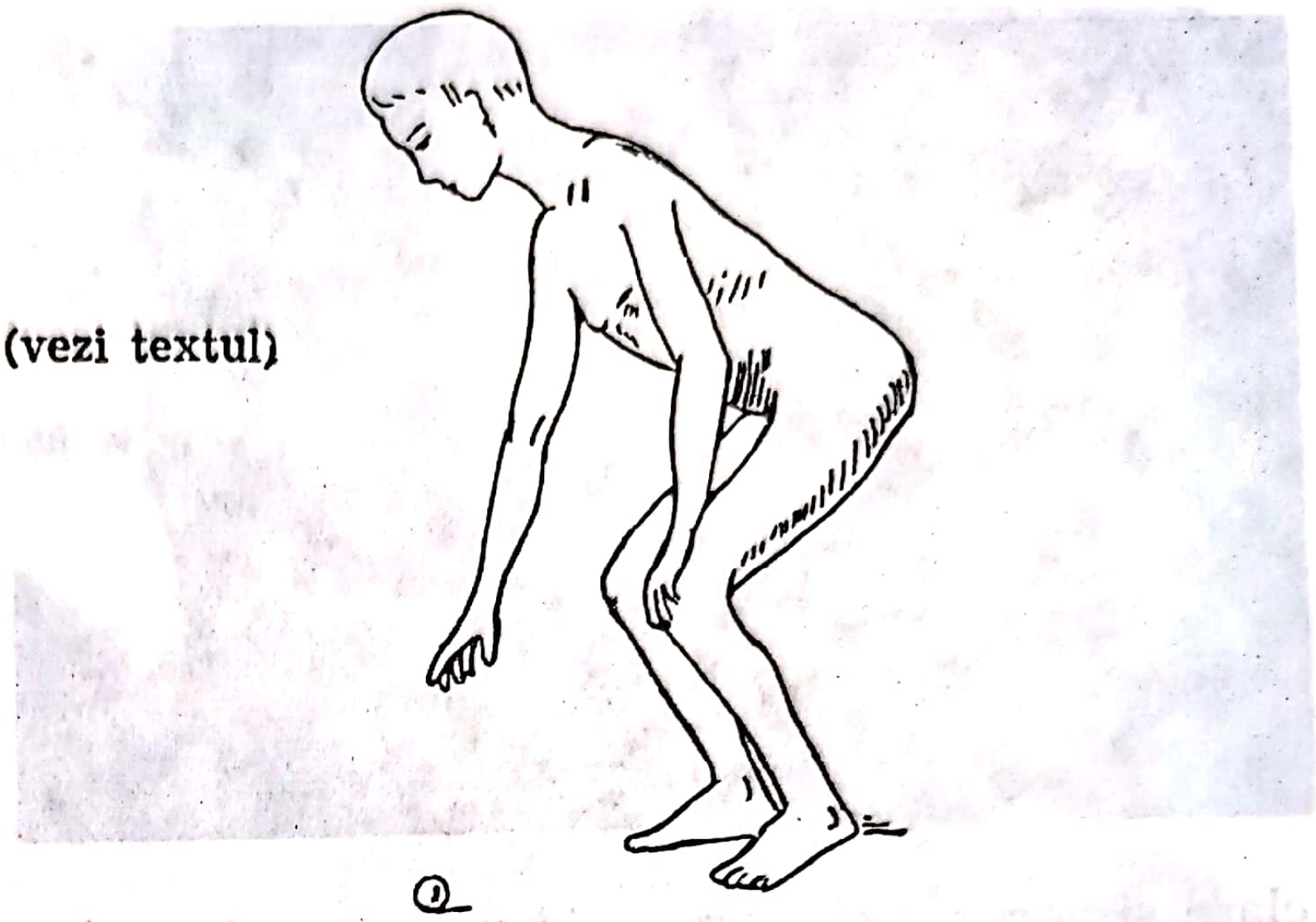

brelor distruse. În regiunea cervicală și în cea lombară, lordoza fiziologică a dispărut. În regiunea dorsală apar curburi compensatoare și modificări ale cutiei toracice : torace globulos și scurt, cu sternul proiectat anterior, la care se adaugă un grad de disfuncție respiratorie și cardiacă. Localizarea lombară se însoțește de un abdomen redus prin coastele care ating crestele iliace și de un bazin deformat în „pîlnie" prin lărgirea strîmtorii superioare.

b) Abcesele reci profunde se depistează clinic după topografia lezională, astfel : tulburări de deglutiție și de fonație pentru regiunea cervicală, compresiune mediastinală pentru regiunea dorsală ; psoită pentru cea lombară. Abcesele se exteriorizează spontan și se suprainfectează, cu exacerbarea simptomatologiei și agravarea stării generale.

c) Paraplegia survine ca o complicație a spondilitei bacilare în 85% din localizările dorsale. Grație tratamentului actual este mai rară. Paraplegia pottică, cu apariție în oricare stadiu de evoluție, este determinată de tulburări vasculare și prin compresiune a abceselor, a proeminențelor osoase sau a pahimeningitei. Paraplegia survine și tardiv, uneori chiar după 20 de ani, după un morb Pott vindecat cu cifoză importantă, datorîndu-se nu procesului tuberculos, ci fenomenelor mecanice de tracțiune pe măduvă și pe vasele medulare. Paraplegiile, urmarea de obicei a unei ischemii mielice, după modul lezional și după evoluție, pot să fie spastice sau flasce, incomplete sau complete și cu reversibilitate variabilă.

III. *Perioada de reparație sau de involuție*, clasic după al 3-lea an de boală, se manifestă prin ameliorarea stării generale, dispariția durerilor și regresiunea cu calcificarea abceselor reci. Diformitatea vertebrală (gibusul) încă persistă, ca și unele sechele neurologice.

Examenul radiografic, pînă la 3 luni de la debutul clinic, prin cele două incidențe standard, față și profil, rămîne negativ (Schinz), după care apare o discretă osteoporoză și „pensare" intervertebrală. Perioada de stare se traduce prin imagini radiografice aproape patognomonice, ca: reducerea spațiului intervertebral, distrugerea corpului cu margini ne-

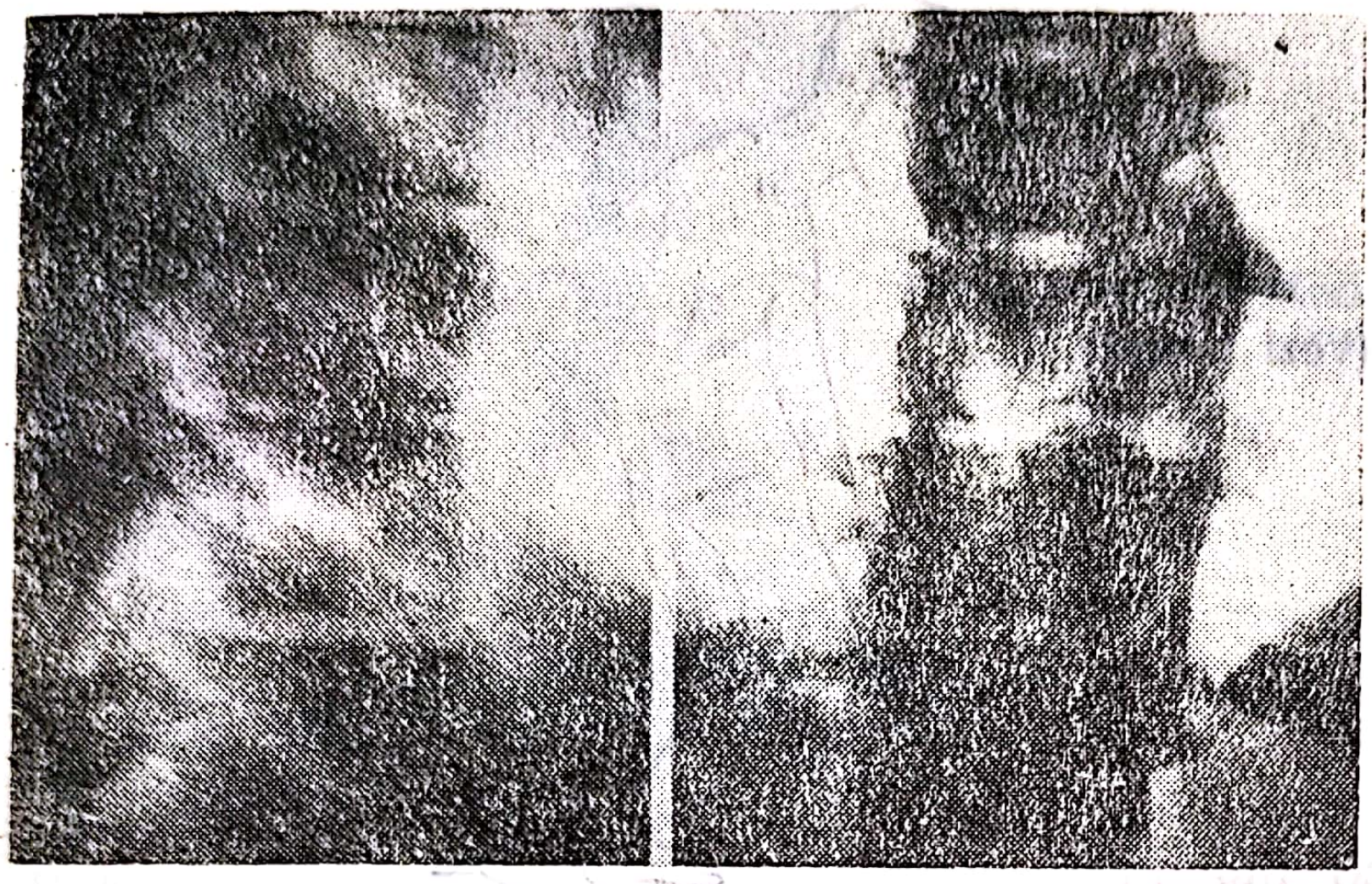

Fig. IV.24. — Spondilodiscită TBC T_{11}—T_{12} cu abces rece.

clare și zdrențuite, rarefacție neomogenă, carii osoase și cuneiformizarea corpului vertebral, mai evidentă în regiunea dorsală. Mai pot să fie observate convergența coastelor în „spițe de roată", imagini de abces fusiform, în forma dorsală, sau în „cuib de rîndunică" și îngroșarea marginilor mușchiului psoas, în forma lombară. La copii se observă, uneori, mai multe corpuri vertebrale distruse (fig. IV.24).

In perioada de reparație, procesul de distrucție încetează și apare reconstrucția cu recalcificare marginală, sub aspectul „chenarului de doliu" descris de Ménard. De asemenea se calcifică și abcesele. Vertebrele devin mai precis conturate, iar cînd au fost intens distruse, apare blocul osos (anchiloza) complet sau incomplet (fig. IV.25).

Cicatrizarea se realizează uneori printr-o pseudartroză fibroasă, în special la adult, cu recidive iminente.

Diagnosticul este simplu în faza evolutivă, datorită semnelor radio-clinice și de laborator caracteristice. Se impune să fie precizat chiar din faza debutului, ceea ce este dificil. Astfel, tratamentul instituit precoce previne evoluția și complicațiile grave cunoscute. Diagnosticul de laborator prin V.S.H. crescută, limfocitoză și I.D.R. la tuberculină moderat pozitivă, nu este concludent. Etiologia tuberculoasă este evocată numai de I.D.R. intens pozitivă, flictenulară.

Tomografia, abcesografia cu substanță de contrast, ca și examenul anatomopatologic prin biopsie, cînd sînt posibile, sînt de un real folos.

Diagnosticul diferențial se întreprinde în special pe baza examenului radiologic, secondat de cel clinic. La adult se poate discuta prezența spondilodiscitelor infecțioase, secundare unor germeni banali, spondilartritei anchilopoietice, discartrozei cu hernie discală, tumorilor vertebrale benigne sau maligne (metastaze), sechelelor posttraumatice, mai rar a echinococozei.

La copil, pretează la confuzii : malformațiile congenitale vertebrale cu vertebre cuneiforme, hemivertebrele, fuziunile osoase, cifoza juvenilă, unele cifoscolioze etc.

Evoluție. În era pretuberculostatică, la copil evoluția era ciclică în 3—5 ani, cu vindecare printr-un bloc osos intervertebral, cu gibus care

Fig. IV.25. — Bloc osos cu cifoză secundară TBC.

se accentua în perioada creșterii. Paraplegia, precum și fistulizarea abceselor cu infecție secundară, erau complicații grave, care se soldau frecvent cu exitus.

Adultul, după aceeași evoluție lungă, obținea o cicatrizare printr-o pseudartroză fibroasă și printr-o cifoză secundară, ceea ce însemna un risc permanent de recidivă și de agravare.

Actualmente, în era tratamentului tuberculostatic, mersul bolii s-a schimbat favorabil. Astfel, fazele evolutive sînt scurtate, cu succesiune rapidă și fără limite distincte între ele. Blocul osos complet (sinostoza) este rar întîlnit, prin faptul că leziunile sînt mai puțin distructive. Tratamentul precoce și bine condus în leziunile inițiale, obține o *restitutio ad integrum,* iar în celelalte faze, o limitare și o stabilizare lezională, sub forma unei pseudartroze strînse sau a unui bloc incomplet.

Chimioterapia vindecă tuberculoza și oprește distrucția, dar nu o repară. Distrucțiile cicatrizate rămîn ca atare, cu evoluție spre atitudinea vicioasă a coloanei cu cifoscolioză secundară și discartroză învecinată.

Sub tratamentul întreprins la timp, evoluția morbului Pott se ameliorează spectacular ca timp și gravitate, cu recuperări funcționale neimaginate altădată.

Metoda ortopedico-chirurgicală asociată se adresează prevenirii și tratării consecințelor morfofuncționale produse de mersul distructiv al bolii.

a) Tratamentul tuberculostatic este cauzal, reușind să sterilizeze focarul în 98% din cazuri după 6 luni de aplicare (Debeaumont) sau să vindece în 85% din cazuri după un an de la instituire, conform experienței lui Weber și Debeyre, 1976.

Se administrează, în asociație și continuu pentru eficacitatea sporită și scăderea rezistenței bacilare : Streptomicină 1 g/zi sau Rifampicină, de preferat, fiind cel mai activ tuberculostatic 10 mg/kilocorp/zi, Hidrazidă (HIN) 10 mg/kilocorp/zi și Etambutol 25 mg/kilocorp/zi, timp de 3 luni. După 3—6 luni se prescrie o asociere de Hidrazidă cu Etambutol, apoi numai Hidrazidă pînă la 12—18 luni de la începerea terapiei. Administrarea se supraveghează cu atenție, pentru că Streptomicina are un puternic risc auditiv, Rifampicina este hepatotoxică, Etambutolul poate să determine nevrită optică și insuficiență renală iar Hidrazida generează uneori polinevrite și tulburări digestive.

Se recomandă și injectarea paravertebral, în focar, de Hidrazidă soluție 5% sau după evacuarea abceselor.

b) Tratamentul ortopedic constă din imobilizarea coloanei pe pat tare sau pe un pat gipsat, la copiii care nu pot să fie supravegheați, 2—3 luni. Înainte de apariția tuberculostaticelor se imobiliza 4 ani !

c) Tratamentul chirurgical se indică pentru rezolvarea leziunilor vertebrale distructive, pentru prevenirea atitudinilor vicioase secundare (cifoza) și pentru tratarea paraplegiei sau a abceselor care nu cedează la tratament conservator.

El nu poate să vindece tuberculoza osoasă ca infecție, deci se va combina obligatoriu cu medicația tuberculostatică. Operația constă din abordul direct al focarului pe cale anterioară, somatică, cu excizia leziunilor tuberculoase și rahisinteza prin grefă spongioasă. Vindecarea se obține prin bloc osos în peste 90% din cazuri, cu scurtarea evoluției bolii, fără riscuri de agravare a leziunilor sau recidive. Tehnica se execută după sediul leziunii.

În regiunea cervicală, abordul este presternocleidomastoidian, printre axul visceral și cel vascular al gîtului.

In regiunea dorsală, abordul anterolateral se practică prin costotransversectomie sau transpleural după rezecție costală (Hodgson).

În zona toracolombară se practică, după tehnica de abord a lanțului simpatic (Smithwick) cu dezinserția pilierilor diafragmatici. Regiunea lombară este abordată printr-o lombotomie retroperitoneală, iar pentru zona lombosacrată se utilizează calea transperitoneală. Atacarea directă a focarului realizează asanarea prin îndepărtarea leziunilor distructive, a cazeumului și abcesului și a zonei de scleroză perilezională, facilitînd calea pătrunderii tuberculostaticelor. Rahisinteza somatică asigură o consolidare mult mai rapidă decît aceea posterioară, practicată rareori, și numai pentru completarea celei anterioare în caz de leziuni întinse. Drenajul instilator postoperator cu soluții chimioterapice este obligatoriu, iar imobilizarea la pat durează circa 3 luni.

Paraplegia se tratează prin imobilizare strictă la pat, combinată cu antibiochimioterapie și corticoterapie. Dacă tulburările neurologice regresează se continuă tratamentul ; dacă sînt staționare după 3—4 săptămîni sau se agravează, se recurge la intervenția chirurgicală care constă din

Scanned with OKEN Scanner

abordul anterolateral al canalului vertebral. După concepţia lui Seddon şi Capener operaţia se realizează prin costotransversectomie şi prin rezecţia pediculului vertebral şi a masivului apofizelor articulare respective (rahiotomie), tehnică asociată la abordul leziunilor vertebrale somatice mai sus amintite.

Tratamentul gibusului pottic rezidual se face excepţional, numai dacă survin complicaţii neurologice sau pentru prevenirea cordului pulmonar cronic şi nu din motive estetice, fiind riscant. În principiu, tehnica constă din reducere lentă prin halou de tracţiune craniană, abord anterior cu osteotomie vertebrală de corecţie şi rahisinteză cu grefe osoase, urmată de rahisinteză posterioară, în etape separate, iar în final, imobilizare în corset gipsat. Acest tratament, cu o durată de circa 2 ani este dificil şi incert, fiind soldat cu grave complicaţii ca paraplegia sau cu decese.

IV.1.9. OSTEOMIELITA VERTEBRALĂ

Sub această denumire, afecţiunea a fost descrisă de Lannelongue în 1897 ; de fapt este o spondilită sau o spondilodiscită cu germeni piogeni banali.

Etiopatogenie. Această localizare vertebrală este mult mai rară decît spondilita morbului Pott şi afectează cu precădere adulţii de sex masculin (65%).

Principalul germen patogen este stafilococul auriu coagulazopozitiv (70%). Alţi germeni incriminaţi sînt enterobacteriile (colibacilul, proteusul, piocianicul) şi, excepţional, gonococul, pneumococul, streptococul, salmonela sau brucela.

Contaminarea are loc pe cale hematogenă printr-o bacteriemie sau printr-o septicemie tranzitorie (Ravault) cu localizări, în majoritatea cazurilor pe două vertebre învecinate, rareori pe mai multe vertebre. Coloana lombară este preponderent afectată.

Sediul localizării focarului infecţios este osul spongios epifizar, subcondral, discul intervertebral fiind secundar invadat de procesul de granulaţie septică. Arcul vertebral posterior este în general evitat.

La copil şi la adolescent, discul intervertebral, încă vascularizat, poate să fie sediul primar al procesului infecţios care se răspîndeşte la vertebrele vecine (Malawski, 1977).

Vertebra distrusă suferă la rîndul ei o reacţie de osteită scleroasă însoţită, în timp, şi de sindesmofitoză intervertebrală, în special la aceia care nu au respectat repausul. De la focarul septic discal, infecţia trece la corpul vertebral vecin şi astfel, poate să difuzeze la mai multe vertebre. Rareori o osteită vertebrală centrală rămîne cantonată ca atare.

Localizarea vertebrală a procesului infecţios se face prin două mecanisme patogene :

— mecanismul direct, printr-o inoculare survenită cu ocazia unei puncţii, a unei infiltraţii anestezice, a unei plăgi accidentale sau operatorii vertebrale (hernie discală operată) ;

Scanned with OKEN Scanner

— infestarea se produce însă, predominant indirect, de la un focar infecţios din organism pe cale vasculară. Astfel, se acuză infecţiile cutanate (piodermite, furuncule, panariţii), infecţiile rinofaringiene, dentare, infecţia *postpartum* sau *postabortum* şi infecţia urogenitală, care reprezintă porţi de intrare frecvente pentru infecţia vertebrală cu enterobacterii. Din sfera viscerelor pelviene infectate, aceşti germeni sînt vehiculaţi printr-un plex venos retrograd, spre sistemul venos sinusoidal al spongioasei corpului vertebral. Wiley şi Trueta (1959) au susţinut însă că infecţia se propagă şi pe cale arterială. Excepţional, o osteomielită a unui os lung poate să fie punctul de plecare al unei metastaze septice vertebrale.

Anatomoclinic se disting două forme de spondilodiscită: acută şi cronică.

a) Spondilodiscita acută frecvent întîlnită la adolescenţi, unde are o evoluţie mai dramatică, se manifestă printr-un sindrom infecţios general similar unei septicemii (hiperpirexie, frison, adinamie, inapetenţă etc.) şi un sindrom infecţios local, reprezentat de o rahialgie intensă, contractura musculaturii paravertebrale, dureroasă şi permanentă, imobilizarea segmentului vertebral într-o poziţie antalgică de cifoscolioză moderată şi impotenţă funcţională secundară. Tabloul clinic se complică uneori prin reflectarea la distanţă a suferinţei vertebrale. Astfel, pot să se asocieze fenomene de coxită acută, de abdomen acut, de meningită sau de pneumopatie, ceea ce produce confuzii în diagnostic.

Examenul radiografic, standard sau tomografic, este acela care precizează diagnosticul, dar nu înainte de circa 3 săptămîni de la debut. Numai atunci apar o serie de modificări relativ caracteristice ca: rarefacţia localizată predominant în osul subcondral epifizar şi îngustarea spaţiului intervertebral. Ulterior, marginile epifizei corporale devin neomogene, se erodează, iar subiacent apare un proces de scleroză osoasă progresivă, cu mici sechestre şi semne de abces paravertebral care poate să fistulizeze (eventualitate consemnată frecvent în epoca preantibiotică) (fig. IV.26).

Examenele de laborator furnizează următoarele date: V.S.H. peste 100 mm în prima oră, leucocitoză marcată cu neutrofilie; hemocultura poate să fie pozitivă dacă nu s-au administrat antibiotice; puncţia bioptică vertebrală permite un examen bacteriologic preţios.

Intradermoreacţia la tuberculină în cazurile cu etiologie ambiguă, dacă este negativă, poate să excludă prezenţa bacilului Koch.

Scintigrafia cu Technetium — 99 m difosfonat indică o hipercaptare zonală importantă pentru depistarea precoce, premergătoare radiografiei standard.

b) Spondilodiscita cronică survine fie primar fie, mai frecvent, secundar unei forme acute prelungite, de obicei din cauza unui tratament antibiotic care nu a reuşit să sterilizeze şi să vindece focarul iniţial.

Evoluţia clinică este insidioasă, torpidă şi îndelungată, cu recidive frecvente. Anatomopatologic se caracterizează prin procese de reconstrucţie osoasă, după distrugerea din faza acută, cu reacţie osteosclerotică (condensantă) epifizară, sindesmofitoză, uneori cu punţi intervertebrale.

Tabloul clinic se poate complica cu dezaxări vertebrale (gibus), cu abcese paravertebrale reactualizate și fistulizate, cu leziuni neurologice (paraplagie sau meningită secundară) etc.

Consolidarea focarului septic după sterilizare terapeutică se obține printr-un bloc fibros intervertebral cu risc de recidivă, vizibil pe radiografie.

Fig. IV.26. — Spondilodiscită cu germeni piogeni.

Apariția spontană a unui bloc osos intersomatic, rareori complet, este un semn favorabil de reconstrucție osoasă cicatriceală.

Diagnosticul se pune pe baza datelor clinico-radiologice care urmează să fie confirmate de examenele bacteriologice, histologice sau serologice. Diagnosticul pozitiv al debutului este dificil, el implicînd stabilirea bolii și a etiologiei.

Forma acută se va diferenția de alte stări infecțioase generale ca septicemia, flegmonul perinefretic, meningita. Pentru forma cronică, confuzia cea mai frecventă este cu spondilita TBC și rar, cu spondilita anchilopoietică sau cu osteocondroza vertebrală juvenilă.

În spondilodiscita infecțioasă, spre deosebire de cea bacilară, V.S.H. este mai ridicată, îngustarea spațiului intervertebral este mai precoce, rarefacția osoasă neomogenă este situată subepifizar, iar paravertebral nu sînt imagini de îngroșare a părților moi (abces) așa cum subliniază Murray și Iacobson (1971).

Pentru stabilirea etiologiei unor spondilodiscite puțin comune, se recurge la reacția de aglutinare serologică (Wright), sau la intradermoreacția la brucelină care, împreună cu condiții epidemiologice de mediu zootehnic, pot să sugereze contaminarea brucelozică. În scopul descifră-

rii infestării cu *Salmonella typhi* se practică hemo- și coproculturi repetate precum și serodiagnosticul Widal.

În diagnostic, o etapă indispensabilă rămîne anamneza și examenul general, pentru depistarea unui focar infecțios în organism deși nu întotdeauna concludent.

Tratamentul se instituie după forma clinică și după evoluție. În spondilodiscita acută se indică imobilizarea strictă a bolnavului în decubit dorsal, pe pat ortopedic sau pe pat gipsat.

Concomitent, se administrează antibioterapie masivă, țintită, în asociație polivalentă și prelungită, pe cale intravenoasă, intramusculară și orală, ca : Lincomicina, foarte penetrantă în os, Oxacillina sau cefalosporinele, asociate cu Kanamicina, Rifampicina (în forma brucelozică), Cloramfenicolul (în forma tifoparatifică) etc.

Imobilizarea durează aproximativ 3 luni sau pînă la 3 luni de la scăderea V.S.H. și a obținerii semnelor radiologice de cicatrizare (Digby și Kersley, 1979). Mersul se reia cu ajutorul unui corset ortopedic. Antibioterapia se prelungește după caz, pînă la 3—12 luni.

Dacă tratamentul conservator este întreprins precoce și corespunzător, el obține în majoritatea cazurilor vindecarea fără recidive.

Tratamentul chirurgical preia locul celui conservator la eșecurile acestuia sau în caz de complicații iremediabile ca : abcese și fistule, distrugere osteoarticulară cu dezaxare întinsă, paraplegie prin compresie, recidive.

Intervenția de decompresiune anterolaterală a nevraxului prin costotransversectomie în regiunea toracică sau abord direct, după caz, cu îndepărtarea abcesului și a țesuturilor alterate, este operația de elecție. În situații favorabile, sub acoperire antibiotică severă, se completează operația cu o artrodeză somatică prin aport de grefe spongioase, ceea ce grăbește vindecarea printr-un bloc osos intervertebral, fără risc de recidive.

IV.1.10. TRAUMATISMELE COLOANEI VERTEBRALE FĂRĂ LEZIUNI NERVOASE

Leziunile traumatice ale coloanei vertebrale pot să afecteze, separat sau concomitent, atît componenta osteoarticulară cît și nevraxul.

Patologia osteoarticulară este reprezentată de fracturi, entorse sau luxații, în funcție de sediul și mecanismul de producere al accidentului. Astfel, la coloana cervicală predomină entorsele și luxațiile, în timp ce fracturile au precădere la coloana toracolombară.

Etiopatogenie. Anatomie patologică. Datorită situației și structurii sale particulare, rahisul este expus traumatismelor inerente vieții moderne. Aceste traumatisme, în continuă creștere, se produc cu ocazia accidentelor rutiere (în special), a celor industriale, a performanțelor sportive, a preocupărilor domestice dar și după simple căderi, ca la vîrstnicii cu vertebre fragilizate prin osteoporoză. Predomină la bărbații activi și tineri, care sînt mai expuși.

Traumatismele coloanei vertebrale (T.C.V.) se localizează cu predilecție în zonele intermediare, de tranziție între două moduri de mobilitate diferită, cum sînt : C_1—C_2, C_5—C_6 sau T_{11}—L_2, denumite și „centre traumatice".

Mecanismul patogenic direct este cu mult mai rar, survenind prin izbirea unui corp contondent sau printr-un proiectil penetrant care produce leziuni deschise.

Mecanismul obișnuit este acela indirect, reprezentat de următoarele forțe vulnerante, de obicei combinate, sistematizate de Holdsworth (1973) :

a) Hiperflexia produce prin compresie o tasare cuneiformă anterioară sau anterolaterală a corpului vertebral, leziune stabilă, cu ocazia căderii unei greutăți pe regiunea dorsală, de exemplu prăbușirea unui mal sau căderea victimei pe spate.

Același efect îl are coliziunea brutală a unui automobil în viteză de un obstacol, prin mecanismul „decelerării" capului și axului vertebral. Complexul capsuloligamentar al arcului posterior rămîne de obicei intact (ligamentele interspinoase, supraspinoase, galbene, articulațiile interapofizare, peretele posterior corporal sau arcul neural) (fig. IV.27).

Uneori, mecanismul de hiperflexie și distracțiune, prin leziunile ligamentare posterioare crește anormal distanța interspinoasă.

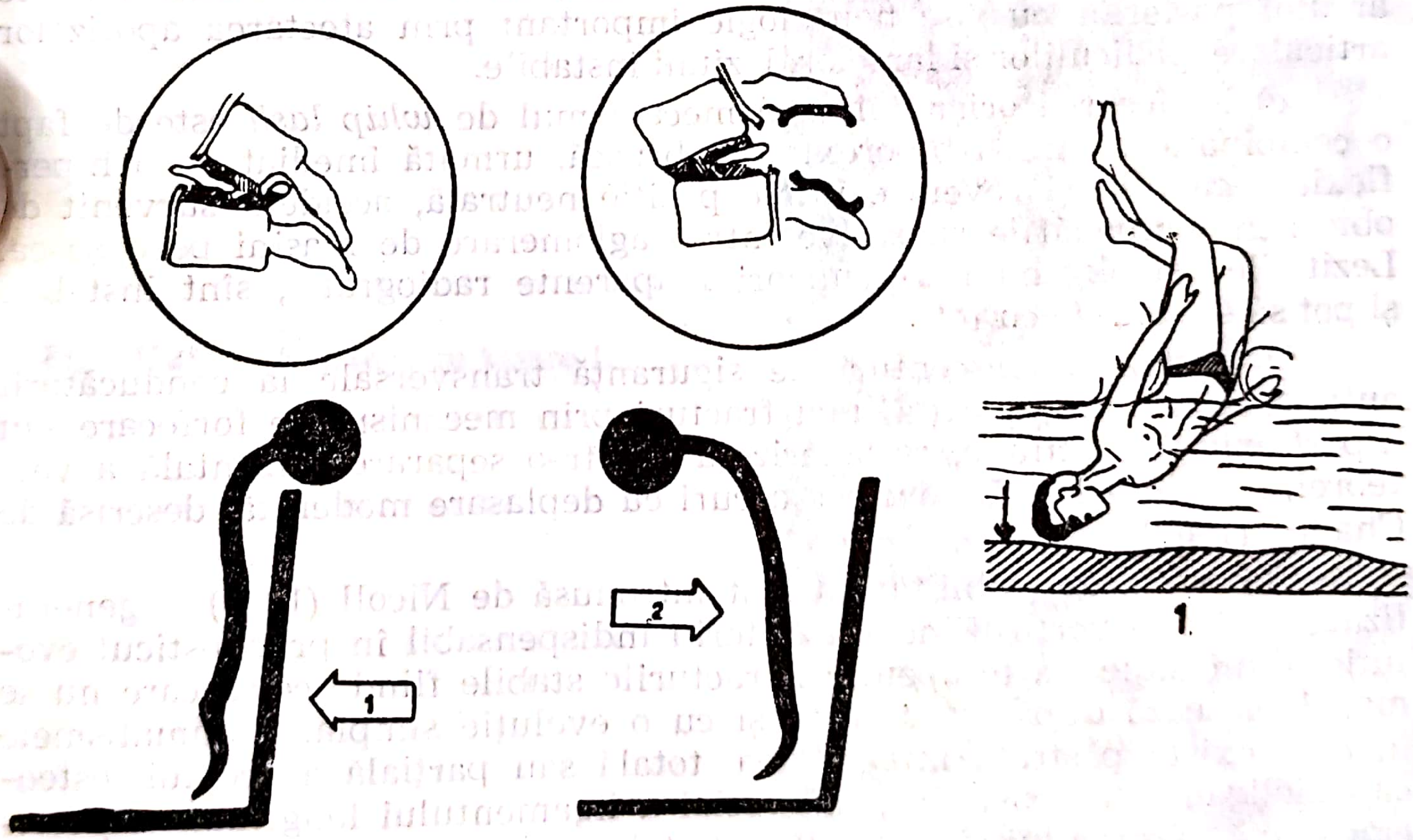

Fig. IV.27. — Modul de acțiune al mecanismului indirect prin hiperextensie (1) și hiperflexie (2) (după L. Gui).

b) Hiperflexia asociată cu rotația vertebrală, de obicei cel mai frecvent mecanism în regiunea cervicală, declanșează un deranjament al complexului ligamentar posterior, ruperea ligamentului longitudinal posterior, alterarea discului intervertebral și, secundar, o dislocație vertebrală, rotația fiind mecanismul primordial al dislocației. Concomitent, corpul

vertebral în zona toracolombară poate să fie fracturat orizontal „în felie“ *(slice fracture)*. Aceste leziuni instabile, cu risc neurologic, sînt provocate de către un impact violent în regiunea posterolaterală a trunchiului (leziuni toracolombare), de izbirea posterolaterală a capului victimei de plafonul automobilului sau de sol, după ejectare, într-un accident rutier (leziuni cervicale).

c) Compresiunea verticală prin căderea pe cap, pe ischioane sau în picioare este un mecanism puțin obișnuit. Consecința : fractura cominutivă sau „explozivă“ a corpului vertebral cu deplasare, prin pătrunderea în vertebră a nucleului pulpos discal incompresibil. Fractura este stabilă, pentru că complexul ligamentar posterior rămîne intact, deși sînt riscuri de complicații nervoase prin proiecția unor fragmente osoase în canalul neural. In evoluție pot să apară osificări sindesmofitice .

d) Hiperextensia este un mecanism întîlnit la nivelul cervical. Astfel, într-un accident rutier, o tamponare posterioară a unui automobil imprimă o forță de „accelerare“ brutală, care produce o hiperextensie nocivă a capului sau proiectarea înainte, cu izbirea puternică a capului de parbriz. Aceeași hiperextensie vulnerantă apare și prin lovirea violentă a frunții unui săritor de fundul bazinului de înot. Predomină ruptura ligamentului longitudinal anterior și a discului intervertebral. Uneori, se asociază o smulgere parcelară din corp. Acestea sînt leziuni mai stabile. In cazuri cu componentă rotatorie asociată, survin fracturi-dislocații ale arcului posterior cu risc neurologic important prin afectarea apofizelor articulare, pediculilor și lamelor, leziuni instabile.

e) Forfecarea orizontală sau mecanismul de *whip lash* este de fapt o combinație dintre o hiperextensie bruscă, urmată imediat de o hiperflexie a capului și revenire într-o poziție neutrală, accident survenit de obicei în tamponările succesive într-o aglomerare de mașini pe o șosea. Leziunile osteoligamentare, uneori inaparente radiografic, sînt instabile și pot să se soldeze cu tetraplegie.

Din cauza unei centuri de siguranță transversale la conducătorii auto, este posibilă apariția unei fracturi prin mecanism de forfecare sau hiperflexie-distracțiune, caracterizată printr-o separare orizontală a vertebrei, de obicei L_1—L_2, ambele arcuri cu deplasare moderată, descrisă de Chance (1969).

Concepția de stabilitate a fost introdusă de Nicoll (1949) și generalizată de Holdsworth, fiind un criteriu indispensabil în prognosticul evoluției și în indicația terapeutică, fracturile stabile fiind acelea care nu se mai deplasează după imobilizare și cu o evoluție simplă. Traumatismele în care există păstrată integritatea totală sau parțială a arcului osteocapsuloligamentar posterior, în special a ligamentului longitudinal posterior, după părerea lui Gui (1982) sînt stabile, ca fracturile parcelare, fractura cu tasare cuneiformă sau cominutivă, fracturile toracale.

Bedbrook (1979) atribuie caracterul de stabilitate fracturilor prin compresie, prin hiperextensie ca și acelora prin hiperflexie — rotație cu deplasare moderată, ca de exemplu o fractură cu tasare anterioară sub o treime din înălțimea corpului vertebral.

Instabile sînt fracturile-dislocații, fracturile cu deplasări mari, uneori cu complicații neurologice ineluctabile.

Clasificarea anatomopatologică a T.C.V. preconizată de Böhler este încă utilizată și se prezintă astfel :

a) Fracturile corpului vertebral (arcul anterior) sînt cuneiforme, cominutive sau parcelare, prin hiperextensie cu smulgere a ligamentului longitudinal anterior. Fracturile arcului posterior (neural) sînt reprezentate de fracturile apofizelor spinoase și ale celor transverse produse prin contractură musculară violentă a mușchilor splenius și trapez pentru procesele spinoase (fractura muncitorilor „cu lopata") sau a mușchiului pătrat lombar pentru cele transverse. Sînt leziuni stabile. Mai pot să fie afectați pediculii și zona interapofizară (istmul), cu instabilitate secundară (fig. IV.28).

b) Luxațiile anteroposterioară în regiunea cervicală sau laterală în cea lombară, sînt indiciu de leziune predominantă a arcului posterior și de instabilitate.

c) Fractura-luxație, frecventă la coloana cervicală.

d) Leziunile părților moi: ligamente îndeosebi, capsule articulare, disc intervertebral, mușchi prevertebrali sau sternocleidomastoidian, laringe, faringe sau a nevraxului în cazul complicațiilor.

Examenul clinic. Din anamneză se culeg date despre natura accidentului, mecanismul și sensul forțelor nocive (dacă este posibil), caracterul

Fig. IV.28. — Fractura cu tasare L_1.

durerilor, prezența mobilității și a sensibilității membrelor ș.a. Antecedentele spondilartrozice sau spondilitice, cardiopulmonare sau urinare sînt de reținut.

La examenul local, se înregistrează aspecte ca : torticolisul sau capul sprijinit în mîini în traumele cervicale, sediul impactului traumatic pe

tegumente, sub forma unei contuzii dorsolombare mediane sau laterale care sugerează aplicarea unei forțe de hiperflexie sau de torsiune. Uneori, se observă ștergerea lordozei lombare și chiar apariția unui gibus în fracturile instabile. Palparea trezește o durere în punct fix, pe apofiza spinoasă a vertebrei interesate. Durerea nucală sau disfagia și o echimoză a peretelui posterior al faringelui pot să indice o leziune atloaxoidiană. O lărgire a spațiului interspinos denotă o fractură-dislocație instabilă. Musculatura paravertebrală respectivă este contractată antalgic. De la sine înțeles, cercetarea clinică trebuie să fie întreprinsă cu blîndețe și cu prudență fără a ridica, întoarce sau da pe jos accidentatul, pentru evitarea complicațiilor. Examenul neurologic complet se impune în orice situație.

Diagnosticul de precizie al T.C.V. se bazează predominant pe studiul radiografic standard, de față și de profil. Incidența transbucală se impune pentru primele două vertebre cervicale. Radiografiile speciale se referă la : incidența 3/4 care evidențiază găurile de conjugare și apofizele articulare, radiografia dinamică, în flexie și în extensie, pentru decelarea unei leziuni inaparente cervicale, tomografia frontală sau axială computerizată, pentru depistarea leziunilor nesurprinse de clișeele standard. Obiectivizarea unei instabilități cervicale se poate obține pe radiografia în plan sagital, prin măsurarea alunecării anterioare a vertebrei supraiacente pe cea subiacentă de peste 3,5 mm. În zona lombară, o alunecare anterioară de peste 25% este expresia unei instabilități White (1978). Xeroradiografia, investigație excepțională, este utilă pentru a surprinde unele detalii osoase dar și ale părților moi.

In discuția diagnosticului diferențial se elimină eventualitatea unei vechi osteocondroze Scheuermann, o spondilită sau fracturile patologice, în caz de osteoporomalacie sau tumori vertebrale primare ori metastatice.

Complicații. Evoluție. Dintre complicațiile imediate, mai redutabile sînt acelea neurologice, care vor fi tratate la capitolul respectiv. Întinderile musculaturii prevertebrale, leziunile faringolaringiene, esofagiene sau (excepțional) ale vaselor mari pot să survină după tipul și amploarea mecanismului patogenic.

Complicații tardive. Vertebrele, avînd o structură spongioasă, nu pun probleme de consolidare, care se obține în aproximativ 2—3 luni, în funcție de forma anatomopatologică.

Frecvent, calusul este vicios, o *restitutio ad integrum* fiind rar posibilă. Pseudartrozele se întîlnesc rar, cu predominanță la apofizele odontoidă, spinoasă sau transversă. Cifoscolioza poate să survină secundar tasărilor cuneiforme accentuate ; discartrozele după calusurile vicioase sînt inevitabile.

T.C.V. stabile și necomplicate au o evoluție în general favorabilă, cu *restitutio ad fonctionem* spre deosebire de acelea instabile și complicate, care se vindecă mai greu și lasă sechele morfofuncționale grave.

Forme clinice

A. *T.C.V. cervicale* sînt reprezentate de variate entorse, dislocații sau fracturi, frecvent asociate, în funcție de mecanismul de producere și de sediu. Sînt grave prin instabilitate și prin complicații predominant

neurologice. Se divid, în raport cu particularitățile structurale, în leziunile primelor două vertebre și ale ultimelor cinci vertebre.

• *Traumatismele primelor două vertebre cervicale* sînt mai rare, dar severe, dramatice sau chiar fatale, fiind situate în vecinătatea bulbului.

In leziunile fără complicații, tabloul clinic este aproape caracteristic : prezența unui torticolis sau a capului aplecat susținut de mîini, cu dureri suboccipitale, uneori cu iradieri laterale și contractură antalgică a musculaturii cefei, cu limitarea dureroasă mai cu seamă a mișcărilor de rotație ; alteori se constată disfagie, jenă laringiană și hematom prevertebral (la tușeul faringian).

Frecventa asociere traumatică vertebromedulară și craniocerebrală, ridică probleme importante de diagnostic și de atitudine terapeutică (C. Arseni, 1983). Diagnosticul radiografic este destul de dificil, tomografia frontală sau axială computerizată fiind deosebit de utile.

1. *Fractura atlasului* se prezintă sub 3 forme :

— fractura maselor laterale cu separarea și deplasarea lor progresivă spre înafară (Jefferson). Fractura este bilaterală sau cominutivă, cu dezinserția ligamentului transvers, alterarea capsulei atloaxoidiene și risc de luxație anterioară a atlasului. Fractura poate să amenințe vasele vertebrale și nevraxul, fiind deosebit de instabilă. Mecanismul de producere este căderea pe cap cu compresia vertebrei între occiput și axis sau printr-un corp greu care cade pe creștet (fig. IV.29) ;

— fractura arcului posterior, mai frecvent produsă prin compresie asociată la hiperextensie, se poate manifesta clinic și prin nevralgia rebelă a nervului mare occipital (Arnold) ; fractura arcului anterior prin hiperflexie este puțin obișnuită.

2. *Dislocația anterioară a atlasului* este o leziune rară, stabilitatea vertebrei fiind pierdută prin ruptura ligamentului transvers, combinată cu entorsa articulației atloaxoidiene, sau fractura apofizei odontoide. Mecanismul incriminat este o cădere pe occiput sau o lovitură cu hiperflexia capului, cu sau fără torsiune. Dacă odontoida rămîne intactă, există pericol de zdrobire a măduvei de către arcul posterior sau de elongare a arterelor vertebrale. Dacă apofiza odontoidă se rupe „fractura salvatoare",

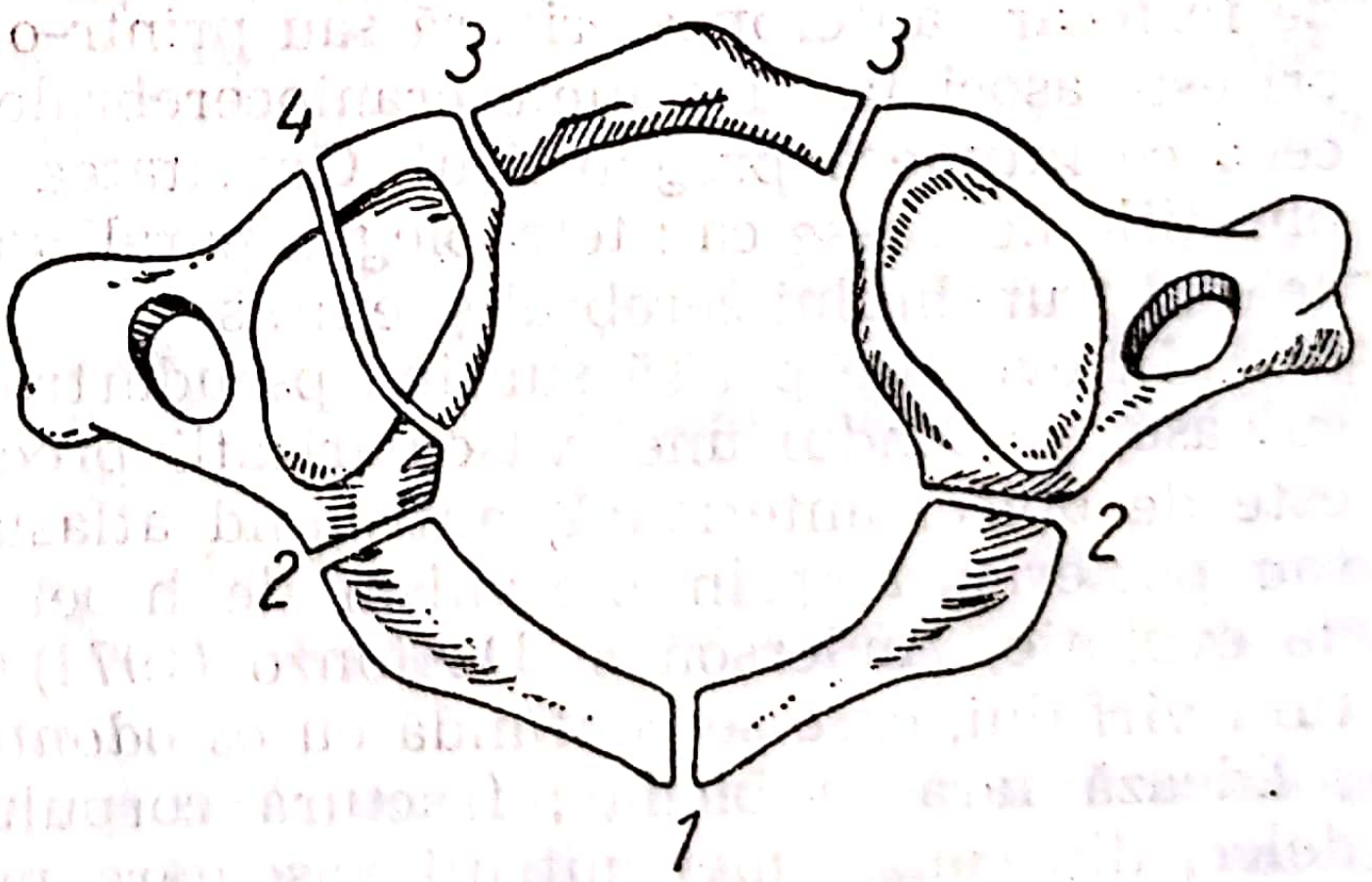

Fig. IV.29. — **Fracturile atlasului (schemă) : arc anterior, arc posterior și a maselor laterale.**

sau dacă coexistă o fractură marginală posterioară sau o rotație a atlasului, șansele de supraviețuire cresc (fig. IV.30).

Puțin comună este luxația posterioară a atlasului, împreună cu odontoida ruptă prin hiperextensie.

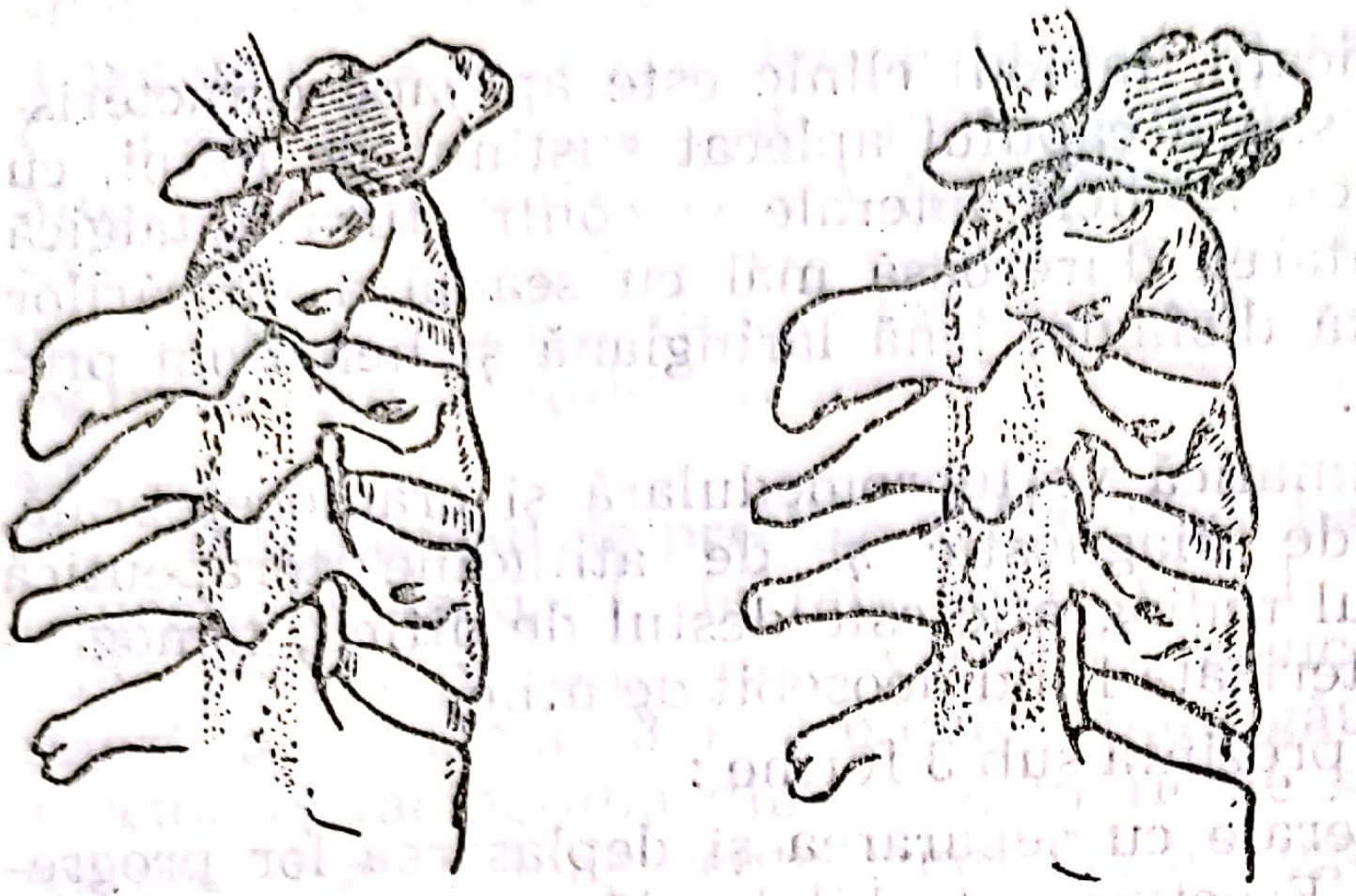

Fig. IV.30. — Fractura „salvatoare" a odontoidei.

Luxația rotatoare este o altă eventualitate de deplasare a atlasului, asociată uneori la aceea anterioară. Semnul caracteristic este torticolisul la care, pe radiografia de față se observă o asimetrie a spațiilor dintre odontoidă și masele laterale.

La copii este cunoscută posibilitatea apariției unei subluxații spontane atloaxoidiene anterorotatoare cu torticolis antalgic, pe fondul unei infecții nasofaringiene, a unei mastoidite acute ș.a., mecanismul cauzal fiind o inflamație secundară atloidoaxoidiană și a ligamentului transvers (sindromul Grisel). La adulți survine în cadrul unei poliartrite reumatoide.

Dislocațiile atlasului sînt grevate de riscuri neurologice chiar tardive, dacă nu sînt reduse : mielopatia cervicală !

3. *Fractura apofizei odontoide a axisului* este prezentă în aproximativ 50% din toate traumatismele C_1—C_2. Se produce printr-un mecanism de forfecare anteroposterioară sau printr-o severă flexie a capului. Deseori este asociată cu traume craniocerebrale și cu dislocația atloaxoidiană, ceea ce întunecă prognosticul. Gravitatea acestei leziuni constă în complicațiile nervoase ca : tetraplegie, paralizia centrilor frenici, edem ascendent al trunchiului cerebral și exitus.

În evoluție pot să survină pseudartroze instabile, cu deplasări periculoase, pe fondul unei vascularizații precare. Deplasarea apofizei rupte este de obicei anterioară, antrenînd atlasul, dar poate să fie și laterală sau posterioară, prin mecanism de hiperextensie a capului. În funcție de evoluție, Anderson și D'Alonzo (1974) le clasifică în 3 tipuri : fractura vîrfului, care se confundă cu *os odontoideum* congenital și care consolidează fără probleme ; fractura corpului care consolidează greu sau deloc, din cauza unei nutriții vasculare precare, și fractura bazei spongioase a odontoidei care cicatrizează normal (fig. IV.31).

4. *Fractura arcului posterior al axisului*, descrisă de Wood Jones, se produce prin hiperextensie cu ocazia unui impact violent al capului șoferului de parbriz, a unei lovituri puternice de pumn sub bărbie sau în spînzurarea judiciară cu nodul sub bărbie (mecanism de hiperextensie

și distracțiune axială). Anatomopatologic se constată o fractură a pediculilor vertebrali sau a istmului interapofizar cu dislocarea anterioară a corpului C_2, leziuni osoase parcelare C_2—C_3, leziuni discale și ale ligamentului longitudinal anterior. Urmările sînt grave, cu paralizie și exitus. Rar nevraxul scapă !

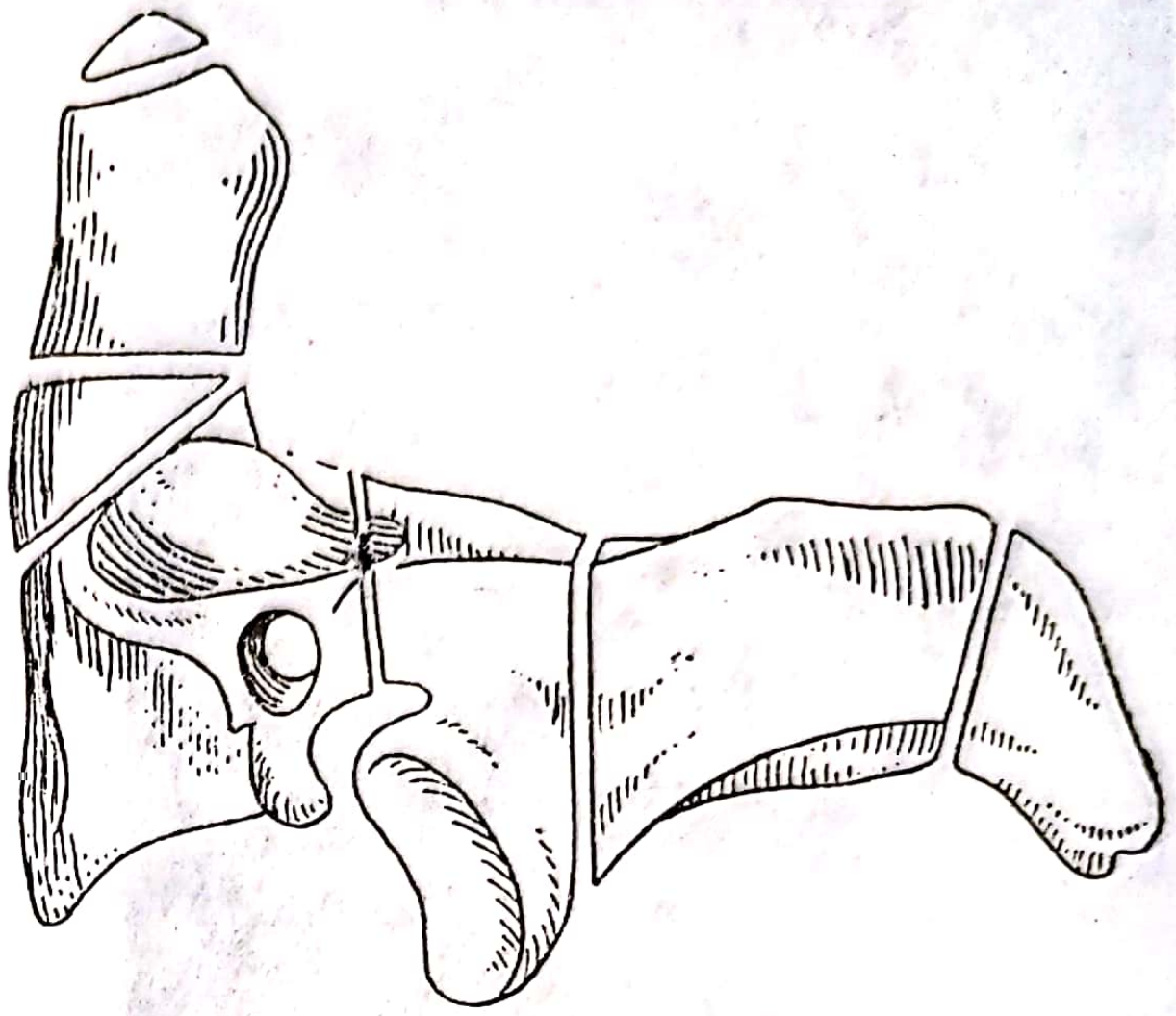

Fig. IV.31. — Fracturile axisului (schemă).

• *Traumatismele ultimelor 5 vertebre cervicale* din „centrul traumatic" C_5—C_6 sînt mai numeroase, fiind segmentul rahidian cel mai mobil și cel mai supus la solicitări funcționale maxime. Mecanismul obișnuit de producere este hiperflexia asociată cu rotație și compresie dar și hiperextensia sau *whip lash* pot să fie acuzate. Consecința este deteriorarea (entorsa) articulațiilor interapofizare și alunecarea anterioară a corpului vertebral supraiacent prin dezacroșarea (încălecarea) apofizelor articulare inferioare înaintea apofizelor superioare ale vertebrei subiacente. Rezultă o subluxație cînd entorsa este unilaterală și luxație cînd este bilaterală. Aceste leziuni variate sînt instabile și au risc neurologic ca, de exemplu, fractura în „picătură de lacrimă" *(tear drop)* în care un fragment corporal alunecă înainte și în jos în timp ce restul corpului alunecă înapoi (fig. IV.32).

Fractura de corp stabilă ca atare, este rară. În schimb, leziunile discale sînt frecvente. Clinic, se manifestă prin contractură antalgică a musculaturii cefei, care limitează considerabil mobilitatea rahisului, torticolis și durere la palpare pe apofiza spinoasă respectivă.

Radiografiile standard sau cele dinamice, în flexie și în extensie prudente ale capului, în formele cu deplasare care s-au redus spontan, sînt evocatoare.

Evoluția leziunilor cervicale fără complicații nervoase este bună în general, deși sînt instabile, cu risc de deplasări secundare sau tardive.

Consolidarea după un tratament adeovat are loc după 2—3 luni, sau mai mult în dislocațiile-fractură sau în fracturile apofizei odontoide. Pseudartrozele sînt rare, cu excepția zonei interapofizare și a apofizelor spinoase. Cervicalgiile reziduale și discartrozele secundare sînt de observație curentă.

B. *T.C.V. toracolombare* sînt mai numeroase și predomină în „centrul traumatic" T_{12}—L_2, segment redus, dar cu centri somatovegetativi importanți. Fracturile vertebrelor toracale, mai stabile, fiind protejate de grilajul costal, sînt foarte rare ca și acelea lombare joase, păzite de ligamente robuste și de mușchiul psoas.

Fig. IV.32. — **Fractura-dislocație C_5—C_6.**

Zona toracolombară este expusă în mod particular la mecanisme de hiperflexie, care produc fracturi stabile cu tasare cuneiformă sau de hiperflexie cu rotație, care declanșează fracturi-dislocații instabile, cu dezacroșare interapofizară anterolaterală, uneori cu rupturi de pedicul și de istm interapofizar (Watson Jones).

Hiperextensia violentă, prin mecanismul de „accelerare" produce leziuni instabile ale arcului posterior, cu ruperea ligamentelor longitudinale, cu leziuni discale cu sciatică secundară și cu riscuri nevraxiale. Predomină însă fracturile stabile ale corpului.

Tabloul clinic este simplu. Leziunea stabilă este caracterizată printr-o durere fixă la palparea apofizei spinoase a vertebrei interesate, însoțită de contractura musculaturii lombare cu abolirea mobilității. În T.C.V. instabile se constată, suplimentar, prezența unei deformări cu gibus modest sau un spațiu interspinos exagerat. Desigur numai radiografia va preciza tipul leziunii și evoluția.

Ulterior, calusul vicios poate să antreneze o cifoză ireductibilă, discartroză sau lombalgii reziduale. Se citează, uneori, fuziuni spontane ligamentare sau chiar intersomatice. Prognosticul funcțional este bun în leziunile stabile.

Tratamentul actual a înregistrat un progres indiscutabil, pe fondul unei experiențe generale, cu obținerea de recuperări funcționale superioare, deși reducerea și consolidarea nu sînt întotdeauna perfecte. Pro-

filaxia nu poate să intervină eficace decît organizatoric, cînd se respectă regulile de trafic rutier sau de protecţie a muncii. Astfel, centura de siguranţă auto previne, în oarecare măsură, ejectarea sau mecanismul de flexie-rotaţie dorsolombară ; hiperextensia cervicală nu este atenuată decît de sprijinul cefalic al scaunului şoferului ; asigurarea cu coardă a acelora care lucrează la înălţime previne căderea ş.a.m.d.

Modul de acordare a primului ajutor este important şi se efectuează după forma anatomoclinică. În caz de leziune cervicală complicată sau nu neurologic, victima se degajează de la locul accidentului „în bloc", cu susţinerea capului în axul lung al trunchiului şi se transportă în decubit dorsal pe un plan dur, capul fiind fixat în rectitudine de mîinile salvatorului sau imobilizat într-un dispozitiv special pînă la acordarea definitivă a asistenţei medicale.

Dacă există concomitent şi o leziune craniocerebrală cu pierderea conştienţei, se întinde accidentatul în decubit lateral cu imobilizarea capului şi cu ridicarea mandibulei, pentru ca în caz de vomisment, conţinutul gastric să nu fie aspirat în căile aeriene. Oxigenarea asistată, prin balon Ruben sau prin sondă endonazală, reanimează aceşti politraumatizaţi.

Traumatizatul dorsolombar se ridică cu trunchiul în rectitudine şi se aşază în decubit dorsal pe o targă dură, eventual în decubit ventral dacă targa nu este dură.

La spital, de preferat în servicii anume specializate, scopul tratamentului este consolidarea osteoligamentară, concomitent cu obţinerea unui rahis axat, stabil şi funcţional.

În acest cadru, recuperarea activităţii musculaturii paravertebrale şi a trunchiului ocupă un loc de prim ordin.

Indicaţiile terapeutice sînt diversificate după forma anatomoclinică, evoluţie şi complicaţii, astfel că, în leziunile stabile predomină metoda ortopedică, conservatoare şi invers, în acelea instabile.

Tratamentul T.C.V. în cazul primelor două vertebre cervicale

a) Fractura de atlas cu deplasare a maselor laterale, impune instalarea tracţiunii craniene cu ajutorul unei potcoave tip Crutchfield-Panoza pe plan înclinat, timp de 3 săptămîni, pentru reducerea lentă şi împiedicarea agravării lezionale, controlată radiografic. Aplicarea unui corset gipsat („minervă cu viziera ridicată") frontooccipitomentonier, pentru 3 luni, completează tratamentul. Mai recent, Cloward ca şi Bedbrook sînt partizanii unui dispozitiv de tracţiune craniană tip halou-corset gipsat. Deoarece leziunea instabilă este greu de redus iar consolidarea este precară, se preferă artrodeza precoce (cu sîrmă şi grefe spongioase) occipito-atloaxoidiană sau, preferabil, artrodeza posterioară C_1—C_2 urmată de corset-minervă.

b) Fracturile marginale ale atlasului beneficiază de un simplu guler gipsat sau ortopedic pentru 30 de zile.

c) Luxaţia anterioară a atlasului, ca atare, fără leziuni bulbomedulare, se remediază prin aceeaşi tracţiune craniană continuă pînă se reduce, urmată de aplicarea unui corset-minervă pentru 3 luni. Fiind o leziune instabilă cu risc de recidivă şi complicaţii grave, se preferă artrodeza posterioară C_1—C_2.

Scanned with OKEN Scanner

În rarele cazuri cînd nu există leziuni neurologice, iar atlasul și apofiza odontoidă ruptă sînt deplasate solidar anterior, tratamentul constă din tracțiune craniană succedată de minervă gipsată sau, cu rezultate mai certe, artrodeza posterioară C_1—C_2.

d) Subluxația arterorotatoare atloidiană (sindromul Grisel) la copii, se tratează fie prin tracțiune continuă craniană, fie mai simplu, prin corset-minervă, timp de două luni, urmat de guler ortopedic.

e) Fractura apofizei odontoide, fără deplasare, se pretează la tratament conservator, mai ales în fractura bazei, în care corsetul-minervă pentru 3 luni este suficient. În formele cu deplasare, instabile și cu risc de pseudartroză, se începe prin instalarea unei tracțiuni craniene și, ulterior, corset gipsat, dacă fractura se reduce. Dacă nu se reduce sau, de preferat la cei tineri și activi, se practică artrodeza posterioară C_1—C_2 care asigură consolidarea. În unele situații Cloward practică artrodeza somatică C_1—C_2 pe cale anterolaterală.

În fractura odontoidei, ca și în toate fracturile instabile venite tardiv sau cu pseudartroze, artrodeza stabilizatoare se execută de la început.

f) Fractura arcului posterior al axisului (Wood Jones). În deplasarea moderată se aplică corset-minervă, iar în deplasarea importantă un sistem de tracțiune continuă urmată de artrodeza posterioară C_2—C_3 sau, mai eficace, artrodeza somatică C_2—C_3.

Tratamentul T.C.V. interesînd ultimele 5 vertebre cervicale

a) În luxația anterioară a vertebrei, prin dezacroșarea apofizelor articulare, cu alunecarea pînă la 50% din suprafața corpului subiacent, expresia unei alunecări monolaterale, nevraxul poate să scape nevătămat. În aceste cazuri tratamentul constă din instalarea unei tracțiuni craniene lente urmată, în timpul al doilea de reducere sîngerîndă și artrodeză posterioară cu grefe corticospongioase armate, tip Rogers ș.a. Actualmente, majoritatea specialiștilor preconizează intervenția chirurgicală de la început, dat fiind marea instabilitate lezională și anume, pe cale anterioară intersomatică după procedeul Robinson, Cloward, Panoza ș.a. Operația este mai simplă, netraumatizantă, cu consolidare accelerată. Postoperator, se imobilizează într-un corset occipitomentonier și se reia mersul precoce.

b) Fractura corpului vertebral, uneori cominutivă, se tratează astfel: leziunile stabile printr-o „minervă mică" sau guler gipsat pentru 2 luni, însă în leziunile cu deplasare, instabile, procedeul de elecție este reducerea sîngerîndă cu artrodeză. În acest mod, intervenția chirurgicală, atît în cazurile recente cît și în cele vechi, asigură reducerea, stabilizarea și evitarea complicațiilor nervoase.

c) Fracturile parcelare ale corpului sau fracturile apofizei spinoase prin smulgere sau șoc direct se remediază printr-un guler gipsat sau ortopedic.

Tratamentul T.C.V. toracolombare

a) Fracturile stabile simple, parcelare sau cuneiforme, cu tasare sub 1/3 din înălțimea corpului vertebral, beneficiază de un tratament de recuperare funcțională precoce (Nicoll), care constă din repaus pe pat tare,

în decubit dorsal, cu sul moale sublezional sau cu un redresor pneumatic, după ideea lui Jumacev (1977) și exerciții de mobilizare a membrelor, timp de 10 zile, după care se reia treptat mersul. Chinetoterapia activă de recuperare a funcției musculare, vizînd obținerea unui „corset muscular" se prelungește încă 12 săptămîni. În fracturile cu tasare mai importantă, de peste 1/3 din înălțimea peretelui vertebral posterior, îndeosebi la accidentați tineri, tratamentul devine mai pretențios. Se recurge astfel la procedeul Böhler, care a preconizat reducerea prin reclinație ven-

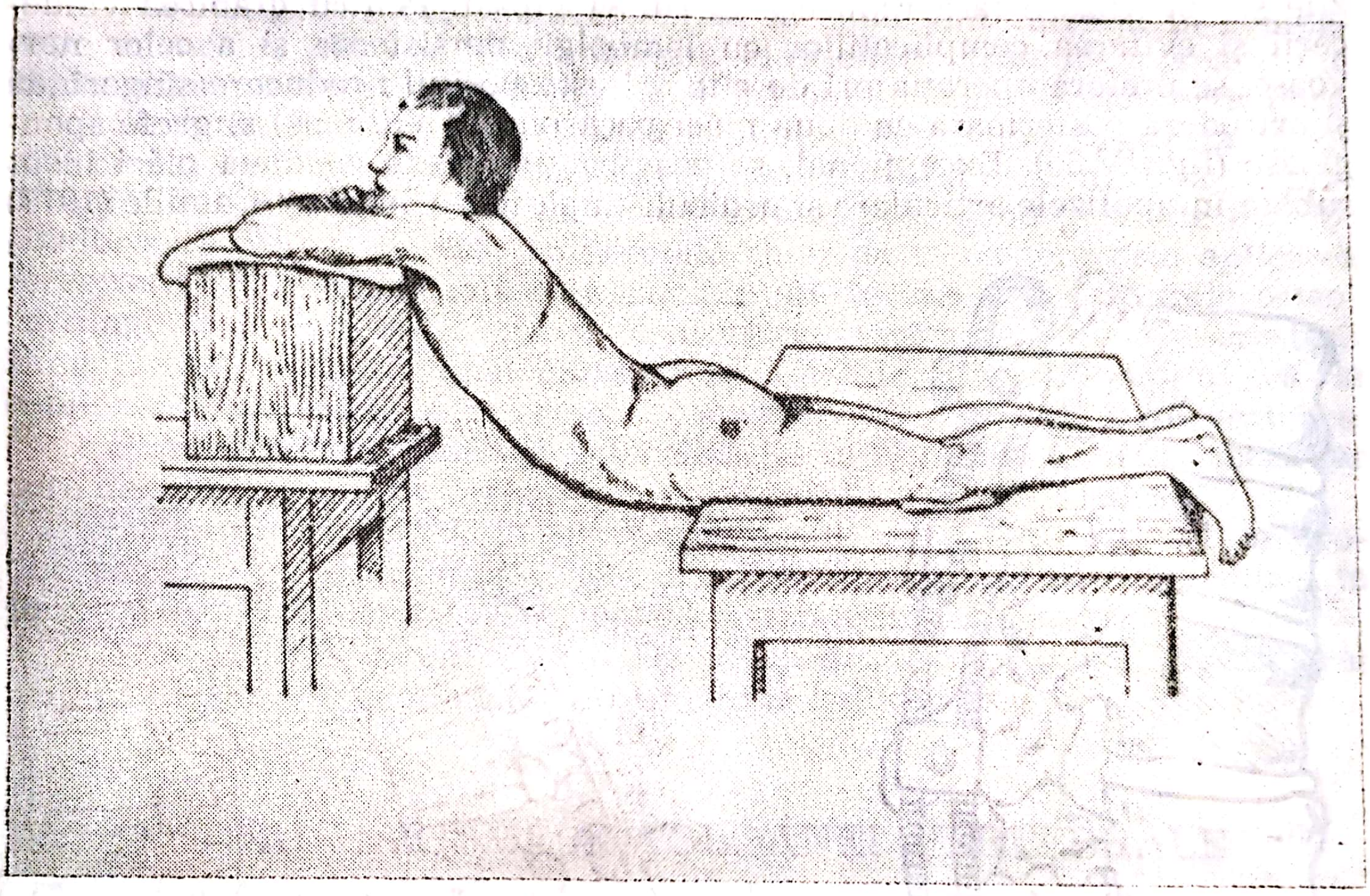

Fig. IV.33. — Procedeul de reducere ortopedică prin reclinație.

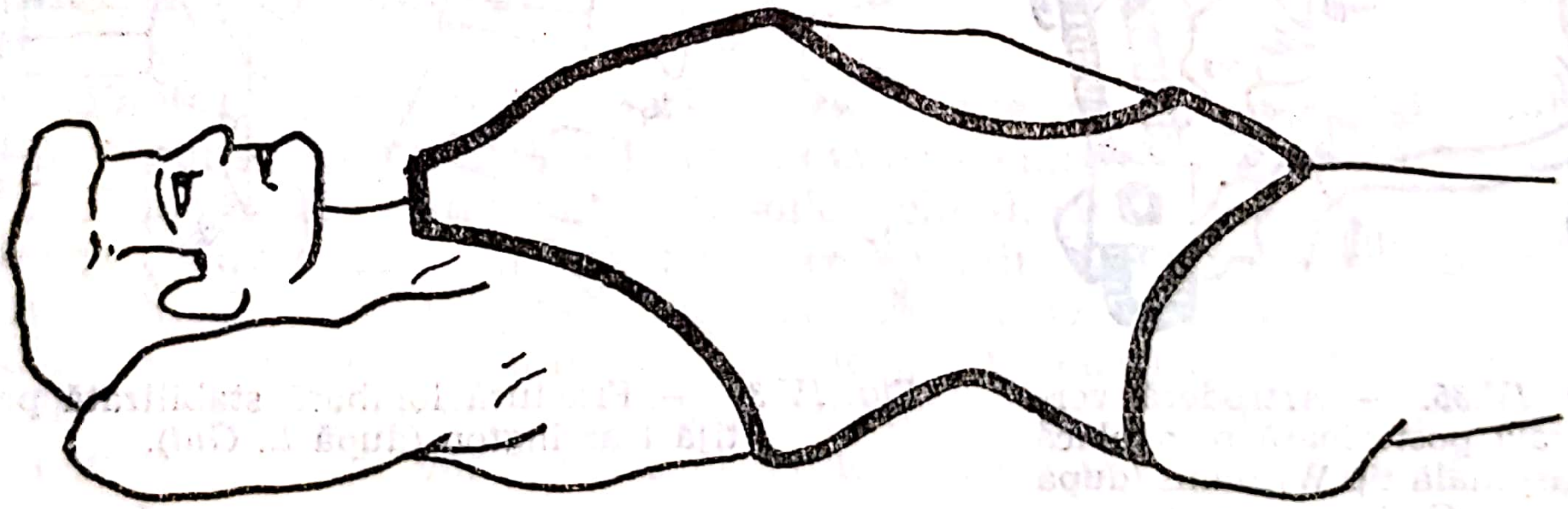

Fig. IV.34. — Schița unui corset gipsat tip Böhler pentru fracturile sub T_{10}.

trală a rahisului pe două nivele diferite ale unei mese ortopedice. După controlul radiografic se aplică un corset gipsat pentru 2—3 luni și se începe recuperarea funcțională. Fracturile deasupra lui T_{10} nu beneficiază însă de acest procedeu. (fig. IV.33 și fig. IV.34).

Scanned with OKEN Scanner

Fracturile cominutive ale corpului vertebral, deși socotite stabile, sînt foarte dureroase la mobilizare și se pot complica prin leziuni disco-mieloradiculare. Remediul este repausul la pat fără sul, 30 de zile, apoi corset gipsat în rectitudine.

b) T.C.V. instabile sînt mai rare și sînt reprezentate cu precădere de fracturile-luxații. Tratamentul este dificil pentru că luxația prin dezacroșarea laterală a apofizelor articulare este greu de redus și de stabilizat. Tratamentul ortopedico-chirurgical constă din repaus la pat 30 de zile și imobilizare fără reducere în corset gipsat. Pentru grăbirea vindecării și evitarea complicațiilor cu lombalgii persistente și a celor nervoase, se preferă operația ori de cîte ori este posibil : reducere sîngerîndă și artrodeză posterioară cu două plăci paraspinal (Williams) și grefe spongioase (fig. IV.35). Excepțional, se practică artrodeza cu două plăci înșurubate în apofizele articulare și pediculi după ideea lui Roy-Camille (1977)

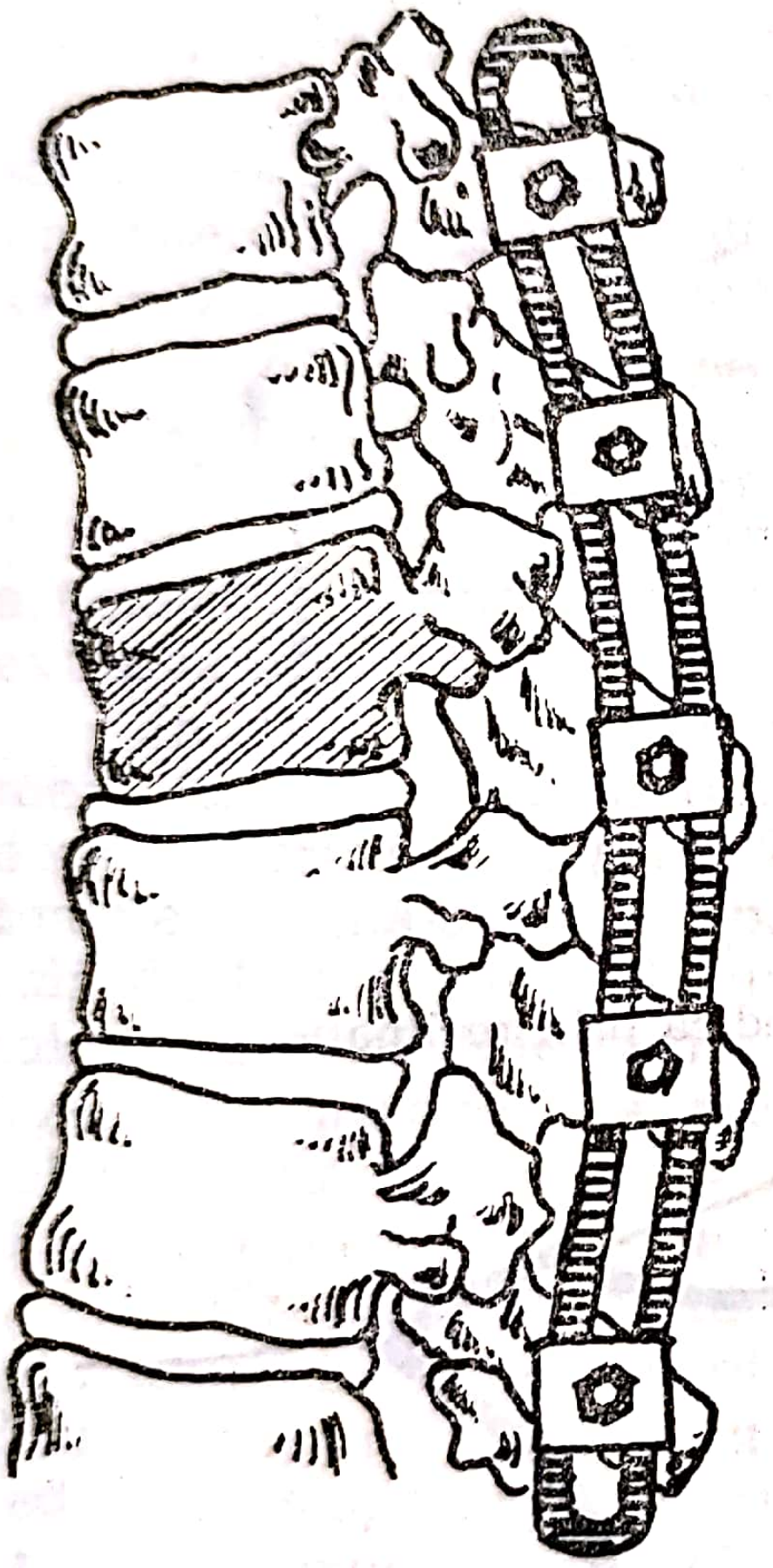

Fig. IV.35. — Artrodeză vertebrală posterioară prin placă paraspinală tip Williams (după *G. Jumacev*).

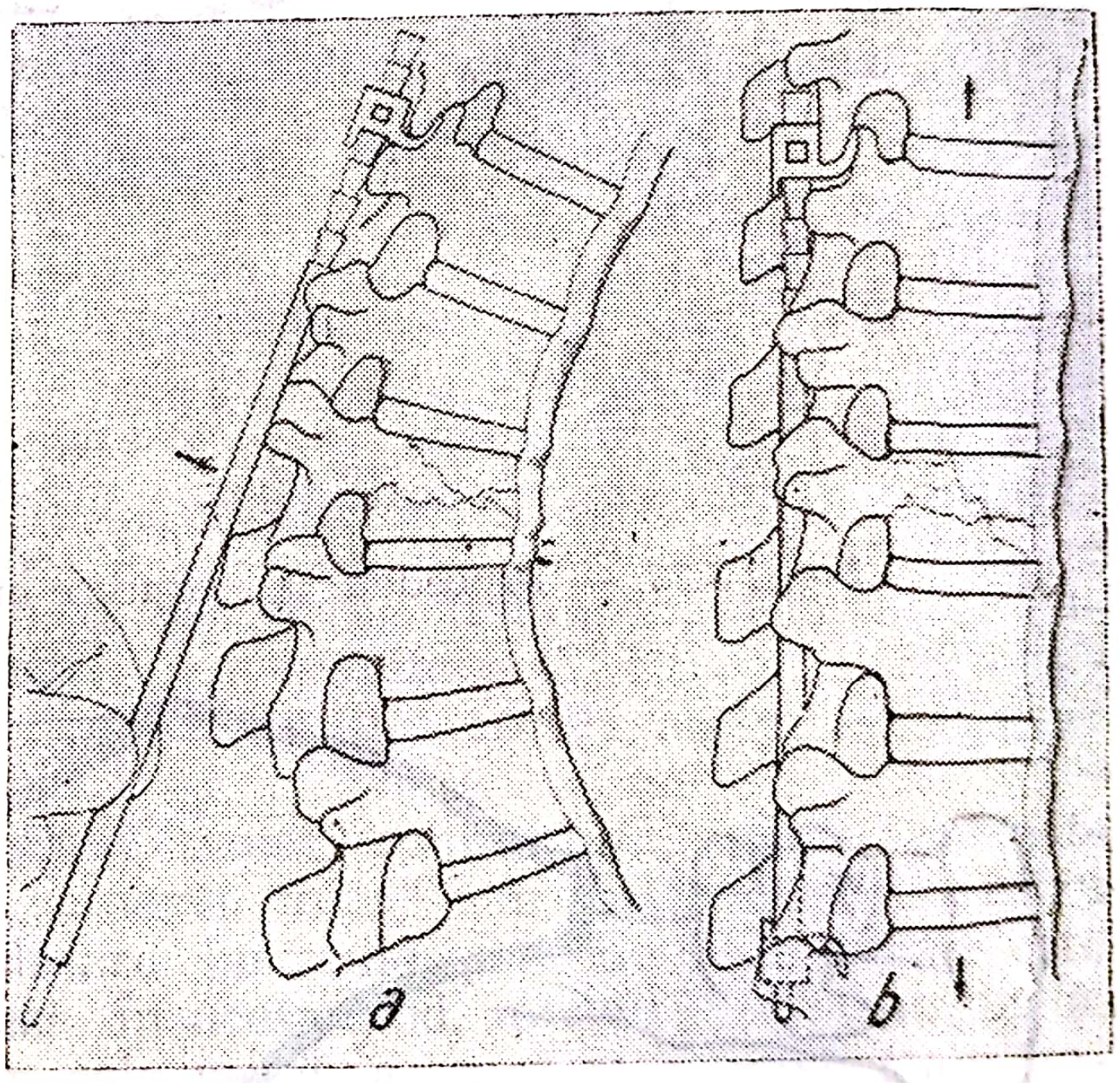

Fig. IV.36. — Fractură lombară stabilizată prin tijă Harrington (după *L. Gui*).

sau cu două tije Harrington distractoare și grefe corticospongioase (fig. IV.36).

Fractura patologică neoplazică se stabilizează, dacă starea generală permite, prin plăci sau cerclaj din sîrmă asociat eventual cu ciment acrilic.

Artrodeza anterioară se practică mai cu seamă în cazurile vechi cu lombalgii infirmizante.

c) Fracturile apofizelor transverse, produse prin contractura violentă a mușchiului patrat lombar se tratează prin simplu repaus la pat 10 zile după care se mobilizează, eventual cu o centură ortopedică, problema consolidării trecînd pe plan secund.

Rezultatele funcționale tardive în T.C.V. dorsolombare stabile tratate conservator sînt foarte bune în circa 80% din cazuri, însă rezultatele anatomice nu sînt proporționale cu cele funcționale.

Traumatismele coloanei vertebrale la copii sînt rarități, în comparație cu acelea ale adultului, datorită elasticității crescute a aparatului capsuloligamentar și a orientării mai orizontale a apofizelor articulare.

Supletea, precum și greutatea copilului, determină ca acesta să fie mai cruțat de noxele traumatice. Regiunea cervicală este afectată cu predilecție, leziunile apofizei odontoide și subluxațiile fiind prezente în 75% (Bedbrook). Odontoida este vulnerabilă chiar de la naștere prin aplicarea forcepsului și pînă la osificarea cartilajului de creștere. Leziunile osteocartilaginoase vertebrale pot să consolideze vicios, în evoluția creșterii fiind posibilă apariția unei cifoscolioze. Caracteristic este faptul că la copii poate să existe o interesare concomitentă a mai multor vertebre.

După Vereanu, predomină localizările în regiunea toracolombară iar spre deosebire de adult, leziunile nervoase sînt rare.

Diagnosticul T.C.V. la copil este destul de dificil ; uneori se produc confuzii cu sindromul Grisel ș.a. Practica radiografiei dinamice, în flexie și extensie, depistează entorsele instabile invizibile.

Tratamentul curent este acela ortopedic, prin corsete gipsate, rar prin pat gipsat ; excepțional, prin tracțiune halou-gips.

IV.1.11. TRAUMATISMELE COLOANEI VERTEBRALE CU LEZIUNI NERVOASE

C. ARSENI ȘI GH. PANOZA

Faptul că măduva spinării și rădăcinile rahidiene sălășluiesc într-un canal inextensibil le conferă acestor elemente o anumită protecție atît în momentele statice, cît și în solicitările dinamice ba, chiar mai mult și atunci cînd solicitarea locală întrece anumite limite. Pe de altă parte, însă, aceleași structuri protectoare pot să devină de multe ori cauze directe ale unor compresiuni generate de paleta largă a afecțiunilor scheletale, discale, ligamentare și chiar musculare care se înscriu atît în cadrul unei patologii variate dar strict locale, cît și în patologia generală.

Sub acest aspect, orice afecțiune care modifică diametrele canalului rahidian sau ale canalului radicular cît și ale foramenelor, dincolo de o anumită toleranță, orice dezaxare în alinierea segmentală a coloanei, orice deviere a coloanei fără a mai vorbi de malformații, leziuni inflamatoare, degenerative sau traumatice, pot să genereze fenomene de compresie medulară, radiculară sau mixtă, meduloradiculară a căror traducere clinică caracteristică se suprapune aspectului clinic generator al

Scanned with OKEN Scanner

compresiunii, dînd prin urmare, o semiotică cel puțin bipolară, de conținut și conținător.

Această legătură dialectică de condiționare directă reciprocă trebuie avută în vedere nu numai în conturarea suferinței, ci și în decizia terapeutică, nemaifiind permis astăzi să gîndim, cel puțin în acest domeniu medical, unilateral, conform principiului „fiecare cu domeniul lui", măcar în ceea ce privește problema de ansamblu.

Ca atare, domeniul în care încercăm să pătrundem privește o suferință neurologică în linii mari aceeași, caracterizată prin efectul compresiunii directe asupra măduvei și rădăcinilor, dar diferențiabilă pe alocuri prin nivel și prin dinamica compresiei (lentă sau bruscă), și în al doilea rînd, o suferință a coloanei cu o simptomatologie mult mai variată și colorată în raport direct cu multitudinea afecțiunilor care o generează.

De aceea ne propunem să schițăm, inițial, aspectele generale care apar mereu în fața oricărui clinician și pe care acesta trebuie să le recunoască și, în al doilea rînd, să conturăm cadrul specific al semioticei fiecărei afecțiuni generatoare de compresiuni medulare și radiculare.

Compresiunea medulară și aceea a cozii de cal se caracterizează prin asocierea a două sindroame, unul lezional, segmentar cu o valoare mare localizatoare și diagnostică, altul sublezional, variabil ca aspect și moment de instalare după topografia și întinderea compresiunii.

Cel mai caracteristic aspect îl întîlnim în compresiunile lente, cu o evoluție de durată mai mare sau mai scurtă, pentru că în compresiunile brutale, cum se întîmplă deseori în traumatisme, aceste două aspecte pot să fie diferențiate mai greu, deseori șocul spinal fiind unica expresie decelabilă la prima vedere.

Prin urmare, într-o compresiune evolutivă, înțelegînd prin compresiune existența unui factor care într-adevăr apasă asupra măduvei și rădăcinilor, se va găsi în cadrul sindromului lezional, ca un prim semn foarte frecvent, durerea radiculară, semn care poate să rămînă timp îndelungat unica manifestare, dar căreia cu timpul i se adaugă un deficit de sensibilitate ce afectează, în cele din urmă, toate modurile de sensibilitate și un deficit motor, mergînd pînă la paralizie, atrofie, areflexie miotatică și tulburări trofice, dacă teritoriul lezional este al unui membru.

Sindromul sublezional, în compresiunile medulare mediane anterioare sau posterioare este revelator, rezumîndu-se la un deficit motor, progresiv, asociat cu tulburări urinare sau cu semne cordonale posterioare, iar în cazul unei compresiuni laterale conturează cunoscutul sindrom Brown Sequard. De remarcat că, în cadrul aspectului sublezional de tip Brown Sequard sindromul lezional asociat este net și de partea opusă, în timp ce în compresiunile mediane sindromul lezional este deseori neclar la început, putînd chiar lipsi sau putînd să se manifeste doar sub forma unor dureri fixe juxtarahidiene. În astfel de cazuri, prin nerecunoașterea din timp a compresiunii medulare (sindromul sublezional poate să evolueze la adăpostul dispariției durerilor din cadrul sindromului lezional), se poate ajunge, surprinzător dar cert, la o întrerupere funcțională medulară.

In același cadru, compresiunile cozii de cal au deseori un debut unilateral cu dureri lombare iradiate în fesă, în membrele pelviene, în perineu iar cu timpul dau anestezie în șa, paralizie flască, atrofii ale fe-

Scanned with OKEN Scanner

sierilor, atrofii în musculatura coapsei, tricepşi, în musculatura din loja anteroexternă a gambei şi abolirea, de obicei, a reflexelor ahiliene, uneori şi a celor rotuliene, a reflexului anal şi, obligatoriu, tulburări sfincteriene şi trofice.

IV.1.11.1. SIMPTOMATOLOGIA LEZIUNILOR TRAUMATICE VERTEBROMEDULARE

Simptomele traumelor vertebromedulare ţin gradual, de participarea elementelor unităţii funcţionale lezate, de violenţa traumei şi deci, de gravitatea distrugerilor locale, de mecanismul de producere şi de tipul lezional, de asocierea altor leziuni organice şi, mai ales, de participarea elementelor nervoase conţinute în canalul rahidian. Acestea pot să domine tabloul patologic şi să schimbe radical tratamentul şi prognosticul, în funcţie de gravitate şi de nivelul la care sînt localizate.

O importanţă tot atît de mare pentru tabloul simptomatologic poate să aibă şi momentul în care examinăm bolnavul, adică timpul scurs de la accident.

In general, simptomatologia tipică a unei fracturi de coloană fără participarea elementelor nervoase este dominată de durere locală, impotenţă funcţională, deformarea şirului de apofize spinoase, eventuala gibozitate apărută brusc după traumatism, la care se pot adăuga celelalte semne conexe locale şi generale.

Participarea elementelor nervoase schimbă brusc, în unele cazuri simptomatologia, aceasta devenind dominantă şi revelatoare, toate celelalte semne care ţin de structurile funcţionale vertebrodiscoligamentare trecînd pe planul al doilea.

Acesta este motivul pentru care Putti (1938) a împărţit fracturile de coloană în mielice şi amielice, lucru care chiar dacă nu se suprapune clasificărilor actuale, are meritul să prezinte două entităţi cu totul aparte sub orice incidenţă ar fi privite.

Deşi sîntem de acord cu această împărţire devenită clasică, noi credem că orice fractură de coloană trebuie privită ca potenţial mielică, putîndu-se deci oricînd complica neurologic, mai ales dacă întreprindem manevre terapeutice fără a fi perfect edificaţi asupra leziunii. Insistăm asupra faptului că acest potenţial neurogen se întinde pe întreaga evoluţie a unui focar lezional, de la producere pînă la consolidare şi, uneori, chiar la distanţă de aşa-zisa vindecare.

Aşa se explică descoperirile tardive ale unor fenomene neurologice tributare unei dezaxări apărute la ani după un traumatism ignorat sau uitat, astfel se explică şi instalarea aşa-zisului sindrom Kümmel-Verneuil etc. Din această cauză nu trebuie uitat niciodată, de către cei care îngrijesc traumatizaţii, că examenul atent al coloanei vertebrale trebuie să fie efectuat în cadrul oricărui traumatism şi că, în caz de suspiciune, examenele complementare atente şi competente nu trebuie să lipsească.

Semnul cardinal, revelator în orice traumatism vertebromedular este *durerea* şi ea trebuie considerată ca un semn neurologic de care trebuie ţinut seama. Durerea poate să fie continuă, surdă, strict localizată sau ira-

Scanned with OKEN Scanner

diată pe traiectul trunchiurilor nervoase, dacă există iritații ale rădăcinilor. Durerea se poate exacerba la tuse, la strănut, la tentativele de mobilizare activă sau pasivă sau la presiunea locală pe care o exercită degetul examinator.

Durerea este generată direct de factorul mecanic, de un factor congestiv sau ischemic, și în sfîrșit, de factorul chimic determinat de distrugerile locale. Se știe că nu toate elementele componente produc suferință în același grad. Pragul cel mai coborît la durere îl deține periostul, cel mai ridicat îl au mușchii, iar între ei se situează ligamentele, capsulele și fasciile.

Al doilea semn important este *contractura* maselor musculare paravertebrale, contractură reflexă care tinde să imobilizeze segmentul lezat, dar care este prin ea însăși algogenă. Mîna examinatorului simte cu ușurință contractura paravertebrală.

Aceste două simptome dau naștere, în leziunile rahidiene stabile, unui al treilea semn important, și anume rigiditatea segmentară a coloanei, foarte ușor de pus în evidență, în special în regiunea cervicală (redoare de ceafă).

Modificarea axelor coloanei reprezintă un semn de mare valoare clinică ; dispariția lordozei lombare sau cervicale, apariția unei gibozități ascuțite cu proeminența unei apofize spinoase în regiunea toracală sau lombară superioară, instalarea bruscă a unei înclinări laterale după traumatism sînt tot atîtea semne de suspiciune.

Atitudini particulare luate de bolnav pot să fie revelatoare. Astfel, dacă bolnavul își susține bărbia cu palma, există cu siguranță o instabilitate în coloana cervicală superioară foarte probabil printr-o fractură de odontoidă sau de atlas, instabilă. De asemenea, atitudinea de înclinare a capului înainte și lateral pledează pentru o acroșare unilaterală de apofize articulare cervicale.

Există unele semne care nu lasă dubiu de existență a unei leziuni vertebromedulare : revelarea palpatorie a unei distanțări sau denivelări între două apofize spinoase sau existența de crepitații ușoare care acompaniază împăstarea secundară edemului posttraumatic sau determinată de un hematom.

Impotența funcțională, semn major, poate să fie rezultatul unei necorespondențe la solicitările mecanice ale coloanei. Ca atare, chiar în lipsa unui deficit funcțional motor al membrelor, bolnavul nu se poate mișca, ceea ce poate să fie și rezultatul unor dureri mari locale, care îl împiedică să se mobilizeze activ sau să fie mobilizat pasiv.

Este posibilă și instalarea unor simptome particulare la distanță de leziunea rahidiană, cum ar fi o pareză intestinală trecătoare, fie prin iritația peritoneală dată de un eventual hematom retroperitoneal, fie prin participarea centrilor și căilor vegetative, fără ca alte semne neurologice să atragă atenția.

Raportul de cauzalitate dintre aceste semne și traumatism poate să îndrepte de multe ori chirurgul pe căi greșite, dacă nu se gîndește la eventualitatea unei leziuni rahidiene. În acest sens, pot să apară tulburări respiratorii date de modificarea calibrului bronhial sau poate să se instaleze, progresiv, o disfagie secundară unui hematom retrofaringian. Nu este mai puțin importantă situația în care, leziuni organice asociate,

fracturi ale membrelor, leziuni ale viscerelor etc. să mascheze, prin simptomatologia lor zgomotoasă și prin starea de șoc, existența unei leziuni rahidiene mai mult sau mai puțin grave, a căror simptomatologie este eclipsată.

Prezența semnelor neurologice decelabile clinic pune, în imensa majoritate a cazurilor parafa gravității și a nivelului unei leziuni rahidiene. Tabloul clinic cel mai de temut este siderarea completă și definitivă a funcțiilor medulare, care are ca substrat, de obicei, compromiterea structurilor măduvei, mergînd uneori pînă la transsecțiune prin dilacerare. După nivelul medular atins, acest sindrom neurologic total poate să realizeze o tetraplegie sau o paraplegie. Este de remarcat că nu întotdeauna, din punct de vedere simptomatologic această disfuncție pare motivată, deoarece uneori examenele radiologice sînt în total dezacord cu siderarea funcției medulare, nearătînd distrugeri vertebrale mari sau chiar nici o modificare vertebrală traumatică. În aceste cazuri se poate bănui o reducere a leziunilor rahidiene efectuată în timpul transportului sau a manevrării bolnavului de către radiolog, care alegîndu-și pozițiile optime de centrare, face cîteodată acest oficiu nedorit. Un alt factor poate să fie o insuficiență circulatorie medulară, mai ales în anumite zone cu reputație proastă din acest punct de vedere. Tetraplegia (în cazurile de supraviețuire) este dată de leziunile cervicale, de obicei situate sub C_4, deoarece afectarea măduvei cervicale la nivele mai craniale este incompatibilă cu viața sau dă semne neurologice particulare. Paraplegiile sînt generate de leziunile coloanei la nivel toracal sau lombar. Traumele toracolombare și lombare pot să producă, însă, sindroame neurologice particulare, cît și sindromul cozii de cal. În fond, traumatismul determină o întrerupere de diferite grade a funcțiilor medulare, pe o durată de timp uneori limitată, alteori permanentă. Substraturile lezionale care stau la baza acestor manifestări sînt :

1. *Comoția medulară,* sinonimă și superpozabilă comoției cerebrale, este deci o abolire temporară a funcțiilor medulare, cu remisiune completă, fără să aibă un substrat anatomopatologic decelabil.

2. *Contuzia medulară* al cărui substrat anatomopatologic nu mai trebuie amintit, atrage de obicei compromiterea funcțională, parțială sau totală a măduvei și, în orice caz, lasă sechele mai mult sau mai puțin importante.

3. *Compresiunea medulară* poate să fie de mai multe tipuri : *acută,* așa cum este de fapt în majoritatea traumatismelor vertebromedulare și să genereze un sindrom de compresiune meduloradiculară, bruscă, instalată secundar traumei și care poate să fie parțială sau totală ; *progresivă,* cu un sindrom de compresiune meduloradiculară care se instalează lent, prin luxația secundară a unei vertebre în cadrul unui traumatism neglijat, nedecelat sau rău îngrijit. Compresiunea *tardivă* își face apariția la intervale uneori foarte mari de timp, după un traumatism pe care bolnavul uneori l-a uitat de mult. Această formă se instalează secundar unui calus hipertrofic sau a unei stenozări progresive a canalului rahidian.

Asupra termenului de compresiune meduloradiculară acută există uneori un anume grad de neînțelegere sau de diferită interpretare. Reuniunea în conținutul acestui termen a tuturor tulburărilor neurologice post-

Scanned with OKEN Scanner

traumatice, chiar și a acelora rezultate prin dilacerare medulară, credem că este excesivă.

Concepția clinicii noastre corespunde părerii majorității autorilor actuali, care consideră drept compresiune acută numai cazurile în care o consecință directă a traumatismului rahidian (disc, fragment osos etc.) comprimă într-adevăr măduva. Este, prin urmare, o permanență patologică, născută din traumatism, care exercită asupra măduvei o compresiune, fără ca aceasta să fie transsecționată sau dilacerată. Acest lucru are importanță clinică și terapeutică, pentru că într-o dilacerare, înlăturarea elementelor agresive pe una din căile cunoscute este inutilă, pe cînd recunoașterea din timp și înlăturarea unei compresiuni poate să fie salutară pentru funcțiile medulare disturbate.

4. *Dilacerarea medulară* reprezintă adevăratul substrat lezional al transsecțiunii medulare ireversibile și invalidante și este întîlnită, cel mai des, în fracturile-luxații vertebrale toracale sau toracolombare.

Sindroamele neurologice posttraumatice pot să fie totale sau parțiale, în raport cu gravitatea traumatismului, substratul lui anatomopatologic și, ne permitem a adăuga, cu particularitățile vascularizației medulare, uneori strict individuale.

IV.1.11.2. SINDROAMELE NEUROLOGICE POSTTRAUMATICE TOTALE

Prototipul de sindrom neurologic posttraumatic total este reprezentat de șocul medular.

Șocul medular este o inhibiție medulară totală determinată de brusca întrerupere a conductibilității medulare, și se caracterizează printr-o supresiune totală a tuturor funcțiilor medulare (de motilitate, de sensibilitate, vegetative și trofice) în segmentele sublezionale.

Acest fenomen se traduce, pe plan clinic, în raport cu nivelul leziunii, prin următoarele simptome :

1. Paraplegie sau tetraplegie flască.

2. Anestezie pentru toate modurile de sensibilitate.

3. Absența reflexelor miotatice și cutanate, cu rezerva conservării reflexului cremasterian și, uneori, a celui cutanat plantar, care se produce în extensie (semnul Babinski).

4. Tulburări sfincteriene importante, caracterizate în special prin retenție vezicorectală, iar uneori printr-o falsă incontinență urinară, secundară regurgitării urinare prin prea plin. Retenția vezicală este secundară dispariției contracțiilor reflexe ale detrusorului vezicii, în timp ce sfincterul neted păstrează o oarecare tonicitate. Uneori, în leziunile la nivel cervical se observă o stare de semierecție peniană și chiar priapism, semn căruia i se acordă un grad de mare gravitate.

5. Perturbarea funcțiilor vegetative caracterizate prin :

— abolirea secreției sudorale în segmentul sublezional, dar cu păstrarea reflexului pilomotor ;

— hipotensiunea arterială în segmentul somatic paralizat ;

— tulburări ale pulsului și neconcordanța dintre puls și alura ventriculară ;

— modificări organice viscerale grave, urmate de : hemoragii digestive, hipersecreție bronhială (eventual cu spasme bronhiale), hematurii etc.

6. Tulburări trofice, a căror precocitate poate să constituie un criteriu în aprecierea gravității, și care se caracterizează prin apariția escarelor în dreptul proeminențelor osoase. Acest fapt poate să țină de mai multe cauze printre care.

— scurtcircuitarea circulației prin deschiderea șunturilor arteriovenoase în teritoriul paralizat, ceea ce ar duce la o hipoxie tisulară și implicit la o slabă rezistență ;

— dispariția tonusului muscular, fapt care ar lipsi organismul de un strat de interpoziție, elastic și variabil ca tensiune, între proeminențele osoase și planul dur al patului ;

— lipsa factorului trofic, care în fond poate să fie constituit de un dezechilibru metabolic intim, deocamdată ignorat. Cert rămîne însă faptul că în viața de toate zilele, omul păstrează de multe ori poziții de decubit pe zone limitate, timp îndelungat, fără ca să apară escare, pe cînd acești bolnavi nu trebuie lăsați pe o singură parte mai mult de 2—3 ore, timp limită, dincolo de care escarele se instalează necondiționat.

După un timp care poate să varieze între 3 și 6 săptămîni (uneori mai mult) se instalează faza a II-a.

Faza de paraplegie reziduală sau de reapariție a reflexelor. Caracteristica principală a acestei faze este reapariția unei activități reflectorii medulare în segmentul sublezional. Dacă trauma inițială a fost limitată, minoră, și leziunea neînsemnată, este posibil ca după faza de șoc care a simulat o secțiune anatomică și care în realitate nu a fost decît o supresiune temporară fiziopatologică, o parte din motilitate și din sensibilitate să se restabilească și să lase un bolnav mai puțin tarat.

Dacă însă transsecțiunea este anatomică și totală, pierderea mobilității voluntare și a sensibilității este definitivă.

După risipirea fazei de șoc, începe să reapară o activitate reflexă. Mai întîi apar reflexele vezicale și rectale, apare semnul Babinski, reflexul de triplă flexiune, reflexul de extensie încrucișată, reflexele de automatism medular. Este posibil ca reapariția reflexelor să nu respecte o anumită ordine și să difere de la individ la individ.

Cu timpul, o dată cu instalarea reflexelor de flexiune (retracție), stimuli excitatori minori pot să declanșeze o bruscă și violentă retracție a membrelor, uneori cu relaxarea sfincterelor, ascensiuni tensionale, transpirație. Se realizează astfel „reflexul de masă“, secundar propagării difuze a stimulului în segmentul sublezional liberat de controlul centrilor discriminatori superiori sau de activitatea volițională a scoarței.

In această fază este posibilă instalarea unei micțiuni automate inconștiente, dar care poate să fie declanșată prin anumite manevre de către bolnav. În același sens poate să fie reglată oarecum și defecația. Bineînțeles, că aceste automatisme cer neapărat existența centrilor respectivi din măduva sacrată și păstrarea legăturii lor cu organele efectoare. Distrugerea acestor centri sau întreruperea definitivă a căilor mediatoare duc la

tulburări mai grave (adevărată incontinență), incompatibile cu reeducarea și reîncadrarea bolnavului.

Reflexele osteotendinoase, care sînt în fond reflexe de extensie, apar mai puțin constant și mai tîrziu, aproximativ între 3 și 6 luni. Trebuie menționată, de asemenea, persistența tulburărilor trofice la care, de data aceasta se adaugă edeme ale membrelor, modificarea aspectului și elasticității tegumentelor, deși escarele au tendința să se cicatrizeze dacă sînt bine îngrijite.

Faza a III-a sau faza terminală este generată de depopularea neuronală a segmentului medular sublezional și se instalează ca urmare a infecțiilor trenante urinare sau de la nivelul escarelor. Ea se caracterizează prin dispariția progresivă a activității reflectoare, apariția unor mari atrofii, dispariția contracturilor, a eventualei spasticități, dispariția automatismului vezicorectal.

De obicei, bolnavul sucombă prin infecția care a generat această ultimă fază involutivă, plin de escare, în marasm.

Aspectul simptomatic de mai sus se referă în general la leziunile măduvei toracale. Leziunile mai înalte au particularitățile lor, caracterizate prin tulburări vegetative și în special respiratorii. Leziunile măduvei cervicale situate deasupra emergenței nervului frenic sînt incompatibile cu viața, din cauza paraliziei nu numai a musculaturii scheletale respiratorii, ci însuși a diafragmului. De altfel, deseori leziunile cervicale situate la nivelul C_4 sau sub C_4 produc mai tîrziu tulburări respiratorii și circulatorii grave, prin edemul medular ascendent și prin tulburările vasculare secundare, închizînd astfel un cerc vicios care duce la moarte. Deseori apar tulburări marcate, chiar anomalii ale pulsului, caracterizate prin bradicardii temporare sau permanente. În leziunile cervicale se instalează deseori hiperpirexii (41—42°) și foarte rar o hipotermie. Nu rareori apar fenomene oculare ca mioză, enoftalmie, îngustarea fantei palpebrale și paralizii vasculare locale care dau vultuozitate sau cianoză, mai rar transpirație și mai des anhidroză, constituind sindromul Claude Bernard-Horner. Acest sindrom poate să fie generat de întreruperea căii oculosimpatice în diferitele ei porțiuni, dar deseori este dat de focarul patologic posttraumatic care interesează centrul ciliospinal. Merită să fie menționată în acest loc entitatea clinică descrisă de Clark, Griffith, Harsch și Meirowsky sub denumirea de „blocajul simpatic din cadrul sindromului cervical acut posttraumatic". Ei descriu în cadrul acestei entități un mănunchi de simptome după cum urmează :

1. *Dezorientarea,* ca primă expresie a tulburărilor psihice, dar care pe lîngă anxietatea, înlocuită repede cu indiferență și pasivitate, poate să ajungă la stupoare și chiar la comă și convulsii, fără ca o traumă craniocerebrală să poată fi incriminată.

2. *Bradicardia,* s-ar părea că este dată de o întrerupere a impulsului preganglionar al nervului cardioaccelerator.

3. *Hipotensiunea arterială* secundară scăderii rezistenței vasculare periferice prin înlăturarea tonusului simpatovascular. Această hipotensiune poate să dea impresia inițială de șoc și poate să oblige la efectuarea de transfuzii.

4. *Hipotermia, frisonul, transpirația*, care caracterizează o mare labilitate a termoreglării, bolnavii devenind hipotermici la frig și rapid hipertermici în perioadele sau în încăperile calde.

5. *Distensiunea gastrică*, necesitînd uneori instalarea unei aspirații continue tip Wangensteen.

6. *Ileusul paralitic* este obișnuit de altfel în mai toate leziunile traumatice ale măduvei cervicale.

Dincolo de orice considerente de ordin fiziopatologic, am remarcat că pentru traumatizații vertebromedulari cervicali cu tetraplegie sau cu sindroame neurologice severe, există 3 perioade critice și anume: ziua a 3-a, ziua a 7-a și ziua a 21-a, în care acești bolnavi se agravează sau sucombă. Indubitabil, această periodicitate ține de tulburările vasculocirculatorii din focarul lezional medular. Instalarea edemului și întinderea cranială a acestuia din cursul primelor zile este urmată, dacă bolnavul nu sucombă, fie de remisiune, fie de confluare a focarelor hemoragice și ramoliție medulară cu sfîrșit letal.

IV.1.11.3. SINDROAMELE NEUROLOGICE POSTTRAUMATICE PARȚIALE

În cadrul acestor manifestări neurologice se pot recunoaște sindromul Brown-Sequard, sindromul de supresiune centromedulară cervicală, sindromul radiculomedular acut (secundar de obicei unei compresiuni medulare acute asociate cu atingere radiculară), precum și unele sindroame neurologice particulare.

Aceste entități clinice au o caracteristică comună și anume că, dintr-un început, indiferent dacă s-au instalat brusc sau progresiv, imediat după accident sau mai tîrziu, compromit funcțiile medulare parțial, și ce este mai important, unele au tendința să se remită, în raport cu substratul anatomopatologic care le-a generat.

IV.1.11.3.1. SINDROMUL BROWN-SEQUARD

Acest sindrom se întîlnește destul de frecvent în cadrul compresiunilor vertebromedulare (traumatice sau de altă etiologie) cervicale și toracale. În fond, el este rezultanta supresiunii funcționale determinată de o leziune analoagă cu hemisecțiunea medulară. Oricine cunoaște cît de cît structura intimă a măduvei, știe că leziunea unilaterală, datorită decusării cordoanelor care o alcătuiesc, va produce, în mare, paralizii de o parte și tulburări de sensibilitate de partea opusă. La o analiză mai

profundă se va vedea că, pe aceeași parte cu leziunea se vor instala următoarele fenomene neurologice :

1. Paralizie motorie prin compromiterea fasciculului corticospinal încrucișat (deci paralizie de neuroni motori centrali sau, sindrom piramidal).

2. Tulburări de sensibilitate profundă prin afectarea fasciculelor Goll și Burdach, ale căror fibre nu se încrucișează în măduvă.

3. Paralizie vasomotorie prin întreruperea fibrelor vasoconstrictoare ale hemimăduvei lezate.

De partea opusă leziunii se constată în special tulburări ale sensibilităților superficiale, prin lezarea fasciculului spinotalamic care se încrucișează în măduvă.

Semiologia mai detaliată poate să arate că paralizia omolaterală poate să prezinte o exagerare a reflexelor osteotendinoase în zona subiacentă leziunii, prezența semnelor Babinski, Oppenheim etc. Bineînțeles, este posibil ca imediat după accident să existe o paralizie flascã, drept urmare a șocului spinal care după ce se risipește (mult mai repede decît în sindroamele neurologice totale), să reveleze un sindrom Brown-Sequard.

Tulburările de sensibilitate profundă au unele particularități. Prima care se alterează în cazul unei compresiuni lente, foarte rară în traumatisme, este sensibilitatea vibratorie, apoi se instalează o alterare a simțului atitudinilor care poate chiar să dispară uneori. Acest fapt duce, în caz de amendare a paraliziilor, la ataxie locomotorie.

Paralizia vasomotorie se caracterizează la început prin hiperemia și hipertermia tegumentelor, iar mai tîrziu prin cianoză și hipotermie.

Termoanalgezia contralaterală se datorează interceptării fibrelor căii spinotalamice. În unele cazuri se constată un deficit moderat al sensibilității tactile, alteori nu, fapt datorit suplinirii căilor care conduc sensibilitatea și supleării de către cordoanele Goll și Burdach a unei părți din sensibilitatea care vehiculează pe calea spinotalamică. Aceste aspecte sînt strict individuale, totuși trebuie cunoscute.

In mod obișnuit se poate descoperi, mai ales în sindroamele traumatice, o bandă de anestezie superficială situată de aceeași parte cu leziunea și care depășește nivelul superior al anesteziei profunde. Acest fapt este tributar compromiterii rădăcinii rahidiene respective de către agentul compresiv posttraumatic.

Sindromul Brown-Sequard poate să îmbrace foarte multe forme, după sediul leziunii, după nivelul ei, după natura leziunii și, mai rar, după caracteristicile anatomice uneori diferite ale structurii medulare, la diverși indivizi. Se știe că în cadrul traumatologiei vertebromedulare, agentul traumatic produce o leziune intrinsecă medulară de tip contuzie sau secțiune prin corp ascuțit. Mai rar, leziunea este de tip compresiv sau chiar dacă inițial a fost compresiv, de multe ori sindromul este perpetuat de către leziunile medulare secundare unei compresiuni, înlăturate sau nu.

Există cazuri în care acest sindrom se instalează lent, prin apariția și evoluția progresivă a unui element compresiv, care comprimă fie direct, pe o zonă limitată, măduva și produce un sindrom tipic, fie că exercită o împingere a măduvei și atunci compresiunea apare de partea opusă

Scanned with OKEN Scanner

prin strivirea ei de peretele osos opus al canalului rahidian. Se înțelege că acest fapt va determina un sindrom inversat, în care tulburările motorii și ale sensibilității profunde vor fi contralaterale, iar tulburările sensibilității superficiale de partea leziunii.

În același sens, compresiunea parțială poate să fie situată anterior, lateral sau posterior, fapt care are însă o importanță mai redusă. Ceea ce ne interesează este cunoașterea particularităților sindromului parțial, date de întinderea leziunii în cadranul medular, și mai ales a particularităților de nivel.

După aceste particularități, clinicianul va ști să aprecieze cît de întinsă este leziunea în suprafață a măduvei, ce structuri sînt interesate și, mai ales, va putea aprecia evoluția, prognosticul și, în raport de acestea, va pune indicațiile terapeutice.

O primă particularitate este lipsa unui paralelism între intensitatea tulburărilor senzitive și a celor motorii. Uneori, sindromul Brown-Sequard evidențiază tulburări ale sensibilității superficiale și lipsa totală a tulburărilor de sensibilitate profundă de partea paralizată. Alteori, anestezia încrucișată interesează, în grade diferite, tipurile de sensibilitate.

Sensibilitatea termoalgezică suferă de obicei mult. Ea este abolită sau profund alterată. Leziunile din măduva cervicală produc hemiplegie de aceeași parte, la care se pot adăuga tulburări de sensibilitate surprinzătoare la prima vedere.

Astfel, interesarea măduvei în dreptul segmentelor mai craniale decît C_4 (bineînțeles dacă aceste leziuni sînt compatibile cu viața) produce tulburări de sensibilitate în teritoriul feței și al nervului Arnold, de aceeași parte cu hemiplegia, prin atingerea nucleului senzitiv, descendent al trigemenului. Deci, va exista hemiplegie de partea leziunii, tulburări de sensibilitate facială de partea leziunii și hemianestezie în hemicorpul opus (alternă).

Leziunile situate mai caudal pot să simuleze aspecte ale paraliziilor de plex înalte sau joase, după nivel. Caracteristic este, în astfel de cazuri, că tulburările de sensibilitate la nivelul membrului toracic au o topografie radiculară, sindromul Claude Bernard-Horner fiind de partea plegiei, deci a leziunii.

Dacă leziunea se întinde spre partea contralaterală, dincolo de linia mediană și intercepteează cordoanele posterioare în totalitate, se mai poate adăuga o anestezie superficială și profundă, la toate modurile, de partea opusă leziunii. Dacă leziunea se întinde, cuprinzînd și cornul posterior opus, cît și tractul corticospinal opus, rezultatul va fi o paraplegie, o anestezie profundă și superficială la toate modurile de partea opusă, o anestezie profundă ipsilaterală, cu posibilitatea păstrării unei sensibilități tactile superficiale.

În leziunile măduvei lombare sau lombosacrate, sindromul poate să fie profund modificat, datorită faptului că agentul care produce leziunea interceptează de obicei și rădăcinile care învelesc conul medular și care, prin oblicitatea lor sînt expuse pe un traiect mai lung.

Scanned with OKEN Scanner

In leziunile traumatice ale vertebrei L_1 se evidențiază tulburări senzitive și motorii în teritoriul tuturor rădăcinilor lombosacrate de partea leziunii și tulburări senzitive în teritoriul conului medular de partea opusă.

IV.1.11.3.2. SINDROMUL DE SUPRESIUNE CENTROMEDULARĂ CERVICALĂ

Descris de Schneider în 1954, acest sindrom are următoarele componente :

1. Tetrapareză cu predominanță brahială și în special în segmentele distale.
2. Tulburări de sensibilitate termoalgezică și tactilă de intensitate variabilă.
3. Tulburări sfincteriene.

Acest mănunchi de simptome se poate instala imediat sau după un interval de cîteva ore de la traumatism. Anatomopatologic se constată interesarea posttraumatică, fie prin contuzie, directă sau moderată, fie printr-un deficit vascular, temporar sau definitiv, al zonei centrale medulare.

In substanța cenușie se instalează edem și uneori hemoragii microscopice diseminate. De obicei tributare acestui sindrom sînt persoanele în vîrstă, cu modificări profunde degenerative artrozice discale și, ca atare, cu o îngustare anatomică, statică și funcțională a canalului rahidian.

S-a incriminat hiperextensia cu boltirea ligamentelor galbene care și-au pierdut elasticitatea și devin astfel factori compresivi pentru scurt timp. De asemenea, întinderea sau o pensare a arterei spinale anterioare al cărui debit nu poate să fie suplinit de către celelalte vase. Acest din urmă fapt pare mai verosimil decît factorul traumatic care ar leza mai mult centrul medular prin întîlnirea în acest loc a unor forțe convergente.

Caracteristic pentru acest sindrom este retrocedarea semnelor neurologice într-o anumită ordine : mai întîi se amendează parapareza, apoi tulburările sfincteriene și — în cele din urmă paralizia membrelor toracice, în mod centrifug. Sindromul poate să retrocedeze total sau să lase un anumit grad de pareză, în special la nivelul mîinilor.

IV.1.11.3.3. SINDROMUL RADICULOMEDULAR ACUT

Acest sindrom este rezultanta acțiunii unui traumatism direct asupra măduvei și rădăcinilor ei, fie datorită unor fragmente distale dilacerate, fie de către marginea superioară a vertebrei subiacente devenită agresivă după fractură-luxație. Sindromul se întîlnește în special la nivelul coloanei cervicale și se caracterizează prin următoarele componente : tetraplegie, hipoestezie și hipoalgezie sublezională ; prezența sen-

Scanned with OKEN Scanner

sibilității profunde proprioceptive ; eventual, tulburări cu caracter radicular în teritoriul rădăcinilor interesate.

La nivelul măduvei cervicale este posibilă și o participare vasculară, ca și în sindromul centromedular.

La nivelul coloanei cervicotoracale sau al celei toracolombare, leziunea poate să ia aspectul unei hernii discale acute tipice.

IV.1.11.3.4. SINDROAMELE NEUROLOGICE PARTICULARE

În acest loc vor fi amintite aspectele deficitului funcțional medular care pot să fie greu sistematizate sau înmănuncheate într-o entitate clinică. Rezultate de obicei în urma compromiterii totale sau parțiale, permanente sau temporare, prin spasm vascular, a circulației medulare în urma traumei, aceste forme depind de intensitatea traumatismului, de natura și mai ales de localizarea leziunii rahidiene.

Multă vreme s-a acordat credit concepției mecanice în producerea leziunilor medulare în urma traumatismului rahidian, dar lipsa de suprapunere a topografiei mielovertebrale pe harta deficitului instalat, a dus la revizuirea acestei concepții.

Singurele afecțiuni medulare secundare perturbațiilor circulatorii admise în trecut erau hematomielia și mielomalacia, iar prin analogie cu patologia cerebrală, în primul caz era vorba de hemoragie, iar în cel de al doilea de un ramolisment.

O dată cu descrierea sindromului arterei spinale anterioare a fost stabilită, pentru prima dată, corelația dintre tromboza unui vas bine precizat și apariția regulată a simptomelor corespunzătoare. Cu mai bine de 30 de ani în urmă Barré a descris un alt sindrom vascular medular (sindromul simpatic cervical posterior) și, în acest răstimp, au mai apărut o mulțime de descrieri pe aceeași bază.

Se știe că vascularizația măduvei, la început metamerică, se modifică foarte mult în timpul evoluției și că, în cele din urmă, la adult se constată o vascularizație cu slabe resurse de compensare în caz de compromitere chiar parțială a vaselor arteriale.

Zonele cele mai bogat irigate sînt cele două intumescențe, cervicală și lombară, iar dintre acestea cea cervicală este mai bine dotată. Între aceste două zone, măduva toracală, cu o participare mai modestă în viața de relație, primește cîteva ramuri prin găurile de conjugare ; în rest, ea este, am putea spune, la discreția aportului sanguin din regiunea cervicală și din cea lombară, reprezentînd una sau două zone critice la nivelul vertebrelor T_4 și T_9, foarte precare din punct de vedere circulator. Acest lucru l-a făcut pe Schneider să asemene măduva cu o cîmpie irigată, iar zona toracală cu porțiunea terminală a sistemului de irigare. Scăderea debitului în conductele principale duce la suferința zonelor îndepărtate.

S-a făcut această digresiune pentru a se motiva apariția fenomenelor neurologice la distanță de zona rahidiană afectată.

Scanned with OKEN Scanner

Un fapt de observație clinică arată că, pentru ca o compresiune medulară să se producă, de exemplu în regiunea cervicală, luxația dintre corpurile vertebrale trebuie să întreacă o treime din adîncimea unui corp dar, de multe ori fenomenele deficitare medulare apar la subluxații, sau chiar în lipsa oricărei fracturi sau dislocări. În plus, de foarte multe ori, nivelul deficitului medular nu corespunde deloc nivelului la care găsim leziunea rahidiană, uneori distanța dintre aceste niveluri fiind foarte mare.

Mai mult, caracterul manifestărilor clinice în astfel de cazuri este în dezacord cu ceea ce ar fi trebuit să genereze o compresiune directă.

Iată deci că factorul vascular, în special cel arterial, poate să producă fenomene neurologice diferite, în raport cu distribuția anatomică individuală. Astfel, se descriu ischemii grave acute, care atrag deficit în întregul teritoriu vascular. Acest fapt se poate întîlni în special în teritoriul umflăturii lombare, a cărui vascularizație (rezumată la 1—2 vase fără posibilități compensatoare) este foarte vulnerabilă.

Așa se explică de ce în unele interesări lombare inferioare, deficitul neurologic poate să ajungă la nivelul L_1 sau chiar T_{10}, iar traumatismele dorsale inferioare pot să ridice nivelul lezional pînă la T_4.

Același lucru se poate întîlni și în ischemii ale teritoriului cervical care produc un mare deficit neurologic. Explicația rezidă în faptul că atît intumescența lombară cît și cea cervicală, fiind bogate în celule motorii, sînt avide de oxigen și suferă cel mai mult prin întreruperea circulației. Un alt fapt care trebuie luat în seamă este repartiția topografică în cadranul medular al vascularizației arteriale. Artera spinală anterioară în regiunea cervicală, ca și arterele radiculare anterioare care sosesc în rest, irigă aproximativ 2/3 anterioare ale măduvei. Ramurile posterioare irigă coarnele posterioare și cordoanele fibrelor lungi. Între aceste două teritorii există o zonă limitrofă, care cuprinde baza coarnelor posterioare și substanța cenușie în dreptul canalului ependimar.

Această zonă limitrofă este aceea care suferă prima în cazul unei deficiențe circulatorii. Suferința ei va produce un deficit neurologic manifestat prin paralizie cu caracter spastic prin interesarea fasciculului piramidal încrucișat și tulburări ale sensibilității superficiale, în special termoalgezice, prin compromiterea fibrelor scurte și medii, mai ales ale protoneuronului senzitiv, și de asemenea prin afectarea coloanei Clarke. Fibrele lungi din cordoanele Goll și Burdach suferă mai puțin sau deloc. O ischemie acută însă va compromite mai degrabă cele două treimi anterioare ale măduvei și atunci paralizia va avea caracter flasc, iar tulburările de sensibilitate vor fi mai mari, dacă nu globale. Compromiterea arterei radiculare mari Adamkiewicz duce la necroză și la ramoliția întregii măduve lombosacrate și uneori și mai mult. Aceasta explică, cel puțin în parte, paraplegiile grave și definitive în unele cazuri cu leziuni rahidiene minore.

Ischemiile ușoare — perturbări circulatorii care pot să apară în leziuni minore, hernii de disc traumatice, elongări medulovasculare, tromboze perimedulare etc. — provoacă deseori un deficit inițial în zonele de frontieră T_4—T_9, putînd să dea tabloul unei transsecțiuni tipice.

Lucrările experimentale pe maimuță ale lui Voss (citat de Tönnis, 1964) arată că ligaturarea venelor măduvei inferioare produce deficite tranzitorii mai ușoare decît ligatura arterelor.

Este interesant de remarcat ceea ce arată Tönnis (1964), în urma unui studiu efectuat pe 215 cazuri de paralizii medulare traumatice. După acest autor, deficitul neurologic prin ischemie medulară în cazurile ușoare începe, de cele mai multe ori, printr-o spasticitate a membrelor pelviene și prin tulburări de sensibilitate disociate în teritoriul măduvei dorsale. În aceste cazuri se constată necroze centrale în măduvă, situate la frontiera teritoriilor irigate de arterele radiculare anterioare și posterioare (aceste necroze devin mai tîrziu chisturi efilate). Aceste leziuni pot să fie reproduse experimental prin ligaturi vasculare.

În leziunile vasculare mai accentuate se găsește deficit motor și senzitiv, cu topografie distală la membrele toracice (C_8—T_1), iar la membrele pelviene cel mai des sînt atinse toate segmentele pînă la L_4—L_5, deficit care se întinde rapid pînă la L_1. În aceste cazuri, tabloul clinic (după Tönnis) ar fi analog cu acela din scleroza laterală amiotrofică, din paralizia spinală spastică sau chiar din scleroza în plăci. Ipoteza este interesantă și, unii autori ca Bartch sau Störtlecher (citați de Tönnis, 1964) consideră că toate sclerozele laterale amiotrofice sînt de origine ischemică, ceea ce a împins pe autorii suedezi și norvegieni să abordeze chirurgical această boală. Fără a fi partizanii acestei concepții, sîntem totuși de acord cu Tönnis asupra faptului că este posibil ca, o dată cu evoluția concepțiilor în acest domeniu, în anii care vin, o parte dintre afecțiunile considerate pînă în prezent degenerative, să fie considerate ca vasculare.

Ceea ce trebuie să reținem în cadrul acestor manifestări este că, de cele mai multe ori, în cazurile ușoare se găsesc tulburări de sensibilitate disociate, că la început deficitul motor este mai mare decît deficitul senzitiv (prin sensibilitatea mai mare a celulelor motorii la lipsa de oxigen). În cazurile grave, tabloul se schimbă.

Este important să se știe că orice factor mecanic care acționează asupra sistemului vascular produce sindroame deficitare asemănătoare și că deosebirile țin de variația distribuției vasculare, particulară fiecărui individ.

IV.1.11.4. SINDROMUL RADICULAR

Configurația plexală a rădăcinilor rahidiene după ce părăsesc găurile de conjugare în regiunea cervicală și lombosacrată complică într-un anumit grad inervația extremităților.

Trunchiurile nervoase primesc fibre cu originea în multe rădăcini și o singură rădăcină poate să trimită fibrele sale în mai multe trunchiuri nervoase. De remarcat că ariile tegumentare inervate de un anumit nerv sînt mai greu de diferențiat din cauza întrepătrunderii teritoriale cu zonele învecinate, în schimb teritoriile radiculare sînt delimitate mai net

și permit trasarea granițelor dermatoamelor, fapt care are o mai mare valoare localizatoare lezională.

De notat că nu există o suprapunere între topografia dermatoamelor și a suprafețelor cutanate inervate de nervii periferici.

Dermatoamele au o variabilitate, dar și o individualitate după natura sensibilității. Dermatoamele pentru tact, sînt mai întinse decît dermatoamele pentru durere.

Delimitarea dermatoamelor este mai precisă la nivelul corpului decît la nivelul membrelor.

Trebuie arătat, de asemenea, că între dermatom și sclerotom (în componența căruia intră și miotomul) nu există o suprapunere exactă, sclerotoamele fiind inervate de mai multe rădăcini. De aceea, în precizarea localizării lezionale, în afară de tulburările motorii, care pot să fie gradate de la simple potențiale de denervare decelabile doar la electromiografie (EMG), la un ușor deficit evidențiabil clinic sau la o siderare totală a funcțiilor fiziologice ale rădăcinii, un rol mare îl joacă tulburările de sensibilitate. Ceea ce are o mare importanță, poate primordială, ca simptom de alarmă este *durerea*.

Durerea radiculară este de două feluri:

— durerea de tip nevralgic, condusă de fibrele rădăcinii posterioare;

— durerea de tip mialgic, mediată de fibre aferente ale rădăcinii anterioare.

Durerea de tip nevralgic are un caracter mai precis decît aceea mialgică, după care diagnosticul de sediu se poate pune mai greu. În cadrul unei compresiuni radiculare se pot evidenția ambele tipuri de dureri — caz în care durerea difuzează într-o zonă mai întinsă decît un dermatom. De semnalat că la nivelul degetelor, distribuția corespunde dermatomului și deci este o durere mai bine precizată. Durerea, ca factor fidel al unui sindrom iritativ, are în cazul afectării rădăcinilor un teritoriu fix, este discontinuă, crește la orice efort, crește în congestiile prilejuite de decubit.

Factorii care dau durerea de tip radicular sînt de natură mecanică (orice strîmtorare a defileului discoligamentar și a găurii de conjugare), luxații cu acroșarea apofizelor articulare uni- sau bilateral, hernii traumatice de materie discală, fragmente osoase detașate.

Factorii de natură congestivă pot să fie de asemenea generați de traumatism prin angorjarea venoasă pasivă, prin tromboze locale sau prin supraadăugarea unor fenomene inflamatoare, microbiene, fizice, chimice etc. O compresiune mai accentuată duce la apariția unui deficit motor uneori brusc, alteori latent, după violența traumei și natura agentului compresiv. Deficitul poate să crească pînă la paralizia totală a miotomului respectiv.

La început, însă, în cazurile cu evoluție lentă, apare o hipoestezie în teritoriul rădăcinilor implicate, cu deficit pentru toate modurile de sensibilitate.

Trebuie reținut că tulburările de sensibilitate constituie un element fundamental de localizare.

Scanned with OKEN Scanner

În cadrul manifestărilor clinice posttraumatice se poate sintetiza participarea rădăcinilor rahidiene în următoarele forme :

— dureri cervicale cu contractură secundară ;

— cervicobrahialgie traumatică, dureri în ceafă cu iradieri în umăr ;

— hernie de disc cervicală cu compresiuni radiculare ;

— suferință radiculară la nivelul trunchiului ;

— sindromul cozii de cal, care poate să fie total sau parțial, prezintă următoarele componente : paraplegie flască (leziune radiculară) și anestezie în șa (pentru toate modurile) de la nivelul S_1 în jos ;

— tulburări sfincteriene și genitale ;

— dureri, uneori foarte mari ;

— tulburări vasculare și trofice (în cazurile cronice).

Sindromul parțial al cozii de cal apare prin leziunea parțială a rădăcinilor și produce fenomene motorii și de deficit senzitiv pe mai multe rădăcini.

Sindromul are mai multe variante :

Tipul lombar superior, care interesează rădăcinile L_1—L_4, deci ariile de distribuție ale nervilor crural și obturator. În acest caz există abolirea reflexelor rotuliene și păstrarea reflexelor ahiliene ; anestezie pe fața anteroexternă a coapsei ; dureri pe traiectul nervilor crural, obturator și femurocutan ; mersul și ortostatismul sînt imposibile ; uneori, dacă se supraadaugă o leziune a primului segment medular lombar, poate să dispară reflexul cremasterian și cel cutanat abdominal inferior.

Tipul lombosacrat mijlociu, în care sînt interesate rădăcinile L_5—S_1—S_2, determină, pe plan clinic, abolirea reflexelor ahiliene cu conservarea reflexelor rotuliene ; prezența sensibilității pe scrot și pe partea internă a feselor. Nu se produc tulburări sfincteriene sau genitale, iar reflexul anal este prezent, ca și reflexele cutanate plantare.

Tipul inferior este realizat de atingerea rădăcinilor S_2—S_3—S_4—S_5. În cadrul acestui sindrom, dominanta este reprezentată de tulburările sfincteriene și genitale, fără tulburări motorii. Tulburările de sensibilitate sînt tipice în șa, iar reflexele anal și bulbocavernos sînt abolite.

Aspectele descrise au mai curînd o valoare didactică, întrucît în cadrul traumelor rahidiene numai rareori există un sindrom al cozii de cal sub forma tipurilor descrise. Se știe că localizarea traumatică cea mai frecventă este în zona toracolombară, că leziunile în această zonă sînt de obicei instabile și că rădăcinile care înconjură măduva ies dintr-un segment medular extrem de concentrat.

În imensa majoritate a cazurilor, traumatismul distruge o dată cu segmentul rahidian și măduva și rădăcinile ei, dînd astfel un sindrom total cu paraplegie flască, anestezie pentru toate modurile, tulburări sfincteriene, trofice, vasculare și genitale ireversibile.

Totuși, uneori, pentru leziunile situate mai jos și mai puțin grave (hernia discală traumatică cu o localizare precisă, un fragment osos detașat sau chiar o luxație traumatizantă pentru rădăcini, redusă sau nu) se poate produce unul dintre tablourile descrise mai sus. Cel mai adesea întîlnit în astfel de situații este tipul inferior.

Scanned with OKEN Scanner

ANGHELESCU V. — Elemente de embriologie, Ed. medicală, 1963.

ARSENI C., PANOZA GH., GONȚEA L. — Considerațiuni clinice și terapeutice asupra leziunilor traumatice ale plexului brahial, *Chirurgia,* 1970, 8, 703—708.

ARSENI C., PANOZA GH., GONȚEA L. — Fracturile de odontoidă, *Chirurgia,* 1975, 5, 331—335.

BECKER TH. — Gründriss den Spezielle Unfallchirurgie (II) Johann Ambrosius Barth Verlag, Leipzig, 1973.

BACIU CL. și colab. — Chirurgia și protezarea aparatului locomotor, Ed. medicală, București, 1986.

BÎRZU I. — Radiodiagnostic clinic, vol. II, Ed. medicală, București, 1965.

BOUILLET R., VINCENT A. — La scoliose idiopathique, *Acta Orthop. Belg.,* 1970, 2, 103—388.

BRUCKNER H. — Frakturen und Luxationen, VEB Volk und Gesundheit, Berlin, 1981.

CAFFEY J. — Pediatric X-Ray Diagnosis, — Seventh Edition, 1978, Year Book Medical Publishers, inc. Chicago-London.

* * * — CAHIERS SOFCOT — Conférences d'enseignement 18, Expansion Sc. Française — Paris, 1983.

CHARNLEY I. — Low friction arthroplasty of the hip, Springer Verlag, Berlin, Heidelberg, New-York, 1979.

COSĂCESCU A. — Tumori și distrofii osoase. Ed. Cartea de Aur, 1941.

COSĂCESCU A. — Afecțiuni osoase : inflamații, fracturi, Ed. Welther, Sibiu, 1948.

CRAWFORD ADAMS — Outline of fractures, Churchill Livingstone — Edinburgh, London, New-York, 1978.

DENISCHI A. și colab. — Actualități în ortopedie și traumatologie, Ed. medicală, București, 1983.

DUTOIT M. și colab. — Traitement chirurgical des scolioses de 100° et plus chez l'enfant et l'adolescent, *Rev. Chir. Orthop.,* 1985, 71, 8, 549—563.

EDMONSON A. S., CRENSHAW A. H. — Campbell's operative Orthopaedics (2 vol.), Mosby Comp., St. Louis, 1980.

* * * — Encyclopédie Médico-Chirurgicale — Techniques chirurgicales, Orthopédie-Traumathologie, Ed. Techniques — Paris, 1978.

EVARTS C., McCOLLISTER — Surgery of the musculo-skeletal system, Churchill Livingstone-Edinburgh, London, New-York, 1978.

FANCONI G. și WALLGREN — Manual de pediatrie, Ed. medicală, București, 1965. Afecțiunile aparatului locomotor, p. 859—899.

FÈVRE M. — Chirurgie infantile et orthopédie, vol. II, Ed. Flammarion, Paris, 1967.

FRUCHTER Z., NICOLESCU N., TUDOSIU I. — Atlas de radiologie pediatrică, Ed. medicală, Buc., 1965.

* * * — Instructional course lectures — vol. XXIII, 1974, Mosby Comp., Saint Louis, 1974.

Scanned with OKEN Scanner

* * * — Journées de la scoliose (exposés) — Monographie, Lyon, 8—10 Février, 1979.
JUMACEV G. — Traumatologie et orthopédie, Ed. Mir, Moscou, 1977.
LELIÈVRE I. — Les maladies du pied, Ed. Masson, Paris, 1970.
MATZEN P. F. — Orthopädie für studierende, J. A. Barth Verlag, Leipzig, 1977.
Mc GANN W., MANKIN H. I., HARRIS W. H. — J. Bone Jt. Surg., 1986, 68-A_1, 4—13.
MERLE d'AUBIGNÉ R., POSTEL M. — Chirurgie du Rhumatisme — Rachis-Membre supérieur, Ed. Masson, Paris, 1971.
MEDREA O., ANTONESCU D. — Particularitățile evolutive și terapeutice ale scoliozei congenitale, *Chirurgia*, 1984, 2, 93—105.
MÜLLER M. E., ALLGÖWER M., WILLENEGGER H. — Manual der Osteosynthese, Springer Verlag, Berlin, Heidelberg, New York, 1969.
PANĂ I., ROVENȚA N., VLĂDĂREANU — Radiodiagnostic osteoarticular, Ed. Medicală, Buc., 1977.
RĂDULESCU AL. — Ortopedie chirurgicală, vol. I, Ed. medicală, București, 1956
RIPPSTEIN I. — Le pronostic de la scoliose, *Méd. et Hyg.*, 1970, 922, 1 028—1 030.
SCHAJOWICZ FR. — Tumors and tumorlike lesions of bone and joints, Springer Verlag, New York, Heidelberg. Berlin, 1981.
SISSONS-MURRAY-KEMP — Orthopaedie Diagnosis, Springer Verlag, New York, Heidelberg, Berlin, 1981.
TUREK S. — Orthopaedics 1967, Lippincott Comp., Philadelphia — Toronto.
UHTHOFF H. K. (editor) — Current concepts of internal fixation of fractures, Springer Verlag, Berlin, Heidelberg, 1980.
VARNA A. — Bolile osoase ale copilului, Ed. medicală, București, 1982.
VEREANU D. și colab. — Chirurgie infantilă și ortopedie. Urgențe, Ed. medicală, București, 1973.
WOLKOW M. W. — Knochenerkrankungen bei Kindern, VEB Verlag V und G., Berlin, 1979.

Scanned with OKEN Scanner

Redactor de carte : Dr. G. IONESCU-AMZA
Tehnoredactor : STELUȚA VASILACHE

Bun de tipar : 2.09.1988
Formatul : 16/70×100
Hîrtia : Scris I A 70×100/56
Coli tipar : 60,5

Tiparul executat : I.P. Oltenia, Craiova
str. Mihai Viteazul, nr. 4
Comanda nr. 35